Carol MARCU Ioan BOSTACA

DIAGNOSTIC ELECTROCARDIOGRAFIC

Editura POLIROM

CAROL MARCU este medic primar şi doctor în ştiinţe medicale. A lucrat în Spitalul Sf. Spiridon Iaşi şi în Departamentul de Boli cardiovasculare şi Terapie intensivă al Spitalului Wolfson (Holon, Israel, 1989), în Secţia de cardiologie a Centrului medical Arlozorov (Bat-Yam, Israel, 1990-1993) şi în Departamentul de cardiologie al Centrului medical Zamenhof (Tel Aviv, Israel, 1994-2000). Dr. Carol Marcu a condus Laboratorul de explorări funcţionale cardiovasculare şi respiratorii al Clinicii I Medicale Iaşi timp de 25 de ani (1963-1988), în calitate de şef de lucrări la Universitatea de Medicină şi Farmacie Iaşi. A redactat 80 de lucrări ştiinţifice în domeniul cardiologiei, a colaborat la 3 monografii şi este autorul volumului *Diagnostic electrocardiografic* (Tulburări de ritm cardiac), 1986. Pentru colaborarea sa la monografia *Angina pectoris* (red. C.I. Negoiţă) a fost distins cu premiul „Gheorghe Marinescu" al Academiei Române, 1983.

IOAN BOSTACA este conferenţiar la Universitatea de Medicină şi Farmacie „Gr.T. Popa" Iaşi, Clinica I Medicală, doctor în ştiinţe medicale şi medic primar cardiolog la Spitalul Sf. Spiridon Iaşi. Autor al unor monografii în domeniul cardiologiei : *Insuficienţa cardiacă* (1993), *Endocardita infecţioasă* (1995). A publicat două ediţii ale *Dicţionarului de medicamente în cardiologie* (1997, 2000). A contribuit cu capitole de cardiologie la două volume : *Clinica medicală* (sub red. C.I. Negoiţă, 1983, 1995) şi *Progrese în cardiologie* (sub red. C.I. Negoiţă, 1987). Alte lucrări publicate : *Osmolaritate & Electroliţi* (1994), *English in medicine* (împreună cu Viorica Dobrovici, 1999), *Diabetul zaharat* (4 ediţii : 1994, 1996, 1998, 2001), *Cheile diagnosticului în clinica medicală* (1999). A redactat peste 50 de lucrări ştiinţifice originale publicate în reviste de specialitate sau comunicate la congrese/consfătuiri naţionale şi internaţionale.

www.polirom.ro

© 2002 by Editura POLIROM

Editura POLIROM
Iaşi, B-dul Copou nr. 4, P.O. Box 266, 6600
Bucureşti, B-dul I.C. Brătianu nr. 6, et. 7, ap. 33, O.P. 37, P.O. Box 1-728, 70700

Descrierea CIP a Bibliotecii Naţionale a României :

MARCU, CAROL

Diagnostic electrocardiografic / Carol Marcu, Ioan Bostaca. – Iaşi : Polirom, 2002
696 p. ; 30 cm – (Bios)

I. Bostaca, Ioan

ISBN : 973-681-118-2

616.12-073.97

Printed in ROMANIA

Carol Marcu **Ioan Bostaca**

Diagnostic electrocardiografic

POLIROM
2002

Cuprins

Prefaţă 11

SECŢIUNEA I
INTRODUCERE ÎN ELECTROCARDIOGRAFIE

CAPITOLUL 1 – **Bazele electrofiziologice ale electrocardiogramei** 15
- Noţiuni de electrofiziologie celulară 15
- Bazele fundamentale ale electrocardiogramei 29
- Derivaţiile (conducerile) electrocardiografice 36
- Teorii asupra formării electrocardiogramei 43
- Geneza electrocardiogramei conform concepţiei vectoriale 45
- Axa electrică 52
- Gradientul electric ventricular 60
- *Bibliografie* 64

CAPITOLUL 2 – **Elemente de vectocardiografie** 67
- Definiţie. Dipoli – vectori momentani (instantanei) 67
- Înregistrarea vectocardiogramei 68
- Sisteme de referinţă utilizate în vectocardiografie 69
- Caracteristicile morfologice şi cronologice ale buclelor vectocardiografice 70
- Construcţia electrocardiogramei scalare pornind de la buclele vectocardiografice 73
- Construcţia buclelor vectocardiografice pornind de la electrocardiograma scalară 74
- Valoarea vectocardiogramei în raport cu electrocardiograma 75
- *Bibliografie* 75

CAPITOLUL 3 – **Elemente de tehnică electrocardiografică** 77
- Aparatura 77
- Tehnica înregistrării electrocardiogramei 80
- *Bibliografie* 88

CAPITOLUL 4 – **Electrocardiograma normală** 91
- Derivaţiile convenţionale 91
- Derivaţiile scalare ortogonale Frank 104
- Derivaţiile esofagiene 104
- Derivaţiile endocavitare 105

Variantele normale ale electrocardiogramei ... 106

Criterii de interpretare a electrocardiogramei ... 117

Erori în interpretarea electrocardiogramei ... 120

Bibliografie ... 121

SECŢIUNEA II

SINDROAME ELECTROCARDIOGRAFICE

CAPITOLUL 5 – **Dilataţiile (hipertrofiile) atriale** ... 125

- Dilataţia atrială stângă ... 125
- Dilataţia atrială dreaptă ... 130
- Dilataţia biatrială ... 133
- *Bibliografie* ... 136

CAPITOLUL 6 – **Hipertrofiile ventriculare** ... 138

- Hipertrofia ventriculară stângă ... 138
- Hipertrofia ventriculară dreaptă ... 153
- Hipertrofia biventriculară ... 174
- *Bibliografie* ... 177

CAPITOLUL 7 – **Cardiopatiile congenitale la adult** ... 181

- Dextrocardia ... 181
- Defectul septal atrial ... 184
- Defectul septal ventricular ... 185
- Persistenţa canalului arterial (canalul arterial permeabil) ... 186
- Coarctaţia de aortă ... 188
- Stenoza de arteră pulmonară ... 189
- Tetralogia Fallot ... 190
- Boala Ebstein ... 191
- *Bibliografie* ... 192

CAPITOLUL 8 – **Ischemia miocardică şi infarctul miocardic** ... 193

- Angina pectorală stabilă şi instabilă ... 193
- Probele de efort şi electrostimularea atrială în evaluarea ischemiei miocardice ... 208
- Testele farmacologice în evaluarea ischemiei miocardice ... 223
- Infarctul miocardic ... 228
- *Bibliografie* ... 270

CAPITOLUL 9 – **Cardiomiopatiile** ... 277

- Cardiomiopatia primitivă neobstructivă ... 277
- Cardiomiopatia hipertrofică obstructivă (stenoza subaortică hipertrofică idiopatică) ... 279
- Cardiomiopatiile secundare ... 283
- *Bibliografie* ... 292

CAPITOLUL 10 – **Pericarditele** 295
Electrofiziologie 295
Modificări electrocardiografice în pericardita acută, cu sau fără revărsat pericardic 295
Diagnostic diferențial 296
Modificări electrocardiografice în pericardita constrictivă 300
Bibliografie 300

CAPITOLUL 11 – **Bronhopneumopatia obstructivă cronică. Pneumotoraxul. Embolia pulmonară** 302
Bronhopneumopatia obstructivă cronică 302
Pneumotoraxul 304
Embolia pulmonară 304
Bibliografie 309

CAPITOLUL 12 – **Tulburări electrolitice** 311
Hiperkaliemia 311
Hipokaliemia 317
Hipercalcemia 319
Hipocalcemia 321
Hipermagneziemia şi hipomagneziemia 323
Sodiul 323
Acidoza şi alcaloza 323
Tulburări electrolitice multiple 323
Bibliografie 323

CAPITOLUL 13 – **Efectele drogurilor asupra electrocardiogramei** 325
Digitala 325
Chinidina 333
Procainamida 337
Disopyramida 337
Lidocaina 337
Aprindina 337
Mexiletina 337
Difenilhidantoina 337
Propranololul 338
Amiodarona 338
Verapamilul 338
Drogurile psihotrope 338
Bibliografie 338

CAPITOLUL 14 – **Electrocardiograma în diverse alte condiţii normale şi patologice** 340
Modificări ST-T nespecifice 340
Prolapsul de valvă mitrală 343
Tumorile cardiace 346
Chistul hidatic de miocard 346

Traumatismele cardiace ... 347
Disecţia de aortă ... 347
Boli ale sistemului nervos central ... 347
Deformaţii toracice ... 348
Boli de sânge ... 349
Boli endocrine ... 351
Electrocardiograma şi intervenţiile chirurgicale pe cord ... 354
Hipotermia ... 357
Transplantul de cord ... 358
Electrocardiograma în intoxicaţiile acute ... 359
Electrocardiograma în stările agonice ... 362
Bibliografie ... 363

SECŢIUNEA III
ARITMII CARDIACE

CAPITOLUL 15 – **Tulburările de ritm cardiac: mecanisme electrofiziologice, nomenclatură şi clasificare. Metodologia analizei electrocardiogramei** ... 369
- Mecanisme electrofiziologice ... 369
- Nomenclatura şi clasificarea tulburărilor de ritm cardiac ... 382
- Metodologia analizei electrocardiogramei în prezenţa unei aritmii ... 384
- *Bibliografie* ... 387

CAPITOLUL 16 – **Tulburări ale ritmului sinusal** ... 390
- Metode de explorare funcţională a nodulului sinusal ... 390
- Ritmul sinusal normal ... 394
- Tahicardia sinusală ... 395
- Bradicardia sinusală ... 396
- Aritmia sinusală ... 399
- Extrasistolele sinusale ... 404
- Stimulatorul migrant („wandering pacemaker") în nodul sinusal ... 404
- Ritmul nodal coronarian ... 406
- Blocul sinoatrial ... 406
- Oprirea sinusală ... 412
- Sindromul nodului sinusal bolnav („sick sinus syndrome") ... 416
- *Bibliografie* ... 421

CAPITOLUL 17 – **Aritmiile atriale** ... 423
- Extrasistolele atriale ... 423
- Tahicardiile atriale ... 434
- Tahicardia paroxistică atrială ... 434
- Tahicardia atrială cronică (neparoxistică) ... 442
- Tahicardia atrială cu bloc ... 444

Tahicardia atrială haotică (tahicardia atrială multifocală) ... 449

Flutterul atrial ... 452

Fibrilaţia atrială ... 464

Stimulatorul migrant atrial („wandering pacemaker atrial”) ... 472

Parasistolia atrială ... 474

Ritmuri atriale lente (ritmuri atriale de evadare) ... 476

Tulburări de conducere intra(inter)atriale ... 477

Conducerea sinoventriculară ... 483

Paralizia atrială („atrial standstill”) ... 483

Bibliografie ... 484

CAPITOLUL 18 – **Aritmii atrioventriculare (AV) joncţionale** ... 487

Evadări şi ritmuri de evadare AV joncţionale (ritmuri AV joncţionale pasive) ... 488

Bătăi şi ritmuri reciproce ... 493

Bătăi reciproce de origine sinusală ... 495

Extrasistolele AV joncţionale ... 495

Parasistolia AV joncţională ... 501

Tahicardiile paroxistice AV joncţionale ... 501

Tahicardiile AV joncţionale neparoxistice ... 507

Tahicardia bidirecţională ... 513

Ritmul sinusului coronar ... 515

Bibliografie ... 516

CAPITOLUL 19 – **Aritmiile ventriculare** ... 517

Evadări şi ritmuri de evadare ventriculară (ritmuri ventriculare pasive) ... 517

Extrasistolele ventriculare ... 518

Parasistolia ventriculară ... 537

Tahicardia paroxistică ventriculară ... 543

Tahicardia ventriculară neparoxistică ... 553

Flutterul ventricular ... 559

Torsada vârfurilor ... 561

Fibrilaţia ventriculară ... 562

Bibliografie ... 568

CAPITOLUL 20 – **Disociaţia atrioventriculară** ... 572

Clasificare. Mecanisme primare. Criterii de diagnostic electrocardiografic ... 572

Bibliografie ... 580

CAPITOLUL 21 – **Tulburările de conducere atrioventriculare** ... 581

Blocul AV de gradul I (blocul AV simplu) ... 583

Blocul AV de gradul II ... 585

Blocul AV de grad înalt ... 594

Blocul AV de gradul III (complet) ... 597

Bibliografie ... 606

CAPITOLUL 22 – **Tulburări de conducere intraventriculare** 608
Blocul de ramură stângă complet 608
Blocul de ramură stângă incomplet 616
Blocul de ramură dreaptă complet 616
Hemiblocul stâng anterior 623
Hemiblocul stâng posterior 627
Blocuri bifasciculare 629
Blocuri trifasciculare 634
Blocul de ramură bilateral 638
Blocul de arborizaţie 639
Blocul intraventricular difuz 640
Bibliografie 640

CAPITOLUL 23 – **Sindromul Wolff-Parkinson-White (WPW) şi sindroamele de preexcitaţie** 643
Criterii de diagnostic electrocardiografic în sindromul WPW 645
Diagnosticul hipertrofiei ventriculare, a blocului de ramură şi infarctului miocardic în prezenţa sindromului WPW 653
Efectele manevrelor de stimulare a vagului, efortului şi drogurilor 653
Înregistrări intracardiace şi mapping-ul epicardic 655
Preexcitaţia de tip Mahaim 658
Sindromul Lown-Ganong-Levine 659
Sindromul WPW „ascuns" 660
Bibliografie 660

CAPITOLUL 24 – **Conducerea aberantă. Conducerea ascunsă. Conducerea supranormală. Alternarea timpului de conducere atrioventriculară. Alternanţa electrică** 662
Conducerea aberantă 662
Conducerea ascunsă 667
Conducerea supranormală 671
Alternarea timpului de conducere atrioventriculară 672
Alternanţa electrică 675
Bibliografie 677

CAPITOLUL 25 – **Noţiuni generale de electrocardiografie în cardiostimularea electrică artificială** 679
Indicaţiile stimulării cardiace artificiale 679
Artefactul de stimulare („pacemaker spike") 679
Morfologia complexelor electrocardiografice în timpul stimulării cardiace artificiale 681
Modele de pacemakeri (stimulatori) cardiaci artificiali 683
Tulburări de ritm în condiţiile unei funcţionări normale a pacemakerului 689
Bibliografie 690

Index 691

Prefaţă

Deşi prima înregistrare a curenţilor de acţiune cardiaci a fost realizată de către A.D. Walter (1887) cu ajutorul unui electrometru capilar, se împlinesc în curând 100 de ani de la primele încercări de electrocardiografie clinică (W. Einthoven, 1903).

W. Einthoven a utilizat un galvanometru cu coardă, aparat destul de sensibil şi aproape lipsit de inerţie.

La începuturile sale, electrocardiografia clinică a urmat o dezvoltare foarte lentă, datorită problemelor de tehnică (aparatură rudimentară şi greoaie, utilizarea numai a derivaţiilor bipolare ale membrelor), cât mai ales modului empiric de interpretare (nivelul foarte limitat al cunoştinţelor de electrofiziologie). În consecinţă, timp de aproape 50 de ani contribuţia electrocardiogramei la diagnosticul clinic a fost neglijabilă.

Electrocardiografia începe să se dezvolte abia în anii '40, mai ales datorită lucrărilor teoretice ale lui F.N. Wilson, care introduce derivaţiile unipolare, fapt care a crescut în mod considerabil volumul informaţiilor pe care le oferea electrocardiograma. Se poate afirma că dezvoltarea electrografiei clinice a început de abia după cel de al doilea război mondial (anii '50 şi '60).

Se pune desigur o întrebare : oare în condiţiile dezvoltării impetuoase a procedeelor moderne de investigaţie (cateterismul cardiac, coronarografia, explorările cu radionuclizi) care au luat o dezvoltare considerabilă în anii '80 şi '90, electrocardiografia şi-a atins limitele posibilităţilor sale ? Oare contribuţia sa la diagnosticul clinic a devenit neglijabilă ? Aceasta este o impresie total eronată, falsă, pe care cei care lucrează în acest domeniu o contestă pe drept.

În ultimele 3 decenii, fundamentată pe consideraţii fiziologice mai solide şi pe baza precizării mai riguroase a corelaţiilor hemodinamice, arteriografice şi anatomice, electocardiograma a luat o extindere considerabilă. Informaţiile pe care le oferă, în condiţiile unei tehnici relativ simple şi atraumatice, au făcut ca această metodă, rezervată altădată cardiologului, să nu rămână exclusiv apanajul cardiologiei, ci să fie utilă şi medicilor internişti, precum şi celor de alte specialităţi.

Dacă ne referim numai la diagnosticul aritmiilor cardiace, electrocardiografia a rămas până astăzi un procedeu de neînlocuit, căruia nici o altă metodă nu i s-a putut substitui. De asemenea, în diagnosticul infarctului miocardic, electrocardiograma, cu toate limitările sale, reprezintă o primă treaptă, care ne oferă primele informaţii, înainte de folosirea metodelor mai complexe.

În monitorizarea bolnavilor cu tulburări de ritm cardiac, angină pectorală instabilă, infarct miocardic în evoluţie, tulburări electrolitice, la probele de efort, electrocardiograma rămâne de neînlocuit.

De altfel, procedeele de explorare cardiacă mai complexe (coronarografia, scintigrama miocardică, studiile de electrofiziologie etc.) nu pot fi concepute fără monitorizare electrocardiografică.

Pe de altă parte, dată fiind posibilitatea aplicării la un număr mare de persoane, electrocardiografia a devenit o investigaţie de referinţă în cercetările de epidemiologie a bolilor cardiovasculare.

Medicul care interpretează o electrocardiogramă trebuie însă să fie perfect informat asupra valorii şi limitelor metodei.

Esenţială pentru interpretarea corectă a unei electrocardiograme este cunoaşterea temeinică a cazului clinic. Analiza unui traseu electrocardiografic independent de contextul clinic se poate solda cu erori, uneori cu consecinţe foarte serioase. Să luăm de pildă două exemple : electrocardiograma normală la unii bolnavi cu angină pectorală sau aspectul electrocardiografic de „infarct miocardic" la unii bolnavi cu cardiomiopatii. De aceea, ne-am străduit să prezentăm criteriile de diagnostic electrocardiografic în lumina semnificaţiei lor clinice şi, atunci când a fost posibil, în corelaţie cu modificările electrofiziologice şi anatomice.

Pentru o mai bună înţelegere a valorii diverselor criterii electrocardiografice, s-a recurs la analiza sensibilităţii şi specificităţii acestor criterii, cât şi la diagnosticul diferenţial cu modificări similare având la bază alte etiologii.

În lucrare sunt prezentate noţiunile de electrofiziologie indispensabile pentru o înţelegere raţională a modificărilor electrocardiografice. Fără o bună cunoaştere a mecanismelor electrofiziologice nu se poate concepe o analiză corectă a electrocardiogramei.

Nomenclatura utilizată este cea acceptată astăzi, pe care am dat-o în paralel cu terminologia veche.

Această lucrare reprezintă un omagiu adus regretatului profesor Constantin I. Negoiţă (1923-1993), care a introdus electrocardiografia în Clinica I Medicală încă din anul 1955. Pasiunea şi interesul său pentru interpretarea corectă a electrocardiogramelor, cu mare acurateţe, în şedinţe zilnice, uneori furtunoase, ne-au fost transmise şi nouă şi au constituit un imbold pentru realizarea acestei lucrări.

De aceea, dorim să exprimăm un gând de pioasă aducere aminte maestrului nostru.

Exprimăm mulţumirile noastre doctorului George Georgescu, în prezent profesor şi director al Centrului de Cardiologie Iaşi, pentru contribuţia adusă, ca şef al secţiei de terapie intensivă, la culegerea traseelor endocavitare, electrocardiograme interpretate în laboratorul de explorări funcţionale, în perioada în care am lucrat împreună în Clinica I Medicală Iaşi.

Mulţumiri asistentei laboratorului de explorări funcţionale cardiovasculare a Clinicii I Medicale, Angela Ştefănescu, pentru volumul de muncă considerabil şi în acelaşi timp competenţa cu care a rezolvat toate problemele tehnice, inclusiv iconografia inclusă în lucrare.

Un sentiment de caldă aducere aminte îl exprimăm pentru regretatul tehnician al laboratorului de explorări funcţionale cardiovasculare – Dumitru Bulgaru –, care a efectuat peste 150.000 de electrocardiograme, din care a fost selectat materialul inclus în această lucrare.

Autorii îşi exprimă speranţa că acest volum va contribui la îmbogăţirea cunoştinţelor de electrocardiografie a medicilor şi studenţilor şi, prin aceasta, la recunoaşterea metodei electrocardiografice ca un procedeu valoros şi indispensabil în diagnosticul bolilor cardiace.

iulie 2002

Carol Marcu
Ioan Bostaca

SECŢIUNEA I

Introducere în electrocardiografie

- Bazele electrofiziologice ale electrocardiogramei
- Elemente de vectocardiografie
- Elemente de tehnică electrocardiografică
- Electrocardiograma normală

CAPITOLUL 1

Bazele electrofiziologice ale electrocardiogramei

Electrocardiograma de suprafaţă este expresia activităţii electrice a miliarde de unităţi celulare (fibre miocardice). Fiecare dintre aceste unităţi prezintă un potenţial de acţiune cu o configuraţie, amplitudine şi durată diferite, în raport cu cavitatea cardiacă sau cu nivelul sistemului excito-conductor unde s-a efectuat înregistrarea. Activitatea electrică a unităţilor individuale este programată de un sistem de conducere care determină secvenţa de activare în funcţie de distribuţia sa şi de viteza de conducere a impulsului. În consecinţă, electrocardiograma de suprafaţă poate fi considerată ca un complex matematic de sumaţie a activităţii electrice a fibrelor miocardice. Deoarece sunt înregistrate fenomenele electrice care se dezvoltă în timpul unor cicluri succesive, se poate conchide că metoda electrocardiografică constă în *înregistrarea forţelor electrice momentane ale inimii sub forma unui grafic scalar care ne redă relaţia voltaj-timp*.

Noţiuni de electrofiziologie celulară

Potenţialul de repaus

Definiţie

Progresele remarcabile obţinute în ultimii 50 de ani în domeniul electrofiziologiei celulare au devenit posibile ca urmare a introducerii şi perfecţionării unor tehnici speciale de investigaţie a potenţialului de membrană şi a fluxului ionic transmembranar. Conform teoriei ionice a lui Hodgkin AL şi Huxley AF (1945) bazată pe studiul axonilor giganţi de sepie, *în condiţii de repaus*, celulele vii sunt înconjurate de o membrană semipermeabilă delimitată de o serie de dublete electrice sau dipoli cu sarcinile negative situate pe suprafaţa internă şi cele pozitive pe suprafaţa externă. Utilizarea în cercetările experimentale a microelectrozilor intracelulari la muşchiul scheletic (Ling G şi Gerard RW, 1949) şi adaptarea subsecventă a metodei la celulele cardiace (Draper MH şi Weimann S, 1951) a permis o cunoaştere mai exactă a fenomenelor electrofiziologice de bază ale fibrei miocardice. Un important pas înainte a devenit posibil prin introducerea procedeului de „pensare" a potenţialului („voltage clamp") de către Hodgkin AL şi col. (1952 a). Pe baza acestei metode se poate măsura în mod direct fluxul ionic, atunci când potenţialul de membrană este modificat brusc şi menţinut constant.

Dezechilibrul ionic, care se manifestă sub forma unui exces de ioni pozitivi de o parte a membranei şi un exces de ioni negativi în cealaltă parte, se află la baza potenţialului electric de membrană. Acest potenţial, care a primit numele de *potenţial de repaus*, este condiţionat de 4 factori : (a) structura şi calităţile membranei semipermeabile a fibrelor miocardice ; (b) gradientele de concentraţie ionică ; (c) gradientul voltajului, şi (d) pompa celulară de tip metabolic care produce efluxul ionilor de sodiu (Na^+) şi influxul ionilor de potasiu (K^+), împotriva gradientelor de concentraţie ale acestor ioni.

Structura şi calităţile membranei semipermeabile a fibrelor miocardice

Membrana fibrelor miocardice este concepută în prezent ca o reţea bimoleculară de lipide, delimitată de două pelicule monomoleculare de proteine, având o grosime totală de aproximativ 10 milimicroni. În condiţii de repaus, membrana este impermeabilă pentru moleculele de apă şi compuşii hidrosolubili, cu excepţia unor „pori" care prezintă un diametru de circa 3 Å. Deoarece diametrele ionilor hidrataţi de K^+ şi Na^+ sunt de 2,2 şi, respectiv, 3,4 Å, diametrul critic al „porilor" permite pătrunderea pasivă a K^+ în celulă într-o cantitate relativ mare, în timp ce difuziunea pasivă de Na^+ este practic exclusă (membrana este de aproximativ 100 de ori mai permeabilă faţă de K^+ decât faţă de Na^+). Membrana fibrelor miocardice este de asemenea relativ impermeabilă pentru Cl^- şi HCO_3^-, aceşti anioni ocupând, în ceea ce priveşte difuziunea, un loc intermediar între ionii de K^+ şi Na^+.

Gradientul de concentraţie ionică

Ca urmare a particularităţilor sale structurale, membrana fibrelor miocardice separă două soluţii care au aceeaşi presiune osmotică totală, însă cu o compoziţie ionică foarte deosebită. În condiţii de repaus, K^+ se găseşte într-o concentraţie de 20-30 ori mai mare în fibra miocardică decât în lichidul extracelular ($K_i^+ = 150$ mM/l, $K_e^+ = 5$ mM/l), în timp ce concentraţia Na^+ este de 8-10 ori mai mică faţă de Na^+ extracelular ($Na_i^+ =$ 15-20 mM/l, $Na_e^+ = 140$ mM/l). Aceste diferenţe de concentraţie ionică au fost desemnate cu denumirea de gradiente ionice şi prezintă un rol fundamental în geneza potenţialului de repaus. Deoarece concentraţia de K_i^+ este mult mai mare în raport cu K_e^+, sarcinile pozitive tind să difuzeze mai mult spre exteriorul celulei decât spre interiorul acesteia. Această difuziune a K^+ spre suprafaţa externă a membranei, cât şi prezenţa unei concentraţii înalte de Na^+ în spaţiul interstiţial asigură la suprafaţa celulei o netă predominanţă a sarcinilor electrice pozitive.

Ca şi ionii pozitivi de K^+ şi Na^+, ionii negativi de Cl^- şi HCO_3^- prezintă gradiente de concentraţie transmembranară ca urmare a permeabilităţii relativ limitate a membranei pentru aceşti ioni. Astfel, $Cl_e^- = 120$ mM/l, $Cl_i^- = 3{,}8$ mM/l; HCO_3^- extracelular = 27 mM/l şi HCO_3^- intracelular = 8 mM/l. Dimpotrivă, o serie de anioni organici (A^-) cu diametrul foarte mare pentru a putea difuza spre exteriorul celulei, prezintă concentraţii intracelulare înalte: $A_i^- = 155$ mM/l şi $A_e^- = 7$ mM/l. Concentraţia înaltă de A_i^-, cât şi tendinţa de pătrundere a ionilor de Cl^- în interiorul celulei (conform gradientului de concentraţie ionică) determină pe suprafaţa internă a fibrelor miocardice o predominanţă a sarcinilor electrice negative (fig. 1.1).

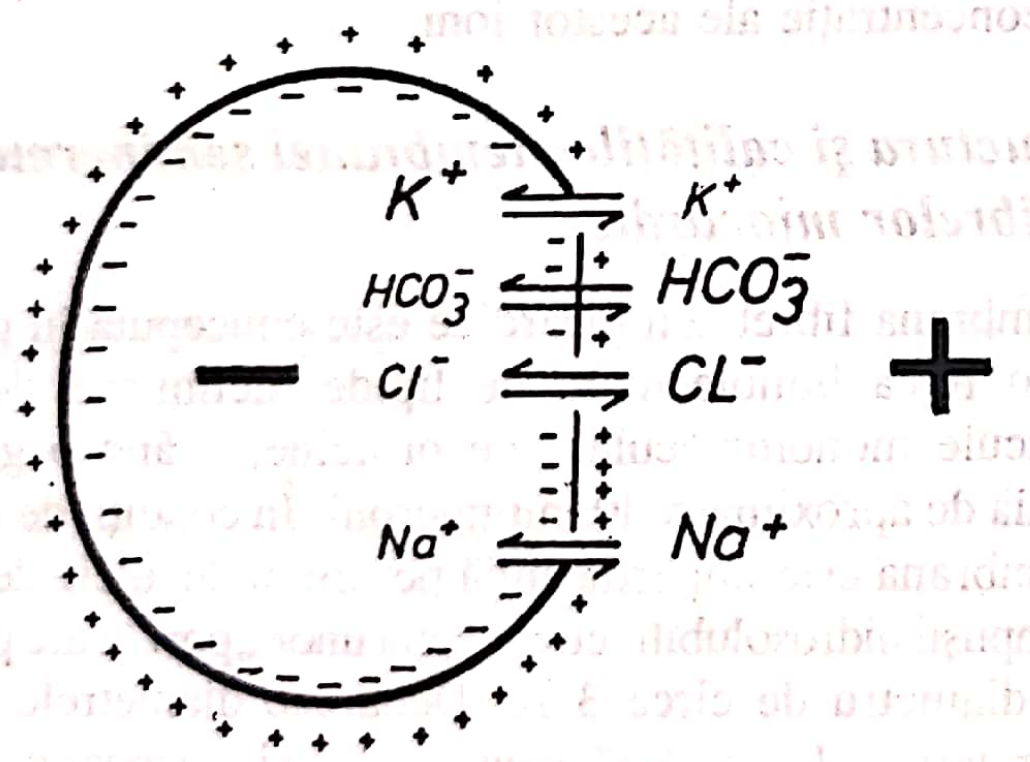

Fig. 1.1: *Polarizarea celulelor miocardice în condiţii de repaus.*

Gradientul voltajului

Forţele electrice influenţează într-o măsură considerabilă viteza cu care ionii străbat o membrană. Deoarece ionii situaţi de o parte şi de alta a membranei fibrelor miocardice sunt încărcaţi cu sarcini electrice, difuziunea lor de-a lungul gradientelor de concentraţie generează diferenţe de potenţial care, în funcţie de distribuţia sarcinilor electrice, influenţează în mod efectiv procesul de difuziune. În acest mod, ionii trec prin membrană în mod pasiv şi viteza de difuziune depinde de *gradientul de concentraţie şi gradientul de potenţial electric.* Efectul concentraţiei ionilor asupra difuziunii se sumează cu efectul forţelor electrostatice produse de aceşti ioni. Diferenţa algebrică dintre aceste două forţe exprimă fluxul net transmembranar al ionilor. De exemplu, Cl_e^- prezintă o concentraţie de aproximativ 30 de ori mai mare decât Cl_i^-. De aici tendinţa Cl_e^- de a pătrunde în celulă conform gradientului de concentraţie ionică. Însă această pătrundere a Cl_e^- în celulă este limitată nu numai de dimensiunile „porilor" membranari, dar şi de creşterea sarcinilor negative intracelulare o dată cu pătrunderea Cl^- în celulă.

Pentru realizarea fluxului ionic conform gradientelor de concentraţie şi de voltaj nu se cheltuieşte travaliu sau energie, difuziunea desfăşurându-se în mod pasiv pe baza legilor fizicii (Woodburry JW, 1963).

Pompa celulară de tip metabolic („pompa de Na^+ şi K^+")

Cercetări experimentale pe diverse ţesuturi, inclusiv muşchiul cardiac, au dovedit că alături de procesele de difuziune fizică există un influx şi eflux ionic contrar gradientelor electrochimice şi anume de la un nivel de energie potenţială mai mic la un nivel de energie potenţială mai ridicat. Acest mecanism a primit denumirea de *transport ionic activ* şi necesită un consum energetic continuu. Sursa de energie este reprezentată de acidul adenozin-trifosforic (ATP) sau alţi compuşi macroergici de tipul creatin-fosfatului (CP). În desfăşurarea acestui mecanism au fost postulate o serie de substanţe transportoare (printre care o enzimă: adenozin-trifosfataza sau ATP-aza) care, cuplate în mod selectiv cu anumiţi ioni, eliberează energia stocată în ATP asigurând necesarul energetic pentru transportul ionic. Deoarece alături de ATP-ază par a exista şi alte enzime cu rol în transportul ionic, a fost acceptat termenul general de *sistem enzimatic de transport* (SET). Se admite că SET este activat prin eliberarea energiei stocate în ATP, ca urmare a fixării unui electron de transport (fig. 1.2). Activarea enzimei necesită prezenţa în mediu a ionilor Na^+, K^+ şi Mg^{++}. Dimpotrivă, activitatea SET este puternic inhibată de Ca^{++} chiar în concentraţii joase. Inhibiţia indusă de Ca^{++} este reversibilă prin creşterea concentraţiei de Mg^{++} şi Na^+ (Skou JC, 1965).

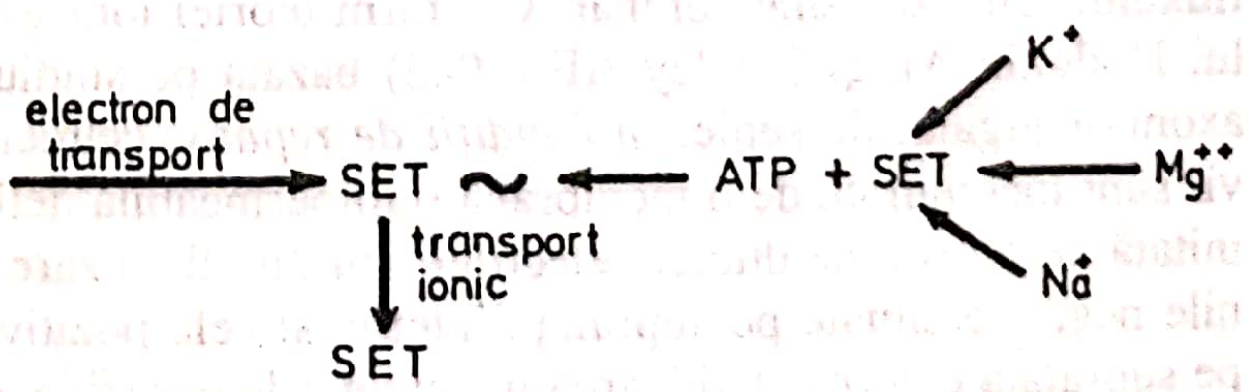

Fig. 1.2: *Activarea sistemului enzimatic de transport (SET) – după Skou JC (1965). Explicaţii în text.*

Substanţele transportoare, indiferent de natura lor, se pot deplasa prin membrană schimbând un ion intracelular cu altul extracelular. În acest mod se realizează efluxul de

Na^+ şi influxul de K^+ împotriva gradientelor de concentraţie ionică şi a forţelor electrostatice („pompa” de sodiu sau sodiu-potasiu).

Ipoteza „pompei” de sodiu sau sodiu-potasiu este deosebit de importantă pentru explicarea mecanismului prin care sodiul este transportat în mod activ din celulă, deşi concentraţia sa extracelulară este mult mai mare faţă de concentraţia intracelulară. Cu toate că sarcinile negative de pe suprafaţa internă a membranei celulare tind să atragă ionii pozitivi de sodiu, menţinerea unei concentraţii extracelulare mari a acestui ion împotriva gradientului electrochimic este condiţionată în ultimă instanţă de doi factori: (a) pompa de sodiu, care ejectează acest ion în spaţiul extracelular, şi (b) rezistenţa la influx creată de numărul relativ mic de pori membranari prin care Na^+ poate pătrunde în celulă.

În condiţiile de echilibru a stării de repaus, prin urmare atunci când potenţialul de membrană este fix, activitatea „pompei” de Na^+ şi K^+ este suficientă pentru a menţine concentraţia intracelulară scăzută de Na^+ şi o concentraţie intracelulară crescută de K^+. Ionul de Na^+ este ejectat, iar cel de K^+ introdus în celulă pe măsură ce ionul de Na^+ o părăseşte. Totuşi, difuziunea K^+ spre interiorul celulei este mult mai rapidă faţă de difuziunea spre exterior a ionului de Na^+. În consecinţă, ionul de K^+, şi în primul rând gradientul transmembranar al acestui ion, condiţionează potenţialul de repaus, care poate fi considerat ca un „potenţial potasic”. Acest potenţial este exprimat de ecuaţia lui Nernst:

$$E_K = \frac{-RT}{F} \cdot \lg\left(\frac{K_i^+}{K_e^+}\right)$$

în care: E_K = potenţialul potasic în echilibru, R = constanta gazoasă, T = temperatura absolută, F = constanta Faraday, K_i^+ = concentraţia potasiului intracelular (150 mM/l) şi K_e^+ = concentraţia potasiului extracelular (5 mM/l). La temperatura de 37°C, RT/F = 60, raportul $K_i^+ / K_e^+ = 30$ şi $\lg K_i^+ / \lg K_e^+ = 1{,}5$. Prin urmare, $E_K =$ $= -90$ mV, cifră foarte apropiată de valoarea fiziologică normală a potenţialului de repaus, dovedită experimental prin procedeul microelectrozilor încă din anul 1952 de către Hoffman BF şi Suckling EE.

Existenţa unei diferenţe de potenţial între exteriorul şi interiorul celulei miocardice indică prezenţa unei rezistenţe electrice membranare, rezistenţă care este mai mare decât cea a lichidului extracelular sau intracelular. Prin urmare, membrana excitabilă este dotată cu o capacitate electrică înaltă – capacitanţă de membrană – care constă în proprietatea de a stoca sarcini electrice şi, subsecvent, de a le elibera în mod lent.

Potenţialul de acţiune

Definiţie. Fazele potenţialului de acţiune

Aplicarea unui stimul electric, mecanic sau chimic pe suprafaţa celulei miocardice induce o reducere a nivelului potenţialului de repaus. Această scădere a potenţialului de repaus (descreşterea valorii sale absolute) a primit denumirea de *depolarizare*. Dacă depolarizarea aduce potenţialul de repaus la un nivel critic (potenţial-prag), care este de aproximativ −60 mV, se produce o inversiune rapidă a potenţialului de membrană până la +20 sau +30 mV desemnată cu termenul *„overshoot”* (supradeplasare).

Prima fază a potenţialului de acţiune sau faza de depolarizare rapidă este desemnată ca *faza 0*. În fibrele atriale normale, reţeaua lui Purkinje şi fibrele miocardului ventricular, durata acestei faze este de 1 ms sau chiar mai scurtă.

Faza 0 este urmată imediat de procesul de repolarizare, care readuce potenţialul de membrană la nivelul de repaus. Procesul de repolarizare se desfăşoară în trei faze, care se succed în ordinea următoare:

- faza 1 sau *repolarizarea rapidă iniţială*, care aduce potenţialul de membrană la un nivel neutru sau nivel zero şi care este cea mai manifestă în fibrele lui Purkinje;
- faza 2 sau *faza de repolarizare lentă* (platoul potenţialului de acţiune), care nu este aparentă în fibrele atriale;
- faza 3 sau *faza de repolarizare rapidă finală*, care readuce fibra miocardică la nivelul potenţialului transmembranar de repaus.

După faza 3 urmează diastola electrică sau faza 4, care marchează momentul revenirii potenţialului transmembranar la nivelul potenţialului de repaus. Această fază se caracterizează printr-un potenţial transmembranar stabil pentru celulele miocardice de lucru sau o scădere progresivă până la nivelul potenţialului-prag pentru celulele dotate cu proprietatea de automatism.

Întreaga secvenţă de modificări ale potenţialului de membrană, de la începutul fazei 0 până la sfârşitul fazei 3, constituie potenţialul de acţiune (fig. 1.3). Durata acestui potenţial este de câteva sute de milisecunde, fiind mult mai mare în celulele miocardice decât în fibrele nervoase sau ale muşchilor scheletici. În general, durata potenţialului de acţiune creşte progresiv de la fibrele atriale până la fibrele din reţeaua periferică a lui Purkinje (fig. 1.4). Cel mai important factor fiziologic determinant al duratei potenţialului de acţiune este durata ciclului cardiac precedent sau frecvenţa excitaţiei: cu cât ciclul cardiac este de durată mai mare (frecvenţă mai joasă), durata potenţialului de acţiune este de asemenea mai mare, şi invers. Acest efect al duratei ciclului cardiac asupra duratei potenţialului de acţiune nu este identic pentru diversele tipuri de celule, fiind mai puternic în fibrele Purkinje decât în fibrele musculare ventriculare (Watanabe Y şi Dreifus LS, 1971). Amplitudinea potenţialului de acţiune se determină între nivelul potenţialului de repaus şi vârful fazei 0 (fig. 1.3 A).

Celulele nodului sinusal, nodului Aschoff-Tawara şi ale sistemului His-Purkinje prezintă potenţiale de acţiune cu o configuraţie caracteristică (fig. 1.3 B, 1.4 şi 1.5). Celulele nodului sinusal (SA) prezintă un nivel mai scăzut al potenţialului de repaus (circa –70 mV), ca urmare a unei conductanţe mai înalte pentru Na^+ în perioada de repaus, o fază 0 mai lentă, „overshoot"-ul este minim, fazele 1 şi 2 puţin aparente, în timp ce faza 3 este foarte bine conturată. Faţă de celulele miocardice de lucru, celulele nodului sinusal prezintă o depolarizare spontană în timpul fazei 4, ceea ce explică proprietatea de automatism a acestor celule.

Fibrele miocardului atrial (A) prezintă un potenţial de acţiune mai amplu faţă de cel al celulelor nodului sinusal. Faza 1 este discretă, faza 2 sau platoul lipseşte sau este mult scurtată, încât faza 3 (repolarizare rapidă) începe aproape imediat după vârful curbei; depolarizarea spontană din timpul fazei 4 lipseşte şi de aceea, în condiţii normale, fibrele atriale sunt lipsite de automatism.

Celulele din zona mijlocie a nodului atrioventricular (zona N) prezintă un potenţial de repaus mai scăzut (circa –70 mV), panta fazei 0 mai lentă, faza 1 foarte redusă, iar faza 2 mult scurtată. La sfârşitul fazei 3 aceste celule prezintă o fază de hiperpolarizare, după care curba potenţialului de acţiune revine la nivelul potenţialului de repaus. Aceste celule nu reprezintă depolarizare spontană sau depolarizare diastolică lentă în timpul fazei 4 şi, prin urmare, nu sunt dotate cu proprietatea de automatism.

Fibrele sistemului His-Prukinje prezintă o curbă a potenţialului de acţiune caracterizată printr-o ascensiune

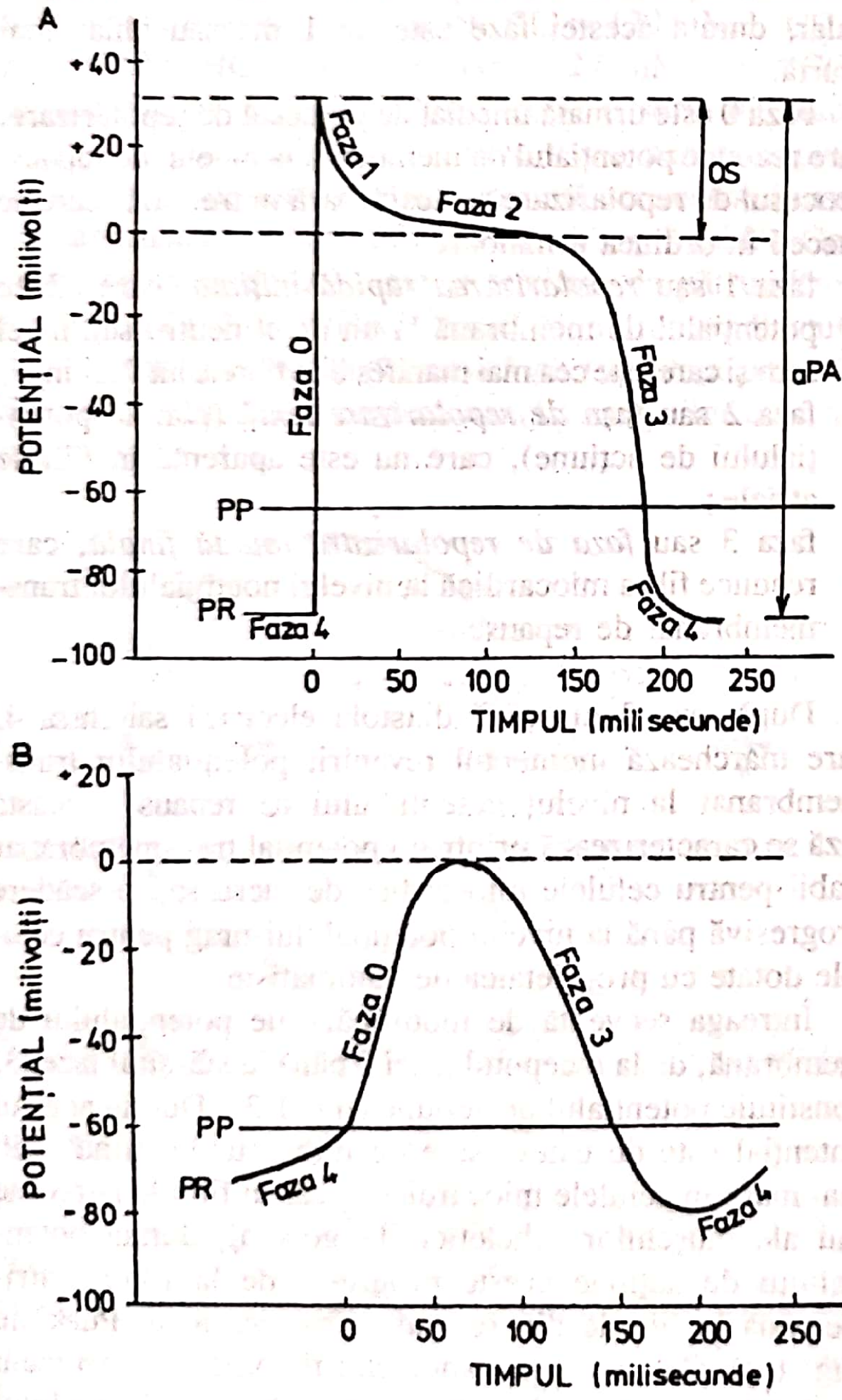

Fig. 1.3: *Potenţialul de acţiune la două tipuri de celule miocardice (după Marriot HJL şi Myeburg RJ, 1974). A = celulă miocardică de lucru lipsită de proprietatea de automatism. B = celulă din nodul sinusal dotată cu proprietatea de automatism. OS = overshoot, aPA = amplitudinea potenţialului de acţiune, PR = potenţial de repaus, PP = potenţial prag.*

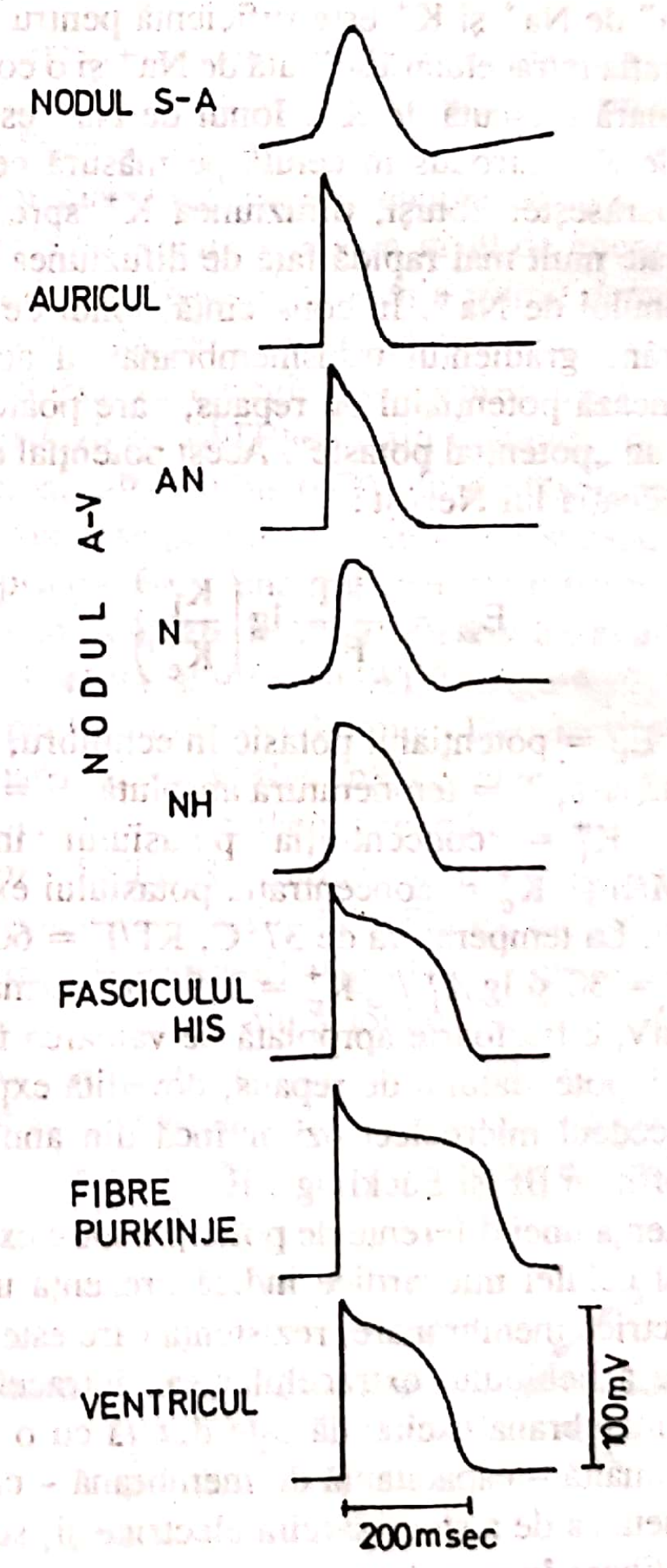

Fig. 1.4: *Configuraţia şi durata potenţialului de acţiune la diferite niveluri în miocard (după Watanabe Y şi Dreifus LS, 1977). Se remarcă prelungirea progresivă a duratei potenţialului de acţiune de la auricule până la reţeaua fibrelor Purkinje. AN = zona atrionodală, N = zona mijlocie a nodului Aschoff-Tawara, NH = zona nodohisiană.*

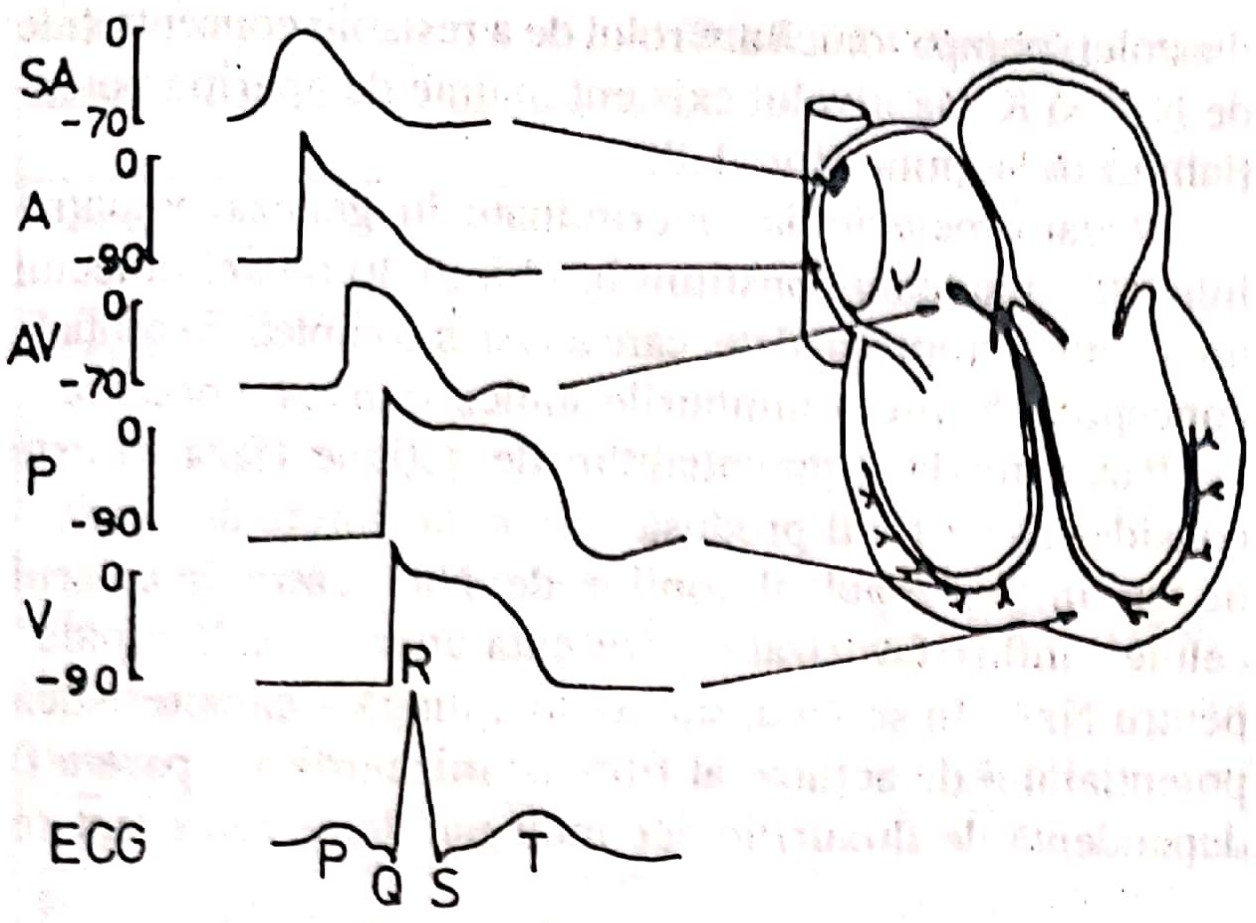

Fig. 1.5: *Succesiunea potenţialelor de acţiune şi relaţia cu electrocardiograma (după Marriot HJL şi Myerburg RJ, 1974). SA = nodul sinoatrial, A = fibre musculare atriale, AV = nodul atrioventricular, P = sistemul His-Purkinje, V = fibre musculare ventriculare.*

foarte rapidă a fazei 0, prezenţa „overshoot"-ului şi un platou mai prelungit. Durata fazei 2 creşte progresiv pe măsură ce înaintăm de la trunchiul comun al fasciculului lui His până la fibrele terminale subendocardice ale reţelei lui Purkinje. Aceasta se reflectă în durata progresiv mai mare a potenţialului de acţiune de la trunchiul comun al fasciculului lui His până la reţeaua lui Purkinje. Fibrele sistemului His-Purkinje sunt dotate cu depolarizare spontană în faza 4, însă mult mai lentă faţă de cea prezentă la nivelul celulelor nodului sinusal. Potenţialul de repaus la nivelul acestui sistem este de circa –90 mV.

Celulele musculare ventriculare (nespecifice) prezintă un potenţial de acţiune cu aceleaşi caracteristici cu cel al fibrelor din sistemul His-Purkinje. Deosebirile constau în: (a) durată mai mică, prin scurtarea fazei 2 şi (b) absenţa depolarizării spontane în faza 4. Durata mai scurtă a potenţialului de acţiune în fibrele musculare ventriculare faţă de fibrele din reţeaua Purkinje reprezintă unul din factorii care explică întârzierea procesului de repolarizare în zonele subendocardice.

Ca regulă generală, durata potenţialului de acţiune creşte progresiv de la fibrele atriale până la reţeaua periferică a fibrelor Purkinje (fig. 1.5).

Mecanismul potenţial de acţiune

Potenţialul de acţiune poate fi corelat cu apariţia unor forţe electrochimice generate de migraţia transmembranară a ionilor, conform gradientelor de concentraţie a acestora. Această migrare a ionilor devine posibilă ca urmare a modificărilor de permeabilitate a membranei, consecutiv aplicării unui stimul electric, mecanic sau chimic. Relaţia dintre transportul ionic şi apariţia potenţialului de acţiune a fost descrisă pentru prima oară la fibrele nervoase de către Hodgkin AL şi Huxley AF (1952) şi este cunoscută sub denumirea de *ipoteza ionică a lui Hodgkin şi Huxley*. În figura 1.6 este redat modelul electrofiziologic al unui generator de curent cardiac elementar, condiţionat de transportul ionic.

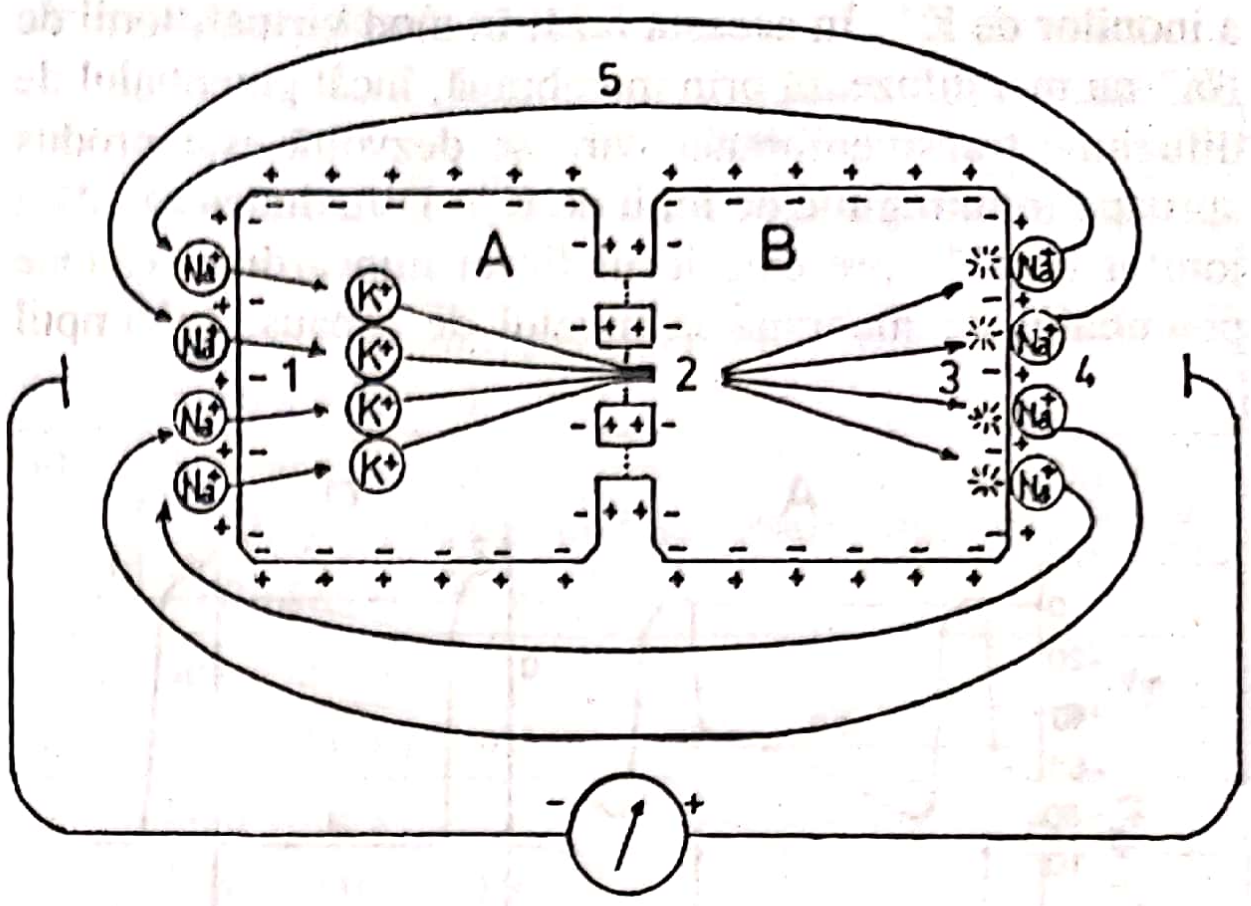

Fig. 1.6: *Modelul electrofiziologic al unui generator elementar de curent cardiac (după Horan LG şi Flowers NC, 1980). În figură sunt reprezentate două celule miocardice alăturate, conectate printr-un disc intercalat. Celula A, fiind excitată, devine sediul unui proces de depolarizare: sarcinile pozitive reprezentate prin ionii de Na^+ pătrund în interiorul celulei (momentul 1), care devine mai pozitiv faţă de interiorul celulei B. În consecinţă, cationii (probabil K^+) sunt atraşi prin joncţiunea cu rezistenţă scăzută a discului intercalat în interiorul celulei B (momentul 2), unde neutralizează sarcinile negative de pe suprafaţa internă a membranei (momentul 3). Sunt astfel eliberaţi cationi de Na^+ de pe suprafaţa externă a celulei B (momentul 4), realizându-se un curent de reîntoarcere (momentul 5). Efectul net al fluxului intern de cationi de la A la B constă în generarea unui câmp extern, care este negativ la stânga şi pozitiv la dreapta.*

Stimularea fibrelor miocardice induce o creştere foarte rapidă a permeabilităţii membranei pentru ionii de sodiu (activarea membranei): într-o fracţiune de secundă permeabilitatea Na^+ creşte de câteva sute de ori (fig. 1.7). Influxul ionilor de sodiu transportă un număr considerabil de sarcini pozitive care se dispun pe suprafaţa internă a membranei, în timp ce sarcinile electrice negative se acumulează pe suprafaţa externă a acesteia (fig. 1.8). Creşterea rapidă a sarcinilor electrice pozitive în interiorul celulei blochează progresiv influxul de Na^+ şi, în decurs de câteva fracţiuni de milisecundă, conductanţa pentru sodiu revine la nivelul de repaus.

Conductanţa pentru potasiu nu se modifică în mod apreciabil în prima parte a potenţialului de acţiune. Prin urmare, faza 0 a potenţialului de acţiune este produsă în cea mai mare parte de difuziunea ionilor de Na^+, vârful potenţialului de acţiune fiind aproape egal cu „potenţialul sodic".

Spre sfârşitul potenţialului de acţiune conductanţa K^+ creşte de aproximativ 40 de ori printr-un mecanism care, la fel ca şi pentru Na^+, este încă obscur. Creşterea sarcinilor pozitive în interiorul celulei (prin pătrunderea ionilor de Na^+) favorizează ieşirea rapidă spre suprafaţa membranei a inonilor de K^+. În această fază, în mod virtual, ionii de Na^+ nu mai difuzează prin membrană, încât potenţialul de difuziune transmembranar care se dezvoltă este produs aproape în întregime de ionii de K^+. Difuziunea rapidă a ionilor de K^+ spre exteriorul fibrei miocardice readuce potenţialul de mebrană la nivelul de repaus. În timpul diastolei, pompa ionică are rolul de a restabili concentraţiile de Na^+ şi K^+ la nivelul existent înainte de apariţia potenţialului de acţiune (fig. 1.8).

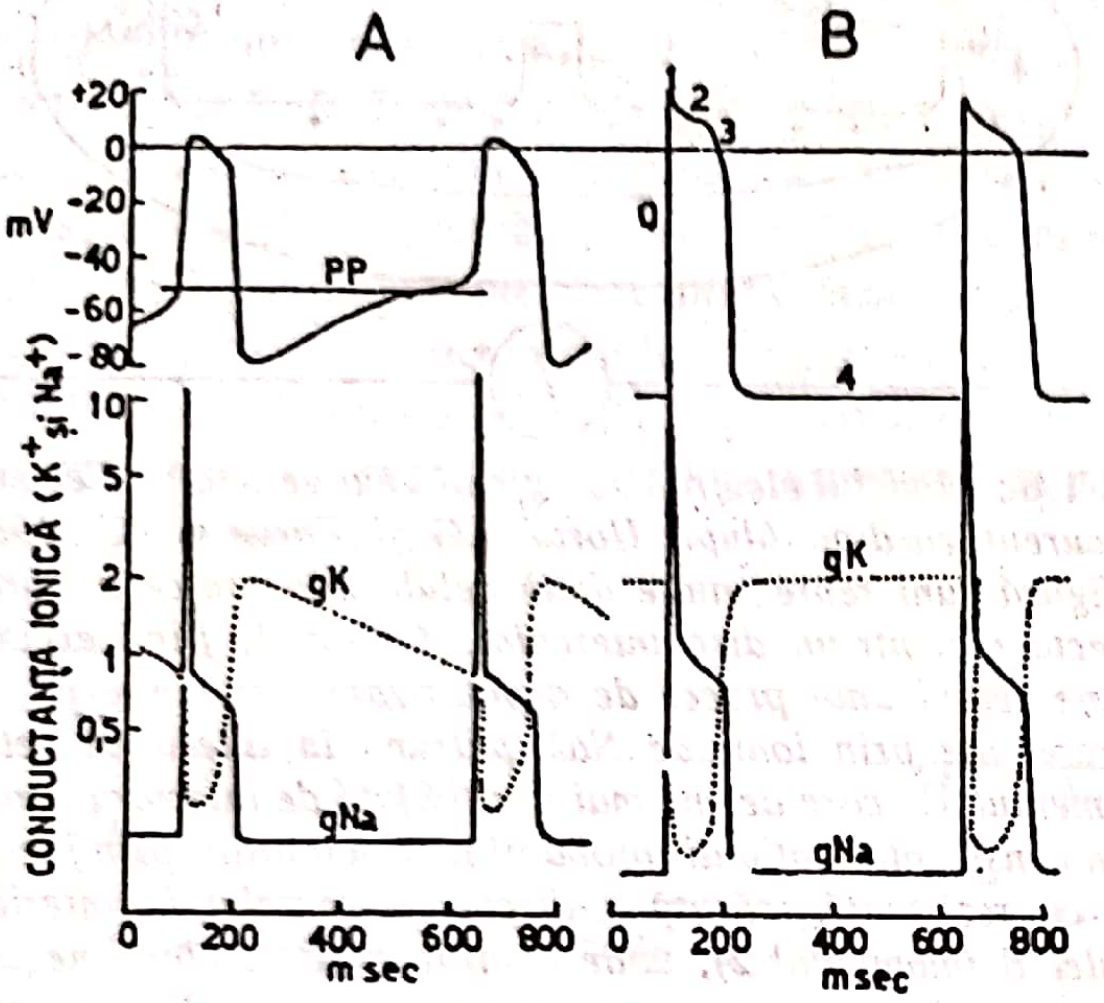

Fig. 1.7: *Conductanţa ionică pentru Na^+(gNa) şi K^+ (gK) în timpul dezvoltării potenţialului de acţiune la o celulă pacemaker dotată cu automatism (A) şi la o celulă miocardică lipsită de automatism (B) – după Naimi S (1976). În faza 0 a potenţialului de acţiune se observă creşterea rapidă a gNa şi scăderea gK. În fazele 2-3 creşte gK. În faza 4 (perioada de repaus sau diastola), gK scade progresiv la celulele pacemaker (A), ceea ce explică procesul de depolarizare spontană a acestor celule.*

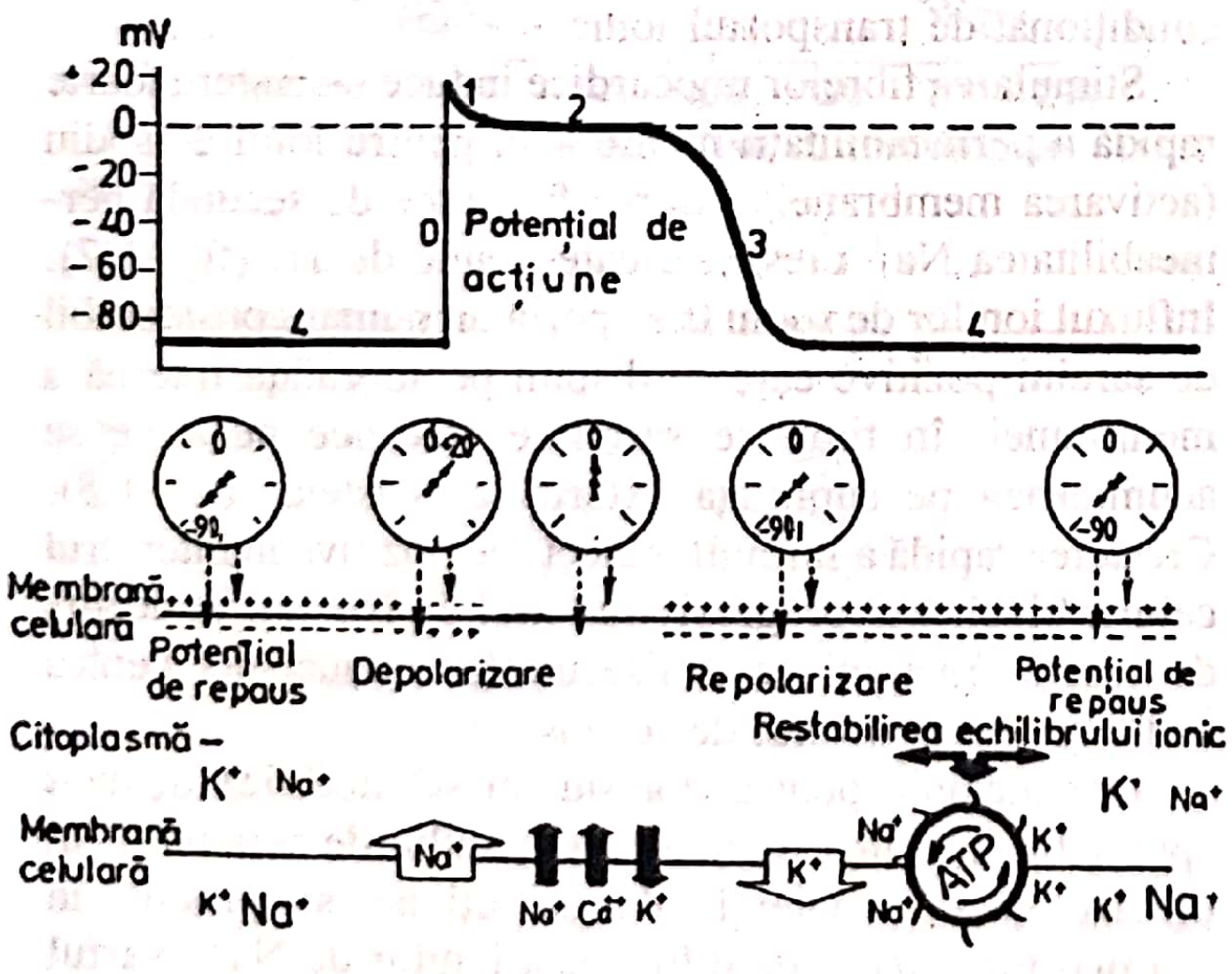

Fig. 1.8: *Schimburile ionice transmembranare în cursul dezvoltării potenţialului de acţiune (după Csapo G, 1980). Faza iniţială 0 sau overshoot-ul, corelată cu un influx rapid de Na^+. Acesta este urmat de un influx mai lent şi mai persistent de Ca^{2+} în timpul dezvoltării platoului (faza 2). În faza 3 se produce efluxul de K^+, iar în faza 4, efluxul de Na^+ şi influxul de K^+. Efluxul de Ca^{2+} nu este încă definit pentru miocardul uman, dar survine probabil în timpul fazei 4.*

Mecanismele ionice incriminate în geneza potenţialului de acţiune au constituit în ultimii 30 de ani obiectul unor cercetări aprofundate, care au adus completări esenţiale concepţiei despre schimburile ionice transmembranare.

Faza iniţială a potenţialului de acţiune (faza 0) este considerată ca fiind produsă – ca şi la fibrele nervoase – de un influx rapid al ionilor de Na^+ către interiorul celulei, influx favorizat de prezenţa unor „canale rapide" pentru Na^+. În schimb, durata mai lungă – caracteristică potenţialului de acţiune al fibrelor miocardice – pare a fi dependentă de fluxuri ionice mult mai lente reprezentate

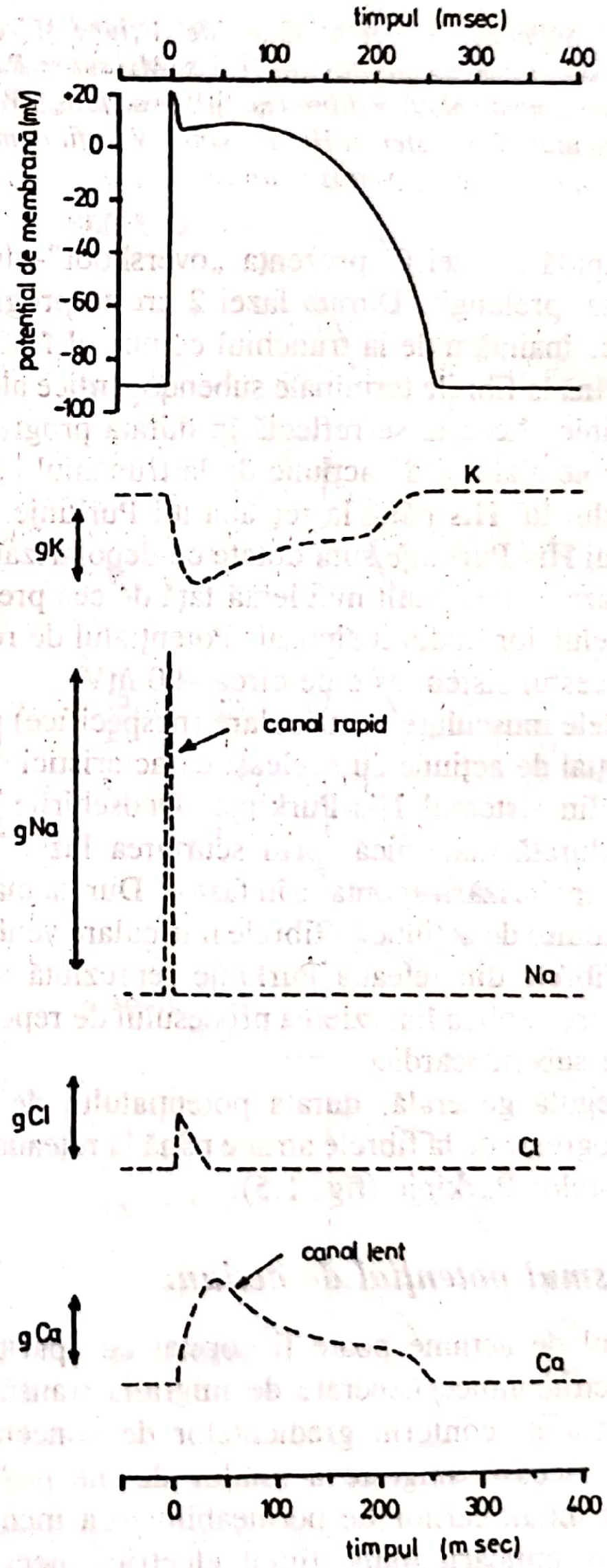

Fig. 1.9: *Reprezentarea diagramatică a diferitelor canale ionice care asigură formarea potenţialului de acţiune în fibrele Purkinje (după Oliver MF, 1978). gK, gNa, gCl, gCa reprezintă conductanţa membranei pentru K, Na, Cl, Ca.*

Tabel 1.1 : *Deosebiri între „fibrele rapide" şi „fibrele lente"*

	„Fibre rapide"	„Fibre lente"
Localizare	Miocardul atrial, ventricular şi sistemul de conducere*	Nodul sinoatrial, atrioventricular şi fibre din inelul atrioventricular**
Flux ionic	Sodiu	În mod predominant calciu şi în măsură mai mică sodiu şi alţi ioni
Activare şi inactivare	Activare şi inactivare rapide	Activare lentă şi la un nivel mai scăzut (mai puţin negativ) al potenţialului de repaus ; inactivare lentă
Mărimea potenţialului de repaus	– 80 până la –95 mV	– 60 până la –75 mV
Potenţialul-prag	– 65 până la –70 mV	Sub –55 mV
Amplitudinea potenţialului de acţiune	+30 până la +40 mV	0 până la +15 mV
Viteza pantei 0 (dV/dt)	Câteva sute de volţi/s	1-10 volţi/s
Propagarea excitaţiei	Rapidă (0,5-5 m/s)	Lentă (0,01– 0,1 m/s)
Factori inhibitori	Tetrodotoxină	Mangan, Lantan, Verapamil D 600

* Celulele miocardului atrial, ventricular şi cele ale sistemului de conducere specializat prezintă atât „canale rapide", cât şi „canale lente".

** Celulele nodului sinoatrial, atrioventricular şi din inelul atrioventricular prezintă numai „canale lente".

(după Zippes DP şi col., 1975 ; Naimi S, 1976 ; Watanabe Y şi Dreifus LS, 1977)

în mod predominant de influxul de Ca^{++} şi, într-o măsură mai mică, de Na^{+} şi alţi ioni. Acest ultim tip de influx este condiţionat de prezenţa unor „canale lente" (fig. 1.9). În funcţie de predominanţa „canalelor rapide" sau „lente", fibrele cardiace sunt de două tipuri : „fibre rapide", cu răspuns rapid, şi „fibre lente", cu răspuns lent (Cranefield PF şi col., 1973 ; Zipes DP şi col., 1975 ; Ruiz Ceretti E şi Ponce Zumino A, 1976 – tabel 1.1). Din prima grupă fac parte celulele musculare atriale şi ventriculare, precum şi celulele din sistemul de conducere specializat. În grupa a doua sunt incluse celulele nodului sinoatrial şi atrioventricular, precum şi fibre din inelul atrioventricular, valva mitrală şi tricuspidă. „Fibrele rapide" prezintă un nivel înalt al potenţialului de acţiune (+30 până la +40 mV) şi un potenţial-prag de circa –70 mV. La aceste fibre panta foarte rapidă a fazei 0 este consecinţa unui influx rapid şi masiv de Na^{+} prin „canale rapide". Acest influx de sodiu este inactivat rapid, fiind urmat de un influx mai lent de Ca^{++} prin „canalele lente", declanşat la un nivel al potenţialului de membrană mai mic de –55 mV în valoare absolută. „Canalele lente" sunt inactivate mai lent, rezultând o repolarizare de durată mai mare şi apariţia platoului potenţialului de acţiune (faza 2). Prezenţa acestor canale lente, prin care se realizează influxul de Ca^{++}, explică şi panta mai lentă a fazei 0 la celulele dotate cu proprietăţi de automatism : celulele nodului sinoatrial şi atrioventricular (Trautwein W, 1973). „Fibrele lente" prezintă un potenţial de acţiune de amplitudine mai mică (0 până la +15 mV) şi un potenţial-prag sub –55 mV.

Formarea excitaţiei (automatismul)

Se înţelege prin automatism proprietatea unor celule sau grupe de celule de a genera stimuli în mod spontan.

În timpul diastolei, potenţialul transmembranar al fibrelor miocardice atriale şi ventriculare este constant şi reducerea sa la nivelul potenţialului-prag este produsă prin propagarea undei de excitaţie. Dimpotrivă, un alt grup de celule miocardice : nodul sinusal, anumite zone din nodul AV, fasciculul lui His şi ramurile sale, reţeaua lui Purkinje şi probabil sistemul de conducere intraatrial prezintă o depolarizare spontană şi progresivă a membranei (depolarizare diastolică lentă), încât sunt capabile de a genera impulsuri pe cont propriu. În condiţii fiziologice, numai aceste celule sunt dotate cu proprietatea de automatism sau cu rol de „pacemaker" : descreşterea progresivă a potenţialului de membrană în cursul fazei 4. Atunci când depolarizarea diastolică aduce potenţialul de membrană la nivelul potenţialului-prag, se produce tranziţia la faza 0 cu apariţia unui potenţial de acţiune. Esenţial este faptul că panta depolarizării diastolice spontane variază în limite largi de la un nivel la altul, fiind cea mai rapidă în nodul sinusal. În consecinţă, descreşterea progresivă a potenţialului de membrană, care se produce în numeroase fibre în cursul diastolei, atinge potenţialul-prag mai întâi în nodul sinusal.

Prin propagarea impulsului sinusal, potenţialul transmembranar al fibrelor subiacente ale sistemului de conducere specializat sunt aduse rapid în faza 0 a potenţialului de acţiune, înainte ca faza 4 de depolarizare să atingă potenţialul-prag (fig. 1.10). Acesta reprezintă mecanismul fundamental prin care, în condiţii normale, nodul sinoatrial controlează activitatea cardiacă, având rol de pacemaker. În menţinerea dominaţiei nodului sinusal asupra pacemakerilor subsidiari mai joacă un anumit rol şi fenomenul de deprimare prin stimulare la o frecvenţă superioară („overdrive suppression"): automatismul unei fibre este deprimat atunci când aceasta este descărcată prin stimuli extrinseci unici, dar mai ales repetitivi (Vassalle M, 1970).

În funcţie de viteza depolarizării diastolice spontane, automatismul variază de-a lungul sistemului specializat. Frecvenţa formării impulsului în nodul sinusal este de 60-100 stimuli pe minut. Însă, diferite condiţii fiziologice sau patologice pot realiza frecvenţe mai joase (40-50 pe minut) sau mai înalte (până la 200 pe minut). Numai zona superioară (atrio-nodală) şi inferioară (nodo-hisiană) a nodului AV prezintă proprietatea de automatism fiziologic (Damato N şi Lau HS, 1969). Frecvenţa intrinsecă a acestor zone este de 40-60 pe minut. Sistemul de conducere specializat intraventricular (sistemul His-Purkinje) realizează impulsuri cu o frecvenţă de 20-40 pe minut. Fibrele Purkinje distale realizează un automatism foarte scăzut: 10-20 stimuli pe minut (Naimi S, 1977). În condiţiile în care un centru de automatism superior îşi scade frecvenţa impulsurilor sub cea a unui centru subiacent, acesta din urmă preia controlul activităţii cardiace. Acelaşi fenomen se produce atunci când stimulii generaţi într-un centru de automatism superior sunt blocaţi şi nu se pot transmite la etajele inferioare.

Mecanismul depolarizării diastolice spontane pare a fi corelat cu o instabilitate în cursul diastolei a permeabilităţii membranei celulelor dotate cu proprietatea de automatism: scăderea permeabilităţii pentru K^+ şi creşterea conductanţei pentru Na^+ şi Ca^{++}. Efectul net al acestor modificări constă în scăderea progresivă a potenţialului de repaus până la atingerea potenţialului-prag. Acetilcolina reduce automatismul ca urmare a creşterii permeabilităţii membranei pentru ionii de K^+ (efect hiperpolarizant) şi scăderea permeabilităţii pentru ionii de Ca^{++}. Adrenalina accelerează activitatea celulelor pacemaker din fibrele Purkinje printr-un declin mai rapid al permeabilităţii pentru K^+ (mediat de creşterea concentraţiei intracelulare de AMP ciclic) şi a celulelor din nodul sinoatrial, prin creşterea permeabilităţii pentru Ca^{++} (Brown şi col., 1978).

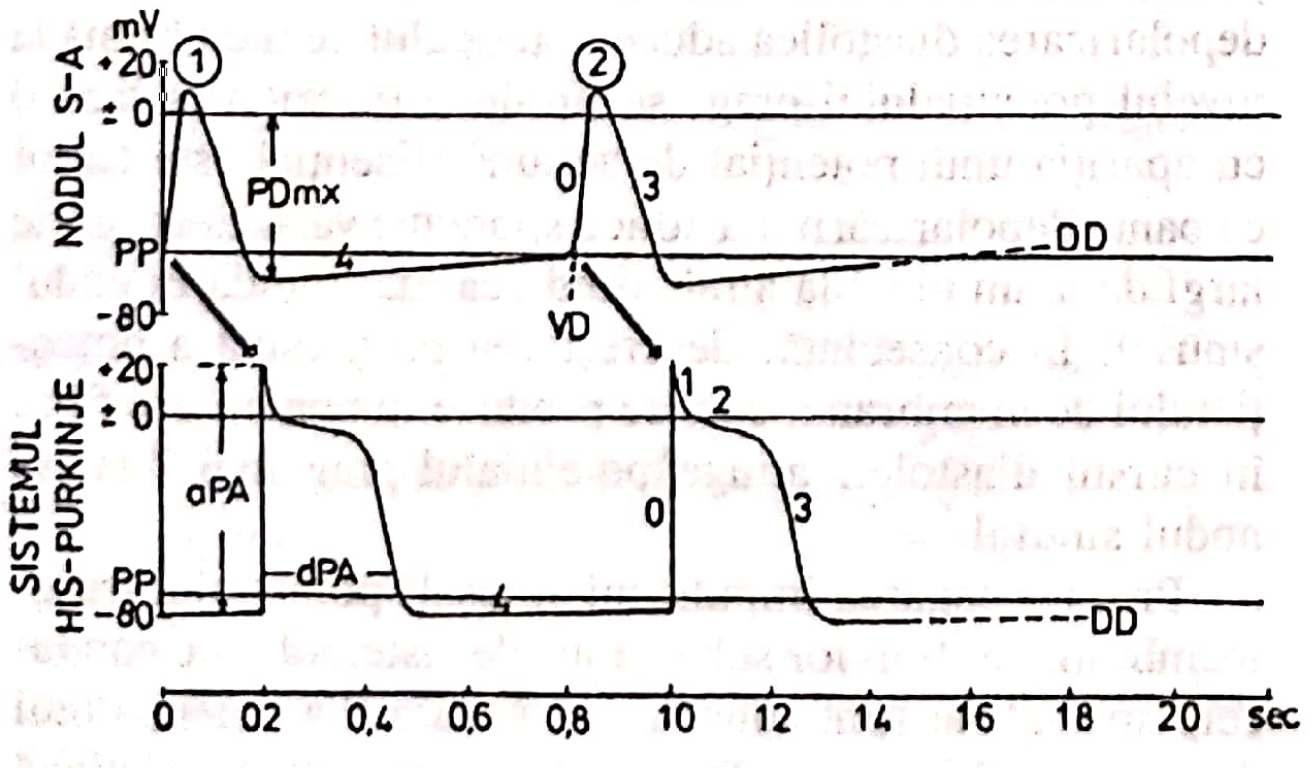

Fig. 1.10: *Potenţialele de acţiune generate în nodul sinoatrial şi în sistemul His-Purkinje (după Watanabe Y şi Dreifus LS, 1968). PP = potenţialul prag, PDmx = potenţial diastolic maxim, VD = viteza de depolarizare, DD = depolarizare diastolică, aPA = amplitudinea potenţialului de acţiune.*

Excitabilitatea. Perioada refractară

Excitabilitatea

Se înţelege prin excitabilitate capacitatea fibrei miocardice de a răspunde la un stimul printr-un potenţial de acţiune cu toate fazele sale (depolarizare şi repolarizare). Stimulul de intensitate minimă care produce un răspuns propagat este desemnat sub denumirea de *stimul liminar* sau *stimul-prag*, deoarece reduce potenţialul de repaus până la nivelul critic al potenţialului-prag, nivel de la care depolarizarea se desfăşoară în mod autoîntreţinut (mecanism de „trăgaci"). Se dezvoltă un potenţial de acţiune care se transmite la fibrele miocardice adiacente.

Excitabilitatea unei fibre miocardice se măsoară după intensitatea stimulului necesar pentru a reduce potenţialul de repaus la nivelul potenţialului-prag. Cu cât o fibră miocardică este mai excitabilă, cu atât intensitatea stimului-prag este mai mică. Stimulii de intensitate mai mică decât stimulul-prag (stimuli subliminari) realizează o depolarizare minimă, sub nivelul potenţialului-prag, şi se manifestă numai sub forma unui răspuns local nepropagat (depolarizare locală nepropagată). Stimulii mai puternici decât stimulul-prag (stimuli supraliminari), indiferent de intensitatea lor, se soldează cu un răspuns maxim de aceeaşi intensitate cu a răspunsului produs de stimulul-prag (legea „totul sau nimic"). Aceasta se explică prin faptul că toţi stimulii supraliminari aduc potenţialul de repaus până la nivelul potenţialului-prag, după care depolarizarea se desfăşoară autoîntreţinut, indiferent de intensitatea stimulilor aplicaţi.

Excitabilitatea este în esenţă un fenomen de membrană. De aceea prezenţa unui anumit gradient ionic şi electric în momentul sosirii stimulului joacă un rol fundamental. Dacă potenţialul de repaus este sub –55 mV, celula devine inexcitabilă (Naimi S, 1976). De asemenea, excitabilitatea fibrelor miocardice depinde de relaţia dintre potenţialul de repaus şi potenţialul-prag: cu cât acestea sunt mai apropiate, cu atât fibra este mai excitabilă (Hoffman BF şi Cranefield PF, 1960). Prin urmare, scăderea potenţialului de repaus şi/sau creşterea potenţialului-prag (exprimate prin valoarea lor absolută) determină creşterea excitabilităţii.

Perioada refractară

După un răspuns la o stimulare, fibra miocardică este incapabilă pentru o perioadă de timp (egală aproximativ cu durata sistolei sale electrice) să răspundă la un impuls subsecvent. Prin urmare, excitabilitatea fibrelor cardiace variază în timp şi răspunsul la aplicarea unui stimul este dependent de momentul aplicării acestuia. Putem deosebi următoarele faze ale ciclului excitabilității cardiace (fig. 1.11.):

(a) *Perioada refractară absolută*, definită prin absența oricărui răspuns, indiferent de intensitatea stimulului (în această perioadă potențialul de membrană este sub –55 mV).

(b) *Perioada refractară relativă*, în care celula poate fi reexcitată numai prin aplicarea unor stimuli de intensitate mai mare decât cei necesari în diastola electrică (faza 4) pentru a obține un răspuns propagat. Cu cât stimulul este aplicat mai precoce în perioada refractară relativă, cu atât trebuie să fie mai intens pentru a obține un răspuns. Pe de altă parte, răspunsul este mai slab, manifestându-se prin potențiale de acțiune de amplitudine mai mică și durată mai redusă, cu panta fazei 0 mai lentă. Dintre potențialele generate în perioada refractară relativă se propagă la fibrele adiacente numai acelea care prezintă o anumită amplitudine, durată și o fază 0 mai rapide. În caz contrar, potențialul se manifestă numai sub forma unei depolarizări locale nepropagate. Perioda refractară absolută plus perioada refractară relativă alcătuiesc *perioada refractară totală*. În practică se folosește însă noțiunea de *perioadă refractară efectivă*: intervalul dintre începutul potențialului de acțiune până la apariția primului răspuns propagat.

(c) *Perioada de excitabilitate supranormală*. Urmează imediat după perioada refractară relativă, la sfârșitul fazei 3 a potențialului de acțiune, și se caracterizează prin faptul că celula poate fi reexcitată cu stimuli mai slabi decât în timpul fazei 4. Se manifestă mai bine în fibrele Purkinje decât în celelalte fibre miocardice. Poate fi explicată prin faptul că în momentul în care repolarizarea a progresat sub potențialul-prag, dar nu a atins încă potențialul de repaus, potențialul transmembranic este mai apropiat de potențialul-prag și, în consecință, este necesar un stimul mai puțin intens pentru a produce o depolarizare suficientă până la nivelul pragului (fig. 1.12).

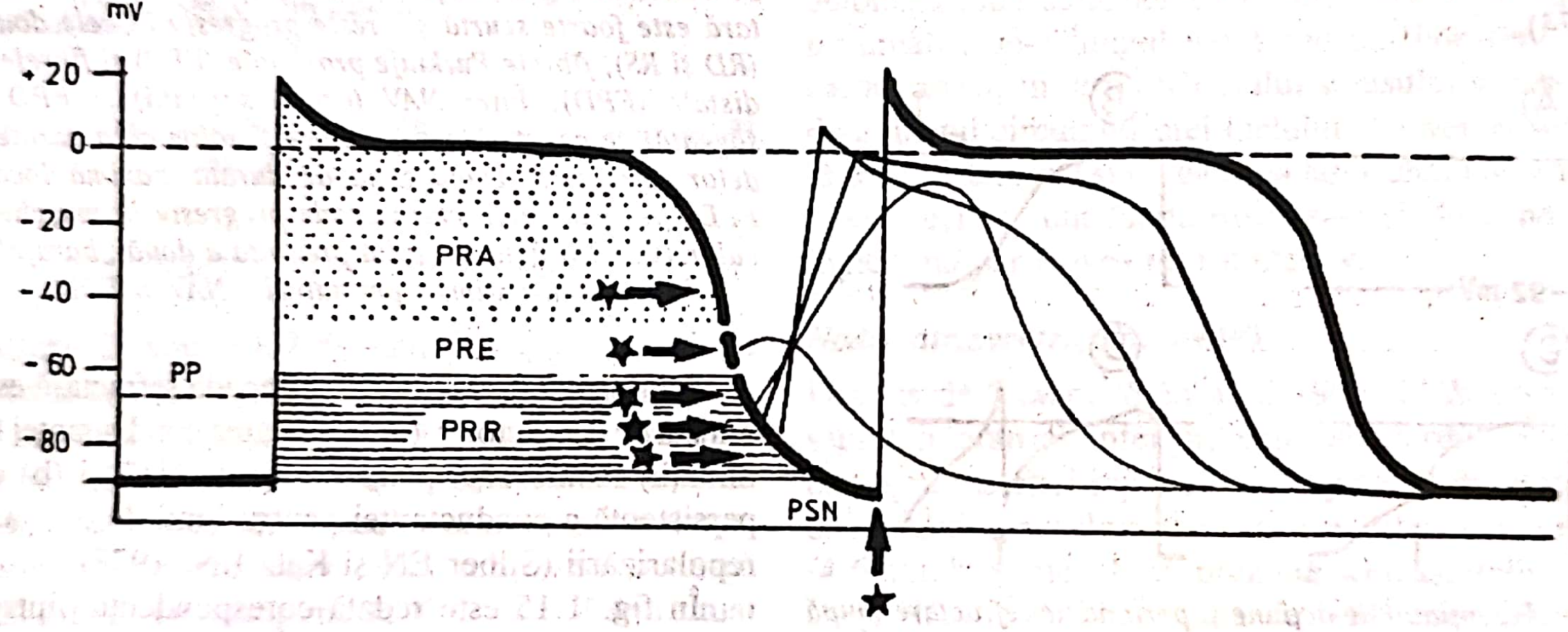

Fig. 1.11: *Potențialul de acțiune transmembranar și perioada refractară (după Csapo G, 1980). PP = potențial--prag, PRA = perioada refractară absolută, PRR = perioada refractară relativă, PSN = perioada supranormală. Perioada refractară efectivă (PRE) este constituită din PRA plus prima parte a PRR când, după aplicarea unor stimuli, apar numai răspunsuri locale nepropagate.*

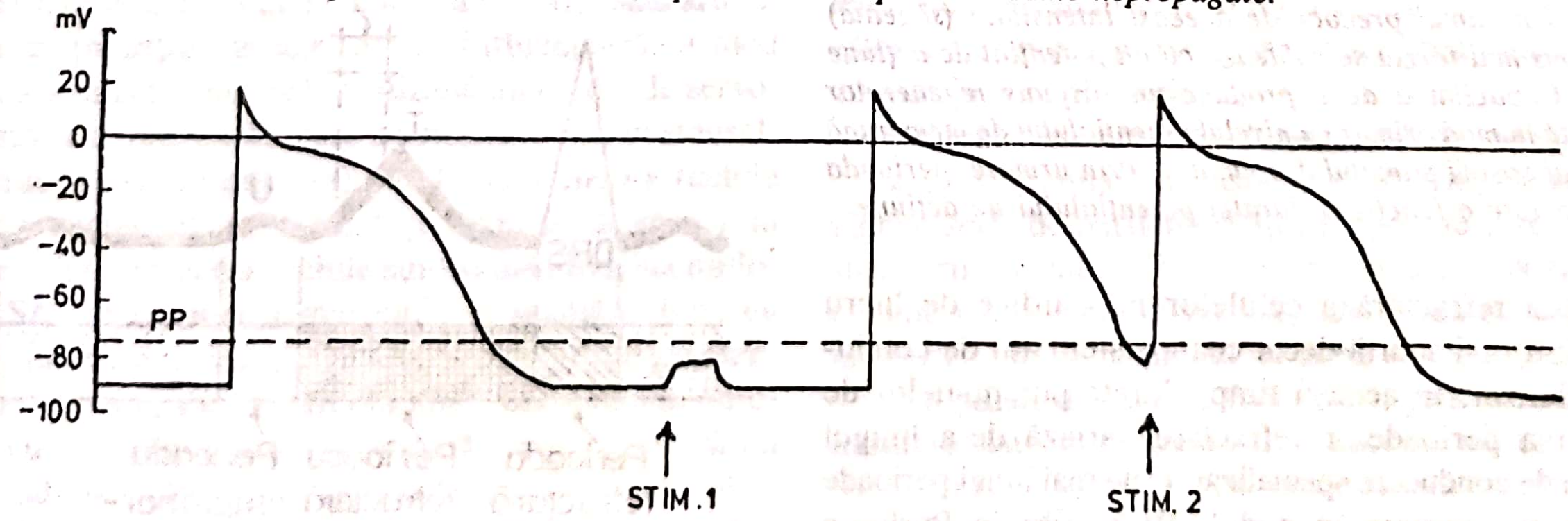

Fig. 1.12: *Explicația posibilă a perioadei de excitabilitate supranormală (după Watanabe Y și Dreifus LS, 1977). Stimulul 1 (Stim 1) survine în faza 4 a potențialului de acțiune precedent. Fiind slab, nu poate depolariza membrana până la nivelul pragului (PP) și rămâne ca un potențial local nepropagat. Stimulul 2 (Stim 2), de aceeași intensitate, survine spre sfârșitul perioadei de repolarizare. Deoarece în acest moment potențialul transmembranar este mai apropiat de potențialul-prag, depolarizarea indusă de acest stimul poate depăși pragul și survine un potențial de acțiune propagat, dar cu panta fazei 0 mai lentă.*

Perioada refractară totală şi perioada supranormală alcătuiesc împreună *timpul de recuperare completă*. În muşchiul cardiac perioada refractară prezintă o durată mult mai mare decât în muşchii scheletici şi fibrele nervoase. În felul acesta miocardul este protejat de eventuale contracţii de tip tetanic, fiind posibile perioadele alternative de contracţie şi relaxare necesare menţinerii circulaţiei (Silber EN şi Katz LN, 1978).

Perioada refractară este în mod primar un fenomen dependent de potenţialul transmembranic: cu cât potenţialul de acţiune este de durată mai mare, cu atât perioada refractară va fi mai lungă (fig. 1.13). Excepţie de la această lege generală face numai zona proximală a nodului AV, nivel la care perioada refractară este dependentă atât de potenţialul transmembranic, cât şi de factorul timp (Marriot HJL şi Myerburg RJ, 1974). Deoarece durata potenţialului de acţiune este corelată în mod direct cu lungimea ciclului cardiac precedent, rezultă că şi perioada refractară va fi influenţată de acest factor: cu cât ciclul cardiac precedent este mai lung, cu atât perioada refractară va fi de durată mai mare (Denes P şi col., 1974; Wu D şi col., 1974).

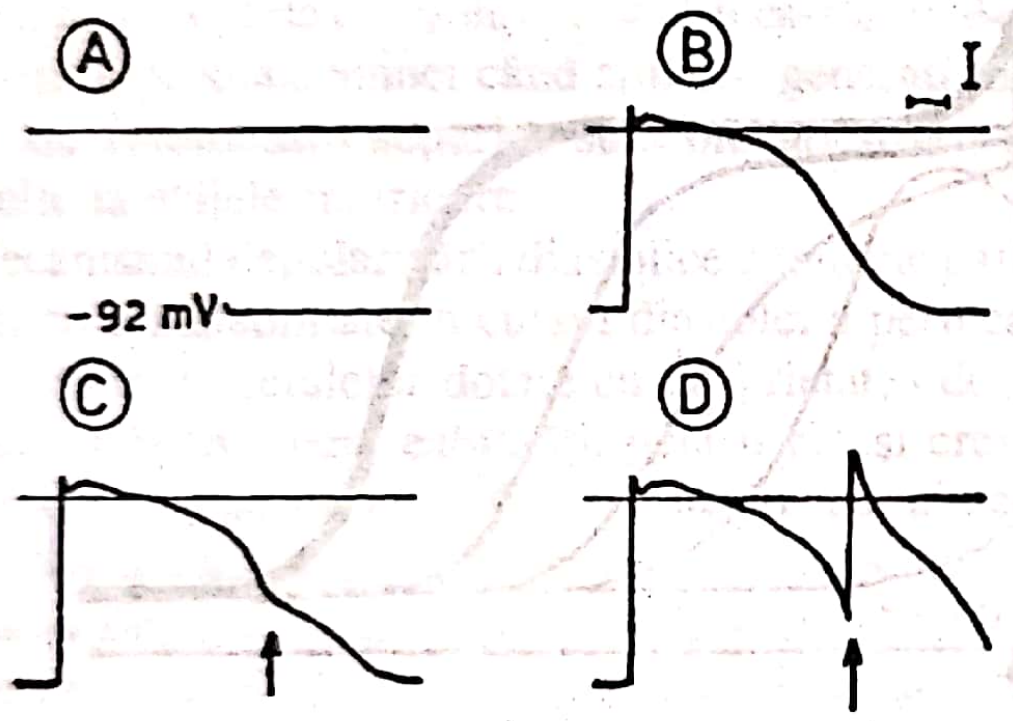

Fig. 1.13: *Potenţialul de acţiune şi perioadele refractare (după Myerburg RJ şi col., 1972). A. Potenţial de repaus (-92 mV). B. Potenţial de acţiune consecutiv unei stimulări a fibrei miocardice. C. Un stimul precoce (săgeata) aplicat înainte de a se fi produs o repolarizare suficientă se soldează cu un răspuns local minim. D. Un stimul precoce de aceeaşi intensitate (săgeata) aplicat 10 ms mai târziu se soldează cu un potenţial de acţiune propagat. Capacitatea de a produce un răspuns regenerator este corelată în mod primar cu nivelul potenţialului de membrană în momentul sosirii stimulului prematur. Prin urmare, perioada refractară este o funcţie a duratei potenţialului de acţiune.*

Perioada refractară a celulelor miocardice de lucru este sensibil mai scurtă decât cea a sistemului de conducere specializat. În acelaşi timp, durata potenţialelor de acţiune şi a perioadelor refractare variază de-a lungul sistemului de conducere specializat. Cele mai lungi perioade refractare se constată în nodul AV şi fibrele Purkinje distale (fig. 1.14). Perioadele refractare locale maxime de la nivelul ramificaţiilor distale limitează în felul acesta propagarea stimulilor prin sistemul de conducere specializat al ventriculelor în funcţie de gradul lor de prematuritate. Această proprietate a fost desemnată cu termenul de *mecanism de baraj* al sistemului de conducere distal (Myerburg RJ, 1971).

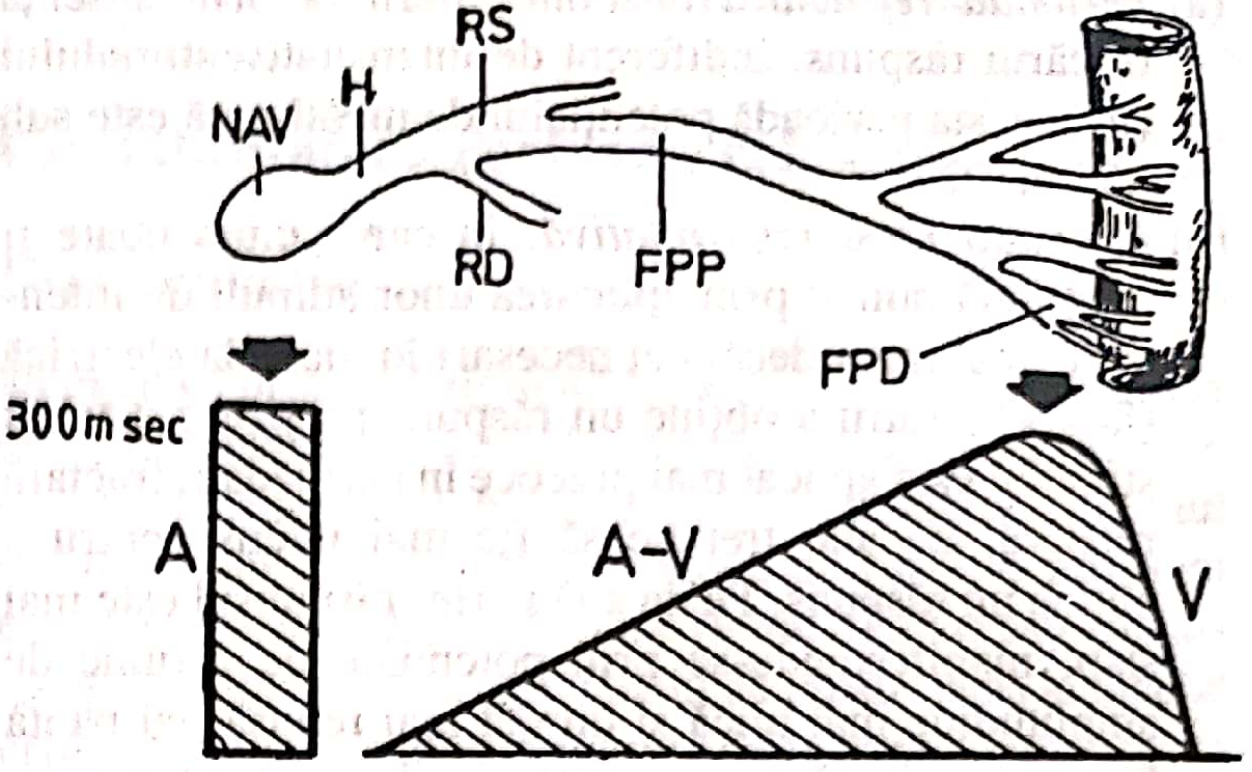

Fig. 1.14: *Durata perioadei refractare în sistemul de conducere specializat şi în fibrele ventriculare nespecializate (după Myerburg RJ şi col., 1972). Perioadele refractare reprezentate prin zonele haşurate variază între 200 şi 300 ms. La nivelul nodului atrioventricular (NAV), perioada refractară este maximă (300 ms). În trunchiul comun al fasciculului lui His (H) perioada refractară este foarte scurtă şi creşte progresiv în cele două ramuri (RD şi RS), fibrele Purkinje proximale (FPP) şi fibrele Purkinje distale (FPD). Între NAV (prima săgeată) şi FPD (a doua săgeată) se constată o depresiune fiziologică a duratei perioadelor refractare. După zona de durată maximă localizată în FPD, perioada refractară scade progresiv în muşchiul ventricular (V). Din figură rezultă prezenţa a două „baraje" în calea unor stimuli prematuri: NAV şi FPD.*

Conform ipotezei ionice, perioada refractară este determinată de doi factori: (a) inactivarea conductanţei (permeabilităţii) membranei pentru ionii de Na^+ şi (b) creşterea persistentă a conductanţei pentru ionii de K^+ la sfârşitul repolarizării (Silber EN şi Katz LN, 1978).

În fig. 1.15 este redată corespondenţa dintre perioadele refractară şi de excitabilitate supranormală cu undele şi segmentele electroventriculogramei.

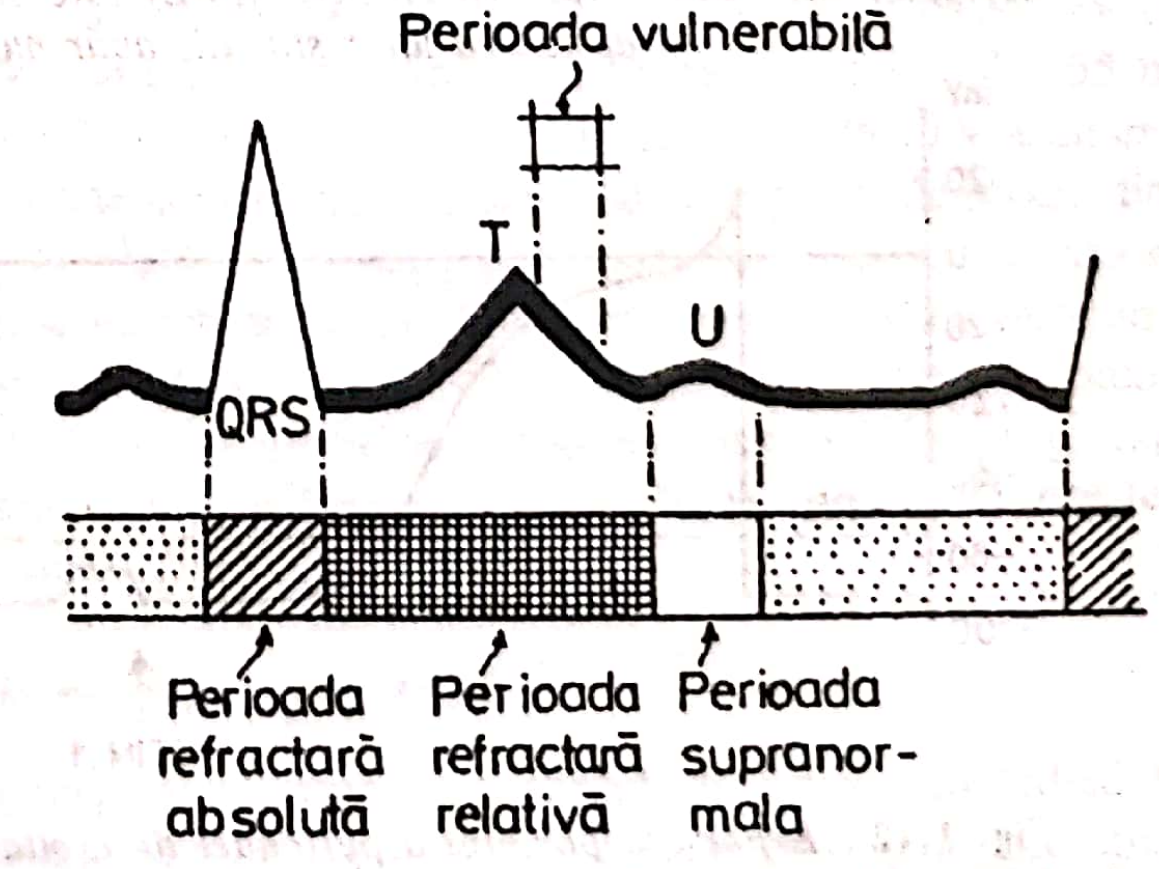

Fig. 1.15: *Variaţia excitabilităţii fibrelor miocardice în funcţie de faza ciclului cardiac (după Maurice P şi col., 1979).*

Conducerea excitaţiei (conductibilitatea)

Odată formată în nodul sinusal, excitaţia se transmite în etajele inferioare prin sistemul de conducere specializat.

Anatomia sistemului de conducere specializat

(Merideth J şi Titus LJ, 1968; Massing KG şi James NT, 1973; James NT, 1974 a; Silber EN şi Katz LN, 1978) – fig. 1.16.

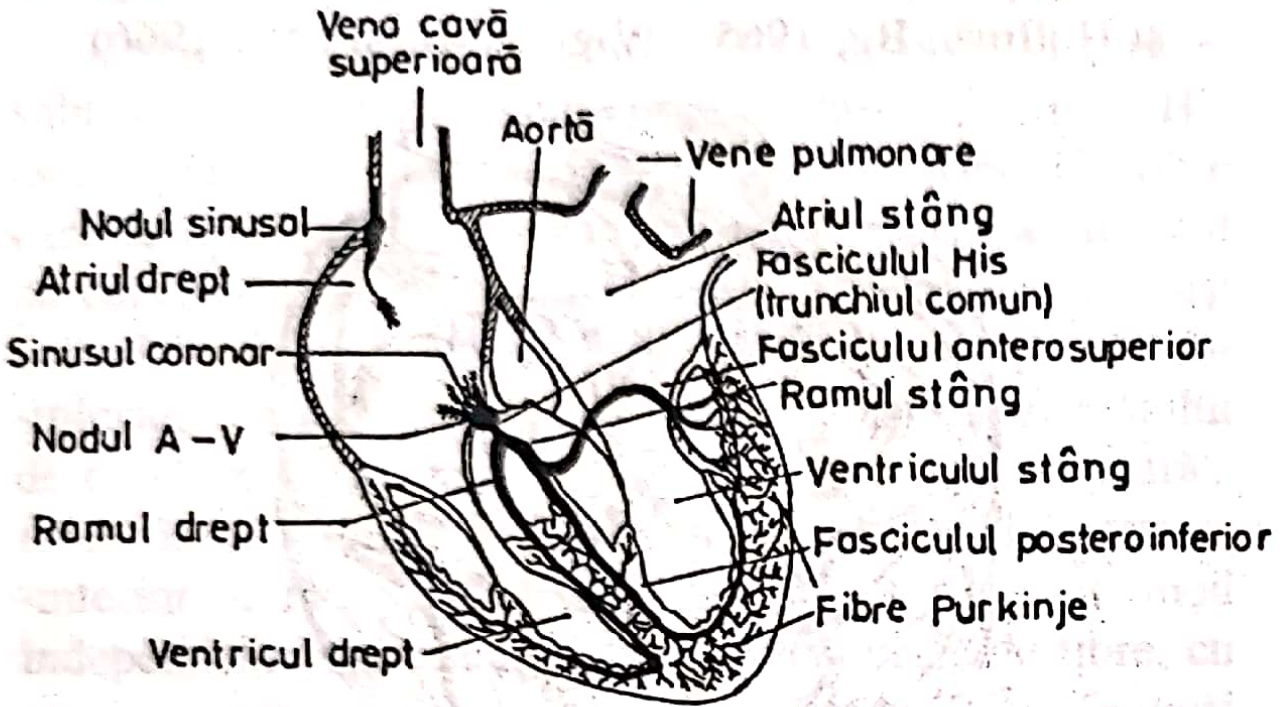

Fig. 1.16: *Schema sistemului de conducere al inimii (după Chung EK, 1977).*

Nodul sinoatrial (NSA)

A fost descris în anul 1907 de Keith* A şi Flack* N. În 1910, pe baza unor cercetări independente, Wybauw R* şi Lewis T* precizează că NSA prezintă pacemakerul electrofiziologic al inimii. Localizat la joncţiunea dintre vena cavă superioară şi peretele posterior al auriculului drept, imediat sub sulcus terminalis, NSA reprezintă o formă elipsoidală turtită, cu o lungime de 10-20 mm. Fiind situat la 1 mm sub epicard, poate fi uşor lezat în bolile pericardului. În zona sa centrală se găseşte artera nodului sinusal, disproporţionat de mare faţă de dimensiunile nodului încât NSA apare ca o enormă „adventice" a propriei sale artere. Se pare că pulsaţiile acestei artere influenţează în mod ritmic automatismul sinusal, realizând un model de servomecanism sau „feedback" care stabilizează ritmul sinusal. În constituţia NSA intră: (a) *celule mici stelate* (celule „P"), cu nucleu mare, rotund şi citoplasmă săracă în organite celulare; aceste celule sunt situate în zona mijlocie a NSA, se colorează mai palid şi seamănă bine cu celulele miocardice primitive: miofibrile puţine şi orientate la întâmplare, sistem sarcotubular foarte redus, mitocondrii cu o organizare foarte simplă, ceea ce indică un nivel metabolic scăzut şi rezistenţă la hipoxie; înregistrările cu microelectrozi intracelulari sugerează că sunt sediul formării impulsului; (b) *celule tranziţionale* care alcătuiesc un grup heterogen, cu o structură internă intermediară între celulele „P" şi fibrele miocardice de lucru: celule înguste (conductibilitate electrică redusă), mai bogate în miofibrile cum sunt celulele P, aparat mitocondrial intermediar privind complexitatea, sistem sarcotubular mai organizat şi mai complex; (c) *celule nodale specifice de tip Purkinje*, situate în zona marginală a nodului sinusal, izolate sau integrate într-o reţea şi care realizează conexiunea între celulele tranziţionale şi celulele miocardice obişnuite; prezintă o lungime de 20-50 microni şi un diametru mai mare (10-30 microni), ceea ce le conferă o rezistenţă electrică mai mică; în celulele Purkinje pot fi observate uneori mitocondrii simple de tip „P" cu semnificaţie funcţională de pacemaker latent; (d) *o reţea de fibre de colagen*. Frecvenţa formării impulsului în NSA este de 60-100 stimuli pe minut. Însă în diferite condiţii fiziologice sau patologice pot fi realizate frecvenţe mai joase (40-60/minut) sau mai înalte (până la 200/minut).

În afară de NSA, celule pacemaker (dotate cu proprietatea de automatism) au fost detectate şi în alte zone ale musculaturii atriale. Procedeul înregistrării cu microelectrozi intracelulari a identificat prezenţa unor celule automatice în ţesutul nervos adiacent zonei denumită sulcus terminalis, de-a lungul joncţiunii marilor vene cu miocardul atrial, în jurul orificiului sinusului venos coronar, de-a lungul circumferinţei inelului atrioventricular drept, în septul interatrial şi în regiunea fasciculului lui Bachmann. Aceste celule sunt foarte dispersate şi, în condiţii fiziologice, nu par a avea un rol efectiv.

Nodul atrioventricular (NAV)

Descris de Tawara* S în anul 1906, NAV este situat în septul interatrial inferior, sub endocardul atrial drept, deasupra inserţiei septale a tricuspidei şi imediat înaintea ostiumului sinusului coronar. De dimensiuni mai mici (4-6 mm lungime), NAV prezintă aceleaşi tipuri de celule ca şi NSA. Deosebirea faţă de NSA constă în numărul mult mai redus de celule P şi bogăţia de celule de tip tranziţional, care în NAV reprezintă principalul tip de celulă. Numeroasele ramificaţii şi anastomoze ale celulelor din NAV realizează o reţea foarte complexă, răspunzătoare cel puţin în parte de întârzierea stimulului (cca 40 ms) în această zonă.

Regiunea în care este situat nodul AV nu se mai defineşte astăzi numai sub aspect structural, deoarece prezintă o serie de particularităţi funcţionale care includ atât structurile atriale adiacente, cât şi originea trunchiului comun al fasciculului lui His. De aceea se utilizează în mod preferenţial termenul de zonă AV joncţională.

Din punct de vedere funcţional, joncţiunea atrioventriculară este concepută ca o succesiune de trei zone (fig. 1.17): (a) zona AN (atrionodală), care cuprinde zona de tranziţie dintre miocardul atrial şi nodul AV şi la care converg terminaţiile tracturilor internodale; (b) zona N (nodală), foarte subţire, în care stimulul este încetinit până la 20 mm/s ; în condiţii normale, la acest nivel se realizează un „front de excitaţie" care înaintează în mod uniform, dar care în condiţii patologice poate progresa în mod neuniform (conducere neomogenă), cu activare asincronă a structurilor subiacente ; (c) zona NH (nodo-hisiană), care corespunde zonei de trnaziţie dintre nodul AV şi trunchiul comun al fasciculului lui His şi în care se produce accelerarea progresivă a stimulilor (Paes de Carvalho A şi Almeida DF, 1960 ; Paes de Carvalho A, 1961). Numai zonele AN şi NH prezintă proprietatea de automatism.

---

* Citat după Merideth J şi Titus LJ, 1968.

* Citat după Merideth J şi Titus LJ, 1968.

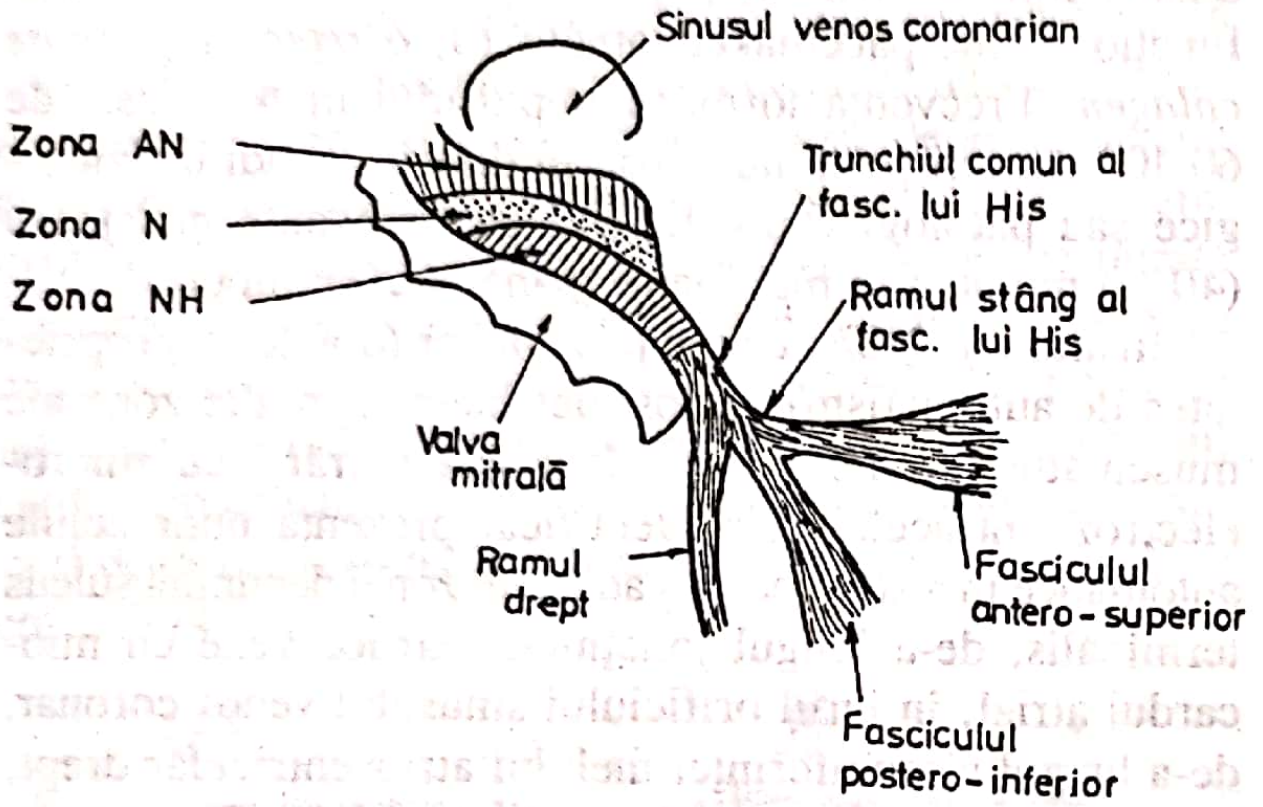
Sinusul venos coronarian
Zona AN
Zona N
Zona NH
Trunchiul comun al fasc. lui His
Ramul stâng al fasc. lui His
Valva mitrală
Ramul drept
Fasciculul antero-superior
Fasciculul postero-inferior

Fig. 1.17 : *Structura joncţiunii atrioventriculare (AV) şi sistemul de conducere intraventricular (după Paes de Carvalho A, 1961 – modificat).*

Tracturile (fasciculele) interatriale şi internodale

Studii anatomice mai vechi şi cercetări fiziologice mai recente au dovedit prezenţa unor căi de conducere specializate interatriale sau între NSA şi NAV (fig. 1.18). Acestea sunt :

- *tractul interatrial* (Bachmann G*, 1916), care se extinde de la joncţiunea venei cave superioare cu atriul drept până la urechiuşa stângă ; din acesta se desprinde un fascicul de fibre care pătrunde în nodul AV: *tractul internodal anterior* (James TN, 1963) ;
- *tractul internodal mijlociu* (Wenckebach KF*, 1907), care realizează conexiunea dintre NSA şi NAV;
- *tractul internodal posterior* (Thörel C*, 1909), care realizează de asemenea conexiunea dintre NSA şi NAV.

Contestate mult timp de cercetători reputaţi în frunte cu Thomas Lewis* (1925), existenţa reală a acestor căi a fost confirmată ulterior pe deplin pe baza cercetărilor de microscopie electronică şi electrofiziologie. Tracturile internodale sunt constituite în cea mai mare parte din celule şi fibre de tip Purkinje, la care se asociază celule de tip tranziţional şi celule miocardice obişnuite de lucru.

O parte din fibrele tracturilor internodale traversează în întregime NAV, intrând în conexiune directă cu fibrele fasciculului lui His (James TN, 1974 a). Cercetări de electrofiziologie au demonstrat proprietăţile particulare ale acestor căi :

- viteză de conducere înaltă şi fenomenul de conducere supranormală (Horiba H*, 1961, Yamada K şi col.*, 1965 ; Wagner ML şi col., 1966) ;
- potenţial de acţiune cu platou foarte bine conturat, deosebit de cel constatat la fibrele atriale la care platoul este mult scurtat sau poate lipsi (Horiba M*, 1963) ;
- rezistenţa foarte mare la efectul deprimant al concentraţiilor mari de potasiu şi al drogurilor antiaritmice, în comparaţie cu fibrele atriale obişnuite (Vassalle M şi Hoffman BF, 1965 ; Wagner ML şi col., 1966).

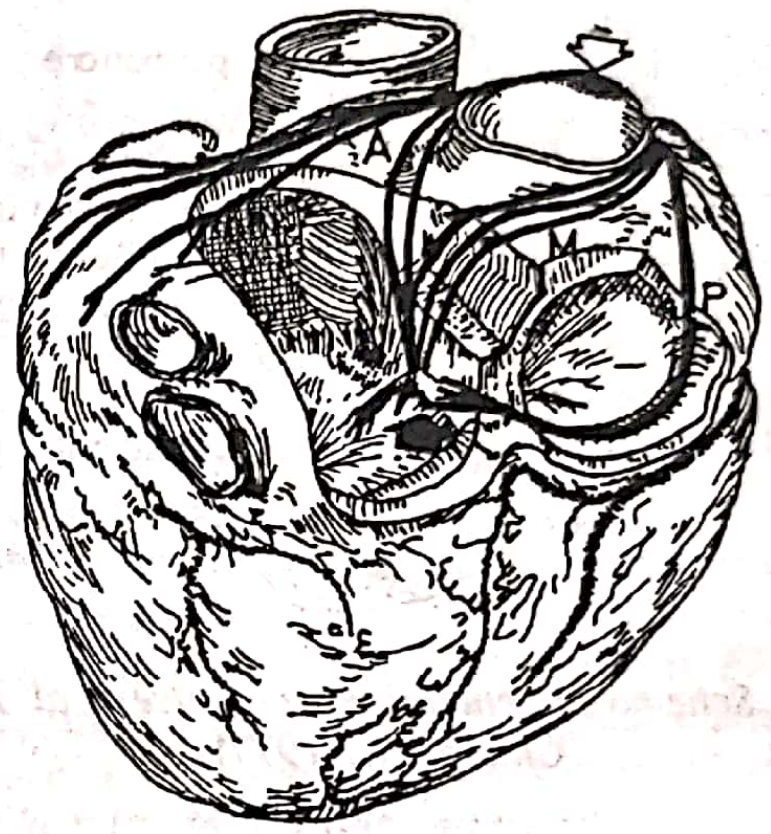

Fig. 1.18: *Localizarea şi traiectul tractusurilor internodale la inima umană (după James TN, 1974 a). Inima este privită de deasupra şi dinspre faţa posterioară a auriculului drept. Săgeata albă indică nodul sinusal de la joncţiunea dintre vena cavă superioară şi auriculul drept, săgeata neagră indică nodul AV situat înaintea sinusului coronar, la joncţiunea dintre septul interatrial şi septul interventricular. A = tractul internodal anterior (care trimite fibre atât la nodul AV, cât şi la atriul stâng). M = tractul internodal mijlociu. P = tractul internodal posterior.*

Prezenţa tracturilor internodale a putut fi confirmată şi pe baza altor cercetări :

- conducerea sinoventriculară (stimulul sinusal activează ventriculii în absenţa depolarizării atriale) : pe electrocardiogramă, atât de suprafaţă, cât şi cea endoatrială, se constată absenţa undei P ; aspectul se observă mai ales în hiperkaliemie (Waldo AL şi col., 1971 a) ;
- modificări semnificative ale morfologiei undelor P, produse prin leziuni minime ale fasciculelor internodale (Waldo AL şi col., 1971 b).

Tracturile internodale realizează o „facilitare" a desfăşurării depolarizării atriale şi a propagării impulsului între cele două noduri, precum şi o pătrundere mai uniformă a frontului de excitaţie în NAV. Conducerea prin miocardul atrial se desfăşoară simultan, însă cu o viteză mai mică. De aceea, transmisia excitaţiei prin aceste tracturi este considerată preferenţială, dar nu exclusivă (Merideth J şi Titus JL, 1968 ; Titus JL, 1973).

---

* Citat după Merideth J şi Titus LJ, 1968.

Fasciculul lui His şi ramurile sale proximale şi distale

Descris de His W în anul 1893, acest fascicul se formează prin convergenţa fibrelor paralele, la marginea anterioară şi inferioară a nodului AV, şi descinde de-a lungul marginii posterioare a septului membranos interventricular până la creasta septului muscular. Fasciculul lui His prezintă un diametru de 1.5-2.0 mm, o lungime de 10-20 mm şi, imediat după atingerea crestei musculare a septului interventricular, se divide în două ramuri: ramul drept şi ramul stâng.

Ramul drept este constituit dintr-un fascicul unic şi subţire. Dimpotrivă, ramul stâng al fasciculului lui His este reprezentat, în mod virtual, printr-o pânză de fibre care se desfăşoară în evantai sau în cascadă pe întregul parcurs al trunchiului comun. Aceste fibre pot fi totuşi delimitate în două fascicule: antero-superior şi postero-inferior. Distribuţia descrisă mai sus conferă sistemului de conducere intraventricular o structură trifasciculară: ramul drept, fasciculul antero-superior şi fasciculul postero-inferior al ramului stâng (fig. 1.16 şi 1.17). În mod independent de acestea, câteva fascicule fine de fibre, cu originea în porţiunea proximală a ramului stâng (ramuri septale), transmit stimulul direct în zona superioară a septului interventricular. În consecinţă, această zonă este prima depolarizată atunci când unda de excitaţie pătrunde în ventricul.

După ce au atins nivelul muşchilor papilari, cele trei fascicule principale ale sistemului de conducere intraventricular se divid în numeroase fibre care formează o bogată reţea subendocardică (reţeaua subendocardică a lui Purkinje* JE, 1845), de la care pornesc numeroase radicule ce pătrund în treimea internă a pereţilor ventriculari.

Sistemul de conducere specializat intraventricular este constituit din celule Purkinje orientate în sens longitudinal, separate prin cilindri subţiri de fibre de colagen, cât şi de un număr variabil de fibre miocardice obişnuite de lucru.

Vascularizaţia şi inervaţia sistemului de conducere specializat

(Massing KG şi James NT, 1973;
James NT, 1974 b)

Artera nodului sinusal, la inimile umane, îşi are originea, în 55% din cazuri, din primii 2-3 cm proximali ai arterei coronare drepte şi în 45% din cazuri din primii câţiva mm ai circumflexiei, ram al arterei coronare stângi. După ce înconjoară vena cavă superioară în sens orar sau antiorar, artera pătrunde în nodul sinusal pe care-l parcurge, perfuzând prin intermediul câtorva ramuri subţiri atât masa celulară a nodului, cât şi originea tracturilor interatriale şi internodale. Când artera nodului sinusal provine din coronara dreaptă, ea trimite un ram major către atriul stâng pe calea fasciculului lui Bachmann; când îşi are originea în artera circumflexă, artera nodului sinusal se alătură fasciculului lui Bachmann în parcursul său către nodul sinusal. Ramuri din artera nodului sinusal pătrund în septul interatrial, perforează porţiuni ale tracturilor internodale anterior şi mijlociu, anastomozându-se cu circulaţia colaterală atrială transseptală.

Artera nodului AV (ramus septi fibrosi) provine din artera care perfuzează zona denumită crucea inimii (interventriculara posterioară). La inima umană, această arteră provine în 90% din cazuri din artera coronară dreaptă şi numai în 10% din cazuri îşi are originea în circumflexă, ram din coronara stângă. În parcursul său prin septul interatrial inferior, artera nodului AV perforează creasta eustachiană (valvă rudimentară, de dimensiuni variabile şi inconstantă, situată în partea anterioară a orificiului venei cave inferioare), care conţine tractul internodal posterior. Artera nodului AV irigă atât nodul AV, cât şi trunchiul comun al fasciculului lui His şi porţiunile iniţiale (câţiva mm) ale ramului drept şi ramului stâng. O anastomoză importantă a arterei nodului AV este reprezentată de artera lui Kugel (*arteria anastomotica auricularis magna*). Aceasta provine din trunchiul principal al coronarei drepte sau stângi, parcurge peretele antero-medial al auriculului drept sau stâng şi pătrunde în septul interatrial inferior, unde se anastomozează cu artera nodului AV.

Începând de la marginea inferioară a septului interventricular membranos, sistemul fasciculului lui His (ramul drept şi ramul stâng, cu cele două fascicule antero-superior şi postero-inferior) primesc sânge prin ramurile septale ale interventricularei anterioare, ram din coronara stângă; fasciculul postero-inferior primeşte sânge şi din ramurile septale ale interventricularei posterioare care, după cum s-a menţionat, provine în 90% din cazuri din coronara dreaptă.

Inervaţia sistemului de conducere. Nodul sinusal şi nodul AV primesc fibre simpatice şi parasimpatice din plexul nervos cardiac situat în jurul rădăcinii şi arcului aortei. Fibrele simpatice (mediator chimic – noradrenalina) îşi au originea în segmentele toracice superioare ale măduvei spinării şi, după ce fac releu în ganglionii cervicali (superior, mijlociu şi inferior), ajung la plexul cardiac pe calea nervilor cardiaci superior, mijlociu şi inferior. Fibrele parasimpatice (mediator chimic – acetilcolina) îşi au originea în medulla oblongata şi ajung la plexul cardiac pe calea nervului vag (Silverman ME şi Schlant RC, 1974). Ganglioni colinergici au fost constataţi în ţesutul subepicardic din apropierea nodului sinusal, de-a lungul tracturilor internodale şi posterior faţă de nodul AV, în apropierea orificiului sinusului venos coronarian; prezenţa colinesterazei în concentraţii înalte a fost demonstrată, prin metode histochimice, în nodul sinusal, nodul AV, trunchiul comun al fasciculului lui His şi ramurile sale proximale. Terminaţii nervoase simpatice abundente au fost puse în evidenţă în regiunea nodului sinusal şi nodului AV (Massing GK şi James TN, 1973).

---

* Citat după Merideth J şi Titus LJ, 1968.

Sistemul nervos vegetativ joacă un rol deosebit de important atât în formarea, cât şi în conducerea stimulului. Creşterea tonusului vagal şi eliberarea subsecventă de acetilcolină deprimă automatismul sinusal şi conducerea AV joncţională. Deprimarea efectului colinergic cu atropină accelerează formarea impulsului sinusal şi creşte viteza de conducere în zona AV joncţională. În mod specific, formarea impulsului în nodul sinusal este influenţată de nervul vag drept, a cărui stimulare poate produce o oprire sinusală temporară. Regiunea nodului AV primeşte o bogată reţea de fibre parasimpatice de la nervul vag stâng (Hamlin RL şi Smith CR, 1968; Hageman GR şi col., 1973; Lazzara R şi col., 1973). În general, deşi se acceptă că sistemul His-Purkinje, situat sub joncţiunea AV, nu este influenţat prin stimulare vagală, unele cercetări atestă că efectele vagale se extind asupra automatismului idioventricular şi conductibilităţii în sistemul His-Purkinje (Bailey JC şi col., 1972; Kent KM şi col., 1974).

Stimularea simpatică (mai ales stimularea simpatică dreaptă) sau administrarea unor droguri simpatomimetice cresc automatismul sinusal ca urmare a accelerării depolarizării diastolice. Viteza de conducere a stimulului în nodul AV este de asemenea accelerată, în mod predominant prin stimularea simpatică stângă (Watanabe Y şi Dreifus LS, 1977).

Bazele electrofiziologice ale conducerii excitaţiei

Se înţelege prin *conductibilitate* capacitatea ţesutului cardiac de a transmite excitaţia de la punctul său de formare prin restul ţesutului miocardic. Imediat după formarea sa, impulsul se transmite prin ţesutul miocardic într-o anumită secvenţă fiziologică. La nivel celular, conducerea se produce deoarece o zonă locală de depolarizare acţionează ca un stimul care induce depolarizarea zonelor adiacente. Repetarea continuă a acestui fenomen se soldează cu conducerea excitaţiei de-a lungul sistemului de conducere.

Începând de la nivelul nodului sinusal, impulsul se conduce radial, probabil simultan, prin celulele musculare atriale şi sistemul de conducere internodal şi fibrele interatriale. Stimulul ajunge la joncţiunea AV înainte ca depolarizarea miocardului atrial să fie completă şi este întârziat la nivelul acestei joncţiuni. După ce parcurge în mod lent joncţiunea AV, excitaţia se transmite rapid la miocardul ventricular prin sistemul de conducere His-Purkinje (tabel 1.2).

Conducerea foarte lentă a excitaţiei în zona N a joncţiunii AV pare a fi condiţionată atât de structura anatomică a acestei zone (predominanţa celulelor de tip tranziţional foarte înguste, fibre cu diametrul foarte mic, cu numeroase ramificaţii şi anastomoze care alcătuiesc o reţea foarte complexă), cât şi de configuraţia potenţialelor de acţiune cu panta 0 foarte lentă, corelată probabil de predominanţa „canalelor lente" pentru ionii de Ca^{++}. Dimpotrivă, conducerea foarte rapidă prin sistemul His-Purkinje este corelată cu predominanţa celulelor de tip Purkinje (lungime 20-50 microni şi diametrul 10-30 microni), cu conductibilitate electrică mare şi orientare longitudinală, cât şi de potenţiale de acţiune cu faza 0 foarte rapidă prin predominanţa „canalelor rapide" pentru Na^+ (James TN, 1974 a; Watanabe Y şi Dreifus LS, 1977).

Tabel 1.2: *Viteza de conducere a excitaţiei în diferitele structuri ale inimii*

– fibre miocardice atriale	800 mm/s
– tracturi internodale	1500-1800 mm/s (?)
– joncţiunea AV (zona N)	20-50 mm/s
– fasciculul lui His şi ramurile sale	2000-3000 mm/s
– reţeaua Purkinje	3000-5000 mm/s
– fibre ventriculare	600 mm/s

(Wagner ML şi col., 1966; Merideth J şi Titus L, 1968; Marriott HJL şi Myerburg RJ, 1974; Watanabe Y şi Dreifus LS, 1977)

Transmisia lentă a excitaţiei prin joncţiunea AV (circa 40 ms) prezintă două avantaje: (a) întârzierea excitaţiei ventriculelor până ce auriculele şi-au ejectat conţinutul în ventricule şi (b) limitarea numărului maxim de stimuli care pot pătrunde în ventricule într-o unitate de timp.

La nivel celular, viteza de conducere este dependentă de o serie de factori fiziologici care influenţează conducerea prin modificarea *amplitudinii* şi *configuraţiei potenţialului de acţiune*. Cu cât potenţialul de acţiune este mai amplu şi panta fazei 0 (dV/dt) mai rapidă, cu atât şi viteza de conducere dintre fibre va fi mai rapidă. Viteza pantei 0 exprimă, în esenţă, viteza de depolarizare (Watanabe Y şi Dreifus LS, 1977).

Nivelul potenţialului de repaus. Cu cât potenţialul de repaus este mai jos situat (mai negativ), cu atât potenţialul de acţiune este mai amplu, faza 0 mai rapidă şi, în consecinţă, viteza de conducere va fi mai mare. Aceasta este valabil pentru fibrele atriale şi ventriculare de lucru şi pentru fibrele Purkinje la care faza 0 depinde în mod predominant de influxul rapid de Na (canale rapide) şi se explică prin creşterea disponibilităţii sistemului de transport al Na, ca funcţie a potenţialului de membrană. Dimpotrivă, reducerea nivelului potenţialului de repaus prin depolarizarea parţială a membranei (creşterea potasiului extracelular, ischemie, hipoxie, unele droguri antiaritmice) determină reducerea amplitudinii potenţialului de acţiune şi atenuarea pantei fazei 0 şi, în consecinţă, reducerea vitezei de conducere.

Nivelul potenţialului-prag la începutul fazei 0 (aşa-numitul „potenţial de pornire"). Cu cât potenţialul-prag este situat mai sus (mai puţin negativ), cu atât viteza de conducere este mai lentă. De exemplu, la fibrele dotate cu proprietatea de automatism, atunci când depolarizarea distolică este accelerată, potenţialul-prag devine mai puţin negativ, viteza pantei 0 se reduce şi conducerea va fi încetinită.

Predominanţa „canalelor rapide" sau „lente" la nivelul fibrelor respective. O predominanţă a „canalelor rapide" determină o creştere a vitezei de conducere a excitaţiei, în timp ce predominanţa „canalelor lente" determină o scădere a vitezei de conducere.

Perioada refractară a fibrei miocardice. În perioada refractară relativă, conducerea este mai lentă ca urmare a unui potenţial de membrană mai redus (mai puţin negativ), caracteristic acestei perioade. În consecinţă, scade viteza pantei 0 a potenţialului de acţiune.

Factori anatomici (diametrul şi aranjamentul geometric al fibrelor). Cu cât diametrul unei fibre este mai mare, cu atât viteza de conducere este mai rapidă. Acest mecanism poate explica, cel puţin în parte, viteza rapidă de conducere în sistemul His-Purkinje. Importanţa factorului geometric a putut fi dovedită în unele cercetări experimentale, care au confirmat influenţa fragmentării sau sumării frontului de excitaţie asupra vitezei de conducere. Atunci când un fascicul de fibre se divide în mai multe fascicule secundare, diviziunea frontului de excitaţie cu reducerea densităţii curentului poate determina încetinirea conducerii. Dimpotrivă, dacă unda de excitaţie care parcurge mai multe fibre ajunge simultan într-un punct, se poate produce o accelerare a vitezei de conducere în etajele subsecvente (Cranefield PF şi Hoffman BF, 1971). În ceea ce priveşte aranjamentul fibrelor sub forma unei reţele complexe, aceasta se poate însoţi de încetinirea vitezei de conducere, aşa cum este cazul zonei N a regiunii AV joncţionale (Watanabe Y şi Dreifus LS, 1977).

Aspectele patologice în formarea şi conducerea excitaţiei vor fi prezentate în cap. 15 („Mecanismele şi clasificarea tulburărilor de ritm cardiac").

Bazele fundamentale ale electrocardiogramei

Electrocardiografia şi vectocardiografia reprezintă procedee indirecte pentru înregistrarea activităţii electrice a inimii deoarece potenţialele electrice sunt culese la suprafaţa corpului, deci la distanţă de inimă. Fac excepţie de la această regulă: (a) înregistrarea directă a potenţialelor electrice în timpul intervenţiilor chirurgicale pe cord, când electrozii pot fi plasaţi direct pe suprafaţa epicardică a inimii; (b) conducerile esofagiene, electrodul explorator fiind introdus în esofag; şi (c) conducerile endocavitare, electrodul explorator fiind introdus cu ajutorul unei sonde-cateter într-una din cavităţile cardiace.

Electrocardiograma este o înregistrare scalară (voltaj/timp) şi succesivă (din moment în moment) a forţelor electromotrice într-un anumit punct de pe suprafaţa corpului. O cantitate scalară prezintă o mărime şi un sens (pozitiv sau negativ) fără precizarea direcţiei.

Vectocardiograma reprezintă înregistrarea forţelor electromotrice ale inimii într-un anumit plan al suprafeţei corporale: orizontal, frontal sau sagital. O cantitate vectorială prezintă o mărime, un sens şi o direcţie.

În esenţă, ambele tehnici obiectivează aceleaşi fenomene electrice pe diferite căi. Aspectul traseelor obţinute depinde de trei elemente fundamentale: (a) factori care influenţează forma potenţialului de acţiune al fibrelor miocardice individuale; (b) secvenţa activării miocardice şi; (c) condiţiile de transmisie a activităţii electrice la suprafaţa corpului (Silber EN şi Katz LN, 1978).

Noţiunea de câmp electric

Se înţelege prin dipol sau *dublet electric* o pereche de sarcini electrice egale şi de sens opus situate foarte aproape una de cealaltă. Distribuţia potenţialelor generate de un dipol prezintă unele caracteristici importante pentru înţelegerea fenomenelor electrice produse de activitatea cardiacă.

Într-un mediu electroconductor, forţele electrice ale dipolului vor dezvolta un *câmp electric* şi potenţialul electric într-un anumit punct al acestui câmp depinde de poziţia punctului în raport cu sarcinile pozitivă şi negativă ale dipolului (fig. 1.19 A). Toate punctele situate pe linia 0-0 (numită *linia zero potenţial*), care împarte câmpul electric al dipolului într-o jumătate pozitivă şi o jumătate negativă, fiind echidistante faţă de cele două sarcini ale dipolului, sunt influenţate în mod egal de forţele pozitive şi negative şi de aceea prezintă un potenţial net egal cu zero. Punctele care prezintă acelaşi potenţial electric sunt distribuite de-a lungul unor linii care poartă denumirea de *linii izopotenţiale* (notate în figură prin cifre precedate de semnul + sau – şi care exprimă valoarea potenţialului respectiv). Potenţialul unui punct este determinat de linia izopotenţială care trece prin acest punct şi diferenţa de potenţial între două puncte este egală cu diferenţa de potenţial dintre liniile izopotenţiale care trec prin cele două puncte. Dacă cele două puncte sunt situate pe aceeaşi linie izopotenţială, nu va exista nici o diferenţă de potenţial între ele. Diferenţele de potenţial cele mai mari se constată de-a lungul liniei perpendiculare pe linia de zero potenţial.

Consideraţiile expuse mai sus reprezintă o schemă simplificată a situaţiei reale. În realitate, mediul conductor fiind tridimensional, distribuţia potenţialelor se face conform unor *suprafeţe izopotenţiale* care sunt mai greu de reprezentat. Pentru simplificare, am luat în consideraţie distribuţia potenţialelor, generate de un dipol, într-un mediu conductor bidimensional. Suprafeţele devin astfel linii izopotenţiale de-a lungul cărora potenţialul este acelaşi.

În mod teoretic, efectele unei fibre musculare într-un mediu electroconductor sunt comparabile cu efectele unui dipol electric (fig. 1.19 B). Într-adevăr, o fibră musculară izolată, care este sediul unor fenomene bioelectrice, influenţează un mediu conductor în mod identic ca două sarcini electrice egale şi de sens contrar situate foarte aproape una de cealaltă. Punctul având potenţialul cel mai mare este considerat ca pozitiv în raport cu punctul cu potenţialul cel mai scăzut, considerat negativ.

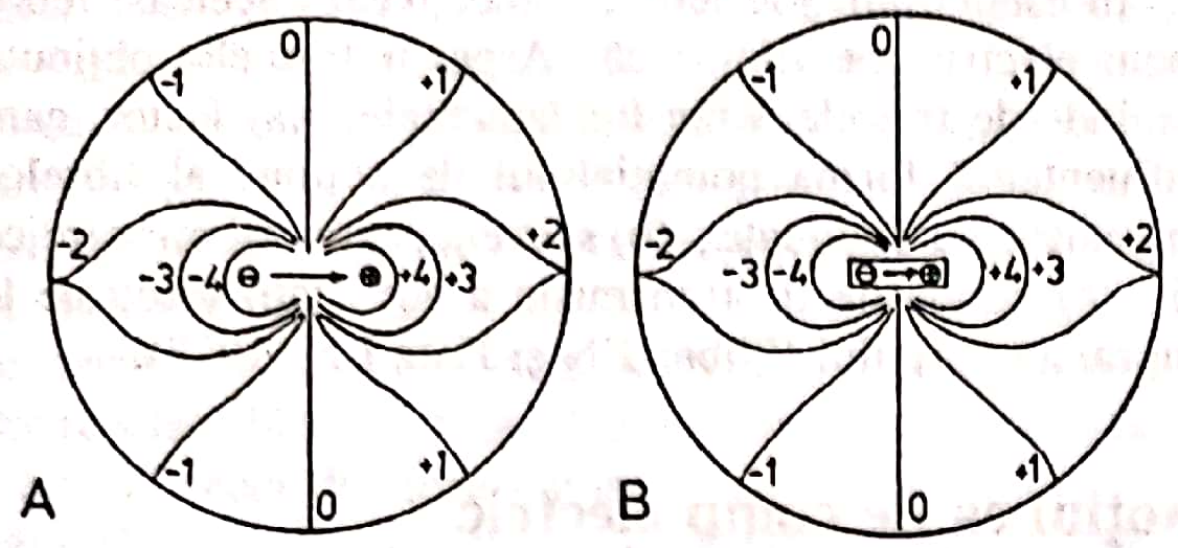

Fig. 1.19: *Câmpul electric al unui dipol ipotetic (A) şi al unei fibre musculare (B) situate într-un mediu conductor bidimensional (după Fattorusso V şi Ritter O, 1963). Liniile reprezentate în figură reunesc toate punctele care prezintă acelaşi potenţial electric (linii izopotenţiale). Linia de zero potenţial (0-0) reuneşte toate punctele care, fiind echidistante faţă de sarcinile + şi - ale dipolului, prezintă un potenţial egal cu 0.*

Celulele miocardice individuale generează la suprafaţa membranei, la joncţiunea dintre zonele excitate (depolarizate) şi zonele în stare de repaus (polarizate) un număr foarte mare de dipoli care se deplasează de-a lungul celulei în cursul proceselor de depolarizare şi de repolarizare, dând naştere unui câmp electric în jurul fiecărei celule. Atunci când întregul miocard este în curs de activare, miliarde de fibre miocardice generează de-a lungul suprafeţei lor un număr infinit de dipoli. Aceşti dipoli se deosebesc între ei prin orientarea şi polaritatea lor, ca urmare a interrelaţiilor spaţiale foarte variate ale celulelor cardiace în inima tridimensională.

Procesele de depolarizare şi de repolarizare ale fibrelor miocardice

Procesul de depolarizare

În condiţii de repaus, fibra miocardică este înconjurată de un strat de dipoli electrici, cu predominanţa sarcinilor pozitive la exterior şi a sarcinilor negative pe suprafaţa internă a membranei. Sarcinile electrice distribuite de o parte şi de alta a membranei realizează un echilibru electric perfect, încât între diversele puncte de pe suprafaţa fibrei nu există nici o diferenţă de potenţial (fig. 1.20). Dimpotrivă, între interiorul şi exteriorul celulelor există o diferenţă de potenţial de aproximativ -90 mV, numit *potenţial transmembranar de repaus*, care poate fi înregistrat prin introducerea unui microelectrod în celulă (fig. 1.21).

Atunci când o celulă este excitată, se produce *procesul de depolarizare*: suprafaţa externă a celulei devine electronegativă în raport cu suprafaţa internă. Inversiunea polarităţii celor două suprafeţe ale membranei se soldează cu apariţia *potenţialului de acţiune*, care atinge o amplitudine de circa +20 mV (fig. 1.22). Deoarece suprafaţa celulelor depolarizate devine electronegativă în raport cu suprafaţa celulelor încă în repaus, între cei doi electrozi (A şi B) apare o diferenţă de potenţial şi consecutiv un curent care se deplasează din zona celulelor activate (depolarizate) spre celulele încă în stare de repaus (polarizate) – fig. 1.23 A. Pe măsură ce procesul de depolarizare progresează, diferenţa de potenţial creşte, apoi scade (fig. 1.23 B). Atunci când toate celulele sunt depolarizate, nu mai există diferenţă de potenţial între electrozii A şi B plantaţi la suprafaţa celulelor (fig. 1.23 C).

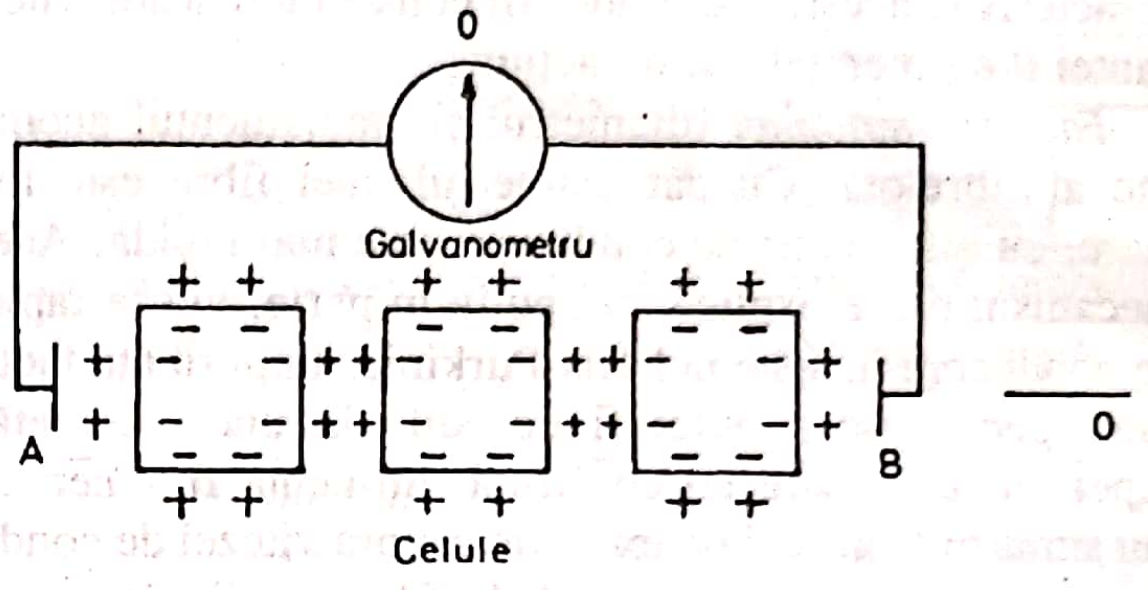

Fig. 1.20: *Polarizarea celulelor miocardice în condiţii de repaus (după Maurice P şi col., 1979 - modificat). Sarcinile pozitive sunt situate pe suprafa externă, iar cele negative, pe faţa internă a membranei celulare. Doi electrozi (A şi B) aplicaţi pe suprafaţa primei şi, respectiv, celei de-a treia celule nu înregistrează nici o diferenţă de potenţial: acul galvanometrului indică 0 şi sistemul de înscriere înregistrează linia zero de potenţial.*

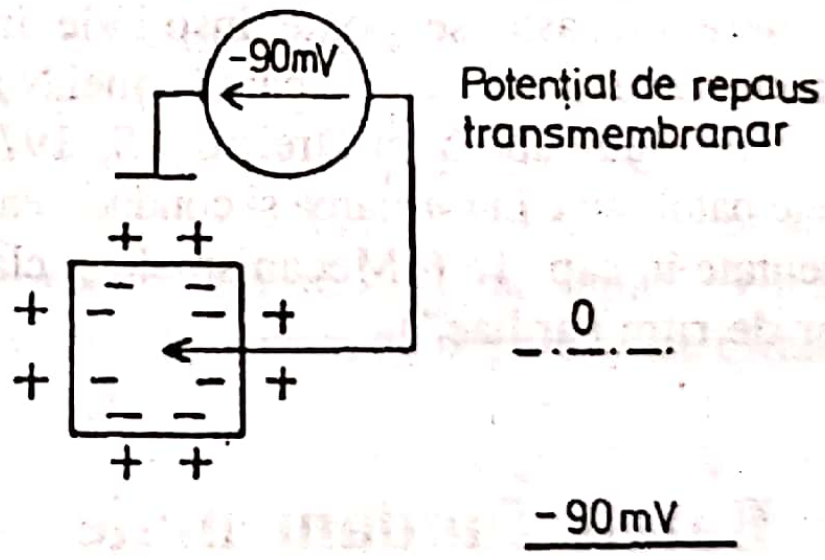

Fig. 1.21: *Potenţialul de repaus transmembranar (după Maurice P şi col., 1979 - modificat). Un electrod aplicat pe suprafaţa celulei şi un microelectrod intracelular, conectaţi cu un galvanometru, indică o diferenţă de potenţial de -90 mV.*

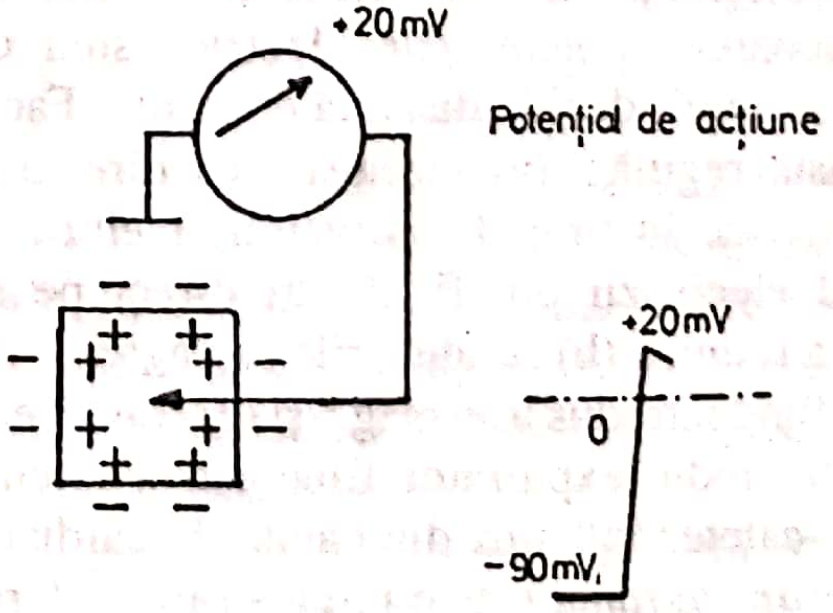

Fig. 1.22: *Potenţialul de acţiune al celulelor miocardice (după Maurice P şi col., 1979 - modificat). Aplicarea unui stimul pe suprafaţa celulei induce inversiunea polarităţii membranei (sarcini electrice negative pe suprafaţa externă şi pozitive pe suprafaţa internă) cu apariţia potenţialului de acţiune.*

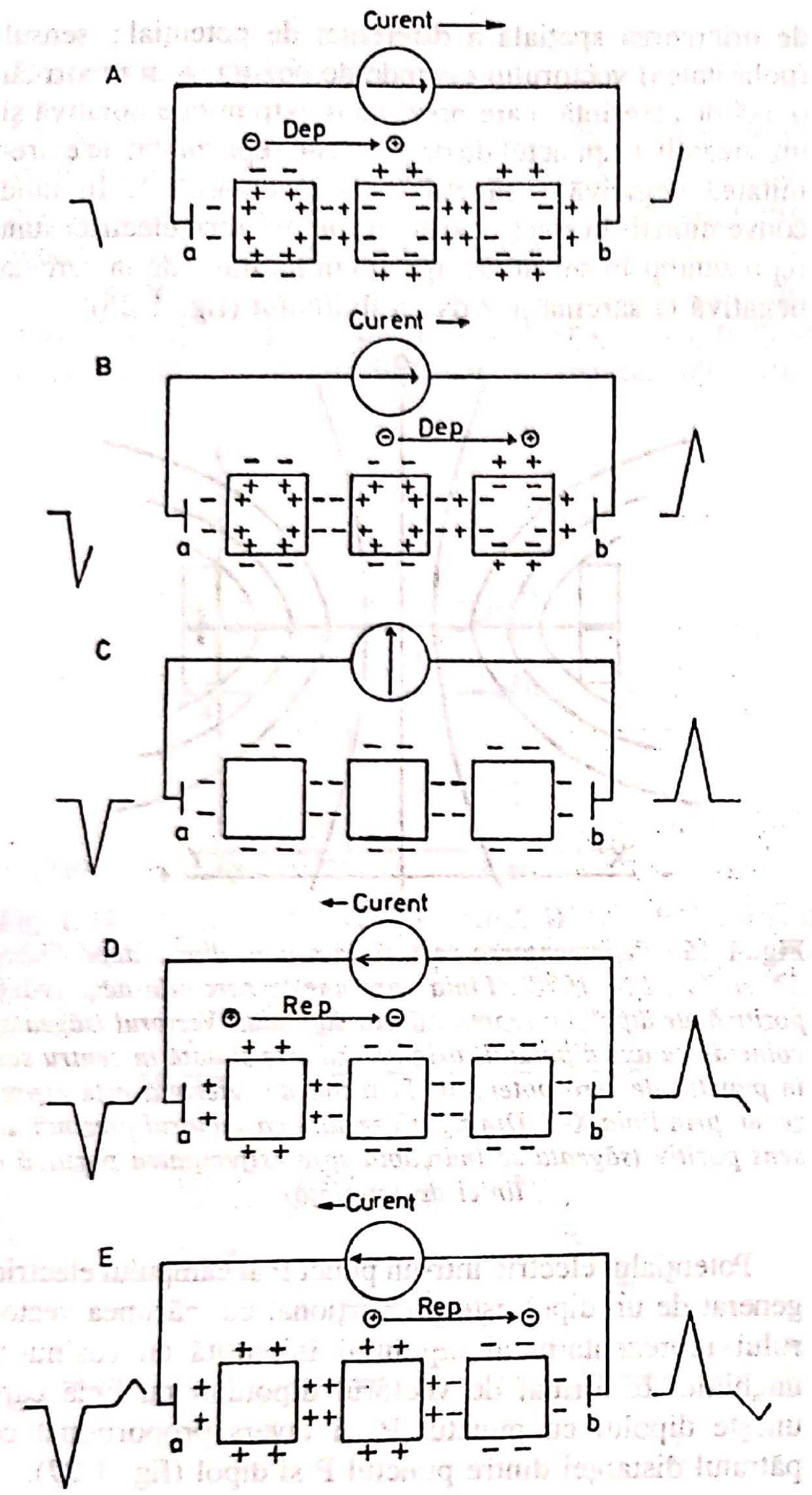

Fig. 1.23: *Procesul de depolarizare şi de repolarizare (după Maurice P şi col., 1979 - modificat). A = aplicarea unui stimul la extremitatea* **a** *induce depolarizarea (inversiunea polarităţii membranei) primei celule cu apariţia unui dipol de depolarizare (Dep) care avansează cu sarcina pozitivă în faţă, încât electrodul* **a** *va culege un potenţial negativ şi electrodul* **b**, *un potenţial pozitiv; B = regresiunea procesului de depolarizare la a doua celulă. C = toate cele trei celule sunt depolarizate, între* **a** *şi* **b** *nu mai există nici o diferenţă de potenţial, acul galvanometrului revine la 0, iar graficul înregistrează linia de zero potenţial. D = procesul de repolarizare începe la nivelul extremităţii* **a** *care a fost prima depolarizată, membrana primei celule şi-a restabilit polaritatea de repaus (sarcini pozitive pe suprafaţa externă şi sarcini negative pe faţa internă). Dipolul de repolarizare avansează cu sarcinile negative în faţă, de aceea electrodul* **a** *va culege un potenţial pozitiv, electrodul* **b**, *un potenţial negativ, iar sensul curentului este opus sensului procesului de repolarizare. E = procesul de repolarizare a progresat la a doua celulă, încât se conturează mai bine unda lentă de repolarizare, pozitivă în* **a** *şi negativă în* **b**; *când se repolarizează şi a treia celulă, graficul va înregistra linia de zero potenţial.*

Prin urmare, depolarizarea fibrelor miocardice generează un curent care se deplasează de la celulele activate spre celulele în stare de repaus. Sensul activării şi al curentului sunt identice. Prin efectele sale asupra unui electrod, depolarizarea poate fi exprimată sub forma unui dipol care avansează cu sarcina pozitivă în faţă şi care parcurge fibrele miocardice de la o extremitate la alta. De aceea electrodul A va înregistra o undă negativă, iar electrodul B, o undă pozitivă. În sfârşit, depolarizarea apare ca un fenomen foarte rapid care generează o diferenţă de potenţial ce se înscrie ca o deflexiune rapidă şi de scurtă durată (fig. 1.23 A, B, C).

Procesul de repolarizare

La sfârşitul depolarizării, anumite procese fizico-chimice tind să restabilească dubleţii membranei, cu sarcinile pozitive la exterior şi cele negative pe suprafaţa internă. Procesul de repolarizare se desfăşoară relativ lent în comparaţie cu dezvoltarea rapidă a depolarizării, iar vârful diferenţei de potenţial este mai mic. Totuşi, cantitatea totală de forţe electromotrice generate în cursul repolarizării (voltajul mediu × timpul) este egală cu cea produsă în timpul depolarizării. De aceea, unda de repolarizare este de amplitudine mai mică, dar de durată mai mare decât unda de depolarizare.

În cazul fibrei musculare izolate şi uniforme din punctul de vedere al proprietăţilor sale electrice, procesul de repolarizare începe în zonele care au fost primele depolarizate şi de aceea sensul repolarizării este acelaşi cu sensul depolarizării. Celulele repolarizate devin electropozitive în raport cu celulele încă activate (depolarizate) şi, în consecinţă, apare un curent care se deplasează de la celulele încă depolarizate (electronegative) spre celulele repolarizate (electropozitive). Acest curent este de sens opus faţă de sensul procesului de repolarizare şi se înscrie sub forma unei deflexiuni lente şi de sens opus faţă de unda de depolarizare. Prin efectele sale asupra unui electrod, repolarizarea poate fi exprimată printr-un dipol care avansează cu sarcini negative în faţă. De aceea, electrodul A va înregistra o undă de repolarizare pozitivă, iar electrodul B, o undă de repolarizare negativă (fig. 1.23 D şi E). În fig. 1.24 sunt reprezentate în mod schematic relaţiile dintre procesele de depolarizare şi repolarizare, pe de o parte, orientarea dipolilor şi sensul diferenţelor de potenţial generate, pe de altă parte.

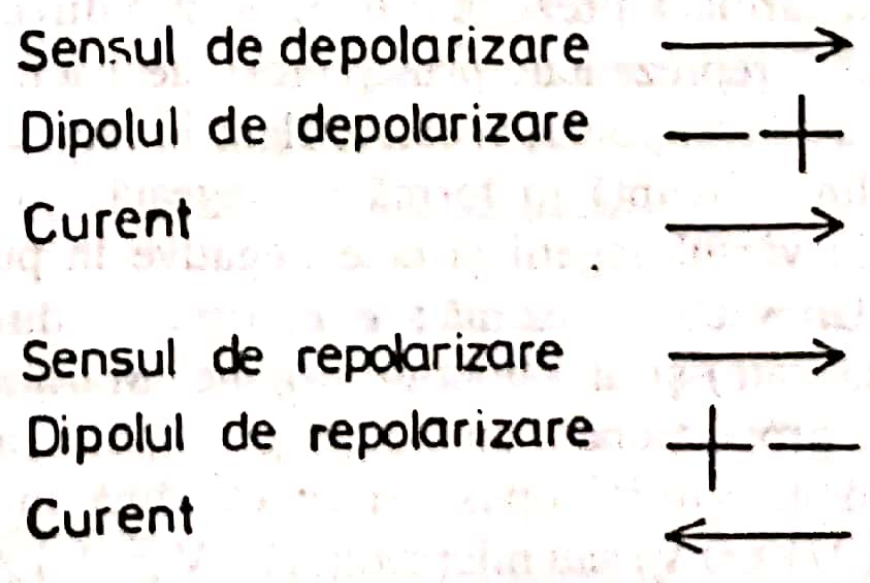

Fig. 1.24: *Depolarizarea şi repolarizarea (sens, dipoli şi curent).*

Consideraţiile expuse mai sus sunt valabile în cazul fibrelor miocardice izolate şi cu proprietăţi electrice uniforme. În cazul unei neomogenităţi a vitezei de desfăşurare a proceselor fizico-chimice, ca urmare a unor particularităţi metabolice (aşa cum este cazul zonelor subendocardice ale miocardului, care prezintă o recuperare mai lentă şi întârziată), procesul de repolarizare poate începe în zonele care au fost ultimele depolarizate. Astfel, zonele subepicardice, deşi sunt ultimele depolarizate, se repolarizează înaintea straturilor subendocardice. De aceea, în cazul electrocardiogramei normale, unda de repolarizare (unda T) prezintă acelaşi sens cu unda de depolarizare (complexul QRS). Acelaşi rezultat se poate obţine prin răcirea extremităţii unei fibre musculare izolate (fig. 1.25).

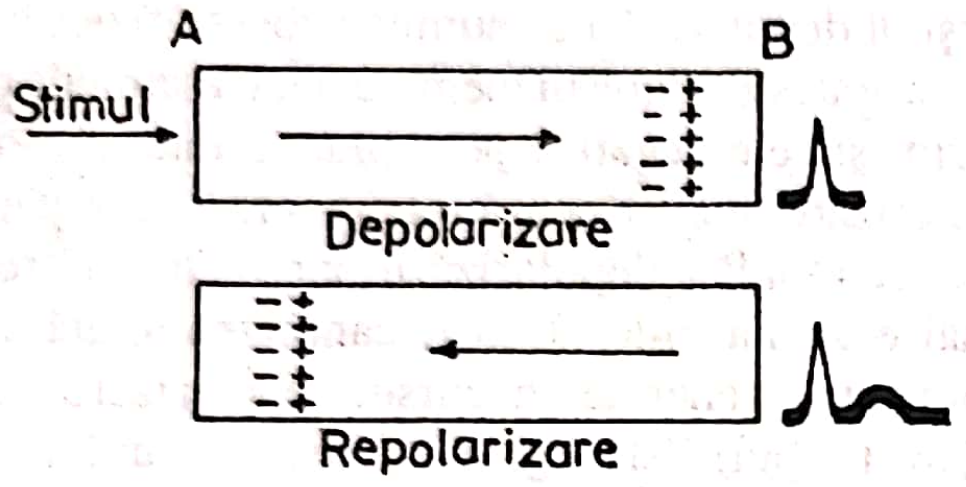

Fig. 1.25: *Fibră musculară cu metabolism mai scăzut la extremitatea A (după Friedberg ChK, 1966). Stimularea acestei extremităţi induce apariţia unor dipoli de depolarizare care se deplasează de la A spre B, cu sarcinile pozitive în faţă. Un galvanometru conectat cu extremitatea B va înregistra o undă de depolarizare pozitivă. Ca urmare a metabolismului mai scăzut din A, repolarizarea va începe la extremitatea B şi va progresa cu sarcinile negative în faţă. Galvanometrul din B va înregistra o undă de repolarizare pozitivă, deci de acelaşi sens cu unda de depolarizare.*

Reprezentarea vectorială a forţelor (potenţialelor) electrice generate de activitatea cardiacă

Vectori electrici

Efectele electrice ale unei fibre musculare sau ale unui dipol pot fi exprimate printr-un vector. Spre deosebire de o cantitate scalară, care este definită printr-un număr (de exemplu: pulsul, temperatura, greutatea, talia), o cantitate vectorială este o mărime dirijată în spaţiu definită printr-un număr şi o direcţie. Potenţialele electrice generate de activitatea cardiacă prezintă o mărime şi o direcţie şi, de aceea, pot fi reprezentate prin vectori electrici.

În mod convenţional, vectorul electric este reprezentat printr-o linie dreaptă în formă de săgeată, cu sarcinile pozitive la vârful săgeţii şi cele negative în punctul de origine. Un vector prezintă: o mărime, o direcţie, un sens (polaritate) şi un punct de origine. Mărimea vectorului este proporţională cu diferenţa de potenţial indusă de cele două sarcini opuse şi se exprimă în milivolţi (1 mV = 1/1000 V) sau microvolţi (1 μV = 1/1000 mV); direcţia vectorului, indicată de vârful săgeţii, depinde de orientarea spaţială a diferenţei de potenţial; sensul (polaritatea) vectorului depinde de poziţia sa în raport cu o axă de referinţă, care prezintă o extremitate pozitivă şi una negativă; punctul de origine este reprezentat de extremitatea negativă a săgeţii (coada vectorului). În mod convenţional, în electrocardiografie, vectorii electrici sunt reprezentaţi în sensul scurgerii curentului: de la sarcina negativă la sarcina pozitivă a dipolului (fig. 1.26).

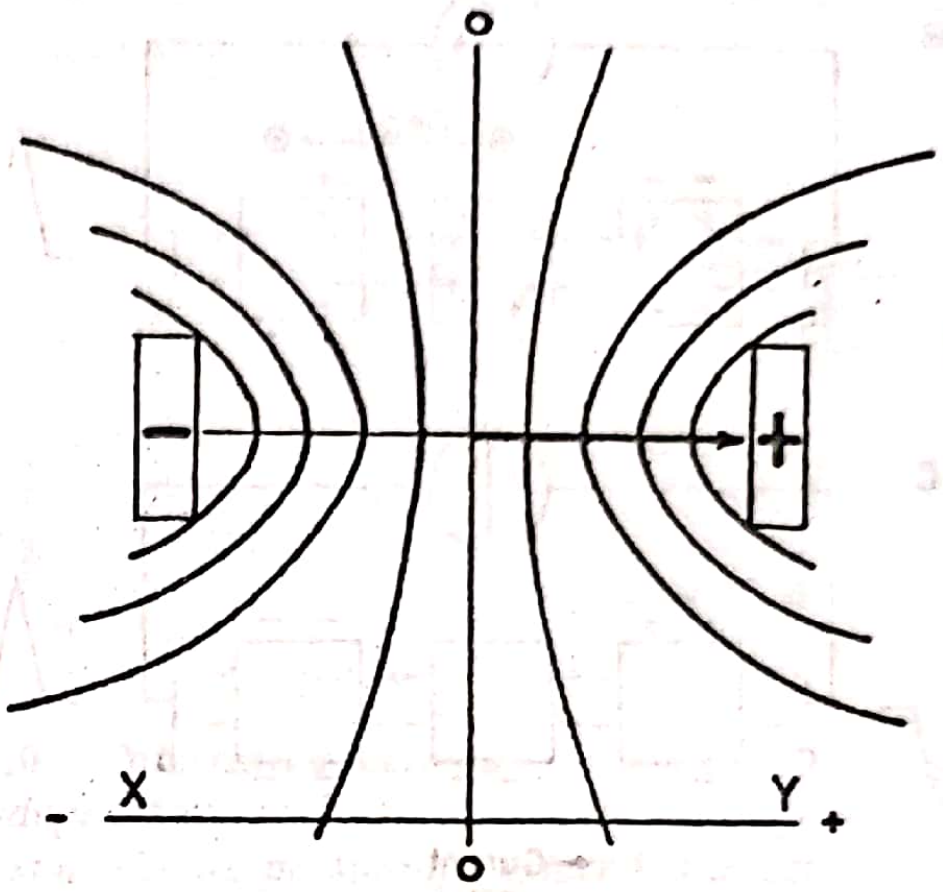

Fig. 1.26: *Reprezentarea vectorială a unui dipol (după Silber EN şi Katz LN, 1978). Linia care uneşte sarcinile negativă şi pozitivă ale dipolului reprezintă axa dipolului. Vectorul (săgeata) coincide cu axa dipolului, originea sa este situată în centru sau în punctul de zero potenţial. Sistemul de referinţă este reprezentat prin linia X-Y. Din figură rezultă că vectorul prezintă un sens pozitiv (săgeata se îndreaptă spre extremitatea pozitivă a liniei de referinţă).*

Potenţialul electric într-un punct P al câmpului electric generat de un dipol este proporţional cu mărimea vectorului reprezentativ al dipolului înmulţită cu cosinusul unghiului α format de vectorul dipolului cu linia care uneşte dipolul cu punctul P, şi invers proporţional cu pătratul distanţei dintre punctul P şi dipol (fig. 1.27).

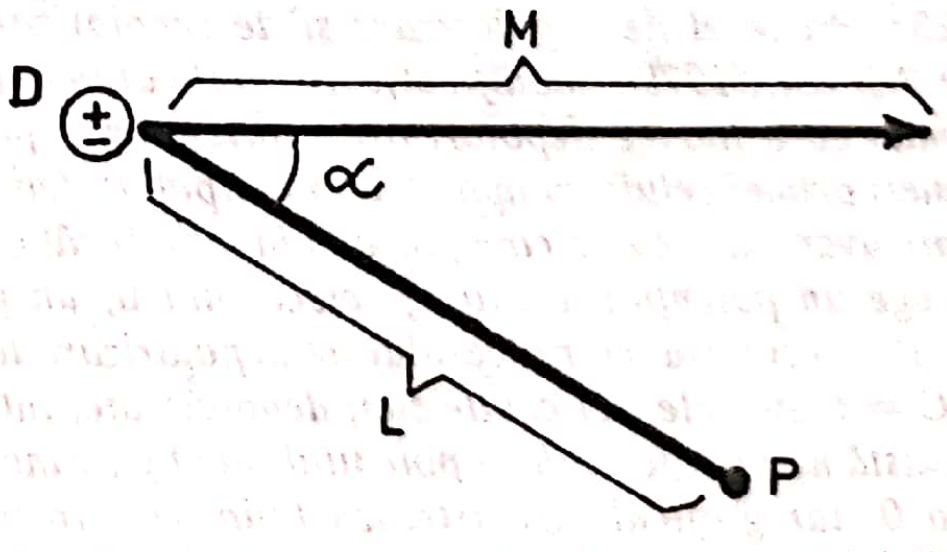

Fig. 1.27: *Potenţialul electric la nivelul punctului P, într-un câmp electric produs de un dipol D. M = mărimea dipolului, α = unghiul dintre vectorul dipolului şi dreapta care uneşte punctul P cu dipolul, L = distanţa dintre punctul P şi dipol. Potenţialul în punctul P = M cos α/L^2. Dacă linia DP formează un unghi drept cu vectorul dipolului, cos 90° = 0 şi potenţialul electric în punctul P este egal cu 0. Cu cât unghiul α este mai mic (punctul P mai apropiat de vectorul dipolului) cu atât potenţialul cules în punctul P va fi mai mare. Dacă α = 0° (punctul P situat chiar pe vectorul dipolului), cos 0° = 1 şi potenţialul înregistrat în punctul P este maxim.*

Proiecția vectorilor electrici

Influența unui dipol electric asupra unui sistem de referință axial (care poate fi considerat o derivație electrocardiografică) poate fi exprimată prin proiecția vectorului reprezentativ al dipolului pe axa sistemului de referință. Forța electromotrice a dipolului va influența sistemul de referință în funcție de proiecția vectorului spațial al dipolului pe axul sistemului de referință. Cu cât lungimea vectorului proiectat va fi mai mare, cu atât potențialul generat de dipol va influența mai puternic sistemul de referință. În caz de proiecție ortogonală, mărimea vectorului proiectat este egală cu produsul dintre mărimea vectorului dipolului și cosinusul unghiului α delimitat de vectorul dipolului și sistemul de referință axial (fig. 1.28). Dacă sistemul de referință axial este conectat la un galvanometru cu dispozitiv de înregistrare, amplitudinea deflexiunii obținute depinde de mărimea proiecției vectoriale, iar sensul deflexiunii, de relația vectorului cu semnele electrice ale sistemului de referință: dacă vectorul se îndreaptă spre extremitatea pozitivă a liniei de referință rezultă o deflexiune pozitivă, și dacă se îndreaptă spre extremitatea negativă rezultă o deflexiune negativă (fig. 1.29).

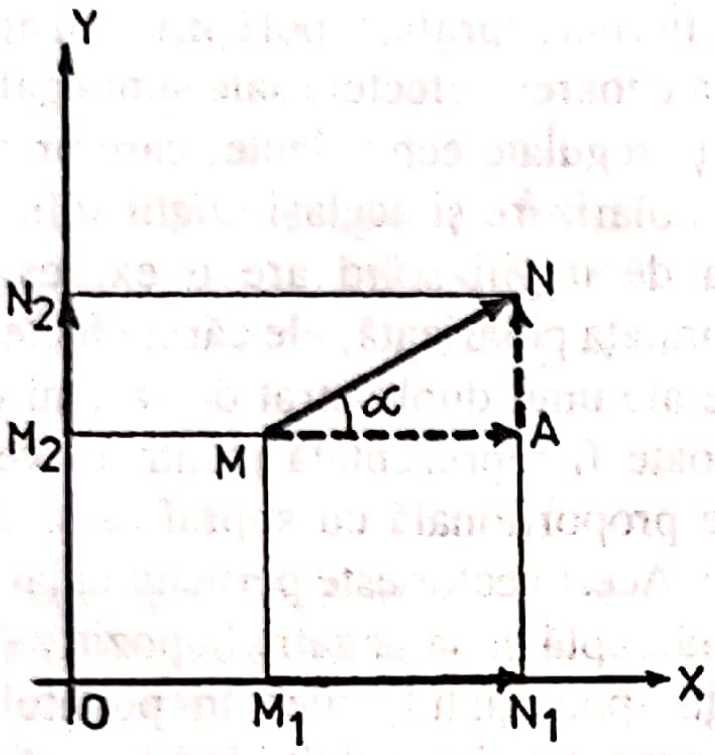

Fig. 1.28: *Proiecția unui vector pe o axă. Vectorul MN proiectat pe axa OX dă naștere vectorului M_1N_1, iar pe linia OY, vectorului M_2N_2. Mărimea vectorului proiectat poate fi dedusă din formula: $M_1N_1 = MN\cos\alpha$.*

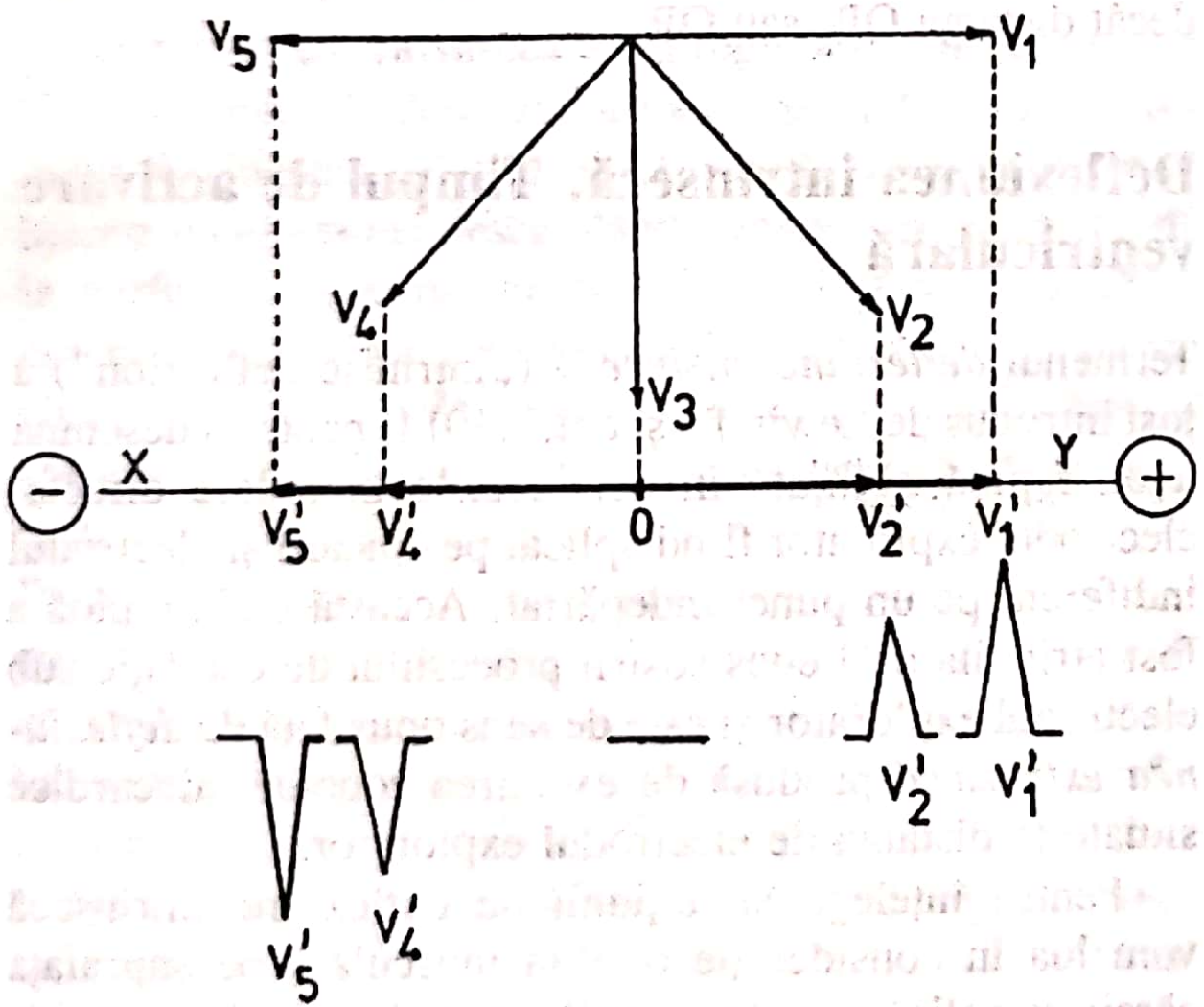

Fig. 1.29: *Proiecția unui vector în funcție de orientarea sa față de sistemul de referință. Vectorul V este proiectat pe linia X-Y din cinci poziții (V_1, V_2, V_3, V_4, V_5). Se observă că proiecția este cu atât mai mare cu cât vectorul este mai apropiat de paralela cu linia de referință. Atunci când vectorul este perpendicular pe linia de referință, proiecția este egală cu zero. Amplitudinea deflexiunilor obținute de sistemul de înregistrare este proporțională cu mărimea proiecției vectoriale pe linia de referință. Sensul deflexiunilor electrice depinde de orientarea vectorilor față de semnele electrice ale liniei de referință: deflexiunea electrică va fi pozitivă sau negativă după cum vectorul se îndreaptă spre extremitatea pozitivă sau negativă a liniei de referință (linia de referință poate fi omologată cu o derivație electrocardiografică bipolară conectată la polii + și − ai unui galvanometru).*

Sumarea geometrică a vectorilor electrici

Activitatea electrică a inimii se manifestă printr-un număr infinit de dipoli electrici cărora le corespunde un număr infinit de vectori electrici. Pentru un anumit moment în cursul depolarizării sau repolarizării ventriculare toți dipolii existenți pot fi, în mod teoretic, integrați într-un dipol rezultant. Acest dipol rezultant poate fi la rândul său exprimat printr-un vector electric, *vectorul dipolului instantaneu (momentan) rezultant*, care reprezintă integrarea numeroșilor vectori ai dipolilor individuali generați de activitatea electrică a unui mare număr de celule miocardice într-un anumit moment. Cu alte cuvinte, câmpul electric produs de un mare număr de dipoli într-un mediu conductor este același cu cel produs de un dipol unic al cărui vector este egal cu suma vectorilor dipolilor individuali. Vectorii individuali pot fi însă integrați numai atunci când ei definesc dipoli concentrici, adică dipoli cu același centru. De aceea integrarea devine posibilă numai atunci când distanțele dintre dipolii individuali este neglijabilă, în comparație cu distanța de la dipoli la punctul P din mediul conductor unde se măsoară potențialul electric.

În mod practic, sumarea (integrarea) vectorilor se poate efectua pe baza regulii paralelogramului (fig. 1.30). Pentru a fi sumați, cei doi vectori liberi V_1 și V_2 sunt aduși la o

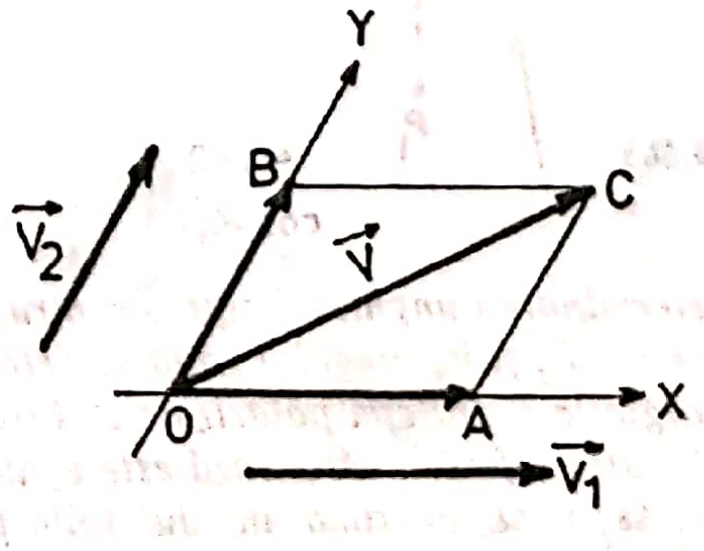

Fig. 1.30: *Sumarea geometrică a doi vectori obținuți prin regula paralelogramului. Printr-o mișcare de translație vectorii V_1 și V_2 sunt aduși la o origine comună (punctul O). $OA = V_1$ și $OB = V_2$. Prin trasarea unor paralele la cei doi vectori OA și OB, se obține un paralelogram a cărui diagonală OC este vectorul rezultant al vectorilor individuali V_1 și V_2: $OC = OA + OB = V_1 + V_2$.*

origine comună 0 printr-o mişcare de translaţie, după care se construieşte paralelogramul corespunzător. Diagonala OC a paralelogramului reprezintă noul vector rezultant V care exprimă suma geometrică a vectorilor individuali V_1 şi V_2.

Unghiul solid

În electrocardiografie, noţiunea de unghi solid permite înţelegerea modului în care potenţialele electrice generate de o suprafaţă polarizată se transmit la un punct P situat într-un mediu conductor.

Considerăm un punct P şi o suprafaţă polarizată S. Totalitatea liniilor care trec prin marginile acestei suprafeţe şi converg în punctul P alcătuiesc un con cu vârful în P. Se înscrie în jurul punctului P o sferă a cărei rază este egală cu o unitate stabilită convenţional. Suprafaţa Ω delimitată pe această sferă prin intersecţia cu conul construit anterior defineşte şi măsoară *unghiul solid*. Sensul unghiului solid al unei suprafeţe polarizare este determinat de sensul sarcinilor electrice care fac faţă punctului P. În fig. 1.31 A sunt construite unghiurile solide pentru trei puncte: P_1, P_2 şi P_3, în raport cu suprafaţa polarizată S. Potenţialele electrice culese în P_1, P_2 şi P_3 (în raport cu un potenţial distant egal cu zero) sunt direct proporţionale cu unghiurile solide Ω_1, Ω_2 şi Ω_3. Potenţialul electric V în fiecare din cele trei puncte poate fi calculat după ecuaţia $V = K \cdot \Omega \cdot \Phi$, în care K reprezintă factorul de corecţie pentru conductibilitate, Ω este unghiul solid al punctului P şi Φ, densitatea sarcinilor electrice (polarizarea pe unitate de suprafaţă).

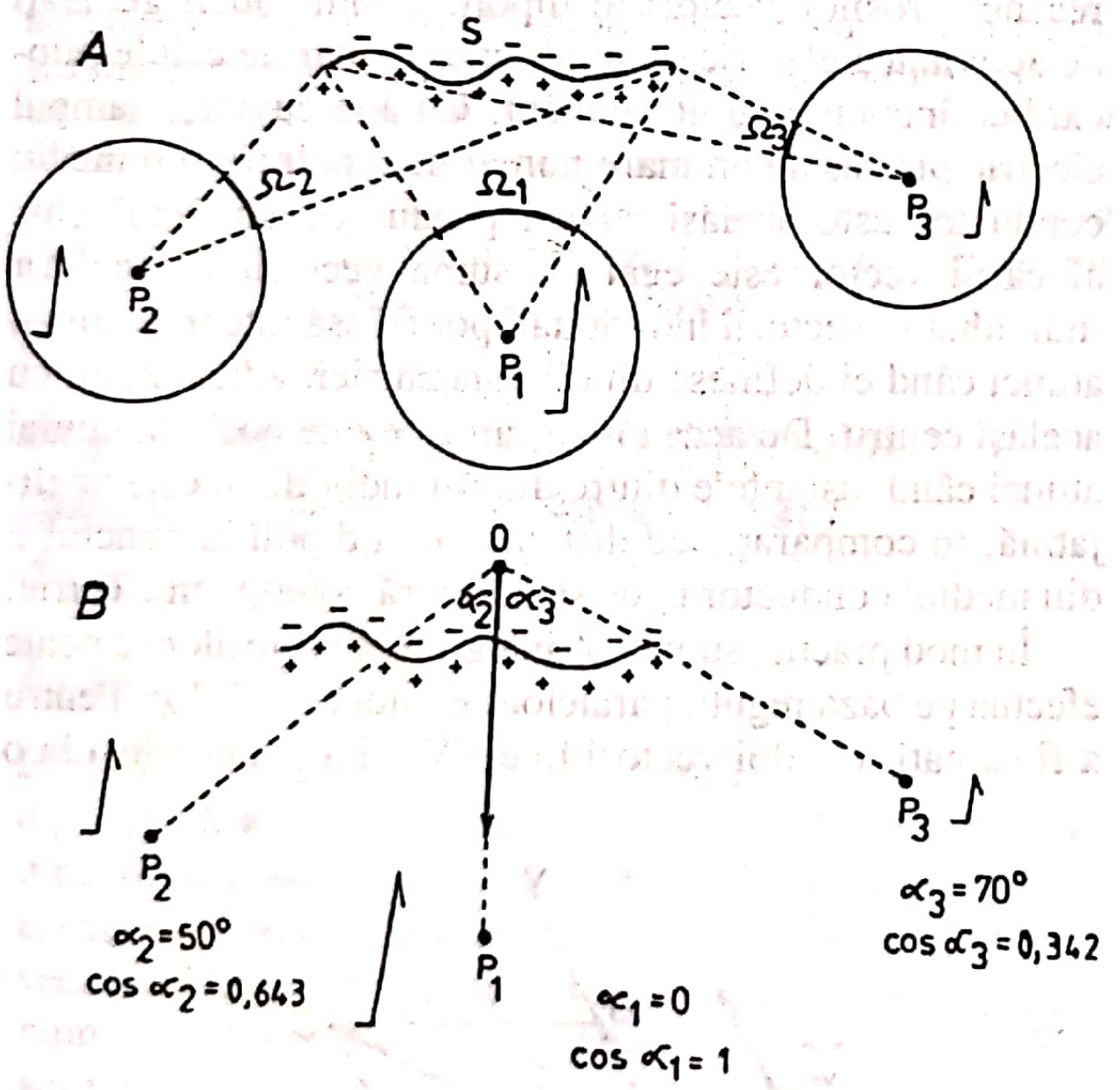

Fig. 1.31: *Determinarea unghiului solid. Pentru fiecare dintre cele trei puncte P_1, P_2 şi P_3, unghiul solid se determină ducând tangente la marginile suprafeţei polarizate S. Înscriind în jurul lui P_1, P_2 şi P_3 câte o sferă a cărei rază este egală cu unitatea, suprafeţele Ω_1, Ω_2 şi Ω_3 exprimă unghiul solid pentru fiecare dintre cele trei puncte. Potenţialele culese în P_1, P_2 şi P_3 sunt proporţionale cu Ω_1, Ω_2 şi Ω_3. Potenţialul generat de suprafaţa S poate fi reprezentat printr-un vector V, iar potenţialele culese în P_1, P_2 şi P_3 pot fi deduse după ecuaţia: $P = V\cos\alpha/(OP)^2$. Potenţialul cules în P1 este cel mai mare deoarece $\alpha_1 = 0$ ($\cos\alpha_1 = 1$) şi distanţa OP_1 este mai mică decât distanţele OP_2 şi OP_3.*

Din cele de mai sus rezultă că potenţialul cules într-un punct P este proporţional cu mărimea unghiului format de liniile care pornesc de la marginile suprafeţei polarizate în punctul P. Forma suprafeţei polarizate nu are o influenţă semnificativă deoarece efectele sale sunt egale cu cele ale unei suprafeţe regulate echivalente, care prezintă aceeaşi densitate de polarizare şi acelaşi unghi solid.

Noţiunea de unghi solid are o expresie vectorială deoarece suprafaţa polarizată, ale cărei efecte sunt echivalente cu cele ale unui dublu strat de sarcini electrice sau de dipoli, poate fi reprezentată printr-un vector a cărui lungime este proporţională cu suprafaţa şi cu densitatea de polarizare. Acest vector este perpendicular pe suprafaţa plană şi se îndreaptă de la negativ la pozitiv (fig. 1.31 B). În consecinţă, potenţialul cules în punctul P poate fi apreciat pe baza relaţiei punctului P din mediul conductor cu vectorul integral al suprafeţei polarizate: $P = V\cos\alpha/(OP)^2$. Potenţialul cel mai mare va fi cules în P_1, deoarece unghiul $\alpha = 0$, $\cos\alpha = 1$ şi distanţa OP_1 este mai mică decât distanţa OP_2 sau OP_3.

Deflexiunea intrinsecă. Timpul de activare ventriculară

Termenul *deflexiune intrinsecă* („intrinsic deflection") a fost introdus de Lewis Th şi col.* (1914) pentru a desemna unda rapidă obţinută în conducerile unipolare directe, electrodul explorator fiind aplicat pe epicard şi electrodul indiferent pe un punct îndepărtat. Această undă rapidă a fost atribuită de Lewis sosirii procesului de excitaţie sub electrodul explorator şi este de sens opus faţă de *deflexiunea extrinsecă* produsă de excitarea zonelor miocardice situate la distanţă de electrodul explorator.

Pentru înţelegerea noţiunii de deflexiune intrinsecă vom lua în consideraţie o fibră musculară pe suprafaţa căreia se aplică trei electrozi P_1, P_2 şi P_3 (electrozi exploratori) conectaţi cu polul pozitiv al unui galvanometru; polul negativ al galvanometrului este conectat cu un electrod situat la distanţă (electrod indiferent sau punct 0) – fig. 1.32. La una din extremităţile fibrei se aplică un stimul. Deoarece frontul de excitaţie se deplasează de la stânga la dreapta, sub forma unui dipol cu sarcinile pozitive în faţă, electrodul P_1 va culege un potenţial negativ, în timp ce electrodul P_3 va culege un potenţial pozitiv. Sistemul de înregistrare va înregistra o undă corespunzătoare: negativă pentru electrodul P_1 şi pozitivă pentru P_3. Electrodul P_2

---

* Citat după Friedberg ChK (1966).

înregistrează mai întâi o undă pozitivă (atâta timp cât frontul de excitaţie se apropie de acest electrod), apoi o undă negativă (din momentul în care frontul de excitaţie depăşeşte punctul P_2 şi continuă să se îndepărteze de acesta).

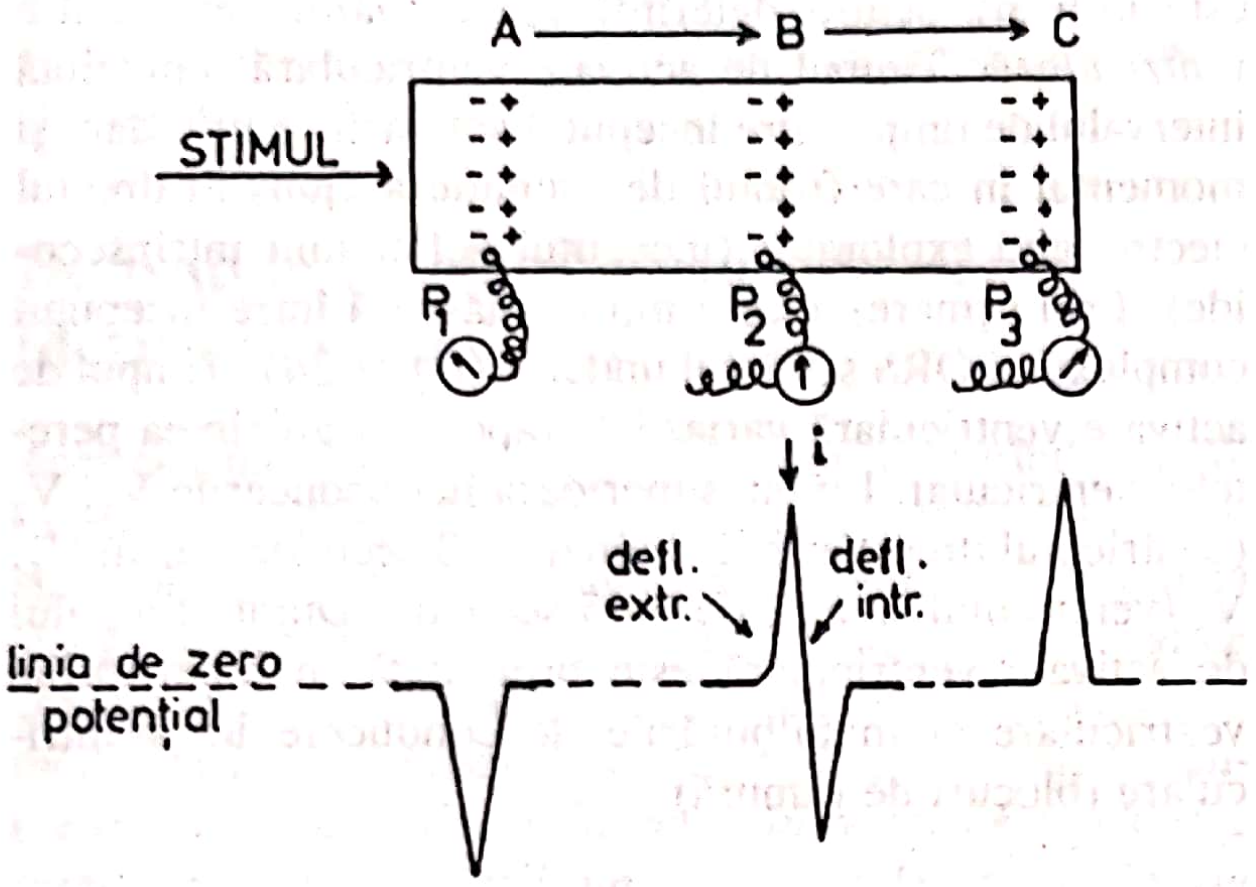

Fig. 1.32: *Depolarizarea unei fibre musculare şi geneza deflexiunii intrinseci la nivelul electrodului P_2. Deflexiunea intrinsecă (notată cu săgeata „i") începe în momentul în care centrul frontului de depolarizare a ajuns în dreptul electrodului P_2 (punctul B). Deflexiunea extrinsecă se înscrie sub forma unei deflexiuni ascendente în perioada de timp în care unda de excitaţie parcurge intervalul A-B.*

Deflexiunea intrinsecă se înregistrează în momentul în care frontul de depolarizare a ajuns în dreptul electrodului P_2 (săgeata „i" din fig. 1.32). În acest moment se înscrie o deflexiune descendentă rapidă, care porneşte de la vârful de maximă pozitivitate şi întretaie linia de 0 potenţial. Această deflexiune a primit denumirea de *deflexiune intrinsecă*. Atât timp cât frontul de depolarizare se apropie de P_2, curba electrică se înscrie sub forma unei deflexiuni cu panta ascendentă: *deflexiunea extrinsecă*. Pentru electrodul P_2 deflexiunea extrinsecă se înregistrează în perioada de timp cât unda de excitaţie parcurge intervalul A-B. Deflexiunea intrinsecă se înscrie în momentul în care centrul undei de excitaţie a ajuns în faţa electrodului explorator (punctul B). În acest moment se produce o cădere bruscă a potenţialului la 0. Când unda de excitaţie a depăşit punctul B şi parcurge distanţa B-C, electrodul P_2 înscrie o undă negativă.

În rezumat, noţiunea de deflexiune intrinsecă poate fi definită ca o deflexiune rapidă, cu panta descendentă, care porneşte de la vârful de maximă pozitivitate, atinge linia de zero potenţial şi marchează momentul în care centrul frontului de depolarizare a ajuns în dreptul electrodului explorator. În electrocardiografia clinică deflexiunea intrinsecă este sinonimă cu panta descendentă a undei R.

Noţiunea de deflexiune intrinsecă simplifică în mod arbitrar fenomenele electrice care se produc în cursul activităţii cardiace. În realitate, situaţia apare mult mai complexă decât în cazul unei fibre musculare izolate deoarece: (a) inima este un ansamblu de fibre musculare activate într-o succesiune de momente diferite; (b) potenţialele culese la suprafaţa corpului nu sunt determinate exclusiv de forţele electromotrice locale ale miocardului subiacent, ci de relaţia electrodului cu vectorul rezultant al tuturor forţelor electromotrice generate de cord în cursul depolarizării; (c) în electrocardiografia clinică, electrodul explorator fiind la distanţă de frontul de activare, căderea de la potenţialul maxim pozitiv la 0 sau la potenţialul maxim negativ se produce mai lent, cu o pantă mai puţin accentuată a deflexiunii; (d) în sfârşit, momentul inflexiunii rapide (punctul „i" din fig. 1.32) este întârziat în raport cu înregistrările directe, efectuate cu electrozi aplicaţi pe suprafaţa cordului (electrozi epicardici).

Pentru a ilustra situaţia mult mai complexă în cazul înregistrării fenomenelor electrice integrale ale activităţii cardiace, cu electrozi exploratori situaţi la distanţă, redăm schematic geneza deflexiunii intrinseci la nivelul unui punct P, în cursul depolarizării ventriculare (fig. 1.33). Frontul de excitaţie este reprezentat numai în două zone: una pe peretele anterior (suprafaţa ABCD) şi alta pe peretele posterior (suprafaţa A'B'C'D'); excitaţia parcurge miocardul de la endocard la epicard. Electrodul explorator din punctul P este influenţat de vectorii electrici generaţi în ambele zone. Unda de excitaţie care se desfăşoară în zona ABCD nu atinge suprafaţa epicardică a acestei zone simultan în toate punctele sale. În consecinţă, unda R înregistrată de electrodul explorator poate fi considerată

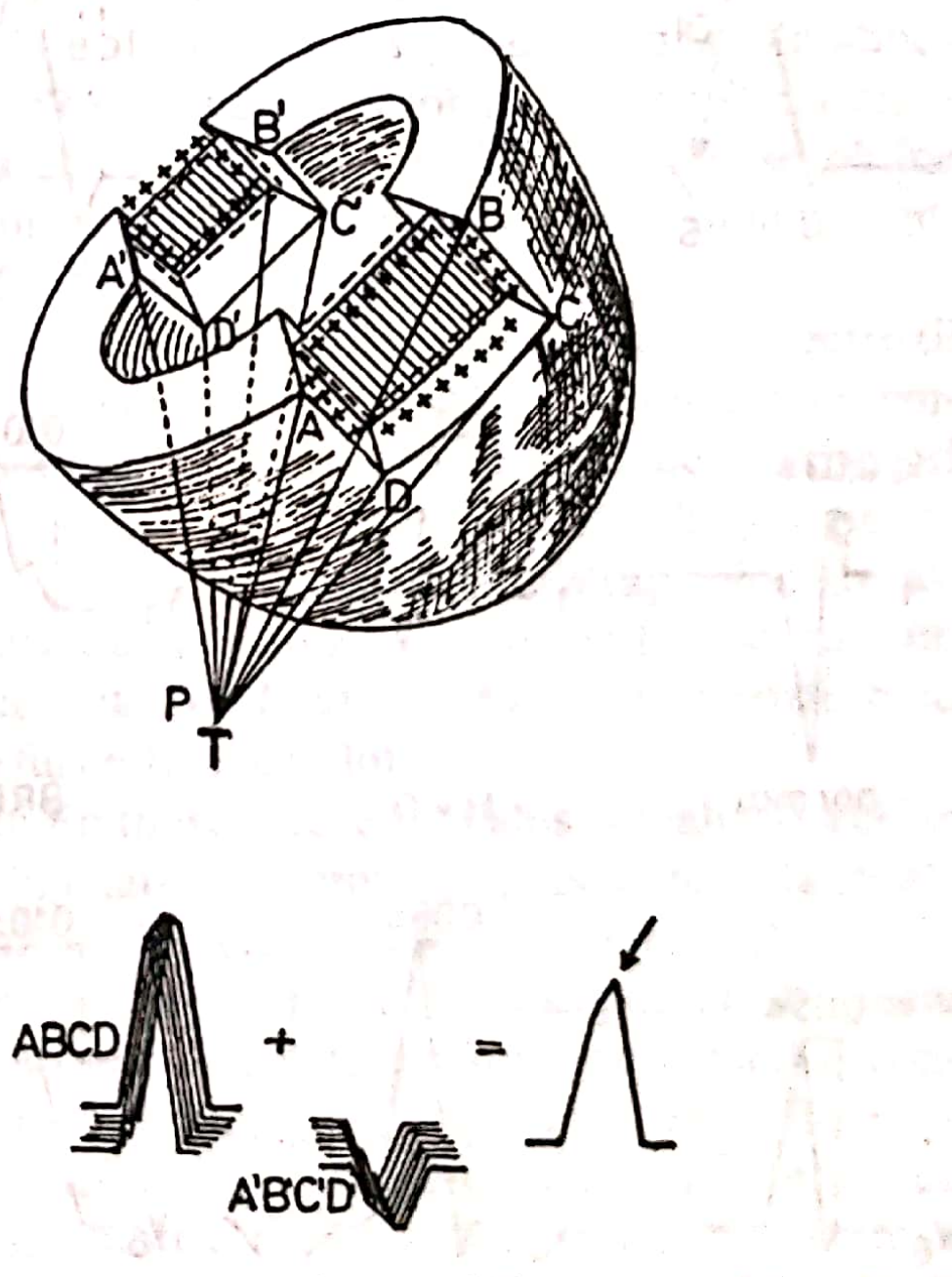

Fig. 1.33: *Deflexiunea „intrinsecoidă" a ventriculelor (după Fattorusso V şi Ritter O, 1963). Potenţialele celor două suprafeţe în curs de depolarizare, suprafaţa ABCD (peretele anterior) şi suprafaţa A'B'C'D' (peretele posterior) influenţează simultan electrodul explorator P. În consecinţă, momentul apariţiei şi panta deflexiunii intrinsecoide (notate printr-o săgeată) sunt expresia sumei algebrice a vectorilor de depolarizare anterioară şi posterioară.*

suma unui număr infinit de deflexiuni intrinsece, care apar în momente foarte apropiate. În același timp, este activată în sens opus suprafaţa A'B'C'D' şi electrodul P înregistrează deflexiuni negative, care se sumează algebric cu unda R generată de activarea suprafeţei ABCD. În consecinţă, momentul apariţiei deflexiunii intrinseci (indicat în figură printr-o săgeată) şi panta deflexiunii sunt condiţionate de efectele electrice integrale din cursul depolarizării ventriculare.

Totuşi, în conducerile precordiale, apropierea electrozilor exploratori de suprafaţa epicardică, precum şi secvenţa, mărimea şi orientarea vectorilor de depolarizare ai peretelui posterior al inimii fac înregistrarea deflexiunii intrinseci relativ precisă. În acest sens pledează cercetările experimentale pe câini, la care traseele înregistrate în conducerile precordiale sunt foarte asemănătoare cu cele înregistrate direct pe suprafaţa epicardică. Însă, o dată cu îndepărtarea electrodului explorator de suprafaţa cardiacă, noţiunea de deflexiune intrinsecă nu mai este valabilă, deoarece potenţialele punctelor îndepărtate sunt influenţate de toate regiunile inimii în proporţii aproape egale.

Pentru a se sublinia că fenomenul este similar dar nu identic cu cel constatat în cazul unei fibre musculare izolate sau prin aplicarea directă a electrodului explorator pe epicard, în electrocardiografia clinică termenul de deflexiune intrinsecă a fost înlocuit cu cel de deflexiune intrinsecoidă.

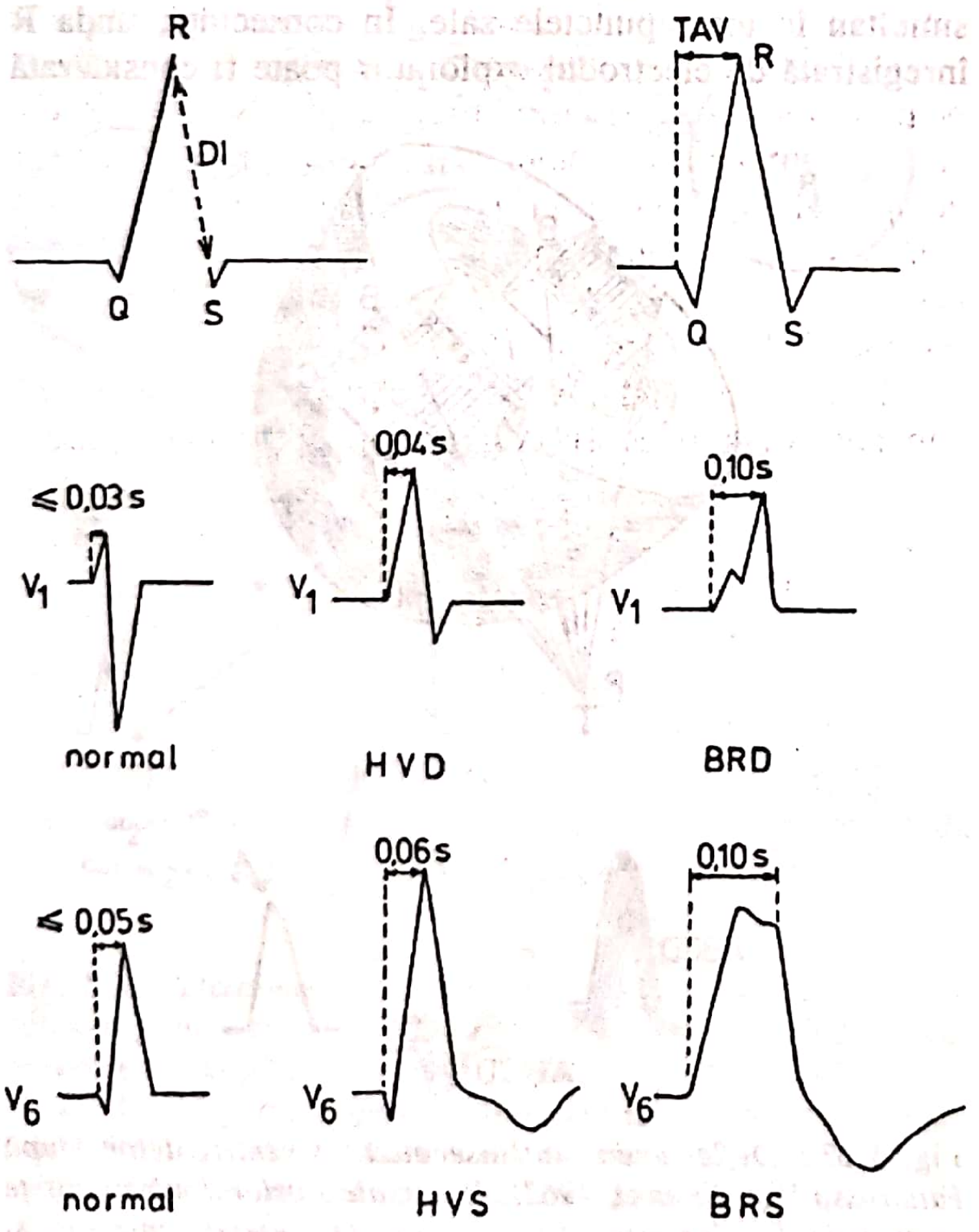

Fig. 1.34: *Determinarea timpului de activare ventriculară. DI = deflexiunea intrinsecă, TAV = timpul de activare ventriculară, HVD = hipertrofie ventriculară dreaptă, BRD = bloc de ramură dreaptă, HVS = hipertrofie ventriculară stângă, BRS = bloc de ramură stângă.*

În electrocardiografia clinică, deflexiunea intrinsecoidă este utilizată pentru determinarea *timpului de activare ventriculară*. Timpul de activare ventriculară reprezintă intervalul de timp dintre începutul activării ventriculare şi momentul în care frontul de excitaţie a ajuns în dreptul electrodului explorator (începutul deflexiunii intrinsecoide). Prin urmare, acest timp se măsoară între începutul complexului QRS şi vârful undei R (fig. 1.34). Timpul de activare ventriculară variază în raport cu grosimea peretelui ventricular. Limita superioară în conducerile V_1, V_2 (ventriculul drept) este de numai 0.03 secunde, iar în V_5, V_6 (ventriculul stâng), de 0.05 secunde. Durata timpului de activare ventriculară este prelungită în hipertrofiile ventriculare şi în tulburările de conducere intraventriculare (blocuri de ramură).

Derivaţiile (conducerile) electrocardiografice

Definiţie. Clasificare

Înregistrarea activităţii electrice a inimii cu ajutorul electrocardiografului a impus construirea unor sisteme convenţionale care să permită o interpretare unitară a electrocardiogramei.

O *derivaţie* sau o *conducere electrocardiografică* este constituită dintr-o pereche de electrozi, aplicaţi pe suprafaţa corpului, între care există o diferenţă de potenţial şi de la care curentul este condus la electrocardiograf. Dreapta care uneşte cei doi electrozi poartă denumirea de *linie de derivaţie* sau *linie de conducere*. *Polaritatea* derivaţiei rezultă din conexiunile electrozilor cu polii galvanometrului, un electrod fiind legat la polul pozitiv, iar celălalt la polul negativ. Atunci când cei doi electrozi sunt situaţi la distanţe aproximativ egale de inimă, conducerea este denumită *derivaţie (conducere) bipolară*. În cazul în care unul din cei doi electrozi este relativ distant faţă de inimă (în afara câmpului electric al inimii) şi prezintă un potenţial apropiat de zero, conducerea poartă denumirea de *derivaţie unipolară*, deoarece numai unul din electrozi – *electrodul explorator* – culege potenţialele electrice generate de activitatea cardiacă. Electrodul distal – *electrodul indiferent* – este conectat, în mod convenţional, cu polul negativ al galvanometrului, în timp ce electrodul explorator este conectat cu polul pozitiv.

În mod obişnuit, în electrocardiografia clinică se folosesc 12 derivaţii electrocardiografice denumite derivaţii sau conduceri convenţionale: 3 derivaţii bipolare ale membrelor sau derivaţii standard, 3 derivaţii unipolare ale membrelor şi 6 derivaţii unipolare toracice sau precordiale. Conducerile bipolare şi unipolare ale membrelor mai sunt denumite şi *derivaţii periferice*. Conducerile precordiale mai sunt desemnate şi sub denumirea de *derivaţii semidirecte*, deoarece electrodul explorator este situat mai aproape de cord. În cazul *derivaţiilor* sau *conducerilor directe* (epicardice şi endocardice), electrodul explorator este în contact direct cu suprafaţa epicardică sau endocardică a inimii.

Derivaţiile bipolare ale membrelor (derivaţiile standard)

Acestea sunt conducerile clasice introduse de Einthoven W în electrocardiografia clinică, în anul 1907. Electrozii sunt aplicaţi pe antebraţul drept, antebraţul stâng şi gamba stângă. Deoarece braţele şi gamba nu au alt rol decât de conductori liniari, în fapt, sunt culese potenţialele electrice medii de la joncţiunea dintre trunchi şi rădăcina membrelor: *nu există nici o diferenţă între traseele electrice înregistrate cu electrozii plasaţi în zonele proximale sau distale ale membrelor*. Se obţin astfel cele trei conduceri standard sau bipolare ale membrelor: derivaţia I (DI) = braţ stâng – braţ drept, derivaţia II (DII) = gamba stângă – braţ drept şi derivaţia III (DIII) = gamba stângă – braţ stâng. În mod convenţional, potenţialul braţului drept se notează cu VR, cel al braţului stâng cu VL şi cel al gambei stângi cu VF. Semnificaţia acestor simboluri: V = potenţial, R (*right*) = drept, L (*left*) = stâng şi F (*foot*) = picior. În aceste condiţii, DI = VL – VR (măsoară diferenţa de potenţial între umărul stâng şi cel drept), DII = VF – VR (măsoară diferenţa de potenţial între regiunea pubiană şi umărul drept), iar DIII = VF – VL (măsoară diferenţa de potenţial între regiunea pubiană şi umărul stâng) (fig. 1.35). Tot în mod convenţional, polaritatea conducerilor bipolare a fost stabilită pe baza propunerii lui Einthoven pentru a se obţine, în condiţii normale, deflexiuni pozitive în toate cele trei conduceri standard. Într-adevăr, Einthoven a imaginat cele trei derivaţii bipolare plecând de la legea a doua a lui Kirchhoff (legile tensiunilor ale lui Kirchhoff), conform căreia *într-un circuit închis suma diferenţelor de potenţial măsurate în acelaşi sens este nulă*. Stabilind polaritatea derivaţiilor standard conform legii lui Kirchhoff (fig. 1.36 A), relaţia obţinută este:

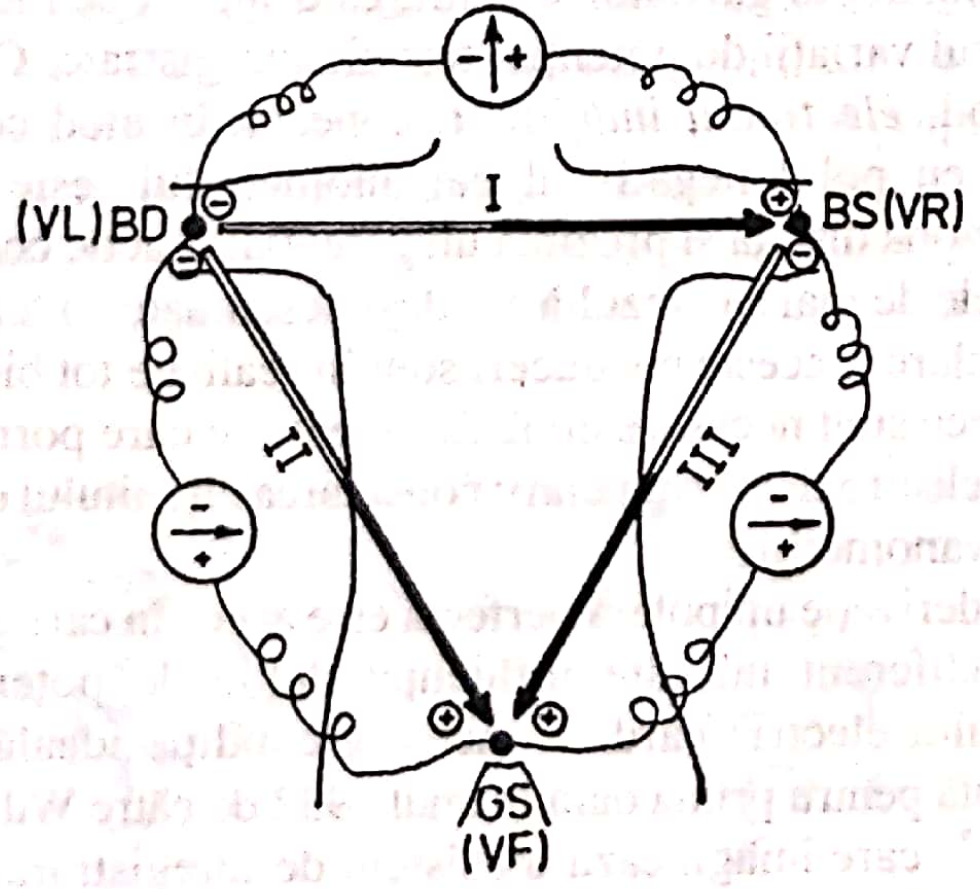

Fig. 1.35: *Axele derivaţiilor bipolare ale membrelor (DI, DII, DIII) şi polaritatea lor în funcţie de conexiunile cu polii galvanometrului. Cele trei derivaţii formează un triunghi echilateral (triunghiul lui Einthoven). BD = braţ drept, BS = braţ stâng, GS = gambă stângă, V = potenţial, R = right (dreapta), L = = left (stânga), F = foot (picior).*

$$(VL - VR) + (VR - VF) + (VF - VL) = 0 \quad \text{sau,}$$
$$DI + DII + DIII = 0 \quad \text{de unde,}$$
$$DI + DIII = -DII$$

Vectorul integral (rezultant) de depolarizare ventriculară va da deflexiuni pozitive în DI şi DIII şi o deflexiune negativă în DII, iar suma amplitudinii deflexiunilor pozitive din DI şi DIII este egală cu adâncimea deflexiunii negative din DII.

Pentru a obţine deflexiuni pozitive în toate cele trei derivaţii, Einthoven a inversat polaritatea conducerii DII: gamba stângă devine pozitivă şi braţul drept – negativ (fig. 1.36 B). În aceste condiţii, ecuaţia lui Kirchhoff devine:

$$(VL - VR) - (VF - VR) + (VF - VL) = 0 \quad \text{sau,}$$
$$DI - DII + DIII = 0 \quad \text{de unde,}$$
$$DI + DIII = DII$$

Prin urmare, suma amplitudinii deflexiunilor din DI şi DIII este egală cu amplitudinea deflexiunii din DII. Această relaţie, cunoscută sub denumirea de *legea lui Einthoven*, poate fi verificată prin înregistrarea sincronă a celor trei derivaţii bipolare ale membrelor şi măsurând amplitudinea complexului QRS pe aceeaşi ordonată de timp (linia verticală care marchează timpul). Acelaşi rezultat se obţine calculând suma algebrică a suprafeţei deflexiunilor complexului QRS, separat în DI, DII şi DIII.

Deoarece în mod ipotetic se poate admite că electrozii sunt aplicaţi la joncţiunea dintre trunchi şi rădăcina membrelor (membrele având un rol exclusiv de conductori lineari care transmit potenţiale existente la joncţiunea dintre trunchi şi membre), cele trei derivaţii bipolare ale membrelor înscriu un triunghi echilateral cunoscut sub denumirea de *triunghiul lui Einthoven*, electrozii fiind situaţi în vârfurile triunghiului.

Ipoteza lui Einthoven, care a condus la realizarea celor trei derivaţii bipolare ale membrelor, porneşte de la următoarele premise (Cabrera E, 1948; Maurice P şi col., 1979): (a) corpul uman poate fi conceput ca un mediu conductor omogen, diversele ţesuturi prezentând o conductibilitate aproximativ egală; (b) inima poate fi considerată, prin efectele sale asupra electrozilor periferici, ca fiind constituită dintr-o fibră unică ce este parcursă de la un capăt la celălalt de un dipol unic; (c) conducerile DI, DII şi DIII formează laturile unui triunghi echilateral al cărui centru este ocupat de inimă sau de către dipolul unic rezultant; (d) în raport cu sarcinile dipolilor de depolarizare şi de repolarizare, care sunt foarte apropiate, vârfurile acestui triunghi pot fi considerate ca fiind situate la infinit.

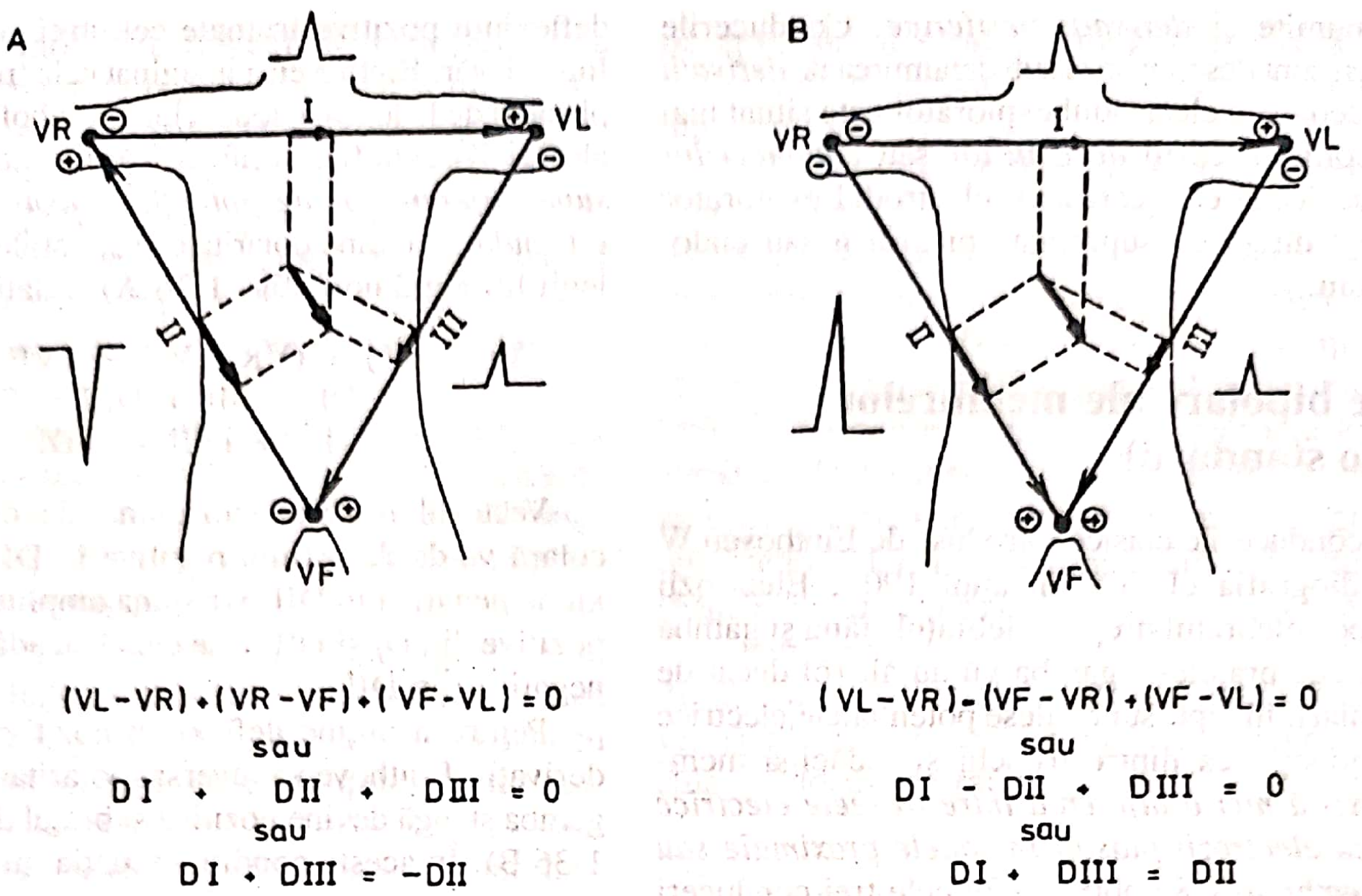

Fig. 1.36: *A. Derivaţiile bipolare ale membrelor cu polaritatea stabilită conform legii lui Kirchhoff (pentru DII braţul drept este pozitiv şi gamba stângă negativă). Vectorul integral (rezultant) de depolarizare ventriculară va genera deflexiuni pozitive în DI şi DIII, şi negative în DII (braţul drept este negativ şi gamba stângă pozitivă). B. Modificarea polarităţii derivaţiei DII (braţul drept este negativ şi gamba stângă pozitivă). Vectorul integral (rezultant) de depolarizare ventriculară va genera deflexiuni pozitive în toate cele trei derivaţii bipolare, iar DI + DIII = DII (legea lui Einthoven). Semnificaţia simbolurilor este aceeaşi ca în fig. 1.35.*

În realitate, corpul uman nu este omogen din punct de vedere electric, ţesuturile prezentând diferenţe de rezistivitate electrică. Triunghiul poate fi mai mult sau mai puţin isoscel sau chiar dreptunghiular, în funcţie de tipul constituţional şi de poziţia inimii în torace. Pe de altă parte, chiar în cazul derivaţiilor membrelor, care sunt conduceri periferice, distanţa dintre electrozi şi inimă nu este suficient de mare pentru a accepta că electrozii sunt situaţi la infinit faţă de dipolul cardiac. Excentricitatea inimii şi forma complicată din punct de vedere electric a corpului uman influenţează în mod sensibil relaţiile dintre potenţialele electrice cardiace şi liniile de derivaţie. Însă, pentru necesităţile practice, ipoteza lui Einthoven s-a dovedit deosebit de valoroasă şi utilă în electrocardiografia clinică.

Derivaţiile bipolare ale membrelor explorează dipolii (vectorii) electrici care au o proiecţie favorabilă în plan frontal. Sensul deflexiunilor înregistrate depinde de proiecţia vectorilor pe linia de derivaţie, în raport cu polaritatea acesteia. Considerând mijlocul liniei de derivaţie ca un punct electric 0, vectorii care se proiectează pe jumătatea pozitivă a conducerii vor genera deflexiuni pozitive, iar vectorii care se proiectează pe jumătatea negativă vor fi exprimaţi prin deflexiuni negative (fig. 1.36).

Derivaţiile unipolare ale membrelor

Aceste derivaţii culeg potenţialele electrice induse în câmpul electric cardiac, pentru fiecare membru separat, în raport cu un punct distal al cărui potenţial este fix sau prezintă variaţii de potenţial foarte mici. Un electrod, *electrodul explorator*, conectat în mod convenţional cu polul pozitiv al galvanometrului, este aplicat pe membrul ale cărui variaţii de potenţial trebuie înregistrate. Celălalt electrod, *electrodul indiferent*, conectat în mod convenţional cu polul negativ al galvanometrului, este plasat într-o zonă distală şi prezintă un potenţial practic constant. Din cele de mai sus rezultă că, deşi desemnate cu termenul „unipolare", aceste conduceri sunt în realitate tot bipolare, deoarece sunt necesare două fire electrice care pornesc de la doi electrozi diferiţi pentru conectarea circuitului electric la galvanometru.

O derivaţie unipolară perfectă este aceea în care electrodul indiferent nu este influenţat deloc de potenţialele câmpului electric cardiac. Această condiţie ideală a fost realizată pentru prima oară în anul 1932 de către Wilson FN şi col.*, care imaginează un sistem de înregistrare cunoscut sub denumirea de „*central terminal*" (CT) sau borna centrală Wilson (W). Borna centrală este un electrod indiferent, care rămâne la un potenţial egal cu zero în tot timpul activităţii cardiace. Trebuie subliniat că termenul *potenţial zero* nu trebuie luat în sens electrostatic (potenţialul la pământ), ci are semnificaţia de potenţial fix, independent de orice variaţie a câmpului electric de origine cardiacă.

---

* Citaţi după Silber EN şi Katz LN, 1978.

În fig. 1.37 redăm modul în care este realizată borna centrală Wilson sau „central terminal" (CT). Fig. 1.37 A reprezintă triunghiul lui Einthoven cu potenţialele electrice ale braţului drept (VR), braţului stâng (VL) şi gambei stângi (VF). R_R, R_L şi R_F reprezintă rezistenţele cutanate. Reunind prin trei cabluri braţul drept, braţul stâng şi gamba stângă, punctul CT ar prezenta un potenţial egal cu 0, cu condiţia ca rezistenţele R_R, R_L şi R_F să fie egale. Cum această condiţie este rareori îndeplinită, potenţialul bornei centrale (CT) oscilează în jurul punctului CT (zona haşurată). Pentru a exclude această cauză de eroare, Wilson şi col. au reunit VR, VL şi VF prin intermediul a trei rezistenţe de câte 5000 Ω fiecare, ceea ce face neglijabile variaţiile rezistenţelor cutanate R_R, R_L şi R_F (fig. 1.37 B). Conducerile unipolare ale membrelor măsoară diferenţe de potenţial între borna centrală (CT) şi braţul drept (VR), braţul stâng (VL) şi gamba stângă (VF). Dacă se întrerupe conexiunea cu membrul ale cărui variaţii de potenţial le culegem (de exemplu, VR în fig. 1.37 C), şi numai celelalte două membre rămân conectate la borna centrală, punctul CT se deplasează în C'T'. Deoarece distanţa dintre C'T' şi VR este de 1,5 ori mai mare decât distanţa dintre CT şi VR, potenţialul din VR va creşte de asemenea de 1,5 ori. Procedeul din fig. 1.37 C este utilizat pentru realizarea aşa-numitelor derivaţii unipolare amplificate ale membrelor, care se notează cu aVR şi aVF (a = *augment* = a amplifica).

Se poate dovedi, prin procedee matematice, că potenţialul bornei centrale este egal cu zero:

(a) În fig. 1.38, I_1 = intensitatea curentului care se scurge între VR (braţul drept) şi CT (borna centrală), I_2 = intensitatea curentului care se scurge între VL (braţul stâng) şi CT, I_3 = intensitatea curentului care se scurge între CT şi VF (gamba stângă); R_1, R_2 şi R_3 reprezintă rezistenţele electrice din circuitele corespunzătoare. Conform *legii lui Ohm*, intensitatea curentului (I) într-un sistem conductor este egală cu raportul dintre voltaj (V) şi rezistenţa conductorului (R): $I = V/R$

Prin urmare, se poate scrie:

$$I_1 = \frac{VR - VT}{R_1}\ ;\quad I_2 = \frac{VL - VT}{R_2}\ ;\quad I_3 = \frac{VT - VF}{R_3}$$

(b) Conform *primei legi a lui Kirchhoff*, într-un circuit închis, suma algebrică a curenţilor care se apropie şi care se îndepărtează de un punct de joncţiune a cel puţin trei conductori este nulă. Deoarece curenţii I_1 şi I_2 se apropie de CT (care reprezintă un punct de joncţiune) şi curentul I_3 se îndepărtează de CT, se poate scrie:

$$I_1 + I_2 - I_3 = 0 \quad \text{sau,}$$
$$I_3 = I_1 + I_2$$

Prin substituirea lui I_1, I_2 şi I_3 cu valorile de mai sus rezultă:

$$\frac{VT - VF}{R_3} = \frac{VR - VT}{R_1} + \frac{VL - VT}{R_2}$$

Deoarece R_1, R_2 şi R_3 sunt în mod practic identice, fiecare fiind egală cu rezistenţele cutanate (neglijabile) +5000 Ω, expresia de mai sus devine:

$$VT - VF = VR - VT + VL - VT \quad \text{sau,}$$
$$3VT = VR + VL + VF$$

(c) Conform ipotezei lui Einthoven, suma algebrică a potenţialelor din punctele R, L, F (VR, VL, VF) induse de câmpul electric al unui dipol într-un mediu conductor omogen este nulă, dacă cele trei puncte se află în vârfurile unui triunghi echilateral şi sunt situate la distanţe egale de dipol. Deci:

$$VR + VL + VF = 0 \quad \text{sau,}$$
$$3VT = 0 \quad \text{sau,}$$
$$VT = 0$$

Prin urmare, potenţialul bornei centrale este egal cu zero. Totuşi, ca urmare a excentricităţii inimii şi a rezistenţelor cutanate diferite ale celor trei membre pe care se aplică electrozii, borna centrală poate prezenta variaţii de

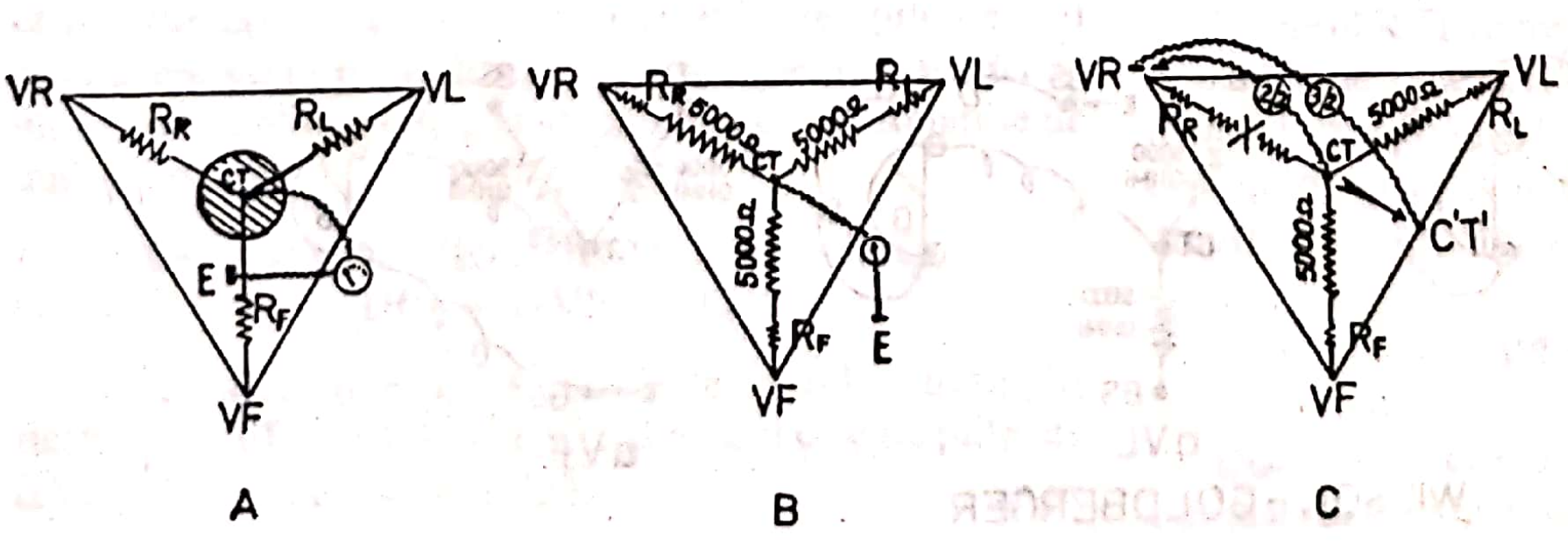

Fig. 1.37: *Principiul construcţiei bornei centrale Wilson (după Fattorusso V şi Ritter O, 1963, modificat). CT = „central terminal", E = electrod explorator, VR, VL, VF = potenţialele braţului drept (VR), braţului stâng (VL) şi piciorului stâng (VF). Explicaţii în text.*

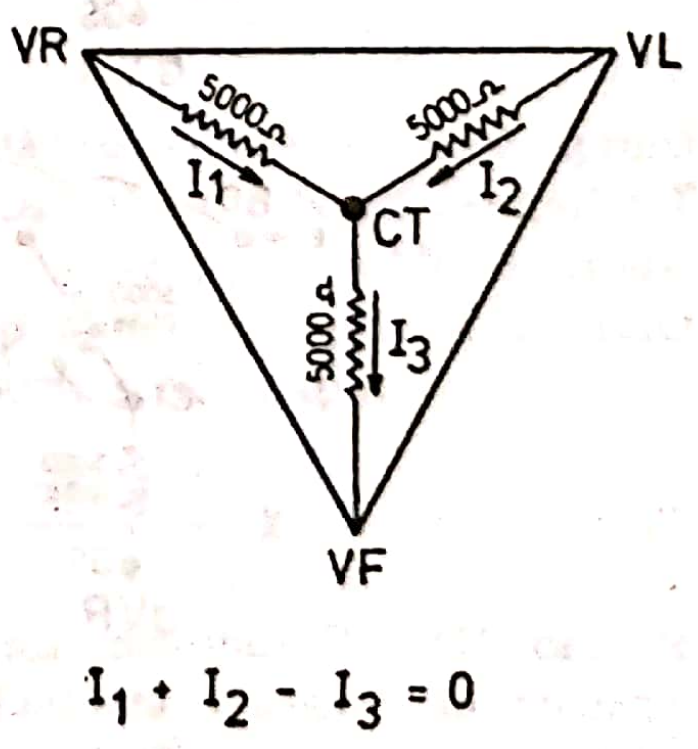

Fig. 1.38: *Potenţialul bornei centrale este egal cu zero, conform primei legi a lui Kirchhoff. Explicaţii în text.*

potențial până la 0.3 mV. De aceea, se impune o pregătire minuțioasă a pielii înainte de aplicarea electrozilor (vezi capitolul 3).

Pentru realizarea derivațiilor unipolare ale membrelor există trei procedee: *procedeul Wilson, procedeul Goldberger* şi *procedeul Wilson-Goldberger*.

Procedeul Wilson (fig. 1.39 A). Electrodul explorator E (conectat la polul pozitiv al galvanometrului) este aplicat pe membrul ale cărui variații de potențial dorim să le înregistrăm. Electrodul indiferent (conectat cu polul negativ al galvanometrului) este reprezentat prin borna centrală CT realizată prin scurtcircuitarea brațului drept, brațului stâng şi gambei stângi prin intermediul unor rezistențe de 5000 Ω fiecare. Cele trei conduceri unipolare se notează cu VR (braț drept), VL (braț stâng) şi VF (gamba stângă). Prin procedeul Wilson, voltajul deflexiunilor este redus şi adesea este necesară dublarea sensibilității galvanometrului (1 mV = 20 mm) pentru a obține trasee interpretabile.

Procedeul Goldberger (fig. 1.39 B). Electrodul explorator E aplicat pe membrul ale cărui potențiale dorim să le culegem este conectat, ca şi în procedeul Wilson, cu polul pozitiv al galvanometrului. Celelalte două membre prin intermediul bornei centrale CT, fără rezistențe intercalate. Borna centrală este conectată tot la polul negativ al galvanometrului. Tehnica Goldberger realizează deflexiuni cu o amplitudine de 1,5 ori mai mare față de procedeul Wilson (vezi şi fig. 1.37 C). Deoarece prin tehnica Goldberger amplitudinea deflexiunilor obținute este mai mare, derivațiile membrelor se notează cu simbolurile aVR, aVL, aVF (a = amplificat). Inconvenientul procedeului constă în aceea că, în funcție de pregătirea pielii, traseele electrice pot fi mai mult sau mai puțin deformate.

Procedeul Wilson-Goldberger (fig. 1.39 C). Electrodul explorator E este aplicat, ca de obicei, pe membrul ale cărui potențiale dorim să le înregistrăm, iar celelalte două membre sunt scurtcircuitate la borna centrală CT prin intermediul unor rezistențe de 5000 Ω fiecare. Conexiunile cu polii galvanometrului sunt identice cu ale celorlalte două procedee. Această tehnică realizează trasee amplificate, însă fără inconvenientele metodei Goldberger. Derivațiile obținute se notează cu aVR, aVL şi aVF.

Axa conducerii unipolare a membrelor este reprezentată printr-o linie care uneşte electrodul explorator (polul pozitiv) cu centrul dipolului cardiac, electrodul indiferent (polul negativ) fiind situat în mod ipotetic în

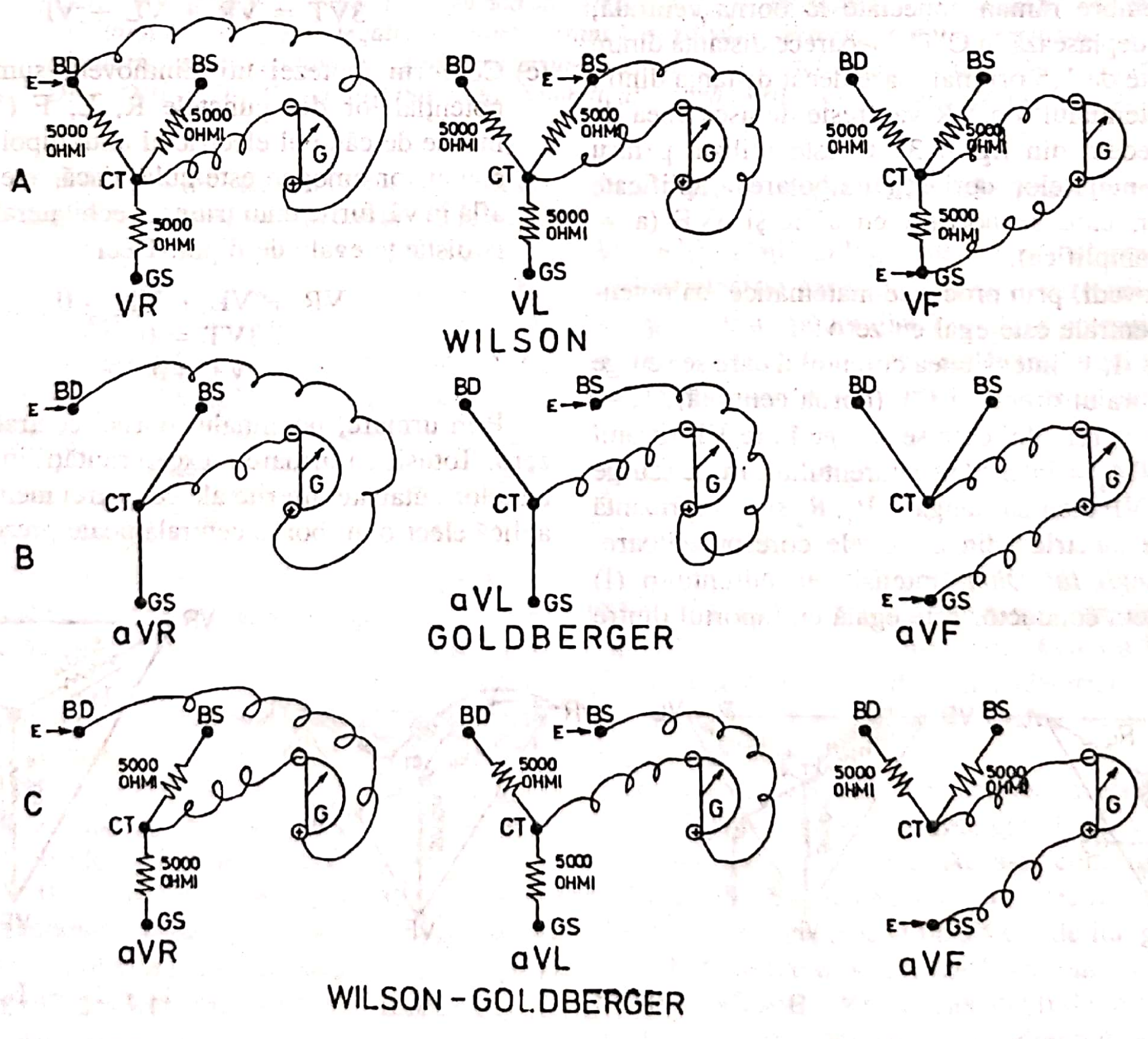

Fig. 1.39: *Conexiunile necesare pentru realizarea bornei centrale (CT) şi a derivațiilor unipolare ale membrelor după procedeele Wilson (A), Goldberger (B) şi Wilson-Goldberger (C). BD = braț drept, BS = braț stâng, GS = gamba stângă. Explicații în text.*

centrul dipolului cardiac (fig. 1.40). Vectorii care se proiectează pe această axă vor da naştere la deflexiuni pozitive, iar vectorii care se proiectează pe prelungirea axei (reprezentată în figură prin partea albă a săgeţii) vor genera deflexiuni negative.

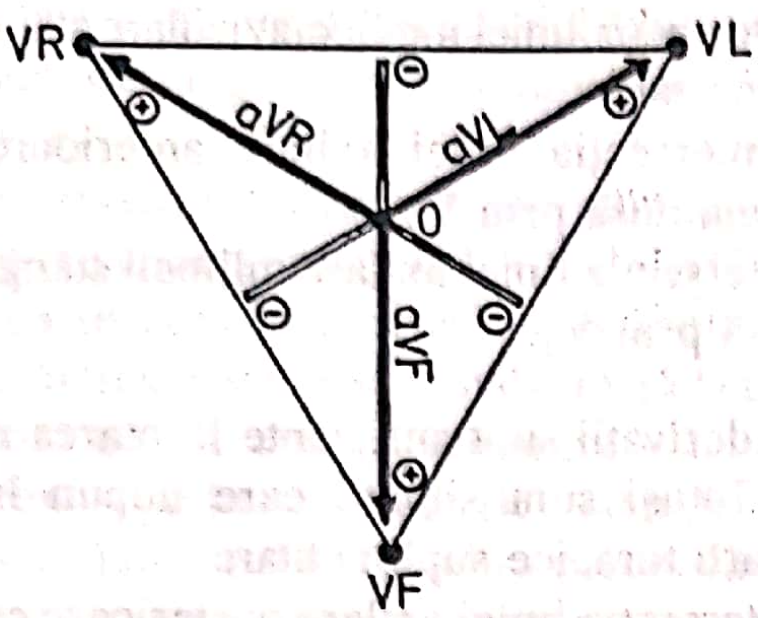

Fig. 1.40 : *Axele derivaţiilor unipolare ale membrelor. Explicaţii în text.*

Ca şi conducerile bipolare, derivaţiile unipolare ale membrelor explorează vectorii cu proiecţie favorabilă în plan frontal. La electrocardiografele moderne, aceste derivaţii se obţin prin folosirea unui simplu comutator care le înregistrează sincron sau separat.

Relaţiile dintre derivaţiile bipolare şi unipolare ale membrelor

Între derivaţiile bipolare şi unipolare ale membrelor există anumite relaţii, deoarece ambele procedee explorează vectorii electrici în plan frontal.

(a) Fiecare derivaţie bipolară este proporţională cu diferenţa derivaţiilor unipolare care o delimitează. Această relaţie este valabilă, deoarece derivaţiile bipolare I, II şi III reprezintă diferenţele de potenţial care există între cele trei puncte R, L, F, luate separat două câte două :

$$\mathrm{DI} = \mathrm{VL} - \mathrm{VR}\,;\ \mathrm{DII} = \mathrm{VF} - \mathrm{VR}\,;$$
$$\mathrm{DIII} = \mathrm{VF} - \mathrm{VL}$$

Aceste trei relaţii sunt valabile numai atunci când mărimile luate în consideraţie sunt de ordin scalar. Când aceste mărimi exprimă cantităţi vectoriale care prezintă nu numai o mărime (amplitudinea exprimată în milivolţi), ci şi o direcţie (cea a fiecărei derivaţii), relaţiile de mai sus nu mai sunt exacte. În acest caz trebuie ţinut seama de un anumit coeficient de proporţionalitate „k". Relaţiile de mai sus devin :

$$\mathrm{DI} = k(\mathrm{VL} - \mathrm{VR})\,;\ \mathrm{DIII} = k(\mathrm{VF} - \mathrm{VR})\,;$$
$$\mathrm{DIII} = k(\mathrm{VF} - \mathrm{VL})$$

Pentru derivaţiile unipolare ale membrelor, neamplificate (VR, VL, VF), k = 1.732 şi pentru cele amplificate (aVR, aVL, aVF), k = 1.333.

(b) Fiecare derivaţie unipolară a membrelor amplificată sau neamplificată este proporţională cu suma derivaţiilor bipolare care o delimitează :

$$\mathrm{VR} = -\frac{\mathrm{DI}+\mathrm{DII}}{3}\times k\ ;\ \ \mathrm{VL} = \frac{\mathrm{DI}-\mathrm{DIII}}{3}\times k\ ;$$
$$\mathrm{VF} = \frac{\mathrm{DII}+\mathrm{DIII}}{3}\times k$$
$$\mathrm{aVR} = -\frac{\mathrm{DI}+\mathrm{DII}}{2}\times k\ ;\ \ \mathrm{aVL} = \frac{\mathrm{DI}-\mathrm{DIII}}{2}\times k\ ;$$
$$\mathrm{aVF} = \frac{\mathrm{DII}+\mathrm{DIII}}{3}\times k$$

Pentru unipolarele neamplificate k = 1.732, iar pentru cele amplificate k = 1.333. În relaţiile de mai sus semnele fiecărei derivaţii bipolare sunt condiţionate de semnul extremităţii derivaţiei care delimitează conducerea unipolară respectivă.

Relaţiile de mai sus pot fi demonstrate printr-un procedeu simplu de geometrie (fig. 1.41). Vectorul RA rezultă prin sumarea, conform legii paralelogramului, a vectorului RL (derivaţia I considerată ca vector) şi a vectorului RF (derivaţia II considerată ca vector) :

$$\mathrm{RA} = \mathrm{DI} + \mathrm{DII}$$

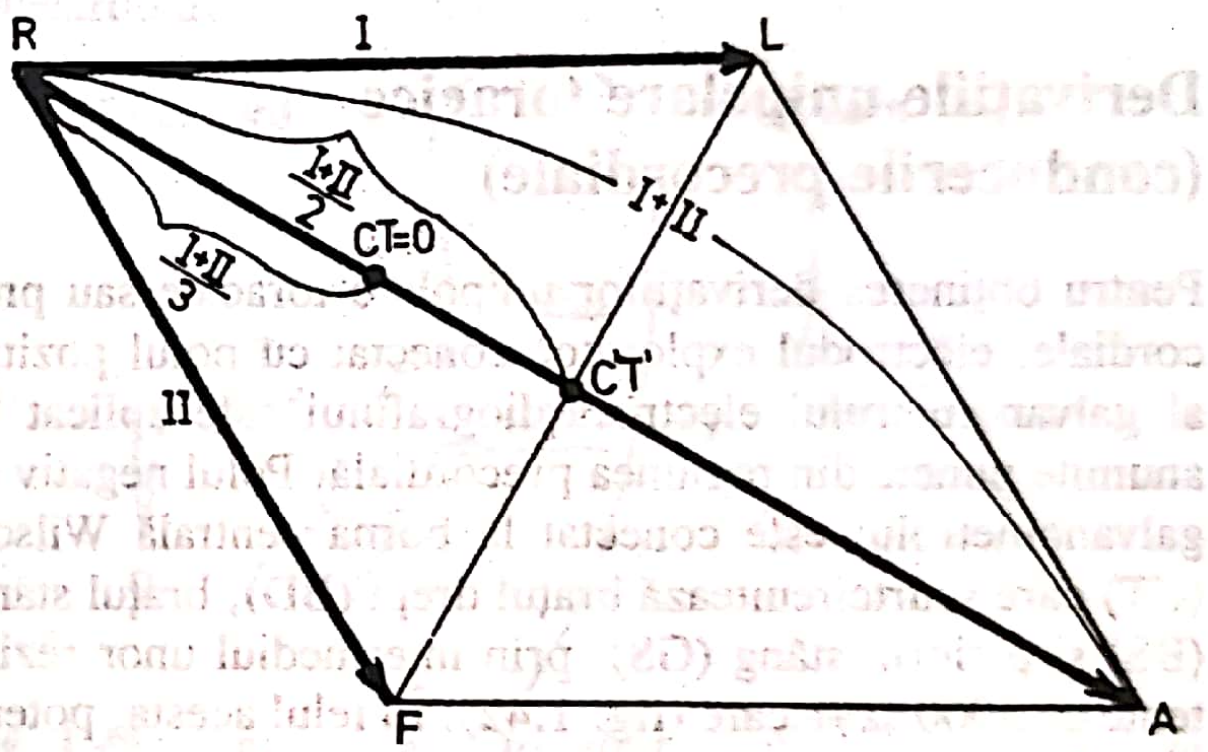

Fig. 1.41 : *Raporturile între derivaţiile bipolare şi unipolare ale membrelor (după Fattorusso V şi Ritter O, 1963). Explicaţii în text.*

Pe baza unor reguli elementare de geometrie, vectorul RCT reprezintă 1/3 din vectorul RA :

$$\mathrm{RCT} = -\frac{\mathrm{DI}+\mathrm{DII}}{3}$$

Vectorul RCT reprezintă însă vectorul VR, care exprimă diferenţa de potenţial măsurată între borna centrală CT (centrul triunghiului lui Einthoven) şi vârful R (electrodul explorator situat, în mod ipotetic, la nivelul umărului drept). Prin urmare, se poate scrie relaţia :

$$\mathrm{VR} = -\frac{\mathrm{DI}+\mathrm{DII}}{3}\times k$$

Dacă se întrerupe conexiunea între R şi CT, ceea ce echivalează cu o rezistenţă infinită între aceste două puncte, punctul CT este deplasat la C'T'. Se realizează astfel o conducere unipolară amplificată – aVR. Noua bornă centrală C'T' prezintă potenţialul mediu al punctelor L şi F.

Din figură se constată că vectorul RC'T' reprezintă 1/2 din vectorul RA:

$$RC'T' = \frac{RA}{2} = -\frac{DI + DII}{2}$$

Deoarece vectorul RC'T' reprezintă pe aVR, care exprimă diferenţa de potenţial dintre R şi C'T', se poate scrie:

$$aVR = -\frac{DI + DII}{2} \times k$$

Aceeaşi demonstraţie poate fi făcută şi pentru VL şi VF. Dacă se face raportul aVR/VR:

$$aVR/VR = \frac{-(DI + DII)}{2} : \frac{-(DI + DII)}{3} = 3/2 = 1.5$$

Prin urmare, deflexiunile obţinute în unipolarele amplificate ale membrelor (aVR, aVL, aVF) sunt de 1.5 ori mai ample faţă de cele înregistrate în derivaţiile unipolare neamplificate (VR, VL, VF).

Derivaţiile unipolare toracice (conducerile precordiale)

Pentru obţinerea derivaţiilor unipolare toracice sau precordiale, electrodul explorator conectat cu polul pozitiv al galvanometrului electrocardiografului este aplicat în anumite puncte din regiunea precordială. Polul negativ al galvanometrului este conectat la borna centrală Wilson (CT) care scurtcircuitează braţul drept (BD), braţul stâng (BS) şi piciorul stâng (GS), prin intermediul unor rezistenţe de 5000 Ω fiecare (fig. 1.42). În felul acesta, potenţialul fiecărui punct din regiunea precordială este raportat la potenţialul practic fix al bornei centrale.

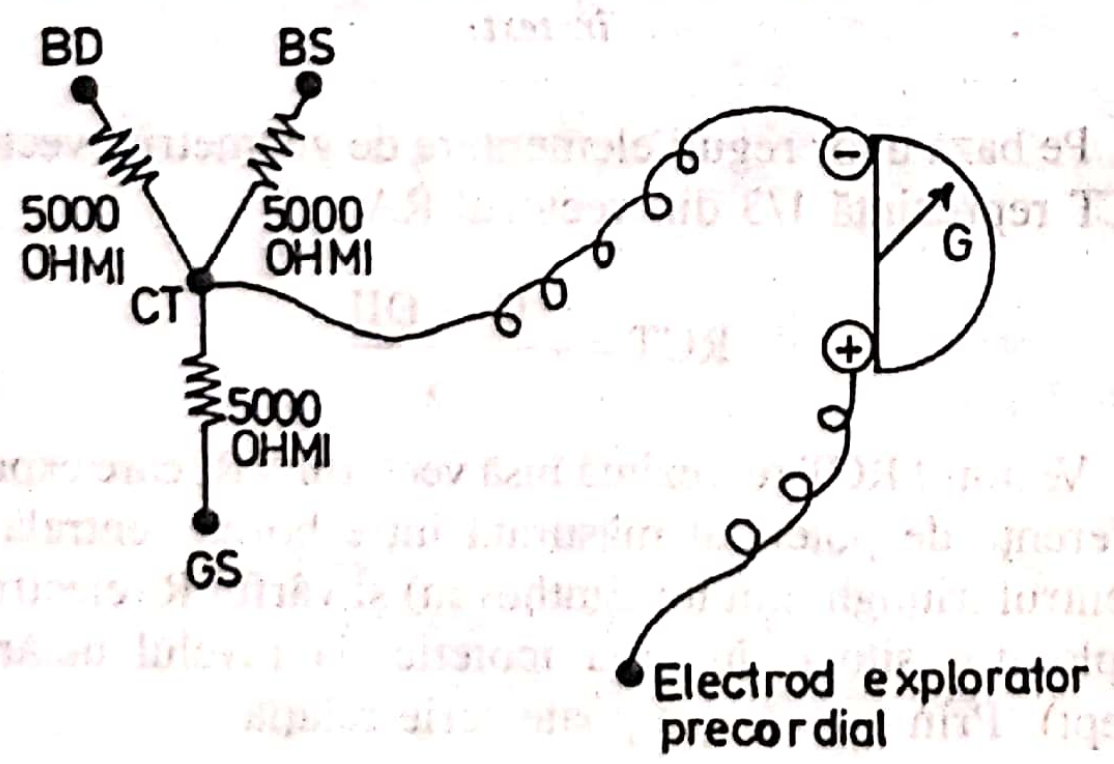

Fig. 1.42: *Conexiunile necesare pentru realizarea bornei centrale (CT) şi a derivaţiilor precordiale. BD = braţ drept, BS = braţ stâng, GS = gamba stângă. Explicaţii în text.*

Derivaţiile precordiale se notează cu simbolul V (potenţial) urmat de o cifră care indică poziţia electrodului explorator.

Pe baza recomandărilor Societăţii Americane de Cardiologie (1943), electrodul explorator este plasat în regiunea precordială în şase puncte, numerotate de la 1 la 6 (fig. 1.43):

V_1 = spaţiul IV intercostal, parasternal drept
V_2 = spaţiul IV intercostal, parasternal stâng
V_3 = la jumătatea distanţei dintre V_2 şi V_4
V_4 = la intersecţia liniei medioclaviculare stângi cu spaţiul V intercostal
V_5 = la intersecţia liniei axilare anterioare stângi cu orizontala dusă prin V_4
V_6 = la intersecţia liniei axilare mijlocii stângi cu orizontala dusă prin V_4.

Aceste derivaţii sunt suficiente în marea majoritate a cazurilor. Totuşi sunt situaţii care impun înregistrarea unor derivaţii toracice suplimentare:

V_7 = la intersecţia liniei axilare posterioare cu orizontala dusă prin V_4
V_8 = la intersecţia liniei scapulare stângi cu orizontala dusă prin V_4 (V_7 şi V_8 sunt utile în explorarea infarctelor miocardice antero-laterale şi postero-inferioare)
V_E = la baza apendicelui xifoid
V_{3R}, V_{4R}, V_{5R}, V_{6R} (derivaţii drepte suplimentare) = pe hemitoracele drept, în puncte simetrice cu V_3, V_4, V_5, V_6; sunt utile în diagnosticul stadiilor iniţiale ale hipertrofiilor ventriculare drepte şi infarctul de ventricul drept.

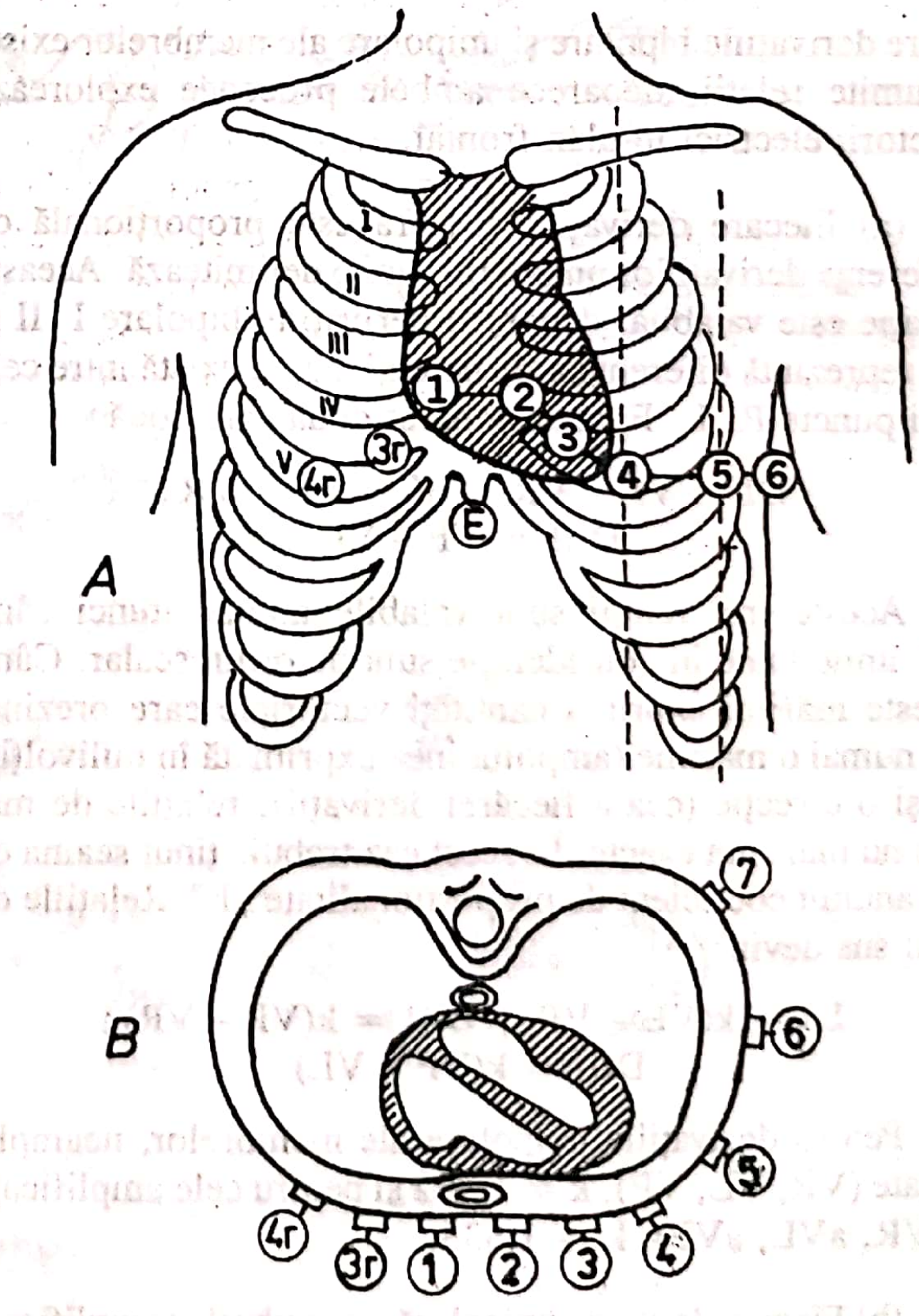

Fig. 1.43: *Plasarea electrodului explorator pentru realizarea derivaţiilor precordiale (după Klinge R, 1978). A = proiecţie frontală, B = proiecţie orizontală.*

În anumite situaţii (infarcte miocardice înalte, localizate aproape de baza inimii), electrodul explorator se aplică câteva spaţii mai sus, pe acelaşi reper vertical cu derivaţiile precordiale clasice. Rezultă, de exemplu, $V_{5(4)}$, $V_{5(3)}$, $V_{5(2)}$ – cifrele dintre paranteze reprezintă spaţiul intercostal în care este situat electrodul explorator. Aceste conduceri sunt desemnate cu denumirea de *derivaţii precordiale înalte*.

În unele servicii se utilizează aşa-numitele conduceri semiunipolare toracice notate cu CR, CL şi CF (C = *chest* = torace). În cazul acestor derivaţii, electrodul explorator este aplicat în regiunea precordială în punctele clasice (1 până la 6), iar electrodul indiferent – numit de unii semi-indiferent – pe braţul drept (R), stâng (L) şi gamba stângă (F). Ca şi în cazul derivaţiilor precordiale de tip V, electrodul explorator (precordial) este conectat cu polul pozitiv al galvanometrului, iar electrodul indiferent (semi-indiferent) cu cel negativ. Rezultă conducerile CR_1... CR_6, CL_1... CL_6 şi CF_1... CF_6 (Katz LN, 1946). După unii, derivaţiile de tip CR ar prezenta următoarele avantaje : amplitudine mai mare a deflexiunilor (mai ales în precordialele stângi), anomaliile undei T mai bine conturate decât în derivaţiile de tip V şi unda P mai bine evidenţiată (Evans W, 1962).

Derivaţiile precordiale explorează vectorii electrici cu proiecţie favorabilă în plan orizontal. De aceea, axul unei conduceri precordiale este reprezentat prin linia care uneşte centrul dipolului cardiac (în care, în mod ipotetic, se consideră că se află electrodul indiferent) cu electrodul explorator (fig. 1.44). Cele şase derivaţii V_1, V_2, V_3, V_4, V_5, V_6 constituie un sistem de şase axe într-un cerc situat în plan orizontal. Vectorii care se proiectează pe aceste axe (reprezentate în figură prin linii continue) vor da naştere la deflexiuni pozitive, iar cei care se proiectează pe prelungirea axelor (linii întrerupte) vor genera deflexiuni negative.

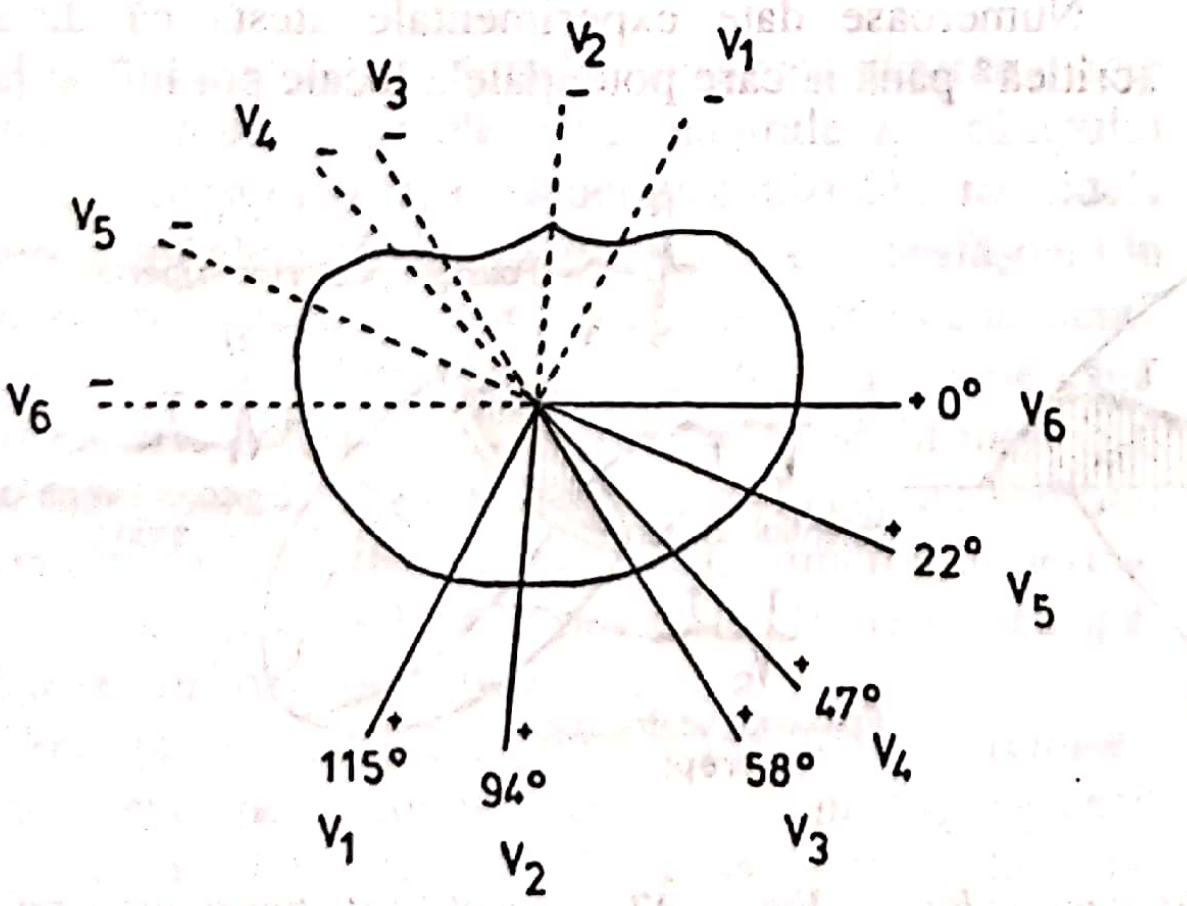

Fig. 1.44 : *Liniile ipotetice ale derivaţiilor precordiale. Electrodul explorator este situat la extremitatea pozitivă a axului derivaţiei, iar borna centrală în punctul zero (centrul dipolului cardiac). Vectorii care se proiectează pe linia continuă vor da naştere la deflexiuni pozitive, iar vectorii care se proiectează pe linia întreruptă vor genera deflexiuni negative.*

Teorii asupra formării electrocardiogramei

Teoria dipolului

Conform acestei teorii, electrodul explorator „culege" polaritatea pozitivă sau negativă a dipolilor de depolarizare şi de repolarizare. În funcţie de orientarea sarcinilor electrice ale dipolilor, se va înscrie o undă pozitivă (când dipolul avansează cu sarcinile electrice pozitive spre electrod) sau o undă negativă (când dipolul avansează cu sarcinile electrice negative spre electrod) – fig. 1.45. Teoria dipolului corespunde unor fenomene electrofiziologice reale din fibra miocardică, deoarece în cursul propagării sau retragerii excitaţiei sunt generaţi dipoli sau vectori parţiali de depolarizare sau repolarizare. Însă electrozii aplicaţi pe tegumente nu culeg numai aceşti dipoli situaţi în apropierea electrozilor, ci sunt influenţaţi de numeroşi alţi dipoli care apar aproape simultan în diferite zone ale miocardului.

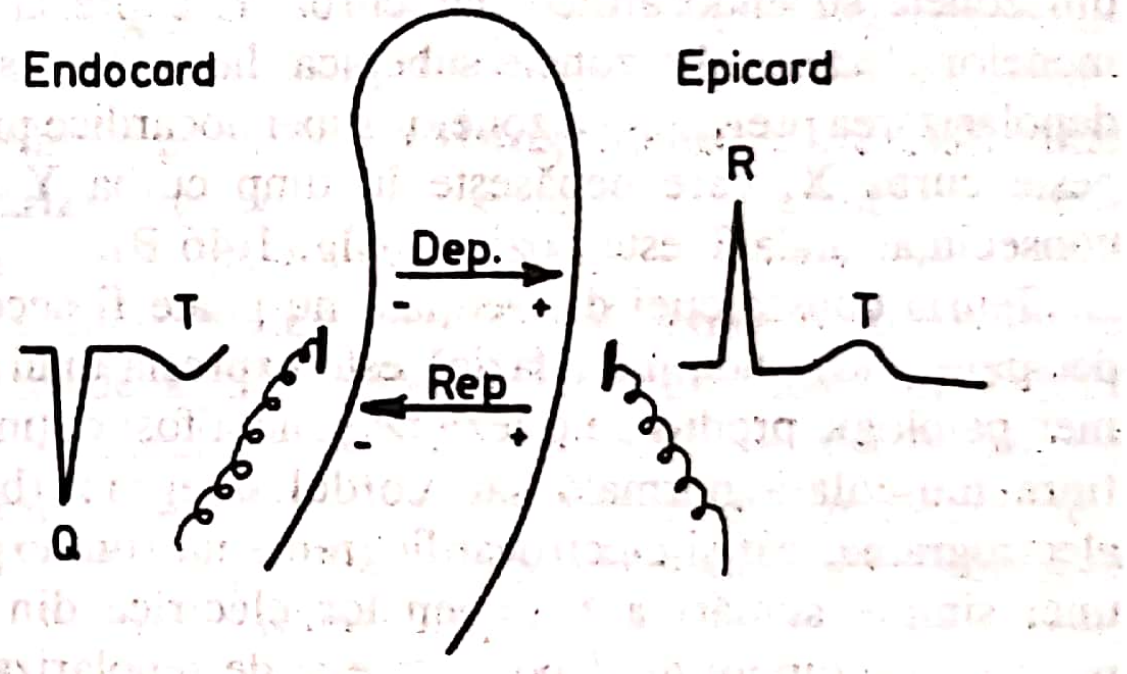

Fig. 1.45 : *Explicaţia formării electroventriculogramei pe baza teoriei dipolului. Dipolii de depolarizare sunt orientaţi dinspre endocard spre epicard, cu sarcinile pozitive în faţă, deoarece iniţial se depolarizează zonele subendocardice. Dipolii de repolarizare sunt orientaţi dinspre epicard spre endocard, cu sarcinile negative în faţă, deoarece zonele subepicardice se repolarizează mai rapid decât cele subendocardice. În consecinţă, un electrod epicardic va culege sarcini pozitive atât în cursul depolarizării, cât şi al repolarizării, iar deflexiunile înregistrate vor fi pozitive. Electrodul endocardic va culege sarcini negative atât în timpul depolarizării, cât şi al repolarizării, iar deflexiunile înregistrate vor fi negative.*

Teoria construcţiei diferenţiale (teoria undei monofazice)

Teoria construcţiei diferenţiale susţine că electrocardiograma rezultă din însumarea algebrică a două unde monofazice :

(a) sumarea levogramei (curba electrică a ventriculului stâng) cu dextrograma (curba electrică a ventriculului drept) ;

(b) sumarea curbei electrice monofazice a ventriculului stâng cu curba electrică monofazică a vârfului inimii ;

(c) sumarea curbei electrice monofazice a epicardului ventriculului drept cu curba electrică monofazică a epicardului ventriculului stâng;
(d) sumarea curbei electrice monofazice a straturilor subendocardice cu curba electrică monofazică a zonei subepicardice;
(e) sumarea curbei electrice de depolarizare cu curba electrică de repolarizare.

În fig. 1.46 A este redată construcția diferențială a electrocardiogramei unei fibre musculare pe baza a două unde monofazice, una de depolarizare (X) și alta de repolarizare (Y). Curba electrică X rezultă din unirea tuturor vectorilor succesivi de depolarizare, iar curba Y, din unirea tuturor vectorilor succesivi de repolarizare. Linia izoelectrică a – b apare în perioada de timp în care curbele electrice X și Y sunt generate de vectori egali și de sens opus. Ipoteza construcției diferențiale s-a extins și la electrocardiogramă, considerându-se că aceasta este expresia sumării a două unde monofazice de depolarizare și de repolarizare. Curba X este expresia fenomenelor electrice din zonele subendocardice, iar curba Y, expresia fenomenelor electrice din zonele subepicardice. În acest caz, depolarizarea prelungită a zonelor subendocardice prelungește curba X, care depășește în timp curba Y și, în consecință, unda T este pozitivă (fig. 1.46 B).

Teoria construcției diferențiale nu poate fi acceptată deoarece: (a) unda monofazică este expresia unui fenomen patologic produs de o leziune și nu a fost obținută la fibra musculară normală sau cordul integru; (b) atât electrograma, cât și electrocardiograma nu sunt expresia unei simple sumări a fenomenelor electrice din două puncte; (c) dipolii de depolarizare și de repolarizare nu se înscriu separat; (d) dacă electrocardiograma ar reflecta numai potențialele din punctele explorate, o tulburare a fenomenelor electrice din zona situată între aceste puncte nu ar influența traseul electrocardiografic.

Totuși, teoria construcției diferențiale a adus o contribuție esențială la înțelegerea unor fenomene electrice, în condiții normale și patologice: (a) a sugerat faptul că electrocardiograma rezultă dintr-un fenomen de sumare; (b) a permis studiul curbei monofazice de „leziune”; (c) a arătat că segmentul izoelectric ST rezultă dintr-un echilibru de forțe electrice, egale și de sens opus; (d) sistemul construcției diferențiale poate fi utilizat pentru reprezentarea grafică a variației intensității forțelor electrice simultane, atât ale fibrei musculare, cât și ale inimii în întregul său.

Teoria potențialelor locale

Teoria potențialelor locale se bazează pe următoarele elemente: (a) ipoteza că electrozii exploratori precordiali s-ar afla la distanță mai mică de inimă decât distanța „critică” (distanța „critică” = distanța de la care electrodul explorator începe să fie influențat în mod egal de toate regiunile inimii); (b) ipoteza că variațiile de potențial culese de un electrod precordial sunt determinate în mod predominant de variațiile de potențial ale suprafeței ventriculare cea mai apropiată; și (c) analogia dintre electrocardiograma înregistrată pe epicard și cea înregistrată pe tegumentele suprafeței precordiale.

Conform acestei teorii, se concepe că se înscriu separat potențialele locale din dreptul electrodului explorator și anume potențialele zonei cuprinse în unghiul solid al electrodului (p. 34). Pe această bază au fost stabilite o serie de tipuri morfologice sau de „modele” electrocardiografice: tip epicardic stâng, tip epicardic drept, tip endocavitar, tip potențial postero-superior etc. (fig. 1.47). Conform acestui mod de interpretare a electrocardiogramei, fiecare tip sau „model” ar reprezenta topografic un anumit teritoriu al inimii.

Numeroase date experimentale atestă că distanța „critică” până la care potențialele locale pot influența un

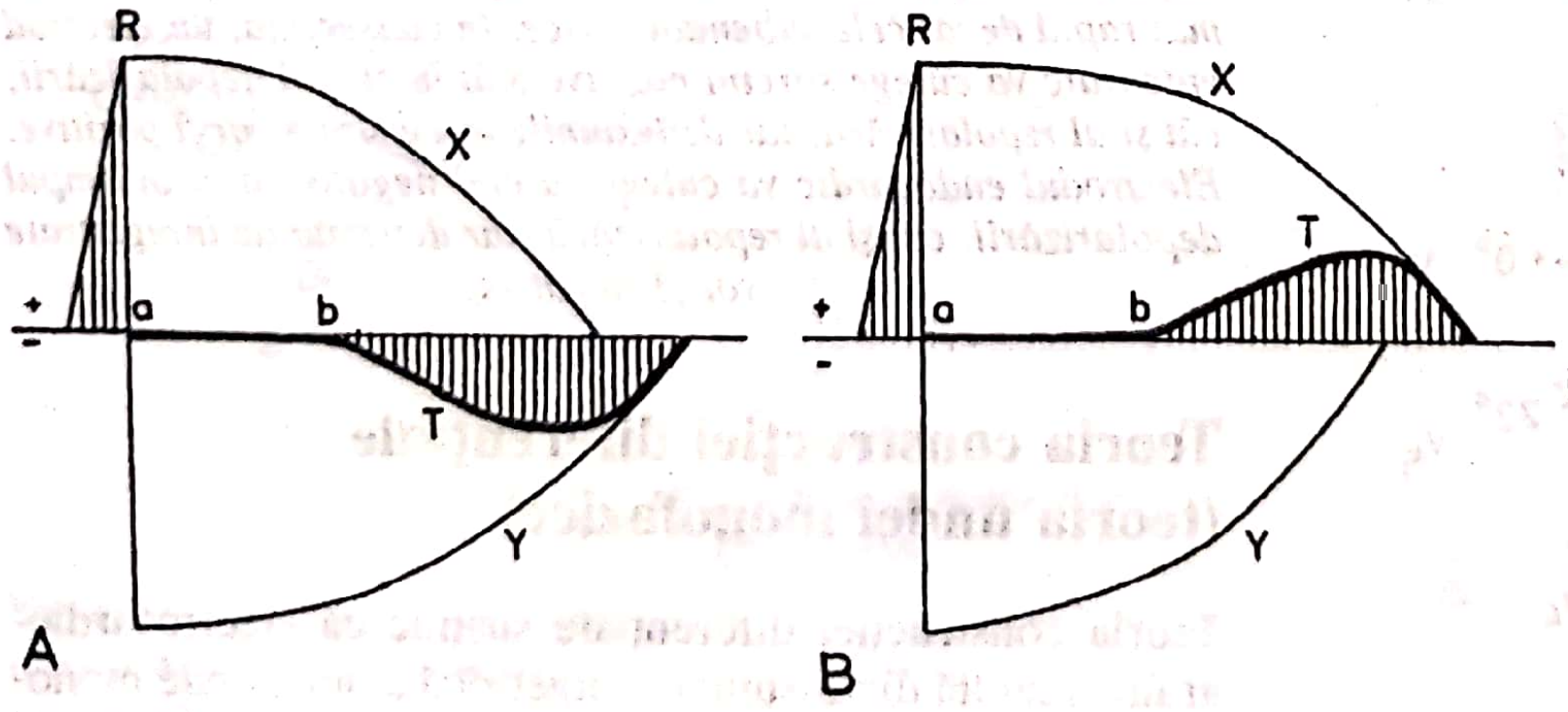

Fig. 1.46: *A = construcția diferențială a electromiogramei unei fibre musculare pe baza a două unde monofazice, una de depolarizare (X) și alta de repolarizare (Y). B = în cazul inimii, ca urmare a depolarizării prelungite a zonelor subendocardice, curba X depășește în timp curba Y și în consecință unda T este pozitivă. Unda monofazică X mai poate fi considerată ca expresia potențialelor electrice din zonele suendocardice, iar unda monofazică Y, ca expresia potențialelor electrice din zonele subepicardice.*

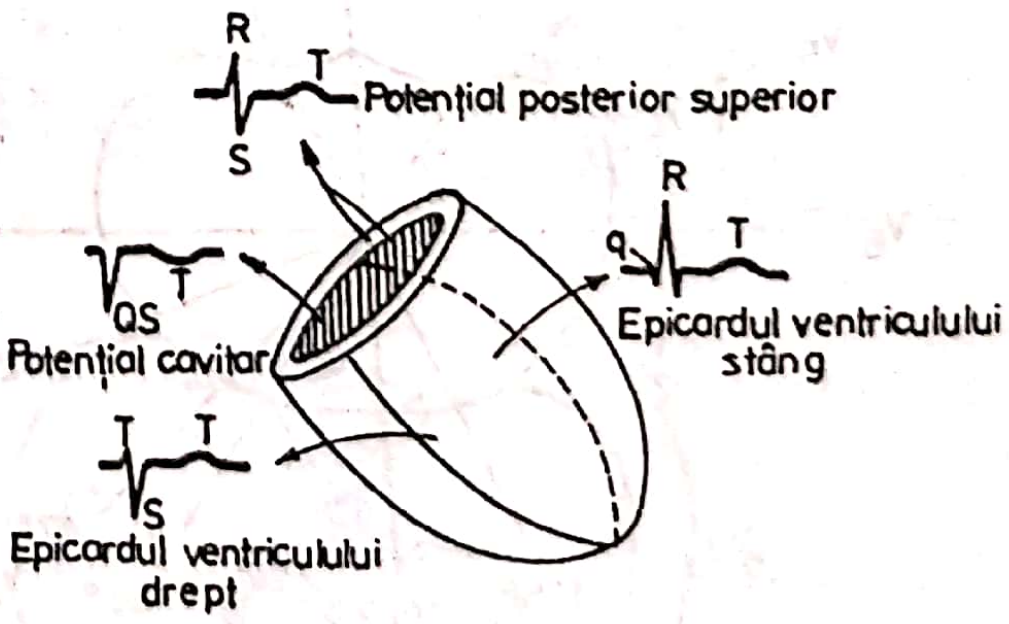
R
T
S
Potențial posterior superior
R
q
T
Epicardul ventriculului stâng
QS
T
Potențial cavitar
T
T
S
Epicardul ventriculului drept

Fig. 1.47: *Modele sau tipuri topografice ale electroventriculogramei în funcție de localizarea electrodului explorator (teoria potențialelor locale) – după Viciu E și col., 1962.*

electrod explorator este cuprinsă între câţiva milimetri până la maximum un centimetru. În consecinţă, derivaţiile utilizate în clinică nu înregistrează potenţialele locale, ci potenţialul câmpului electric cardiac integral.

Pe baza teoriei potenţialelor locale şi a teoriei dipolului au fost emise concepţiile despre deflexiunea intrinsecă şi unghiul solid (pp. 34-36). În realitate, miocardul fiind constituit din miliarde de unităţi celulare cu orientare, potenţiale de acţiune şi conductanţe diferite, mărimea şi orientarea spaţială a dipolilor variază de la un moment la altul. Pentru aceasta, unii cercetători au propus să se renunţe la criteriul deflexiunii intrinsecoide, deoarece în conducerile precordiale nu se înscrie depolarizarea locală, ci vectorul integral, a cărui orientare este influenţată de desfăşurarea concomitentă a fenomenelor electrice din întregul miocard. Totuşi, această noţiune reprezintă un criteriu util în analiza vectorială şi diagnosticul electrocardiografic. Este însă necesar ca, în locul interpretării localiciste, să i se acorde o interpretare corectă, vectorială, în sensul că o deflexiune pozitivă înscrisă într-o derivaţie precordială unipolară are semnificaţia că electrodul respectiv este situat în zona pozitivă a câmpului electric cardiac, iar o deflexiune negativă semnifică faptul că electrodul explorator este situat în zona negativă a câmpului electric cardiac. În consecinţă, vârful undei R, respectiv momentul apariţiei „deflexiunii intrinsecoide", marchează momentul în care punctul în care este situat electrodul trece din zona pozitivă în cea negativă a câmpului electric cardiac în continuă schimbare. De aceea, unii cercetători au propus înlocuirea termenului „deflexiune intrinsecoidă" cu acela de „începutul scăderii potenţialului câmpului electric" sau „punct superior de inversare".

Teoria vectorială

Conform concepţiei vectoriale, electrocardiograma este expresia fenomenelor electrice integrale ale câmpului cardiac. Această teorie, considerată astăzi cea mai fidelă fenomenelor electrofiziologice reale care se desfăşoară în miocard, se bazează pe conceptul „dipolului echivalent" de sumare al lui Einthoven, care susţine că forţele câmpului electric înscrise de electrozi exprimă în mod egal potenţialele tuturor zonelor cardiace. Prin analiza sensului şi amplitudinilor deflexiunilor înscrise sincron în derivaţiile bipolare şi unipolare se poate stabili orientarea spaţială a vectorilor momentani succesivi.

Concepţia vectorială are la bază următoarele premise:

(a) existenţa unei anumite succesiuni a propagării excitaţiei, cu viteză inegală, în masa miocardului ventricular;
(b) desfăşurarea simultană a proceselor de depolarizare şi de repolarizare, însă cu viteze inegale;
(c) sumarea permanentă a dipolilor simultani într-o rezultantă – dipolul (vectorul) integral momentan – generatoare de câmp electric;
(d) distribuţia spaţială a câmpului electric cardiac momentan şi reprezentarea sa vectorială;
(e) electrocardiograma constă din înregistrarea de pe anumite puncte ale suprafeţei corpului a diferenţelor de potenţial ale câmpurilor electrice momentane succesive.

Geneza electrocardiogramei conform concepţiei vectoriale

Unda P

O dată formată în nodul sinusal, excitaţia invadează miocardul atrial prin joncţiunea sinoatrială. Timpul de conducere sinoatrial este de aproximativ 40-80 ms, maximum 120 ms (Taland JV şi col., 1978). Unda de excitaţie avansează în atrii atât prin miocardul nediferenţiat (în cercuri concentrice, ca „o pată de ulei"), cât şi pe căi specifice preferenţiale: tracturile internodale anterior, mijlociu şi posterior. Frontul de activare (reprezentat prin frontul de dipoli) este precedat de sarcini electrice pozitive, în timp ce zonele deja activate sunt electronegative. Între fibrele polarizate (electropozitive) şi cele adiacente depolarizate (electronegative) există o diferenţă de potenţial de 50-100 mV.

Mai întâi se depolarizează auriculul drept (primele 50-60 ms de la pătrunderea undei de excitaţie în miocardul atrial). Frontul de excitaţie avansează de sus în jos, de la dreapta la stânga şi postero-anterior. În consecinţă, vor fi generaţi dipoli sau vectori electrici care se îndreaptă în jos, înainte şi puţin la stânga şi care pot fi exprimaţi prin vectorul mediu V_{AD} (fig. 1.48). Depolarizarea auriculului stâng începe la 30-40 ms după începutul activării auriculului drept şi continuă încă 40-50 ms după ce activarea dreaptă este completă. Activarea auriculului stâng

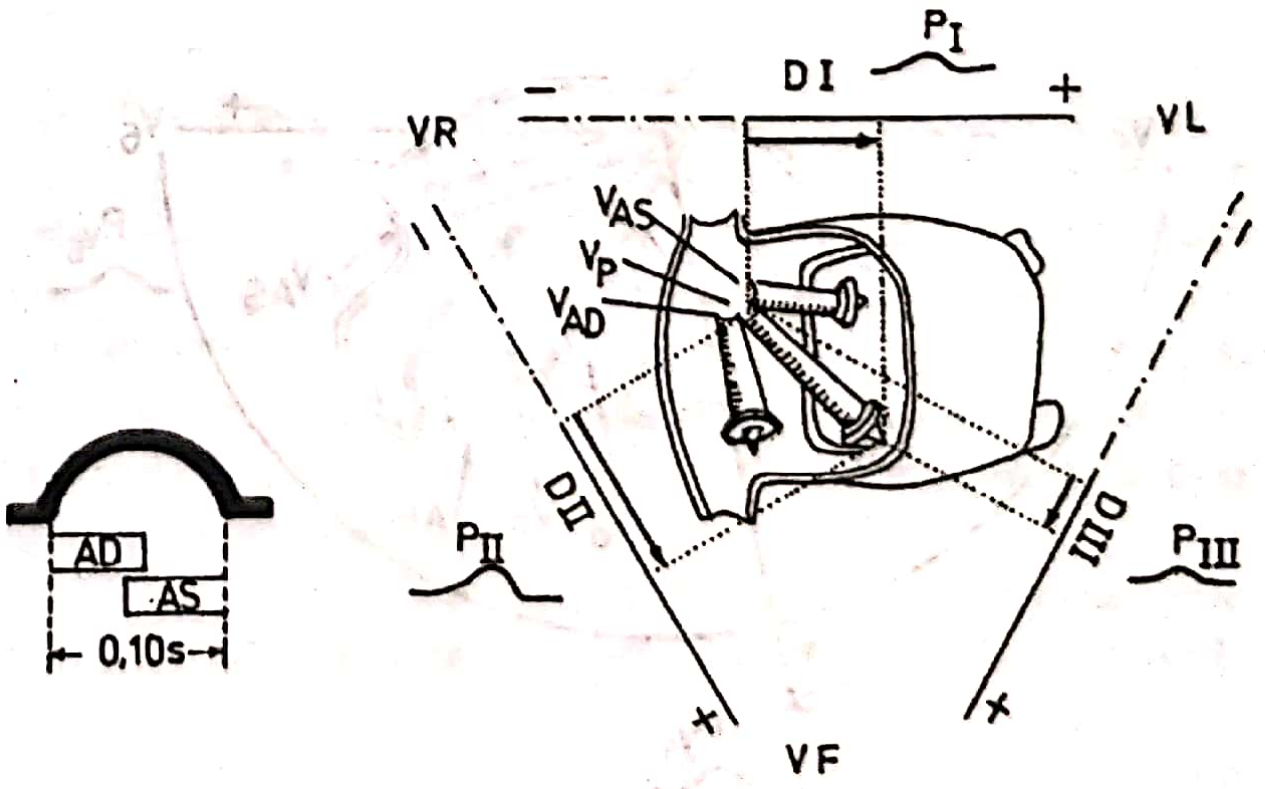

Fig. 1.48: *Proiecţia vectorului mediu al undei P în derivaţiile bipolare ale membrelor (plan frontal). Rezultă o undă P pozitivă în toate cele trei derivaţii standard. V_{AD} = vectorul mediu de depolarizare atrială dreaptă. V_{AS} = vectorul mediu de depolarizare atrială stângă. V_P = vectorul mediu integral de depolarizare atrială.*

generează dipoli sau vectori electrici care se îndreaptă spre stânga, puţin în jos şi posterior, şi care pot fi exprimaţi prin vectorul mediu V_{AS}. Rezultă că vectorii de activare auriculară se dezvoltă în sens antiorar, atât în plan frontal, cât şi în cel orizontal. Vectorul mediu integral al undei P (V_p) este rezultanta sumării vectorilor medii de activare auriculară dreaptă (V_{AD}) şi auriculară stângă (V_{AS}). Acest vector este orientat în jos, la stânga şi puţin anterior. Proiectat în derivaţiile bipolare ale membrelor (fig. 1.50), unipolare ale membrelor (fig. 1.49) şi precordiale (fig. 1.50), vectorul generează o undă atrială P pozitivă, cu excepţia derivaţiei aVR, în care unda P este negativă.

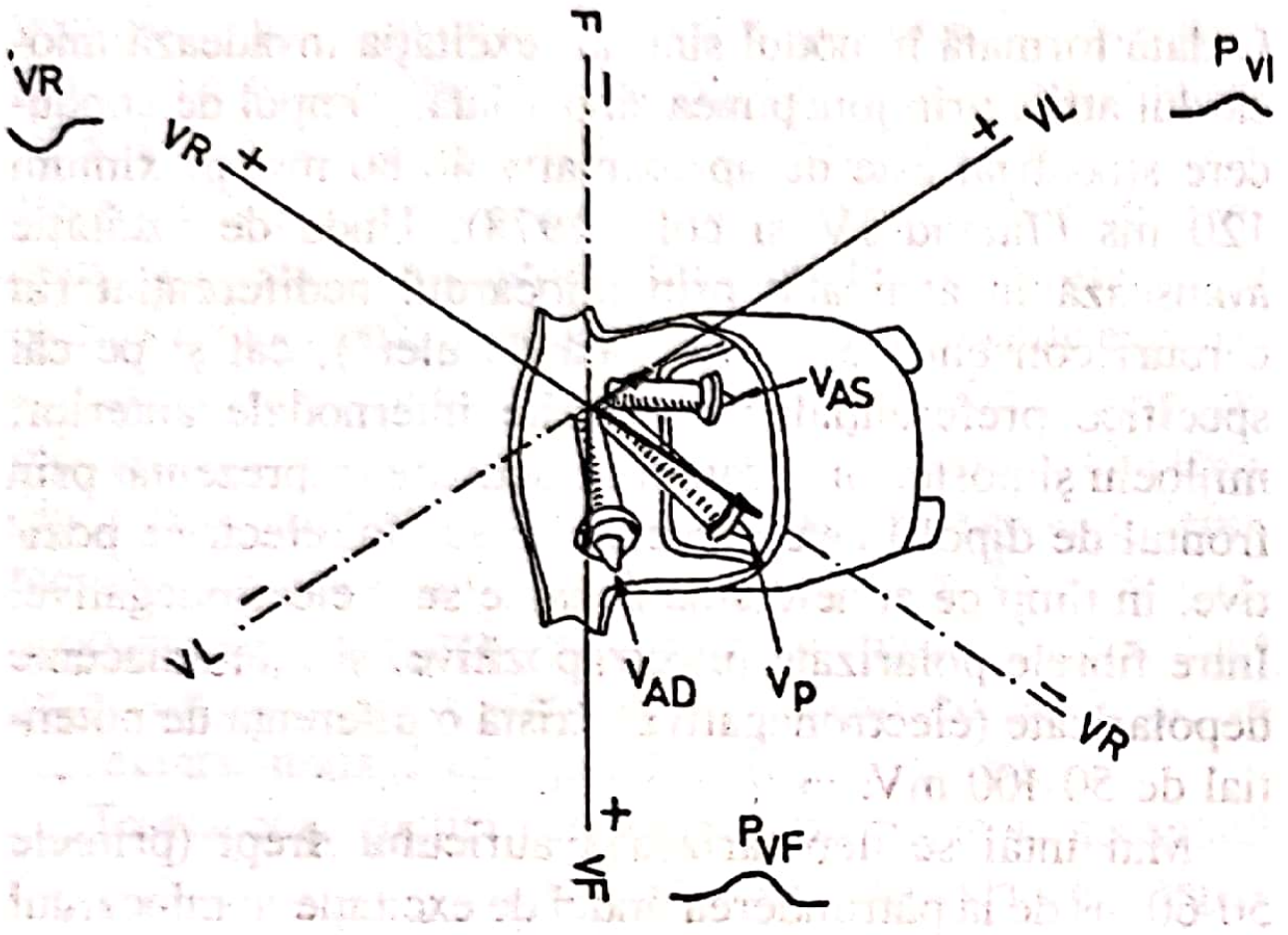

Fig. 1.49: *Proiecţia vectorului mediu al undei P în derivaţiile unipolare ale membrelor (plan frontal). Rezultă o undă P pozitivă în VL, VF şi negativă în VR. V_{AD} = vectorul mediu de depolarizare atrială dreaptă. V_{AS} = vectorul mediu de depolarizare atrială stângă. V_P = vectorul mediu integral de depolarizare atrială.*

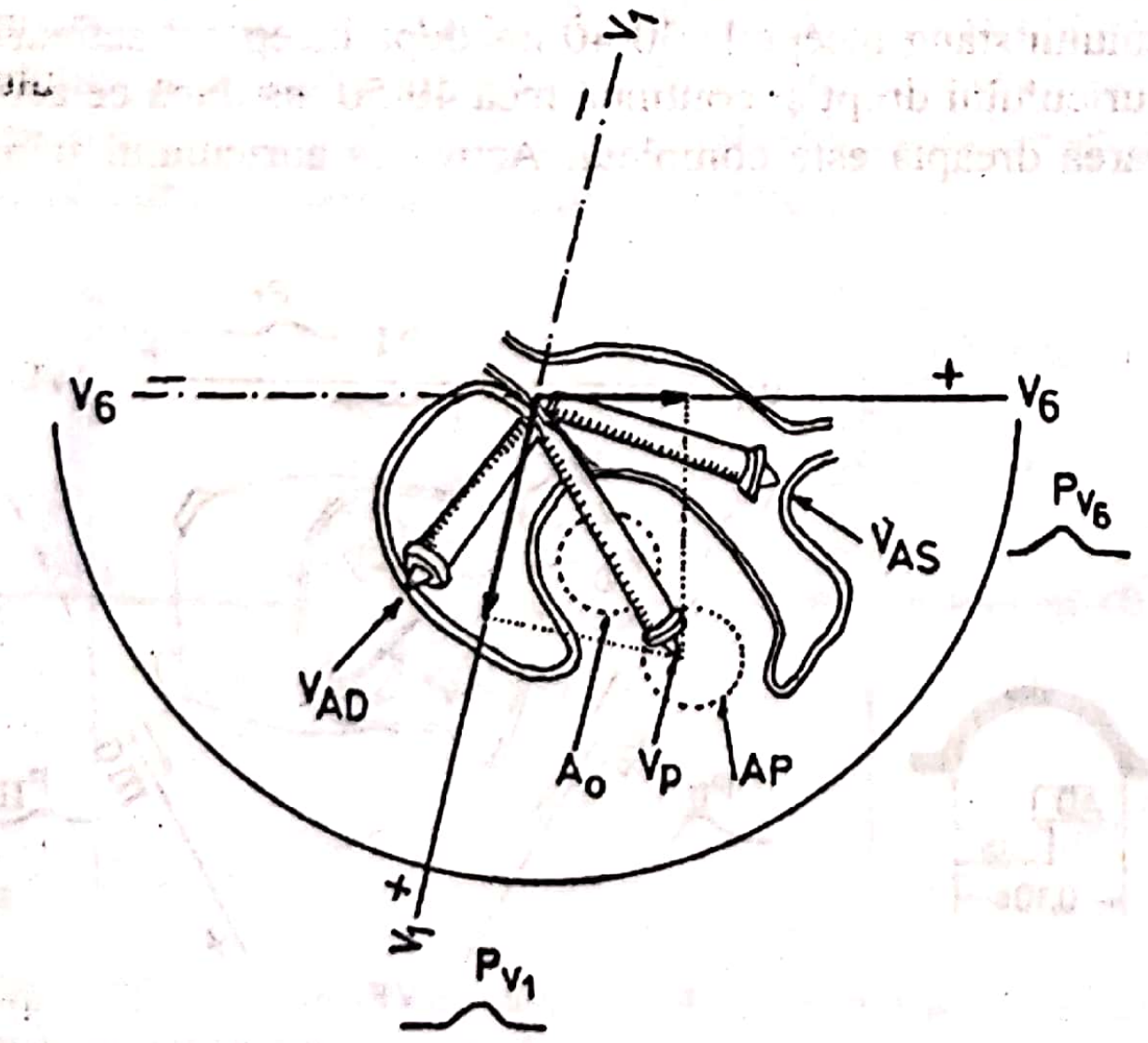

Fig. 1.50: *Proiecţia vectorului mediu al undei P în derivaţiile precordiale (plan orizontal). Rezultă o undă P pozitivă în toate derivaţiile precordiale. V_{AD} = vectorul mediu de depolarizare atrială dreaptă. V_{AS} = vectorul mediu de depolarizare atrială stângă. V_P = vectorul mediu integral de depolarizare atrială. AO = artera aortă. AP = artera pulmonară.*

Complexul QRS

Secvenţa procesului de depolarizare ventriculară

Ajunsă în ramificaţiile reţelei Purkinje, unda de excitaţie traversează muşchiul ventricular perpendicular, de la suprafaţa endocardică la cea epicardică, cu o încetinire considerabilă a vitezei de conducere: de la 3000-5000 mm/s la 600 mm/s. Cercetări efectuate cu electrozi intramiocardici au dovedit că activarea peretelui liber al ventriculului stâng începe în zonele subendocardice, la o anumită distanţă de endocardul anatomic, sub forma unor sfere închise care nu induc diferenţe de potenţial asupra electrozilor situaţi la suprafaţa corpului decât dacă aceste sfere se deschid în endocard (fig. 1.51). Această zonă a miocardului subendocardic este desemnată cu denumirea de *endocard electric* sau *subendocard silenţios*, deoarece nu participă la geneza complexului electric ventricular. Grosimea acestei zone este estimată la 40-60% din grosimea peretelui ventricular (Durrer D şi col., 1953; Kennamer R şi Prinzmetal M, 1954; Massumi RA şi col., 1955; Sodi-Pallares D şi col., 1955). Ameliorarea procedeelor tehnice prin folosirea unor instrumente de înaltă frecvenţă a condus la revizuirea parţială a acestei concepţii în sensul că adâncimea endocardului electric este foarte redusă (Durrer D şi col., 1955; Scher AM şi Young AC, 1956; Erickson RV şi col., 1957).

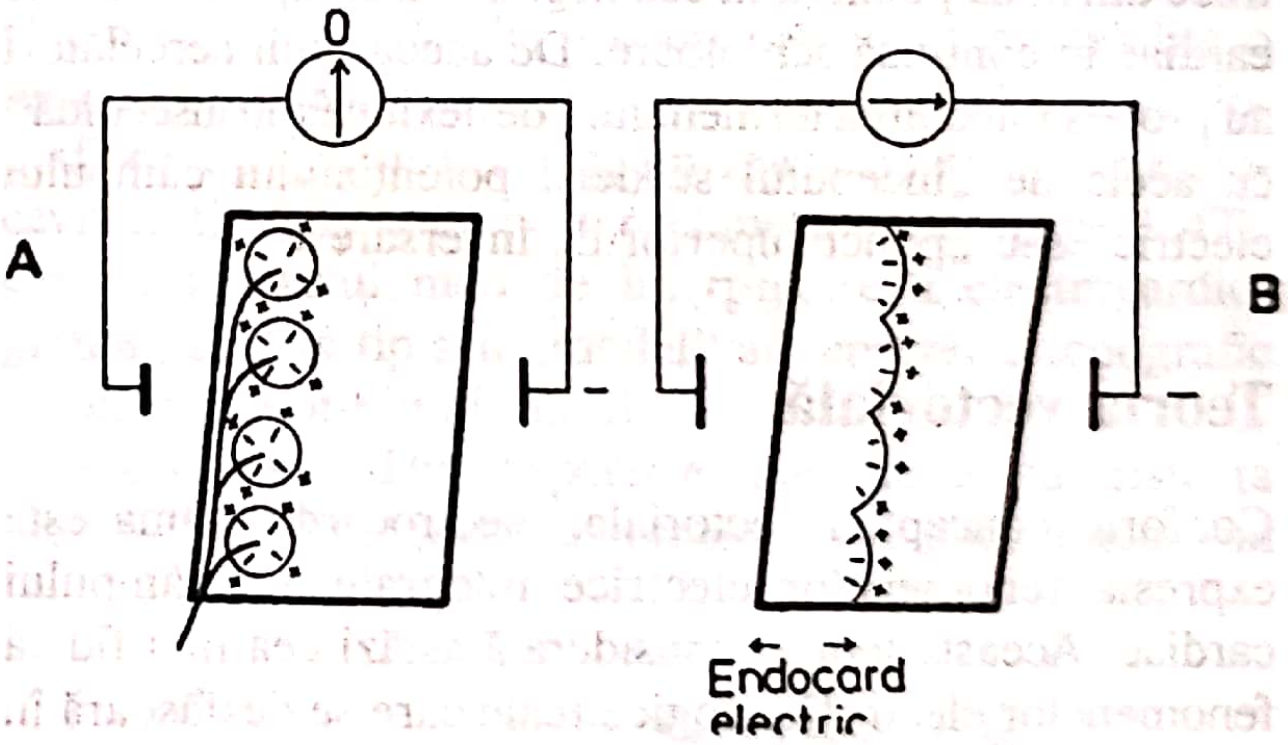

Fig. 1.51: *Activarea peretelui liber al ventriculului stâng (după Sodi-Pallares D şi Calder RM, 1950). Procesul de excitaţie începe la nivelul terminaţiilor reţelei Purkinje, sub forma unor sfere situate la o anumită distanţă de endocard (A). Aceste sfere nu induc diferenţe de potenţial asupra electrozilor situaţi la suprafaţa corpului decât atunci când se deschid în endocard (B).*

Pe măsură ce procesul de depolarizare progresează în miocardul ventricular, mărimea şi direcţia potenţialelor electrice generate se modifică de la un moment la altul. Amplitudinea, sensul şi durata undelor componente individuale ale complexului QRS sunt determinate de modificările succesive ale mărimii şi direcţiei forţelor electromotrice şi de relaţia acestor forţe cu poziţia electrozilor care culeg diferenţele de potenţial. Orientarea şi amplitudinea acestor forţe electromotrice sunt influenţate în mod sensibil de conformaţia cuştii toracice şi de conductibilitatea ţesuturilor. Deflexiunea cea mai mare a complexului QRS va fi pozitivă atunci când unda de excitaţie se îndreaptă spre electrodul care culege potenţialele electrice şi negativă dacă unda de excitaţie se îndreaptă în sens opus.

(a) Procesul de depolarizare ventriculară începe în zona centrală a septului interventricular, pe suprafaţa stângă a acestuia. După Sodi-Pallares D şi Calder M (1956), septul este depolarizat aproape în întregime de la dreapta la stânga, deoarece ramul drept al fasciculului lui His activează numai masa septală dreaptă, care include cel mult 20-30% din musculatura septului. După aceşti autori, septul stâng şi cel drept sunt independente din punct de vedere electric, limitele dintre aceste zone fiind caracterizate printr-o impedanţă semnificativă şi o întârziere în trecerea excitaţiei. Pare însă mai probabil că septul interventricular reprezintă un sinciţiu funcţional, procesul de depolarizare desfăşurându-se aproape sincron de la ambele suprafeţe endocardice (Sacher AM şi Young AC, 1956; Durrer D şi Van der Tweel LH, 1957; Amer NS şi col., 1960).

Activarea septală stângă progresează în sens transversal de la stânga spre dreapta, generând un important potenţial electric, orientat tot de la stânga la dreapta, care poate fi exprimat prin vectorul 1a din fig. 1.52 A. Depolarizarea suprafeţei septale drepte începe 10 ms mai târziu, imediat sub zona septală mijlocie, la baza muşchiului papilar. Acest front de activare se deplasează tot transversal, dar de la dreapta la stânga. Rezultă un mic potenţial electric, orientat de la dreapta la stânga, care poate fi exprimat prin vectorul 1b din fig. 1.52 A. Cele două forţe electrice septale, prezentând un sens opus, tind să se opună una alteia. Deoarece forţa electrică orientată de la stânga la dreapta este dominantă, vectorul electric rezultant 1 este dirijat tot de la stânga la dreapta (fig. 1.52 B).

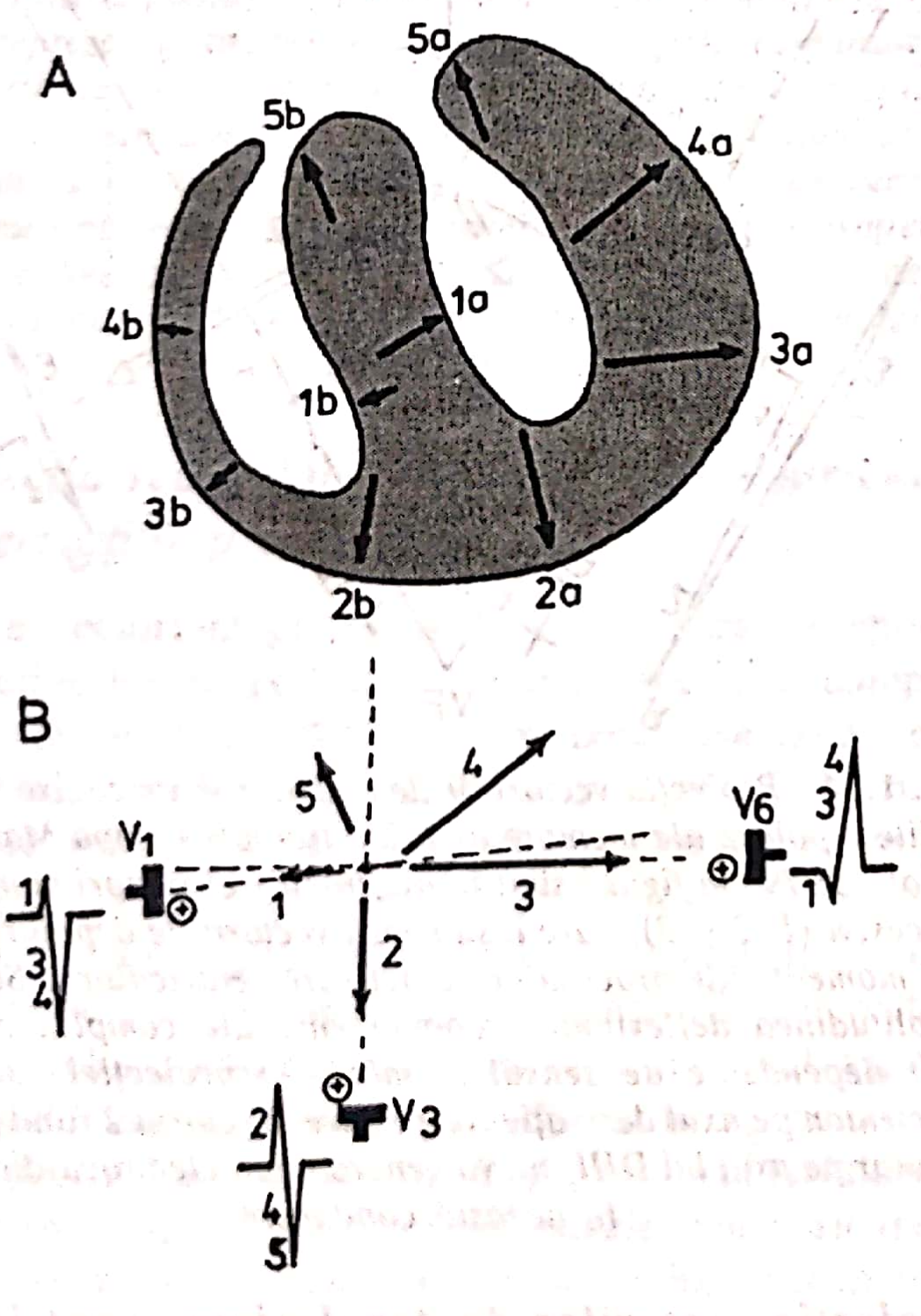

Fig. 1.52: *Reprezentare diagramatică a secvenţelor depolarizării ventriculare (A) şi a vectorilor medii succesivi (B), cu echivalentul electrocardiografic în derivaţiile V_1, V_2 şi V_3 (după Schamroth L, 1977). Cifrele notate pe cele trei curbe electrice corespund vectorilor medii succesivi. Vectorii 2 şi 5 în derivaţiile V_1 şi V_6 şi vectorii 1 şi 3 în derivaţia V_3 nu vor genera deflexiuni electrice, deoarece sunt perpendiculari pe axul derivaţiei respective.*

(b) Depolarizarea septală este urmată de activarea zonelor paraseptale (vectorii 2a şi 2b), nivel la care unda de excitaţie atinge suprafaţa epicardică: în zona trabeculată a ventriculului drept (2b) şi, aproape simultan, pe suprafaţa diafragmatică a ventriculului stâng (2a). Vectorul mediu rezultant – vectorul 2 – prezintă o orientare anterioară şi inferioară.

(c) După depolarizarea zonelor paraseptale urmează activarea pereţilor liberi ai ventriculelor drept şi stâng. Frontul de excitaţie se deplasează transversal de la dreapta spre stânga, în peretele liber al ventriculului stâng (vectorii 3a şi 4a) şi de la stânga spre dreapta pentru ventriculul drept (vectorii 3b şi 4b). Aceste forţe electrice fiind de sens opus, tind să se opună una alteia. Forţele electrice ale peretelui liber al ventriculului stâng fiind totuşi dominante, vectorii rezultanţi 3 şi 4 sunt orientaţi de la dreapta la stânga (fig. 1.52 B). Depolarizarea peretelui liber, relativ subţire, al ventriculului drept începe după debutul depolarizării ventriculare stângi şi se sfârşeşte înaintea activării complete a acestuia.

(d) Ultimele regiuni ale inimii activate de unda de excitaţie sunt zona bazală a peretelui liber al ventriculului stâng (vectorul 5a) şi, în final, suprafaţa septală superioară dreaptă şi zona adiacentă a căii de ejecţie a ventriculului drept (vectorul 5b). Forţele electrice rezultante finale vor fi, prin urmare, îndreptate în sus, la dreapta şi posterior (vectorul 5 din fig. 1.52 B).

Luând în consideraţie trei electrozi ipotetici (V_1, V_3 şi V_6), situaţi în plan orizontal, vectorii momentani şi succesivi 1, 2, 3, 4, 5 vor genera unde electrocardiografice ale căror sens şi amplitudine sunt dependente de proiecţia vectorului pe linia de derivaţie (fig. 1.52 B). Vectorii 2 şi 5 fiind aproape perpendiculari pe axul derivaţiilor V_1 şi V_6, vor influenţa în foarte mică măsură aceste conduceri. Din acelaşi motiv, vectorii 1 şi 3 nu vor influenţa în mod manifest conducerea V_3.

În rezumat, se pot desprinde trei momente principale ale procesului de depolarizare ventriculară (Sacher AM, 1976) – fig. 1.53:

- depolarizarea septală stângă (primele 20 ms), care generează forţe electrice exprimate prin vectorul 1, orientat spre dreapta, înainte şi în jos; depolarizarea ventriculului drept începe la 10-15 ms după debutul depolarizării septale stângi şi generează doi vectori de mică amplitudine: 1a (suprafaţa septală dreaptă inferioară) şi 1b (peretele liber din zona paraseptală); de aceea, vectorul septal stâng, mult mai puternic, condiţionează morfologia complexului QRS în primele 20 ms ale depolarizării ventriculare;

- depolarizarea peretelui lateral al ventriculului stâng (următoarele 30-40 ms) care generează forţe electrice foarte puternice exprimate prin vectorul 2, orientat la stânga, anterior şi în jos; forţele electrice slabe de depolarizare parietală ventriculară dreaptă sunt dominate de forţele electrice puternice generate de depolarizarea peretelui liber al ventriculului stâng;
- depolarizarea zonelor postero-bazale ale miocardului ventricular (ultimele 20 ms): zona bazală a ventriculului stâng, porţiunea bazală a septului (în special faţa sa dreaptă, inclusiv crista supraventricularis) şi regiunea bazală a peretelui liber al ventriculului drept, care generează forţe electrice tardive exprimate prin vectorul 3, orientat la dreapta, în sus şi posterior.

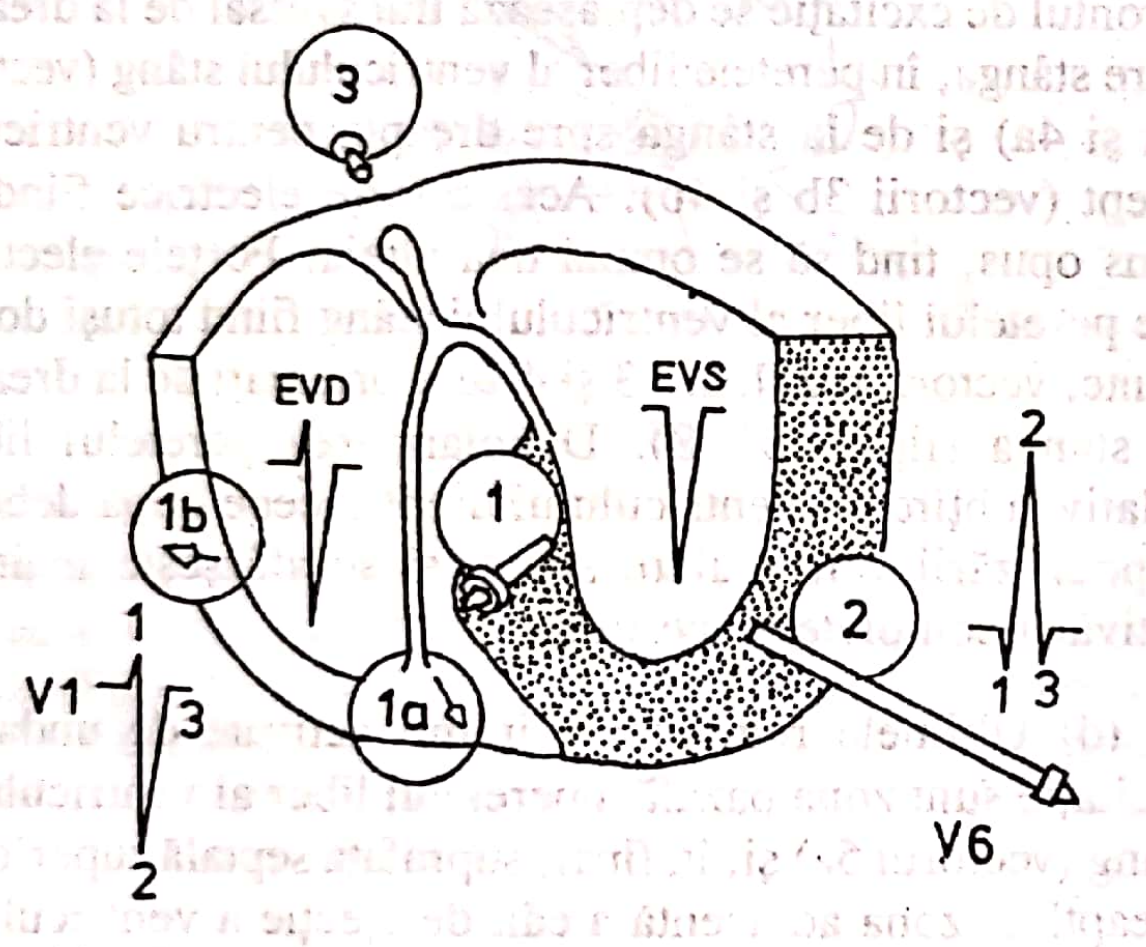

Fig. 1.53: *Reprezentare diagramatică a principalelor momente ale depolarizării ventriculare (după Sodi-Pallares D şi Calder RM, 1956). 1 = vectorul mediu de depolarizare septală stângă, 1a şi 1b = vectorii de depolarizare septală dreaptă (1a) şi parietală dreaptă (1b), 2 = vectorul mediu de depolarizare a peretelui lateral al ventriculului stâng, 3 = vectorul mediu de depolarizare a zonelor postero-bazale ale miocardului ventricular. EVD = derivaţia endoventriculară dreaptă. EVS = derivaţia endoventriculară stângă. Morfologia complexului QRS în fiecare derivaţie este condiţionată de relaţia derivaţiei cu vectorii de depolarizare ventriculară.*

Activarea ventriculară durează aproximativ 80-90 ms şi generează deflexiunile componente ale complexului QRS.

Proiecţia vectorilor de depolarizare în derivaţiile bipolare ale membrelor

Din punct de vedere vectorial, undele elctrocardiografice pot fi considerate ca o curbă în funcţie de timp a mărimii proiecţiei vectorilor cardiaci pe axul derivaţiei. Amplitudinea undelor electrocardiografice înregistrate în fiecare moment este proporţională cu proiecţia vectorilor medii momentani pe axul derivaţiei.

Morfologia curbei de depolarizare ventriculară în derivaţiile bipolare ale membrelor poate fi dedusă din proiecţia în plan frontal a vectorilor de depolarizare septală (vector 1), parietală ventriculară stângă (vector 2) şi postero-bazală (vector 3), în DI, DII, DIII. Din fig. 1.54 rezultă că în DI vectorul 1 va genera o undă negativă, mică (q), vectorul 2, o undă pozitivă amplă (R), iar vectorul 3, o undă finală negativă şi mică (s). În DII vectorii 1 şi 2 se vor suma, producând o undă pozitivă (R), iar vectorul 3 va genera o undă negativă (S). În DIII vectorul 1 va produce o undă pozitivă (R), vectorul 2, fiind perpendicular pe această conducere, nu va genera deflexiune electrică, iar vectorul 3 va genera o undă finală negativă (S). Reprezentarea de mai sus este schematică, deoarece, în funcţie de poziţia inimii, amplitudinea undelor componente ale complexului QRS în derivaţiile bipolare ale membrelor sunt variabile.

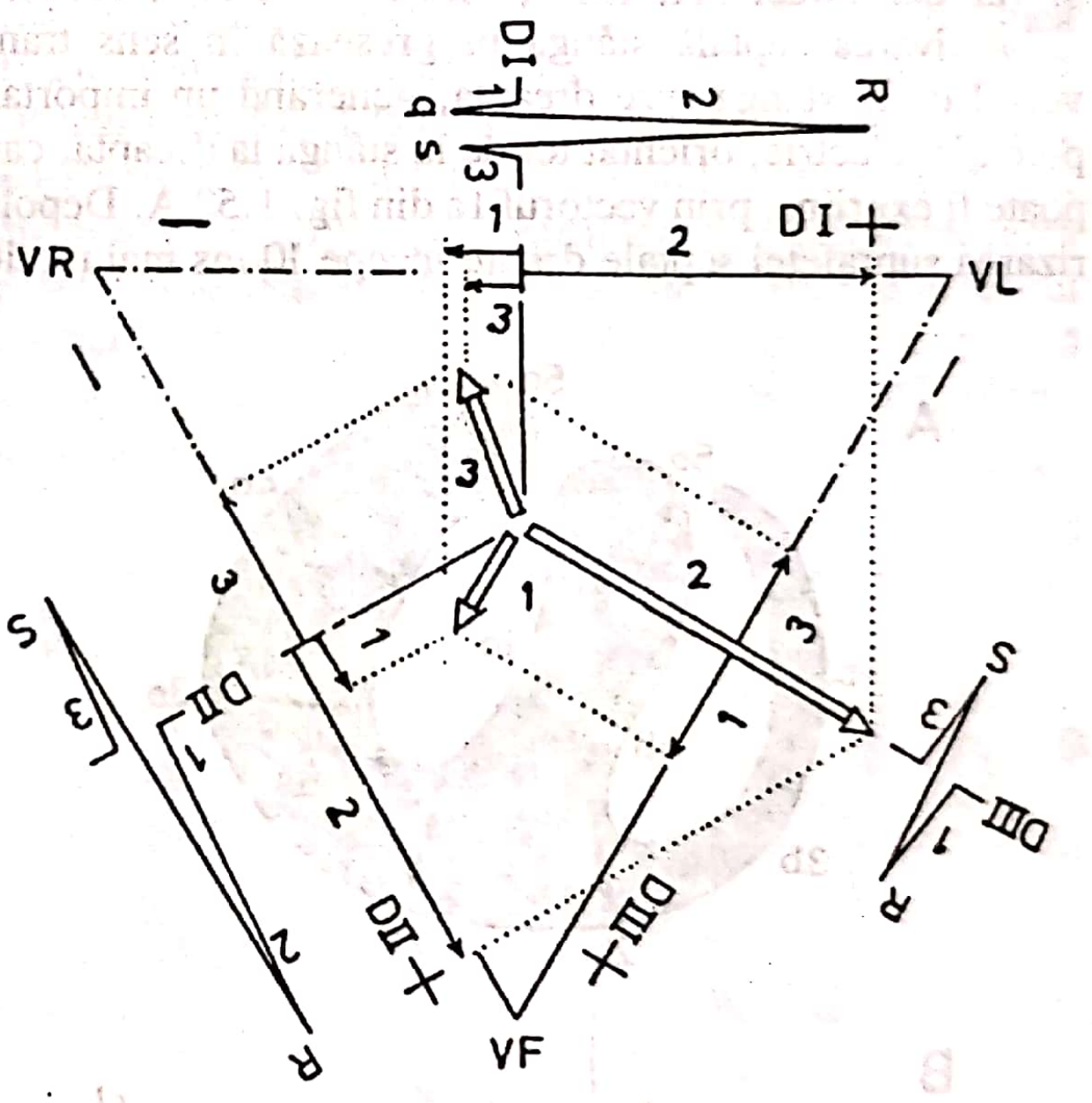

Fig. 1.54: *Proiecţia vectorilor de activare ventriculară în derivaţiile bipolare ale membrelor (plan frontal) – după Maurice P şi col., 1979. În figură sunt reprezentaţi trei vectori momentani succesivi (1, 2 şi 3), care însumează vectorii de depolarizare în trei momente ale procesului de activare ventriculară. Sensul şi amplitudinea deflexiunilor componente ale complexului QRS sunt dependente de sensul şi mărimea proiecţiei vectorului momentan pe axul derivaţiei respective. Vectorul 2 fiind perpendicular pe axul lui DIII, nu va genera undă electrocardiografică în această conducere.*

Proiecţia vectorilor de depolarizare ventriculară în derivaţiile unipolare ale membrelor

Şi în acest caz, sensul şi amplitudinea deflexiunilor componente ale complexului QRS sunt condiţionate de proiecţia vectorilor de depolarizare ventriculară pe axul derivaţiilor V_R, V_L şi V_F. Cei trei vectori momentani succesivi de depolarizare ventriculară (1, 2, 3) vor genera aspectul Qr în aVR, qR în aVL şi Rs în aVF (fig. 1.55). Ca şi în cazul derivaţiilor bipolare ale membrelor, pot apărea variaţii faţă de aspectul descris, în funcţie de poziţia inimii în cuşca toracică.

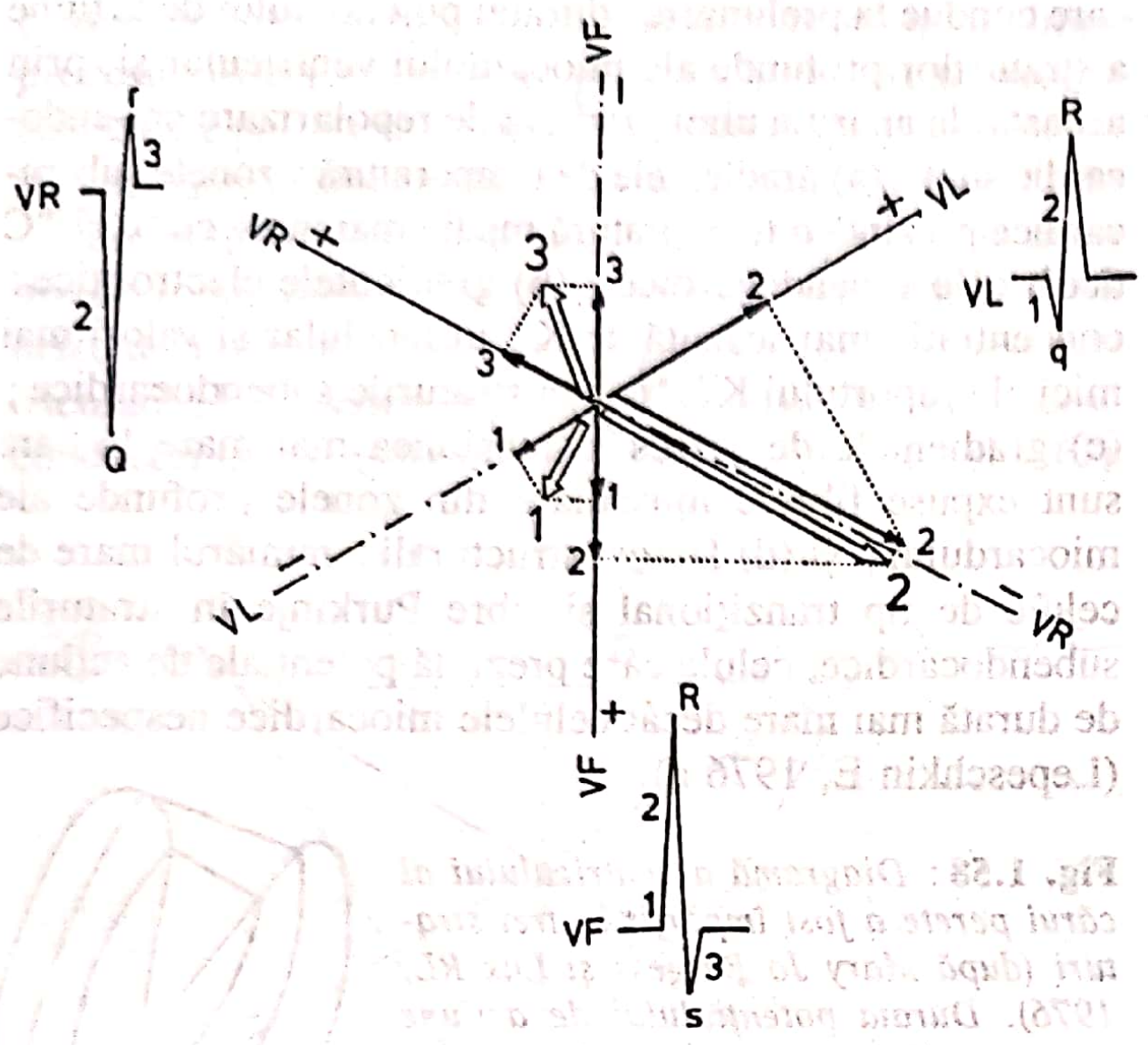

Fig. 1.55: *Proiecţia vectorilor de activare ventriculară în derivaţiile unipolare ale membrelor (plan frontal). În figură sunt reprezentaţi trei vectori succesivi (1, 2 şi 3), care însumează vectorii de depolarizare în trei momente ale procesului de activare ventriculară. Sensul şi amplitudinea deflexiunilor componente ale complexului QRS sunt dependente de sensul şi mărimea proiecţiei vectorului momentan pe axul derivaţiei respective. Vectorii 1 în VR şi 3 în VL fiind perpendiculari pe axul derivaţiilor respective, nu vor genera unde electrocardiografice în aceste conduceri.*

Proiecţia vectorilor de depolarizare ventriculară în derivaţiile precordiale

Cei trei vectori integrali succesivi vor genera, în raport cu proiecţiile lor pe axul derivaţiilor precordiale, complexe de tip rS în V_1 şi qRs în V_6, şi complexe QRS de tip intermediar în V_2, V_3, V_4, V_5 (fig. 1.56). Vectorul de activare septală (1) sau vectorul primelor 20 ms se proiectează în V_1 ca o mică deflexiune pozitivă (r), iar în V_6, sub forma unei mici deflexiuni negative (q). Vectorul de activare parietală ventriculară stângă (2) sau vectorul următoarelor 30-40 ms se proiectează în V_1 sub aspectul unei deflexiuni negative adânci (S), iar în V_6, ca o deflexiune pozitivă amplă (R). În sfârşit, vectorul terminal (3) sau vectorul de activare a zonelor bazale şi posterioare ale inimii (vectorul ultimelor 20 ms) se proiectează în V_1 ca o deflexiune negativă sumată cu unda S generată de vectorul 2, iar în V_6, sub forma unei deflexiuni negative finale, unda s.

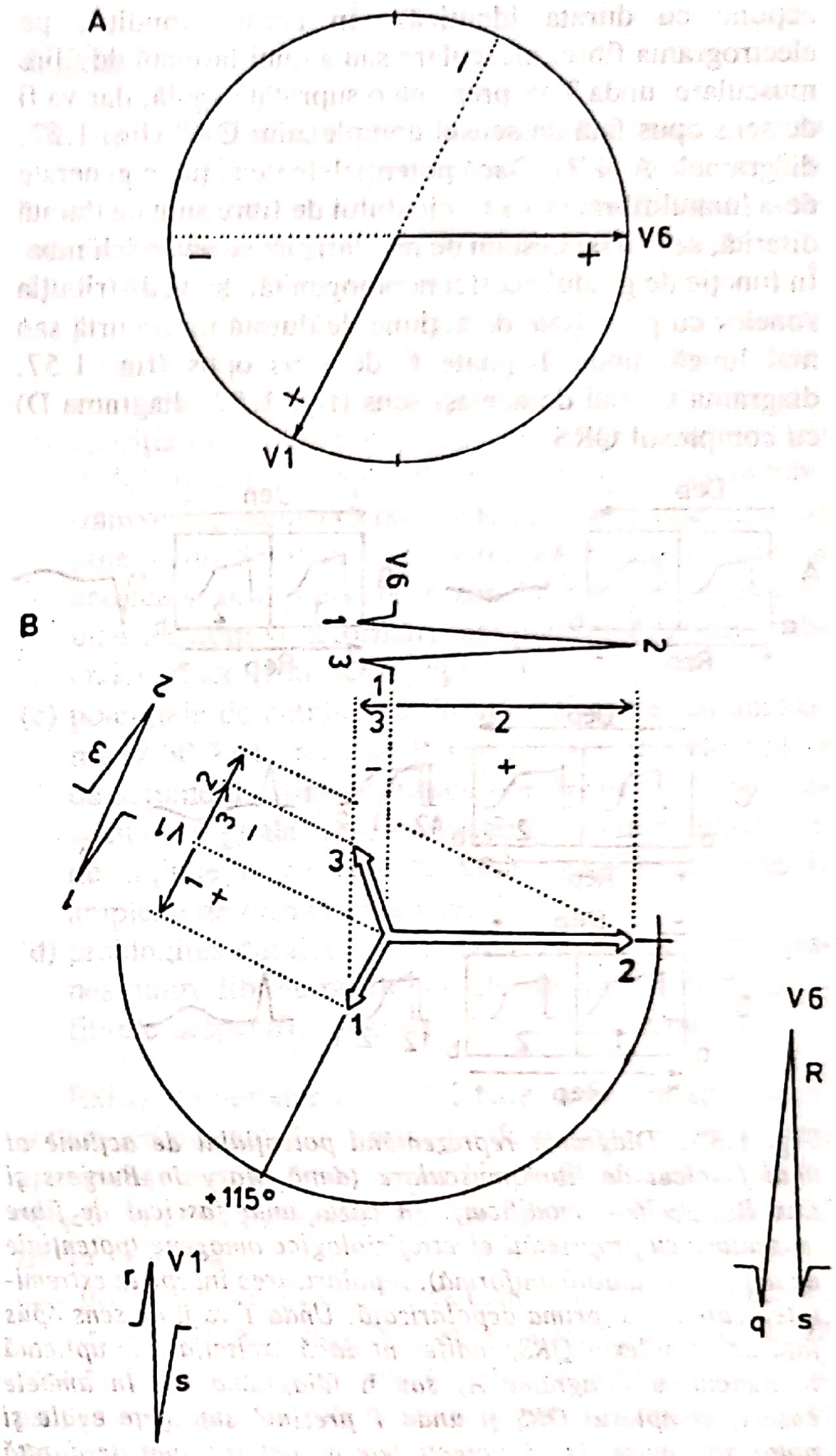

Fig. 1.56: *Proiecţia vectorilor de activare ventriculară în derivaţiile precordiale (plan vertical) – după Maurice P şi col., 1979. A = axele derivaţiilor V_1 şi V_6. B = reprezentare diagramatică a trei vectori momentani succesivi (1, 2 şi 3). Sensul şi amplitudinea deflexiunilor componente ale complexului QRS sunt dependente de sensul şi mărimea proiecţiei vectorilor pe axul derivaţiei respective.*

Unda T

Unda T este expresia electrocardiografică a procesului de repolarizare ventriculară. Conform legilor fundamentale de electrofiziologie, procesul de recuperare sau de repolarizare începe totdeauna în zonele care au fost primele depolarizate şi urmează acelaşi parcurs ca şi procesul de depolarizare. Această secvenţă este valabilă numai în cazul unei fibre musculare unice sau a unui fascicul de fibre musculare cu proprietăţi electrice omogene (potenţiale de acţiune cu durata identică). În aceste condiţii, pe electrograma fibrei musculare sau a unui fascicul de fibre musculare, unda T va prezenta o suprafaţă egală, dar va fi de sens opus faţă de sensul complexului QRS (fig. 1.57, diagramele A şi B). Dacă potenţialele de acţiune generate de-a lungul fibrei sau a fasciculului de fibre sunt de durată diferită, sensul procesului de repolarizare se poate schimba. În funcţie de gradul acestei neomogenităţi şi de distribuţia zonelor cu potenţiale de acţiune de durată mai scurtă sau mai lungă, unda T poate fi de sens opus (fig. 1.57, diagrama C) sau de acelaşi sens (fig. 1.57, diagrama D) cu complexul QRS.

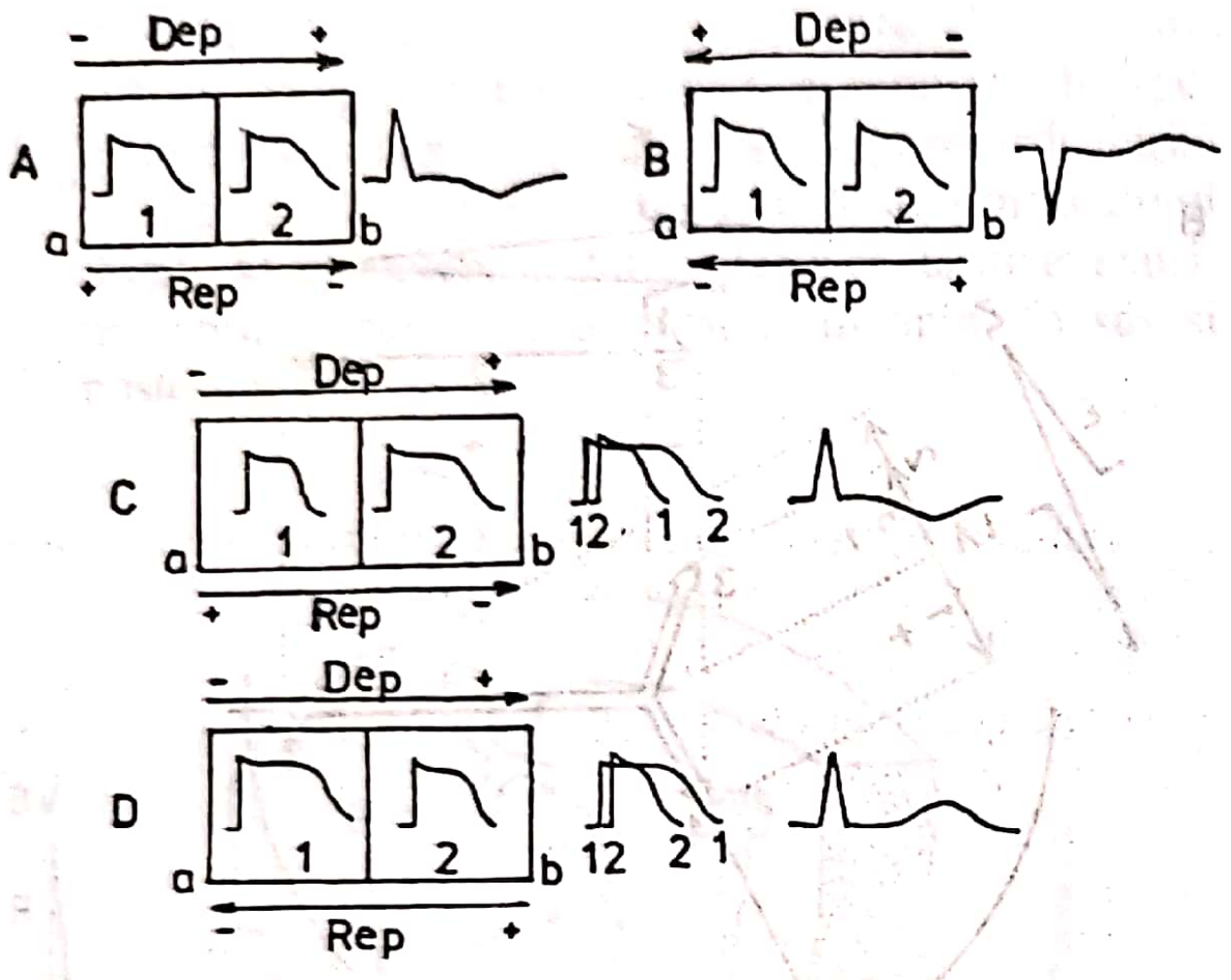

Fig. 1.57: *Diagramă reprezentând potenţialul de acţiune al unui fascicul de fibre musculare (după Mary Jo Burgess şi Lux RL, 1976 – modificat). În cazul unui fascicul de fibre musculare cu proprietăţi electrofiziologice omogene (potenţiale de acţiune de durată uniformă), repolarizarea începe la extremitatea care a fost prima depolarizată. Unda T va fi de sens opus faţă de complexul QRS, indiferent dacă excitaţia este aplicată în punctul* **a** *(diagrama A) sau* **b** *(diagrama B). În ambele cazuri, complexul QRS şi unda T prezintă suprafeţe egale şi polarităţi opuse. Dacă potenţialele de acţiune sunt de durată diferită, sensul procesului de repolarizare va fi modificat. În diagrama C, potenţialul de acţiune al fibrei 2 este de durată mai mare şi, în consecinţă, fiind relativ electronegativă în timpul recuperării, procesul de repolarizare se va deplasa de la* **a** *la* **b**, *iar unda T va fi de sens opus faţă de complexul QRS. Dacă fibra 1 prezintă un potenţial de acţiune de durată mai mare (diagrama D), zona 1 va fi relativ electronegativă în timpul recuperării şi, în consecinţă, procesul de repolarizare se va deplasa de de la* **b** *spre* **a**: *unda T va prezenta acelaşi sens.*

În cazul inimii, în condiţii fiziologice, repolarizarea apare mult mai complexă, fiind condiţionată de o serie de factori care influenţează secvenţa acestui proces. Miocardul ventricular se caracterizează printr-o neomogenitate a intensităţii şi a duratei procesului de excitaţie şi, în consecinţă, durata potenţialului de acţiune în diferitele zone este neuniformă. Straturile subendocardice, inclusiv muşchii papilari, prezintă potenţiale de acţiune de durată mai mare decât zonele subepicardice, încât vectorii de repolarizare sunt dirijaţi de la endocard spre epicard (fig. 1.58). Această particularitate este atestată de durata perioadei refractare funcţionale (măsură indirectă a duratei potenţialului de acţiune), care este mai mare în zonele subendocardice (Van Dam RT şi Durrer D, 1961; Burgess MJ şi col., 1972; Burgess MJ şi Lux RL, 1976). Cauzele care conduc la prelungirea duratei potenţialului de acţiune a straturilor profunde ale miocardului ventricular şi, prin aceasta, la apariţia unui gradient de repolarizare epi-endocardic sunt: (a) gradientele de temperatură: zonele subepicardice prezintă o temperatură medie mai mare cu 0.37 °C decât cele subendocardice; (b) gradientele electrolitice: concentraţie mai scăzută de K^+ intracelular şi valori mai mici ale raportului K^+/Na^+ în straturile subendocardice; (c) gradientele de „stres”: tensiunea mai mare la care sunt expuse fibrele musculare din zonele profunde ale miocardului; şi (d) factori structurali: numărul mare de celule de tip tranziţional şi fibre Purkinje în straturile subendocardice, celule care prezintă potenţiale de acţiune de durată mai mare decât celulele miocardice nespecifice (Lepeschkin E, 1976 a).

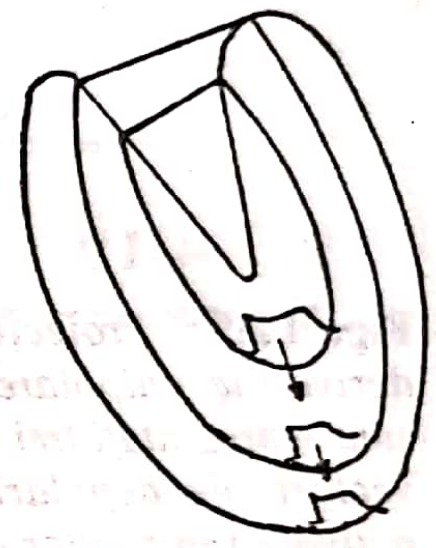

Fig. 1.58: *Diagramă a ventriculului al cărui perete a fost împărţit în trei straturi (după Mary Jo Burgess şi Lux RL, 1976). Durata potenţialului de acţiune se scurtează progresiv de la endocard spre epicard. Direcţia vectorilor de repolarizare – indicată de săgeţi – este de la endocard spre epicard.*

Alături de gradientul de repolarizare epi-endocardic, unii cercetători admit prezenţa unui gradient de repolarizare apico-bazal condiţionat de repolarizarea tardivă a zonelor postero-bazale ale miocardului ventricular care, în condiţii normale, sunt invadate cel mai tardiv de frontul de excitaţie (ultimele 20 ms) (Haas HG şi col., 1960). Nu toate cercetările au reuşit însă să confirme existenţa unui gradient de repolarizare apico-bazală (Autenrieth G şi col., 1975).

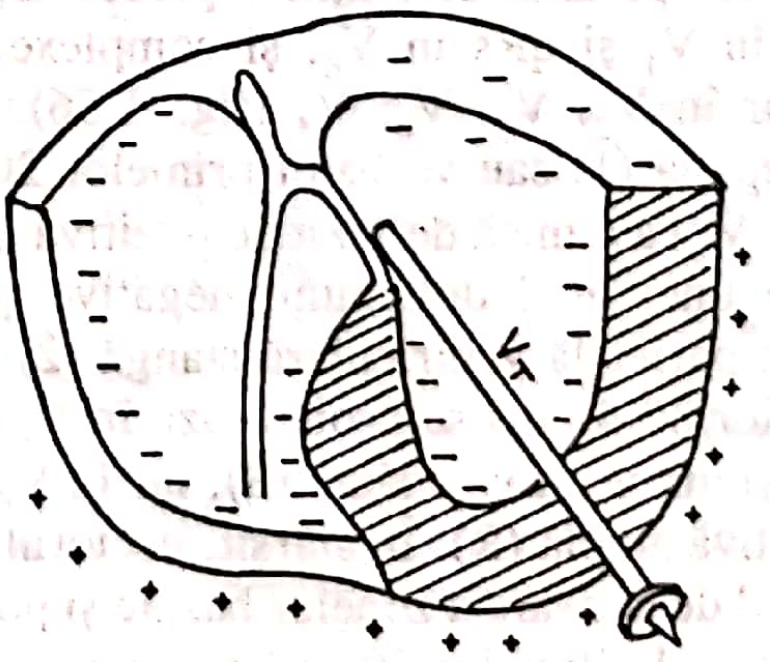

Fig. 1.59: *Geneza vectorului mediu integral al repolarizării ventriculare (V_T). Durata prelungită a potenţialelor de acţiune în straturile subendocardice şi repolarizarea tardivă a zonelor postero-bazale ale miocardului ventricular generează gradiente de repolarizare epi-endocardice şi apico-bazale. În consecinţă, vectorul mediu integral de repolarizare ventriculară (V_T) este orientat la stânga, în jos şi anterior.*

Durata prelungită a potenţialului de acţiune în zonele subendocardice şi, probabil, în regiunea postero-bazală a miocardului ventricular produce gradiente de repolarizare cu distribuţia prezentată în fig. 1.57 D. Prezenţa unor potenţiale negative în straturile subendocardice şi zonele postero-bazale ale miocardului ventricular stâng, în timpul procesului de repolarizare, generează vectori de repolarizare care pot fi exprimaţi prin vectorul rezultant integral V_T, orientat la stânga, în jos şi puţin anterior (fig. 1.59).

Proiectat în derivaţiile bipolare şi unipolare ale membrelor (plan frontal) şi în derivaţiile precordiale (plan orizontal), vectorul mediu integral de repolarizare ventriculară (VT) generează unde T pozitive în toate aceste conduceri cu excepţia derivaţiei aVR (fig. 1.60 şi 1.61).

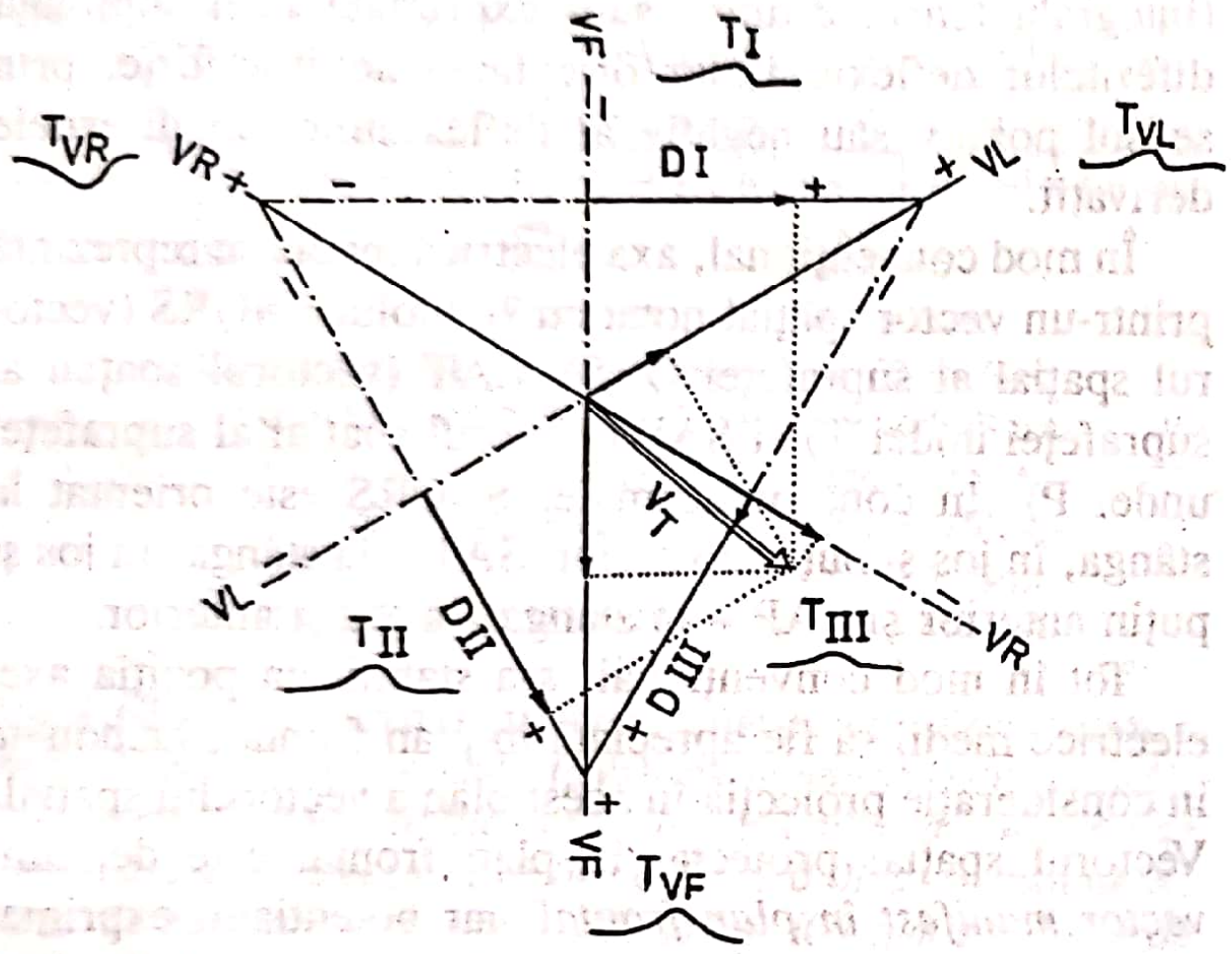

Fig. 1.60 : *Proiecţia vectorului mediu de repolarizare ventriculară (V_T) în derivaţiile bipolare şi unipolare ale membrelor (plan frontal). Unda T va fi pozitivă în toate aceste derivaţii, cu excepţia derivaţiei aVR.*

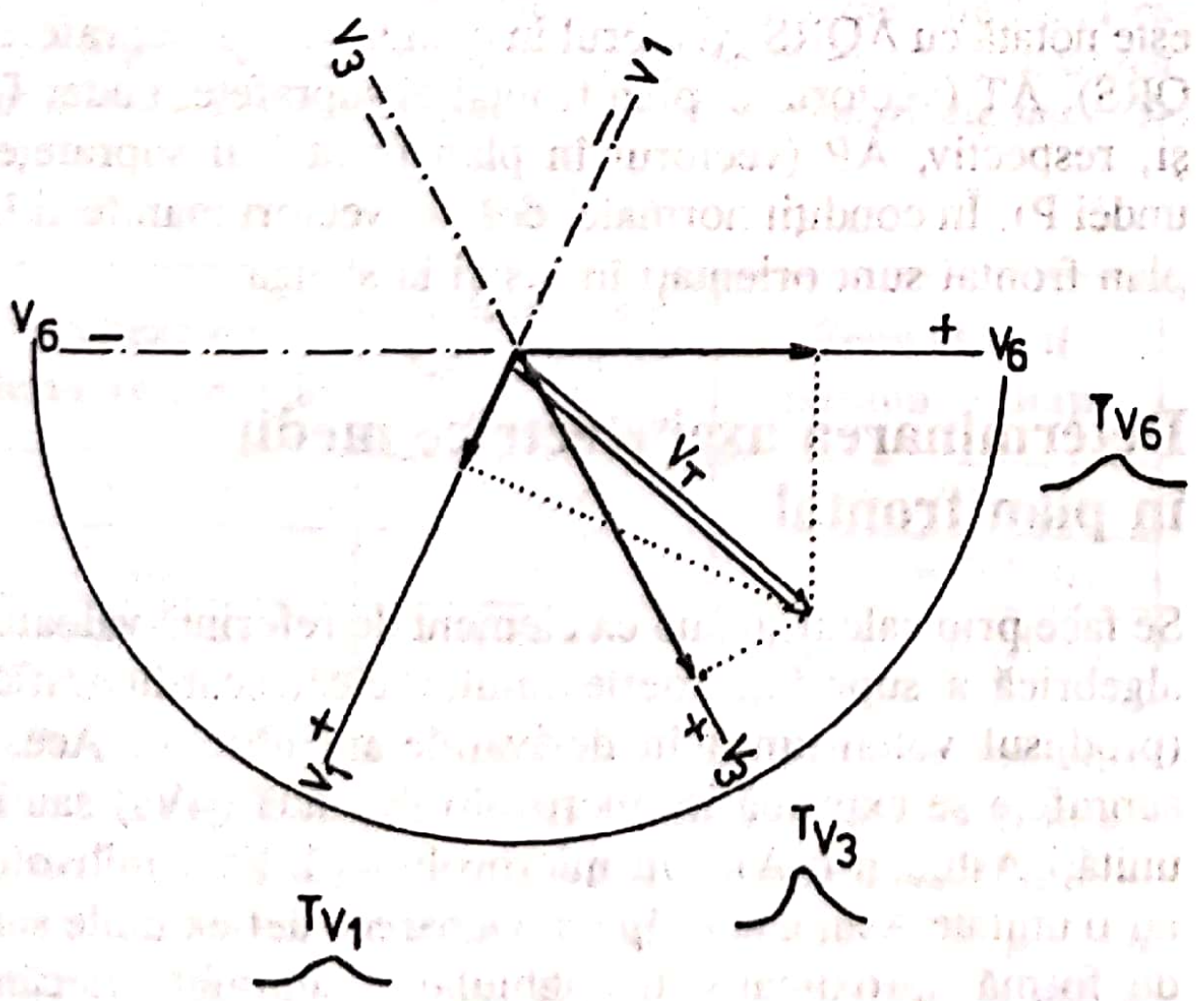

Fig. 1.61 : *Proiecţia vectorului mediu de repolarizare ventriculară (V_T) în derivaţiile precordiale (plan orizontal). Unda T va fi pozitivă în toate derivaţiile. În figură sunt reprezentate numai proiecţiile pentru V_1, V_3 şi V_6.*

Unda U

Mecanismele electrofiziologice ale genezei undei U nu au putut fi stabilite cu certitudine până în prezent. Au fost formulate numeroase ipoteze, dintre care menţionăm următoarele (Hoffman BF şi Cranefield PF, 1960 ; Watanabe Y, 1975 ; Lepeschkin E, 1976 b) :

(a) prelungirea duratei potenţialului de acţiune în anumite zone ale miocardului (muşchii papilari, septul interventricular), ipoteză postulată încă de Einthoven ;

(b) apariţia unor post-potenţiale, ca urmare a acumulării de K^+ între membrana celulei şi sarcolemă sau în tubii transverşi ; asemenea post-potenţiale apar imediat după potenţialul de acţiune, prezintă aceeaşi polaritate cu acestea şi sunt prezente în zonele miocardului expuse unei tensiuni şi deformări mai puternice (zonele subendocardice şi muşchii papilari) ;

(c) potenţiale de acţiune cu durată mai mare (cu aproximativ 30%) în reţeaua Purkinje, faţă de potenţialele de acţiune din fibrele musculare de lucru ; hipopotasemia şi digitala, care prelungesc durata potenţialului de acţiune în reţeaua Purkinje, generează unde U ample şi de durată crescută ;

(d) prelungirea duratei potenţialelor de acţiune la joncţiunea dintre fibrele periferice ale sistemului Purkinje şi fibrele nespecifice, care sunt mult mai numeroase.

Există numeroase cercetări care atestă relaţia dintre activitatea mecanică a inimii, pe de o parte, şi momentul apariţiei şi amplitudinea undei U, pe de altă parte. Diferenţele de potenţial răspunzătoare pentru apariţia undei U îşi au originea la limita dintre muşchiul subendocardic, care prezintă potenţiale ample ca urmare a stresului mecanic la care este expus muşchiul subepicardic, care prezintă post-potenţiale mult mai reduse. Efectele stresului mecanic asupra miocardului subendocardic par a fi răspunzătoare de apariţia unei unde U ample în supraîncărcarea prin volum sau prin presiune a cavităţilor ventriculare stângi.

Segmentul ST

Conform concepţiei clasice, segmentul ST se înregistrează în perioada de timp în care masa ventriculară este în întregime şi uniform depolarizată. Deoarece în aceste momente nu există diferenţe de potenţial între diversele zone ale miocardului, segmentul ST va fi situat pe linia izoelectrică în majoritatea derivaţiilor electrocardiografice. Este însă greu de admis că în această perioadă de timp ventriculele ar fi uniform negative şi că în miocard nu ar exista forţe electrice. Dinamica schimburilor ionice, succesiunea proceselor de depolarizare şi repolarizare, cât şi dinamica ventriculară exclud existenţa unui moment de depolarizare integrală şi uniformă a masei miocardice ventriculare. De altfel, în condiţii normale, durata segmentului ST este de 0.10-0.12 s, în timp ce în fiecare punct depolarizarea durează 0.3-2 ms. Momentul înscrierii segmentului ST corespunde mai curând unui echilibru între forţele electrice de depolarizare şi cele de repolarizare care, fiind de sens opus şi de intensitate egală, se anulează reciproc (multiple anulări ale potenţialelor electrice de sens opus). Existenţa acestei stări de echilibru electric atestă faptul că segmentul ST reprezintă porţiunea cea mai „sensibilă" şi „mobilă" a electrocardiogramei, putând fi uşor denivelat în condiţii clinice, experimentale, cât şi prin procedee farmacologice. În timpul înregistrării segmentului ST există vectori electrici spaţiali care se manifestă în precordialele drepte (V_1, V_2), unde segmentul ST apare uşor supradenivelat, în timp ce în derivaţiile membrelor şi precordialele stângi acest segment se înscrie pe linia izoelectrică (Viciu E şi col., 1962).

Axa electrică

Axa electrică momentană (instantanee) şi axa electrică medie

Se înţelege prin axă electrică mărimea, direcţia şi sensul potenţialelor electrice medii generate în cursul activităţii cardiace. Se pot distinge: axa electrică a depolarizării atriale (axa undei P), axa electrică a depolarizării ventriculare (axa complexului QRS) şi axa electrică a repolarizării ventriculare (axa undei T).

Axa electrică momentană (instantanee). Dipolul – vector care însumează numeroşii dipoli prezenţi într-un *anumit moment* al depolarizării sau repolarizării – este desemnat cu denumirea de axă electrică momentană (instantanee) a inimii. Axele electrice momentane prezintă o desfăşurare secvenţială modificându-şi permanent mărimea, direcţia şi sensul (fig. 1.62). Axa electrică momentană cea mai mare este desemnată cu termenul *axă electrică momentană maximă* (vectorul momentan 5 din fig. 1.62).

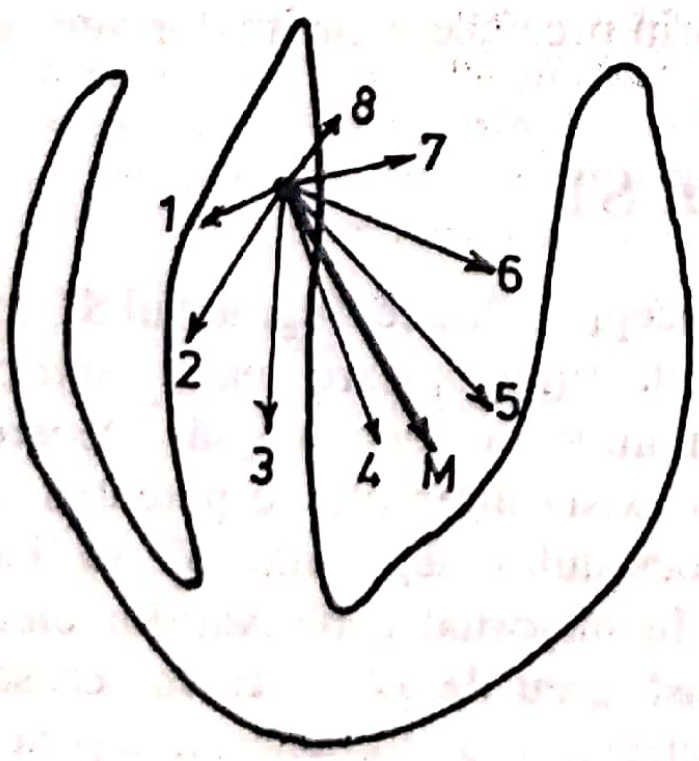

Fig. 1.62: *Secvenţă de opt vectori momentani succesivi în cursul depolarizării ventriculare. Vectorul cel mai amplu (5) reprezintă axa electrică momentană maximă. Vectorul M, care însumează toţi vectorii momentani succesivi, reprezintă axa electrică medie.*

Axa electrică medie. Constă în reprezentarea vectorială a mărimii şi orientării medii a tuturor forţelor electrice dezvoltate în cursul depolarizării sau al repolarizării şi poate fi exprimată prin vectorul integral (rezultant) al axelor electrice momentane (vectorul M din fig. 1.62). Axa electrică medie a complexului QRS sau axa electrică principală a inimii reprezintă media axelor electrice momentane din cursul depolarizării ventriculare, axa medie a undei T reprezintă media axelor electrice momentane din cursul repolarizării ventriculare, iar axa electrică P – media axelor electrice momentane din perioada de depolarizare auriculară.

Axa electrică medie este determinată în funcţie de amplitudinea şi durata forţelor electrice cardiace, cât şi de orientarea spaţială a acestor forţe. Pe traseele electrocardiografice, amplitudinea şi durata forţelor electrice (integrala tensiune-timp) sunt exprimate prin suprafaţa diferitelor deflexiuni, iar orientarea acestor forţe, prin sensul pozitiv sau negativ al deflexiunilor în diferitele derivaţii.

În mod convenţional, axa electrică medie se reprezintă printr-un vector spaţial notat cu simbolul SÂQRS (vectorul spaţial al suprafeţei QRS), SÂT (vectorul spaţial al suprafeţei undei T) şi SÂP (vectorul spaţial al suprafeţei undei P). În condiţii normale, SÂQRS este orientat la stânga, în jos şi puţin posterior, SÂT – la stânga, în jos şi puţin anterior şi SÂP – la stânga, în jos şi anterior.

Tot în mod convenţional, s-a stabilit ca poziţia axei electrice medii să fie apreciată în plan frontal, luându-se în consideraţie proiecţia în acest plan a vectorului spaţial. Vectorul spaţial proiectat în plan frontal este denumit *vector manifest în plan frontal*, iar potenţialul exprimat de acest vector, *potenţial manifest în plan frontal*. Unghiul α pe care îl delimitează vectorul manifest în plan frontal cu linia orizontală este desemnat ca *unghiul de deviaţie a axei electrice*. Axa electrică medie manifestă în plan frontal este notată cu ÂQRS (vectorul în plan frontal al suprafeţei QRS), ÂT (vectorul în plan frontal al suprafeţei undei T) şi, respectiv, ÂP (vectorul în plan frontal al suprafeţei undei P). În condiţii normale, cei trei vectori manifeşti în plan frontal sunt orientaţi în jos şi la stânga.

Determinarea axei electrice medii în plan frontal

Se face prin calcul, luând ca element de referinţă valoarea algebrică a suprafeţei deflexiunilor electrocardiografice (produsul voltaj-timp) în derivaţiile membrelor. Aceste suprafeţe se exprimă în microvolţi.secundă (μVs) sau în unităţi Ashman (uA). Un microvolt = 1/1000 milivolţi, iar o unitate Ashman = 4μVs. Deoarece deflexiunile sunt de formă aproximativ triunghiulară, suprafaţa fiecărei deflexiuni va fi: amplitudinea (μV) × durata (secunde) / 2 (fig. 1.63). Suprafeţele delimitate de deflexiunile complexului QRS mai pot fi calculate prin citirea numărului de pătrate mici de pe hârtia electrocardiografică, incluse de fiecare deflexiune. La o etalonare obişnuită a amplificării

(1 mV = 10 mm), fiecare pătrat mic delimitează o suprafaţă de 1 mm^2 echivalată în μVs sau uA. Numărul de μVs sau uA corespunzător fiecărui pătrat variază în funcţie de viteza de derulare a hârtiei (tabel 1.3).

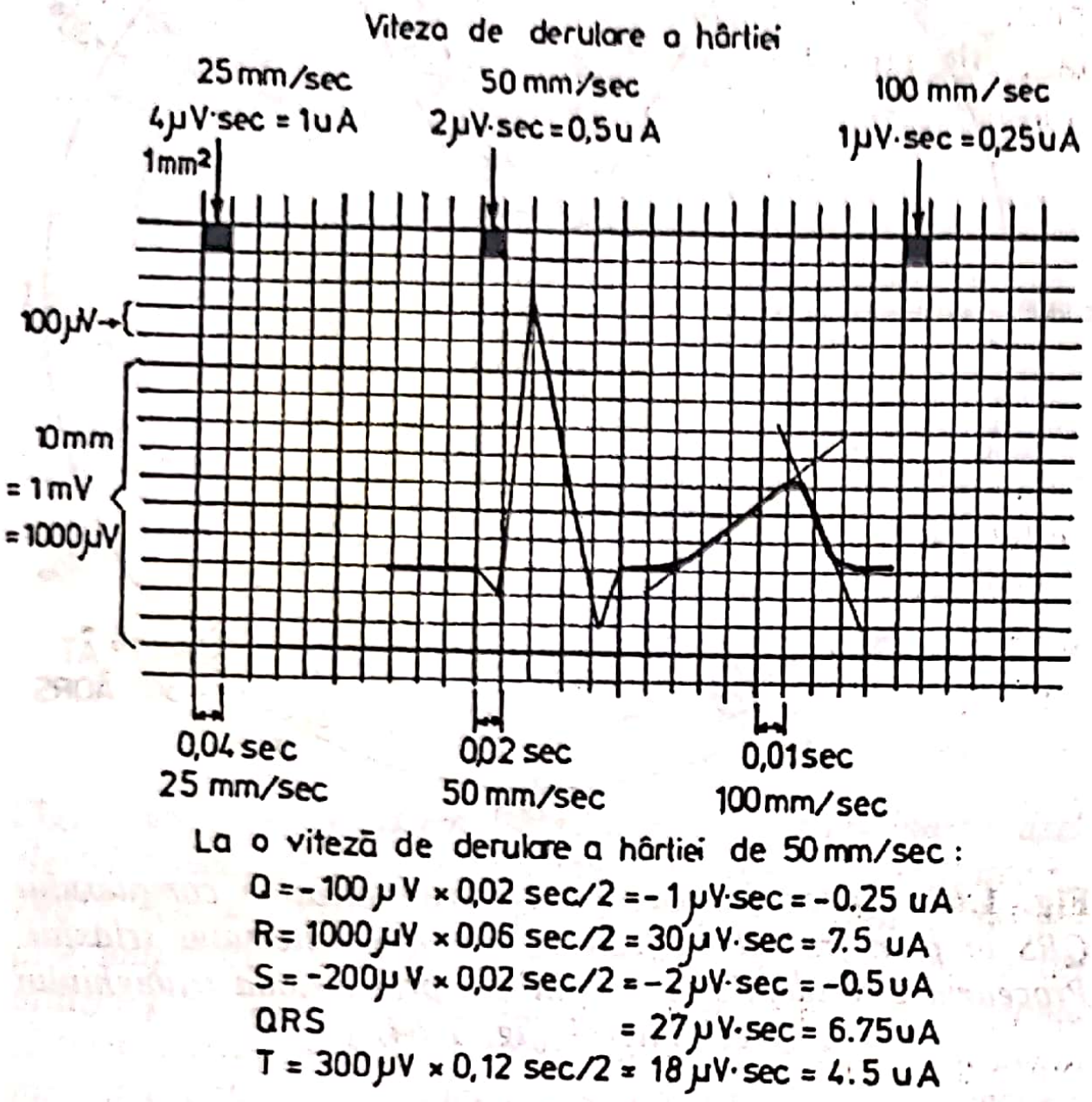
Viteza de derulare a hârtiei
25 mm/sec
4μV·sec = 1uA
1mm²
50 mm/sec
2μV·sec = 0,5uA
100 mm/sec
1μV·sec = 0,25uA
100μV
10mm
= 1mV
= 1000μV
0,04 sec
25 mm/sec
0,02 sec
50 mm/sec
0,01 sec
100mm/sec
La o viteză de derulare a hârtiei de 50mm/sec :
Q = -100 μV × 0,02 sec/2 = -1 μV·sec = -0.25 uA
R = 1000 μV × 0,06 sec/2 = 30 μV·sec = 7.5 uA
S = -200 μV × 0,02 sec/2 = -2 μV·sec = -0.5 uA
QRS = 27 μV·sec = 6.75 uA
T = 300 μV × 0,12 sec/2 = 18 μV·sec = 4.5 uA

Fig. 1.63: *Calcularea suprafeţei deflexiunilor electrocardiografice în microvolţi.secundă (μVs) sau în unităţi Ashman (uA). Ordonatele de timp (liniile verticale) delimitează intervale de 1 mm care echivalează cu 0.04, 0.02 şi 0.01 s, în funcţie de viteza de derulare a hârtiei: 25, 50 şi 100 mm/s. Liniile de amplitudine (orizontale) delimitează intervale de 1.0 mm, echivalente cu 100 μV la o amplificare normală a traseului (1 mV = 10 mm). Fiecare pătrat mic este egal cu 1 mm^2 şi echivalează cu 1.0, 0.5 şi 0.25 uA, în raport cu viteza de derulare a hârtiei: 25, 50 şi 100 mm/s. Suprafaţa complexului QRS este egală cu suma algebrică a deflexiunilor componente. Pentru calcularea suprafeţei T se duc tangente la cele două ramuri ale undei T.*

Tabel 1.3

Viteza de derulare a hârtiei	Unitatea de suprafaţă de pe hârtia ecg	Echivalentul tensiune · timp
25 mm/s	1 mm^2	4 μVs = 1.0 uA
50 mm/s	1 mm^2	2 μVs = 0.5 uA
100 mm/s	1 mm^2	1 μVs = 0.25 uA

Pe unele hârtii de înregistrare a electrocardiogramei liniile orizontale (liniile de amplitudine) delimitează intervale de 2 mm. În acest caz, la o amplificare uzuală (1 mV = 10 mm, un asemenea interval echivalează cu 200 μV, iar suprafeţele delimitate sunt de formă dreptunghiulară şi reprezintă 8 μVs (2.0 uA), 4 μVs (1.0 uA) şi 2 μVs (0.5 uA) la viteza de derulare a hârtiei de 25, 50 şi, respectiv, 100 mm/s.

Pentru determinarea axei electrice medii în plan frontal se poate folosi ca sistem de referinţă triunghiul echilateral al lui Einthoven, sistemul triaxial, sistemul hexaxial (dublul sistem triax) şi sistemul de referinţă Burger.

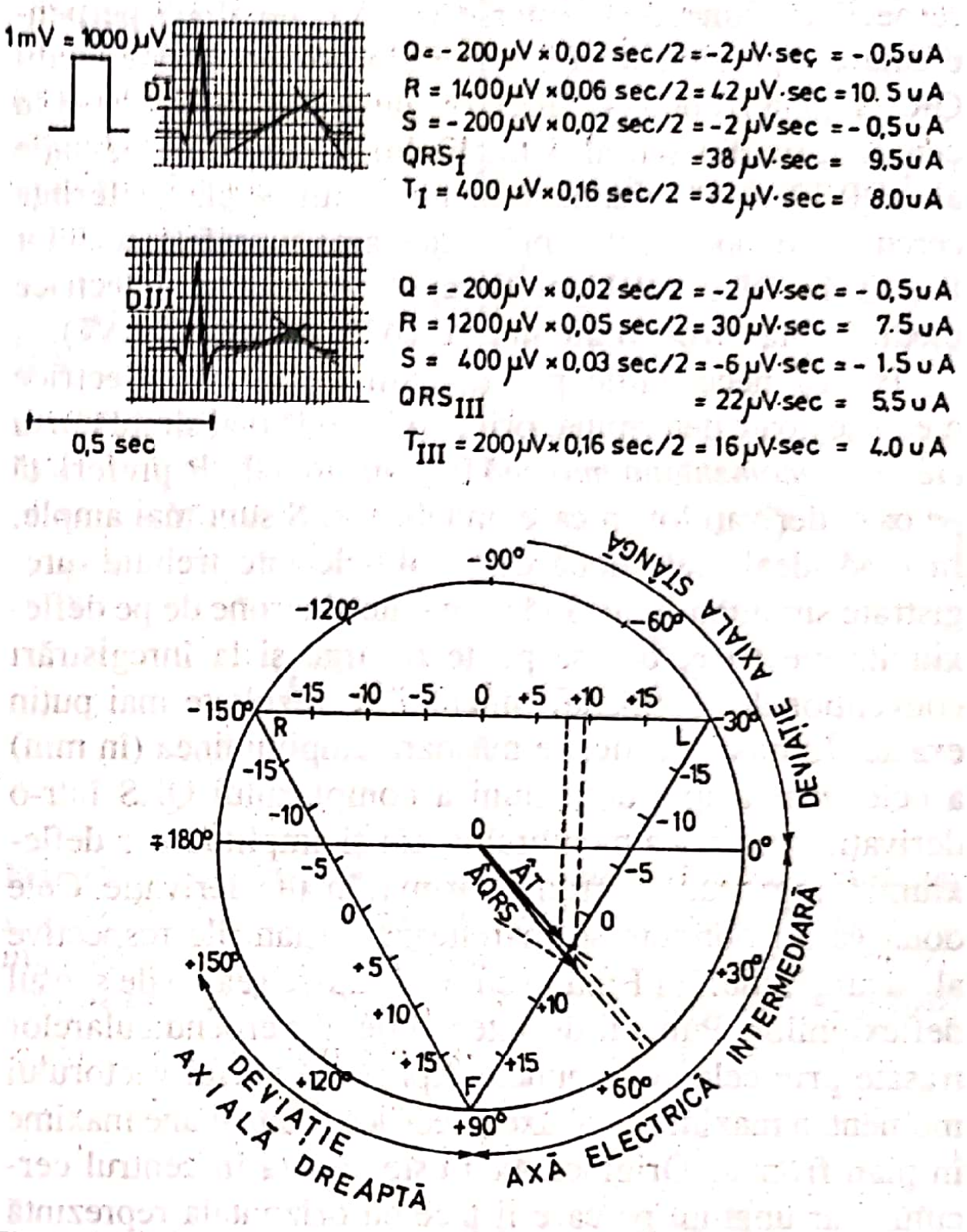
1mV = 1000 μV
DI
Q = -200μV × 0,02 sec/2 = -2μV·sec = -0,5uA
R = 1400μV × 0,06 sec/2 = 42μV·sec = 10.5uA
S = -200μV × 0,02 sec/2 = -2μVsec = -0,5uA
QRS_I = 38μV·sec = 9,5uA
T_I = 400μV × 0,16 sec/2 = 32μV·sec = 8.0uA
DIII
Q = -200μV × 0,02 sec/2 = -2μV·sec = -0,5uA
R = 1200μV × 0,05 sec/2 = 30μV·sec = 7.5uA
S = 400μV × 0,03 sec/2 = -6μV·sec = -1.5uA
QRS_III = 22μV·sec = 5,5uA
T_III = 200μV × 0,16 sec/2 = 16μV·sec = 4.0uA
0,5 sec
-90°
-120°
-60°
-150°
-15 -10 -5 0 +5 +10 +15
R
L
30°
-15
-10
∓180°
0
0°
-5
ÂT
ÂQRS
0
+150°
+5
+10
+15
+30°
F
+120°
+60°
+90°
DEVIAŢIE AXIALĂ STÂNGĂ
DEVIAŢIE AXIALĂ DREAPTĂ
AXĂ ELECTRICĂ INTERMEDIARĂ

Fig. 1.64: *Determinarea axei electrice medii a complexului QRS în plan frontal (ÂQRS) cu ajutorul triunghiului echilateral al lui Einthoven. Suma algebrică a deflexiunilor QRS_I şi QRS_{III} este de 9.5, respectiv 5.5 uA. Aceste valori se reprezintă, cu semnul respectiv, pe axul derivaţiilor I şi III. Punctul de intersecţie al perpendicularelor trasate prin cele două puncte reprezintă vârful vectorului, originea acestuia fiind situată în centrul cercului. Dacă axul vectorului este extins până la circumferinţa cercului, se poate citi pe aceasta unghiul de deviaţie al axei electrice faţă de orizontală. În exemplul prezentat în figură, ÂQRS este situat la aproximativ +50°. În mod identic, se determină ÂT prin calcularea suprafeţei undei T în DI şi DIII (pentru o mai bună apreciere a acestei suprafeţe, se trasează tangente la cele două ramuri ale undei T). În exemplul din figură, ÂT este situată la aproximativ +47°.*

Triunghiul echilateral al lui Einthoven

Se circumscrie un cerc triunghiului echilateral al lui Einthoven, ale cărui vârfuri reprezintă braţul drept (R), braţul stâng (L) şi piciorul stâng (F). Circumferinţa cercului se notează de la 0° la +180° în sensul acelor ceasornicului şi de la 0° la −180° în sens opus acelor ceasornicului. Axa electrică se construieşte pornind de la două derivaţii ale membrelor, de preferinţă cele în care undele R şi S sunt cele mai distincte.

În mod practic se calculează suma algebrică a suprafeţei deflexiunilor componente ale complexului QRS în DI şi separat în DIII. Valorile algebrice ale acestor suprafeţe, exprimate în μVs sau uA, se marchează pe axele celor două derivaţii şi se trasează perpendiculare prin punctele respective. Punctul de intersecţie al celor două perpendiculare reprezintă vârful vectorului axei electrice medii QRS în plan frontal (ÂQRS), originea axei fiind situată în centrul cercului sau al triunghiului. Unghiul de deviaţie al ÂQRS faţă de orizontală poate fi citit pe circumferinţa cercului. În mod similar, prin calcularea suprafeţei undelor P şi T în DI şi DIII pot fi reprezentate axele electrice medii în plan frontal ale unei P (ÂP) şi undei T (ÂT).

Pentru necesităţile practice, în locul axei electrice medii se poate determina, printr-o metodă mai simplă, *axa electrică momentană maximă* în plan frontal, de preferinţă pe baza derivaţiilor în care undele R şi S sunt mai ample. În mod ideal, cele două derivaţii selectate trebuie înregistrate simultan, utilizând momente sincrone de pe deflexiunile electrice, dar se poate recurge şi la înregistrări convenţionale, obţinând, bineînţeles, rezultate mai puţin exacte. În mod practic, se măsoară amplitudinea (în mm) a celei mai ample deflexiuni a complexului QRS într-o derivaţie bipolară a membrelor, cât şi amplitudinea deflexiunii înregistrate sincron cu prima, în altă derivaţie. Cele două valori obţinute se marchează pe laturile respective ale triunghiului lui Einthoven, ţinându-se seama de sensul deflexiunilor. Punctul de intersecţie al perpendicularelor trasate prin cele două puncte reprezintă vârful vectorului momentan maxim sau al axei electrice momentane maxime în plan frontal. Originea axei este situată în centrul cercului, iar unghiul pe care îl face cu orizontala reprezintă unghiul de deviaţie al axei. În mod similar, se poate determina axa electrică momentană maximă a undei P şi a undei T.

Sistemul de referinţă triaxial (fig. 1.65)

Se construieşte un cerc în care se trasează un diametru orizontal (DI) şi două diametre oblice (DII şi DIII), la un unghi de 60° unul de celălalt. Extremitatea pozitivă a derivaţiei I se notează cu 0°, iar extremitatea se negativă cu ±180°. Cercul se notează de la 0° la 180° în sens orar şi de la 0° la −180° în sens antiorar. Polaritatea derivaţiilor II şi III este identică cu cea din triunghiul lui Einthoven.

Determinarea axei electrice în sistemul triaxial se face în mod similar cu procedeul folosit prin metoda triunghiului lui Einthoven. Pe două dintre cele trei derivaţii înscrise în cerc se marchează suma algebrică a suprafeţei deflexiunilor QRS exprimată în microvolţi.secundă sau unităţi Ashman (axa electrică medie), sau amplitudinea deflexiunilor maxime înregistrate sincron exprimate în mm (axa electrică momentană maximă). Se trasează perpendiculare prin punctele respective, iar punctul de intersecţie al celor două perpendiculare reprezintă vârful vectorului axei. Originea axei este situată în centrul cercului. În mod identic se procedează pentru determinarea axei electrice P şi axei electrice T.

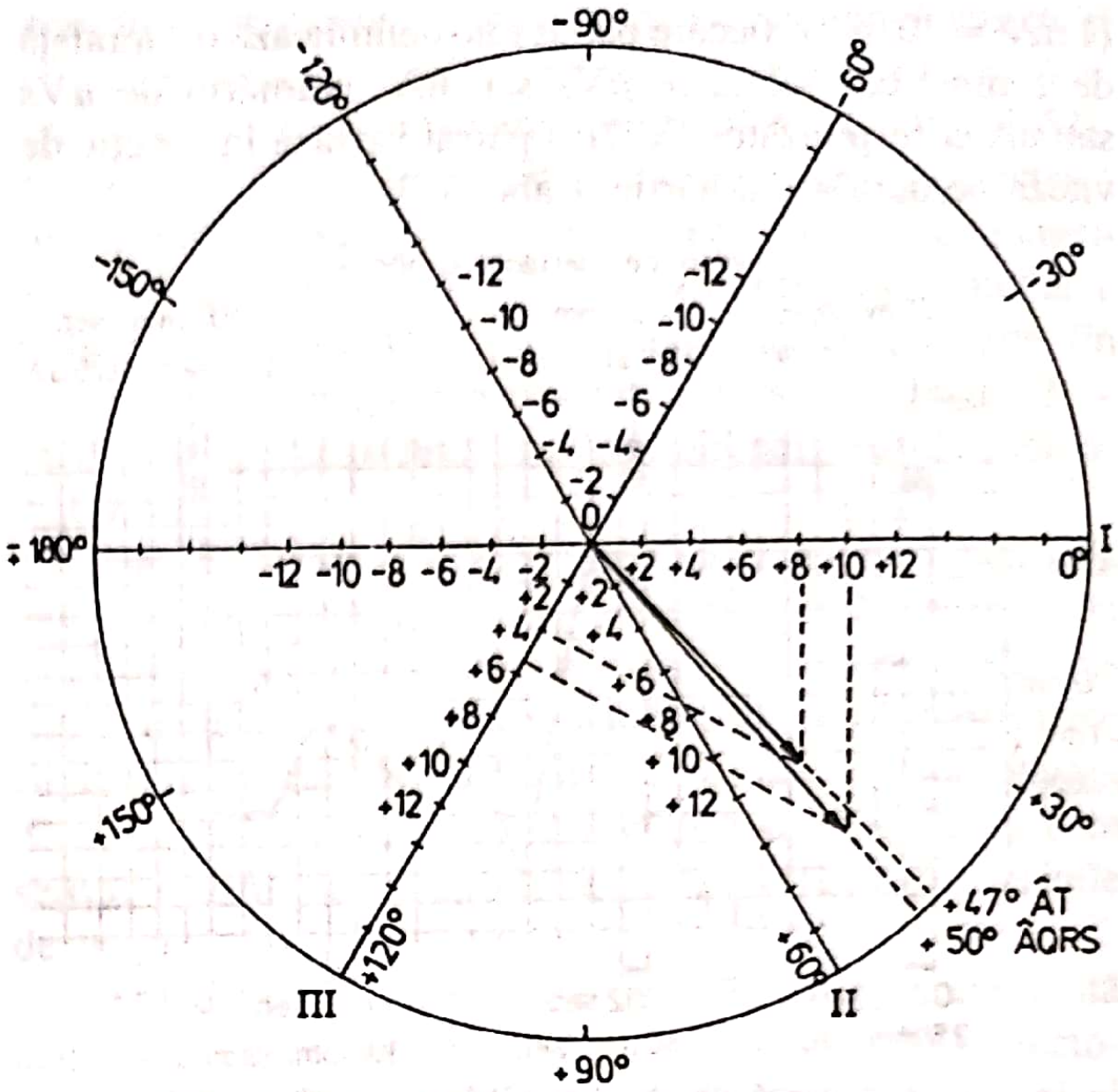

Fig. 1.65: *Determinarea axei electrice medii a complexului QRS în plan frontal (ÂQRS) cu ajutorul sistemului triaxial. Procedeul este identic cu cel utilizat prin metoda triunghiului echilateral (fig. 1.64).*

Sistemul de referinţă hexaxial (dublul sistem triax) (fig. 1.66)

Se înscriu într-un cerc toate cele şase derivaţii ale membrelor sub forma a şase diametre separate între ele prin unghiuri de 30°, cu respectarea polarităţii convenţionale. Metoda de determinare a axei electrice este identică cu cele utilizate prin procedeele triunghiului lui Einthoven sau a sistemului triaxial. În cazul sistemului de referinţă hexaxial, pot fi utilizate pentru determinarea axei electrice două derivaţii bipolare, două derivaţii unipolare sau o derivaţie bipolară şi una unipolară (de regulă se aleg derivaţiile în care deflexiunile complexului QRS sunt cel mai bine exprimate). Dacă se folosesc numai conduceri bipolare, se obţine o construcţie echivalentă cu cea realizată prin triunghiul lui Einthoven sau prin sistemul triaxial. Dacă se includ în construcţie şi conduceri unipolare (aVR, aVL, aVF), se comite o mică eroare, deoarece coeficientul de amplificare a acestor derivaţii nu este egal cu unitatea, ci cu 1.13. De aceea, suprafaţa calculată a deflexiunilor din aVR, aVL sau aVF trebuie amplificată cu 1.13. În practică, această eroare este însă neglijabilă.

În sistemul dublu triax se poate face o determinare rapidă a ÂQRS în plan frontal. Pornind de la regula că unda electrică cea mai amplă se înregistrează în derivaţia cu care vectorul electric este paralel, se apreciază prin inspecţie cel mai amplu complex QRS (indiferent de sens) în derivaţiile bipolare ale membrelor şi separat în cele unipolare ale membrelor. Axa electrică este situată între cele două derivaţii (una bipolară şi cealaltă unipolară) în

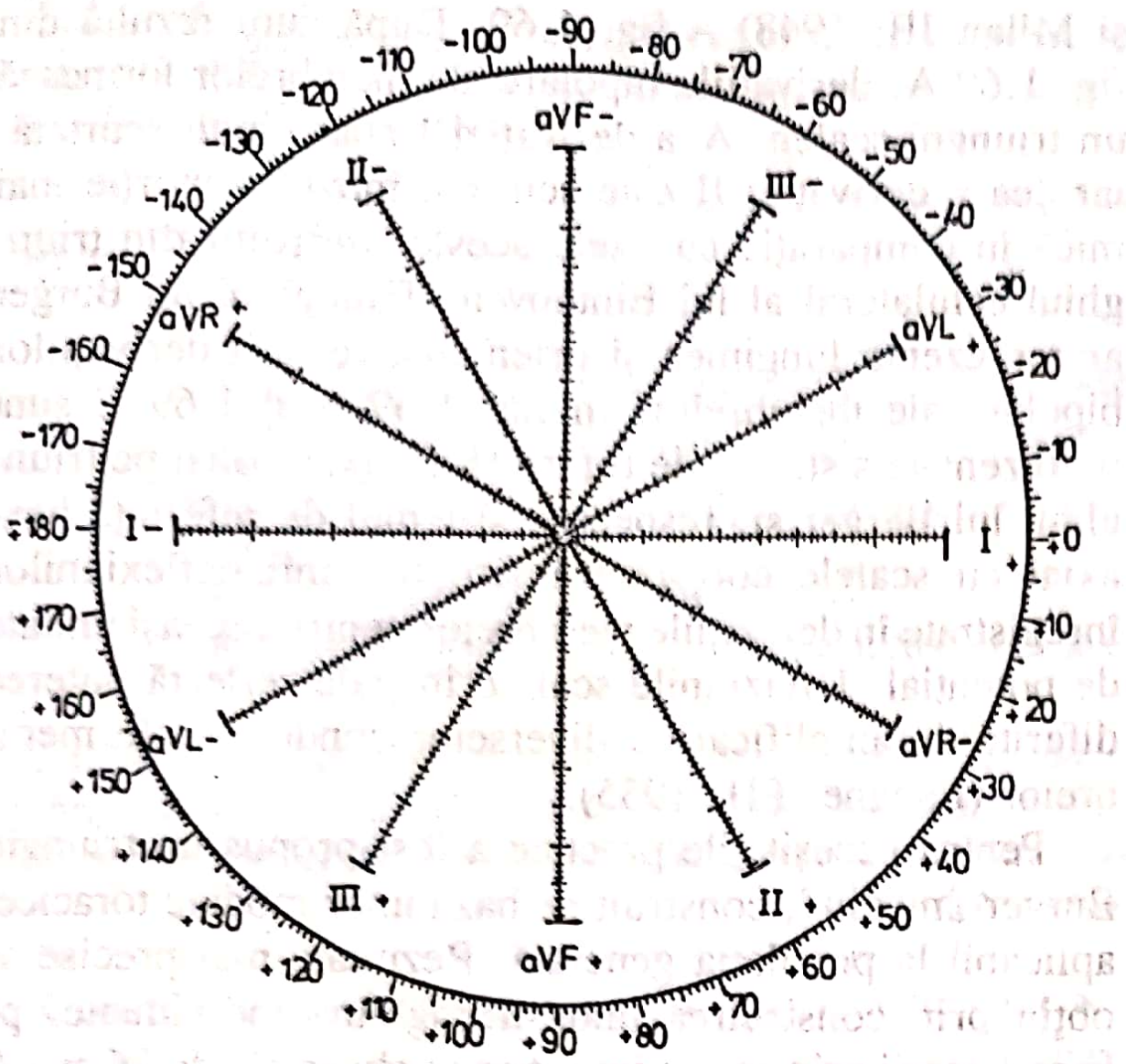

Fig. 1.66: *Dublu sistem triaxial pentru determinarea axei electrice medii în plan frontal (după Fattorusso V şi Ritter O, 1965). Pentru construcţia axei electrice pot fi utilizate şi derivaţiile unipolare ale membrelor. Procedeul este identic cu cel utilizat prin metoda triunghiului echilateral sau prin metoda sistemului triaxial. Prin metoda dublului sistem triaxial se poate face şi o determinare rapidă a ÂQRS prin simplă inspecţie: axa electrică este situată între derivaţia bipolară şi derivaţia unipolară în care se constată complexele QRS cele mai ample, indiferent de sensul deflexiunilor. De exemplu, axa electrică este situată între 0° şi +30° (aproximativ +15°) atunci când complexul QRS cel mai amplu se constată în DI (pozitiv) şi aVL (pozitiv) sau între +120° şi +150° (aproximativ +135°) când complexul QRS cel mai amplu se constată în DIII (pozitiv) şi aVL (negativ).*

care se înscriu complexele QRS cu deflexiunile cele mai ample (fig. 1.66). Desigur, această determinare este aproximativă, dar suficientă pentru necesităţile practice.

Tot o determinare aproximativă, dar rapidă a axei electrice se poate face în funcţie de aspectul complexului QRS în derivaţiile bipolare sau unipolare ale membrelor pe baza diagramelor din fig. 1.67 şi 1.68. Acestea sunt construite pe baza mărimii şi sensului proiecţiei vectorului QRS în plan frontal, în cele şase derivaţii ale membrelor. În principiu, se identifică derivaţia în care complexul QRS este izoelectric sau suma algebrică a deflexiunilor este egală cu zero (în derivaţiile bipolare şi unipolare ale membrelor). Axa QRS este perpendiculară pe această derivaţie, iar vârful vectorului este situat spre extremitatea pozitivă a derivaţiei care prezintă cea mai amplă deflexiune net pozitivă. De exemplu, dacă complexul QRS apare izodifazic (suma algebrică a deflexiunilor egală cu zero) în DII, iar deflexiunea net pozitivă cea mai amplă se constată în aVL, axa electrică este perpendiculară pe DII şi se îndreaptă spre extremitatea pozitivă a lui aVL. În acest caz, ÂQRS este situată la aproximativ -30° (fig. 1.67 şi 1.68). Cu puţină experienţă, această metodă permite o determinare rapidă (desigur, aproximativă) a axei electrice.

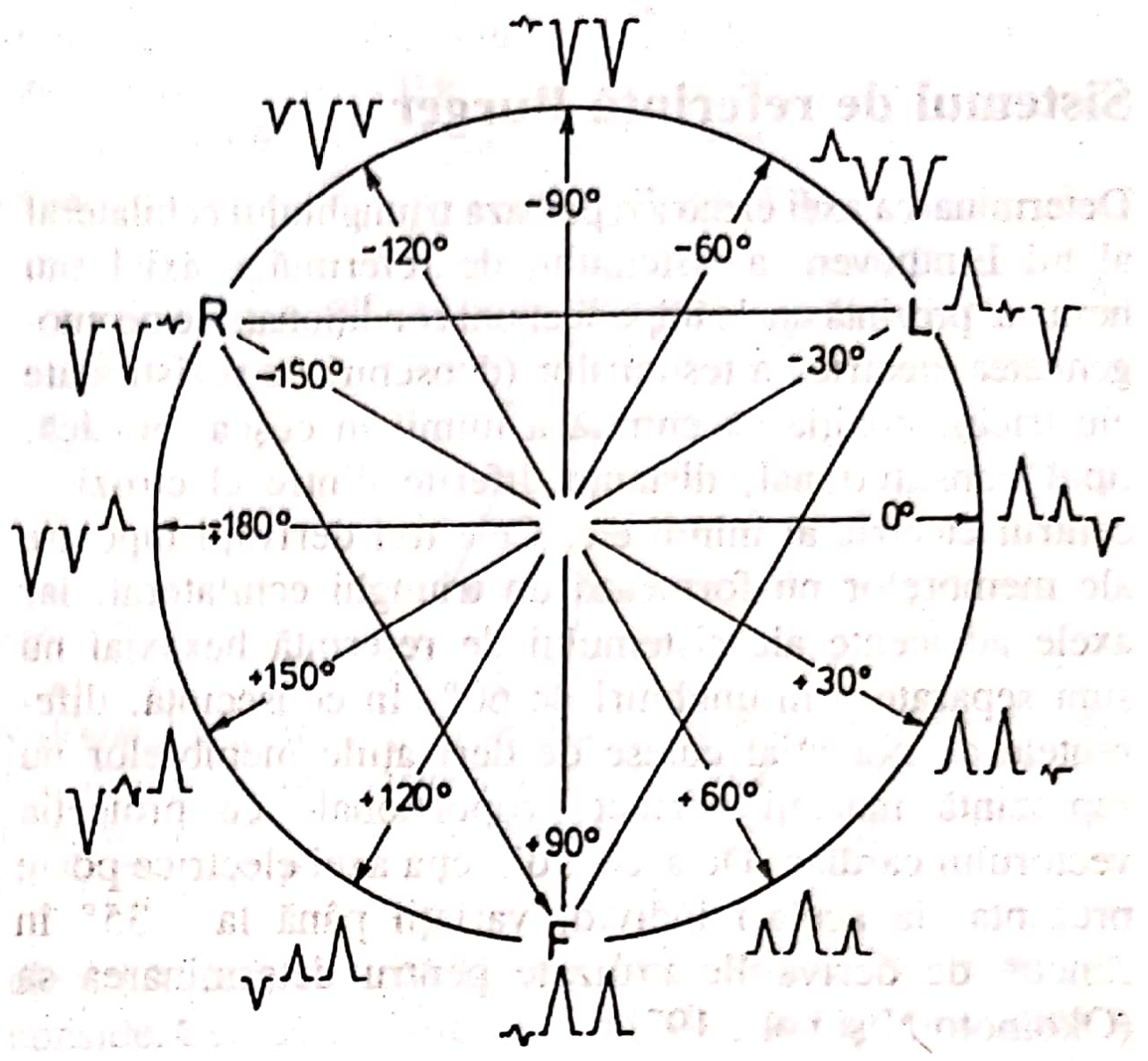

Fig. 1.67: *Amplitudinea şi sensul deflexiunilor electrocardiografice QRS în derivaţiile bipolare ale membrelor, în raport cu axa electrică medie în plan frontal (după Zuckermann R, 1957). Grupele de câte trei complexe reprezintă în ordine DI, DII şi DIII.*

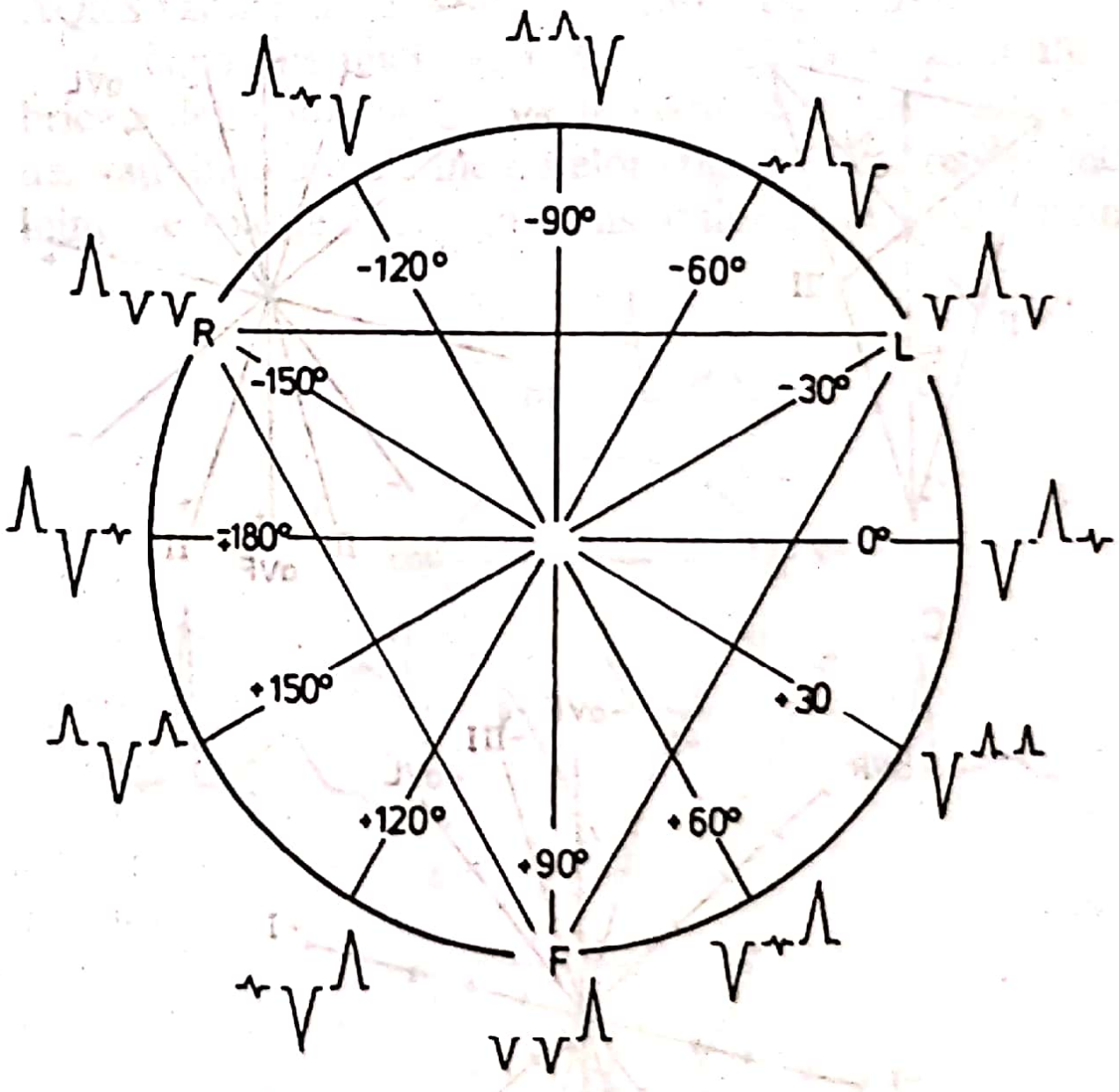

Fig. 1.68: *Amplitudinea şi sensul deflexiunilor electrocardiografice QRS în derivaţiile unipolare ale membrelor, în raport cu axa electrică medie în plan frontal (după Zuckermann R, 1957). Grupele de câte trei complexe reprezintă în ordine aVR, aVL şi aVF.*

Sistemul de referinţă Burger

Determinarea axei electrice pe baza triunghiului echilateral al lui Einthoven, a sistemului de referinţă triaxial sau hexaxial prezintă unele imperfecţiuni condiţionate de neomogenitatea electrică a ţesuturilor (deosebiri de rezistivitate electrică), poziţia excentrică a inimii în cuşca toracică, tipul constituţional, distanţe diferite dintre electrozi şi centrul electric al inimii etc. Cele trei derivaţii bipolare ale membrelor nu formează un triunghi echilateral, iar axele adiacente ale sistemului de referinţă hexaxial nu sunt separate prin unghiuri de 60°. În consecinţă, diferenţele de potenţial culese de derivaţiile membrelor nu reprezintă mărimi perfect proporţionale cu proiecţia vectorului cardiac. De aceea, direcţia axei electrice poate prezenta, la acelaşi individ, variaţii până la ±35° în funcţie de derivaţiile utilizate pentru determinarea sa (Okomoto N şi col., 1971).

Pentru aprecierea mai exactă a relaţiilor cantitative dintre forţele electrice ale inimii şi derivaţiile membrelor a fost propus „triunghiul scalen al lui Burger" (Burger HC şi Milan JB, 1948) – fig. 1.69. După cum rezultă din fig. 1.69 A, derivaţiile bipolare ale membrelor formează un triunghi scalen. Axa derivaţiei I apare mult scurtată, iar cea a derivaţiei II este scurtată într-o proporţie mai mică în comparaţie cu axele acestor derivaţii din triunghiul echilateral al lui Einthoven. Triunghiul lui Burger ar reprezenta lungimea şi orientarea reală a derivaţiilor bipolare ale membrelor. În fig. 1.69 B şi 1.69 C sunt reprezentate sistemul de referinţă hexaxial bazat pe triunghiul lui Berger şi, respectiv, sistemul de referinţă hexaxial cu scalele corespunzătoare mărimii deflexiunilor înregistrate în derivaţiile membrelor pentru aceeaşi unitate de potenţial. Diviziunile scalare inegale reflectă puterea diferită de amplificare a diverselor conduceri ale membrelor (Langner PH, 1955).

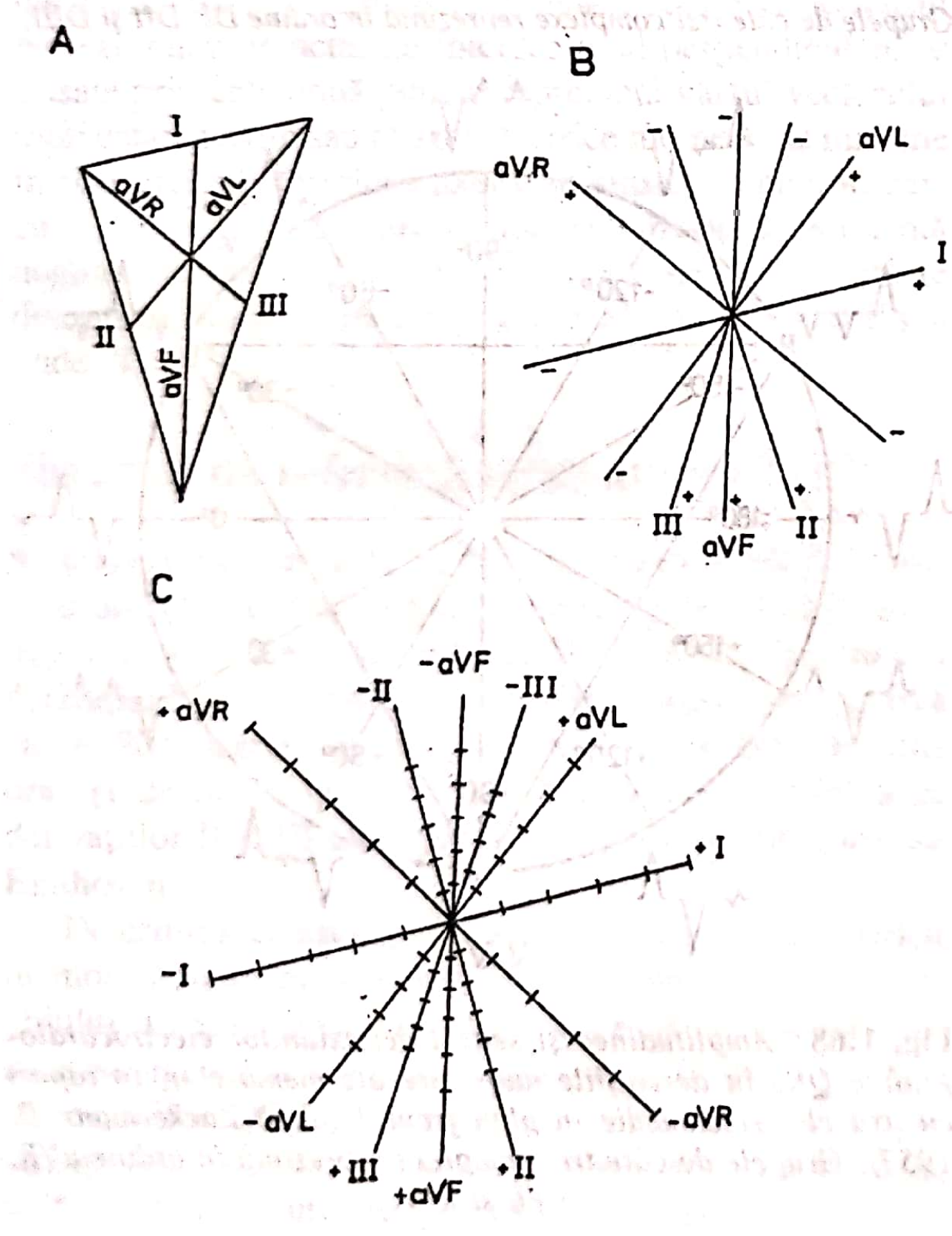

Fig. 1.69: *A = Triunghiul lui Burger format de axele derivaţiilor I, II şi III, la care s-au adăugat axele derivaţiilor unipolare ale membrelor. B = sistemul de referinţă hexaxial bazat pe triunghiul lui Burger. C = sistemul de referinţă hexaxial cu scalele construite proporţional cu mărimea deflexiunii înregistrate în diferitele derivaţii pentru aceeaşi unitate de potenţial (după Chou TC, 1979).*

Pentru necesităţile practice a fost propus un triunghi Burger „mediu", construit pe baza unor modele toracice, aplicabil la populaţia generală. Rezultate mai precise se obţin prin construirea unor triunghiuri individuale, pe baza trecerii prin corp a unui curent alternativ de 25 cicli/s şi măsurarea deflexiunilor în DI, DII şi DIII (Wilson FN şi col., 1949; Jordan RC şi Beswick FW, 1960). În esenţă, triunghiul lui Einthoven reprezintă un caz particular al triunghiului lui Burger: când mediul conductor este omogen şi forţa electromotrice (dipolul unic rezultant) este situată în centrul acestui mediu, triunghiul scalen al lui Burger devine echilateral, deci un triunghi Einthoven.

Deşi din punct de vedere teoretic este de preferat sistemul de referinţă bazat pe triunghiul lui Berger, în electrocardiografia clinică se foloseşte în mod curent metoda triunghiului lui Einthoven, care este mai puţin laborioasă, iar rezultatele obţinute sunt satisfăcătoare.

Determinarea axei electrice medii în plan orizontal

Scopul acestei determinări este reprezentarea poziţiei spaţiale a axei QRS (SÂQRS), axei T (SÂT) şi axei P (SÂP) pe baza construcţiei vectorului electric mediu în două planuri (frontal şi orizontal).

Determinarea axei electrice medii în plan orizontal implică însă unele imperfecţiuni condiţionate de următorii factori (Viciu E şi col., 1962):

(a) nu toate derivaţiile precordiale sunt situate în acelaşi plan;

(b) distanţele inegale între electrozii precordiali şi punctul zero al vectorului cardiac;

(c) electrozii situaţi la distanţe mai mari de 12 cm de inimă („distanţa critică") nu se mai supun legii raportului dintre amplitudinea undelor electrocardiografice şi pătratul distanţei, în sensul că înregistrează deflexiuni a căror amplitudine nu mai scade semnificativ pe măsura îndepărtării de cord;

(d) pentru electrozii precordiali mai apropiaţi de suprafaţa epicardică influenţa potenţialelor locale nu poate fi exclusă.

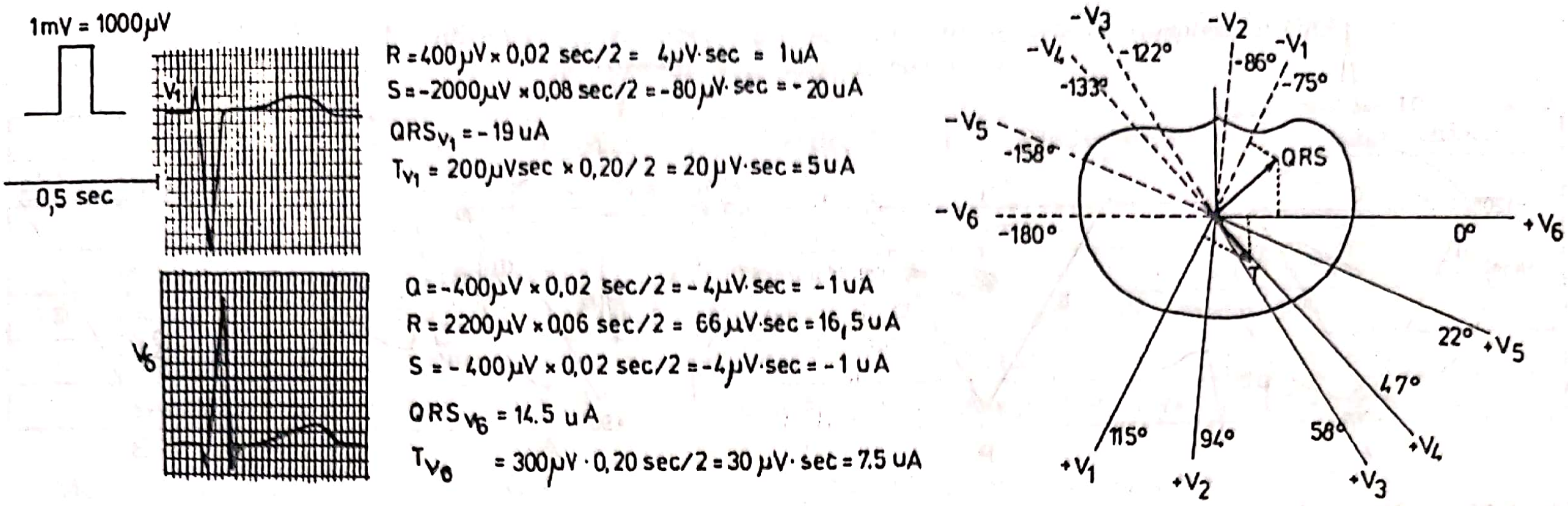
1mV = 1000μV
0,5 sec
V1
R = 400μV × 0,02 sec/2 = 4μV·sec = 1uA
S = -2000μV × 0,08 sec/2 = -80μV·sec = -20 uA
QRSV1 = -19 uA
TV1 = 200μVsec × 0,20/2 = 20μV·sec = 5uA
V6
Q = -400μV × 0,02 sec/2 = -4μV·sec = -1 uA
R = 2200μV × 0,06 sec/2 = 66μV·sec = 16,5 uA
S = -400μV × 0,02 sec/2 = -4μV·sec = -1 uA
QRSV6 = 14.5 uA
TV6 = 300μV · 0,20 sec/2 = 30 μV·sec = 7.5 uA
-V3
-V2
-V4
-122°
-86°
-V1
-133°
-75°
-V5
-158°
QRS
-V6
-180°
0°
+V6
T
22°
+V5
47°
115°
94°
58°
+V4
+V1
+V2
+V3

Fig. 1.70 : *Determinarea axei electrice medii a complexului QRS (ÂQRS) şi undei T (ÂT) în plan orizontal. Se prezintă suma algebrică a deflexiunilor QRS în două derivaţii precordiale (V_1 şi V_2). Punctul de intersecţie a perpendicularelor trasate prin cele două puncte reprezintă vârful vectorului, originea sa fiind situată în punctul zero al inimii. Acelaşi procedeu se poate folosi şi pentru determinarea axei T şi axei P.*

Construcţia axei electrice medii în plan orizontal se face după aceleaşi principii ca şi reprezentarea în plan frontal. Determinarea cantitativă a vectorilor se face pe baza amplitudinii sau suprafeţei deflexiunilor. O determinare mai exactă necesită precizarea punctului zero al inimii şi corecţia amplitudinii (suprafeţei) undelor în funcţie de distanţa dintre electrod şi acest punct zero. Pentru necesităţile practice se foloseşte un procedeu mai simplu, utilizându-se o derivaţie precordială dreaptă şi una stângă.

Pe axul derivaţiilor respective se marchează valoarea sumei algebrice a amplitudinii (suprafeţei) deflexiunilor complexului QRS. Punctul de intersecţie al perpendicularelor trasate prin cele două puncte reprezintă vârful vectorului, originea sa fiind situată în punctul zero al inimii (fig. 1.70). Acelaşi procedeu poate fi utilizat şi pentru determinarea axelor electrice T şi P.

Tipuri de deviaţie a axelor electrice ale inimii

Identificarea deviaţiilor de axă electrică

Vectorul spaţial al axei electrice poate fi deviat de la direcţia sa normală prin rotaţia inimii în jurul a trei axe anatomice: longitudinală, antero-posterioară şi transversală.

Axa longitudinală (bază-vârf). Inima se poate roti în jurul acestui ax în sens orar sau antiorar (imaginându-se cadranul unui ceasornic atârnat de vârful inimii).

Axa antero-posterioară. Inima se poate roti în jurul acestui ax tot în sens orar sau antiorar (imaginându-se cadranul unui ceasornic fixat pe suprafaţa anterioară a inimii). Prin rotaţie antiorară în jurul acestui ax, poziţia inimii în plan frontal devine transversală (orizontală), iar prin rotaţie orară, verticală.

Axa transversală (stânga-dreapta). Rotaţia în jurul acestei axe deplasează vârful inimii anterior sau posterior.

În mod obişnuit în plan frontal, axa electrică a inimii (ÂQRS) este situată între 0° şi +90°: *axă electrică intermediară*. Atunci când ÂQRS = 0° se spune că axa electrică este orizontală, iar când ÂQRS = +90° se consideră că este verticală. Unii clasifică axa electrică a inimii în intermediară (între +30° şi +60°), semiorizontală (între 0° şi +30°), orizontală (0°), semiverticală (între +60° şi +90°) şi verticală (+90°). Se consideră *deviaţie stângă* a axei electrice atunci când ÂQRS este situată între 0° şi –90°, şi *deviaţie dreaptă* atunci când ÂQRS variază între +90° şi +180° (fig. 1.64).

În condiţiile unei axe QRS intermediare, suma algebrică a deflexiunilor QRS este pozitivă în toate cele trei derivaţii bipolare ale membrelor (fig. 1.71). Atunci când inima se roteşte la stânga (sens antiorar) în jurul axului

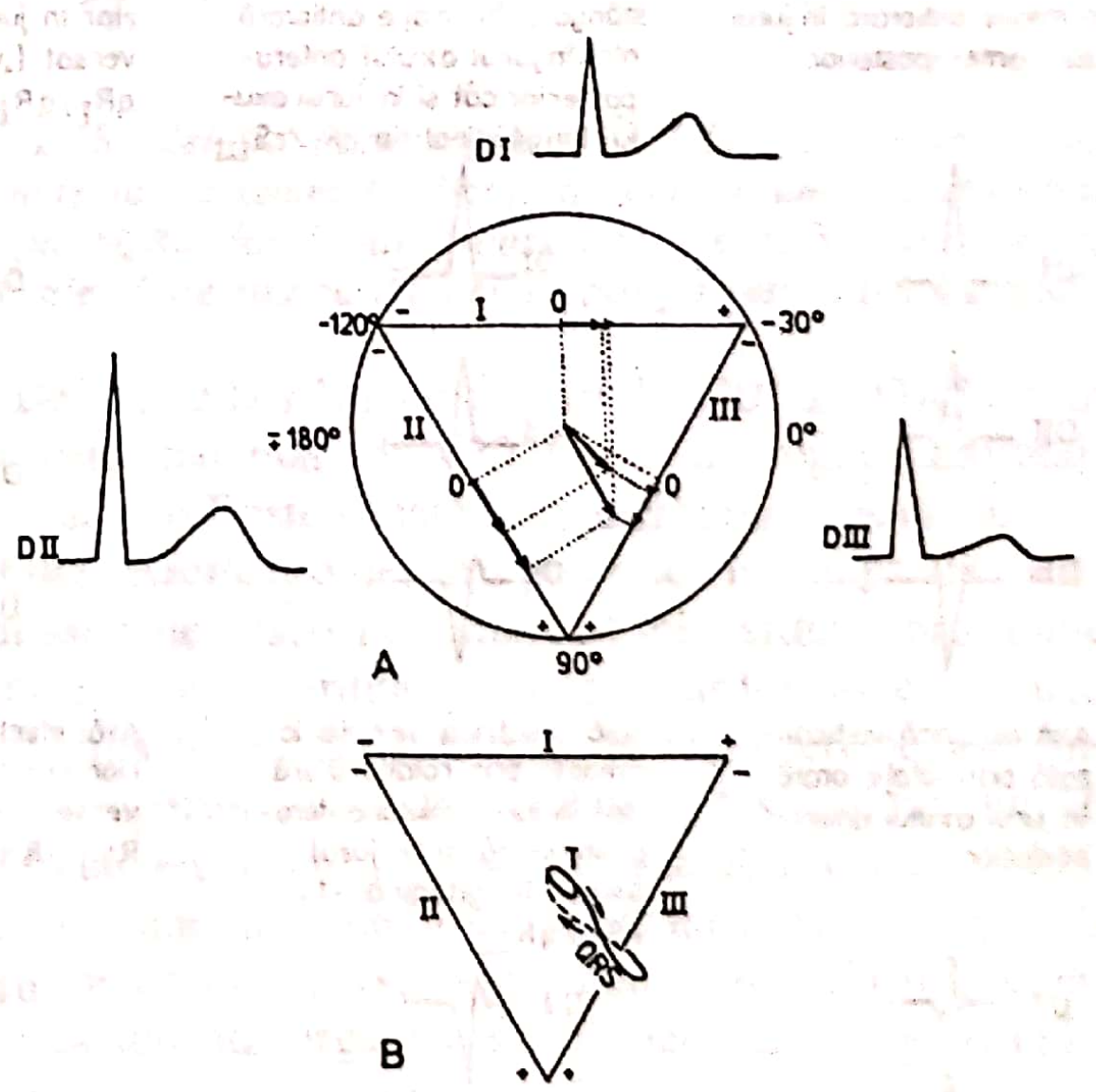

Fig. 1.71 : *A. Aspectul complexului QRS în derivaţiile bipolare ale membrelor în condiţiile unei axe electrice intermediare. Suma netă a deflexiunilor componente ale complexului QRS este pozitivă în toate cele trei derivaţii. Axa electrică a undei T este situată în apropierea axei QRS, unghiul α dintre ÂQRS şi ÂT având o valoare mai mică de 60°. B. Buclele vectocardiografice QRS şi T, în plan frontal, în condiţiile unei axe electrice intermediare.*

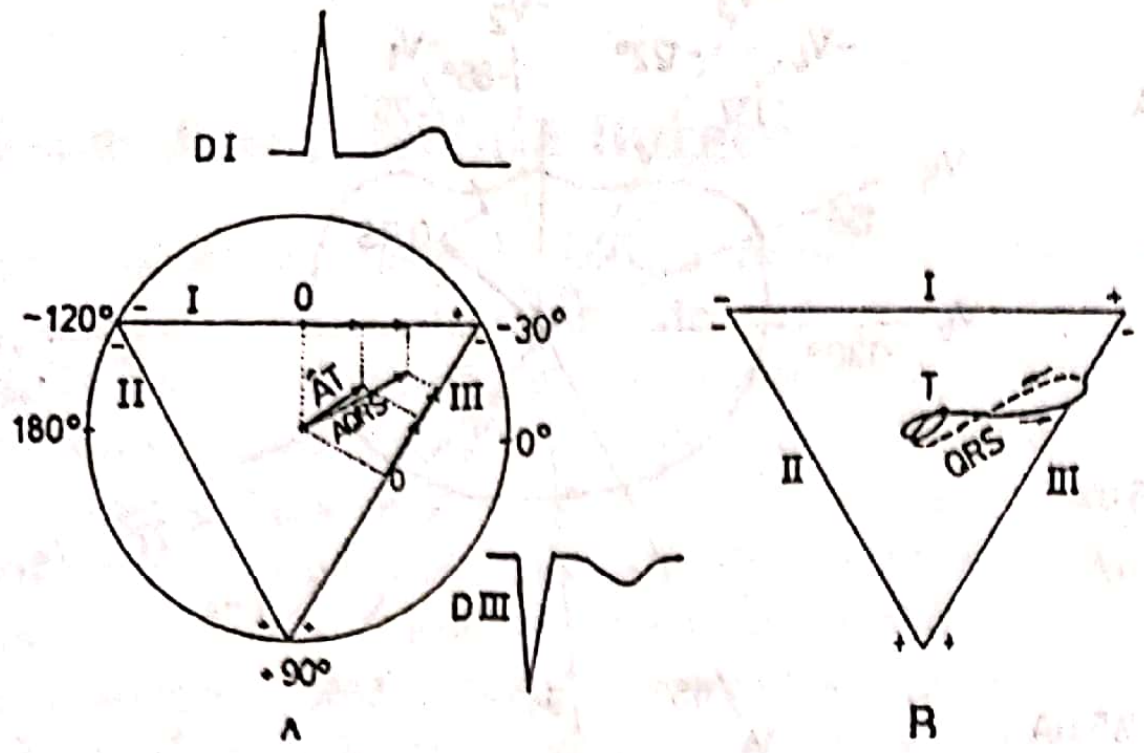
DI
-120°
I
0
-30°
II
III
180°
0°
ÂT
ÂQRS
DIII
+90°
A
I
T
QRS
II
III
B

Fig. 1.72: *A. Tipul stâng de poziţie al axelor electrice (deviaţie axială stângă de tip concordant). Atât ÂQRS, cât şi ÂT sunt deviate la stânga în plan frontal. Unghiul α dintre cele două axe este sub 60°. În derivaţiile bipolare ale membrelor se constată aspectul R_I S_{III}, iar unda T este concordantă cu deflexiunea principală a complexuui QRS. B. Buclele vectocardiografice QRS şi T, în plan frontal, la tipul stâng de poziţie.*

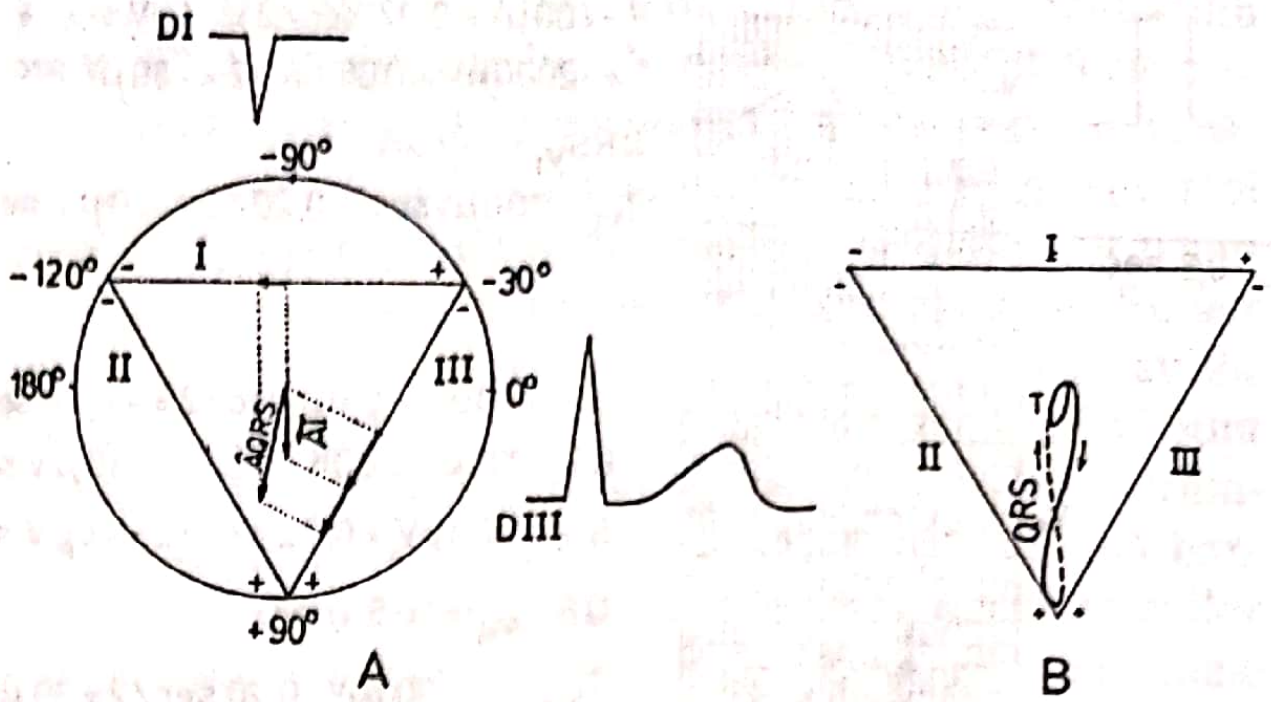
DI
-90°
-120°
I
-30°
180°
II
III
0°
ÂQRS
ÂT
DIII
+90°
A
I
T
QRS
II
III
B

Fig. 1.73: *A. Tipul drept de poziţie al axelor electrice (deviaţie axială dreaptă de tip concordant). Atât ÂQRS, cât şi ÂT sunt deviate la dreapta (apropiate de verticală). Unghiul α dintre cele două axe este sub 60°. În derivaţiile bipolare ale membrelor se constată aspectul S_IR_{III}, iar unda T este concordantă cu deflexiunea principală a complexului QRS. B. Buclele vectocardiografice QRS şi T, în plan frontal, la tipul drept de poziţie.*

antero-posterior, ÂQRS devine aproape paralelă cu DI şi aproape perpendiculară pe DIII. În consecinţă, amplitudinea undei R creşte în DI şi scade în DIII. Dacă rotaţia la stânga este mai mare (unghiul cu orizontala devine negativ), unda RI este amplă, iar deflexiunea majoră în DIII este reprezentată printr-o undă S. Prin urmare, deviaţia stângă a axei electrice se manifestă prin aspectul RI-SIII (fig. 1.72). Adesea este prezentă şi o mică undă Q în DI, dar unda Q este absentă în DIII. Atunci când inima se roteşte la dreapta (sens orar), în jurul axului antero-posterior, ÂQRS devine aproape perpendiculară pe DI şi aproape paralelă cu DIII. În consecinţă, amplitudinea undei R creşte în DIII şi scade în DI. Dacă rotaţia la dreapta este mai mare, încât ÂQRS este orientată în jos şi la dreapta (unghiul cu orizontala depăşeşte 90°), unda RIII este amplă, iar deflexiunea majoră în DI este reprezentată printr-o undă S. Prin urmare, deviaţia dreaptă a axei electrice se manifestă prin aspectul SI-RIII (fig. 1.73). Adesea este prezentă şi o mică undă Q în DIII, dar unda Q lipseşte în DI.

O determinare aproximativă a poziţiei electrice se poate face şi prin inspecţia derivaţiilor unipolare ale membrelor (tabel 1.4). Aspectele menţionate în tabel sunt condiţionate de relaţia derivaţiilor aVL şi aVF cu axa electrică QRS.

Rotaţiile inimii în jurul celorlalte axe anatomice (longitudinală şi transversală) pot fi de asemenea identificate pe electrocardiogramă. Astfel, rotaţia orară în jurul axului logitudinal generează un complex QRS de aspect Rs în DI şi qR în DIII, iar rotaţia antiorară – aspectul qR în DI şi Rs în DIII. Rotaţiile în jurul axului transversal generează fie aspectul qRI, qRII, qRIII (tip „vârf înainte"), fie un aspect RsI, RsII, RsIII (tip „vârf înapoi"). Bineînţeles, diferitele tipuri de rotaţii se pot asocia, generând aspecte mai complexe. Cel mai adesea se asociază rotaţiile în jurul axului antero-posterior cu cele din jurul axului longitudinal: aspect rS în DI şi qR în DIII (rotaţie orară în jurul celor două axe) sau aspect qR în DI şi rS în DIII (rotaţie antiorară în jurul celor două axe) – fig. 1.74.

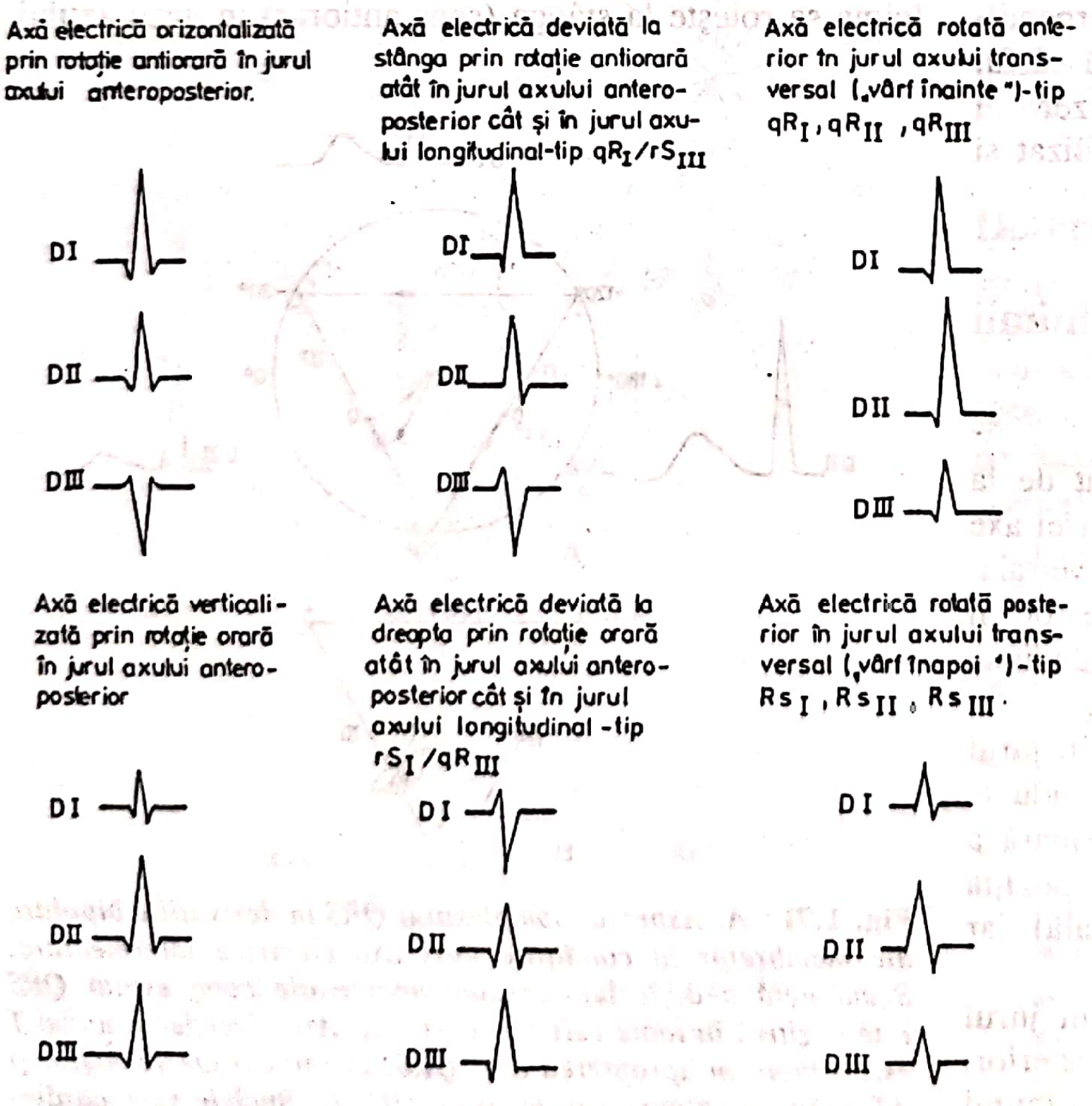
Axă electrică orizontalizată prin rotaţie antiorară în jurul axului anteroposterior.
Axă electrică deviată la stânga prin rotaţie antiorară atât în jurul axului antero-posterior cât şi în jurul axului longitudinal-tip qR_I/rS_{III}
Axă electrică rotată anterior în jurul axului transversal („vârf înainte")-tip qR_I, qR_{II}, qR_{III}
DI
DII
DIII
Axă electrică verticalizată prin rotaţie orară în jurul axului antero-posterior
Axă electrică deviată la dreapta prin rotaţie orară atât în jurul axului antero-posterior cât şi în jurul axului longitudinal -tip rS_I/qR_{III}
Axă electrică rotată posterior în jurul axului transversal („vârf înapoi")-tip Rs_I, Rs_{II}, Rs_{III}.
DI
DII
DIII

Fig. 1.74: *Aspectul complexului QRS în derivaţiile bipolare ale membrelor în diferitele tipuri de rotaţie a inimii în jurul axelor anatomice.*

Tabel 1.4: *Identificarea poziţiei electrice a inimii în funcţie de aspectul complexului QRS în derivaţiile unipolare ale membrelor*

	Orizontală	Semiorizontală	Verticală	Semiverticală	Intermediară
aVL	R amplu	R de amplitudine medie	R mic	R mic	R mic
	S absent	S absent	S adânc	S mic	S absent
	Asemănător cu V6	Asemănător cu V6	Asemănător cu V1		Asemănător cu V6
aVF	R mic	R mic	R amplu	R de amplitudine medie	R mic
	S adânc	S mic	S absent	S absent	S absent
	Asemănător cu V1		Asemănător cu V6	Asemănător cu V6	Asemănător cu V6

Modificările poziţiei axei electrice sunt expresia schimbării poziţiei spaţiale a buclei vectocardiografice. Astfel, deviaţiile stângi sau drepte ale axei electrice pot fi recunoscute din proiecţia în plan frontal a vectocardiogramei. Deviaţia axială stângă se manifestă printr-o buclă QRS care se înscrie în sens antiorar, cu axul longitudinal (vectorul momentan maxim) situat între 0° şi –90° faţă de orizontală (fig. 1.72 B). Deviaţia axială dreaptă este indicată de o buclă QRS care se înscrie în sens orar, cu axul longitudinal (vectorul momentan maxim) situat între +90° şi +180° (fig. 1.73 B).

Între axa electrică principală a inimii (ÂQRS) şi axa anatomică longitudinală (H) există o corelaţie bună, dar imperfectă. Atât axa electrică, cât şi cea anatomică sunt orientate în jos şi la stânga, însă în timp ce axa electrică se îndreaptă uşor posterior, cea anatomică este orientată uşor anterior. Rotaţia antiorară a axei electrice, în plan frontal sau orizontal (deviaţia stângă), este însoţită de regulă de o rotaţie în acelaşi sens a inimii în jurul axelor anatomice longitudinală şi/sau antero-posterioară. Rotaţia orară a axei electrice (deviaţia dreaptă) se însoţeşte în mod similar de o rotaţie dreaptă a inimii sau de o poziţie verticală. Însă de multe ori deviaţia axei electrice poate fi mult mai extinsă din punct de vedere cantitativ decât modificările axei anatomice, mai ales atunci când deviaţia axei electrice este extremă, de exemplu peste +100° sau peste –30° (Friedberg ChK, 1966). Aceasta rezultă din faptul că la determinarea axei electrice participă şi alţi factori alături de poziţia anatomică a inimii.

Deviaţiile axelor electrice sunt clasificate în *deviaţii de tip poziţional* şi *deviaţii de tip patologic*.

Deviaţiile de tip poziţional ale axelor electrice (deviaţii simple sau de tip concordant)

Acest tip de deviaţie a axelor electrice este condiţionat de factorul anatomic şi anume de poziţia inimii în cuşca toracică.

Tipul stâng de poziţie (deviaţia axială stângă de tip concordant). La persoanele cu inima situată transversal datorită poziţiei înalte a diafragmului (indivizii de tip constituţional stenic sau picnic, obezi, femei însărcinate, ascită) se poate constata o deviaţie stângă de grad moderat a axei electrice, de regulă între 0° şi –20°: tipul stâng de poziţie. În tipul stâng de poziţie, ÂT este situată în apropierea ÂQRS, unghiul dintre cele două axe fiind sub 60° (fig. 1.75). În consecinţă, complexul QRS în derivaţiile bipolare ale membrelor este de tip qR_I/rS_{III}, iar unda T este concordantă cu sensul deflexiunii principale a complexului QRS (fig. 1.72).

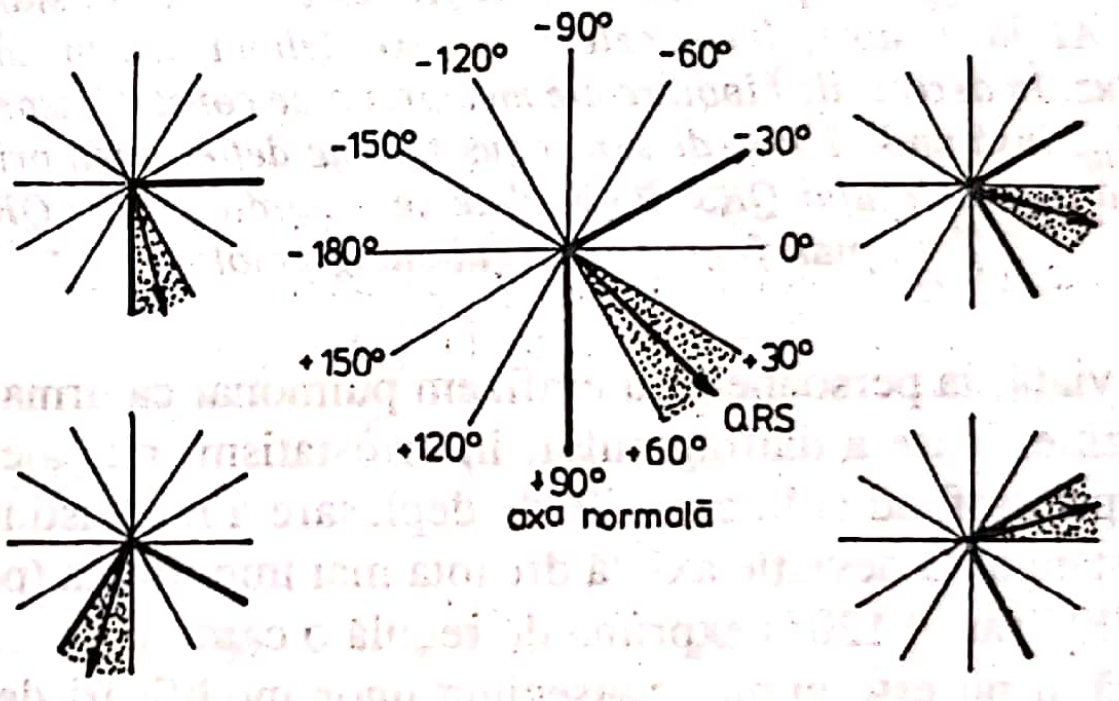

Fig. 1.75: *Relaţia dintre ÂQRS şi ÂT (plan frontal) în condiţii normale (după Lobel I, 1956). Sectoarele umbrite reprezintă poziţia ÂQRS, iar liniile groase delimitează sectorul în care trebuie să fie situată ÂT pentru poziţia respectivă a ÂQRS.*

Deviaţiile la stânga mai mari de –20° ale QRS (şi mai ales cele mai mari de –30°) sunt de regulă anormale, chiar dacă ÂT este situată la un unghi mai mic de 60° faţă de QRS. Asemenea deviaţii puternice la stânga ale ÂQRS sunt asociate deseori cu infarctul miocardic, fibroza miocardică, diverse cardiomiopatii sau cardiopatii congenitale şi exprimă de regulă o tulburare de conducere pe fasciculul antero-superior al ramului stâng al fasciculului lui His (Gorman PA şi col., 1964; Corne RA şi col., 1965). Prezenţa unei axe medii QRS situată între –30° şi –90° este urmată în decursul a doi ani de apariţia frecventă a unei cardiopatii organice sau a diabetului zaharat (Eliot RS şi col., 1963).

Tipul drept de poziţie (deviaţia axială dreaptă de tip concordant). Se constată mult mai puţin frecvent decât tipul stâng de poziţie. La persoanele normale de tip constituţional longilin, cu inima verticalizată sau „în picătură", se poate observa uneori o deviaţie dreaptă de grad moderat a axei electrice medii, de regulă între +90° şi +100°. Acest aspect se mai poate constata la copii în primele luni

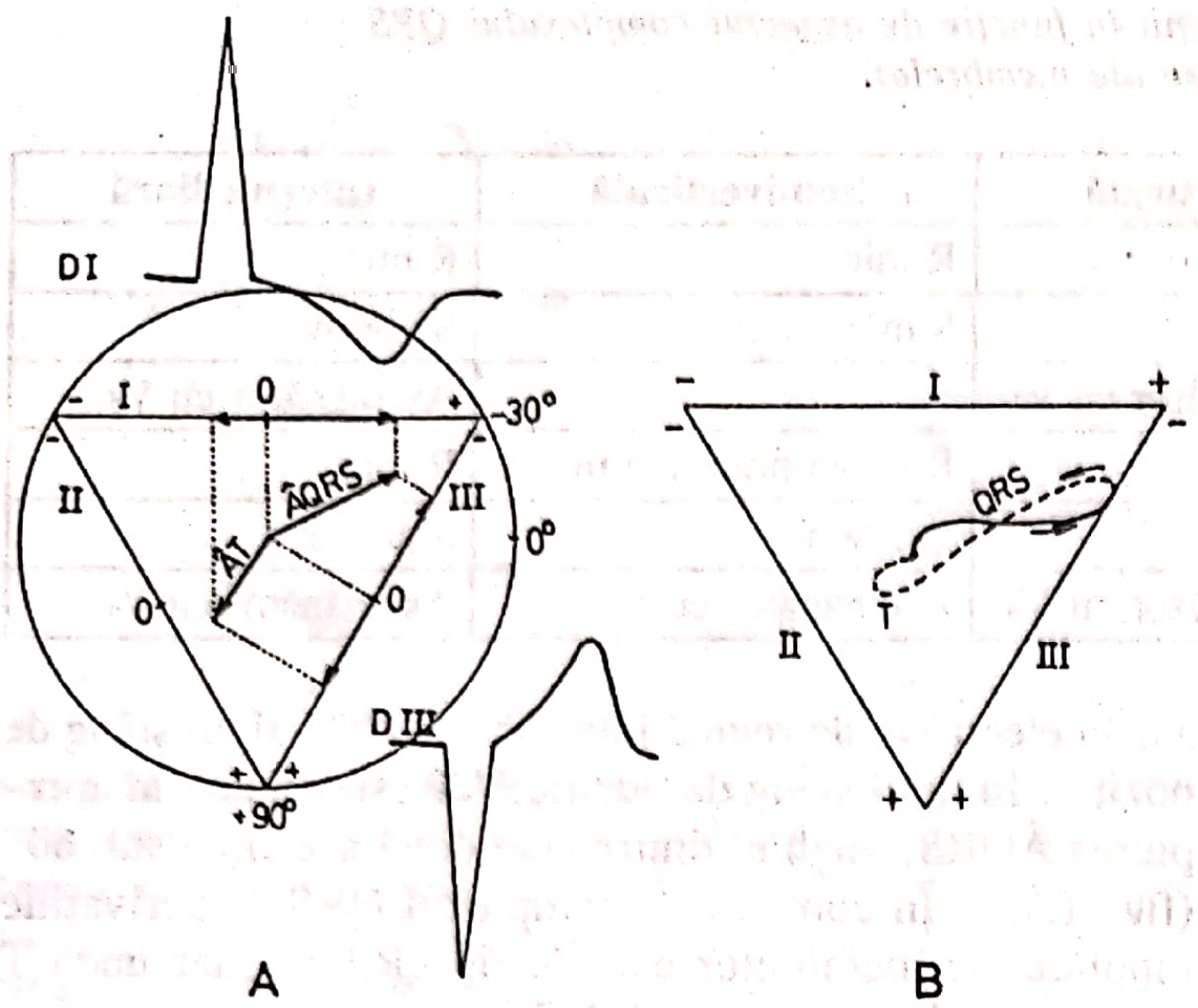

Fig. 1.76 : *A. Tipul stâng patologic al axelor electrice (deviaţie axială stângă de tip discordant). ÂQRS este deviată la stânga, iar ÂT la dreapta, încât cele două axe delimitează un unghi obtuz. În derivaţiile bipolare ale membrelor se constată aspectul* $R_I S_{III}$, *însă unda T este de sens opus faţă de deflexiunea principală a complexului QRS.* ***B.*** *Buclele vectocardiografice QRS şi T, în plan frontal, la tipul stâng patologic.*

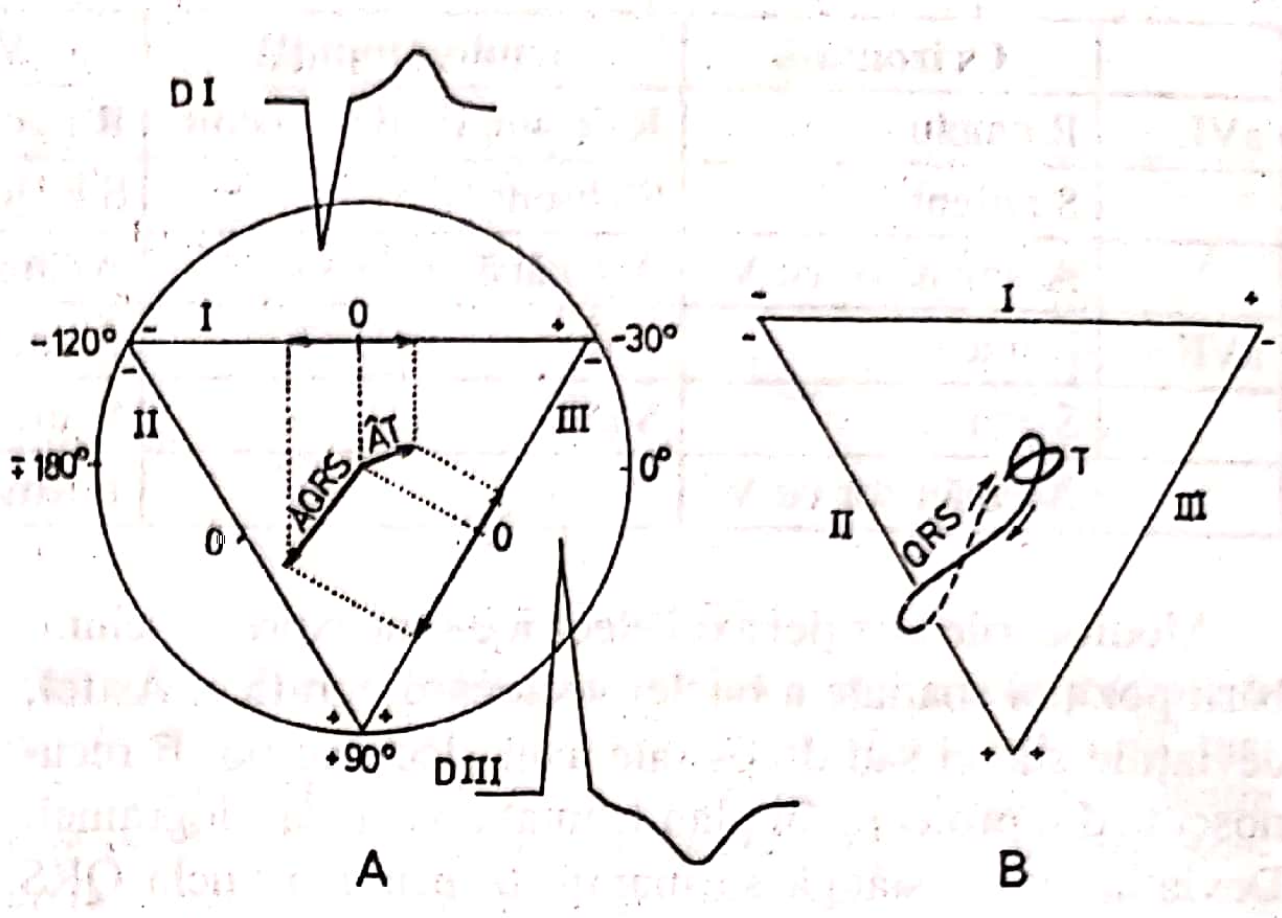

Fig. 1.77 : *A. Tipul drept patologic al axelor electrice (deviaţie axială dreaptă de tip discordant). ÂQRS este deviată la dreapta, iar ÂT la stânga, încât cele două axe delimitează un unghi obtuz. În derivaţiile bipolare ale membrelor se constată aspectul* $R_I S_{III}$, *însă unda T este de sens opus faţă de deflexiunea principală a complexului QRS.* ***B.*** *Buclele vectocardiografice QRS şi T, în plan frontal, la tipul drept patologic.*

de viaţă, la persoanele cu emfizem pulmonar ca urmare a poziţiei joase a diafragmului, în ortostatism, mai ales în inspir profund şi în cazurile de deplasare a mediastinului la stânga. O deviaţie axială dreaptă mai importantă (peste +110° sau +120°) exprimă de regulă o cardiopatie organică şi nu este numai consecinţa unor modificări de tip poziţional. Se poate constata totuşi, în condiţii fiziologice, la copii sub 6 ani.

În tipul drept de poziţie ÂT este situată în apropierea ÂQRS, încât unghiul dintre cele două axe este sub 60° (fig. 1.75). În consecinţă, în conducerile bipolare ale membrelor, complexul QRS este de tip rS_I/qR_{III}, iar unda T este concordantă cu sensul deflexiunii principale a complexului QRS (fig. 1.73).

Deviaţiile de tip patologic ale axelor electrice (deviaţii de tip discordant ale axelor electrice, dislocarea axelor electrice)

Acest tip de deviaţie a axelor exprimă, în mod constant, o condiţie patologică.

Tipul stâng patologic. Se constată în cazurile de hipertrofie ventriculară stângă şi în blocul de ramură stângă. În aceste cazuri, în plan frontal, ÂQRS este deviată la stânga, iar ÂT la dreapta. În consecinţă, unghiul dintre cele două axe depăşeşte în general 60°. Aspectul complexului QRS în conducerile bipolare ale membrelor este de tip qR_I/rS_{III} (în hipertrofia ventriculară stângă) şi R_I/rS_{III} (în blocul de ramură stângă). Segmentul ST şi unda T sunt de sens opus faţă de sensul deflexiunii principale a complexului QRS (fig. 1.76).

Tipul drept patologic. Se constată în cazul hipertrofiei ventriculare drepte. În acest caz, în plan frontal, ÂQRS este deviată la dreapta, iar ÂT la stânga. În consecinţă, unghiul dintre cele două axe depăşeşte în general 60°. Aspectul complexului QRS în derivaţiile bipolare ale membrelor este de tip rS_I/qR_{III}. Unda T este de sens opus faţă de sensul deflexiunii principale a complexului QRS (fig. 1.77).

Gradientul electric ventricular

Definirea noţiunii de gradient electric ventricular

Conceptul de gradient electric ventricular a fost introdus de Wilson FN* şi dezvoltat ulterior de Ashman R* între anii 1930 şi 1940. După Wilson FN, gradientul electric ventricular reprezintă o măsură a efectelor electrice produse de variaţiile locale în timpul procesului de excitaţie şi, consecutiv, în secvenţa procesului de repolarizare a fibrelor miocardice. Prin urmare, această noţiune este corelată cu un anumit grad de neomogenitate a miocardului ventricular sub aspectul proprietăţilor sale electrice.

După cum s-a mai arătat (vezi Electrogeneza undei T), în cazul unei fibre musculare unice sau al unui fascicul de fibre musculare cu proprietăţi electrice omogene (potenţiale de acţiune de durată identică), procesul de repolarizare urmează aceeaşi direcţie şi secvenţă ca şi procesul de depolarizare. În consecinţă, curbele electrice de depolarizare şi de repolarizare vor prezenta suprafeţe egale, dar de sens opus. Suma algebrică a acestor suprafeţe va fi nulă. În acest caz, se spune că nu există gradient (gradientul electric este egal cu zero), deoarece intensitatea şi durata forţelor electrice generate în cursul procesului de repolarizare este egală şi de sens invers cu intensitatea şi durata forţelor electrice produse în cursul procesului de depolarizare. Cu alte cuvinte, integrala tensiune-timp a repolarizării este egală şi de sens opus faţă de integrala tensiune-timp a depolarizării (fig. 1.78).

---

* Citat după Chung EK, 1978.

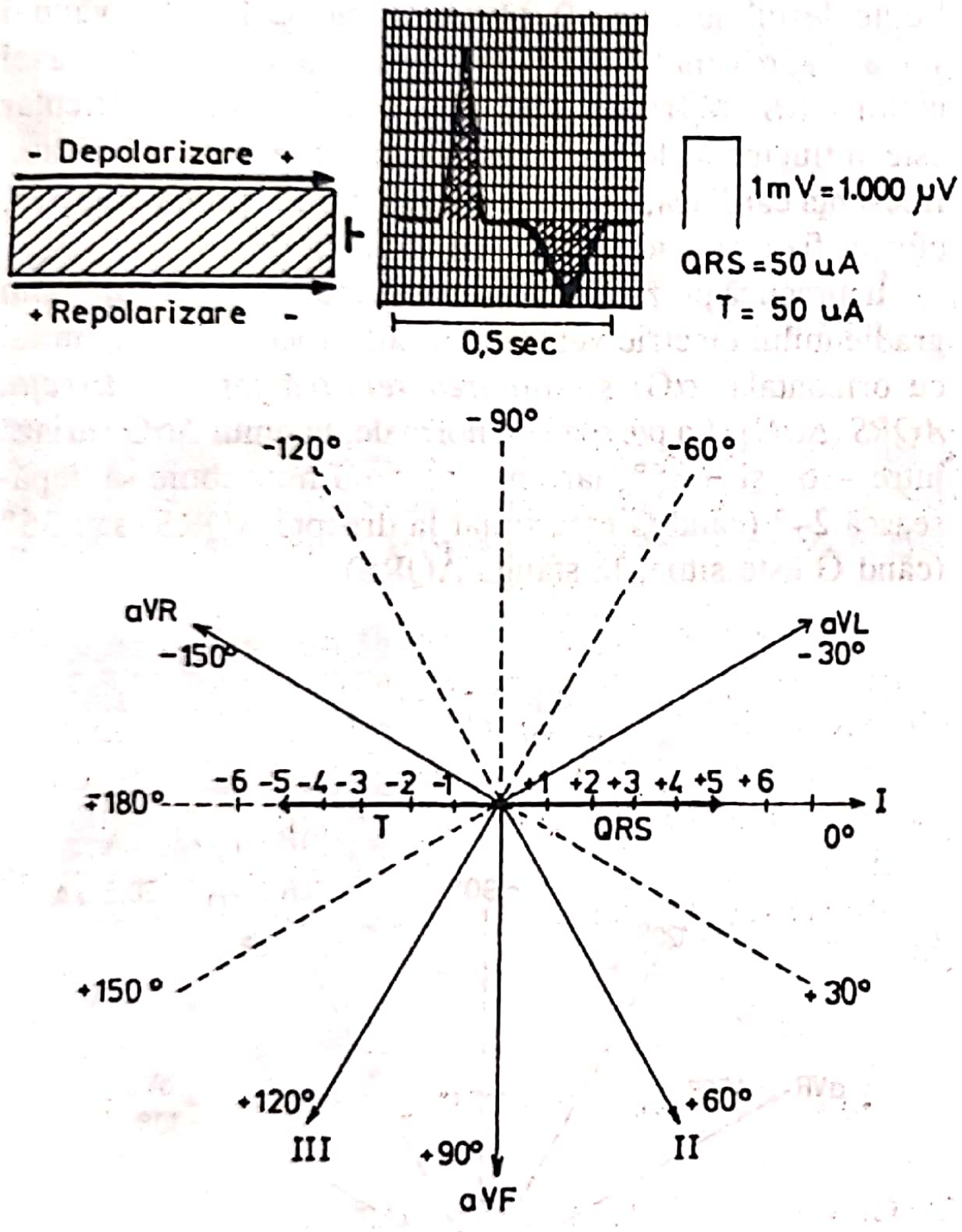

Fig. 1.78 : *Fibră musculară unică (sau fascicul de fibre musculare paralele) : suprafaţa curbei de repolarizare este egală şi de sens opus faţă de suprafaţa curbei de depolarizare. Suma algebrică a suprafeţelor celor două curbe este egală cu zero. Prin urmare, nu există gradient electric.*

Spre deosebire de fibrele musculare izolate, miocardul ventricular este neomogen din punct de vedere metabolic, ceea ce conferă diferitelor sale zone anumite particularităţi electrice (deosebiri în intensitatea şi durata procesului de excitaţie). De exemplu, zonele subendocardice prezintă potenţiale de acţiune de durată mai mare faţă de straturile subepicardice, fenomen care va modifica secvenţa procesului de repolarizare: depolarizarea începe în zonele subendocardice, însă repolarizarea începe în straturile subepicardice. În consecinţă, suprafaţa undei T va prezenta acelaşi sens cu suprafaţa QRS, iar suma algebrică a acestor suprafeţe va fi diferită de zero (fig. 1.79). În acest caz se spune că există gradient electric între procesele de depolarizare şi cele de repolarizare. În cazul inimii, în condiţii normale, există totdeauna un gradient electric ventricular. Absenţa gradientului electric ventricular indică în mod constant o situaţie patologică.

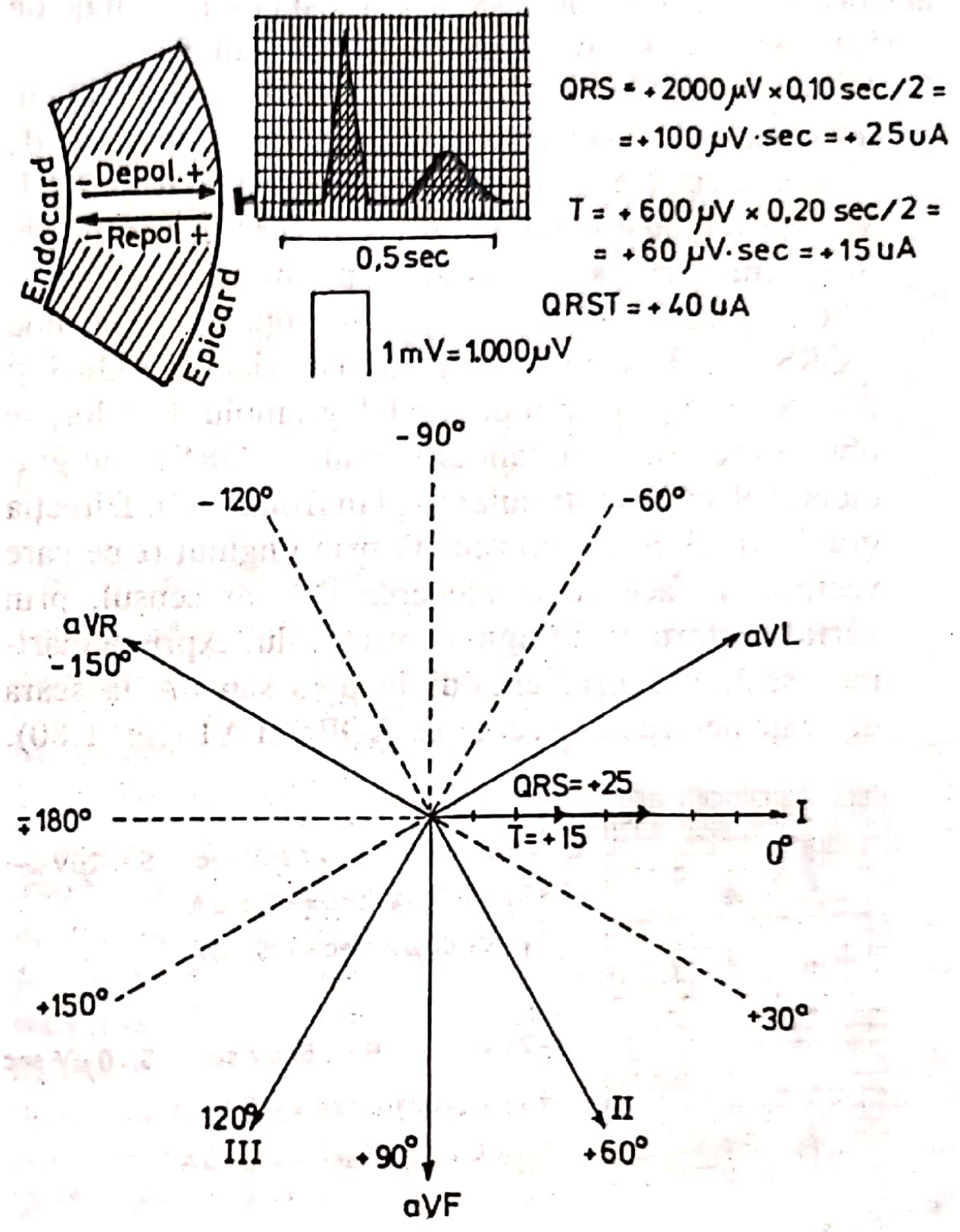

Fig. 1.79 : *Miocardul ventricular : suprafaţa curbei de repolarizare prezintă acelaşi sens cu suprafaţa curbei de depolarizare. Suma algebrică a suprafeţelor celor două curbe este diferită de zero. Prin urmare, există gradient electric.*

Determinarea gradientului electric ventricular

Gradientul electric ventricular poate fi reprezentat sub o formă vectorială pe baza relaţiei dintre mărimea spaţială a vectorului QRS (SÂQRS) şi vectorului T (SÂT). Rezultanta celor doi vectori spaţiali exprimă mărimea şi orientarea spaţială a gradientului electric ventricular (SĜ). Acest vector spaţial este orientat la stânga, în jos şi puţin înainte, între axa anatomică longitudinală a inimii (SH) şi SÂQRS. Pentru obţinerea gradientului electric ventricular spaţial este necesară calcularea proiecţiei gradientului în cel puţin două dintre cele trei planuri: frontal, orizontal şi sagital. Se utilizează derivaţii bipolare transtoracice (antero-posterioară, transversală şi verticală). Determinarea SĜ este însă foarte laborioasă şi fără utilitate deosebită.

În mod practic, se determină valoarea manifestă a gradientului electric ventricular în plan frontal (Ĝ). În esenţă, *gradientul electric în plan frontal (Ĝ) reprezintă expresia vectorială a relației dintre suprafețele QRS și T determinate în plan frontal și anume rezultanta geometrică a axelor medii QRS și T.* Cu alte cuvinte, gradientul electric ventricular constă în reprezentarea vectorială a sumei algebrice a suprafețelor QRS și T. Există două metode de determinare a gradientului electric ventricular.

(a) Se determină axa medie QRS (ÂQRS) și T (ÂT), în μVs sau uA, prin calculul suprafețelor înscrise de undele electrice și linia izoelectrică în DI și DIII. Valorile obținute se raportează pe derivațiile respective, în sistemul tri- sau hexaxial, după metoda indicată la determinarea axelor electrice. Se obțin în acest mod ÂQRS și ÂT. Prin însumarea vectorială a ÂQRS și ÂT, pe baza principiului paralelogramului forțelor, se obține vectorul rezultant al suprafeței QRST sau gradientul electric ventricular în plan frontal (Ĝ). Direcția gradientului este reprezentată prin unghiul α pe care vectorul îl face cu conducerea DI, iar sensul, prin vârful vectorului. Lungimea vectorului exprimă mărimea scalară a gradientului în μVs sau uA la scara utilizată pentru reprezentarea ÂQRS și ÂT (fig. 1.80).

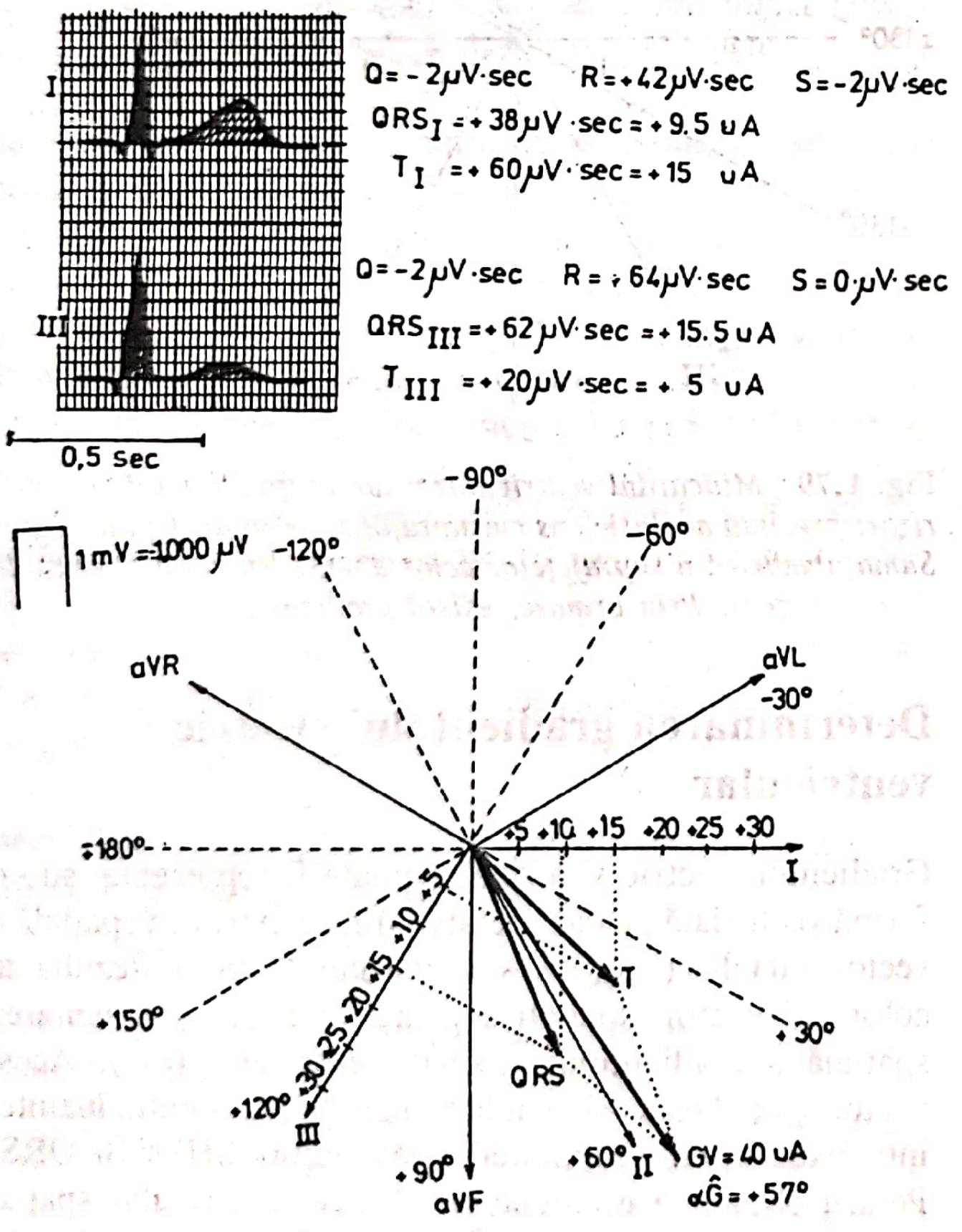
I
III
Q= - 2μV·sec R= + 42μV·sec S= -2μV·sec
QRS_I = + 38μV ·sec = + 9.5 uA
T_I = + 60μV·sec = + 15 uA
Q= -2μV ·sec R = + 64μV·sec S = 0·μV·sec
QRS_III = + 62μV·sec = + 15.5 uA
T_III = + 20μV ·sec = + 5 uA
0,5 sec
1 mV = 1000 μV
-90°
-120°
-60°
aVR
aVL
-30°
±180°
+5 +10 +15 +20 +25 +30
I
+5 +10 +15 +20 +25 +30
T
+150°
+30°
QRS
+120°
III
+90°
aVF
+60°
II
GV = 40 uA
αĜ = +57°

Fig. 1.80 : *Determinarea gradientului electric ventricular (prima metodă). Se determină ÂQRS și ÂT prin procedeul obișnuit. Prin însumarea vectorială a ÂQRS și ÂT se obține vectorul rezultant al suprafeței QRST sau gradientul electric ventricular în plan frontal. Direcția gradientului este reprezentată prin unghiul αĜ pe care vectorul îl face cu axul derivației I, iar mărimea scalară se exprimă la scara utilizată pentru reprezentarea ÂQRS și ÂT.*

(b) Se calculează în DI și separat în DIII suma algebrică a întregii suprafețe QRST delimitate de curba electrică (depolarizare + repolarizare). Se obține o valoare pentru $QRST_I$ și una pentru $QRST_{III}$. Se raportează aceste valori, cu semnul respectiv, în sistemul tri- sau hexaxial pe axul derivațiilor respective. Punctul de intersecție al perpendicularelor trasate prin cele două puncte reprezintă vârful gradientului electric ventricular, originea sa fiind situată în centrul sistemului (fig. 1.81).

Mărimea scalară a gradientului ventricular variază în limite destul de largi : 2-23 uA, în medie 13 uA, având o valoare aproximativ dublă față de mărimea scalară a axei medii QRS. Mărimea scalară a gradientului ventricular este influențată de numeroși factori fiziologici : vârsta, frecvența cardiacă, postura, poziția inimii, proba Valsalva, efortul fizic sau administrarea de nitrit de amil.

În practică prezintă o importanță mult mai mare *direcția* gradientului electric ventricular, adică valoarea unghiului cu orizontala (αĜ) și *valoarea relativă față de direcția ÂQRS* (ΔαĜ). La persoanele normale, unghiul ΔαĜ variază între −16° și +85°, iar unghiul ΔαĜ nu trebuie să depășească 24° (când Ĝ este situat la dreapta ÂQRS) sau 35° (când Ĝ este situat la stânga ÂQRS).

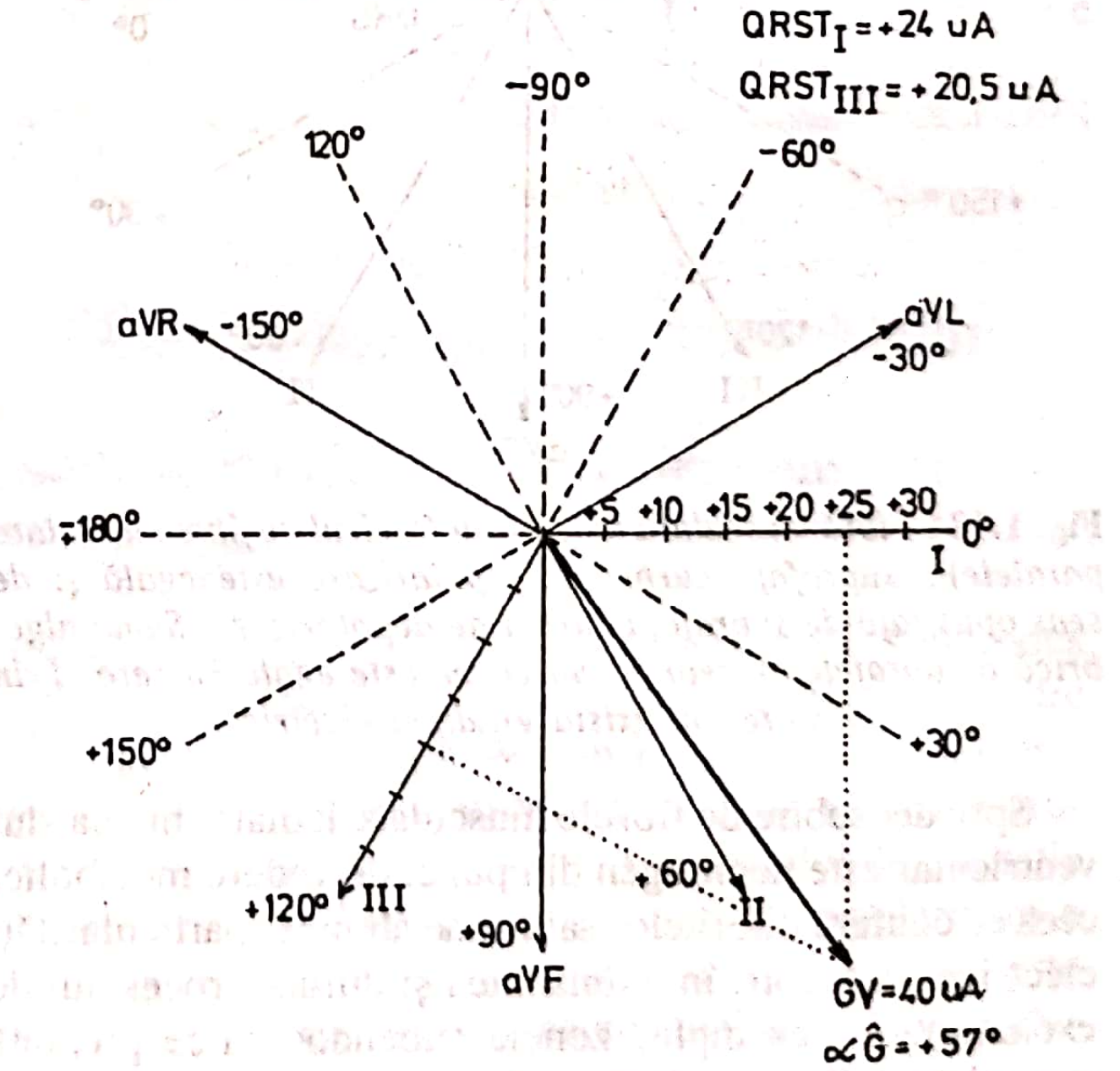

Fig. 1.81 : *Determinarea gradientului electric ventricular (a doua metodă). Se calculează în DI și separat în DIII suma algebrică a întregii suprafețe QRST. Se raportează valorile obținute pentru $QRST_I$ și $QRST_{III}$ în sistemul tri- sau hexaxial. Punctul de intersecție al perpendicularelor trasate prin cele două puncte reprezintă vârful vectorului QRST (gradientul electric ventricular), originea sa fiind situată în centrul sistemului.*

Semnificaţia clinică a gradientului electric ventricular

Deoarece Ĝ este rezultanta geometrică a axelor medii QRS şi T, se poate scrie relaţia:

$$\hat{G} = \hat{A}QRS + \hat{A}T$$

de unde

$$\hat{A}T = \hat{G} - \hat{A}QRS$$

Ultima ecuaţie arată că modificările undei T (faza terminală a electroventriculogramei) depind de doi factori şi anume gradientul electric ventricular şi axa medie QRS. În funcţie de factorul care a indus modificările curbei de repolarizare ventriculară se pot distinge *modificări primare* şi *modificări secundare de repolarizare ventriculară.*

Modificări primare de repolarizare ventriculară (modificări primare ale fazei terminale, modificări primare S-T, T)

Se consideră că modificările de repolarizare ventriculară sunt „primare" atunci când alteraţiunile segmentului S-T şi undei T apar ca o anomalie primară şi independentă faţă de procesul de depolarizare ventriculară. În acest caz, modificările S-T, T nu sunt consecutive unor modificări ale ÂQRS, ci sunt condiţionate de o tulburare locală a procesului de repolarizare (întârziere a repolarizării, modificări de durată, amplitudine şi configuraţie a potenţialului de acţiune). Conform ecuaţiei ÂT = Ĝ – ÂQRS, ÂQRS fiind constantă, gradientul electric ventricular va fi modificat în mod obligatoriu situându-se în afara limitelor considerate ca normale (fig. 1.82). Prin urmare, alteraţiunile primare S-T,T se însoţesc în mod constant de modificarea gradientului electric ventricular. Modificările primare de repolarizare ventriculară pot fi induse de: ischemia miocardică, leziuni miocardice inflamatorii sau degenerative, tulburări metabolice sau electrolitice, droguri (digitala) tulburări ale tonusului vegetativ. În fig. 1.83 sunt redate modificările gradientului electric ventricular în funcţie de localizarea proceselor de tip ischemic din miocard.

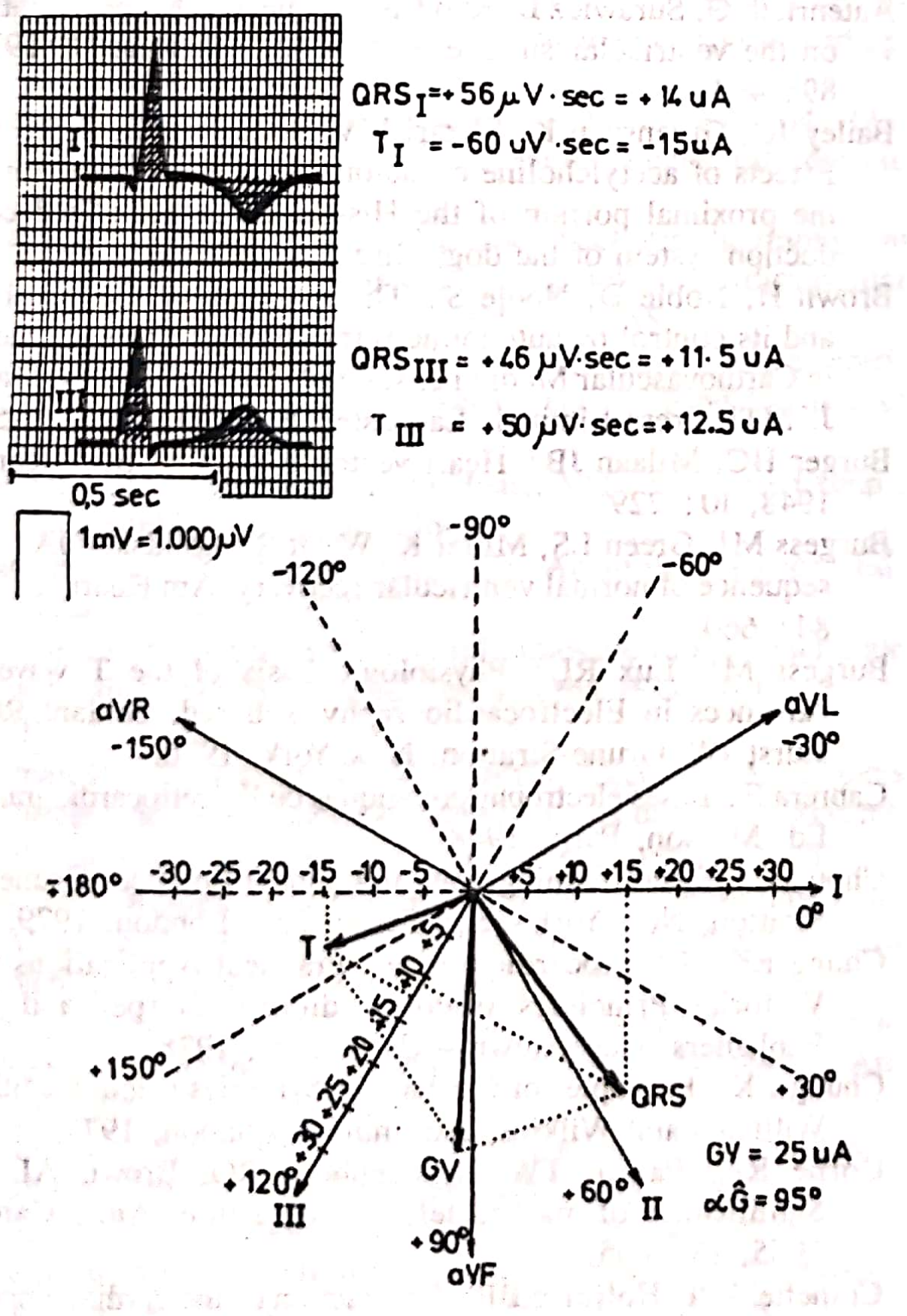
I
III
$QRS_I = +56 \mu V \cdot sec = +14 uA$
$T_I = -60 uV \cdot sec = -15 uA$
$QRS_{III} = +46 \mu V \cdot sec = +11.5 uA$
$T_{III} = +50 \mu V \cdot sec = +12.5 uA$
0,5 sec
1mV=1.000μV
-90°
-120°
-60°
aVR
-150°
aVL
-30°
∓180°
-30 -25 -20 -15 -10 -5
+5 +10 +15 +20 +25 +30
I
0°
T
+5 +10 +15 +20 +25 +30
+150°
QRS
+30°
GV
GV = 25 uA
αĜ = 95°
+120°
III
+60°
II
+90°
aVF

Fig. 1.82: *Modificări primare de repolarizare ventriculară: gradientul electric ventricular este situat în afara limitelor normale (αĜ = +105°).*

Modificări secundare de repolarizare ventriculară (modificări secundare ale fazei terminale, modificări secundare S-T, T)

Modificările „secundare" de repolarizare ventriculară apar ca o consecinţă a unei desfăşurări anormale a procesului de depolarizare ventriculară. În acest caz, fiecare punct al miocardului ventricular, luat în mod izolat, se comportă în mod fiziologic în cursul procesului de excitaţie (durata şi configuraţia potenţialului de acţiune). Se modifică numai secvenţa (succesiunea) procesului de depolarizare ventriculară şi, condiţionat de aceasta, se modifică şi secvenţa procesului de repolarizare. Prin urmare, modificările S-T, T sunt consecutive sau secundare alteraţiunilor complexului QRS. Gradientul electric ventricular rămâne situat în limite normale (fig. 1.84). Modificările secundare de repolarizare ventriculară apar în hipertrofiile ventriculare, blocuri de ramură, sindromul WPW, extrasistole ventriculare.

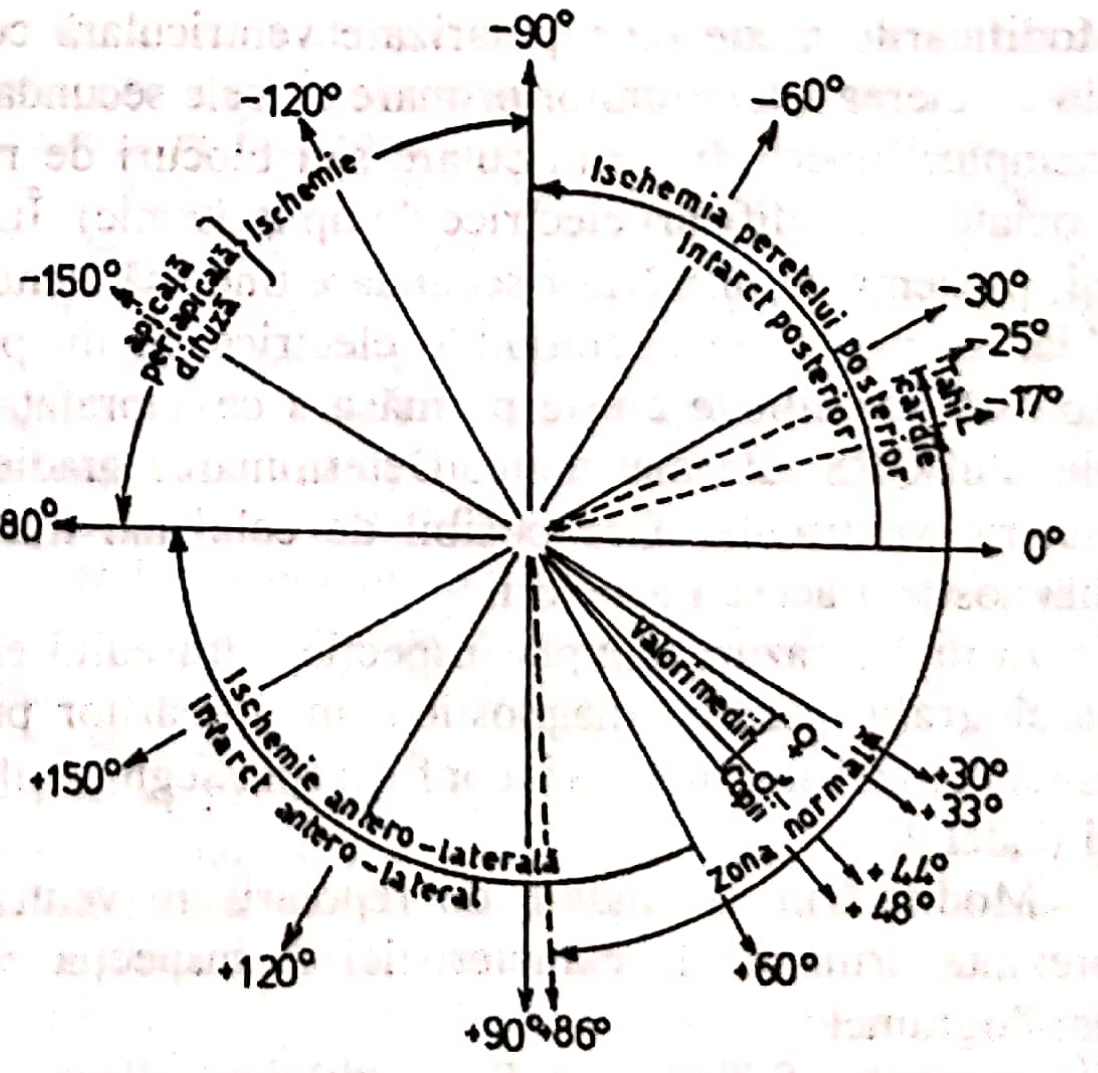
-90°
-120°
-60°
Ischemie
apicală
periapicală
difuză
-150°
Ischemia peretelui posterior
Infarct posterior
-30°
-25°
-17°
Tahicardie
∓180°
0°
Valori medii
♀
♂
Copii
Zona normală
+30°
+33°
+44°
+48°
+150°
Ischemie antero-laterală
Infarct antero-lateral
+120°
+60°
+90°
+86°

Fig. 1.83: *Modificarea poziţiei gradientului electric ventricular în funcţie de localizarea procesului de tip ischemic din miocard (după Zuckermann R, 1957).*

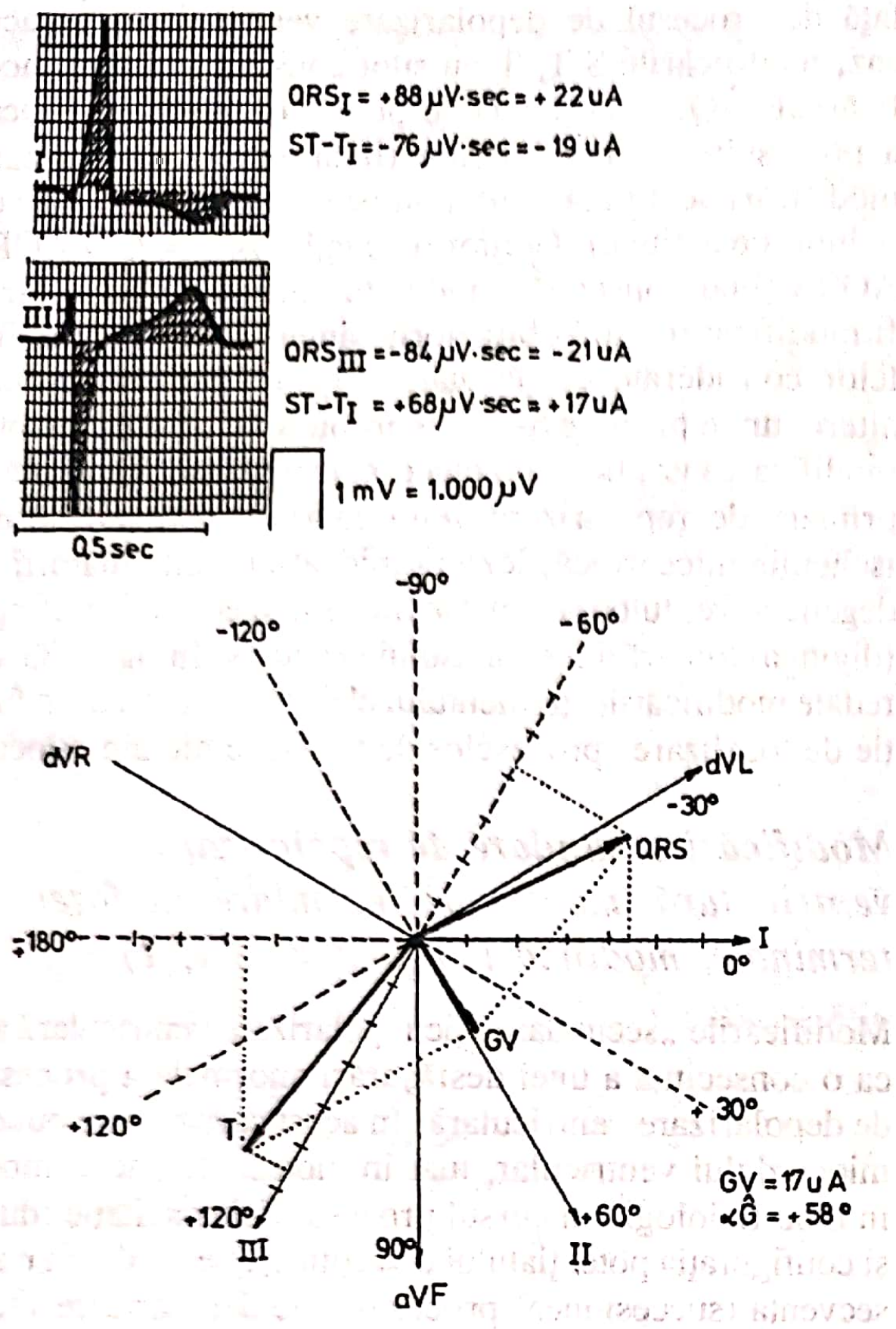
I
$QRS_I = +88 \mu V \cdot sec = +22 uA$
$ST\text{-}T_I = -76 \mu V \cdot sec = -19 uA$
III
$QRS_{III} = -84 \mu V \cdot sec = -21 uA$
$ST\text{-}T_I = +68 \mu V \cdot sec = +17 uA$
1 mV = 1.000 μV
0,5 sec
-90°
-120°
-60°
aVR
aVL
-30°
QRS
±180°
I
0°
GV
+30°
+120°
T
GV = 17 uA
$\alpha\hat{G} = +58°$
+120°
III
90°
II
+60°
aVF

Fig. 1.84: *Modificări secundare de repolarizare ventriculară: gradientul electric ventricular este situat în limite normale ($\alpha\hat{G} = +58°$).*

Modificări mixte de repolarizare ventriculară (modificări mixte ale fazei terminale, modificări mixte S-T, T)

Modificările mixte de repolarizare ventriculară constau din asocierea alteraţiunilor primare cu cele secundare (de exemplu, hipertrofii ventriculare sau blocuri de ramură asociate cu modificări electrice de tip ischemic). În general, prezenţa modificărilor secundare tinde să atenueze şi chiar să mascheze alteraţiunile electrice de tip primar. Această posibilitate creşte pe măsură ce suprafaţa complexului QRS este mai mare. Determinarea gradientului electric ventricular face posibil de cele mai multe ori diagnosticul acestei asocieri.

În multe cazuri, simpla inspecţie a traseului electrocardiografic permite diagnosticul modificărilor primare asociate, pe baza aprecierii configuraţiei segmentului S-T şi undei T.

Modificările secundare de repolarizare ventriculară prezintă următoarele caracteristici la inspecţia electrocardiogramei:

- segmentul S-T şi unda T prezintă acelaşi sens (supradenivelare S-T cu undă T pozitivă sau subdenivelare cu undă T negativă);
- segmentul S-T şi unda T sunt de sens opus faţă de deflexiunea principală a complexului QRS;
- undele T negative sunt rotunjite şi simetrice;
- inspectând mai multe conduceri, se constată că există o relaţie între mărimea suprafeţei complexului QRS şi gradul modificărilor S-T, T: cu cât suprafaţa QRS este mai mare, cu atât modificările S-T, T sunt mai severe.

Modificările primare de repolarizare ventriculară asociate vor imprima traseului electric următoarele caracteristici:

- opoziţie între segmentul S-T şi unda T sau numai inversiunea undei T fără decalarea segmentului S-T;
- nu se constată o relaţie între gradul modificărilor QRS şi gradul alteraţiunilor S-T, T;
- undele T negative sunt mai adânci şi simetrice.

Bibliografie

Amer NS, Stuckey JH, Hoffman BF Cappelletti RR, Domingo RT: Activation of the intraventricular septal myocardium sudied during cardiopulmonary bypass. Am Heart J, 1960, 59: 224.

Anderson RH, Ho SY, Wharton J, Becker AE: Gross anatomy and microscopy of the conducting system, in Mandel WJ (ed.), Cardiac arrhythmias. Their mechanisms, diagnosis, and management. JB Lippincott, Philadelphia, 1995: 13-54.

Autenrieth G, Surawicz B, Kuo CS: Sequence of repolarization on the ventricular surface in the dog. Am Heart J, 1975, 89: 463.

Bailey JC, Greenspan K, Elizari MV, Anderson GI, Fisch C: Effects of acetylcholine on automaticity and conduction in the proximal portion of the His-Purkinje specialized conduction system of the dog. Circ Res, 1972, 30: 210.

Brown H, Noble D, Noble S: The initiation of the heartbeat and its control by autonomic transmitters, în Developments in Cardiovascular Medicine, sub red. Dickinson CJ şi Marks J. MTP Press Limited, Lancaster, England, 1978, 31-52.

Burger HC, Milaan JB: Heart vector and leads. Brit Heart J, 1948, 10: 229.

Burgess MJ, Green LS, Millar K, Wyatt R, Abildskov JA: The sequence of normal ventricular recovery. Am Heart J, 1972, 84: 660.

Burgess MJ, Lux RL: Physiologic basis of the T wave, in Advances in Electrocardiography, sub red. Schlant RC şi Hurst JW. Grune-Stratton, New York, 1976.

Cabrera E: Bases électrophysiologiques de l'électrocardiographie. Éd. Masson, Paris, 1948.

Chou TC: Electrocardiography in Clinical Practice. Grune and Stratton, New York - San Francisco - London, 1979.

Chung EK: Electrocardiography: Practical Applications with Vectorial Principles (second edition). Harper and Row Publishers, Hagerstown - Cambridge, 1978.

Chung EK: Principles of Cardiac Arrhythmias (second edition). Williams and Wilkins, Baltimore - London, 1977.

Corne RA, Parkin TW, Brandenburg RO, Brown AL jr.: Significance of marked left axis deviation. Am J Cardiol, 1965, 15: 605.

Cranefield PF, Hoffman BF: Conduction of the cardiac impulse. II. Sumation and inhibition. Circ Res, 1971, 28: 220.

Cranefield PF, Wit AL, Hoffman BF: Genesis of cardiac arrhythmias. Circulation, 1973, 47: 190.

Damato NA, Lau HS: His bundle rhythm. Circulation, 1969, 40: 527.

Denes P Wu D, Dhingra R, Pietras RJ, Rosen KM: The effects of cycle lenght on cardiac refractary periods in man. Circulation, 1974, 49: 32.

Dorra M: Éléments d'électrophysiologie myocardique. Applications à l'électrocardiographie clinique. Coeur Méd Int, 1965, 4: 479.

Draper MH, Weidmann S: Cardiac resting and action potentials recorded with an intracellular electrode. J Physiol, 1951, 115: 74.

Durrer D, Van der Tweel LH, Blickman JR, Berreklouw S, Van Der Wey LP: Spread of activation in the left ventricular wall of the dog. Am Heart J, 1953, 46: 683.

Durrer D, Van der Tweel LH, Blickman JR, Berreklouw S, Van Der Wey LP: IV Transmural and intramural analysis. Am Heart J, 1955, 50: 860.

Durrer D, Van der Tweel LH: Excitation of left ventricular wall of the dog and goat. Ann NY Acad Sci, 1957, 65: 779.

Eliot RS, Millhon WA, Millhon J: The clinical significance of uncomplicated marked left axis deviation in men without known disease. Am J Cardiol, 1963, 12: 767.

Erickson RV, Scher AM, Becker RA: Ventricular excitation in experimental bundle branck block. Circ Res, 1957, 5: 5.

Estes EH jr: Electrocardiography and vectorcardiography, in The Heart sub red. Hurst JW, Logue RB, Schlant RC, Nanette Kass Wenger. Mc Graw-Hill Book Company, New York, 1974: 297-313.

Estes EH, McCall BW, Wallace AG: Time expansion in vectorcardiography. The advantages of magnetic tape recording. Am Heart J, 1962, 63: 98.

Evans W: Which leads shall we take. Am Heart J, 1962, 64: 143.

Fattorusso V, Ritter O: Atlas d'Électrocardiographie. Ed. Masson, Paris, 1963.

Fisch C: Electrocardiography and Vectorcardiography, in Braunwald E, Heart Disease A textbook of Cardiovascular Medicine. W.B. Saunders, 1992: 116-155.

Franz MR, Borgheer K, Castartd-Jäkle A, *et al.*: Human ventricular repolarization and T wave genesis. Prog Cardiovasc Dis, 1991, 33: 369-384.

Fridberg ChK: Diseases of the Heart. W.B. Saunders Comp., Philadelphia – London, 1966.

Gavrilescu St, Streian C, Luca C: Aritmiile cardiace. Ed. Facla, Timişoara, 1976.

Gavrilescu St: Mecanisme electrofiziologice fundamentale ale aritmiilor cardiace. Medicina internă (Bucureşti), 1974, 26: 131.

Gorman PA, Calatayud JB, Abraham S, Caceres CA: Effects of age and heart disease on the QRS axis during the seventh through the tenth decades. Am Heart J, 1964, 67: 39.

Haas HG, Blömer A, Levy M, Schaefer H: Experimentelle Untersuchungen am Hundherzen zum Problem des Ventrikengradienten. Cardiologia, 1960, 37: 66.

Hageman GR, Goldberg JN, Armour JA, Randall WC: Cardiac dysrhythmias induced by autonomic nerve stimulation, Am J Cardiol, 1973, 32: 823.

Hamlin RL, Smith CR: Effects of vagal stimulation on S-A and A-V nodes. Am J Physiol, 1968, 215: 560.

Haydar ZR, Brantley DA, Gittings NE, *et al.*: Early repolarization. An electrocardiographic predictor of enhanced aerobic fitness. Am J Cardiol, 2000, 85: 264-266.

Hodgkin AL, Huxley AF, Katz B: Measurement of current--voltage relations in the membrane of the giant axon of Loligo. J Physiol (London), 1952, 116: 424 (a).

Hodgkin AL, Huxley AF: A quantitative description of membrane current and its application to conduction and excitation in nerve. J Physiol (London), 1952, 117: 500 (b).

Hoffman BF, Cranefield PF: Electrophysiology of the Heart. Mc Graw-Hill Book Comp., New York, 1960.

Horan LG, Flowers NC: Electrocardiography and Vectorcardiography, in Heart diseases, sub red. E Braunwald, W.B. Saunders Comp., Philadelphia – London, 1980: 198-252.

James TN: Anatomy of coronary arteries and veins, in The Heart, sub red. Hurst JW, Logue RB, Schlant RC şi Nanette Kass Wenger. Mc Graw-Hill Book Comp, New York, 1974: 35-51 (b).

James TN: Anatomy of the conduction system of the heart, în The Heart, sub red. Hurst JW, Logue RB, Schlant RC şi Nanette Kass Wenger. Mc Graw-Hill Book Comp, New York, 1974, 52-62 (a).

James TN: The conecting pathways between the sinus node and A-V node and between right and left atrium in the human heart. Am Heart J, 1963, 66: 498.

Jordan RC, Beswick FW: Graphic determination and comparison of RLF plane vector angles obtained from lead projection ratios using Einthoven and various Burger-type triangles. Am Heart J, 1960, 59: 892.

Katz LN: Electrocardiography. Lea Febiger, Philadelphia, 1949.

Kennamer R, Prinzmetal M: Depolarization of the ventricle with bundle branch block. Studies of the mechanism of ventricular activity. Am Heart J, 1954, 47: 769.

Kent KM, Epstein SE, Cooper T, Jacobovitz DN: Cholinergic innervation of the canine and human ventricular conduction system. Anatomic and electrophysiologic correlation. Circulation, 1974, 50: 948.

Langner PH: An octaxial reference system derived from nonequilateral triangle for frontal plane vectorcardiography. Am Heart J, 1955, 49: 696.

Lazzara R, Scherlag BJ, Robinson MJ, Samuel P: Selective in situ parasympathetic control of the canine sinoatrial and atrioventricular nodes. Circ Res, 1973, 32: 393.

Lepeschkin E: Physiologic basis of the U wave, în Advances in Electrocardiography, sub red. Schlant RC şi Hurst JW. Grune-Stratton, New York, 1976: 353-376 (b).

Lepeschkin E: Role of myocardial temperature, electrolyte and stress gradients in the genesis of the normal T wave, in Advances in Electrocardiography, sub red. Schlant RC şi Hurst JW. Grune-Stratton, New York, 1976: 339-352 (a).

Ling G, Gerard RW: The normal membrane potential of frog sartorius fibers. J Cell and Comp Physiol, 1949, 34: 383.

Lobel I: Electrocardiografia. Ed. Medicală, Bucureşti, 1956.

MacFarlane PW, Lawrie TDV (eds.): Comprehensive Electrocardiography: Theory and Practice in Health and Disease, Pergamon, New York, 1989.

Marriott HJL, Myerburg RJ: Recognition and treatment of cardiac arrhythmias and conduction disturbances, in The Heart, sub red. Hurst JW, Logue RB, Bruce RC, Schlant RC şi Nanette Kass Wenger. Mc Graw-Hill Book Company, New York, 1974, 502-557.

Massing KG, James TN: Anatomy and Pathology of the Conduction System (in Cardiac Pacing, sub red. Samet P. Grune-Stratton, New York – London, 1973: 17-46).

Massumi RA, Goldman A, Rakita L, Kuramoto K, Prinzmetal M: Studies on the mechanism of ventricular activity, XVI. Activation of the human ventricle. Am J Med, 1955, 19: 832.

Maurice P, Fernandez F, Ourbak P: Cardiologie (Physiopathologie Clinique). JB Baillère, Paris, 1979.

Mehta M, Jain AC, Mehta A : Early repolarization. Clin Cardiol, 1999, 27 : 59-65.

Merideth J, Titus JL : The anatomic atrial connections between sinus and A-V node. Circulation, 1968, 37 : 566.

Milhaud A, Alhomme P, Lévy R, Fontaine G, Grossgogeat Y, Faqut J : L'enrégistrement de l'électrocardiogramme auriculaire droit à l'aide d'une électrode liquide. Arch Mal Coeur, 1970, 63 : 215.

Myerburg RJ, Gelband H, Hoffman BF : Electrophysiological function of the distal A-V conduction system, in Advances in Electrocardiography sub red. Schlant RC şi Hurst JW. Grune-Stratton, New York, 1972.

Myerburg RJ : The gating mechanism in the distal atrioventricular conducting system. Circulation, 1971, 43 : 955.

Naimi S : Electrophysiologic basis for arrhythmias and their therapy, in Clinical Cardiovascular Physiology, sub red. Levine HJ. Grune-Stratton, New York – San Francisco – London, 1976 : 303-332.

Okomoto N, Kaneko S, Simonson E : Reliability of individual frontal plane axis determination. Circulation, 1971, 44 : 213.

Oliver MF : Metabolism of the normal and ischaemic myocardium, in Developments in Cardiovascular Medecine, sub red. Dickinson CJ şi Marks J. MTP Press Limited, Lancaster – England, 1978 : 145-164.

Paes de Carvalho A, Almeida DF : Spread of activity through the atrioventricular node. Circ Res, 1960, 8 : 801.

Paes de Carvalho A : Cellular electrophysiology of the atrial specialized tissuses, in The Specialized Tissues of the Heart, sub red. Paes de Carvalho A, de Mello WC şi Hoffman BF. Elsevier Publishing Co, Amsterdam, 1961 : 115.

Ruiz Ceretti E, Ponce Zumino A : Action potential changes under varied $(Na^+)o$ and $(Ca^{2+})o$ indicating the existence of two inward currents in cells of the rabbit atrioventricular node. Circ Res, 1976, 39 : 326.

Schamroth L : The Electrocardiology of Coronary Artery Diseases (second printing), Blackwell Scientific Publications. Alden Press, Oxford, 1977.

Scher AM, Young AC : The pathway of ventricular depolarization in the dog. Circ Res, 1956, 4 : 461.

Scher AM : Ventricular excitation and the origin of QRS, in Advances in Electrocardiography, vol. 2, sub red. Schlant RC şi Hurst JW. Grune-Stratton, New York – San Francisco – London, 1976 : 41-56.

Schlant RC : Normal physiology of the cardiovascular system, in The Heart, sub red. Hurst JW, Logue RB, Schlant RC, Nanette Kass Wenger. Mc Graw-Hill Book Company, New York, 1974 : 79-108.

Sgarbossa EB, Wagner G : Electrocardiography, in Topol EJ (Editor), Comprehensive Cardiovascular Medicine, Lippincott-Raven Publishers, Philadelphia, New York, 1998 : 1685-1729.

Silber EN, Katz LN : Heart disease. Macmillan Publishing Co, New York – London, 1977.

Silverman ME, Schlant RC : Anatomy of cardiovascular system, in The Heart, sub red. Hurst JW Logue RB, Schlant RC, Nanette Kass Wenger. Mc Graw-Hill Book Company, New York, 1974 : 20-34.

Skou JC : Enzymatic basis for active transport of Na^+ and K^+ across cell membrane. Physiol Rev, 1965, 45 : 596.

Sodi-Pallares D, Bisteni A, Medrano GA, Cisneros F : The activation of the free left ventricular wall in the dog's heart in normal conditions and the left bundle branch block. Am Heart J, 1955, 49 : 587.

Sodi-Pallares D, Calder RM : New Bases of Electrocardiography. CV Mosby, St. Louis, 1956.

Surawicz B. Knilans TK : Chou's Electrocardiography in Clinical Practice, W.B. Saunders Company, 2001

Taland JV, Euler D, Randall WC, Eshagy B, Loeb HS, Gunnar RM : Sinus node dysfunction. An overview with emphasis on autonomic and pharmacologic consideration. Am J Med, 1978, 64 : 773.

Trautwein W : Membrane currents in cardiac muscle fibers. Physiol Rev, 1973, 53 : 793.

Van Dam RT, Durrer D : Experimental study on the intramural distribution of the excitability cycle and on the form of the epicardial T wave in the dog heart in situ. Am Heart J, 1961, 61 : 537.

Vassalle M, Hoffman BF : Spread of sinus activation during potassium administration. Circ Res, 1965, 17 : 285.

Vassalle M : Electrogenic suppression of automacity in sheep and dog Purkinje fibers. Circ Res, 1970, 27 : 361.

Viciu E, Fotiade B, Popa F, Safirescu T : Electrocardiografie clinică. Ed. Medicală, Bucureşti, 1962.

Viciu E : Principiile de bază ale electrocardiografiei clinice, in Cardiologia, vol. 1, sub red. B Theodorescu, 261-324. Ed. Medicală, Bucureşti, 1960.

Wagner GS : Marriott's Practical Electrocardiography, Tenth Edition, Lippincott Williams & Wilkins, 2001.

Wagner ML, Lazzara R, Weiss RM, Hoffman BF : Specialized conduction fibers in the atrial band. Circ Res, 1966, 18 : 502.

Waldo AL, Bush HJ, Geband H, Zorn GL, Vitikainen KE, Hoffman BF : Effect on the canine P wave of discrete lesions in the specialized atrial tracts. Circ Res, 1971, 29 : 425.

Waldo AL, Vitikainen J, Kaisei G, Bowman FO, Malm JR, Hoffman BF : Atrial quiescence. Recognition and treatment. Circulation (abstr.), 1971, 44 (suppl. II) : 110.

Watanabe Y, Dreifus LS : Cardiac Arrhythmias. Grune-Stratton, New York – San Francisco – London, 1977.

Watanabe Y, Dreifus LS : Concepts actuels de le genèse des arhythmies cardiaques. Coeur Med Int, 1971, 10 : 441.

Watanabe Y, Dreifus LS : Newer concepts in the genesis of cardiac arrhythmias. Am Heart J, 1968, 76 : 114.

Watanabe Y : Purkinje repolarization as a possible cause of the U wave in the electrocardiogram. Circulation, 1975, 51 : 1030.

Wilson FN, Bryant JM, Johnston FD : On the possibility of constructing an Einthoven triangle for a given subject. Am Heart J, 1949, 37 : 493.

Woodbury JW : Membrana celulară. Gradienţii ionici şi de potenţial şi transportul activ, in Fiziologie Medicală şi Biofizică, sub red. Ruch CT şi Fulton FJ, Ed. Medicală, Bucureşti, 1963.

Wu D, Denes P, Dhingra R, Rosen KM : Bundle branch block. Demonstration of the incomplete nature of some „complete" bundle branch an fascicular blocks by the extrastimulus technique. Am J Cardiol, 1974, 33 : 583.

Zipes DP, Besch HR jr, Watanabe Y : Role of the slow current in cardiac electrophysiology. Circulation, 1975, 51 : 761.

Zuckermann R : Grundriss und Atlas der Elektrokardiographie. Georg Thieme, Leipzig, 1957.

CAPITOLUL 2

Elemente de vectocardiografie

Definiţie. Dipoli – vectori momentani (instantanei)

Derivaţiile electrocardiografice realizează înregistrarea bidimensională a variaţiilor câmpului electric cardiac, fie în plan frontal (conducerile bipolare şi unipolare ale membrelor), fie în plan orizontal (conducerile precordiale). Vectocardiografia realizează înregistrarea spaţială sau tridimensională a câmpului electric generat de forţele electromotrice succesive.

Atunci când în miocard se defăşoară procesele de depolarizare şi de repolarizare, miliarde de celule musculare creează de-a lungul suprafeţei lor un număr foarte mare de dipoli electrici. În mod teoretic, pentru un anumit moment al depolarizării sau al repolarizării, aceşti dipoli pot fi integraţi într-un dipol unic rezultant. Vectorul electric care exprimă acest dipol rezultant a fost desemnat cu denumirea de *dipol – vector momentan* sau *dipol – vector instantaneu*. Acesta reprezintă însumarea unui număr infinit de dipoli – vectori generaţi în miocard într-un anumit moment al activităţii electrice a inimii.

Teoria dipolului echivalent postulează că toate forţele electrice generate de miocard şi reflectate sub formă de potenţiale electrice la suprafaţa corpului pot fi reprezentate în oricare moment printr-un dipol – vector rezultant sau integral, care indică direcţia momentană a forţelor electrice. Dacă se consideră că toţi vectorii momentani generaţi în cursul activării ventriculare îşi au originea într-un punct unic şi fix al inimii şi se alege un număr arbitrar de momente, depolarizarea ventriculară poate fi reprezentată printr-o serie secvenţială de vectori momentani care îşi au originea în acest punct, punctul zero sau E (fig. 2.1 A). Linia care uneşte vârful acestor vectori delimitează o buclă – bucla vectocardiografică QRS – care reprezintă desfăşurarea unui număr infinit de dipoli – vectori momentani generaţi în cursul depolarizării ventriculare (fig. 2.1 B). În mod similar, pot fi reprezentate buclele vectocardiografice T şi P, care prezintă însă dimensiuni mai mici (fig. 2.2).

Prin urmare, bucla vectorială reprezintă în esenţă proiecţia planară a desfăşurării spaţiale a vectorilor momentani

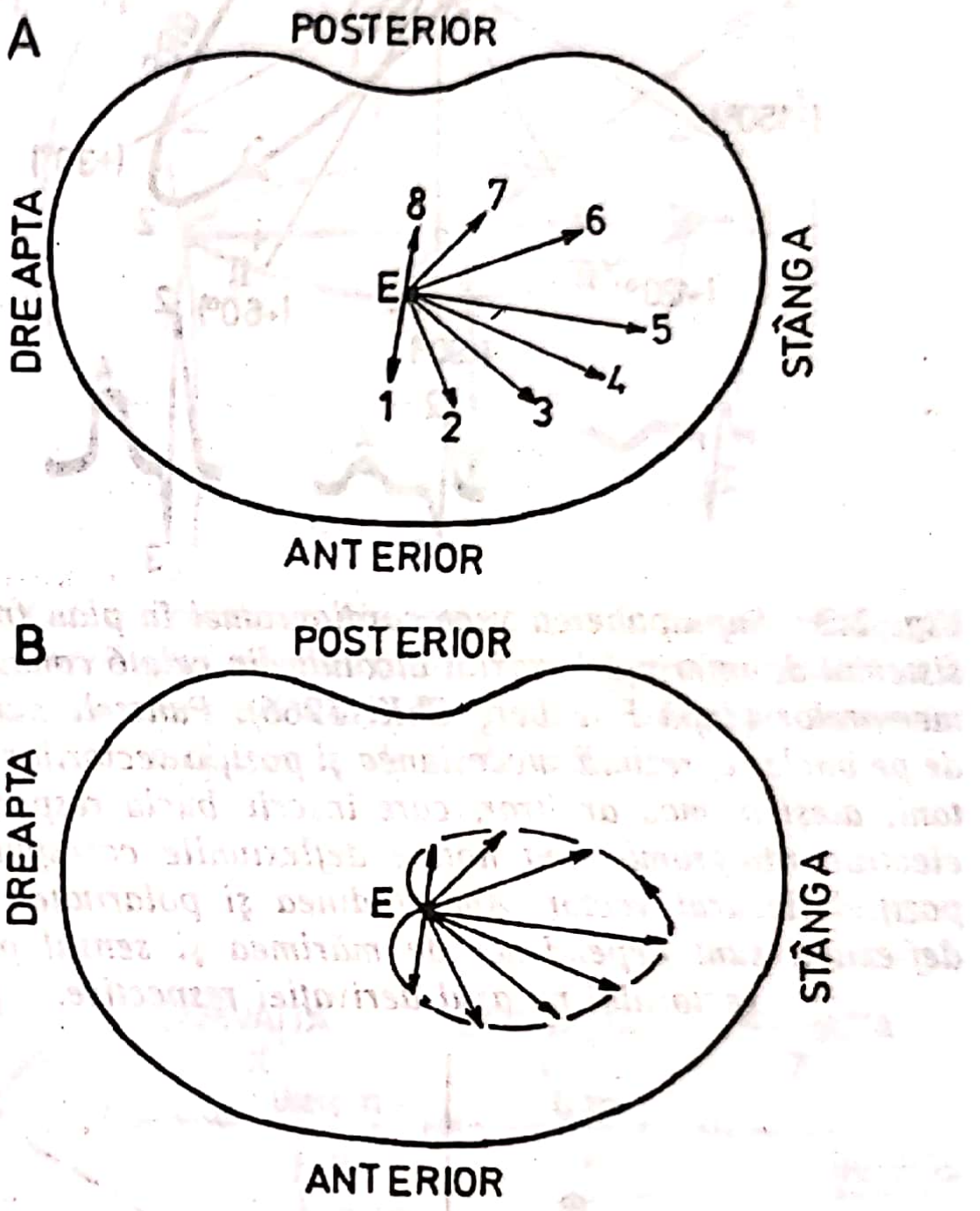

Fig. 2.1: *Formarea buclei vectocardiografice în plan orizontal (după Silber EN şi Katz LN, 1977). A = reprezentarea secvenţială a unui număr de opt vectori momentani succesivi în timpul depolarizării ventriculare. B = bucla vectocardiografică formată prin unirea vârfurilor acestor vectori.*

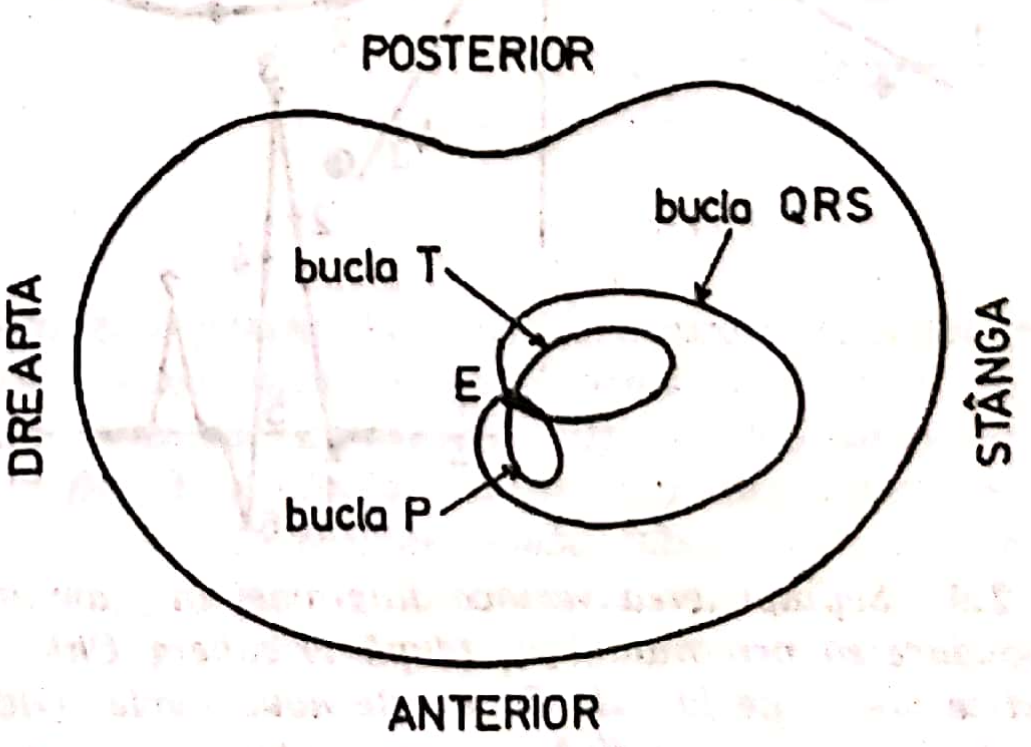

Fig. 2.2: *Buclele vectocardiografice QRS, T şi P în plan orizontal.*

succesivi generaţi de activitatea electrică a inimii. În fig. 2.3 şi 2.4 sunt reprezentate buclele QRS şi T în plan frontal şi, respectiv, orizontal. Punctele numerotate de pe bucle reprezintă succesiunea şi poziţia vectorilor momentani, aleşi în mod arbitrar, care înscriu bucla respectivă. Pe electrocardiogramă sunt notate deflexiunile corespunzătoare poziţiei fiecărui vector. Amplitudinea şi polaritatea fiecărei deflexiuni sunt dependente de mărimea şi sensul proiecţiei vectorului pe axul derivaţiei respective.

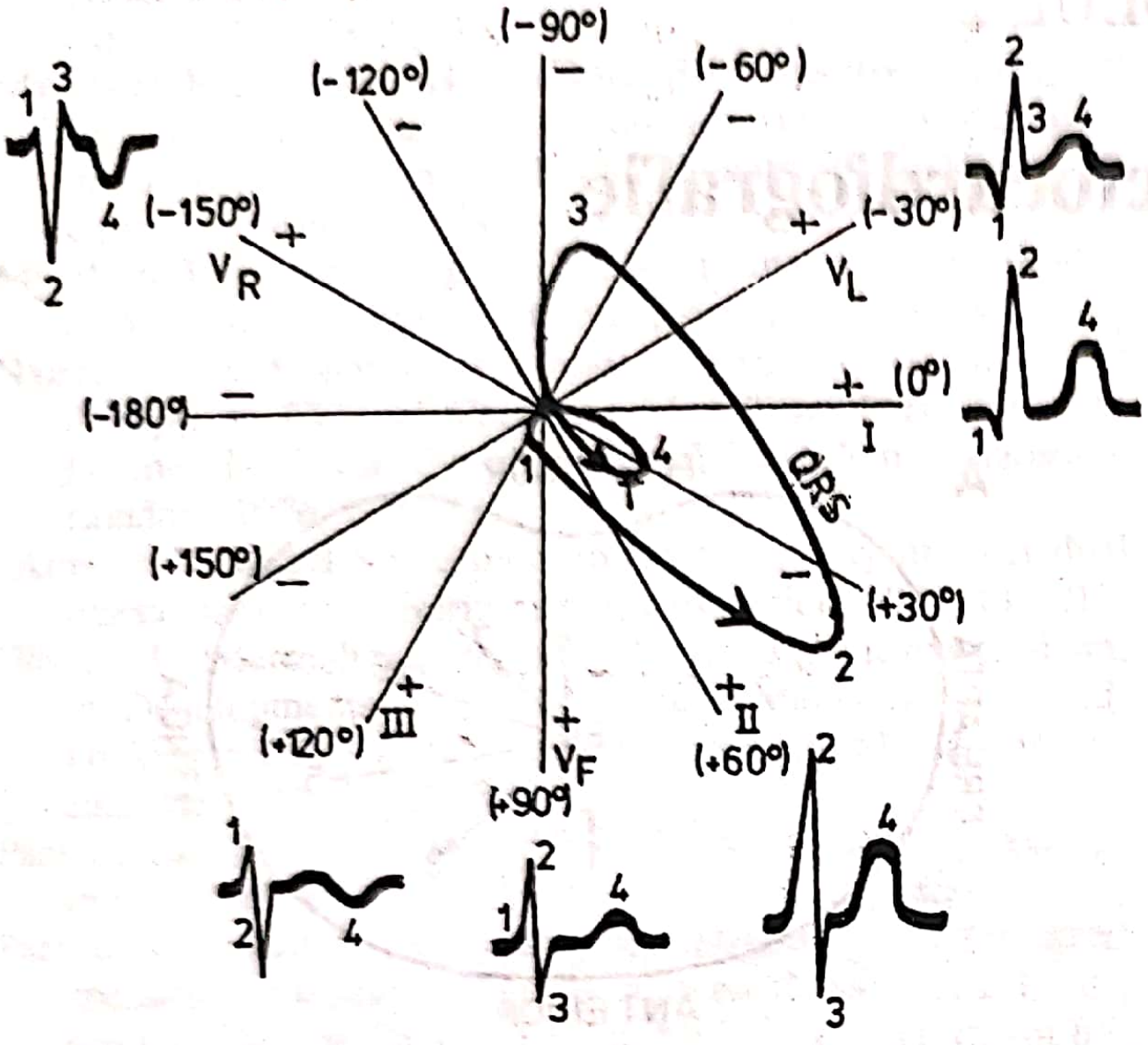

Fig. 2.3: *Suprapunerea vectocardiogramei în plan frontal pe sistemul de referinţă hexaxial alcătuit din cele 6 conduceri ale membrelor (după Friedberg ChK, 1966). Punctele numerotate de pe bucle reprezintă succesiunea şi poziţia vectorilor momentani, aleşi în mod arbitrar, care înscriu bucla respectivă. Pe electrocardiogramă sunt notate deflexiunile corespunzătoare poziţiei fiecărui vector. Amplitudinea şi polaritatea fiecărei deflexiuni sunt dependente de mărimea şi sensul proiecţiei vectorului pe axul derivaţiei respective.*

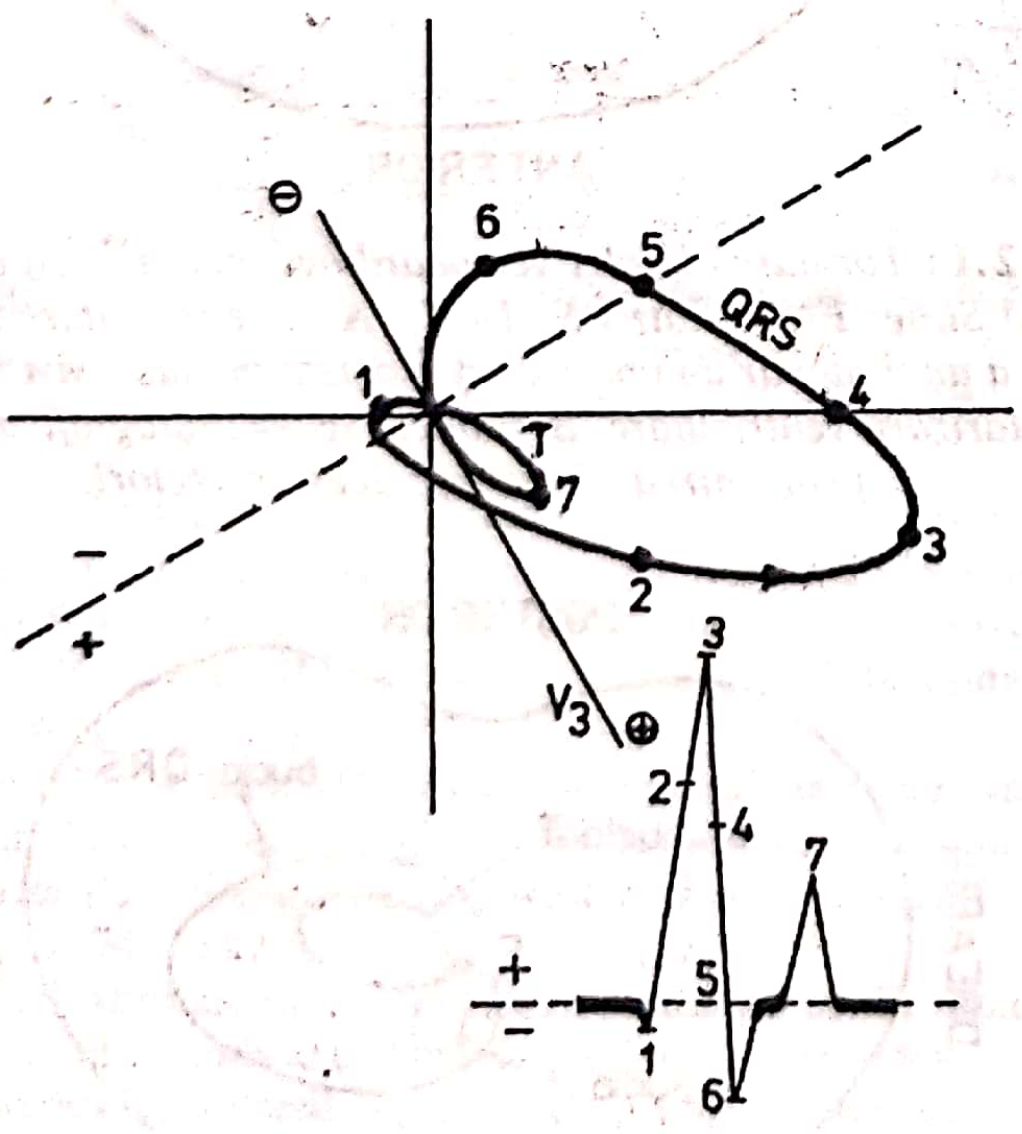

Fig. 2.4: *Suprapunerea vectocardiogramei în plan orizontal cu conducerea precordială V_3 (după Friedberg ChK, 1966). Punctele notate de la 1 la 7 pe cele două bucle (QRS şi T) reprezintă poziţia succesivă a şapte vectori momentani, care înscriu bucle vectocardiografice. Pe electrocardiogramă sunt notate deflexiunile corespunzătoare proiecţiei fiecărui vector.*

Înregistrarea vectocardiogramei

Vectocardiograma se înregistrează direct cu ajutorul unui osciloscop cu raze catodice (fig. 2.5). Un fascicul de electroni emis de un filament (catod) este atras de un grilaj metalic încărcat cu sarcini pozitive (anod), prevăzut cu o fantă centrală. Fasciculul de electroni care trece prin fanta centrală a anodului este proiectat pe un ecran fluorescent sub forma unui punct luminos (spot). Pe parcursul său, între catod şi ecran, fasciculul de electroni trece printre două perechi de plăci metalice: o pereche verticală şi o pereche orizontală. Apariţia unei diferenţe de potenţial între fiecare dintre cele două perechi de plăci metalice induce o deplasare a fasciculului de electroni şi, bineînţeles, a proiecţiei sale pe ecranul fluorescent. Atunci când perechea verticală este activată de forţele electromotrice generate de câmpul electric cardiac, spotul este deplasat în direcţie orizontală (axa X), iar atunci când este activată perechea orizontală, spotul este deplasat în direcţie verticală (axa Y). Când ambele perechi sunt activate simultan, fasciculul (spotul) se deplasează oblic, orientarea sa faţă de axa orizontală sau verticală fiind determinată de diferenţele de potenţial şi de polaritate. Conexiunile sunt stabilite în aşa fel încât un potenţial pozitiv induce o deplasare la dreapta pe axa orizontală şi în jos pe axa verticală; un potenţial negativ produce o deplasare a spotului în sens invers. Deoarece diferenţele de potenţial produse de activitatea electrică cardiacă sunt

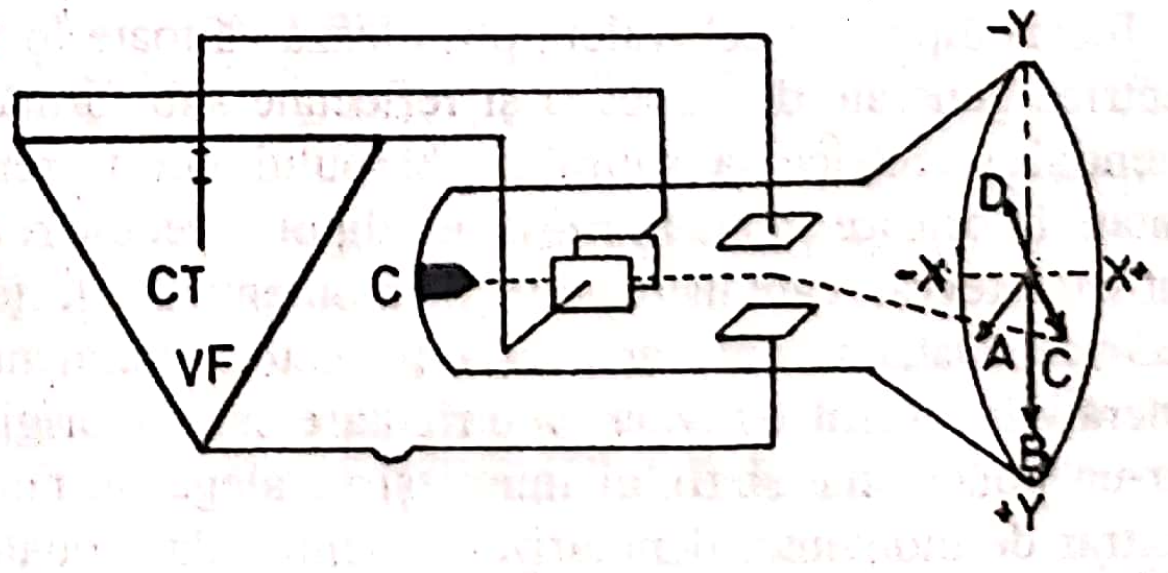

Fig. 2.5: *Osciloscop cu raze catodice montat pentru înregistrarea vectocardiogramei în plan frontal (schemă după Fattorusso V şi Ritter O, 1963). Un catod C emite un fascicul de electroni proiectat pe un ecran fluorescent pe care se înscrie vectocardiograma. Plăcile verticale ale tubului catodic sunt conectate, prin intermediul unui amplificator, la o derivaţie transversală; aceasta deplasează fasciculul de raze catodice în sens orizontal şi înscrie componenta orizontală a vectorului cardiac. Plăcile orizontale sunt conectate, tot prin intermediul unui amplificator, la o derivaţie verticală; aceasta deplasează fasciculul de raze catodice în sens vertical şi înscrie componenta verticală a vectorului catodic. O cameră de luat vederi, plasată în faţa ecranului fluorescent, înregistrează vectocardiograma pe hârtie fotografică.*

relativ mici, pentru fiecare set de plăci se introduc în circuit amplificatori care măresc voltajul de 50.000-250.000 de ori.

Variaţiile câmpului electric cardiac transmise la aparat imprimă deplasări corespunzătoare ale fasciculului de electroni, încât punctul luminos înscrie pe ecranul fluorescent o succesiune de puncte care sunt situate la diferite distanţe deasupra sau dedesubtul axei orizontale, şi la stânga sau la dreapta axei verticale, şi care reprezintă proiecţiile vectorilor momentani succesivi. Totalitatea acestor puncte luminoase înscrie o succesiune de bucle vectocardiografice (P, QRS şi T), care, de regulă, încep şi se sfârşesc la punctul de intersecţie al celor două axe (punctul zero). Un diapazon electric sau un circuit oscilator întrerupe fasciculul de electroni la intervale de 1/50 sau 1/100 s, obţinându-se astfel cronologia înregistrării. Imaginea buclelor vectocardiografice poate fi fotografiată sau filmată cu ajutorul unor camere automate cu secvenţă rapidă, înregistrată pe bandă magnetică şi analizată cu ajutorul computerelor (Estes EH şi col., 1962 ; Moore AD şi col., 1962 ; Yano K şi Pipberger HV, 1964).

Sisteme de referinţă utilizate în vectocardiografie

În esenţă, osciloscopul catodic însumează vectorial forţele electrice a două conduceri electrocardiografice înregistrate simultan şi, prin urmare, bucla vectocardiografică obţinută apare ca rezultanta forţelor electrice culese de cele două conduceri. Conectând în mod succesiv, cu ajutorul unui comutator, câte două derivaţii electrocardiografice la cele două perechi de plăci, se obţine pe ecranul fluorescent proiecţia buclei vectocardiografice în plan frontal, orizontal şi sagital.

Pentru obţinerea buclelor vectocardiografice, sunt necesare trei derivaţii bipolare care se cuplează în mod succesiv două câte două. Alegerea celor trei derivaţii nu este încă standardizată, utilizându-se diferite sisteme de referinţă şi de plasare a electrozilor pe suprafaţa corpului. Cel mai des folosite sunt *sistemele de referinţă ortogonale*, în care conducerile componente sunt paralele cu axele coordonatelor naturale ale trunchiului şi perpendiculare una faţă de alta. Sistemele de referinţă ortogonale înregistrează vectocardiograma în plan frontal, orizontal şi sagital, utilizând trei conduceri bipolare, cuplate două câte două, fiecare pereche delimitând un anumit plan.

Sistemul ortogonal Frank (Frank E, 1956). Acest sistem utilizează o conducere transversală (X), o conducere verticală (Y) şi o conducere antero-posterioară (Z) – fig. 2.6. Punctele de aplicare a electrozilor sunt alese nu după criterii anatomice, ci după criterii electrice. Se folosesc şapte electrozi, dintre care cinci (A, C, E, I, M) sunt aplicaţi în jurul toracelui, la nivelul spaţiului V intercostal, iar ceilalţi doi (H, E), în alte zone ale corpului (fig. 2.7):

A = pe linia axilară mijlocie stângă
I = pe linia axilară mijlocie dreaptă
F = pe linia medio-sternală
C = la un unghi de 45° între E şi A

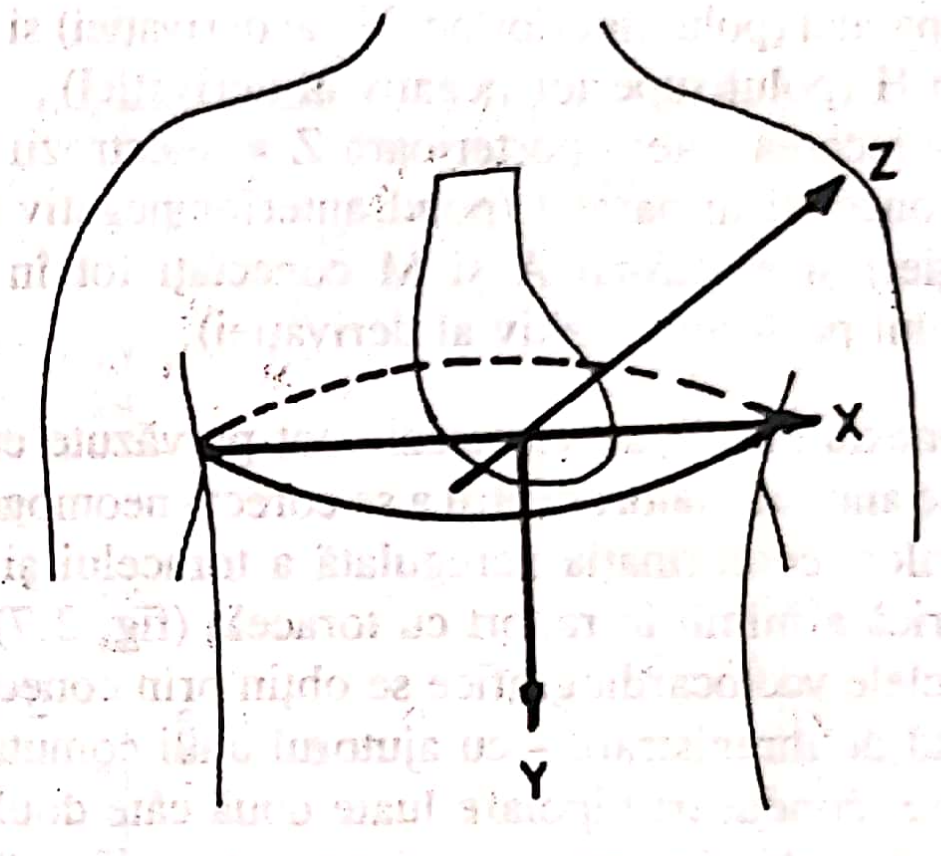

Fig. 2.6 : *Cele trei conduceri bipolare utilizate în sistemul ortogonal Frank : X (derivaţia transversală), Y (derivaţia verticală) şi Z (derivaţia antero-posterioară). Polul pozitiv al axului derivaţiei este indicat de vârful săgeţii.*

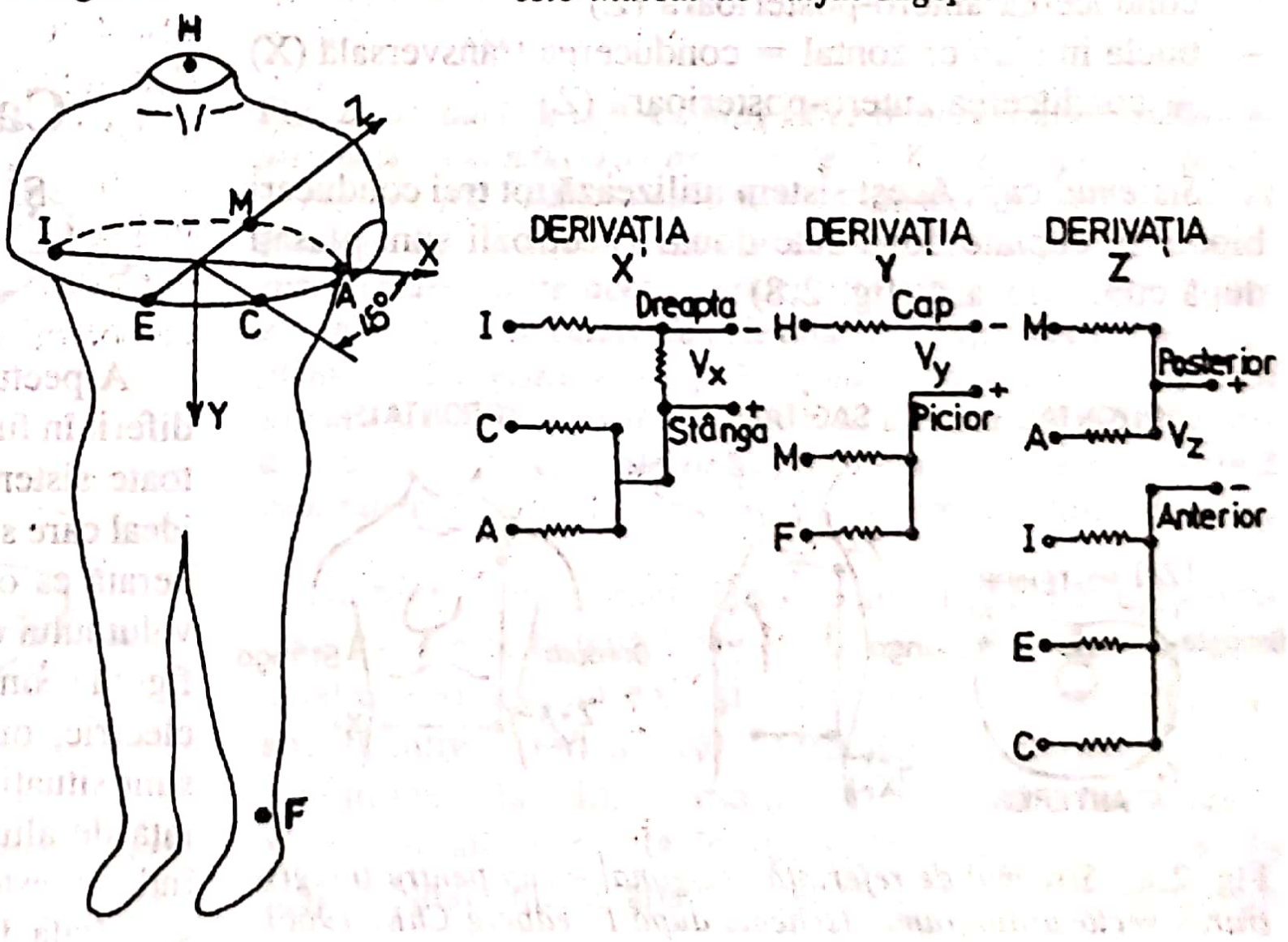

Fig. 2.7 : *Plasarea electrozilor pentru realizarea derivaţiilor ortogonale Frank (după Lemmerz AH, 1969 – modificat). Cinci electrozi (A, C, E, I, M) sunt plasaţi la nivelul planului orizontal care trece prin spaţiul al 5-lea intercostal, în punctele indicate în figură. Al 6-lea electrod (H) este aplicat pe faţa posterioară a gâtului, iar al 7-lea (F), pe gamba stângă. Conexiunile sunt reprezentate în partea dreaptă a figurii. Rezistenţele intermediare reprezintă coeficienţi proprii fiecărei derivaţii, determinaţi experimental pe modele, pentru a corecta neomogenitatea ţesuturilor, conformaţia neregulată a toracelui şi poziţia excentrică a inimii. Cele trei conduceri X, Y şi Z culeg componentele transversală (Vx), verticală (Vy) şi antero-posterioară (Vz) ale vectorilor momentani succesivi.*

M = pe linia medio-vertebrală
H = pe ceafă, 1 cm la dreapta liniei mediane
F = pe gamba stângă.

Cele trei conduceri bipolare, desemnate sub denumirea de conduceri ortogonale Frank, sunt realizate în felul următor:

- conducerea transversală X = electrozii A şi C conectaţi în paralel (polul stâng pozitiv al derivaţiei) şi electrodul I (polul negativ al derivaţiei);
- conducerea verticală Y = electrozii F şi M conectaţi în paralel (polul inferior pozitiv al derivaţiei) şi electrodul H (polul superior negativ al derivaţiei);
- conducerea antero-posterioară Z = electrozii C, E şi I conectaţi în paralel (polul anterior negativ al derivaţiei) şi electrozii A şi M conectaţi tot în paralel (polul posterior pozitiv al derivaţiei).

Conexiunile dintre electrozi sunt prevăzute cu rezistenţe de anumite valori pentru a se corecta neomogenitatea ţesuturilor, conformaţia neregulată a toracelui şi poziţia excentrică a inimii în raport cu toracele (fig. 2.7).

Buclele vectocardiografice se obţin prin conectarea la sistemul de înregistrare – cu ajutorul unui comutator – a celor trei conduceri bipolare luate două câte două:

- bucla în plan frontal = conducerea transversală (X) + conducerea verticală (Y)
- bucla în plan sagital = conducerea verticală (Y) + conducerea antero-posterioară (Z)
- bucla în plan orizontal = conducerea transversală (X) + conducerea antero-posterioară (Z).

Sistemul cub. Acest sistem utilizează tot trei conduceri bipolare, cuplate două câte două. Electrozii sunt plasaţi după cum urmează (fig. 2.8):

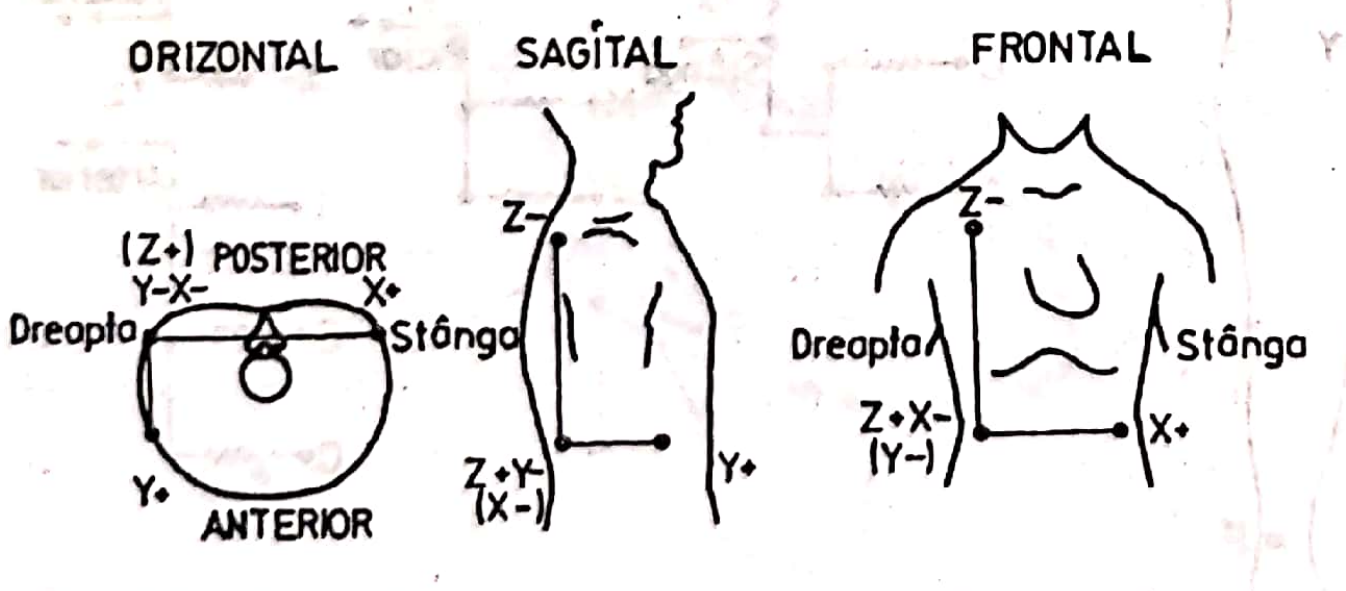

Fig. 2.8: *Sistemul de referinţă ortogonal – cub pentru înregistrarea vectocardiogramei (schemă după Friedberg ChK, 1966). În figură sunt prezentate punctele de aplicare a electrozilor şi polaritatea celor trei derivaţii bipolare. Electrodul (X^-, Y^- şi Z^+) este aplicat pe linia axilară posterioară dreaptă la nivelul vertebrei L_2 şi participă la toate cele trei conduceri bipolare. Electrodul X^+ este plasat pe linia axilară posterioară stângă la nivelul vertebrei L_2, electrodul Y^+, pe linia axilară anterioară dreaptă la nivelul vertebrei L_2 şi electrodul Z^-, pe linia axilară posterioară dreaptă la nivelul apofizei spinoase a omoplatului. Derivaţiile bipolare $X^+ - X^-$ şi $Y^+ - Y^-$ determină proiecţia în plan orizontal, $Y^+ - Y^-$ şi $Z^+ - Z^-$ în plan sagital, $X^+ - X^-$ şi $Z^+ - Z^-$ în plan frontal.*

- un electrod (Z^+, X^- sau Y^-) pe linia axilară posterioară dreaptă la nivelul celei de-a 2-a vertebre lombare (L_2), la care sunt conectate trei cabluri, deoarece reprezintă unul dintre polii fiecăreia dintre cele trei conduceri bipolare;
- un electrod (Z^-) plasat tot pe linia axilară posterioară dreaptă, la nivelul apofizei spinoase a omoplatului drept;
- un electrod (Y^-) pe linia axilară anterioară dreaptă, la acelaşi nivel (L_2) ca şi primul electrod;
- un electrod (X^+) pe linia axilară posterioară stângă, la nivelul celei de-a 2-a vertebre lombare (L_2).

Cele trei conduceri bipolare sunt realizate în modul următor:

- conducerea transversală = $X^+ - X^-$
- conducerea antero-posterioară = $Y^+ - Y^-$
- conducerea verticală = $Z^+ - Z^-$.

Buclele vectocardiografice se obţin prin conectarea la sistemul de înregistrare – cu ajutorul unui comutator – a celor trei conduceri bipolare, luate două câte două:

- bucla în plan frontal = conducerea transversală ($X^+ - X^-$) + conducerea verticală ($Z^+ - Z^-$)
- bucla în plan sagital = conducerea antero-posterioară ($Y^+ - Y^-$) + conducerea verticală ($Z^+ - Z^-$)
- bucla în plan orizontal = conducerea transversală ($X^+ - Y^-$) + conducerea antero-posterioară ($Y^+ - Y^-$).

Caracteristicile morfologice şi cronologice ale buclelor vectocardiografice

Aspectul buclelor vectocardiografice este oarecum diferit în funcţie de sistemul de referinţă utilizat, deoarece toate sistemele pornesc de la conceptul dipolului unitar ideal care stă la baza vectocardiografiei: inima este considerată ca o sursă electrică punctiformă situată în centrul volumului conductor, corpul uman poate fi conceput ca o figură geometrică simetrică şi omogenă din punct de vedere electric, originea vectorului cardiac este fixă, electrozii sunt situaţi la egală distanţă de inimă şi echidistanţi unul faţă de altul etc. În realitate, fiecare sistem de referinţă îndeplineşte, într-o măsură mai mare sau mai mică, unele sau altele dintre aceste condiţii. De aceea, imperfecţiunile care rezultă afectează în mod inegal diferitele sisteme şi generează deosebiri ale buclelor vectocardiografice. Însă aceste imperfecţiuni nu invalidează în întregime datele obţinute prin metoda vectocardiografică.

În cele ce urmează ne vom referi la aspectul buclelor vectocardiografice în sistemul de referinţă ortogonal Frank.

Bucla QRS (tabel 2.1)

Prezintă de cele mai multe ori un aspect elipsoidal cu o configuraţie regulată. I se pot distinge, în general, trei porţiuni :

- o porţiune iniţială, corespunzătoare depolarizării septale, care se înscrie mai lent (fig. 2.9 A) ;
- o porţiune mijlocie, corespunzătoare depolarizării vârfului inimii, a zonelor paraseptale şi a peretelui liber al ventriculului stâng, care se înscrie mai rapid (fig. 2.9 B şi C) ;
- o porţiune terminală, corespunzătoare depolarizării zonelor postero-bazale ale miocardului ventricular, care se înscrie din nou mai lent (fig. 2.9 D).

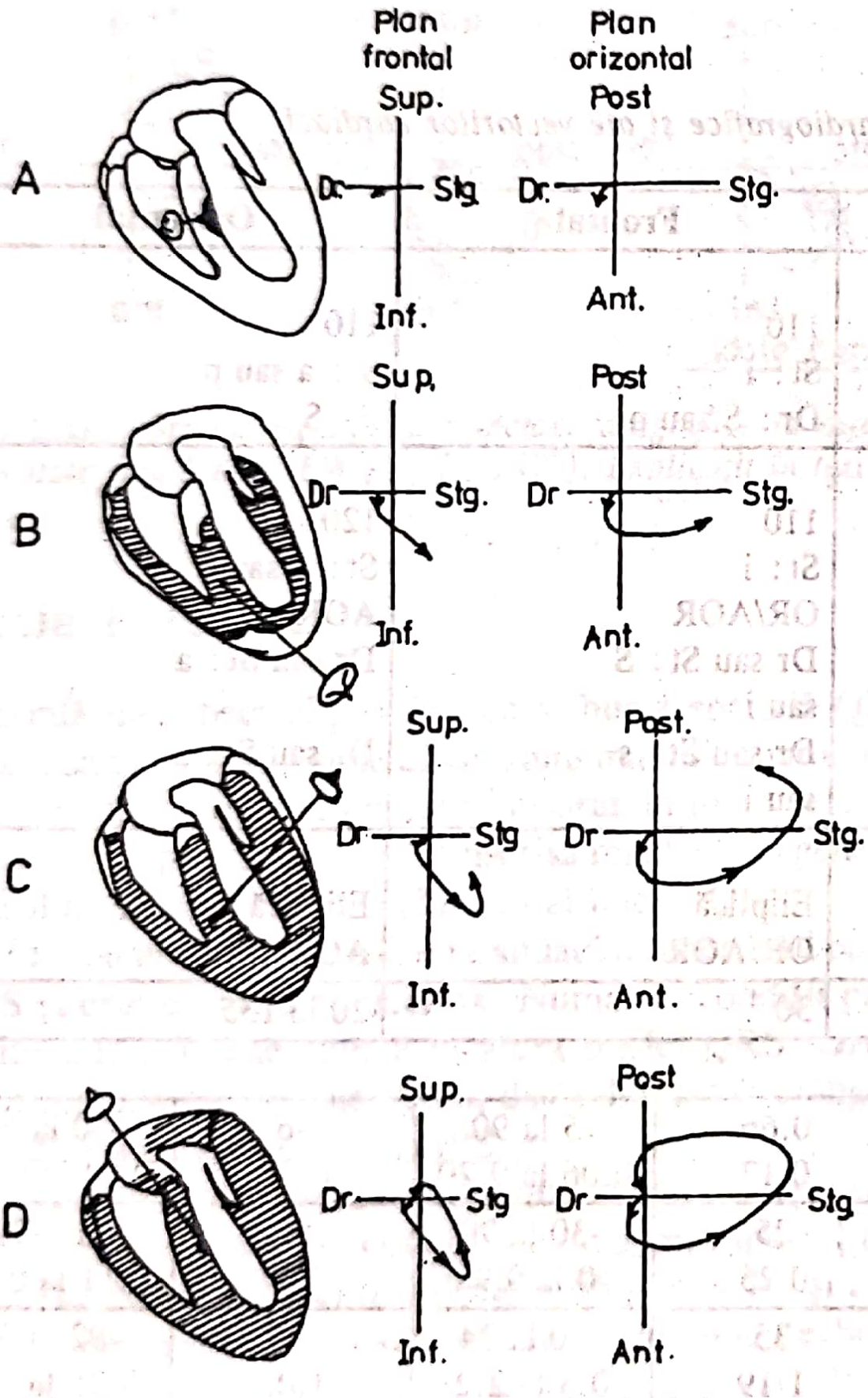

Fig. 2.9 : *Procesul de depolarizare ventriculară şi geneza vectocardiogramei (după Estes EH jr., 1974 – modificat). A = depolarizarea septală, B = depolarizarea vârfului inimii şi a zonelor paraseptale, C = depolarizarea peretelui liber al ventriculului stâng şi D = depolarizarea zonelor postero-bazale ale miocardului ventricular. În stânga este reprezentată succesiunea vectorilor momentani de depolarizare şi în dreapta, secvenţele formării buclei QRS în plan frontal şi orizontal.*

În condiţii normale, bucla este închisă, începând şi terminându-se în acelaşi punct zero. Orientarea sa spaţială este de la dreapta la stânga, de sus în jos şi uşor posterior, corespunzând oarecum axei anatomice a inimii (Bristow JD, 1961 ; Forkne CE şi col., 1961). În fig. 2.10 sunt reprezentate diagramatic buclele QRS în plan frontal, sagital şi orizontal, înregistrate cu ajutorul conducerilor ortogonale Frank (X, Y, Z), pe care sunt marcate opt momente ale depolarizării ventriculare. Fiecare punct de pe buclă este rezultanta însumării potenţialelor electrice culese simultan de cele două derivaţii care delimitează planul de înregistrare.

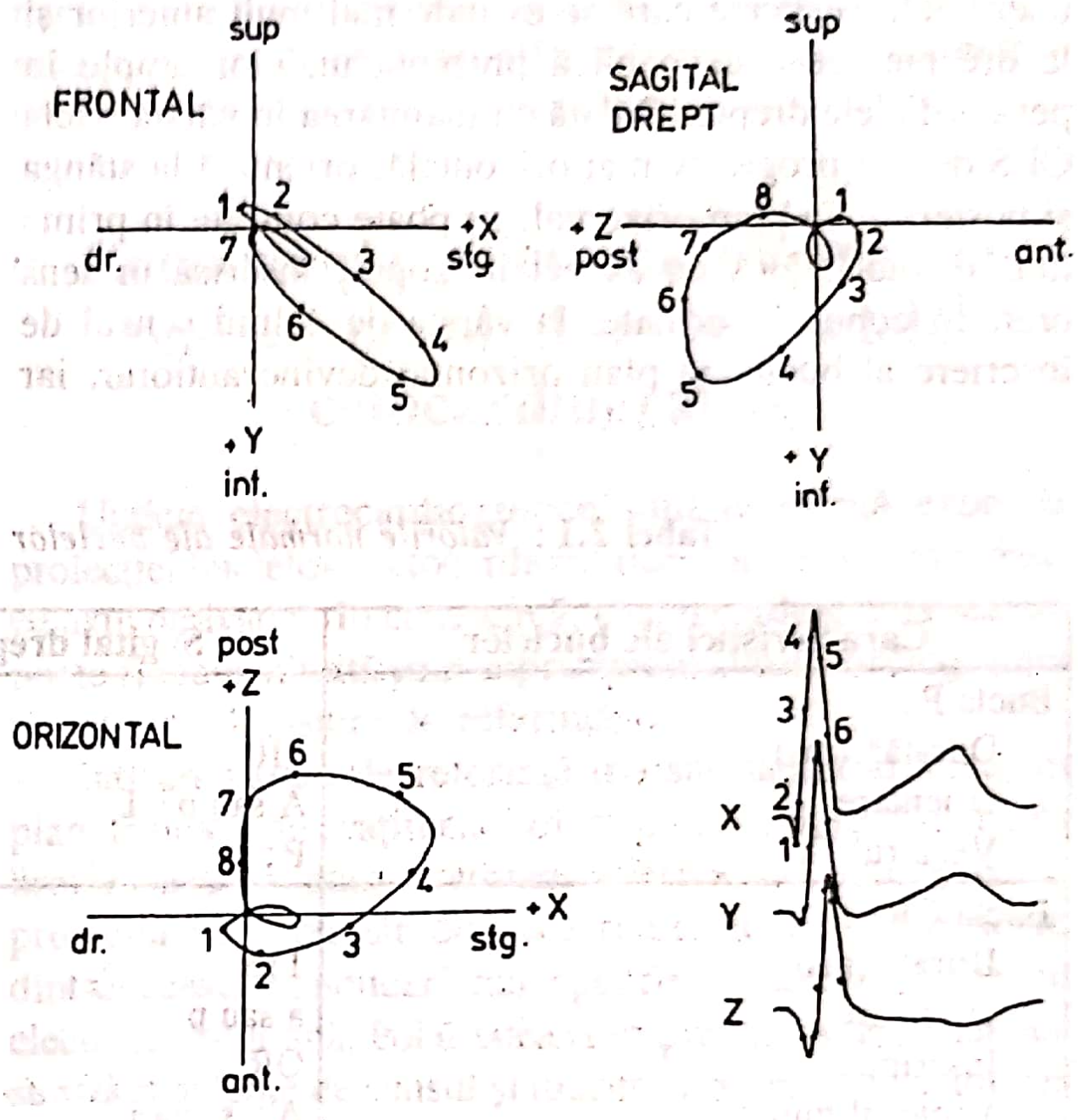

Fig. 2.10 : *Buclele vectocardiografice în plan frontal, sagital şi orizontal, în conducerile ortogonale X, Y şi Z (după Horan LG şi Flowers NC, 1980 – modificat). Punctele de pe bucla QRS notate de la 1 la 8 reprezintă poziţia vectorilor momentani succesivi. Fiecare dintre aceşti vectori este rezultanta potenţialelor electrice sincrone culese de cele două derivaţii care delimitează planul de înregistrare : X şi Y (planul frontal), Y şi Z (planul sagital) şi X şi Z (planul orizontal). În dreapta-jos : electrocardiograma în conducerile ortogonale Frank (cifrele reprezintă momentele sincrone cu cele notate pe buclele vectocardiografice).*

În *plan frontal*, bucla QRS se înscrie de regulă în sens orar când este situată între +30° şi +80°, sau antiorar când este situată între 0° şi +30°. Cel mai frecvent, este situată între +15° şi +70°. Orientarea generală a buclei este în jos şi la stânga, însă uneori prezintă o mică deflexiune iniţială orientată în sus şi la dreapta. Adesea, în plan frontal, bucla apare îngustă şi uneori prezintă un aspect în „opt".

În *plan sagital* (privit din partea dreaptă a corpului), bucla se înscrie în sens orar. Orientarea generală a buclei este de sus în jos şi din faţă în spate. I se poate delimita o porţiune iniţială orientată în jos şi anterior (uneori, în sus şi anterior), o porţiune mijlocie orientată în jos şi posterior şi o porţiune finală orientată în sus şi anterior.

În *plan orizontal*, bucla QRS este înscrisă în sens anterior, orientarea sa generală fiind la stânga şi uşor posterior. I se poate distinge o porţiune iniţială orientată anterior şi la dreapta, una mijlocie orientată posterior şi la stânga, şi o porţiune finală orientată posterior şi la dreapta.

La copii, bucla QRS prezintă o orientare deosebită (fig. 2.11). Astfel, în prima săptămână de viaţă, bucla spaţială este orientată la dreapta şi uneori posterior (De Pasquale NP şi Burch GE, 1964 ; Namin EP şi col., 1964). Ulterior se orientează progresiv anterior luând aspectul unei bucle verticale care se extinde mai mult anterior şi la dreapta, ceea ce explică prezenţa undelor ample în pericordialele drepte. O dată cu înaintarea în vârstă bucla QRS devine progresiv mai orizontală, orientată la stânga şi posterior. În plan orizontal, se poate constata în prima lună o buclă QRS cu aspect în „opt", înscrisă în sens orar. În condiţii normale, la vârsta de 4 luni sensul de înscriere al buclei în plan orizontal devine antiorar, iar aspectul în „opt" dispare cel mai târziu la vârsta de 10 ani. După această vârstă, înscrierea primelor 0.04 s ale buclei şi a vectorului momentan maxim în cadranul anterior drept trebuie considerată anormală (Calleja HB şi col., 1961 ; AP şi D'Cruz IA, 1964).

În condiţii normale, bucla QRS este închisă, ceea ce corespunde unui segment S-T situat pe linia izoelectrică, prin urmare unei stări de echilibru electric. Atunci când bucla QRS este deschisă, segmentul S-T apare denivelat: fie supradenivelat, când capătul deschis se proiectează pe partea pozitivă a axului derivaţiei, fie subdenivelat, atunci când capătul deschis se proiectează pe partea negativă a axului derivaţiei. Distanţa dintre punctul de origine şi punctul terminal al buclei indică mărimea vectorului S-T, iar direcţia către punctul terminal, orientarea vectorului S-T.

Tabel 2.1 : *Valorile normale ale buclelor vectocardiografice şi ale vectorilor cardiaci*

Caracteristici ale buclelor		**Sagital drept**		**Frontal**		**Orizontal**	
Bucla P :							
Durată* (ms)		110		110		110	
Orientare		A sau p : I		St : i		St : a sau p	
Vectorul Tₐ		P : s		Dr : S sau p		P : S	
Bucla QRS :							
Durată (ms)		115		110		120	
Orientare		a sau p		St : i		St : p sau a	
Inscripţie		OR		OR/AOR		AOR	
Vectorul iniţial		A : s sau i		Dr sau St : S sau i		Dr sau St : a	
Vectorul terminal		P : S sau i		Dr sau St : s sau i		Dr sau St : p	
Bucla T :							
Configuraţie		Eliptică		Eliptică		Eliptică	
Inscripţie		OR		OR/AOR		AOR	
Unghiul QRS-T (grade)		20 la 135		30		20 la 135	
Caracteristici ale vectorilor							
Vectorul P maxim	grade	90	50 la 120	0.66	15 la 90	-6	-50 la 60
	mV	0.12	0.04 la 0.20	0.12	0.06 la 0.20	0.07	0.04 la 0.12
QRS, 20 ms	grade	16	-30 la 85	25	-30 la 90	56	0 la 120
	mV	0.28	0.10 la 0.55	0.25	0 la 0.9	0.37	0.11 la 0.75
QRS, 40 ms	grade	107	47 la 178	35	-10 la 74	-17	-92 la 32
	mV	0.84	0.25 la 1.80	1.19	0.3 la 2.2	1.08	0.35 la 1.9
QRS, 60 ms	grade	159	115 la 220	87	-16 la -156	-92	-141 la -25
	mV	0.54	0.07 la 1.00	0.26	0 la 0.6	0.47	0 la 0.99
Vectorul QRS maxim	grade	109	50 la 165	34	5 la 65	-10	-95 la 40
	mV	0.97	0.30 la 1.91	1.45	0.8 la 2.2	1.24	0.70 la 1.95
Vectorul T maxim	grade	49	20 la 110	35	10 la 70	31	-14 la 65
	mV	0.37	0.12 la 0.70	0.42	0.15 la 0.75	0.45	0.15 la 0.75

(*după Horan LG şi Flowers NC, 1980*)

* durata buclei P calculată în conducerile scalare X, Y şi Z.

Orientări : A = anterior, P = posterior, S = superior, I = inferior, Dr = dreapta, St = stânga. Majusculele indică orientările mai frecvente, iar literele mici, orientările mai puţin frecvente.

Inscripţie : OR = orară, AOR = antiorară.

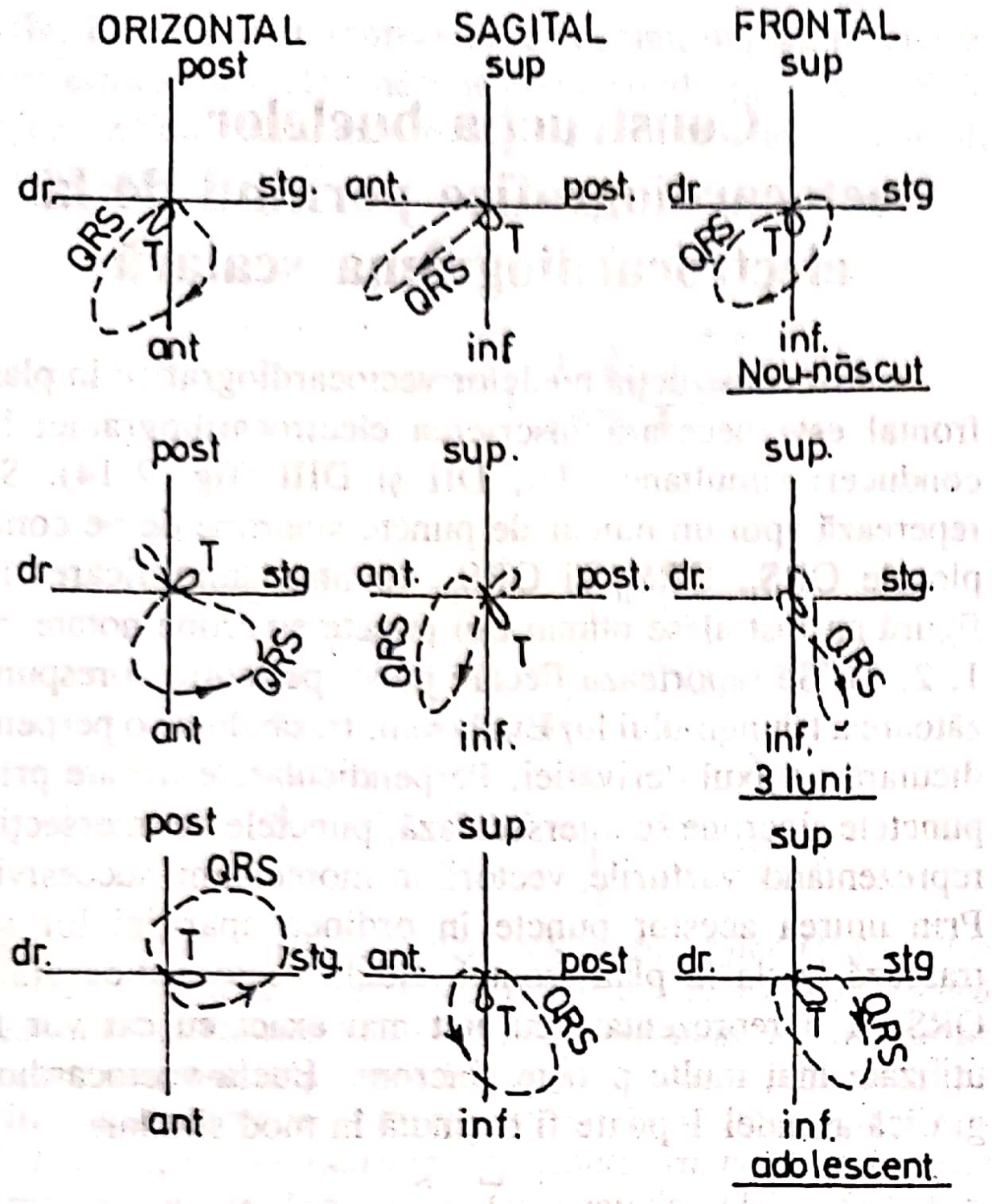

Fig. 2.11: *Orientarea buclelor vectocardiografice la diferite vârste (după Keck EW şi col., 1977). Explicaţii în text.*

Bucla T (tabel 2.1)

Prezintă un aspect elipsoidal, ca şi bucla spaţială QRS. Este însă mai îngustă şi de dimensiuni mai mici, iar uneori mai rotundă. Prezintă un sens antiorar în toate cele trei proiecţii, cu porţiunea iniţială înscrisă mai lent. În general, sensul de înscriere este acelaşi cu al buclei QRS.

În mod normal, bucla T este situată în interiorul buclei QRS şi este paralelă cu aceasta. Numai în condiţii patologice bucla T este situată în afara buclei QRS. Orientarea spaţială este de sus în jos, de la dreapta la stânga şi uşor anterior faţă de bucla QRS.

Raportul dintre lungimea şi lăţimea buclei T prezintă importanţă deoarece, în condiţii patologice, raportul lungime/lăţime devine mai mic decât 2,66 (Chou TC şi col., 1964). În condiţii normale, unghiul delimitat de bucla QRS şi bucla T variază în plan frontal între 10° şi 30°, un unghi mai mare de 50° corespunzând de regulă unei situaţii patologice. La copii, relaţia spaţială dintre bucla QRS şi bucla T apare mult mai variabilă decât la adulţi. La aceştia, bucla T este situată inferior şi posterior faţă de bucla QRS. Orientarea posterioară a buclei T la copii corespunde undei T negative constante în precordialele drepte.

Bucla P (tabel 2.1)

Este orientată de sus în jos, de la dreapta la stânga şi din faţă în spate. În inspiraţie se alungeşte şi se verticalizează. Prezintă un sens de înscriere antiorar în toate cele trei proiecţii: frontală, sagitală şi orizontală.

Bucla U

A fost studiată prin metoda vectografiei diferenţiale. La persoanele normale, această buclă seamănă cu o măciucă încurbată, aproape continuă, cu porţiunea terminală pe bucla T. În hipertensiunea arterială, anomaliile buclei P apar mai precoce decât modificările undei T de pe electrocardiogramă (Friedberg ChK, 1966).

Construcţia electrocardiogramei scalare pornind de la buclele vectocardiografice

Undele electrocardiografice sunt în esenţă expresia proiecţiei buclelor vectocardiografice, într-un anumit plan, pe axul derivaţiei. În consecinţă, electrocardiograma scalară poate fi reconstituită prin suprapunerea vectocardiogramei cu un anumit sistem de referinţă.

Într-un sistem de referinţă tri- sau hexaxial situat în plan frontal (derivaţiile bipolare şi unipolare ale membrelor) sau în plan orizontal (derivaţiile precordiale), proiecţia unui număr de vectori momentani pe oricare dintre aceste conduceri corespunde deflexiunilor de pe electrocardiogramă. Polaritatea şi amplitudinea deflexiunilor sunt dependente de sensul şi mărimea proiecţiei vectorilor

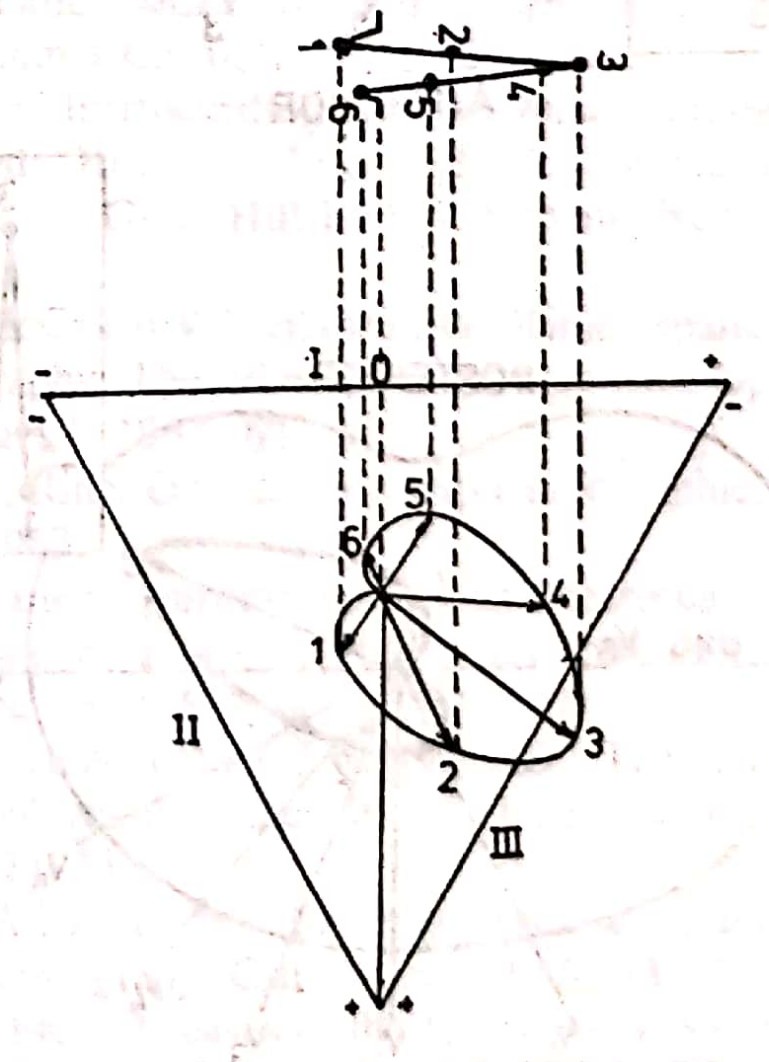

Fig. 2.12: *Construcţia complexului QRS în DI pornind de la bucla QRS în plan frontal (după Silber EN şi Katz LN, 1977). Punctul de origine al buclei se suprapune cu centrul triunghiului lui Einthoven. Linia izoelectrică pentru DI este indicată de verticala notată cu 0 trasată din centrul triunghiului pe axul derivaţiei. Din vârful fiecărui dipol – vector momentan (numerotat de la 1 la 6) se trasează o perpendiculară pe axul lui DI. Proiecţia, în funcţie de timp (reprezentat pe abscisă), a punctelor de la 1 la 6 permite reconstituirea complexului QRS.*

momentani pe axul derivaţiei respective. Poziţiile proiecţiilor succesive vor fi reprezentate pe ordonată, iar momentul apariţiei, pe abscisă (fig. 2.12 şi 2.13).

Dacă în mod teoretic construcţia electrocardiogramei pornind de la proiecţia buclei vectocardiografice este posibilă, aceasta nu se verifică în toate cazurile. Adesea apar discordanţe destul de mari între electrocardiograma înregistrată şi cea derivată din vectocardiogramă. Aceste nepotriviri se explică prin unele imperfecţiuni ale metodei vectocardiografice mai ales în ceea ce priveşte plasarea electrozilor, asimetria şi heterogenitatea electrică a mediului conductor, inegalitatea distanţelor dintre electrozi şi centrul electric al inimii, poziţia excentrică a inimii în sistemul de referinţă etc. Discordanţele apar mai frecvent în conducerile precordiale, mai ales în cazul inimilor foarte orizontalizate sau foarte verticalizate. La aceasta se adaugă faptul că derivaţiile precordiale nu sunt toate situate în acelaşi plan orizontal, iar apropierea electrozilor de inimă nu exclude influenţa predominantă a unor zone din câmpul electric cardiac situate imediat sub electrodul explorator.

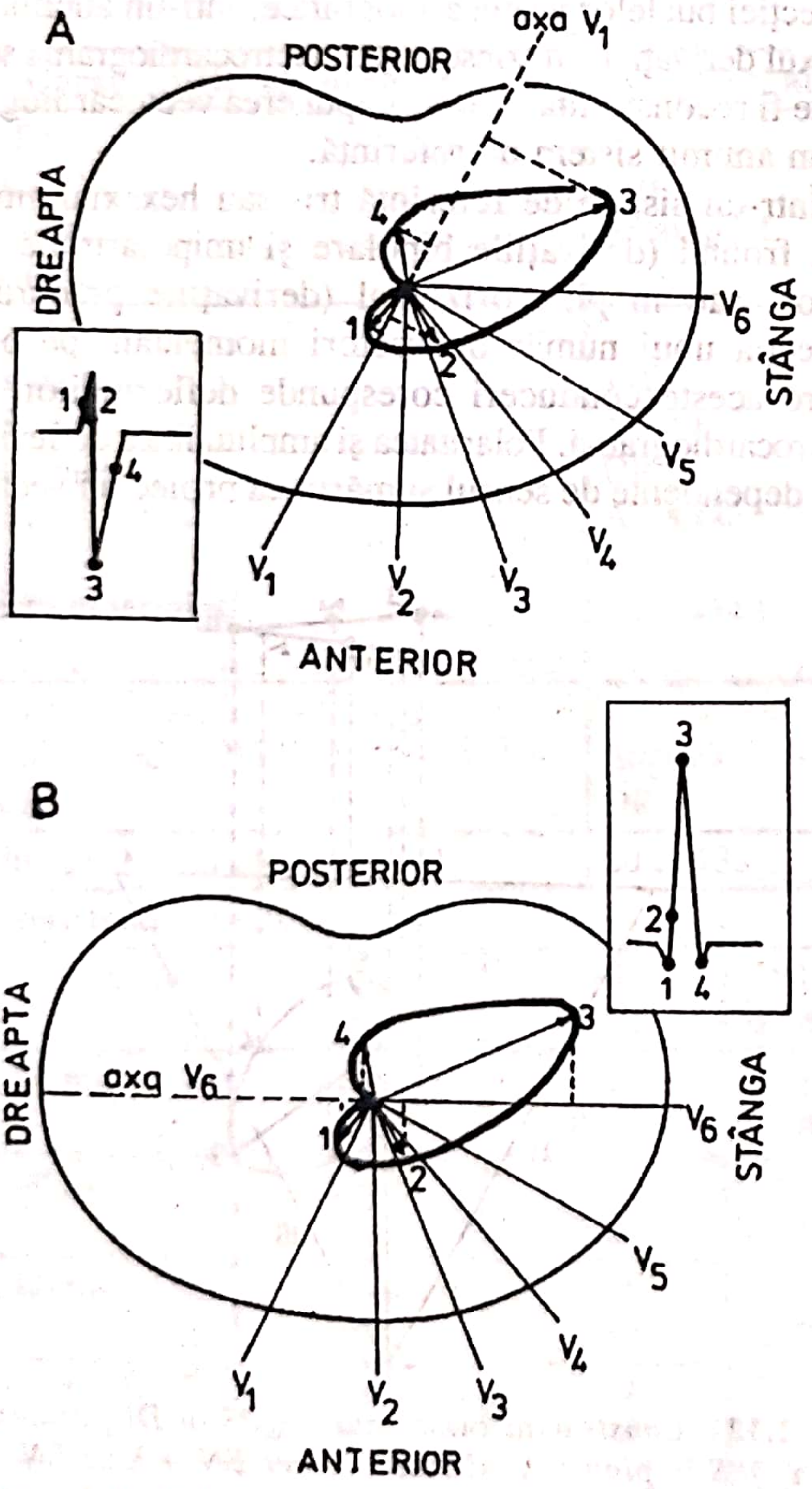

Fig. 2.13: *Construcţia complexului QRS în derivaţiile precordiale pornind de la bucla QRS în plan orizontal. A = vectorii momentani succesivi notaţi de la 1 la 4 sunt proiectaţi pe axul derivaţiei V_1; în cadru, aspectul complexului QRS în V_1 cu deflexiunile corespunzătoare celor patru vectori momentani succesivi. B = construcţia similară a complexului QRS în V_6.*

Construcţia buclelor vectocardiografice pornind de la electrocardiograma scalară

Pentru construcţia buclelor vectocardiografice în plan frontal este necesară înscrierea electrocardiogramei în conduceri simultane: DI, DII şi DIII (fig. 2.14). Se repereazã apoi un număr de puncte sincrone de pe complexele QRS_I, QRS_{II} şi QRS_{III} (pentru simplificare, în figură au fost alese numai trei puncte sincrone notate cu 1, 2, 3). Se raportează fiecare punct pe latura corespunzătoare a triunghiului lui Einthoven, trasându-se o perpendiculară pe axul derivaţiei. Perpendicularele trasate prin punctele sincrone se intersectează, punctele de intersecţie reprezentând vârfurile vectorilor momentani succesivi. Prin unirea acestor puncte în ordinea apariţiei lor se trasează bucla în plan frontal. Bucla vectocardiografică QRS va fi reprezentată cu atât mai exact cu cât vor fi utilizate mai multe puncte sincrone. Bucla vectocardiografică a undei T poate fi obţinută în mod similar.

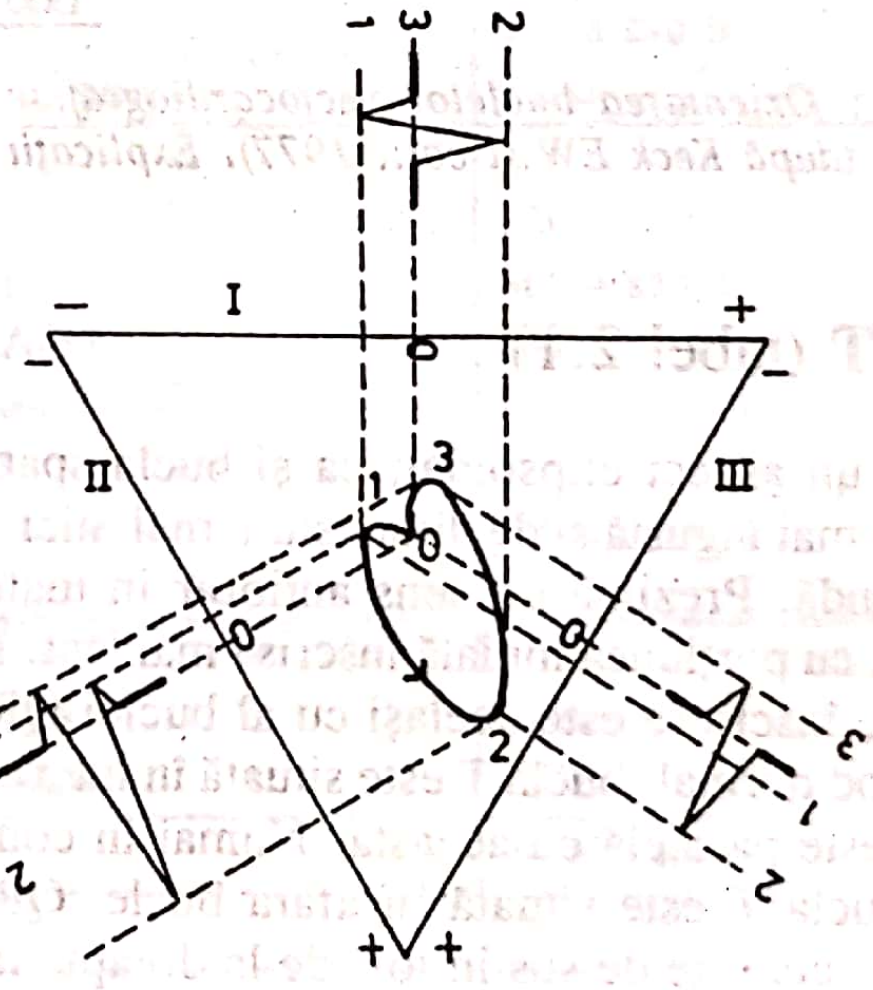

Fig. 2.14: *Construcţia buclei vectocardiografice QRS în plan frontal pornind de la deflexiunile complexului QRS în DI, DII, DIII înregistrate sincron. Se alege un număr arbitrar de puncte sincrone de pe complexul QRS şi se proiectează pe laturile triunghiului lui Einthoven. Intersecţiile perpendicularelor trasate prin punctele sincrone reprezintă puncte ale buclei vectocardiografice. Liniile izoelectrice ale celor trei derivaţii, proiectate în interiorul triunghiului, se întretaie în punctul zero al buclei. Bucla vectocardiografică va fi reprezentată cu atât mai exact cu cât a fost utilizat un număr mai mare de puncte sincrone.*

Construcţia buclei vectocardiografice poate fi realizată şi în plan orizontal, prin reperarea unui număr de puncte sincrone din derivaţiile V_1 şi V_6. Construcţia este însă mai dificilă şi mai puţin exactă deoarece conducerile precordiale nu sunt situate în acelaşi plan orizontal cu punctul zero al inimii.

În mod similar se poate construi bucla vectocardiografică cu ajutorul conducerilor bipolare ortogonale Frank (fig. 2.15). Pentru reprezentarea buclei, în plan frontal se vor utiliza punctele sincrone de pe conducerile X şi Y, în plan sagital, conducerile Y şi Z, şi în plan orizontal, conducerile X şi Z.

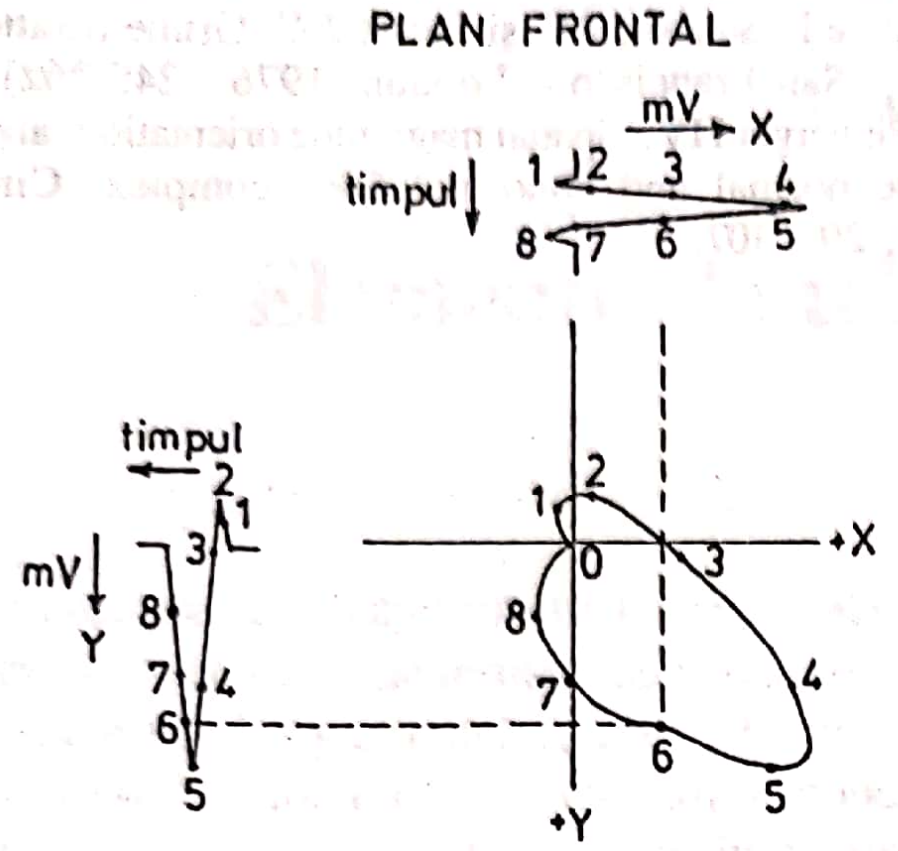

Fig. 2.15: *Construcţia buclei vectocardiografice QRS în plan frontal pornind de la derivaţiile ortogonale Frank, X şi Y (după Horan LG şi Flowers NC, 1980). Se alege un număr arbitrar de puncte sincrone de pe complexele QRS, care se proiectează pe sistemul de coordonate reprezentat de derivaţiile bipolare X şi Y. Intersecţiile perpendicularelor trasate prin punctele sincrone reprezintă puncte ale buclei vectocardiografice. Liniile izoelectrice ale celor două derivaţii se întretaie în punctul 0 al buclei vectocardiografice. În mod similar, se poate reconstitui bucla vectocardiografică în plan orizontal (derivaţiile X şi Z) şi în plan sagital (derivaţiile Y şi Z).*

Valoarea vectocardiogramei în raport cu electrocardiograma

Au fost aduse numeroase argumente şi contraargumente privind superioritatea vectocardiogramei faţă de electrocardiograma înregistrată în cele 12 conduceri convenţionale. Aceste două metode nu trebuie însă privite ca fiind competitive.

Cele două procedee utilizează instrumente diferite şi de aceea este de aşteptat ca unele dintre criteriile electrice să se dovedească imperfecte. Vectocardiograma trebuie considerată în primul rând ca o metodă ajutătoare şi complementară electrocardiogramei scalare, care, în anumite cazuri, permite o analiză mai subtilă a fenomenelor electrice şi prin aceasta lărgeşte utilitatea electrocardiogramei convenţionale. Instrumentele cu o gamă mai largă de frecvenţe folosite pentru înregistrarea vectocardiogramei, fără distorsiunile produse de peniţa inscriptoare, permit ameliorarea calităţii înregistrărilor şi aprecierea mai exactă a duratei deflexiunilor electrocardiografice (de exemplu, durata undei Q). Pe de altă parte, vizualizarea secvenţei de activare ventriculară într-o formă tridimensională permite obţinerea unor informaţii suplimentare asupra configuraţiei porţiunii iniţiale, medii şi terminale a buclei vectocardiografice. Încercările de a stabili o corelaţie între datele vectocardiografice şi parametrii hemodinamici s-au dovedit până în prezent nesatisfăcătoare (Witham AC, 1976 a).

În rezumat, avantajele vectocardiografiei faţă de electrocardiogramă sunt următoarele (Witham AC, 1976 b ; Horan LG şi Flowers NC, 1980) : (a) delimitarea unor tipuri mai distinctive de hipertrofie ventriculară stângă sau dreaptă şi identificarea lor chiar în prezenţa tulburărilor de conducere intraventriculare ; (b) precizarea mai corectă a unor tipuri de infarct miocardic şi identificarea acestora chiar în absenţa undelor Q pe electrocardiogramă ; (c) precizarea diagnosticului de infarct miocardic în prezenţa blocului de ramură stângă. Totuşi, unele modificări miocardice care nu influenţează în mod semnificativ buclele vectocardiografice pot fi constatate în derivaţiile unipolare precordiale, ca urmare a apropierii electrodului explorator de miocardul subiacent. Pentru necesităţile clinice, vectocardiograma nu se dovedeşte superioară electrocardiogramei, dacă aceasta este înregistrată într-un număr suficient de conduceri (Friedberg ChK, 1966).

Bibliografie

Bristow JD : A study of the normal Frank vectorcardiogram. Am Heart J, 1961, 61 : 242.

Callejo HB, Barker RE, Kissane RW: The normal QRS vectorcardiogram in infants and children from birth to fifteen years. Am J Cardiol, 1961, 7 : 488.

Chou TC, Helm RA, Lach R : The significance of a wide TsE loop. Circulation, 1964, 30 : 400.

Chou TC : When is the vectorcardiogram superior to the scalar electrocardiogram ? Am J Coll Cardiol, 1986, 8 : 791-799.

De Pasquale NP, Burch GE : The electrocardiogram, ventricular gradient and spatial vectorcardiogram during the first week of life. Am J Cardiol, 1964, 12 : 482.

Estes EH jr. : Electrocardiograpy and Vectorcardiograpy (in The Heart, eds. Hurst JW, Logue RB, Schlant RC, Nanette Kass Wenger. Mc Graw Hill Book Company, New York, 1977 : 297-313).

Estes EH, McCall BW, Wallance AG : Time expansion in vectorcardiography. The advantages of magnetic tape recording. Am Heart J, 1962, 63 : 98.

Fattorusso V, Ritter O : Atlas d'électrocardiographie. Ed. Masson, Paris, 1963.

Fisch C : Electrocardiography and Vectorcardiography, in Braunwald E, Heart Disease A textbook of Cardiovascular Medicine, W.B. Saunders, 1992 : 116-155

Forkner CE, Hugenholtz PG, Levine HD : The vectorcardiogram in normal young adults. Franks lead system. Am Heart J, 1961, 62 : 237.

Frank E : An accurate, clinically practical system for spatial vectorcardiograpy. Circulation, 1956, 13 : 737.

Friedberg ChK : Diseases of the Heart. W.B. Saunders Comp., Philadelphia – London, 1966.

Horan LG, Flowers NC : Electrocardiography and Vectorcardiography (in Heart Disease, ed. Braunwald E, W.B. Saunders Comp., Philadelphia – London, 1980 : 198-252).

Keck EW, Brode P, Bruns HA, Marcsek Z., Passarge E : Pädriatische Kardiologie. Ed. Urban-Schwartzenberg, München – Wien – Baltimore, 1977.

Lemmerz AH : Aussagefähigkeit des EKG nach Frank. Herz-Keislauf, 1969, 1 : 35.

Moore AD, Harding P, Dower GE: The polar cardiograph. An analogue computer that provides spherical polar coordinates of the heart vector. Am Heart J, 1962, 64: 382.

Namin EP, Arcilla RA, D'Cruz IA, Gasul BM: The evolution of the Frank vectorcardiogram in normal infants. Am J Cardiol, 1964, 13: 757.

Namin EP, D'Cruz IA: The vectorcardiogram in normal children. Brit Heart J, 1964, 26: 689.

Silber EN, Katz LN: Heart Disease. Macmillan Publishing Co, New York – London, 1977.

Witham AC: Current status of correlation between vectorcardiogram and hemodynamic data (in Advances in Electrocardiography, vol. 2, eds Schlant RC şi Hurst JW. Grune-Stratton, New York – San Francisco – London, 1976: 221-236).

Witham AC: VCG patterns of myocardial scarving in absence of diagnostic Q waves (in Advances in Electrocardiography, vol. 2, eds Schlant RC şi Hurst JW. Grune-Stratton, New York – San Francisco – London, 1976: 245-262).

Yano K, Pipberger HV: Spatial magnitude orientation, and velocity of the normal and abnormal QRS complex. Circulation, 1964, 29: 107.

CAPITOLUL 3

Elemente de tehnică electrocardiografică

Biocurenţii cardiaci sunt transmişi la suprafaţa corpului după ce au parcurs diversele ţesuturi cu rezistenţe electrice diferite. La nivelul tegumentelor, aceşti biocurenţi sunt culeşi cu ajutorul unor *electrozi speciali* şi conduşi prin intermediul *cablului-pacient* la aparatul înregistrator sau *electrocardiograf*. Oricare ar fi tipul de instrument folosit, electrocardiograful poate fi considerat ca un *galvanometru înregistrator*. Aparatul măsoară biocurenţii cardiaci alternativi şi înregistrează variaţiile lor pe o bandă de hârtie sub forma unui grafic care exprimă amplitudinea curentului cardiac (scară verticală) în funcţie de timp (scară orizontală). Atunci când în aparat nu circulă nici un curent se înscrie o linie orizontală numită *linia izoelectrică*. Oscilaţiile biocurenţilor cardiaci determină deplasări ale acestei linii sub formă de deflexiuni ascuţite, atunci când variaţiile de potenţial sunt rapide, sau sub formă de deflexiuni rotunjite, atunci când variaţiile de potenţial sunt mai lente. Deplasările traseului deasupra liniei izoelectrice sunt considerate *pozitive*, iar cele de dedesubtul liniei izoelectrice, ca *negative*.

Aparatura

Prezenţa unui curent de acţiune asociat cu contracţia cardiacă a fost demonstrată pentru prima oară de către Kölliker şi Müller*, în anul 1856, pe preparatul neuromuscular de broască. Însă prima înregistrare a biocurenţilor cardiaci a fost realizată de Waller AD** în anul 1887. Acesta s-a folosit de un *electrometru capilar* în care curentul electric produce variaţii ale tensiunii superficiale dintre mercur şi acidul sulfuric. Instrumentul prezintă însă o inerţie considerabilă şi, în consecinţă, traseele obţinute sunt mai mult sau mai puţin deformate. Electrocardiografia clinică începe să se dezvolte după anul 1903, când Einthoven adaptează *galvanometrul cu coardă* pentru înregistrarea activităţii electrice a inimii. Mai târziu, a fost introdus în practică *electrocardiograful cu galvanometru cu cadru*, iar ulterior, o dată cu dezvoltarea tehnicii electronice, *electrocardiograful cu amplificator*. Deşi primele tipuri de electrocardiograf prezintă numai un interes istoric, considerăm totuşi instructivă prezentarea lor.

Electrocardiograful cu galvanometru cu coardă

Aparatul funcţionează pe baza interacţiunii dintre un câmp magnetic şi unul electric (fig. 3.1). Un conductor foarte subţire confecţionat din cuarţ argintat, situat într-un câmp magnetic puternic, primeşte prin extremităţile sale ***a*** şi ***b*** biocurenţii cardiaci culeşi de la suprafaţa corpului. Ca urmare a interacţiunii dintre câmpul magnetic fix şi câmpul electric variabil, generat de curentul care traversează conductorul, firul de cuarţ se deplasează în sens orizontal în funcţie de mărimea şi sensul curentului. Aceste deplasări sunt înregistrate cu ajutorul unui sistem optic pe o bandă de hârtie fotografică care se derulează cu o anumită viteză. Galvanometrul cu coardă este un aparat lipsit de inerţie şi foarte sensibil. Instrumentul prezintă totuşi o serie de inconveniente tehnice, fiind dificil de manipulat, iar înregistrarea unei electrocardiograme reprezintă o operaţie care necesită mult timp.

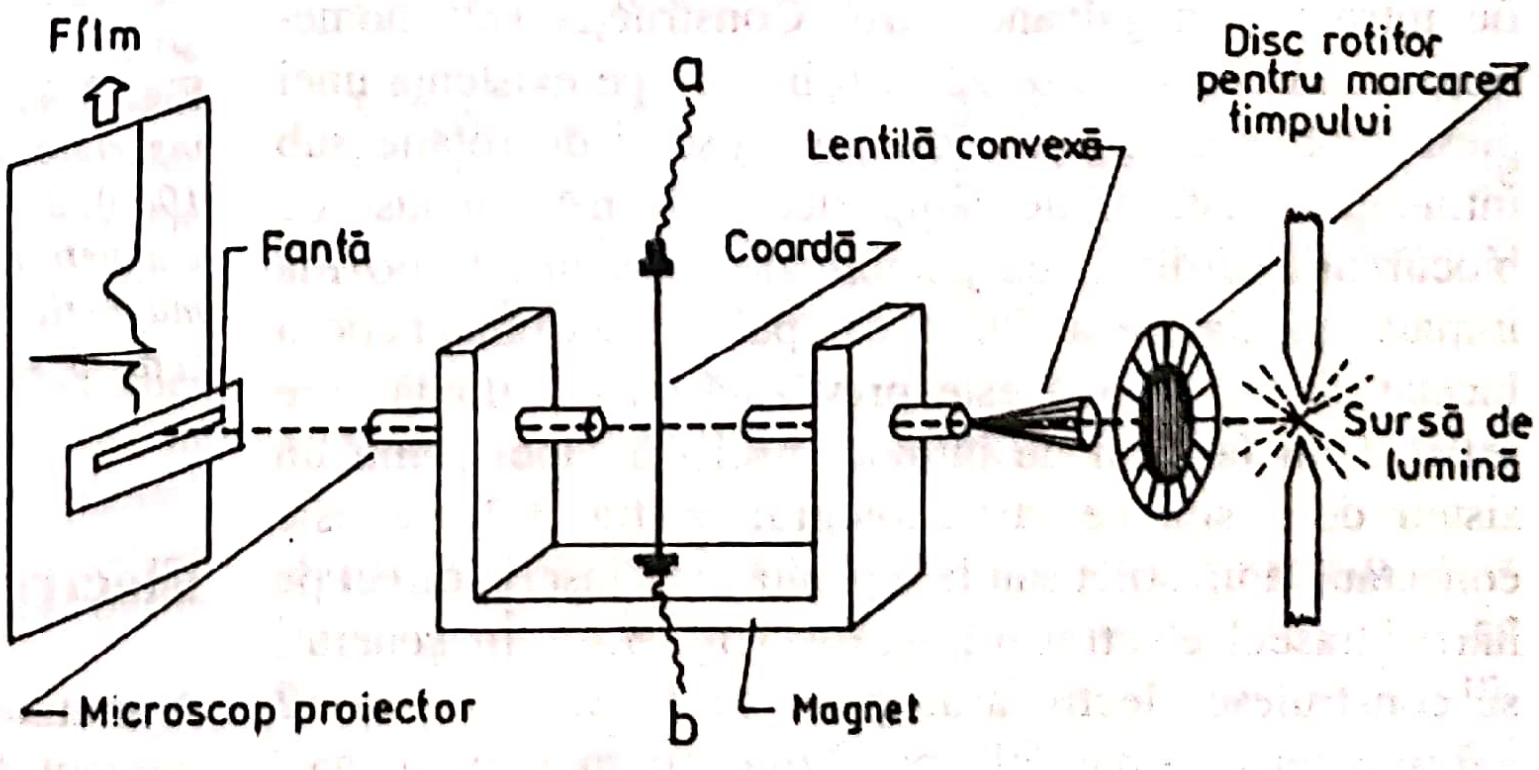

Fig. 3.1 : *Galvanometru cu coardă (schemă după Csapo G, 1980). Explicaţii în text.*

---

* Citaţi după Chung EK, 1978.

** Citat după Krikler DM, 1980.

Electrocardiograful cu galvanometru cu cadru mobil

La acest tip de electrocardiograf galvanometrul este constituit dintr-un cadru mobil construit din câteva spirale concentrice din fire de cupru (fig. 3.2). Cadrul este suspendat prin două fire care îi permit mişcări de rotaţie atunci când asupra sa acţionează o forţă, dar care îl readuc la poziţia iniţială imediat ce forţa a încetat să acţioneze (cuplu de revenire prin torsiunea firului). Cadrul mobil este montat într-un câmp magnetic, generat de un magnet puternic, realizându-se astfel un cuplu electromagnetic în condiţiile în care firul de cupru este parcurs de un curent electric. Atunci când biocurenţii cardiaci culeşi de la suprafaţa corpului sunt induşi în cadrul de sârmă prin bornele A şi B, acesta se va roti şi va lua o poziţie de echilibru între cele două forţe opuse: cuplul electromagnetic (interacţiunea dintre câmpul electric generat prin trecerea curentului şi câmpul magnetic) şi cuplul de revenire prin torsiunea firului. Sensul rotaţiei cadrului mobil depinde de sensul curentului, iar deviaţia este proporţională cu diferenţa de potenţial de la bornele instrumentului. Un fascicul de lumină, reflectat de oglinda M, montată în centrul cadrului mobil, va înscrie aceste deviaţii pe o bandă de hârtie fotografică ce se derulează cu o viteză constantă.

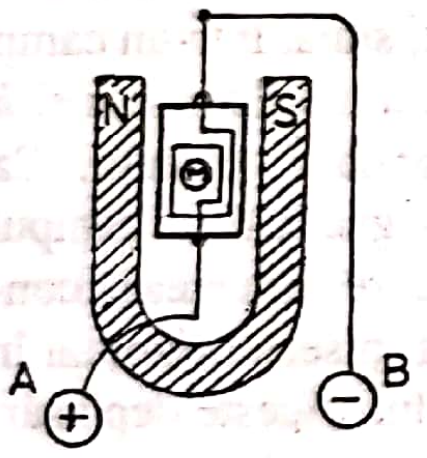

Fig. 3.2: *Galvanometru cu cadru mobil (schemă după Fattorusso V şi Ritter O, 1963). N şi S = polii magnetului, A şi B = bornele prin care sunt introduşi biocurenţii cardiaci. M = oglindă.*

Electrocardiograful cu amplificator

Electrocardiografele moderne sunt prevăzute cu mai multe etaje de amplificare constituite din lămpi termoionice, iar mai recent din tranzistori, care pot amplifica curenţii de acţiune cardiaci de câteva mii de ori înainte ca aceştia să fie introduşi în galvanometru. Construcţia galvanometrelor moderne se bazează în principiu pe existenţa unei piese mobile care poate descrie mişcări de rotaţie sub influenţa variaţiilor de câmp electromagnetic induse de biocurenţii cardiaci, cu posibilitatea revenirii la poziţia iniţială imediat ce acţiunea câmpului electromagnetic a încetat. Piesa mobilă este prevăzută cu o oglindă care reflectă un fascicul de lumină, proiectat apoi printr-un sistem de prisme pe hârtia fotografică (fig. 3.3) sau este conectată la un stilet sau la o peniţă care înscrie direct pe hârtie traseul electrocardiografic (fig. 3.4). În general, se construiesc electrocardiografe cu 1, 2, 3, 6 sau 12 galvanometre. Aparatele prevăzute cu mai multe galvanometre (canale) pot înregistra în mod simultan un număr corespunzător de derivaţii sau permit înregistrarea sincronă a electrocardiogramei ca traseu de referinţă cu fonocardiograma (pe mai multe benzi de frecvenţă), diverse mecanograme (puls carotidian, puls venos jugular, apexocardiograma), curbe de presiune intracardiacă etc.

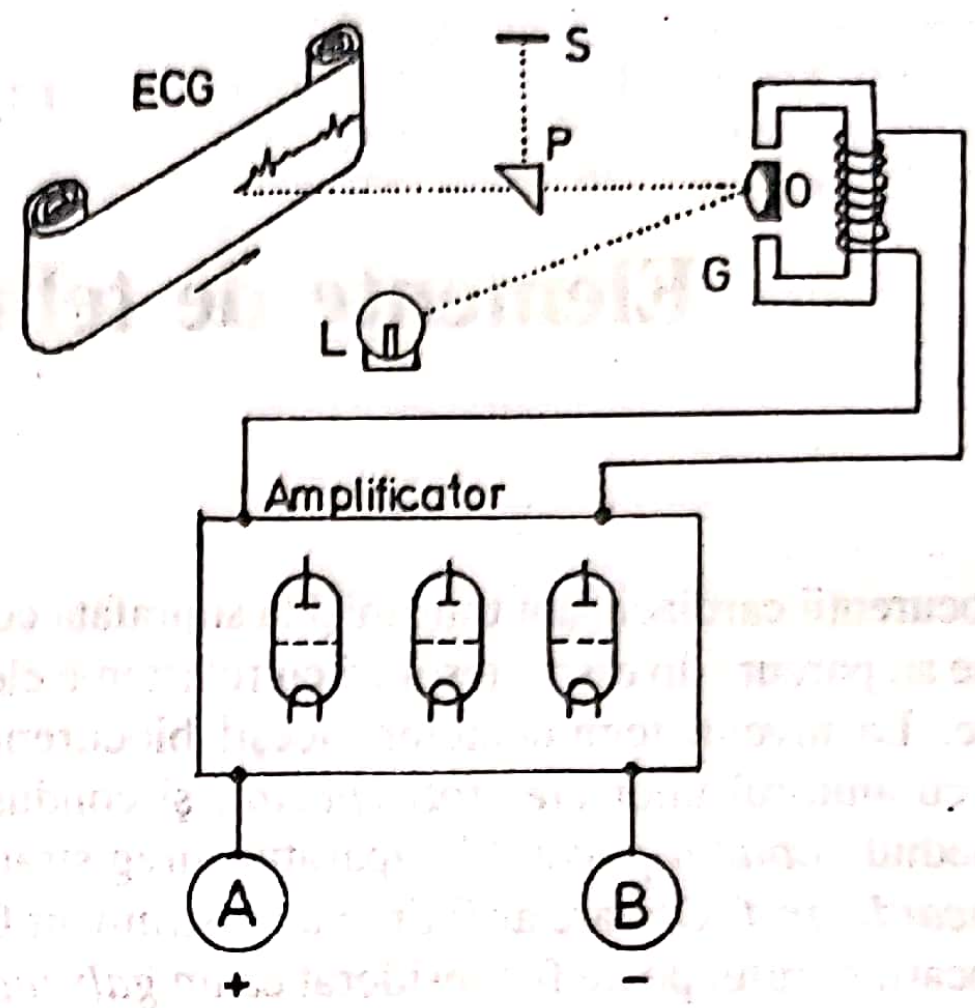

Fig. 3.3: *Electrocardiograf cu etaj de amplificare şi înscriere pe hârtie fotografică (schemă după Fattorusso V şi Ritter O, 1963). G = galvanometru, P = prismă, L = sursă de lumină, O = oglindă, S = ecran de sticlă mată, A şi B = polii de conexiune cu cablul-pacient.*

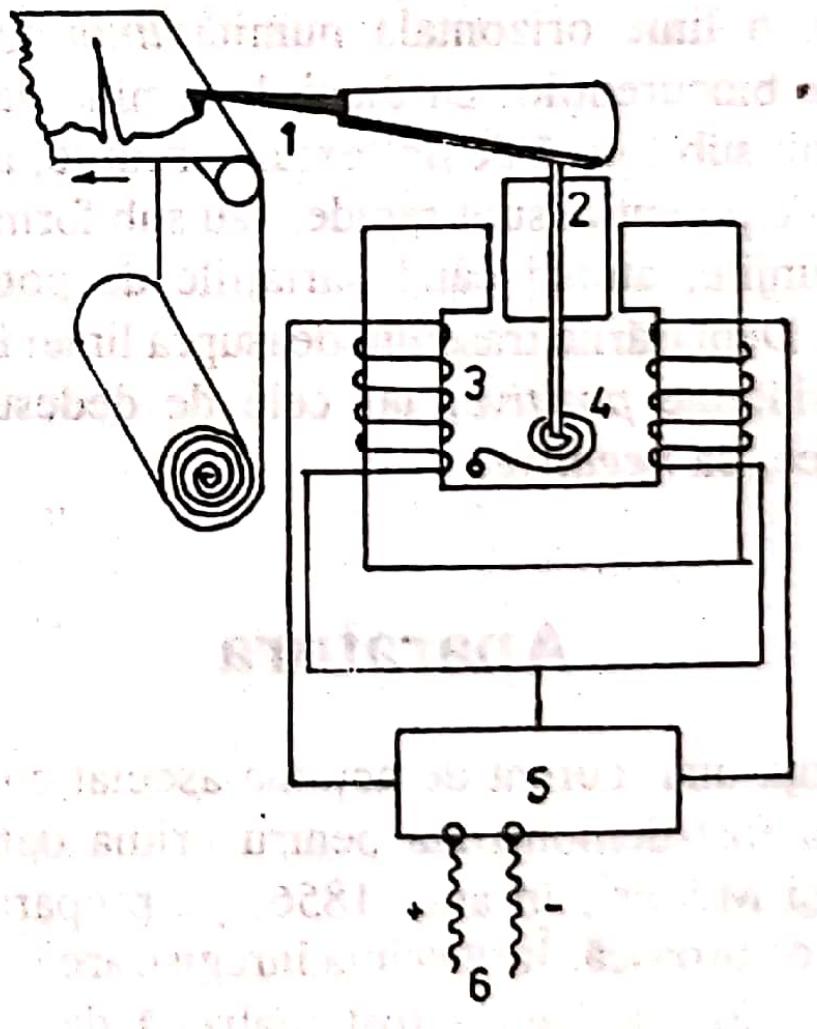

Fig. 3.4: *Electrocardiograf modern cu etaj de amplificare şi înscriere directă pe hârtie termosensibilă (după Börger HH, 1980). 1 = peniţă inscriptoare, 2 = piesă mobilă rotitoare (fier magnetic), 3 = bobină pentru producerea câmpului electromagnetic, 4 = piesă spirală pentru readucerea peniţei la poziţia zero, 5 = etaj de amplificare (montaj electronic tranzistorizat sau integrat), 6 = cablu-pacient.*

Electrocardioscopul (Electrocardiovizorul)

Aparatul constă în esenţă dintr-un tub catodic în care un fascicul de electroni emişi de un catod este dirijat printre două perechi de plăci metalice dispuse în paralel două câte două (fig. 3.5). Prima pereche de plăci (plăcile verticale) asigură baleiajul orizontal al fasciculului de electroni, ca urmare a variaţiilor ciclice ale tensiunii. A doua pereche de plăci (plăcile orizontale) deviază fasciculul de electroni în sens vertical în funcţie de sensul şi mărimea diferenţei de potenţial dintre bornele A şi B, prin care sunt introduşi biocurenţii cardiaci culeşi de la suprafaţa corpului. Placa pozitivă atrage fasciculul de electroni, în timp ce placa negativă îl respinge, iar gradul deviaţiei este proporţional cu diferenţa de potenţial. Tubul catodic permite proiectarea fasciculului de raze catodice pe un ecran fluorescent cu remanenţă luminoasă, fiind astfel posibilă urmărirea continuă a traseului electric. Electrocardiografele moderne sunt prevăzute şi cu un electrocardioscop, traseul putând fi urmărit pe ecran şi înregistrat în acelaşi timp. Electrocardioscoapele fac parte în mod obligatoriu din echipamentul staţiilor de explorare hemodinamică şi terapie intensivă.

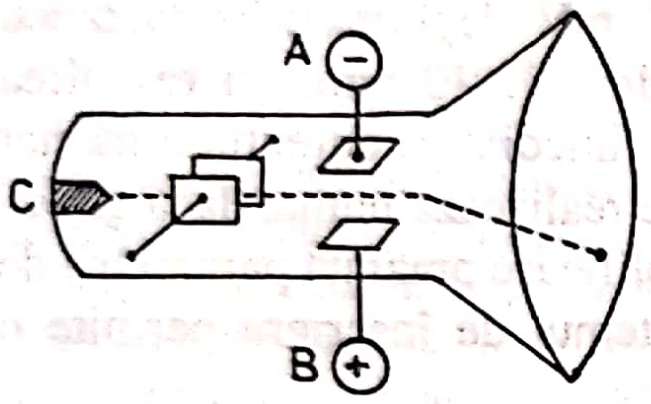

Fig. 3.5: *Electrocardioscop (schemă după Fattorusso V şi Ritter O, 1963). C = catod, A şi B = borne prin care sunt introduşi biocurenţii cardiaci.*

Caracteristici tehnice ale galvanometrului

Piesa centrală a electrocardiografului este *galvanometrul*. Acesta trebuie să prezinte anumite calităţi tehnice, indispensabile pentru obţinerea unor trasee electrocardiografice fără distorsiuni. Caracteristicile de bază ale unui galvanometru sunt:

- *perioada naturală*, adică durata unei oscilaţii a părţii mobile a instrumentului; aceasta se exprimă adesea prin reciproca perioadei naturale sau viteza de vibraţie;
- *frecvenţa de vibraţie*, care depinde de mărimea şi materialul din care s-a construit piesa respectivă şi mai ales de tensiunea la care este menţinută; o frecvenţă adecvată trebuie să fie de circa 5 ori mai mare în raport cu frecvenţa maximă care trebuie înregistrată; deoarece în condiţii clinice componenta rapidă cea mai importantă este de 80 vibraţii duble pe secundă, frecvenţa piesei mobile trebuie să fie de minimum 400 vibraţii pe secundă;
- *amortizarea*, adică rezistenţa opusă la mişcările naturale ale unui obiect suspendat; ideal este ca amortizarea să fie *critică* (numai vibraţiile naturale sunt amortizate); în caz de supraamortizare, amplitudinea şi forma deflexiunilor electrocardiografice vor fi modificate, iar cu galvanometrele subamortizate vor apărea artefacte ca urmare a înregistrării vibraţiilor naturale;
- *sensibilitatea*, care constă în raportul dintre suprafaţa curbei înregistrate şi mărimea potenţialului electric introdus în aparat; un galvanometru ideal va produce, pentru acelaşi voltaj introdus, o curbă de aceeaşi suprafaţă atât în partea mijlocie, cât şi în cea superioară sau inferioară a înregistrării.

Echipamentul utilizat pentru înregistrarea electrocardiogramei trebuie să îndeplinească o serie de condiţii standard mai ales în ceea ce priveşte caracteristicile de frecvenţă şi de amortizare ale galvanometrelor (Katz LN, 1947; American Heart Association Commitee on Electrocardiography, 1967; Tenth Betsheda Conference, 1978; Krikler DM şi Macfarlane PW, 1974; Krikler DM, 1978). Numai în acest mod vor putea fi evitate traseele electrocardiografice cu distorsiuni şi artefacte, mai ales deviaţii ale segmentului ST sau deformări ale complexului QRS, care pot conduce la grave erori de diagnostic. Precizia galvanometrelor poate fi parţial apreciată în funcţie de aspectul curbelor de etalonare (vezi *Curbe de etalonare*). Calitatea hârtiei pe care se înregistrează electrocardiograma prezintă, de asemenea, o importanţă deosebită pentru obţinerea unor trasee fidele, deoarece frecarea stiletului sau a peniţei inscriptoare pe o hârtie rugoasă sau care se descuamează cu uşurinţă poate conduce la apariţia artefactelor.

Sisteme de înscriere a electrocardiogramei

Înscrierea electrocardiogramei poate fi realizată prin două metode: *înscrierea pe hârtie fotografică* şi *înscrierea directă sau mecanică*.

Înscrierea pe hârtie fotografică. Se obţine prin acţiunea unui fascicul de lumină reflectat de oglinda mobilă a galvanometrului, pe o bandă de hârtie fotografică ce se derulează cu o viteză constantă. Un sistem de prisme reflectă o parte din fasciculul de lumină pe un ecran de sticlă mată, sub forma unui punct luminos (spot), ceea ce permite încadrarea corectă a traseului electric şi etalonarea aparatului (fig. 3.3) Un dispozitiv special, numit *cronograf*, înscrie unităţile de timp pe fondul traseului sub forma unor linii verticale (ordonate de timp). După înregistrare, banda de hârtie fotografică se developează în mod obişnuit. Dată fiind lipsa de inerţie a sistemului, înscrierea cu fascicul de lumină pe hârtie fotografică realizează înregistrări foarte exacte, fără deformări sau distrosiuni ale undelor electrocardiografice.

Înscrierea directă (mecanică). Prin comoditatea sa, acest procedeu s-a generalizat astfel încât, în momentul de faţă, toate electrocardiografele pentru uzul clinic sunt dotate cu acest tip de înregistrare. Înregistrarea directă a electrocardiogramei poate fi realizată prin următoarele procedee:

- înscrierea cu peniţa cu cerneală sau cu jet fin de cerneală;
- înscrierea cu pigment (hârtie indigo);
- înscrierea cu ajutorul unui stilet încălzit, pe o hârtie specială termosensibilă (termoinscripţie).

Procedeele directe realizează înscrieri mai puţin fidele decât cele obţinute prin metoda cu fascicul de lumină pe hârtie fotografică. Ele sunt însă deosebit de comode şi suficiente pentru necesităţile clinice.

Viteza de derulare a hârtiei

Hârtia pe care se înregistrează electrocardiograma este liniată pentru a facilita analiza traseului. Liniile verticale (ordonate de timp) sunt separate prin intervale de 1 mm, iar fiecare grupă de cinci intervale este delimitată prin linii mai groase (fig. 3.6). Sistemele cu înscriere fotografică prezintă un dispozitiv numit cronograf, care marchează timpul tot sub forma unor linii verticale. Marcarea timpului cu ajutorul cronografului a fost extinsă şi la unele aparate cu înscriere directă. În acest caz, cronograful marchează intervale de timp mai mari: 0.5, 1, 5 sau 10 secunde, acesta reprezentând un marcaj suplimentar faţă de cel realizat prin ordonatele de timp.

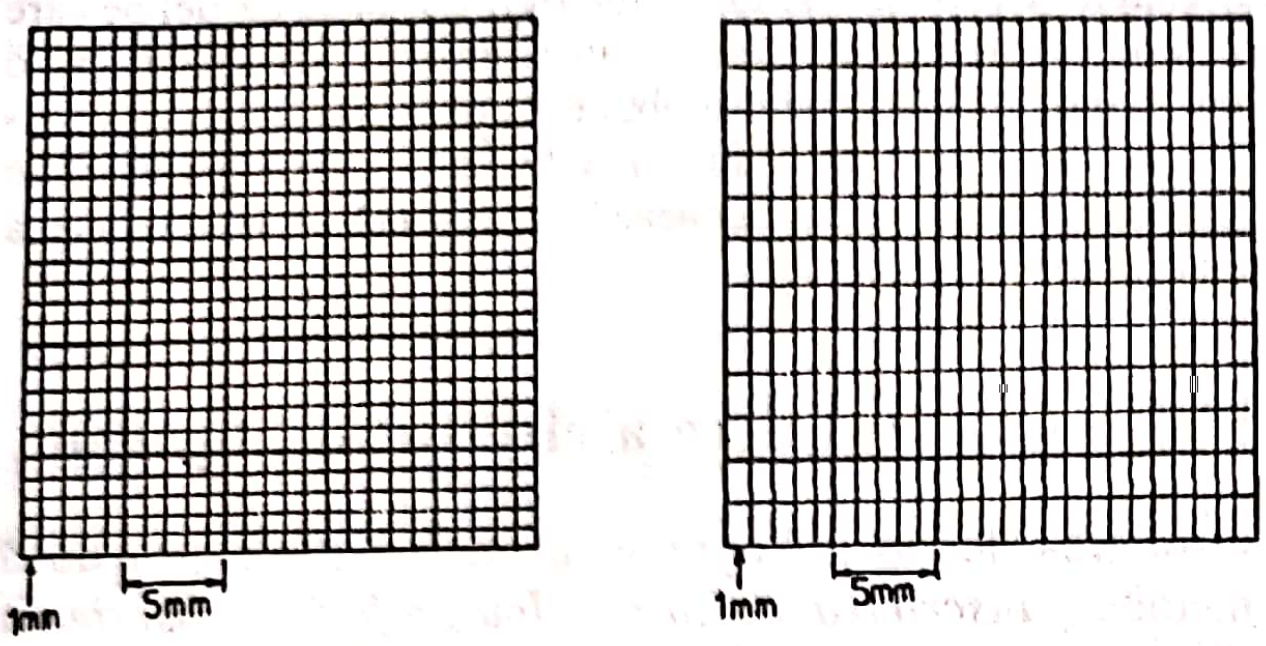

Viteza de derulare a hârtiei	1 mm	5 mm
10 mm /sec	0,10 sec	0, 50 sec
25 mm/ sec	0,04 sec	0,20 sec
50 mm/ sec	0,02 sec	0,10 sec
100 mm/sec	0,01 sec	0,05 sec

Fig. 3.6: *Caroiajul hârtiei pentru înscrierea electrocardiogramei.*

Precizarea vitezei de derulare a hârtiei permite stabilirea frecvenţei cardiace şi a duratei undelor, intervalelor şi segmentelor electrocardiografice. Electrocardiografele moderne sunt prevăzute cu un sistem de tracţiune care asigură cel puţin trei viteze de derulare a hârtiei: 25 mm/s, 50 mm/s şi 100 mm/s. La viteza de 25 mm/s, fiecărui mm îi corespund 0.04 s, la viteza de 50 mm/s fiecărui mm îi corespund 0.02 s, iar la viteza de 100 mm/s fiecărui mm îi corespund 0.01 s (fig. 3.5).

Hârtia originală pentru înregistrarea electrocardiogramei prezintă şi o liniatură orizontală. Liniile orizontale separă intervale de 1 mm (mai rar 2 mm) şi sunt necesare pentru etalonarea sistemului de amplificare.

Tehnica înregistrării electrocardiogramei

Curba de etalonare

Pentru aprecierea sensibilităţii aparatului şi amplitudinii deflexiunilor electrocardiografice, electrocardiografele sunt prevăzute cu un sistem de etalonare care permite introducerea în circuitul galvanometrului a unui potenţial electric cu o valoare bine determinată, şi anume 1 mV. Acest potenţial induce o deplasare a peniţei inscriptoare, înscriindu-se astfel o deflexiune cu o anumită amplitudine, numită *curbă de etalonare*. Sensibilitatea aparatului se reglează în aşa fel încât introducerea în circuit a unui potenţial de 1 mV să determine o deplasare de 10 mm a peniţei inscriptoare. Amplitudinea diferitelor unde de pe traseul electrocardiografic poate fi astfel apreciată şi exprimată în milivolţi, cunoscându-se că 10 mm = 1 mV sau 1 mm = 0.1 mV. Potenţialele electrice calculate în funcţie de amplitudinea undelor electrocardiografice nu exprimă însă potenţialele reale dezvoltate de activitatea cardiacă, ci numai diferenţele de potenţial dintre electrozi.

Dacă amplitudinea unor unde electrocardiografice este prea mare şi, în consecinţă, nu încap în spaţiul rezervat conducerii respective (de exemplu, în unele cazuri de hipertrofie ventriculară stângă sau bloc de ramură stângă), se poate reduce amplificarea la 1/2, adică 1 mV = 5 mm. În acest caz, amplificarea se notează cu N/2. În alte cazuri, mai ales atunci când activitatea electrică atrială se manifestă prin unde foarte mici, greu de identificat, se poate dubla amplificarea: 1 mV = 20 mm, notându-se cu 2N.

O curbă de etalonare ideală trebuie să prezinte o formă riguros dreptunghiulară: introducerea în circuit a unei diferenţe de potenţial de 1 mV deplasează instantaneu linia izoelectrică la o înălţime de 10 mm, cu revenirea rapidă la nivelul de pornire, imediat ce curentul a încetat (fig. 3.7 A). Acest aspect se realizează numai dacă galvanometrul şi sistemul de amplificare prezintă parametrii de funcţionare corecţi, iar sistemul de înscriere permite o amortizare critică.

O curbă de etalonare corectă trebuie să corespundă următoarelor criterii (Ziesenhen K, 1975):

(a) *Timpul de latenţă al galvanometrului* (intervalul între introducerea curentului-etalon şi momentul amplitudinii maxime a curbei de etalonare) nu trebuie să depăşească 0.02 s (fig. 3.7 B). În caz contrar, deflexiunile rapide ale electrocardiogramei vor fi deformate în mod sensibil.

(b) Curba de etalonare nu trebuie să prezinte fenomenul de *supraamortizare* (*overdamping*) sau de *supraoscilaţie* (*overshooting*). Supraamortizarea sistemului se manifestă prin apariţia unor curbe de etalonare rotunjite (fig. 3.7 C), iar supraoscilaţiile – prin curbe de etalonare cu vârf ascuţit (fig. 3.7 D). Consecutiv fenomenelor de supraamortizare sau supraoscilaţie, pot apărea deformări ale traseului electrocardiografic. Când sistemul de înregistrare este prea amortizat, complexele electrice vor fi de voltaj mai scăzut, cu dispariţia deflexiunilor de mică amplitudine şi denivelarea segmentelor electrocardiografice (fig. 3.8). Dimpotrivă, un sistem de înregistrare prea puţin amortizat va induce creşterea amplitudinii undelor electrocardiografice.

(c) Platoul curbei de etalonare trebuie să fie paralel cu linia izoelectrică, aspect realizat în cazul aparatelor cu galvanometru cu coardă, la care introducerea în circuit a potenţialului-etalon deplasează linia izoelectrică atât timp cât curentul acţionează (fig. 3.7 E). La electrocardiografele cu etaje de amplificare, deşi curentul continuă să acţioneze, traseul revine mai mult sau mai puţin lent la linia izoelectrică (fig. 3.7 F). Rapiditatea acestei pante este în funcţie de *constanta* de timp a amplificatorului, definită ca timpul necesar pentru revenirea traseului la 1/3 din amplitudinea indusă iniţial de potenţialul-etalon. În cazul în care constanta de timp este mai mare de 1.5 s, deflexiunile lente ale traseului vor fi înscrise fără deformări sensibile şi, dimpotrivă, vor fi deformate dacă constanta de timp este mai mică de 1.5 s.

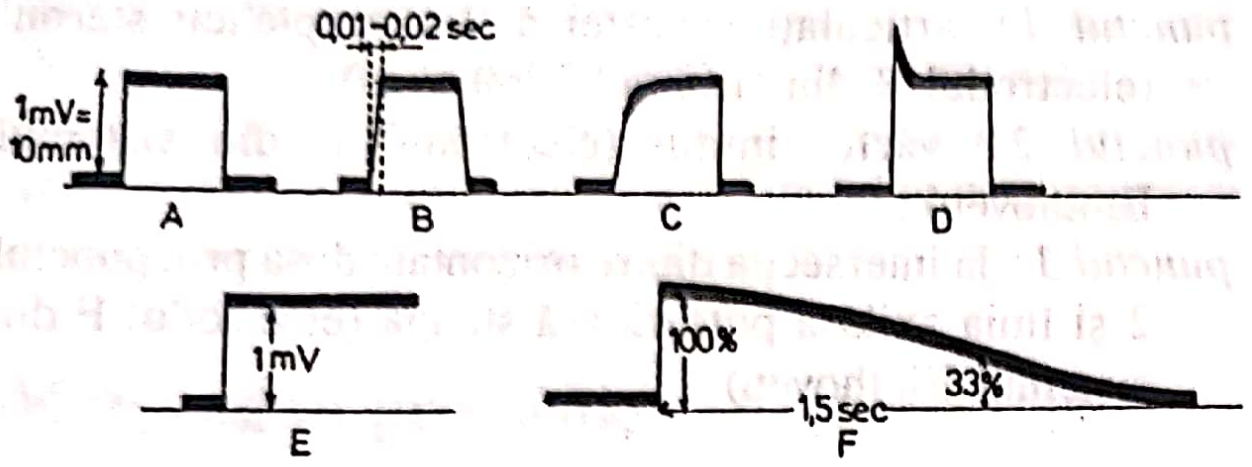

Fig. 3.7: *Curbe de etalonare (după Fattorusso V şi Ritter O, 1963 – modificat). A = curbă de etalonare ideală : introducerea în circuitul galvanometrului a unei diferenţe de potenţial de 1 mV deplasează instantaneu linia electrică la o înălţime de 10 mm, cu revenirea rapidă la nivelul de pornire, imediat ce curentul a încetat să acţioneze. B = curbă de etalonare admisă : deviaţia traseului la introducerea diferenţei de potenţial de 1 mV nu este instantanee, ci durează 0.01-0.02 s. C = curbă de etalonare produsă de un sistem supraamortizat* (overdamping). *D = curbă de etalonare cu supraoscilaţie produsă de un sistem subamortizat* (overshooting). *E = curbă de etalonare înscrisă de un galvanometru cu coardă : traseul rămâne orizontal atât timp cât curentul (1 mV) acţionează. F = curbă de etalonare înscrisă cu un electrocardiograf cu amplificator : dacă constanta de timp este mai mică de 1.5 s, deflexiunile lente ale traseului electric vor fi deformate.*

Etalonarea se efectuează înaintea fiecărei înregistrări, prin apăsare repetată şi de scurtă durată pe butonul de etalonare. Înscrierea curbei-etalon poate fi repetată şi în timpul înregistrării electrocardiogramei, printr-o apăsare unică pe butonul de etalonare, în cursul diastolei, când se înregistrează linia izoelectrică.

Derivaţiile convenţionale

Culegerea diferenţelor de potenţial generate de câmpul electric al inimii se face cu ajutorul unor piese metalice plate, aplicate pe membre şi pe torace, numite *electrozi*. Confecţionaţi dintr-un metal inoxidabil şi nepolarizabil, electrozii plasaţi pe membre sunt de formă dreptunghiulară, iar cei de pe torace, de formă rotundă şi de dimensiuni mai mici, pentru a localiza mai precis zona de explorat. Fixarea electrozilor se face prin benzi de cauciuc, iar conectarea la aparat, prin *cablul-pacient*. Unele aparate sunt dotate cu electrozi tip ventuză, utilizaţi exclusiv pentru derivaţiile precordiale. Acest tip de electrod este constituit dintr-o piesă metalică ce devine aderentă la piele prin formarea unei zone de vid cu ajutorul unei pompe de cauciuc. Pentru reducerea rezistenţelor electrice ale pielii şi realizarea unui contact cât mai bun între electrod şi piele, se va face degresarea tegumentelor cu eter sau alcool în zonele de plasare a electrozilor. Electrozii vor fi înveliţi cu o pânză şi scufundaţi, înainte de folosire, într-o soluţie concentrată de clorură sau bicarbonat de sodiu ; pot fi folosite şi paste electroconductoare speciale.

Bolnavul este aşezat în decubitus dorsal, recomandându-i-se o stare de relaxare perfectă. Temperatura camerei trebuie să fie în jur de 20 °C, deoarece frigul provoacă tremurături musculare, iar căldura excesivă – transpiraţie, care modifică conductibilitatea pielii. Electrozii se aplică pe braţe (pentru derivaţiile membrelor) şi pe faţa anterioară a toracelui (pentru derivaţiile precordiale). Punctele de aplicare a electrozilor pentru toate aceste derivaţii au fost menţionate în capitolul 1. Conexiunile cablului-pacient cu electrozii sunt indicate în cartea tehnică a aparatului. De regulă, fiecare fir al cablului-pacient prezintă o anumită culoare sau un indicativ care permite obţinerea unor conexiuni corecte, indispensabile pentru a realiza polaritatea convenţională a derivaţiilor electrocardiografice. Conexiunile cablului-pacient cu electrozii se fac după cum urmează : roşu = antebraţ drept, galben = antebraţ stâng, verde = gamba stângă şi negru = gamba dreaptă. Cablul-pacient pentru derivaţiile precordiale

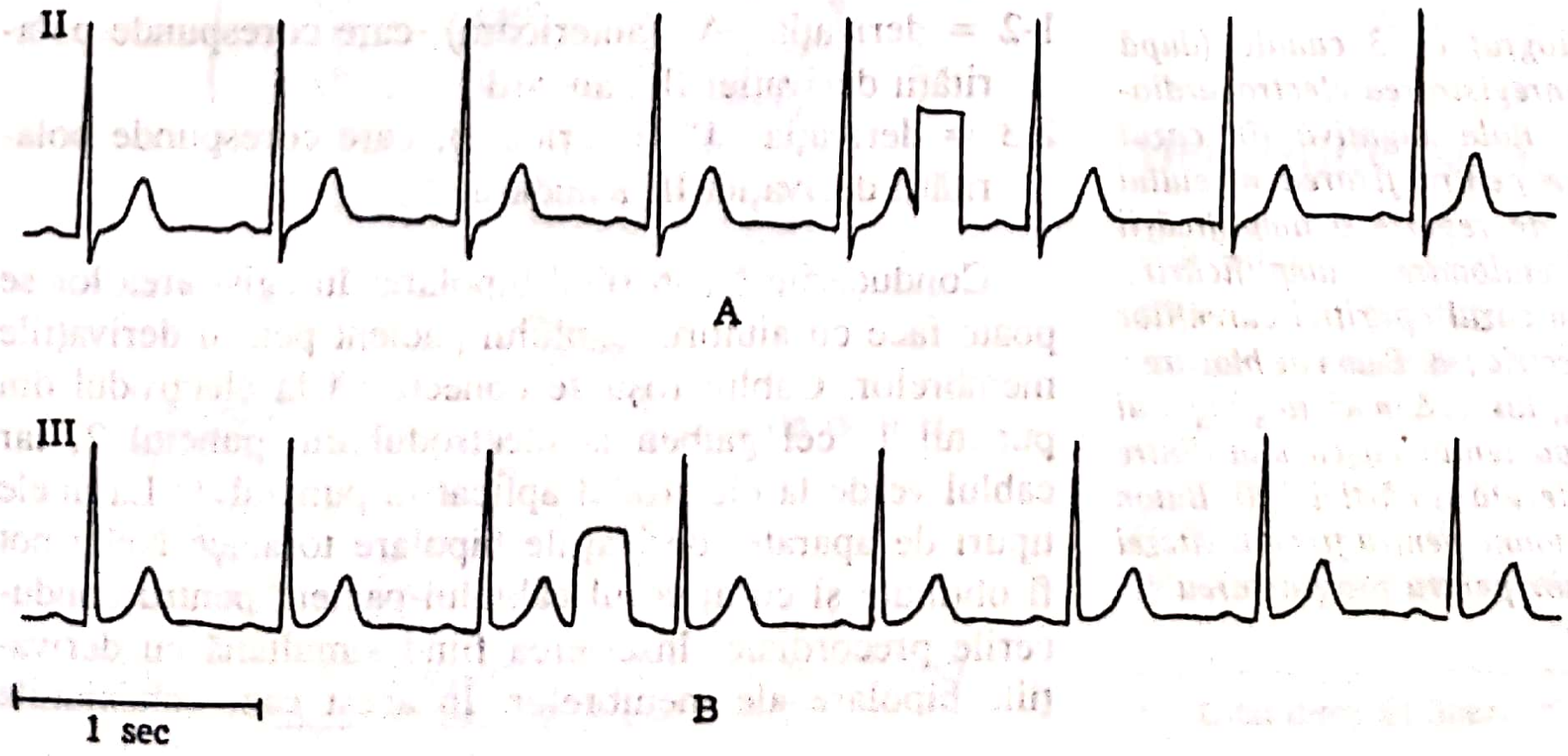

Fig. 3.8: *A = electrocardiogramă înscrisă în condiţiile unei curbe de etalonare corecte ; B = electrocardiogramă înscrisă la aceeaşi persoană în condiţiile unei curbe de etalonare incorecte prin supraamortizare* (overdamping) *: complexele electrice apar cu un voltaj mai scăzut, iar deflexiunile de mică amplitudine se reduc până aproape de dispariţie.*

prezintă, de asemenea, banane diferit colorate sau notate cu cifre ori litere, care indică ordinea conexiunilor cu electrozii toracici.

În fig. 3.9 este reprezentată schiţa unui electrocardiograf cu trei canale şi înscriere directă pentru înregistrarea electrocardiogramei în sistemul convenţional. Succesiunea operaţiilor este următoarea:

- conexiunea aparatului cu pământul (cu ajutorul unui cablu care se fixează la un robinet sau la un calorifer);
- conexiunea aparatului la reţeaua electrică, indicată de aprinderea unei mici lămpi sau de un ac indicator;
- aplicarea electrozilor pe membre şi pe torace, în punctele convenţionale şi realizarea conexiunilor cu cablul-pacient;
- fixarea comutatorului de programare a derivaţiilor pe indicativul „test";
- programarea vitezei de derulare a hârtiei;
- pornirea sistemului de tracţiune a hârtiei prin apăsare pe butonul „start" şi înscrierea curbelor de etalonare, prin apăsare repetată şi de scurtă durată pe butonul de etalonare (1 mV); se va regla în aşa fel amplificarea, încât 1 mV = 10 mm;
- înscrierea succesivă a derivaţiilor electrocardiografice (I, II, II, aVR, aVL, aVF, V_1, V_2, V_3, V_4, V_5, V_6), grupate în funcţie de tipul aparatului, prin rotaţia comutatorului de programare; se recomandă înscrierea curbelor de etalonare şi în cursul înregistrării electrocardiogramei.

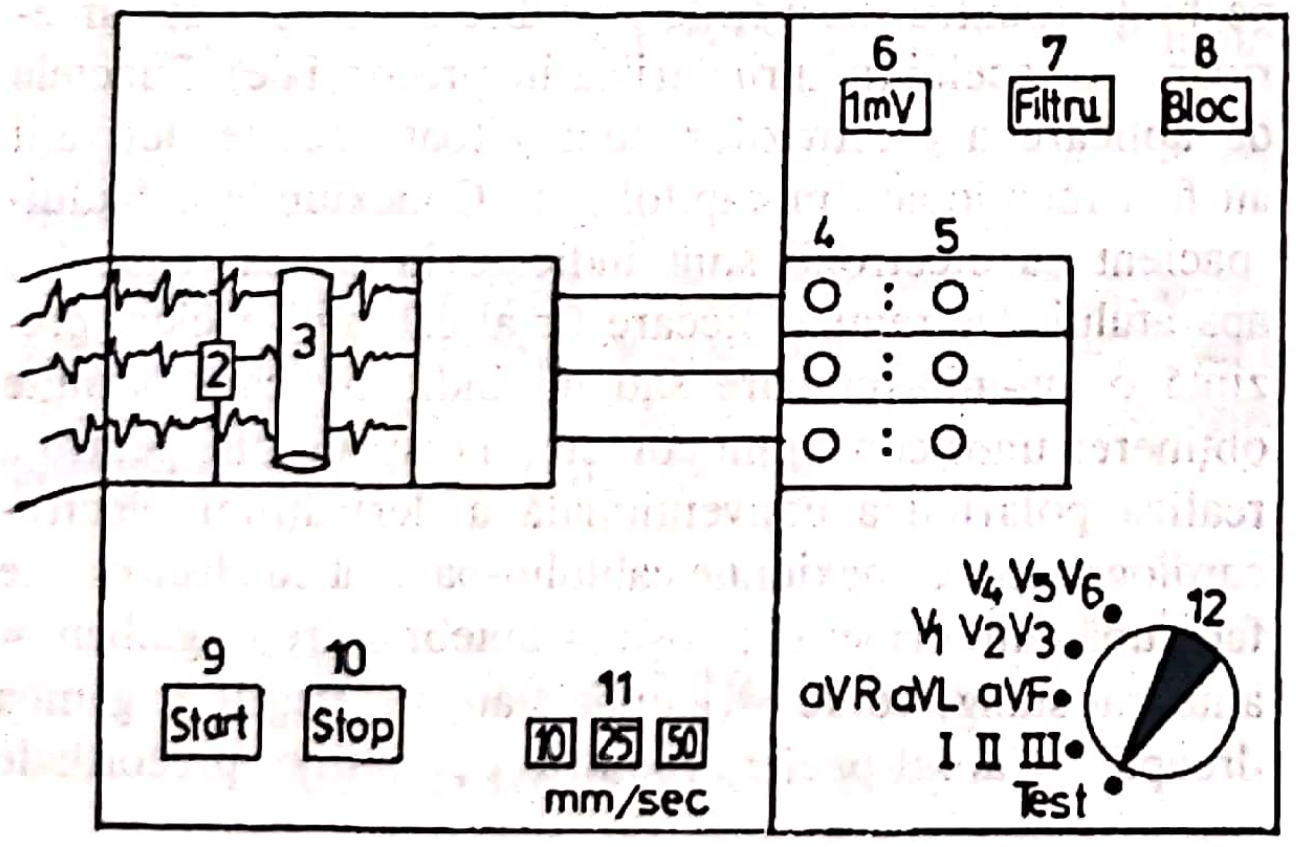

Fig. 3.9: *Schiţa unui electrocardiograf cu 3 canale (după Klinge R, 1978): 1. Hârtia pentru înregistrarea electrocardiogramei; 2. Rola de tracţiune; 3. Rola sugativă (în cazul înscrierii cu cerneală); 4. Butoane pentru fixarea nivelului peniţelor inscriptoare; 5. Butoane de reglare a amplificării pentru fiecare canal; 6. Buton de etalonare a amplificării; 7. Buton pentru filtrare: se apasă în cazul apariţiei curenţilor alternativi, care parazitează traseul electric; 8. Buton de blocare: se apasă în cazul în care traseul se deplasează în afara câmpului de înregistrare (de exemplu, când pacientul mişcă una dintre extremităţi); 9. Buton de pornire a derulării hârtiei; 10. Buton de oprire a derulării hârtiei; 11. Butoane pentru fixarea vitezei de derulare a hârtiei; 12. Comutator pentru programarea derivaţiilor.*

Derivaţiile bipolare toracice Nehb („micul triunghi cardiac")

Introduse în practică în anul 1938 de către Nehb, acestea sunt derivaţii toracice bipolare, realizate pe baza a trei puncte de explorare (fig. 3.10):

punctul 1: articulaţia coastei a 2-a drepte cu sternul (electrodul R din sistemul Einthoven);

punctul 2: vârful inimii (electrodul L din sistemul Einthoven);

punctul 3: la intersecţia dintre orizontala dusă prin punctul 2 şi linia axilară posterioară stângă (electrodul F din sistemul Einthoven).

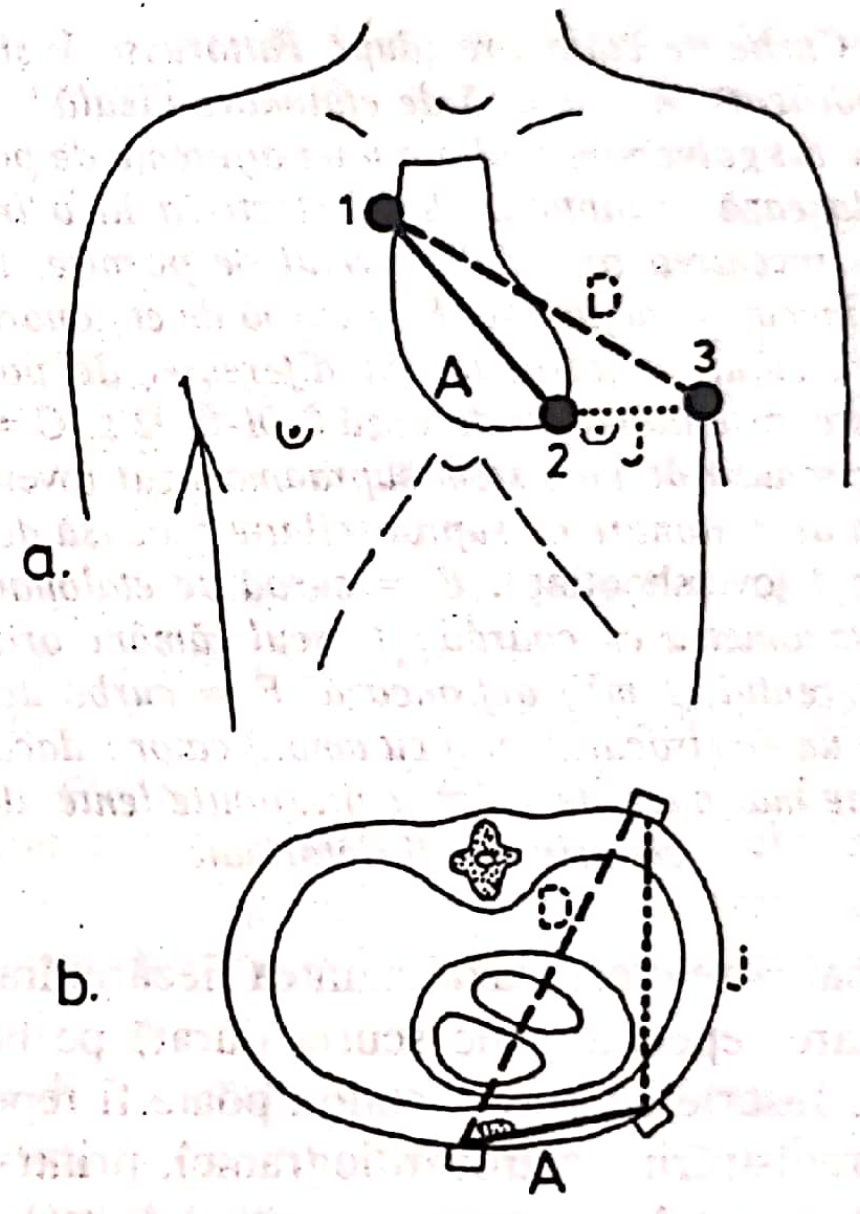

Fig. 3.10: *Derivaţiile bipolare toracice Nehb sau micul triunghi cardiac (după Klinge R, 1978). A = anterior, D = dorsal, J = inferior, a = proiecţie frontală, b = proiecţie orizontală.*

Se formează triunghiul 1-2-3, ale cărui laturi constituie liniile de derivaţie:

1-3 = derivaţia „D" (dorsală), care corespunde polarităţii derivaţiei I standard;

1-2 = derivaţia „A" (anterioară), care corespunde polarităţii derivaţiei II standard;

2-3 = derivaţia „J" (inferioară), care corespunde polarităţii derivaţiei III standard.

Conducerile Nehb fiind bipolare, înregistrarea lor se poate face cu ajutorul cablului-pacient pentru derivaţiile membrelor. Cablul roşu se conectează la electrodul din punctul 1, cel galben la electrodul din punctul 2, iar cablul verde la electrodul aplicat în punctul 3. La unele tipuri de aparate, derivaţiile bipolare toracice Nehb pot fi obţinute şi cu ajutorul cablului-pacient pentru conducerile precordiale, înscrierea fiind simultană cu derivaţiile bipolare ale membrelor. În acest caz, conexiunile cablului-pacient cu electrozii toracici sunt menţionate în cartea tehnică a aparatului.

Derivaţiile bipolare toracice Nehb sunt relativ puţin utilizate în condiţii clinice. După unii cercetători, atât punctele de culegere a potenţialelor cardiace, cât şi polaritatea acestor derivaţii sunt incorecte. Unicul avantaj ar consta în faptul că vectorii orientaţi la stânga, în jos şi dorsal se proiectează optim în conducerea „D", mai bine decât în oricare dintre derivaţiile convenţionale (Viciu şi col., 1962). Se menţionează, de asemenea, valoarea acestor derivaţii în diagnosticul cordului pulmonar cronic la bolnavii cu emfizem pulmonar (Tarlow EL, 1967).

Mapping-ul precordial

Procedeul mapping-ului precordial, dezvoltat progresiv în ultimii 35 de ani, reprezintă unul dintre cele mai promiţătoare domenii ale electrocardiografiei şi va lua, probabil, o dezvoltare considerabilă, pe măsura progreselor tehnice şi a creşterii disponibilităţii de microprocesoare. Metoda constă în aplicarea unui număr mare de electrozi (uneori peste 100) pe suprafaţa toracelui, realizându-se astfel un număr corespunzător de conduceri unipolare conectate la un central-terminal (fig. 3.11). Analiza computerizată a informaţiilor obţinute permite atât reprezentarea distribuţiei modificărilor electrocardiografice, cât şi analiza secvenţială a fenomenelor electrice. Procedeul s-a dovedit util în studiul extinderii şi evoluţiei modificărilor de tip ischemic din infarctul miocardic, pe baza cuantificării supradenivelării segmentului ST şi a raportului R/S (Maroko PR şi col., 1972; Akiyama T şi col., 1975; Braunwald E şi Maroko PR, 1976; Flowers NC şi col., 1976 a şi b şi 1978; Hood WB şi col., 1976; Thompson PL şi col., 1976; Vincent GM şi col., 1977; Henning H şi col., 1978), în monitorizarea intervenţiilor terapeutice pentru limitarea dimensiunilor infarctului (Muller JE şi col., 1978), în diagnosticul cardiomiopatiilor (Flowers NC şi Horan LG, 1973), în localizarea zonei de preexcitaţie din sindromul WPW (Yamada K şi col., 1975; De Ambroggi L şi col., 1976; Cotoi S şi col., 1978).

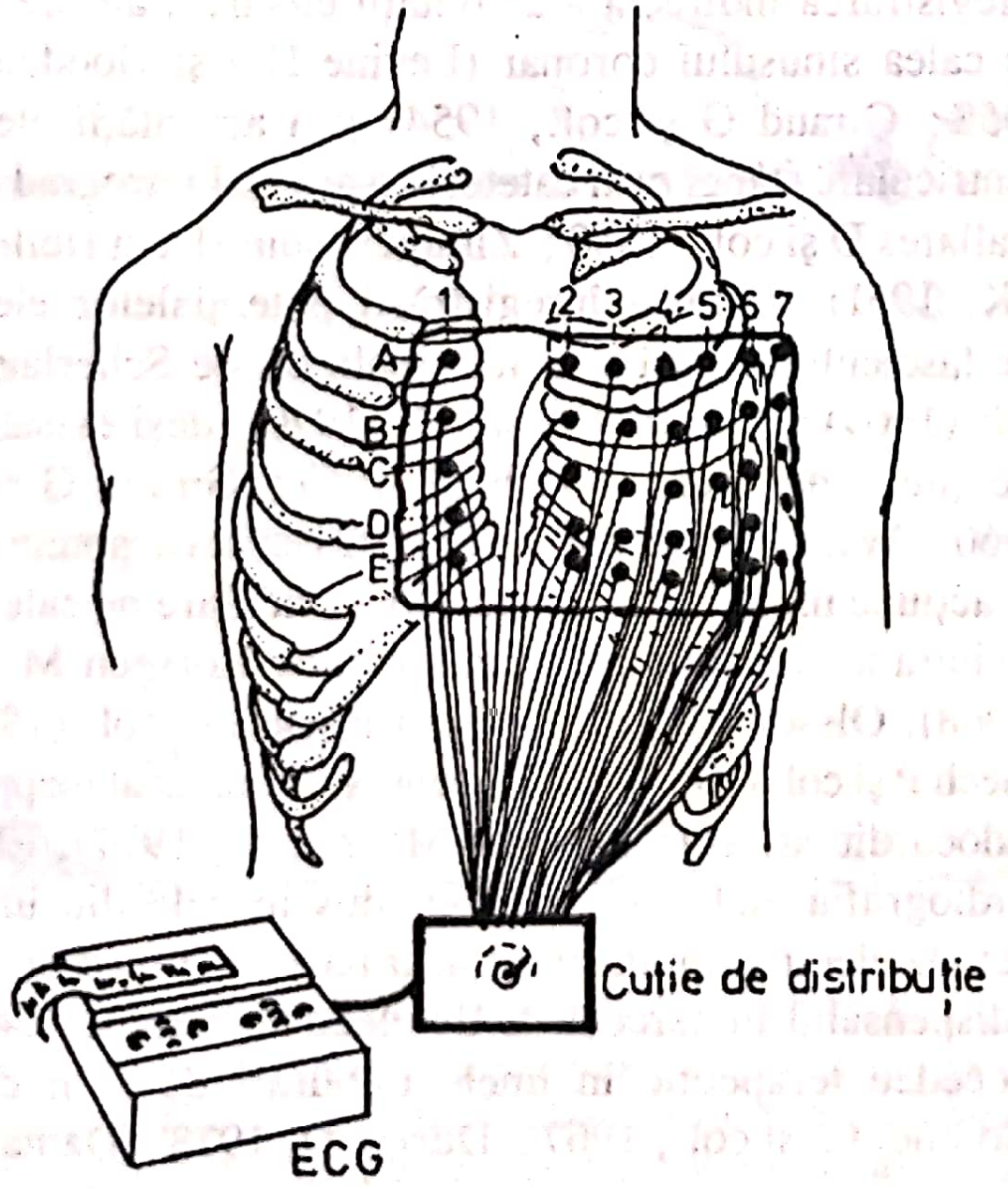

Fig. 3.11: *Mapping precordial cu 35 de electrozi (după Maroko PR şi col., 1972).*

Derivaţiile ortogonale Frank

Derivaţiile ortogonale după sistemul Frank sunt conduceri bipolare notate cu simbolurile X, Y şi Z, care înregistrează componentele transversală (X), verticală (Y) şi antero-posterioară (Z) ale vectorilor cardiaci. Punctele de plasare a electrozilor sunt menţionate în capitolul 2 (Vectocardiograma, fig. 2.7). Conexiunile cu cablul-pacient sunt menţionate de regulă în cartea tehnică a aparatului, prin diferite culori sau indicative. Derivaţia X (transversală) este comparabilă cu V_6 şi DI, derivaţia Y (verticală) cu aVF şi cea antero-posterioară (Z) cu V_2. Pe baza conducerilor din sistemul Frank pot fi derivate buclele vectocardiografice în plan orizontal (prin cuplarea derivaţiilor X şi Z), în plan frontal (prin cuplarea derivaţiilor X şi Y) şi în plan sagital (prin cuplarea derivaţiilor Y şi Z). De asemenea, pornind de la conducerile lui Frank înregistrate simultan, se poate reconstitui grafic bucla vectorială în cele trei planuri (fig. 2.15).

Derivaţiile bipolare Frank sunt relativ puţin utilizate în electrocardiografia clinică, deoarece cele 12 derivaţii convenţionale, interpretate corect pe baza concepţiei vectoriale, par a fi cel puţin tot atât de sensibile (Borun ER şi col., 1966 a şi b; Simonson E şi col., 1966; Köberle R şi col., 1975). Rezervele faţă de acest tip de conduceri par a fi însă condiţionate atât de criteriile imperfecte de interpretare, cât şi de lipsa de obişnuinţă a medicilor cu acest procedeu (Liebman J, 1966). În general, se admite că derivaţiile după sistemul Frank se pretează mai bine la analiza computerizată a electrocardiogramei în cadrul cercetărilor epidemiologice (Giegler I şi col., 1974; Arsenescu Gh şi col., 1978).

Derivaţiile esofagiene

Prin acest procedeu, realizat prima oară de M Cramer* în anul 1906, potenţialele câmpului electric cardiac sunt culese din esofag, deci din imediata apropiere a inimii. Sunt de preferat înregistrările bipolare (Barold S, 1972).

Pentru înscrierea derivaţiilor esofagiene, se utilizează o sondă-electrod radioopacă ce se introduce în esofag pe cale nazală sau orofaringiană. La capătul distal sonda este prevăzută cu 2-6 electrozi care permit înregistrarea simultană a mai multor conduceri esofagiene, etajate, uni- sau bipolare (fig. 3.12). Poziţia electrozilor în raport cu cavităţile cardiace poate fi apreciată pe baza distanţei dintre electrodul explorator şi arcada dentară (orificiile nazale) sau, mai bine, prin control fluoroscopic sau monitorizare electrocardiografică. Conexiunea sondei esofagiene se face cu cablul-pacient pentru derivaţiile precordiale (derivaţii esofagiene unipolare) sau cu cablul-pacient pentru derivaţiile membrelor (derivaţii esofagiene bipolare).

---

* Citat după El Sherif N şi col., 1969.

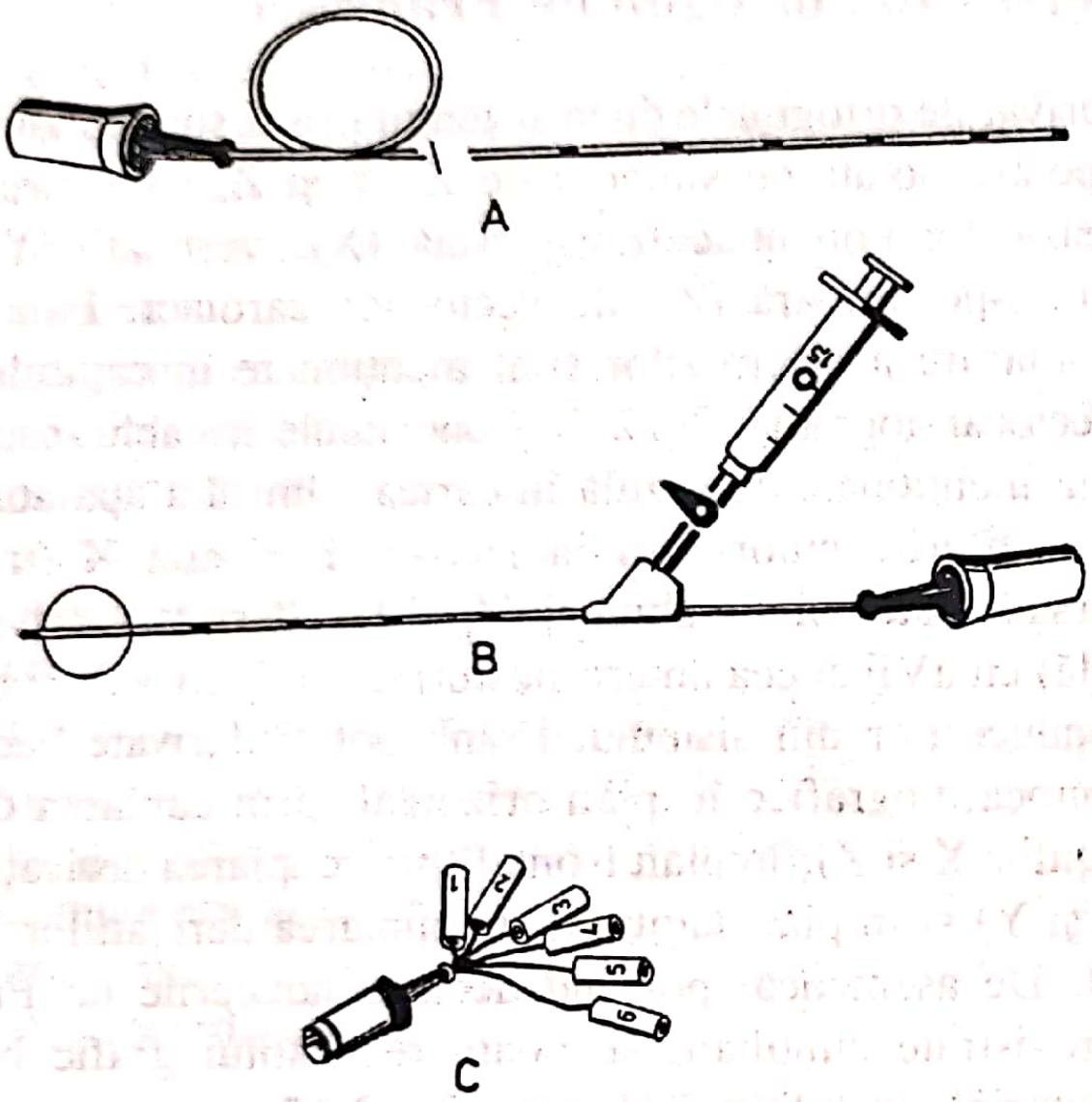

Fig. 3.12: *Sonde-electrod esofagiene tip Vygon. A = sondă-electrod esofagiană hexapolară. B = sondă-electrod esofagiană hexapolară cu balon: seringa permite umplerea balonului cu aer şi fixarea cateterului în esofag; cu acest tip de sondă se poate efectua şi tehnica stimulării atriale transesofagiene. C = mufă pentru cuplarea sondei-electod cu cablul-pacient.*

Derivaţiile esofagiene se notează cu simbolul E urmat de o cifră care indică distanţa, în centimetri, dintre electrodul explorator şi arcada dentară (orificiile nazale): E_{36}, E_{40}, E_{47} etc. Însă aprecierea raportului dintre electrodul explorator şi cavităţile cardiace pe baza acestor distanţe este expusă la erori mari, dată fiind influenţa tipului constituţional al individului. De aceea, este preferabil controlul fluoroscopic. În raport cu poziţia electrodului explorator sau a celor doi electrozi care realizează derivaţia bipolară, se înregistrează predominant deflexiuni atriale ($E_{32.5} - E_{47.5}$), tranziţionale ($E_{40} - E_{52}$) sau ventriculare ($E_{42.5} - E_{52.5}$).

În derivaţiile esofagiene, unda P, şi în general activitatea electrică atrială, apare mult mai bine conturată decât în derivaţiile membrelor sau în cele precordiale. Aceste derivaţii sunt utile în: (a) diagnosticul tulburărilor de ritm auricular, mai ales în cazurile în care activitatea electrică atrială nu poate fi identificată pe traseele convenţionale; (b) tulburări de ritm auricular asociate cu tulburări de conducere intraventriculară; (c) diagnosticul unor aritmii ventriculare în care pe electrocardiograma convenţională nu se poate evidenţia activitatea electrică atrială; (d) tahicardii ventriculare cu conducere retrogradă; (e) diverse tipuri de ritmuri reciproce sau disociaţii atrio-ventriculare; (f) în diagnosticul disociaţiei interatriale, prin înregistrare simultană cu o derivaţie endoatrială dreaptă (Butterworth S şi Poindexter CA, 1946; Kistin AD şi Bruce JC, 1957; Rubin IL şi col., 1959; Rodenski PL şi Wasserman F, 1962; Copeland GL şi col., 1964; El Sherif N şi col., 1969; Leier CV şi Schaal F, 1975). Derivaţiile esofagiene au fost utilizate şi pentru diagnosticul electrocardiografic al infarctului miocardic cu localizare posterioară (Katz LN, 1946; Cabrera E, 1948).

În cazul conducerilor esofagiene, axul derivaţiei este reprezentat de linia ipotetică ce uneşte electrodul explorator cu centrul dipolului cardiac (derivaţiile esofagiene unipolare) sau linia care uneşte cei doi electrozi plasaţi la extremitatea sondei (derivaţii esofagiene bipolare).

Derivaţiile endocavitare

Primele înregistrări electrice intracardiace la om au fost realizate de Lenègre J şi Maurice P în anul 1945. Aceştia au reuşit să înscrie potenţialele electrice din auriculul şi ventriculul drept utilizând un filament conductor introdus într-un cateter tip Cournand. Metoda a luat o extindere considerabilă mai ales în ultimii 25 de ani, fiind astăzi utilizată în mod curent în serviciile de cardiologie. Procedeul permite culegerea directă a potenţialelor electrice cardiace dintr-una din cavităţile cardiace sau, simultan, din mai multe cavităţi ale inimii. Se pot astfel obţine: activitatea electrică auriculară şi ventriculară dreaptă (Hecht HH, 1946; Duchosal P şi col., 1948; Schlesinger P şi col., 1949; Kossmann CE şi col., 1950; Puech P, 1956), înregistrarea indirectă a activităţii electrice atriale stângi pe calea sinusului coronar (Levine HD şi Goodale WI, 1958; Giraud G şi col., 1954) şi a activităţii electrice ventriculare stângi prin cateterism arterial retrograd (Sodi-Pallares D şi col., 1950; Zimmermann HA şi Hellerstein HK, 1951). Tehnica înregistrării potenţialelor electrice ale fasciculului lui His a fost realizată de Scherlag BJ şi col. (1969) şi Narula OS şi col. (1970), deşi există unele menţiuni anterioare (Puech* P, 1957; Giraud G şi col., 1960; Watson H şi col., 1967). Înscrierea potenţialelor de acţiune monofazice atriale şi ventriculare pe cale endocavitară a fost obţinută prima oară de Korsgen M şi col. (1968), Olsson SB (1971), Gavrilescu S şi col. (1972 a), Puech P şi col. (1974). Mai recent, a fost realizat mapping-ul endocardic atrial (Josephson ME şi col., 1977). Electrocardiografia endocavitară a condus în cele din urmă la metoda electrostimulării intracardiace, ca un complement indispensabil în cercetările de electrofiziologie, cât şi ca procedeu terapeutic în unele tulburări de ritm cardiac (Coumel Ph şi col., 1967; Durrer D, 1978; Damato AN şi col., 1969; Samet Ph, 1973; Folliot JP şi col., 1978; Puech P, 1978; Wellens HJJ, 1978).

---

* Citat de Puech P, 1978.

Pentru înregistrarea electrocardiogramei endocavitare se folosesc diverse tipuri de cateter-electrod introduse în cavităţile drepte ale inimii prin puncţie venoasă sau descoperirea chirurgicală a venei, în condiţii de asepsie uzuală. Cel mai des utilizate sunt venele de la plica cotului şi venele femurale. Plasarea cateterului în cavităţile drepte se face fie prin control fluoroscopic, fie prin monitorizarea electrocardiogramei endocavitare culese de pe cateter.

Tipuri de catetere şi derivaţii electrocardiografice

Cateterul de perfuzie (tip PE 160 sau PE 205 KIFA), care poate fi făcut bun conductor de electricitate prin umplere cu NaCl 10%, realizându-se astfel un conductor salin („salt bridge"). Amboul metalic al seringii cu care se umple cateterul cu soluţia salină se conectează la una dintre derivaţiile unipolare ale cablului-pacient pentru derivaţiile precordiale, cu ajutorul unei cleme-crocodil.

Cateterul-electrod unipolar prezintă la extremitatea sa distală un singur electrod. Capătul proximal al cateterului se conectează la cablul-pacient pentru derivaţiile precordiale, traseul endocavitar înregistrându-se pe canalul respectiv.

Cateterul-electrod bipolar sau multipolar (fig. 3.15) este prevăzut la capătul distal cu 2-6 electrozi. Se introduce în cavităţile cardiace prin monitorizarea electrocardiogramei endocavitare înregistrate unipolar, în mod independent de pe fiecare electrod. Acest tip de cateter permite efectuarea înregistrărilor bipolare prin conectarea sa cu cablul-pacient pentru conducerile membrelor.

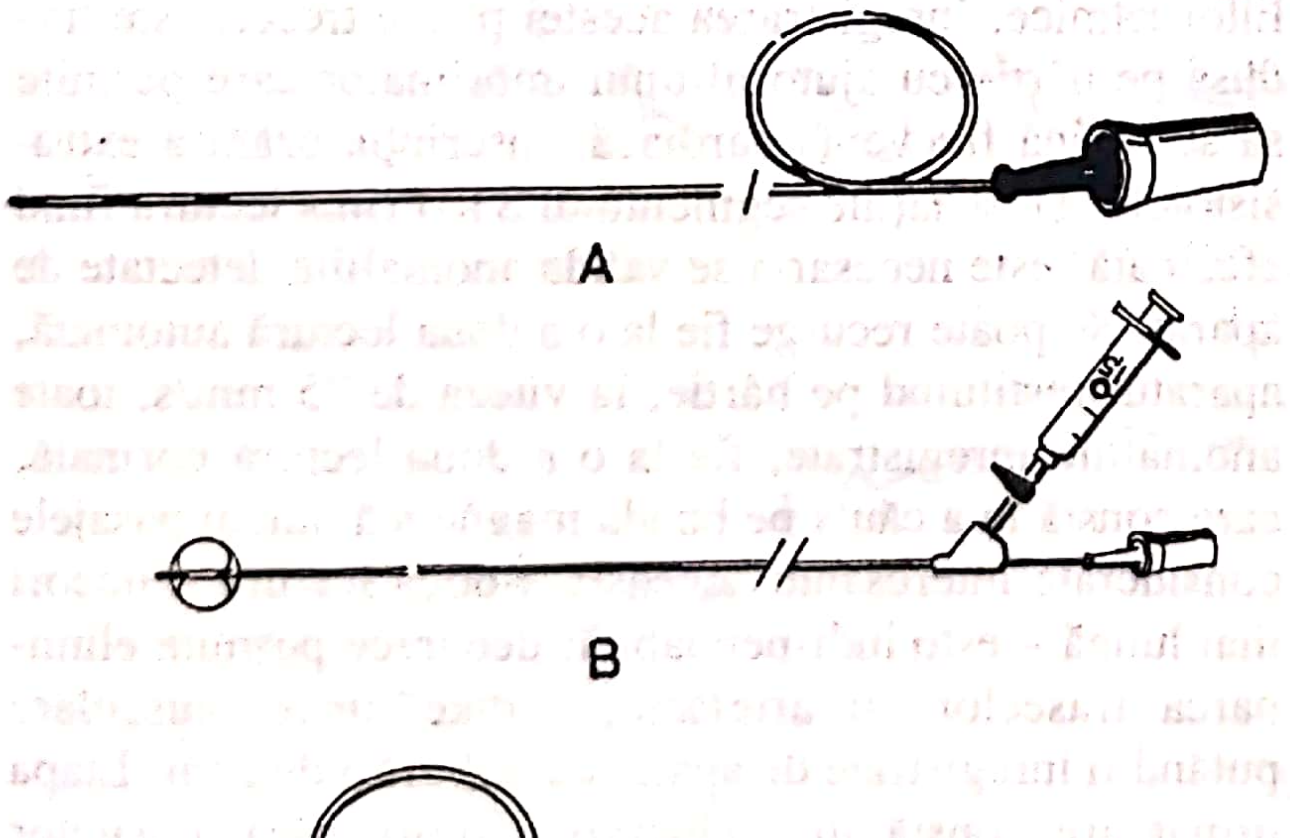

Fig. 3.13: *Catetere-electrod tip Vygon pentru înregistrări endocavitare (electrocardiograma endocavitară, electrocardiograma fasciculului lui His) şi electrostimulare cardiacă. A = cateter-electrod tripolar. B = cateter-electrod tripolar cu balon (după umplerea balonului cu aer, cateterul „pluteşte" din vena femurală până în camera de ejecţie a ventriculului drept). C = cateter-electrod hexapolar.*

Se recomandă ca electrodul situat distal (către vârful cateterului) să reprezinte polul negativ al derivaţiei, iar electrodul proximal să fie conectat cu polul pozitiv al derivaţiei. De exemplu, dacă electrocardiograma endocavitară bipolară se înregistrează cu cele două cabluri utilizate pentru derivaţia DI, electrodul distal se va conecta cu firul roşu, iar cel proximal cu firul galben.

Înregistrarea electrocardiogramei endocavitare unipolare permite aprecierea sensului vectorilor electrici din cavitatea respectivă. Astfel, înscrierea undei pozitive indică faptul că vectorul respectiv se apropie de electrodul explorator, iar o undă negativă – că vectorul electric se îndepărtează de acest electrod. Înregistrarea bipolară a electrocardiogramei endocavitare nu permite o analiză a sensului de deplasare a vectorilor electrici, în schimb pune în evidenţă foarte bine activitatea electrică a cavităţii în care este situat cateterul-electrod şi atenuează foarte mult potenţialele electrice ale celorlalte cavităţi. De exemplu, în tahicardia paroxistică AV joncţională prin mecanism de reintrare, în care unda P poate coincide cu complexul QRS, evidenţierea activităţii electrice atriale este dificilă atât pe traseele electrice de suprafaţă, cât şi, de multe ori, pe electrocardiograma endoatrială unipolară. În schimb, derivaţiile endoatriale bipolare pun foarte bine în evidenţă unda P, a cărei amplitudine atinge 1.0-1.5 mV, şi atenuează mult amplitudinea complexului QRS, a cărui amplitudine este de 0.2-0.3 mV. Cateterul-electrod multipolar este utilizat şi la înregistrarea potenţialelor electrice ale fasciculului lui His (derivaţii bipolare) – fig. 3.14.

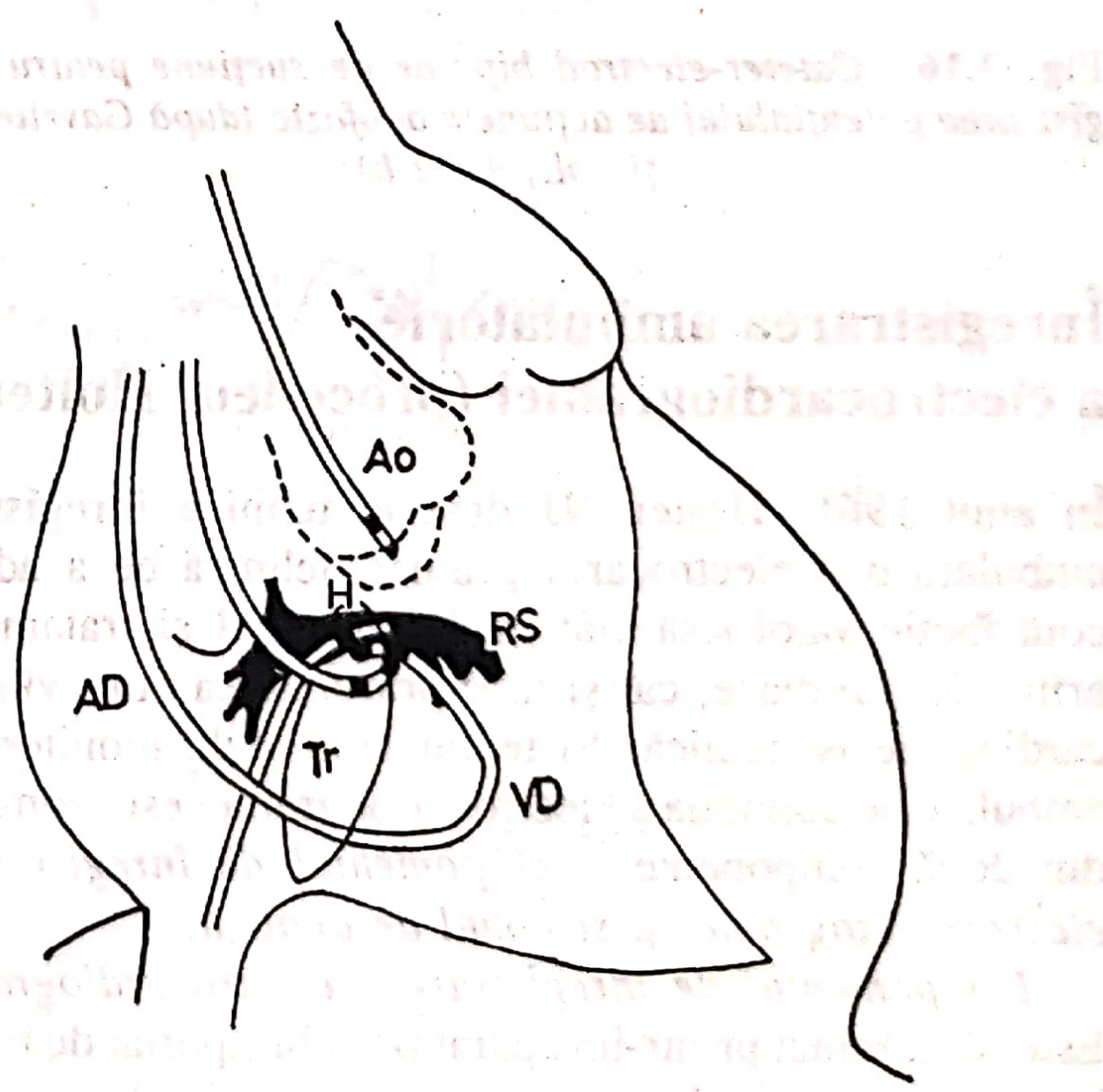

Fig. 3.14: *Poziţia cateterului-electrod pentru înregistrarea activităţii electrice a fasciculului lui His (după Puech P, 1978). AD = auriculul drept, VD = ventriculul drept, Tr = valva tricuspidă, Ao = aortă, H = fasciculul lui His, RS = ramul stâng.*

Cateterul-electrod bipolar de sucţiune (fig. 3.15 şi 3.16). Introducerea cateterului în cavităţile cardiace se poate face atât prin descoperire chirurgicală a venei, cât şi pe cale percutantă prin puncţie venoasă, cu monitorizarea continuă a electrocardiogramei recoltată pe cateter. Acest tip de cateter este utilizat la înregistrarea potențialului de acțiune monofazic (PAM) auricular sau ventricular prin aplicarea unei presiuni negative asupra unei zone limitate a endocardului atrial sau ventricular drept. Când cateterul este în contact cu endocardul, apare pe traseul electric aspectul de curent de „leziune". În acest moment, se efectuează sucțiunea: aspirarea unui mic fragment din miocardul subendocardic cu ajutorul unei seringi adaptate la capătul proximal al cateterului. Pe traseul electric endocavitar apare aspectul de PAM auricular sau ventricular.

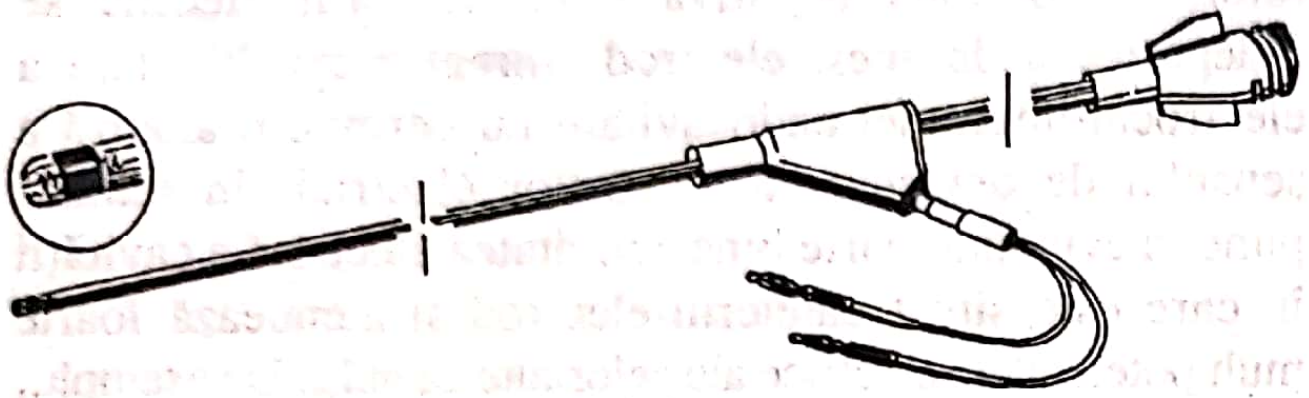

Fig. 3.15: *Cateter bipolar de sucțiune tip Vygon, pentru înregistrarea potențialului de acțiune monofazic.*

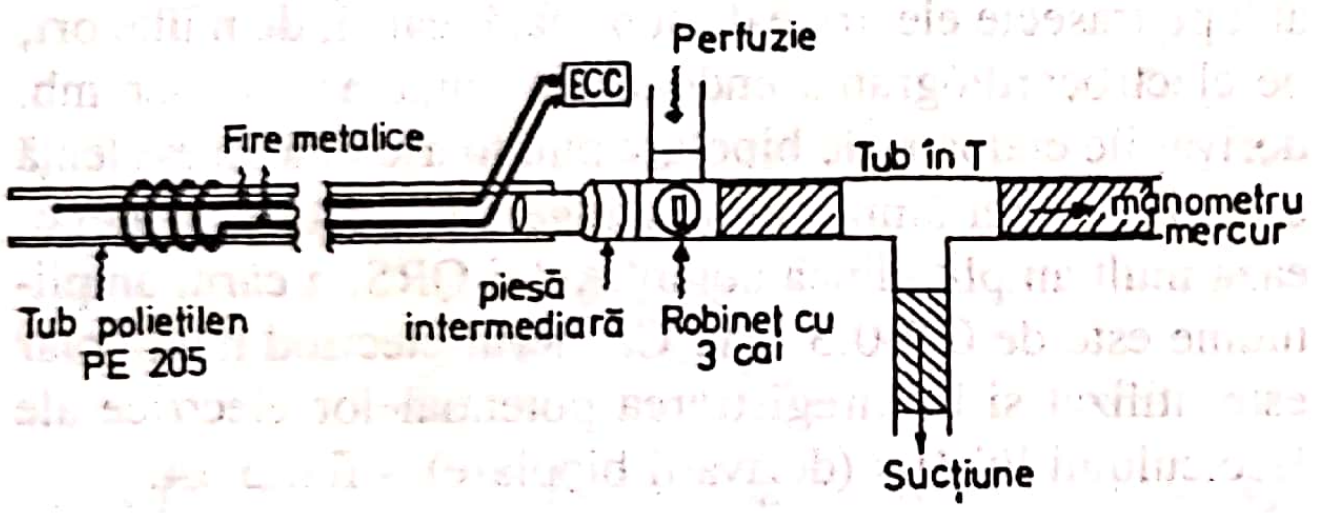

Fig. 3.16: *Cateter-electrod bipolar de sucțiune pentru înregistrarea potențialului de acțiune monofazic (după Gavrilescu S și col., 1972 b).*

Înregistrarea ambulatorie a electrocardiogramei (procedeul Holter)

În anul 1961, Holter NJ descrie tehnica înregistrării ambulatorii a electrocardiogramei, tehnică ce a adus o contribuție valoroasă atât în diagnosticul și tratamentul aritmiilor cardiace, cât și în supravegherea bolnavilor cu cardiopatie ischemică. Sistemul Holter de monitorizare ambulatorie continuă a electrocardiogramei este constituit din două componente: *echipamentul de înregistrare a electrocardiogramei* și *sistemul de analiză*.

Echipamentul de înregistrare a electrocardiogramei. Este reprezentat printr-un aparat portabil, purtat de bolnav în bandulieră, care înregistrează fenomenele electrice cardiace pe bandă magnetică în mod continuu timp de 24 de ore. Pacientul este monitorizat atât în timpul activității sale obișnuite, cât și în perioadele inactive sau de somn. Sistemul de derivații este ales în așa fel încât să se poată identifica cu ușurință activitatea electrică atrială, anomaliile complexului QRS și eventualele modificări ale segmentului ST și ale undei T. Pentru înregistrarea tulburărilor de ritm cardiac, se poate realiza o modificare bipolară a derivației V_1: electrodul explorator (+) în partea inferioară a sternului, electrodul indiferent (–) pe manubriul sternal, iar electrodul de pământ pe coasta a 5-a, la nivelul liniei medioclaviculare drepte. Pentru anomaliile complexului QRS și ale curbei de repolarizare (segmentul ST și unda T) se folosește o modificare bipolară a derivației V_4 sau V_5: electrodul explorator (+) la V_4 sau V_5, electrodul indiferent (–) pe manubriul sternal, iar electrodul de pământ pe coasta a 5-a, la nivelul liniei medioclaviculare drepte (Chung EK, 1978). Se mai poate utiliza un sistem de 5 electrozi precordiali prin care se obțin cel puțin două derivații bipolare, corespunzând aproximativ la DII și V_5 (Folliot JP și Ducloux G, 1979). Electrozii se aplică pe un plan osos (pentru evitarea artefactelor de origine musculară), după spălarea și degresarea pielii cu eter și pulverizarea zonei respective cu un agent antiperspirant. Electrozii se conectează printr-un cablu la aparatul înregistrator, prevăzut cu o bandă magnetică cu două piste. Cu ajutorul unui buton presor, pacientul poate marca pe banda magnetică natura și orarul semnelor funcționale pe care le prezintă. Înainte de punerea în funcțiune, sistemul de derivații va fi conectat la un electrocardiograf convențional pentru verificarea morfologiei traseului, atât în clino-, cât și în ortostatism.

Sistemul de analiză. Banda magnetică este retrasă după 24 de ore și analiza se efectuează cu un alt aparat, care poate fi programat pentru detecția tulburărilor de ritm sau pentru denivelările segmentului ST. Lectura benzii de 24 de ore se face cu o viteză accelerată, de 120 de ori mai mare față de viteza de înregistrare, ceea ce permite o citire rapidă. Un sistem de baleiaj pe un vizor (suprapunerea succesivă a tuturor complexelor identice), asociat cu un semnal sonor, permite reperarea rapidă a anomaliilor ritmice. Înregistrarea acestei prime treceri este tradusă pe hârtie cu ajutorul unui imprimator care permite să se obțină frecvența cardiacă, inscripția orară a extrasistolelor și variațiile segmentului ST. Prima lectură fiind efectuată, este necesar a se valida anomaliile detectate de aparat. Se poate recurge fie la o a doua lectură automată, aparatul restituind pe hârtie, la viteza de 25 mm/s, toate anomaliile înregistrate, fie la o a doua lectură normală, care constă în a căuta pe banda magnetică numai pasajele considerate interesante. Această a doua lectură – uneori mai lungă – este indispendabilă, deoarece permite eliminarea traseelor cu artefacte, „spike"-urile musculare putând fi înregistrate de aparat ca tulburări de ritm. Etapa următoare constă în prelucrarea informatică a datelor bazale și permite trasarea unor curbe ale profilului aritmic pe baza stabilirii histogramei intervalelor R-R (Folliot JP și Ducloux G, 1979).

Indicațiile procedeului Holter sunt:

- diagnosticul tulburărilor de ritm cardiac și evaluarea simptomelor care pot fi corelate cu eventuale tulburări de ritm – sincope, amețeli, tulburări vizuale, palpitații (Harrison DC și col., 1976; Graboys TB și col., 1978; Bigger JT, 1980);

- precizarea incidenţei artimiilor la bolnavii cu infarct miocardic, atât în perioada de spitalizare, cât şi după externare şi reluarea activităţii obişnuite (Van Durme JP şi Pannier RH, 1976; Moss AJ şi col., 1977; Weld FN şi Bigger JT, 1978);
- evaluarea eficienţei drogurilor utilizate în tratamentul tulburărilor de ritm cardiac (Morgenroth J şi col., 1978; Winkle RA, 1978);
- diagnosticul sindromului nodului sinusal bolnav (Crook BRM şi col., 1973; Meilhac şi col., 1978);
- detectarea semnelor electrice de ischemie miocardică la persoanele cu durere toracică atipică (Stern S şi Tzivoni D, 1974);
- supravegherea bolnavilor cu suspiciune de angină pectorală Prinzmetal (Sheffield LT, 1980);
- evaluarea funcţionalităţii stimulatorilor cardiaci artificiali (Chung EK, 1978).

Artefacte

Atunci când tehnica de înregistrare nu este corespunzătoare, electrocardiograma poate prezenta unele artefacte care fac dificilă interpretarea traseului.

Curentul alternativ. Se manifestă prin oscilaţii regulate, cu o frecvenţă de 50-60 perioade pe secundă (fig. 3.17 A). Poate fi evitat prin: legătura corectă a aparatului cu pământul, degresarea pielii, curăţirea cu regularitate a electrozilor, aderarea perfectă a electrozilor la tegumente, îndepărtarea din imediata apropiere a altor aparate electrice în stare de funcţiune sau a altor surse electrice, verificarea cablului-pacient dacă nu prezintă întreruperi.

Tremurăturile şi contracturile musculare. Apar sub forma unor oscilaţii neregulate, cu o frecvenţă şi amplitudine variabile (fig. 3.17 B şi C). Acest artefact poate fi evitat recomandând bolnavului o poziţie comodă şi relaxată, combaterea stării de anxietate şi menţinerea unei temperaturi corespunzătoare în camera de lucru.

Ondulaţiile traseului. Acest artefact se manifestă prin deplasarea continuă a liniei izoelectrice (fig. 3.17 D).

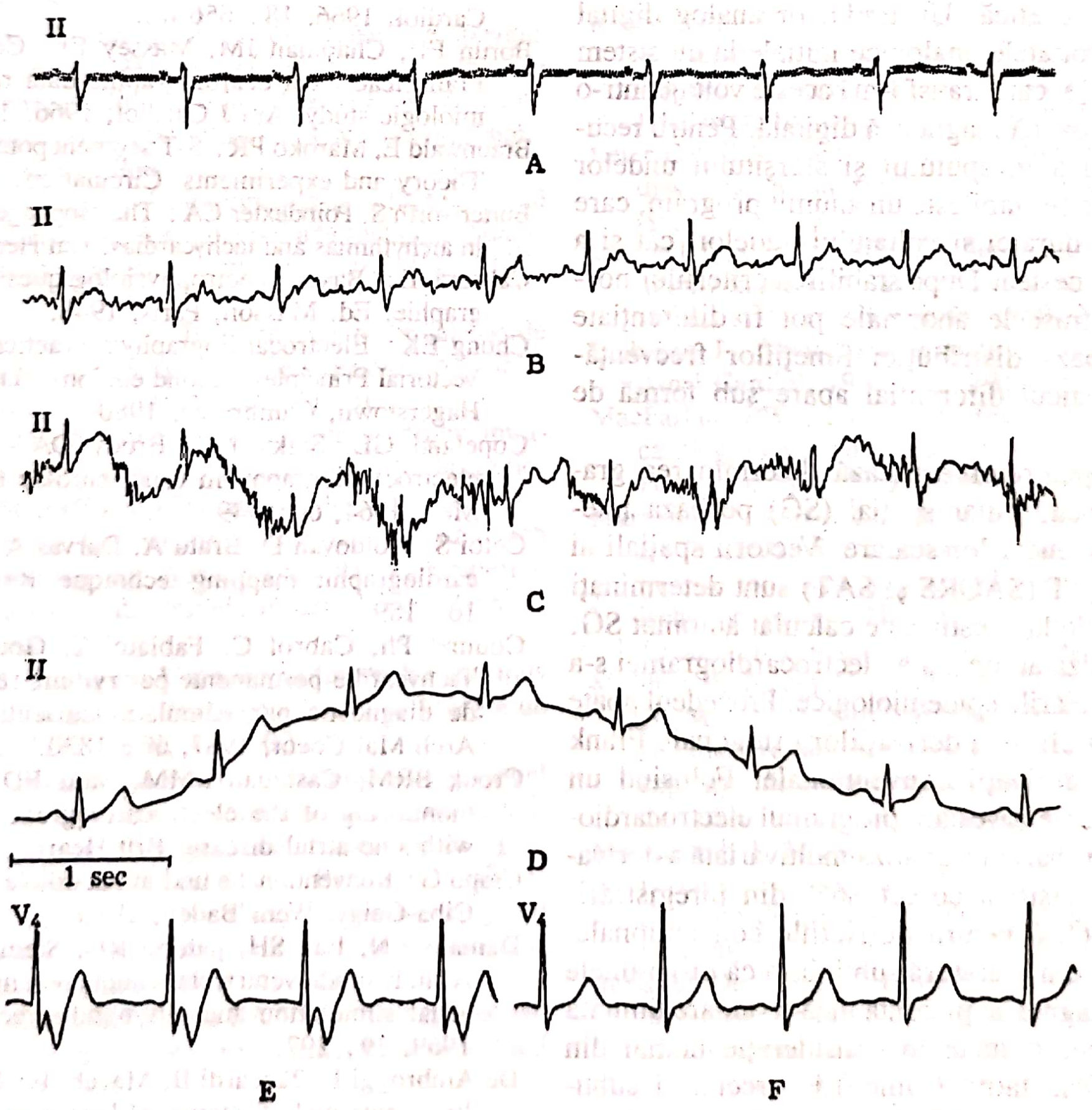

Fig. 3.17: *Artefacte electrocardiografice. A = curent alternativ. B = tremurături musculare. C = contracturi musculare. D = ondulaţii ale liniei izoelectrice produse de mişcările respiratorii. E = deplasarea artificială a segmentului ST ca urmare a şocului produs de vârful inimii. F = evitarea artefactului produs de şocul vârfului inimii prin deplasarea electrodului respectiv paraapexian.*

Poate fi consecința unor excursii respiratorii ample, mișcări ale bolnavului sau ale cablului-pacient. Uneori ondulațiile traseului apar ca o consecință a dereglării sistemului de amplificare.

Deplasarea artificială a segmentului ST. Se manifestă atunci când un electrod precordial este aplicat chiar pe vârful inimii, care prezintă un șoc puternic. Apare numai într-o singură derivație și poate fi evitată prin deplasarea electrodului respectiv paraapexian (fig. 3.17 E și 3.17 F).

Utilizarea computerelor în diagnosticul electrocardiografic

Primele tentative de analiză automată a electrocardiogramei cu ajutorul computerelor datează din 1957-1959, rezultatele fiind publicate la începutul anilor '60 (Pipberger H și col., 1960). Semnalele electrice repetitive care generează electrocardiograma sunt convenabile pentru o analiză matematică și prelucrare electronică a informațiilor. Potențialele electrice sunt înregistrate și înmagazinate pe bandă magnetică. Un traductor analog digital automat transferă voltajele analogice inițiale la un sistem de computere digitale, care transformă aceste voltaje într-o formă numerică pe bandă magnetică digitală. Pentru recunoașterea automată a începutului și sfârșitului undelor electrocardiografice se stabilește un anumit program, care permite măsurarea duratei și voltajului undelor, cât și a intervalelor dintre acestea. După stabilirea criteriilor normale de control, traseele anormale pot fi diferențiate și clasificate pe baza distribuției funcțiilor frecvență-densitate. Diagnosticul diferențial apare sub formă de probabilitate.

Utilizarea computerelor ușurează determinarea gradientului electric ventricular spațial (SĜ) pe baza integrării în timp a conducerilor scalare. Vectorii spațiali ai suprafețelor QRS și T (SÂQRS și SÂT) sunt determinați separat și pornind de la aceștia este calculat automat SĜ. De asemenea, analiza automată a electrocardiogramei s-a dovedit utilă în cercetările epidemiologice. Procedeul poate fi simplificat prin utilizarea derivațiilor ortogonale Frank în locul celor 12 derivații convenționale. Folosind un procedeu de clasificare bayesian, programul electrocardiografic computerizat, bazat pe analiza multivariată a derivațiilor ortogonale, clasifică corect 86% din înregistrări, în comparație cu 68% pentru derivațiile convenționale. O sinteză a datelor din literatură subliniază că programele pentru analiză și diagnostic prezintă încă o valoare limitată și, deocamdată, pot fi luate în considerație numai din punct de vedere orientativ. Numeroși cercetători subliniază necesitatea unei revizuiri finale a rezultatelor, efectuată de medic. În schimb, programele pentru monitorizare oferă, sub aspect potențial, o contribuție mai utilă la activitatea clinică.

Bibliografie

Akiyama T, Hodges M, Biddle ThL, Zawrotny B, Vangellow C: Measurement of S-T segment elevation in acute myocardial infarction in man. Am J Cardiol, 1975, 36: 115.

American Heart Association Committee on Electrocardiography. Recommendations for standardization of leads and specifications of instruments in electrocardiography and vectorcardiography. Circulation, 1967, 35: 583.

Anderson GJ, Fisch Ch: Computer applications in electrocardiography (in Advances in Electrocardiograpy, eds Schlant RC și Hurst JW, Grune-Stratton, New York-San Francisco-London, 1976, 307-324).

Arsenescu Gh, Sabău M, Damșa T, Lygia Ursache, Voloc N: Computer analysis of ortogonal ECG and VCG in hypertension. Adv Cardiol, 1978, 21: 81.

Barold S: Filtred bipolar esophageal electrocardiography. Am Heart J, 1972, 83: 431.

Bigger JT: Mechanism and Diagnosis of Arrhythmias (in Heart Disease, eds Braunwald E, W.B. Saunders Comp., Philadelphia-London, 1980, 630-690).

Börger HH: Ekg – Information. Steinkopff, Darmstadt, 1980.

Borun ER, Chapman JM, Massey FJ: Electrocardiographic data recorded with Frank leads, in subjects without cardiac disease and those with left ventricular overload. Am J Cardiol, 1966, 18: 656 (a).

Borun ER, Chapman JM, Massey FJ: Computer analysis of Frank lead electrocardiographic data recorded in a epidemiologic study. Am J Cardiol, 1966, 18: 664 (b).

Braunwald E, Maroko PR: S-T segment potentials and mappings. Theory and experiments. Circulation, 1976, 54: 529.

Butterworth S, Poindexter CA: The esophageal electrocardiogram in arrhythmias and tachycardias. Am Heart J, 1946, 32: 681.

Cabrera E: Bases Électrophysiologiques de l'Électrocardiographie. Ed. Masson, Paris, 1948.

Chung EK: Electrocardiography: Practical Applications with Vectorial Principles (second edition). Harper-Row Publishers, Hagerstown, Cambridge, 1980.

Copeland GL, Salky NC, Brody DA: Bipolar esophageal electrocardiography in usual cardiac mechanism. Ann Int Med, 1964, 60: 949.

Cotoi S, Moldovan D, Bratu A, Darvas A: Precordial electrocardiographic mapping technique. Rev Roum Méd, 1978, 16: 189.

Coumel Ph, Cabrol C, Fabiato A, Gourgon R, Slama R: Tachycardie permanente par rythme réciproque. I. Preuves de diagnostic par stimulatin auriculaire et ventriculaire. Arch Mal Coeur, 1967, 60: 1830.

Crook BRM, Cashman PMM, Stott FD, Raftery EB: Tape monitoring of the electrocardiogram in ambulant patients with sino-atrial disease. Brit Heart J, 1973, 35: 1009.

Csapo G: Konventionelle und intrakardiole Elektrokardiographie. Ciba-Geigy, Wehr/Baden, 1980.

Damato AN, Lau SH, patoon RD, Stein C, Berkowitz WD: A study of atroventricular conduction in man using premature atrial stimulation and His bundle recordings. Circulation, 1969, 39: 297.

De Ambroggi L, Taccardi B, Macchi E: Body surface maps of heart potential. Tentative of localisation of preexcited areas in forty-two Wolff-Parkinson-White patients. Circulation, 1976, 54: 251.

Duchosal PW, Ferrero L, Doret JP, Anderegen P, Rilliet B: Les potentiels intracardiaques recueillis par cathétérisme chez l'homme. Cardiologia, 1948, 13: 113.

Durrer D: Electrical asptects of human cardiac activity. A clinical physiological approach to excitation and stimulation. Cardiovasc Res, 1968, 2: 1.

El Sherif N, El Ramly Z., Sorour AH: Oesophageal electrocardiography in the study of cardiac arrhythmias. Brit Heart J, 1969, 31: 414.

Fattorusso V, Ritter O: Atlas d'Électrocardiographie avec des notions de Vectographie. Ed Masson, Paris, 1963.

Flowers NC, Horan LG: Comparative surface potential patterns in obstructive and nonobstructive cardiomiopathy. Am Heart J, 1973, 86: 196.

Flowers NC, Horan LG, Johnson JC: Anterior infarctional changes occuring during mid and late ventricular activation detectable by surface mapping techniques. Circulation, 1976, 54: 906 (a).

Flowers NC, Horan LG, Sohi GS, Hand RC, Johnson JC: New evidence for inferoposterior myocardial infarction on surface potential maps. A J Cardiol, 1976, 38: 576 (b).

Flowers NC, Hand RC, Sridharan MR, Horan LG, Sohi GS: Surface reflections of cardiac excitation and the assessement in infarct volume. A comparison of methods. Circ Res, 1978, 43: 406.

Folliot JP, Ducloux G, Asseman Ph, Lekieffre J: Apport des explorations endocavitaires dans le diagnostic et traitement des troubles du rythme et de la conduction cardiaque. Lille Méd, 1978, 23: 99 şi 23: 160.

Folliot JP, Ducloux G: L'Enregistrement électrocardiographyque continu par la méthode Holter. Indications et résultats en pathologie cardiovasculaire. Arch Mal Cœur, 1979, 72: 565.

Friedberg ChK: Diseases of the Heart. W.B. Saunders Comp., Philadelphia-London, 1966.

Gavrilescu S, Cotoi S, Pop T: The monophasic action potential of the right human atrium. A simple bedside suction technique and the first results in atrial arrhythmias. Cardiology, 1972, 57: 200 (a).

Gavrilescu S, Cotoi S, Pop T: Înregistrarea potenţialelor de acţiune ale miocardului uman. Tehnica şi primele rezultate. Med Internă (Bucureşti), 1972, 24: 451 (b).

Georgescu G, Marcu C, Negoiţă CI: Electrocardiograma intracavitară şi electrostimularea cardiacă: utilitatea lor în cardiologie. Bul Ses St IMF Iaşi (Centenar), 1979, II: 406.

Giegler I, Rübesamen M, Grossmann K, Lehman K, Schambach H, Lewin C: Beitrag zur Aussagekraft der korriegierten orthogonalen Elektrokardiographie in der Klinik. Zschr f. Kardiol, 1974, 63: 1023.

Giraud G, Latour H, Puech P: L'électrocardiographie du sinus coronaire. Première partie: étude générale et pathologie de base. Arch Mal Cœur, 1954, 47: 900.

Giraud G, Puech P, Latour H, Hertault J: Variations de potentiel liées à l'activité du système de conduction auriculo-ventriculaire chez l'homme. Enregistrement électrocardiographique endocavitaire. Arch Mal Cœur, 1960, 53: 757.

Graboys TB, De Silva RD, Lown B: Exercise stress testing and ambulatory monitoring in patients with malignant ventricular arrhythmias. Am J Cardiol, 1978, 41: 400.

Harrison DC, Fitzgerald JW, Winkle RA: Ambulatory electrocardiography for diagnosis of cardiac arrhythmias. N Engl J Med, 1976, 294: 373.

Hecht HH: Potential variations of the right auricular and ventricular cavities in man. Am Heart J, 1946, 32: 39.

Henning H, Hardarson T, Francis G, O'Rourke RA, Ryan W, Ross J jr: Approach to the estimation of myocardial infarct size by analysis of precordial S-T-segment and R-wave maps. Am J Cardiol, 1978, 41: 1.

Holter NJ: New method for heart sudies: continuous electrocardiography of active subjects over long periods of time is now practical. Science, 1961, 134: 1214.

Hood WB: S-T segment mapping in ischemia and infarction. Circulation, 1976, 53 (suppl. I): 93.

Josephson ME, Scharf DL, Kastor JA, Kitchen JG: Atrial endocardial activation in man. Electrode catheter technique for endocardial mapping. Am J Cardiol, 1977, 39: 972.

Katz LN: Electrocardiography. Lea-Febiger, Philadelphia, 1949.

Kistin AD, Bruce JC: Simultaneous esophageal and standard electrocardiographic leads for the study of cardiac arrhythmias. Am Heart J, 1957, 53: 65.

Klinge R: Das Elektrokardiogramm. Georg Thieme Verlag, Stuttgart, 1978.

Köberle R, Giegler I, Kulick B: Uber die Erkennung des akuter Herzinfarktes im korrigierten orthogonalen Elektrokardiogramm. Zschr Inn Med, 1975, 30: 197.

Korsgren M, Leskinen E, Sjostrand U, Varnauskas E: Intracardiac recording of monophasic action potentials in the human heart. Scand J Clin Lab Invest, 1966, 18: 561.

Kossmann CE, Berger AR, Bader R, Brumlik J, Briller JA, Donnely JH: Intracardiac and intravascular potential resulting from electrical activity of the normal heart. Circulation, 1950, 2: 10.

Krikler DM: Standards for electrocardiography. Brit Heart J, 1974, 36: 945.

Krikler DM: The application of electrocardiography to clinical medicine (in Developments in Cardiovascular Medicine, sub red. Dickinson CJ şi Marks J. MTP Press Limited, Lancaster, England, 1978: 105-116).

Leier CV, Schaal F: Biatrial electrograms in the diagnosis of dissimilar atrial rhythms. Circulation (abstr.), 1975, 52 (suppl. II): 207.

Levine HD, Goodale WI: Studies in intracardiac electrocardiography in man. IV. The potential variations in the coronary venous system. Circulation, 1950, 2: 48.

Liebman J: Vectorcardiography versus electrocardiography. Am J Cardiol, 1966, 18: 792.

MacFarlane PW, Lawrie TDV (eds): Comprehensive Electrocardiography: Theory and Practice in Health and Disease, Pergamon, New York, 1989.

Maroko PR, Libby P, Cowell JW, Sobel BE, Ross J jr, Braunwald E: Precordial S-T segment elevation mapping: an atraumatic method for assessing alterations in the extent of myocardial ischemic injury. The effect of farmacologic and hemodynamic interventions. Am J Cardiol, 1972, 29: 223.

Meilhac B, Fleury G, Heulin A, Le Pailleur C, Vacheron A, Di Matteo J: Confrontation de l'enregistrement continu ambulatoire de l'électrocardiogramme des 24 heures et des explorations endocavitaires dans le diagnostic des troubles du rythme cardiaque. Arch Mal Cœur, 1978, 71: 1341.

Morganroth J, Michelson EL, Horowitz LN, Josephson ME, Perlman AS, Dunkman WB: Limitations of routine long-term electrocardiographic monitoring to assess ventricular ectopic frequency. Circulation, 1978, 58: 408.

Moss AJ, De Camilla J, Davis HP, Bayer L: Clinical significance of ventricular ectopic beats in the early post hospital phase of myocardial infarction. Am J Cardiol, 1977, 39: 635.

Muller JE, Maroko PR, Braunwald E: Precordial electrocardiographic mapping: A techinque to assess the efficacy of interventions to limit infarct size. Circulation, 1978, 57: 1.

Narula OS, Cohen LS, Samet Ph, Lister J, Scherlag BJ, Hildner F: Localization of A-V conduction defects in man by recording of His bundle electrogram. Am J Cardiol, 1970, 25: 228.

Olsson SB: Monophasic Action Potentials of Right Heart. Elanders Boktryckeri Aktiebolag, Göteborg, 1971.

Pipberger HV, Freis ED, Taback L, Mason HL: Preparation of electrocardiographic data for analysis by digital electronic computer. Circulation, 1960, 21: 413.

Pipberger HV, Mc Caughan D, Littmann D, Pipberger HA, Cornfield J, Dunn RA, Batchlor ChD, Berson AS: Clinical application of a second generation electrocardiographic computer program. Am J Cardiol, 1975, 35: 597.

Puech P, Cabusson J, Latour H, Grolleau R, Baissus C: Étude des potentiels d'action monophasique du myocarde par voie endocavitaire. Arch Mal Cœur, 1974, 67: 1117.

Puech P: Human intracardiac electrocardiography (in Developments in Cardiovascular Medicine, sub red. Dickinson CJ şi Marks J, MTP Press Limited, Lancaster – England, 1978: 77-103).

Puech P: L'activité électrique auriculaire normale et pathologique. Masson, Paris, 1956.

Rodensky PL, Wasserman F: Esophageal electrocardiography. Selected clinical applications. Am Heart J, 1962, 64: 444.

Rubin IL, Jagendorf B, Goldberg AL: The esophageal lead in the diagnosis of tachycardias with aberrant ventricular conduction. Am Heart J, 1959, 57: 19.

Samet Ph: Cardiac Pacing. Grune-Stratton, New York – London, 1973.

Scherlag BJ, Lau S, Helfant R, Berkowitz W, Stein E, Damato AN: Catheter technique for recording His bundle activity in man. Circulation, 1969, 39: 13.

Schlesinger P, Benchimol AN, Cotrim MR: Intracavitary and oesophageal potential in right ventricular hipertrophy. Am Heart J, 1949, 37: 1110.

Shabetai R, Surawicz B, Hamill W: Monophasic action potential in man. Circulation, 1968, 38: 431.

Sheffield LT: Exercise stress testing (in Heart Disease, sub red. Braunwald E, W.B. Saunders Comp., Philadelphia – London, 1980: 253-277).

Simonson E, Tuna Naip, Okamoto N, Toshima H: Diagnostic accuracy of the vectorcardiogram and electrocardiogram. A cooperative study. Am J Cardiol, 1966, 17: 829.

Sodi-Pallares D, Estandia A, Soberon J, Rodriguez MI: The left ventricular potential of the human heart. II. Criteria for diagnosis of incomplete left bundle branch block. Am Heart J, 1950, 40: 655.

Stern S, Tzivoni D: Early detection of silent ischemic heart disease by 24 hour electrocardiographic monitoring of active subjects. Brit Heart J, 1974, 36: 481.

Surawicz B, Knilans TK: Chou's Electrocardiography in Clinical Practice, W.B. Saunders Company, 2001.

Tarlow EL: Die Bedeutung der Nehbeschen Ableitungen in der Diagnostik des Cor pulmonale beim Lungenemphysem. Zschr Ges Inn Med, 1967, 22: 681.

Tenth Bethesda Conference: Optimal Electrocardiography. Am J Cardiol, 1978, 41: 111.

Thompson PL, Katavatis VI: Acute myocradial infarction. Evaluation of precordial S-T segment mapping. Brit Heart J, 1976, 38: 1020.

Topol EJ (Editor): Comprehensive Cardiovascular Medicine, Lippincott-Raven Publishers, Philadelphia, New York, 1998.

Van Durme JP, Pannier RH: Prognostic significance of ventricular dysrhythmias one year after myiocardial infarction, Am J Cardiol, 1976, 37: 178.

Viciu E, Fotiade B, Popa E, Safirescu T: Electrocardiografie Clinică. Ed. Medicală, Bucureşti, 1962.

Vincent GM, Abildskov JA, Burgess MJ, Millar K, Lux RL, Wyatt RF: Diagnosis of old inferior myocardial infarction by body surface isopotential mapping. Am J Cardiol, 1977, 39: 510.

Vygon, Medizinische Chirurgirsche Werke, Aachen, April 1980.

Wagner GS: Marriott's Practical Electrocardiography. Tenth Edition, Lippincott Williams & Wilkins, 2001.

Watson H, Emslie Smith D, Lowe KG: The intracardiac electrocardiogram of human atrioventricular conduction tissue. Am Heart J, 1967, 74: 66.

Weilens HJJ: The value and limitations of programmed electrical stimulation of the heart in the study and treatment of tachycardias. Circulation, 1978, 57: 845.

Weld FM, Bigger JT jr: Risk stratification by exercise testing and 24-hour ambulatory ECG two weeks after acute myocardial infarction. Circulation, 1978, 58 (suppl. 11): 198.

Winkle RA: Antiarrhythmic drug effect mimicked by spontaneous variability of ventricular ectopy. Circulation, 1978, 57: 1116.

Yamata K, Toyama Y, Wada M, Sugiyama S, Sugenoya Y, Toyoshima H, Mizuno Y, Sotonata Y, Kobayashi T, Okajima M: Body surface isopotential mapping in Wolff-Parkinson-White syndrome. Non-invasive method to determine the localisation of the accesory atrioventricular pathway. Am Heart J, 1975, 90: 721.

Ziesenhenn K: Häufige Fehler bei der Ekg – Registrierung. Innere Med, 1975, 30: 424.

Zimmermann HA, Hellerstein HK: Cavity potentials of the human ventricles. Circulation, 1951, 3: 95.

CAPITOLUL 4

Electrocardiograma normală

Derivaţiile convenţionale (fig. 4.1)

Unda P

Durată

Unda P reprezintă rezultanta forţelor electrice generate de procesul de depolarizare auriculară. Din considerente de ordin practic, prima parte a undei P poate fi considerată că reprezintă potenţialele electrice generate de auriculul drept, ultima parte – potenţialele electrice generate de auriculul stâng şi partea mijlocie – potenţialele electrice generate de ambele auricule şi septul interatrial (fig. 4.2).

La adultul normal, durata undei P, care reprezintă durata totală a activării auriculare, variază în cele mai multe cazuri între 0.07 şi 0.10 s (Chung E, 1980). Cercetările pe grupe mari de persoane atestă că valori peste 0.11 s pot fi considerate de regulă anormale (Caceres CA şi Kelser GA, 1959, Hiss şi col., 1960).

Durata undei P se măsoară de regulă în DII, cu ajutorul ordonatelor de timp. În cazul unor înregistrări bipolare sincrone (DI, DII, DIII), această durată se determină de la începutul undei P cea mai precoce până la sfârşitul undei P cea mai tardivă.

Axă electrică medie şi polaritate

Axa medie a undei P în plan frontal (AP) este orientată în jos şi la stânga. Determinată pe baza derivaţiilor membrelor, AP variază între 0° şi 75°, fiind situată în majoritatea cazurilor între 45° şi 60° (Chou TC, 1979). În consecinţă, unda P este în mod constant pozitivă în DI şi DIII şi negativă în aVR. În DIII, unda P poate fi pozitivă, negativă sau difazică de tip + – (deflexiunea iniţială pozitivă şi componenta a doua negativă). În aVL polaritatea este variabilă: pozitivă, negativă sau difazică de

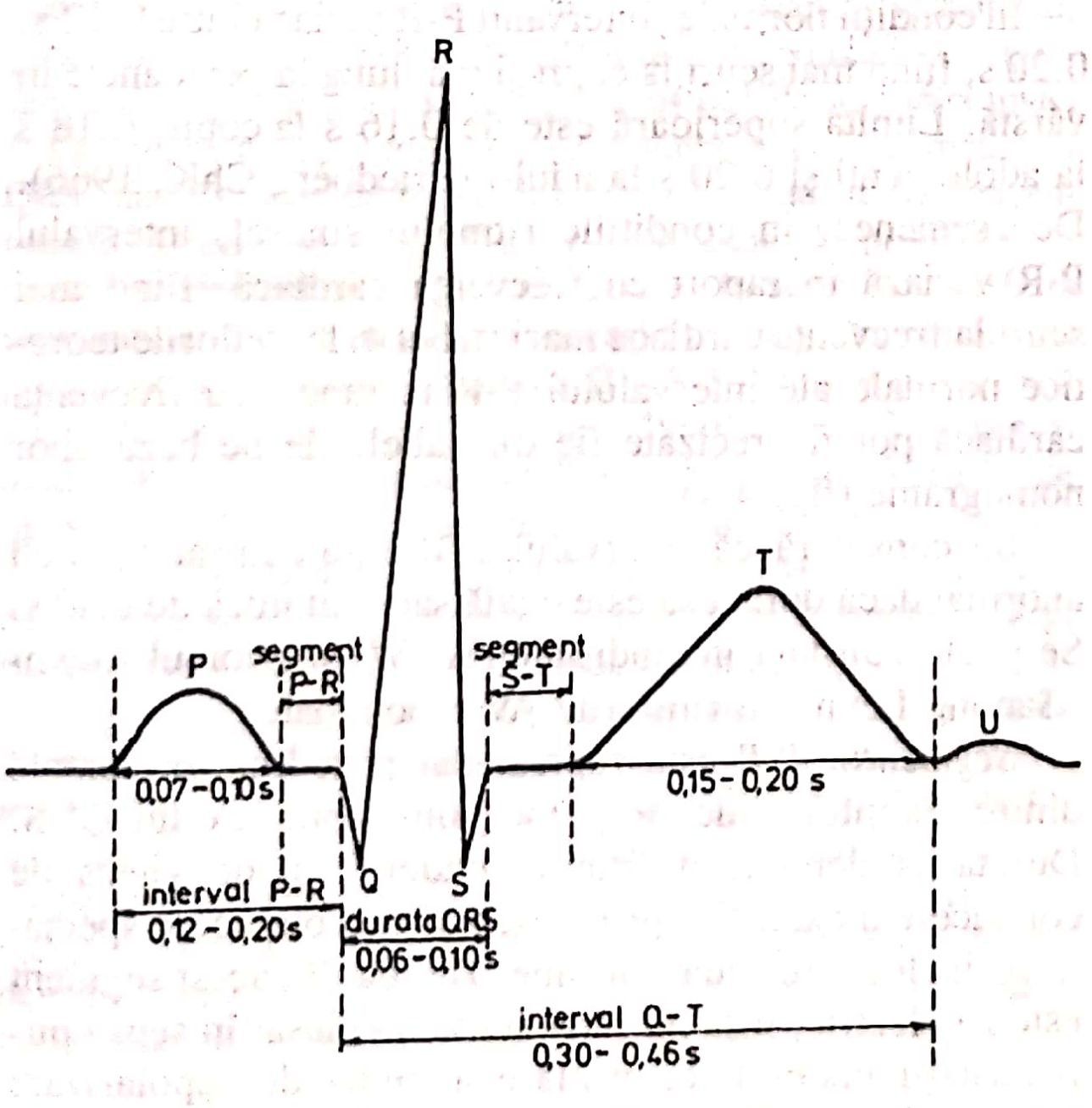

Fig. 4.1: *Diagramă a electrocardiogramei normale pe care sunt reperate undele, intervalele şi segmentele elctrocardiografice.*

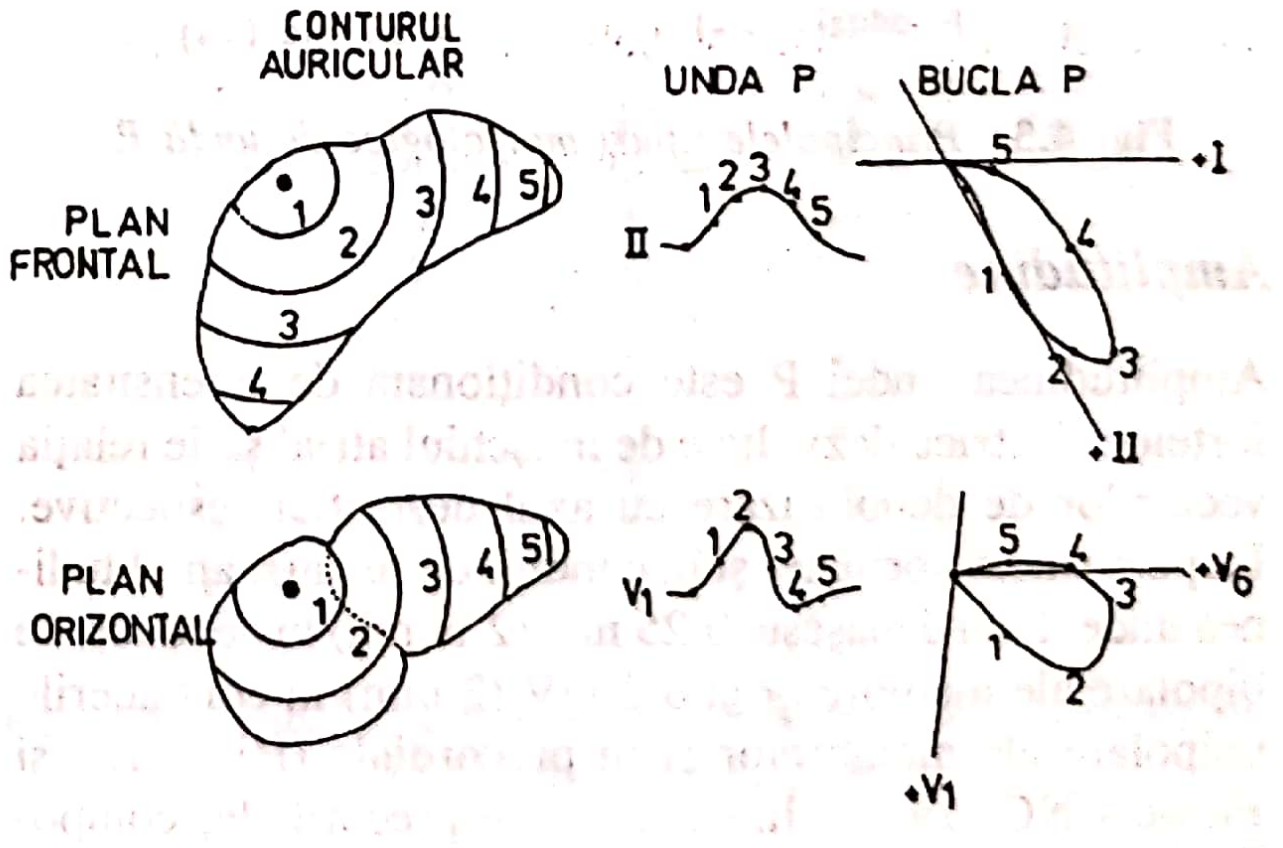

Fig. 4.2: *Diagramă a conturului atrial şi derivarea undei P normale şi a buclei P, în plan frontal şi orizontal (după Horan LG şi Flowers NV, 1980). Punctul reprezintă sediul formării stimulului în nodul sinoatrial, iar liniile curbe notate de la la 1 la 5, cinci momente succesive ale depolarizării atriale. Punctele notate de la 1 la 5 pe unda P şi pe bucla vectocardiografică corespund poziţiilor respective ale frontului de excitaţie de pe silueta atrială. Se remarcă faptul că, în momentele 4 şi 5, frontul de excitaţie progresează uşor posterior în auriculul stâng şi generează o mică deflexiune negativă terminală în* V_1.

tip – + (deflexiunea inițială negativă și a doua componentă pozitivă). În aVF unda P este de regulă pozitivă, însă uneori poate fi difazică. În conducerile precordiale, unda P este pozitivă, cu excepția derivației V_1 (și mai rar V_2), în care poate prezenta un aspect difazic: prima parte pozitivă (forțele electrice ale auriculului drept orientate anterior) și a doua parte negativă (forțele electrice ale auriculului stâng orientate posterior).

Morfologie

Unda P este o undă rotunjită și, în general, cu un contur regulat. Ca urmare a tranziției de la depolarizarea atrială dreaptă la cea stângă (atriul drept fiind activat cu 0.01 s înaintea celui stâng), unda P poate fi uneori ușor crestată sau bifidă. În condiții normale, intervalul dintre cele două vârfuri nu depășește 0.03 s și, numai în mod excepțional, la persoanele tinere poate atinge 0.05 s (Chou TC, 1979). În fig. 4.3 sunt redate tipurile morfologice de unde P care pot apărea în condiții normale sau patologice.

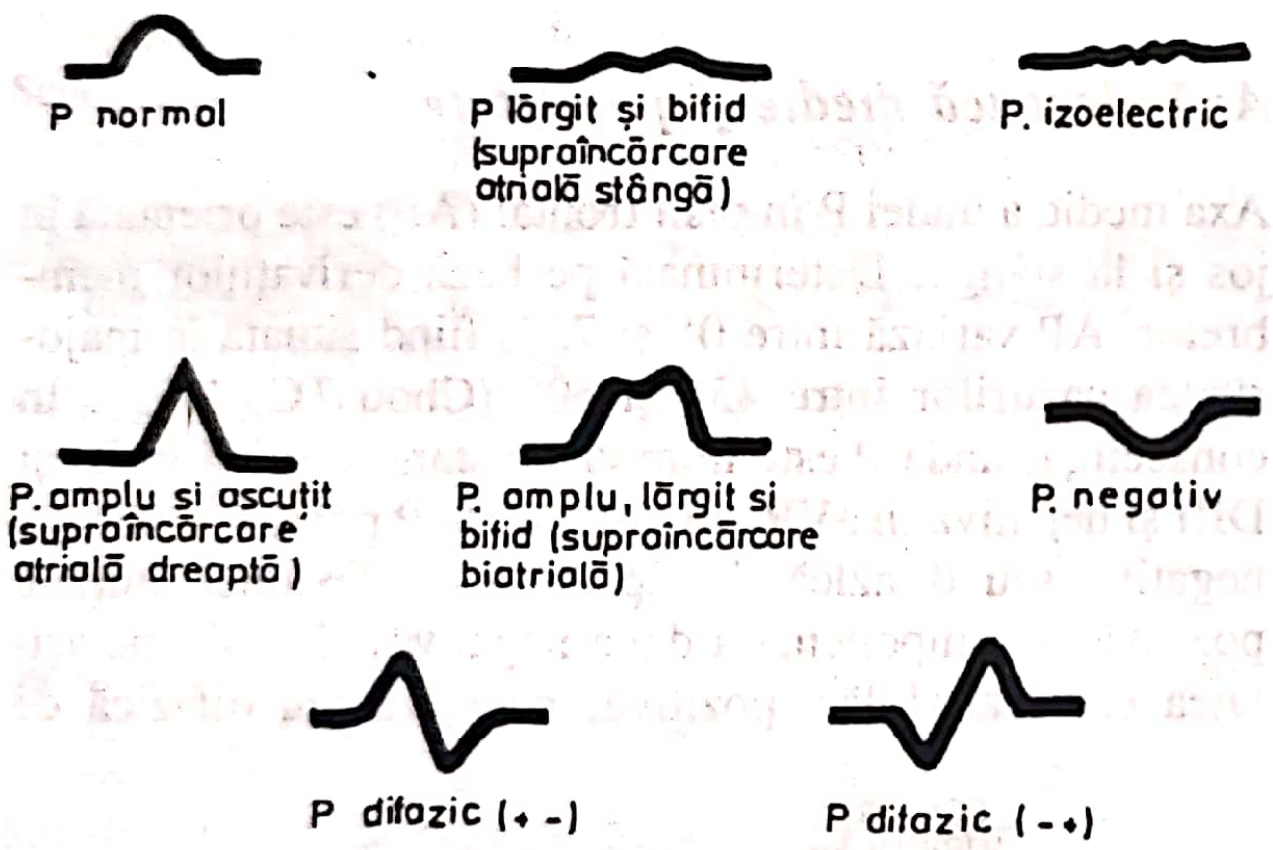
P normal
P lărgit și bifid (supraîncărcare atrială stângă)
P. izoelectric
P. amplu și ascuțit (supraîncărcare atrială dreaptă)
P. amplu, lărgit și bifid (supraîncărcare biatrială)
P. negativ
P difazic (+ -)
P difazic (- +)

Fig. 4.3: *Principalele tipuri morfologice de undă P.*

Amplitudine

Amplitudinea undei P este condiționată de intensitatea forțelor electrice dezvoltate de mușchiul atrial și de relația vectorilor de depolarizare cu axul derivației respective. La persoanele normale, și în condiții de repaus, amplitudinea undei P nu depășește 0.25 mV (2.5 mm) în conducerile bipolare ale membrelor și 0.2 mV (2 mm) în conducerile unipolare ale membrelor și în precordiale (Hiran LG și Flowers NC, 1980). În conducerile precordiale, componenta pozitivă a undei P este de regulă sub 0.15 mV (1.5 mm), iar în V_1 deflexiunea negativă a undei P prezintă o adâncime mai mică de 0.1 mV sau 1 mm (Chou TC, 1979). La persoanele normale, în V_1, produsul dintre adâncimea componentei negative (exprimată în mm) și durata sa (exprimată în secunde) nu trebuie să depășească 0.03 mm.s (Morris JJ jr și col., 1964).

Amplitudinea undei P crește la frecvențe cardiace mari, hipersimpaticotonie și la efort. Stimularea vagală scurtează durata potențialului de acțiune a mușchiului atrial și descrește amplitudinea undei P (Friedberg ChK, 1966).

Intervalul P-R

Acest interval, cunoscut și sub denumirea de *timp de conducere atrioventriculară*, se determină de la începutul undei P până la începutul complexului QRS. Dacă unda Q este prezentă, termenul mai corect este de P-Q. Din punct de vedere electrofiziologic, intervalul P-R reprezintă intervalul dintre începutul depolarizării atriale și începutul depolarizării ventriculare: timpul necesar impulsului de a parcurge miocardul atrial, nodul AV, fasciculul lui His, ramurile fasciculului lui His și rețeaua Purkinje, până în momentul în care miocardul ventricular începe să se depolarizeze. Măsurarea exactă a acestui interval presupune înregistrarea simultană a derivațiilor bipolare ale membrelor și determinarea intervalului dintre începutul undei P cea mai precoce și începutul complexului QRS cel mai precoce. În caz de înregistrări nesincrone, intervalul P-R va fi măsurat în derivația în care unda P și complexul QRS prezintă durata cea mai mare.

Tabel 4.1: *Limitele superioare ale intervalului P-R normal în secunde (corectat pentru frecvența cardiacă)*

Frecvența cardiacă (bătăi/minut)				
sub 70	71-90	91-110	111-130	peste 130
0.200	0.190	0.180	0.170	0.160
0.210	0.200	0.190	0.180	0.170

după Horan LG și Flowers NC, 1980

În condiții normale, intervalul P-R variază între 0.12 și 0.20 s, fiind mai scurt la copii și mai lung la persoanele în vârstă. Limita superioară este de 0.16 s la copii, 0.18 s la adolescenți și 0.20 s la adulți (Friedberg ChK, 1966). De asemenea, în condițiile ritmului sinusal, intervalul P-R variază în raport cu frecvența cardiacă, fiind mai scurt la frecvențe cardiace mari (tabel 4.1). Valorile teoretice normale ale intervalului P-R în raport cu frecvența cardiacă pot fi precizate fie din tabel, fie pe baza unor nomograme (fig. 4.4).

Se consideră că intervalul P-R este scurtat în mod anormal dacă durata sa este egală sau mai mică de 0.10 s. Se poate constata în sindromul WPW, sindromul Lown-Ganong-Levine și ritmurile AV joncționale.

Segmentul P-R este reprezentat prin linia orizontală dintre sfârșitul undei P și începutul complexului QRS. Durata sa depinde de durata undei P și de viteza de conducere a excitației prin sistemul de conducere specializat, inclusiv rețeaua Purkinje. De regulă, acest segment este izoelectric, însă nu rareori este deplasat în sens opus polarității undei P ca urmare a undei de repolarizare atrială (T_a sau T_p). De aceea, în conducerile convenționale, cu excepția derivației aVR, segmentul P-R poate

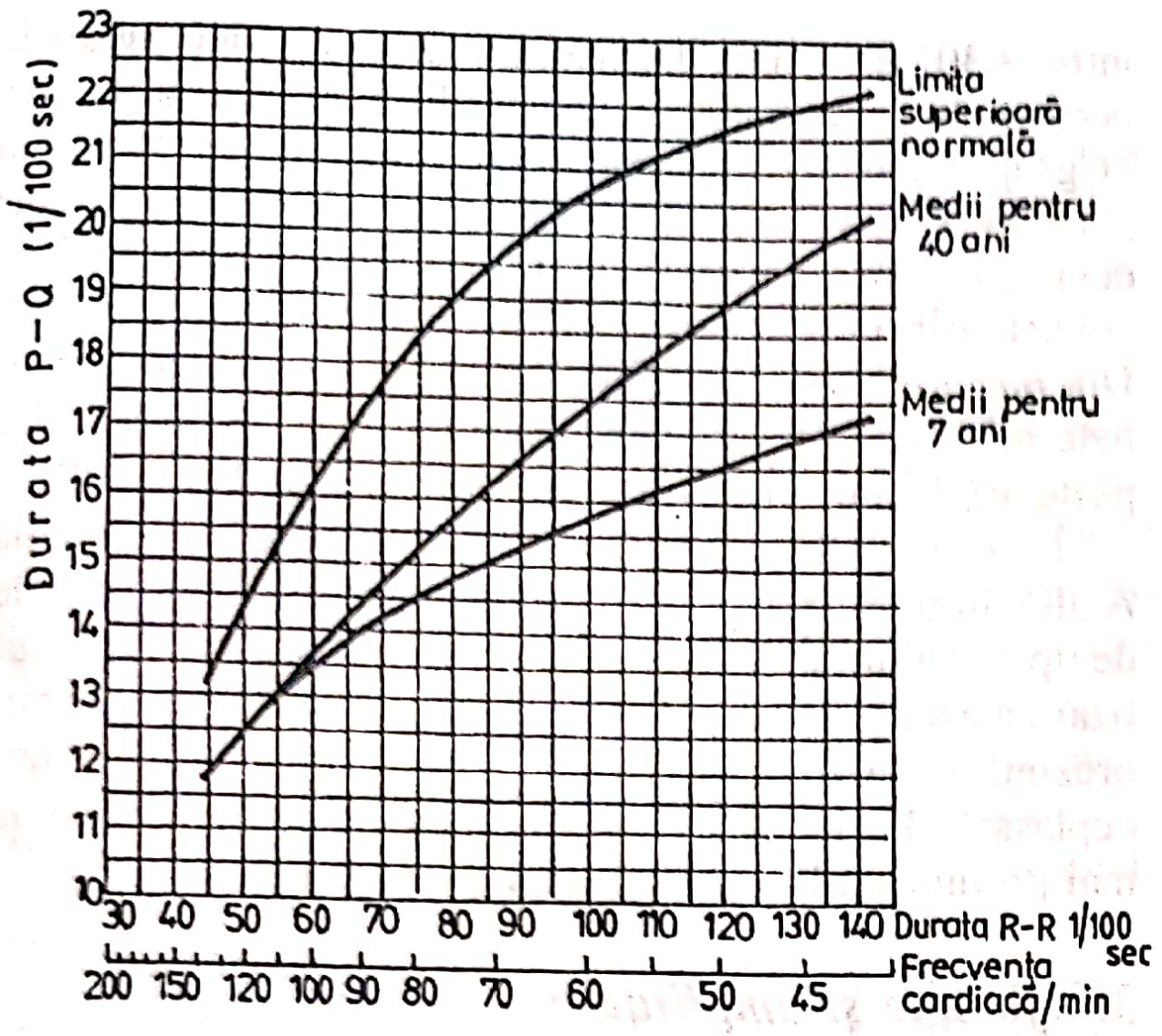

Fig. 4.4: *Nomogramă pentru precizarea valorilor teoretice ale intervalului P-Q în funcţie de frecvenţa cardiacă (după Lepeschkin E, din Fatorusso V şi Ritter O, 1963).*

apărea subdenivelat. Gradul subdenivelării este corelat cu amplitudinea undei P, subdenivelarea P-R fiind mai evidentă în conducerile cu unde P mai ample. În condiţii normale, decalarea segmentului P-R faţă de linia izoelectrică este sub 0.8 mm în caz de subdenivelare şi sub 0.5 mm în caz de supradenivelare (Charles MA şi col., 1973).

Repolarizarea atrială, care începe înainte ca depolarizarea să fie completă, se manifestă printr-o undă de mică amplitudine (unda T atrială, unda T_a sau T_p) ce se înscrie după unda P. Ca urmare a musculaturii atriale relativ uniforme din punct de vedere electrofiziologic, în contrast cu miocardul ventricular, gradientul electric atrial este egal cu zero. În consecinţă, suprafaţa undei T_a este egală şi de sens opus faţă de suprafaţa undei P. Ca urmare a amplitudinii mici şi a suprapunerii cu complexul QRS, unda T_a este de regulă invizibilă în conducerile convenţionale. Uneori se poate înscrie după unda R, producând o uşoară subdenivelare a segmentului S-T. În acest caz, curbura segmentului S-T se înscrie cu aceeaşi rază ca şi intervalul P-R precedent, adică subdenivelarea P-R şi S-T fac parte din aceeaşi circumferinţă (Tranchesi J şi col., 1960). Unda T_a poate fi modificată consecutiv alteraţiunilor undei P (modificări T_a de tip secundar) sau poate prezenta modificări independent de alteraţiunile undei P (modificări T_a de tip primar). Modificările de tip secundar apar în condiţiile unei unde P ample şi largi (hipertrofie sau dilataţie atrială, bloc intraatrial) şi se caracterizează prin creşterea voltajului şi duratei undei T_a care, fiind de polaritate opusă faţă de unda P, determină subdenivelarea atât a segmentului P-R, cât şi a segmentului S-T: denivelare de tip concordant. Modificările de tip primar sunt condiţionate de creşterea tonusului simpatic sau de un proces ischemic ori inflamator (infarct auricular, pericardită) şi se caracterizează prin deviaţii în sens diferit ale segmentelor P-R şi S-T: denivelare de tip discordant (Puech P, 1956).

Complexul QRS

Complexul QRS exprimă rezultanta forţelor electrice generate de procesul de depolarizare ventriculară.

Nomenclatură

Complexul QRS este desemnat sub formă de simboluri în funcţie de configuraţia sa. Deflexiunile pozitive se notează cu litera R, deflexiunea negativă care precedă unda R cu litera Q, iar deflexiunea negativă care urmează undei R cu litera S. Dacă după unda S mai urmează o deflexiune pozitivă, aceasta se notează cu R' ; dacă după R' urmează încă o deflexiune negativă, aceasta se notează cu S'. Nomenclatura prezentată mai sus permite descrierea aspectului grafic al complexului QRS în diverse conduceri, simbolizarea făcându-se cu litere mari sau mici, în funcţie de amplitudinea undelor (fig. 4.5). Termenul „microvoltaj" este folosit atunci când suma deflexiunilor QRS (atât componentele pozitive, cât şi cele negative) în DI, DII şi DIII este mai mică de 15 mm. Microvoltajul poate apărea în diverse condiţii : obezitate, emfizem pulmonar, revărsate pleurale sau pericardice, insuficienţă cardiacă avansată, amiloidoză, infarct miocardic acut.

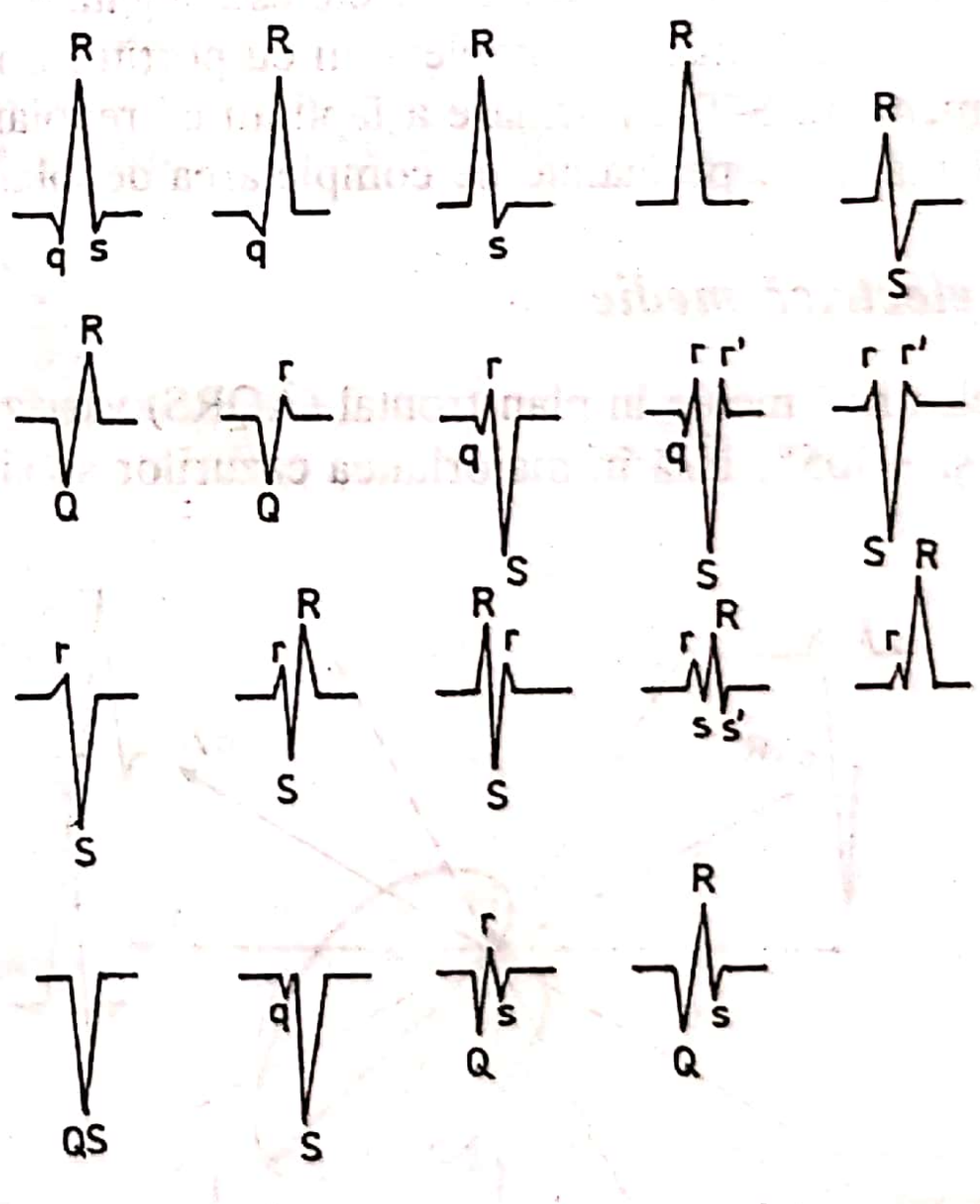

Fig. 4.5 : *Simboluri utilizate pentru nomenclatura complexului QRS (după Chung E, 1980).*

Conducerile simultane atestă că deflexiunile componente ale complexului QRS nu sunt în mod obligatoriu sincrone. De exemplu, uneori, vârful undei R coincide în cele trei derivaţii bipolare ale membrelor, alteori unei unde R îi corespunde în altă derivaţie o undă S sau o undă Q. Pornind de la aceasta, unii specialişti consideră că deflexiunea produsă de acelaşi vector momentan trebuie notată în toate derivaţiile cu aceeaşi literă, indiferent de sensul deflexiunii. Se descriu astfel unde Q, R şi S pozitive sau negative, în funcţie de poziţia şi sensul deflexiunii respective în cadrul complexului QRS (notarea vectorială a deflexiunilor). Pentru evitarea confuziilor, în electrocardiografia clinică este totuşi recomandabil să fie utilizată notarea convenţională stabilită încă de W Einthoven.

Durată

Durata complexului QRS reprezintă timpul necesar undei de excitaţie de a produce depolarizarea ventriculară. La persoanele adulte normale variază, în cele mai multe cazuri, între 0.06 şi 0.10 s. Mult mai rar, durata complexului QRS la persoanele cu inima aparent normală poate atinge 0.11 s. Durata QRS scade foarte uşor o dată cu creşterea frecvenţei cardiace şi este puţin mai întârziată la bărbaţi decât la femei.

Durata complexului QRS se măsoară în derivaţia în care este cel mai larg, deoarece în unele derivaţii vectorii iniţiali şi/sau terminali, fiind perpendiculari pe axul conducerii, nu se înscriu pe traseul electric şi, în consecinţă, complexul apare mai îngust. În caz de înscriere simultană a electrocardiogramei în trei derivaţii (DI, DII, DIII), durata QRS se măsoară de la începutul complexului QRS cel mai precoce până la sfârşitul complexului QRS cel mai tardiv. Deşi în mod obişnuit durata QRS se determină în derivaţiile bipolare ale membrelor, conducerile precordiale şi mai ales V_2 şi V_3 prezintă complexul cel mai larg. Dificulatea de a obţine valori exacte este legată de fuziunea deflexiunii finale a complexului cu porţiunea iniţială a segmentului S-T, ca urmare a faptului că repolarizarea ventriculară începe înainte de completarea depolarizării.

Axă electrică medie

Axa electrică medie în plan frontal (ÂQRS) variază între -30° şi +105°, însă în majoritatea cazurilor se situează între +30° şi +75°. Distribuţia axei electrice medii la persoanele asimptomatice indică diferenţe semnificative pe grupe de vârstă, cu tendinţa unei deviaţii spre stânga la persoanele în vârstă. Sub 30 de ani, ÂQRS este rareori deviată la stânga, dincolo de 0°, iar după vârsta de 40 de ani este excepţional deviată la dreapta dincolo de +90°. Din punct de vedere practic, limitele normale la persoanele sub 40 de ani sunt considerate între 0° şi +105°, iar peste 40 de ani, între -30° şi +90° (Chou TC, 1979).

În general, se constată o corelaţie bună între poziţia ÂQRS în plan frontal şi greutatea corporală. Persoanele de tip constituţional longilin prezintă o tendinţă la verticalizare a axei electrice, în timp ce indivizii supraponderali prezintă o tendinţă la deviaţie axială stângă. De altfel, deplasarea la stânga a ÂQRS la persoanele în vârstă este mai pronunţată la indivizii supraponderali.

Morfologie şi amplitudine

Morfologia şi amplitudinea complexului QRS în derivaţiile convenţionale sunt condiţionate de poziţia inimii în cutia toracică, poziţie care influenţează raporturile dintre vectorii momentani şi axul conducerii respective. De aceea, tipul constituţional, greutatea corporală, vârsta şi sexul reprezintă factori care influenţează în mod variabil atât morfologia, cât şi amplitudinea complexului QRS. Amplitudinea complexului QRS este mai mare la bărbaţi decât la femei şi scade o dată cu vârsta până la 40 de ani. Persoanele supraponderale prezintă complexe QRS de amplitudine mai mică în raport cu persoanele cu perete toracic mai subţire. Distribuţia valorilor normale ale undelor Q, R şi S la bărbaţi şi femei pe grupe de vârstă sunt redate în tabelul 4.2.

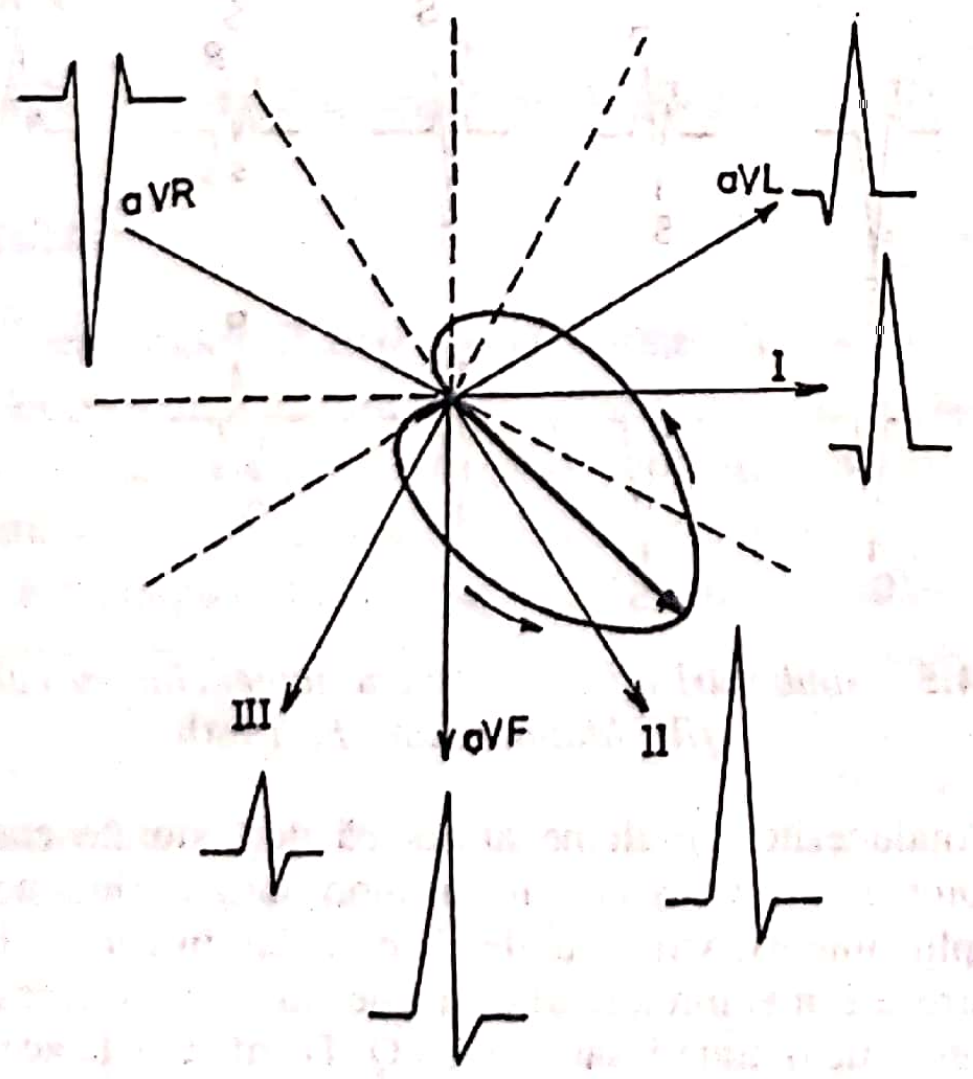

Fig. 4.6: *Bucla vectocardiografică şi vectorul QRS momentan maxim în plan frontal, când ÂQRS este situată la aproximativ +45°. Polaritatea deflexiunii principale a complexului QRS este condiţionată de direcţia şi polaritatea vectorului QRS momentan maxim şi de relaţia acestuia cu axul derivaţiei.*

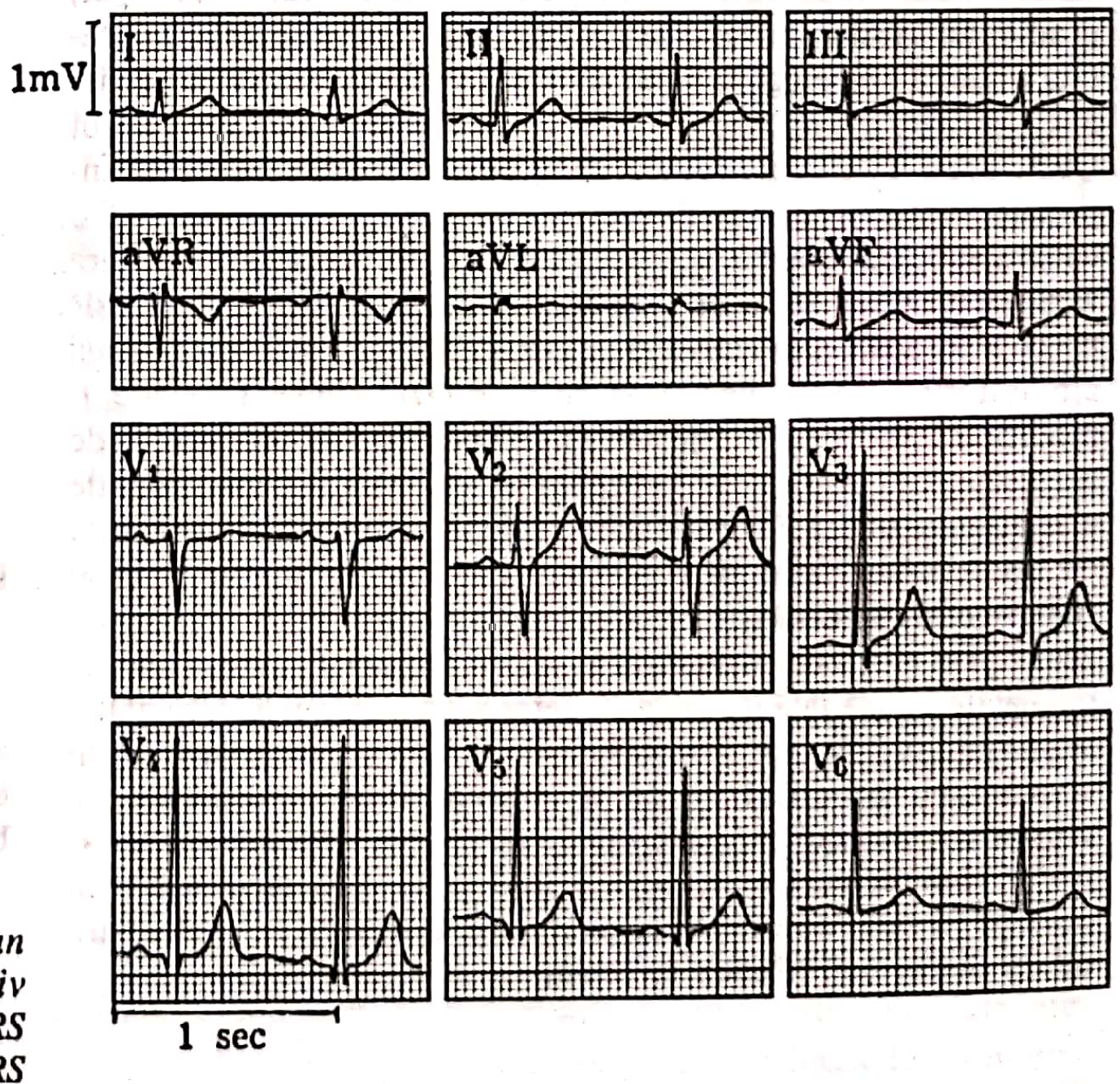

Fig. 4.7: *Traseu electrocardiografic la o persoană normală.*

Derivațiile membrelor

Morfologia complexului QRS în derivațiile membrelor este influențată de amplitudinea și orientarea vectorilor QRS momentani maximi în plan frontal. Polaritatea deflexiunii principale este corelată cu sensul acestui vector și proiecția sa pe axul derivației respective (fig. 4.6). Deoarece valorile normale ale axei QRS se situează în cele mai multe cazuri între +30° și +75°, derivația DI înregistrează aproape constant o undă R dominantă (fig. 4.7), cu excepția persoanelor tinere, de tip constituțional longilin, la care se poate constata un raport R/S egal cu 1 sau chiar mai mic decât 1 (fig. 4.8). În cazul unei axe electrice de +90° sau peste +90°, complexul QRS este predominant negativ în aVL. Derivația DII prezintă aproape în mod constant o undă R dominantă, deoarece, atunci când ÂQRS este normală, proiecția vectorului QRS momentan maxim este situată totdeauna pe partea pozitivă a axului derivației. Atunci când ÂQRS este la –30°, complexul QRS în DII este izodifazic de tip + –, suma algebrică a componentelor sale fiind egală cu 0. Spre deosebire de aVL, vectorul QRS momentan maxim se proiectează pe partea negativă a derivației aVR, care va prezenta în mod constant o deflexiune dominantă negativă. Derivația aVF înregistrează de regulă un complex QRS predominant pozitiv, mai ales la persoanele tinere. În cazul unei inimi verticalizate, derivația aVF va înscrie o undă R dominantă, iar în cazul unei inimi orizontalizate, un complex QRS izodifazic de tip + –, suma algebrică a deflexiunilor fiind egală cu 0.

În DIII, morfologia complexului QRS este variabilă (izodifazic, predominant pozitiv sau predominant negativ). Deoarece în cele mai multe cazuri ÂQRS este situată între +30° și +75°, vectorul mediu QRS este foarte frecvent aproape perpendicular pe această derivație, rezultând un complex QRS de tip izodifazic. De la această poziție, o ușoară deplasare a vectorului mediu la stânga sau la dreapta generează un complex QRS predominant negativ și, respectiv, predominant pozitiv. În DIII, variațiile respiratorii ale morfologiei QRS sunt cele mai pronunțate (fig. 4.9).

Unda Q. Unda Q este expresia electrocardiografică a forțelor electrice inițiale generate de depolarizarea septală și a zonei apicale anterioare a ventriculelor. Această undă se înscrie atunci când vectorul momentan al forțelor electrice inițiale se depărtează de electrodul pozitiv al derivației. Unda Q se constată în derivațiile inferioare (II, III, aVF) atunci când ÂQRS este apropiată de verticală și în I, aVL, atunci când ÂQRS este mai apropiată de orizontală. În aVR, negativitatea inițială este de obicei inclusă în deflexiunea QS.

Durata undei Q prezintă o importanță considerabilă în diagnosticul infarctului miocardic. Cu excepția derivațiilor III și aVR, unda Q în conducerile membrelor nu depășește durata de 0.03 s. În DIII, unda Q poate atinge uneori o

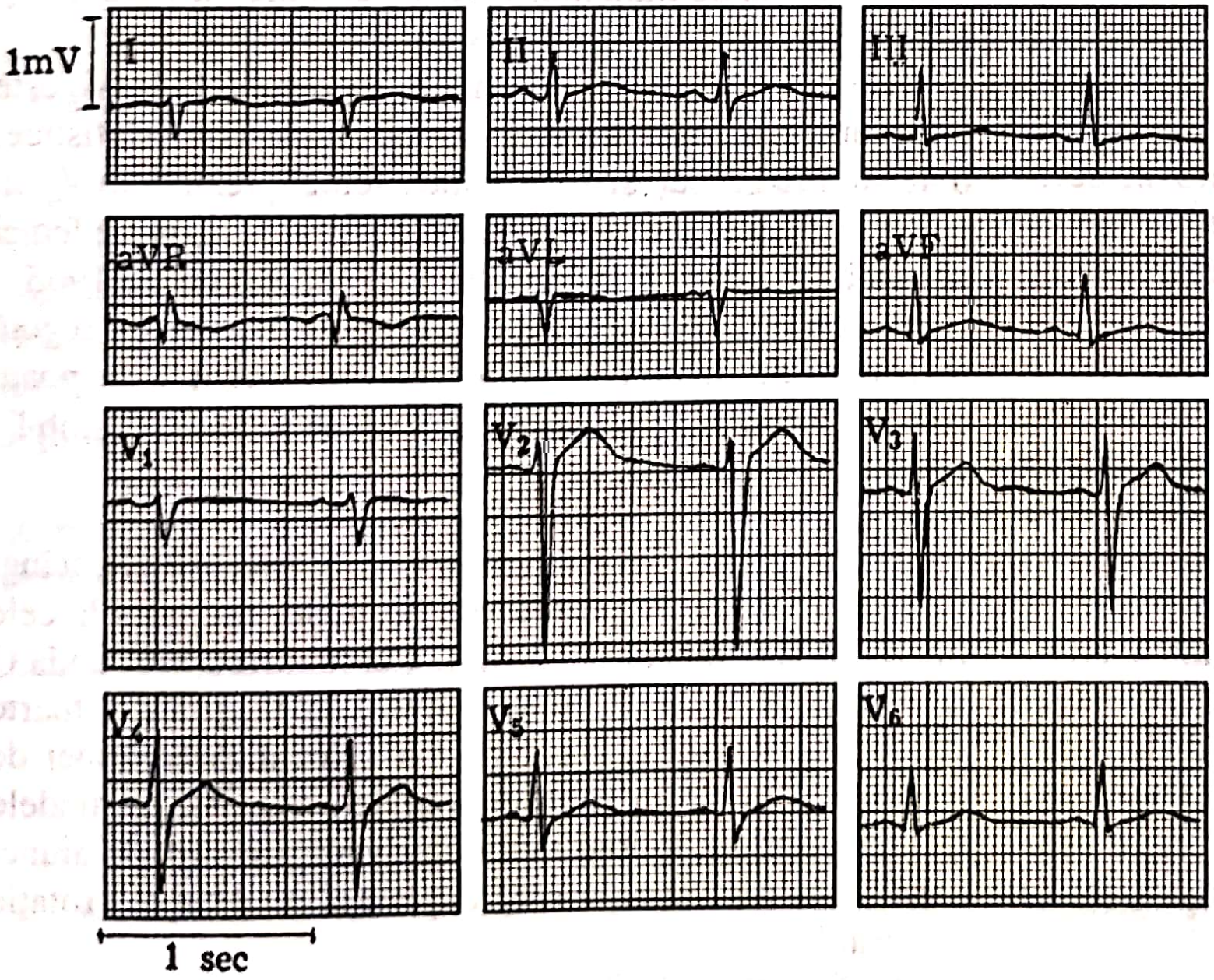

Fig. 4.8: *Traseu electrocardiografic la o persoană normală în vârstă de 28 ani, cu ÂQRS în plan frontal deviată la dreapta. Se remarcă în DI un raport R/S mai mic decât 1. În aVL complexul QRS este predominant negativ, de tip rS.*

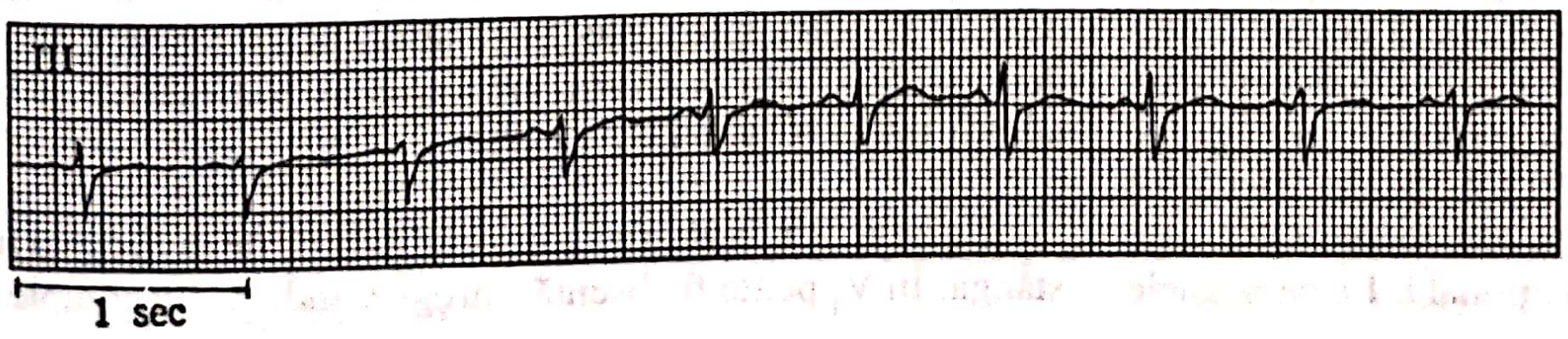

Fig. 4.9: *Variații respiratorii ale morfologiei QRS în DIII.*

durată de 0.04 s şi în mod excepţional 0.05 s. Din acest motiv, în DIII se fac cele mai multe erori în diagnosticul infarctului miocardic.

Amplitudinea (adâncimea) undei Q în conducerile membrelor este, de regulă, mică. Cu excepţia derivaţiei III, adâncimea undei Q nu depăşeşte 25% din amplitudinea undei R asociate. În general, unda Q este mai adâncă la persoanele tinere. De exemplu, în DI, la adulţi, nu depăşeşte 1.5 mm, cu excepţia indivizilor sub 30 de ani (Chou TC, 1979).

Unda R. După cum s-a arătat mai sus, amplitudinea undei R într-o anumită derivaţie este dependentă de direcţia şi polaritatea vectorului QRS momentan maxim. Cu cât acest vector este mai paralel cu axul derivaţiei şi prezintă aceeaşi polaritate sau acelaşi sens, cu atât se va înregistra o undă R mai amplă. Limita superioară pentru unda R în DI este de 15 mm, în aVL – 10 mm şi în II, III, aVF – 19 mm. Amplitudini mai mari ale undei R se pot constata uneori la persoanele tinere (Kossmann CE, 1953).

Unda S. Cea mai adâncă undă S se înregistrează în aVR, deoarece această derivaţie prezintă o polaritate opusă faţă de principalii vectori generaţi de potenţialele electrice ventriculare. La persoanele tinere, adâncimea undei S în aVR poate atinge 16 mm. În funcţie de poziţia ÂQRS, se pot constata unde S adânci în DIII (ÂQRS a fost deviată la stânga) sau în aVL (ÂQRS deviată la dreapta), fără a depăşi adâncimea de 9 mm. În DI, DII, aVF, undele S nu depăşesc 5 mm.

Derivaţiile precordiale

Deflexiunile componente ale complexului QRS în derivaţiile precordiale sunt expresia proiecţiei vectorilor de depolarizare ventriculară în plan orizontal. Deoarece forţele electrice dominante ale ventriculului stâng (vectorul momentan maxim) sunt orientate spre stânga, derivaţiile precordiale drepte – V_1 şi V_2 – înregistrează deflexiuni predominant negative (unde S) şi derivaţiile precordiale stângi – V_5 şi V_6 – înscriu deflexiuni predominant pozitive (unde R). Depolarizarea precoce a peretelui anterior şi depolarizarea mai tardivă a peretelui posterior explică pozitivitatea iniţială şi negativitatea terminală a complexului QRS în conducerile precordiale cu axa îndreptată anterior (V_1, V_2, V_3, V_4). În derivaţiile precordiale, unda R creşte progresiv în amplitudine din V_1 până în V_5 şi scade uşor în V_6; unda S este adâncă în V_1, creşte uşor în adâncime în V_2 şi scade progresiv spre precordialele stângi (fig. 4.10).

Zona de tranziţie. Zona de tranziţie este reprezentată de derivaţia în care deflexiunea pozitivă şi negativă prezintă aceeaşi amplitudine. Poziţia acestei conduceri care face trecerea între complexele QRS predominant negative şi cele predominant pozitive este în funcţie de orientarea ÂQRS în plan orizontal, şi anume axa medie QRS este perpendiculară pe conducerea tranziţională. La persoanele adulte normale, zona de tranziţie este localizată între derivaţiile V_2 şi V_4, cel mai adesea în V_3. În caz de rotaţie antiorară a inimii în jurul axului bază-vârf, zona de tranziţie este situată în V_2, iar în caz de rotaţie orară, în V_5. La persoanele în vârstă există o tendinţă de deplasare la stânga a zonei de tranziţie. Uneori, complexul QRS de tip tranziţional poate fi uşor croşetat.

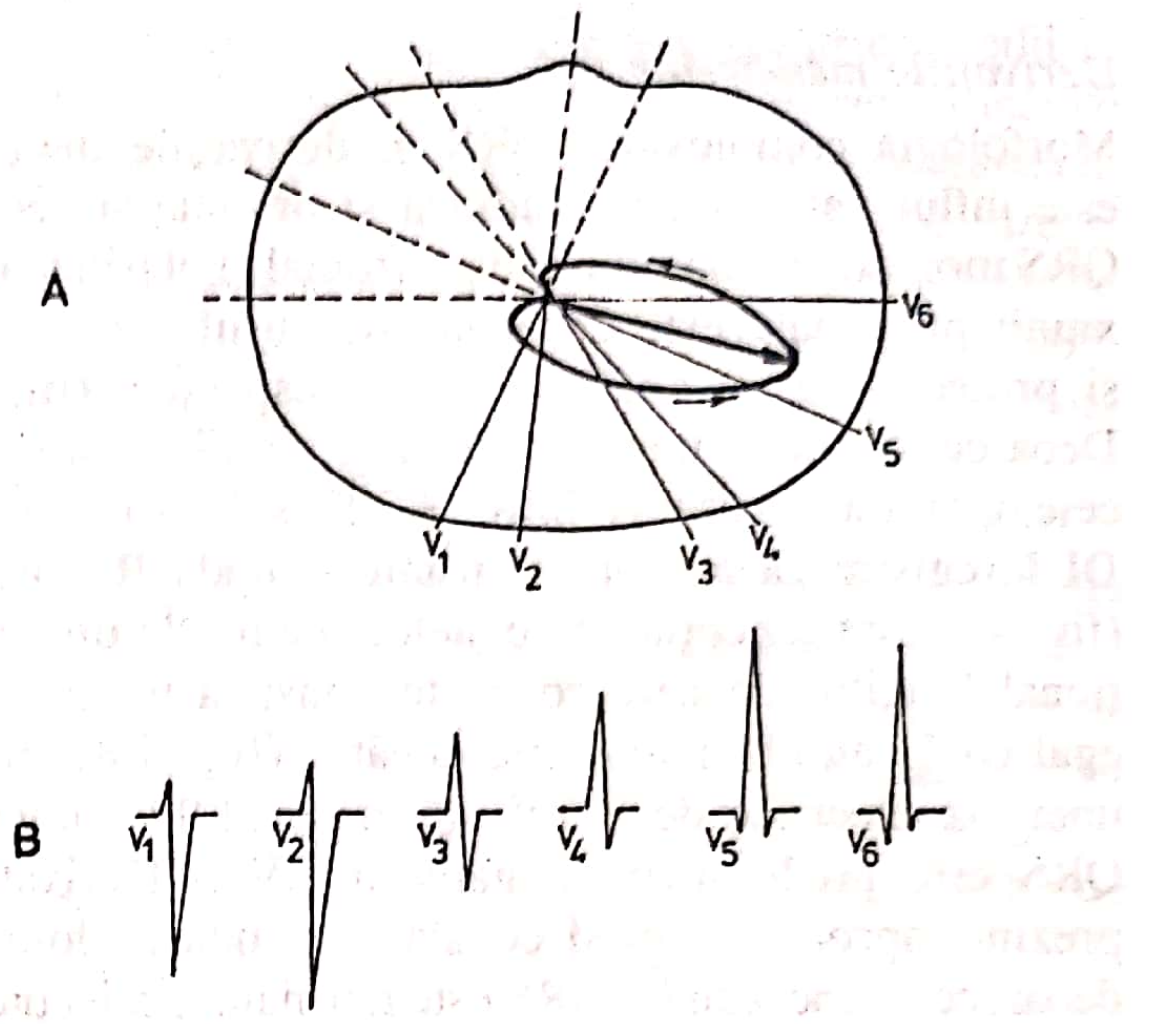

Fig. 4.10 : *A = bucla vectocardiografică şi vectorul QRS momentan maxim în plan orizontal. B = morfologia complexului QRS în derivaţiile precordiale : polaritatea deflexiunii principale a complexului QRS este condiţionată de direcţia şi polaritatea vectorului QRS momentan maxim şi de relaţia acestuia cu axul derivaţiei.*

La persoanele adulte normale, raportul R/S în V_1 este totdeauna mai mic decât 1. După unele date statistice, 6.4% dintre bărbaţi şi 1.5% dintre femei prezintă în V_1 un raport egal cu 1, iar 25% dintre bărbaţi şi 12% dintre femei prezintă un raport R/S egal cu 1 în V_2 (Lamb E, 1965).

În condiţii normale, raportul R/S în V_5 este de regulă mai mare decât 1. Un raport mai mic decât 1 se poate constata totuşi la 2.5% dintre persoanele normale (Lamb E, 1965).

Unda Q. Se constată în derivaţiile precordiale stângi la peste 75% dintre persoanele normale, mai ales la cele tinere, în general sub 40 de ani. Cel mai frecvent, unda Q se înscrie în V_6, mai puţin frecvent în V_5 şi V_4 şi foarte rar în V_3. Există o corelaţie între localizarea zonei de tranziţie şi prezenţa şi absenţa undelor Q. Astfel, undele Q sunt prezente în mai multe derivaţii precordiale atunci când zona de tranziţie este deplasată la dreapta (rotaţie antiorară).

Durata normală a undelor Q este egală sau mai mică de 0.03 s. Adâncimea este, în general, mai mică de 2 mm, deşi poate atinge 3-4 mm, mai ales la adolescenţi şi la adulţii tineri (Chou TC, 1979).

Unda R. Unda R creşte în amplitudine de la dreapta la stânga. În V_1 poate fi absentă, înregistrându-se un complex de tip QS. În V_2 aspectul QS se constată foarte rar la persoanele normale. Limita superioară a amplitudinii undei R în V_1 este apreciată la 6 mm, însă la persoanele tinere poate fi mai amplă.

Cele mai ample unde R se constată, de regulă, în V_5 şi, uneori, în V_4. În V_6 unda R este mai puţin amplă decât în V_5. Se consideră că amplitudinea maximă normală a undei R în V_5, V_6 este de 25 mm, însă la persoanele tinere poate depăşi uneori 30 mm (Kossmann CE şi col., 1962).

Unda S. Cea mai adâncă undă S se înregistrează în precordialele drepte, de obicei în V_2. Cel mai adesea, adâncimea maximă a undei S în V_1, V_2 sau V_3 nu depăşeşte 18-21 mm ; în cazuri mai rare, la persoanele tinere, adâncimea undei S în precordialele drepte poate atinge 30 mm. O undă S mai mică de 3 mm în V_1 este considerată anormală (probabil hipertrofie ventriculară dreaptă sau infarct miocardic cu localizare posterioară). În V_5, V_6 undele S sunt în condiţii normale mici sau absente (Chou TC, 1979).

Deflexiunea intrinsecoidă. În derivaţiile precordiale, este utilă determinarea momentului de apariţie a deflexiunii intrinsecoide reprezentate prin panta descendentă rapidă a undei R. Se măsoară de la începutul complexului QRS până la vârful undei R. Limita superioară normală este de 0.03 s în precordialele drepte şi 0.05 s în precordialele stângi (vezi şi capitolul 1 – „Deflexiunea intrinsecoidă").

Segmentul S-T

Acest segment este cuprins între sfârşitul complexului QRS (punctul „J" sau joncţiunea) şi începutul undei T şi exprimă un stadiu de echilibru electric între potenţialele finale ale depolarizării şi potenţialele iniţiale ale procesului de repolarizare. Corespunde platoului potenţialului de acţiune al celulei miocardice individuale.

În derivaţiile membrelor, la persoanele normale, segmentul S-T este situat pe linia izoelectrică în 75% din cazuri* (Hiss RG şi col., 1960). O supradenivelare sau subnivelare S-T până la 1 mm este considerată în general ca fiind în limite normale (Kossmann CE, 1953). Mai frecvent se constată supradenivelarea segmentului S-T în derivaţiile inferioare (DIII, aVF) ca urmare a orientării vectorului S-T în plan frontal în jos şi la stânga. Din acelaşi motiv, foarte rar se constată subdenivelarea segmentului S-T în DI, DII, aVF (Chou TC, 1979).

În derivaţiile precordiale se poate înscrie o supradenivelare a segmentului S-T la 90% dintre normali, în mod predominant la persoanele tinere. Supradenivelarea segmentului S-T se constată mai frecvent şi este mai marcată în V_2, V_3, unde poate atinge o amplitudine de 1-4 mm, prezintă un aspect concav în sus şi este urmată de unde T ample şi relativ simetrice (fig. 4.11). Nu se însoţeşte de subdenivelare S-T de tip reciproc în aVR, aşa cum se constată în pericardită. În precordialele stângi, supradenivelarea S-T ca variantă normală nu depăşeşte decât rareori 1 mm. În general, la persoanele normale supradenivelarea segmentului S-T în derivaţiile precordiale apare mai ales în condiţii de bradicardie şi revine adesea la linia izoelectrică în cursul efortului. Unele persoane cu această variantă a segmentului S-T pot prezenta o inversiune a undelor T prin hiperventilaţie sau efort (Hiss RG şi col., 1960 ; Wasserburger RH şi Alt WJ, 1961 ; Friedberg ChK, 1966).

Subdenivelarea segmentului S-T în derivaţiile precordiale este considerată ca anormală dat fiind că, în condiţii normale, vectorul S-T în plan orizontal este orientat anterior şi la stânga. Însă o subdenivelare numai a porţiunii proximale a segmentului S-T (punctul „J") este mai puţin probabil anormală decât o subdenivelare de tip orizontal a întregului segment.

Durata segmentului S-T creşte o dată cu scăderea frecvenţei cardiace şi variază de la 0.10 s, atunci când frecvenţa este 100/min., la 0.15 s, când frecvenţa este 50/min. La femei, durata segmentului S-T este uşor mai mare faţă de bărbaţi şi copii. În derivaţiile precordiale, segmentul S-T este de obicei foarte scurt sau chiar absent, ca urmare a înregistrării mai precoce în aceste conduceri a potenţialelor electrice induse de procesul de repolarizare (primele momente ale repolarizării care la început se produc în zone foarte restrânse, înaintea depolarizării complete a miocardului ventricular, nu se înregistrează în derivaţiile membrelor care sunt conduceri îndepărtate). În fig. 4.12 sunt redate principalele tipuri morfologice ale segmentului S-T, în condiţii normale şi patologice.

Unda T

Unda T este expresia electrocardiografică a potenţialelor electrice generate de procesul de repolarizare ventriculară.

Axă electrică medie şi polaritate

Deoarece procesul de repolarizare ventriculară prezintă în general aceeaşi direcţie şi sens ca şi cel de repolarizare,

---

* Ca linie izoelectrică de referinţă se utilizează de regulă segmentul T-P. Însă atunci când frecvenţa cardiacă este rapidă, unda P care urmează se poate suprapune cu partea finală a undei T, încât segmentul T-P nu mai este reprezentativ pentru linia izoelectrică. În acest caz se utilizează ca referinţă pentru linia izoelectrică segmentul P-R, deşi acest segment nu reprezintă linia izoelectrică în cazul în care se înscrie unda de repolarizare atrială (T_a). Deoarece în cele mai multe cazuri unda T_a prezintă o durată mai mare de 0.20 s, această undă deplasează nu numai segmentul P-R, ci şi prima parte a segmentului S-T, anulându-se prin aceasta lipsa de acurateţe a segmentului P-R în determinarea liniei izoelectrice. În afară de aceasta, dată fiind proximitatea dintre cele două segmente, pentru necesităţile clinice este mai comod să se aprecieze deplasarea segmentului S-T prin comparare cu segmentul P-R decât cu segmentul T-P.

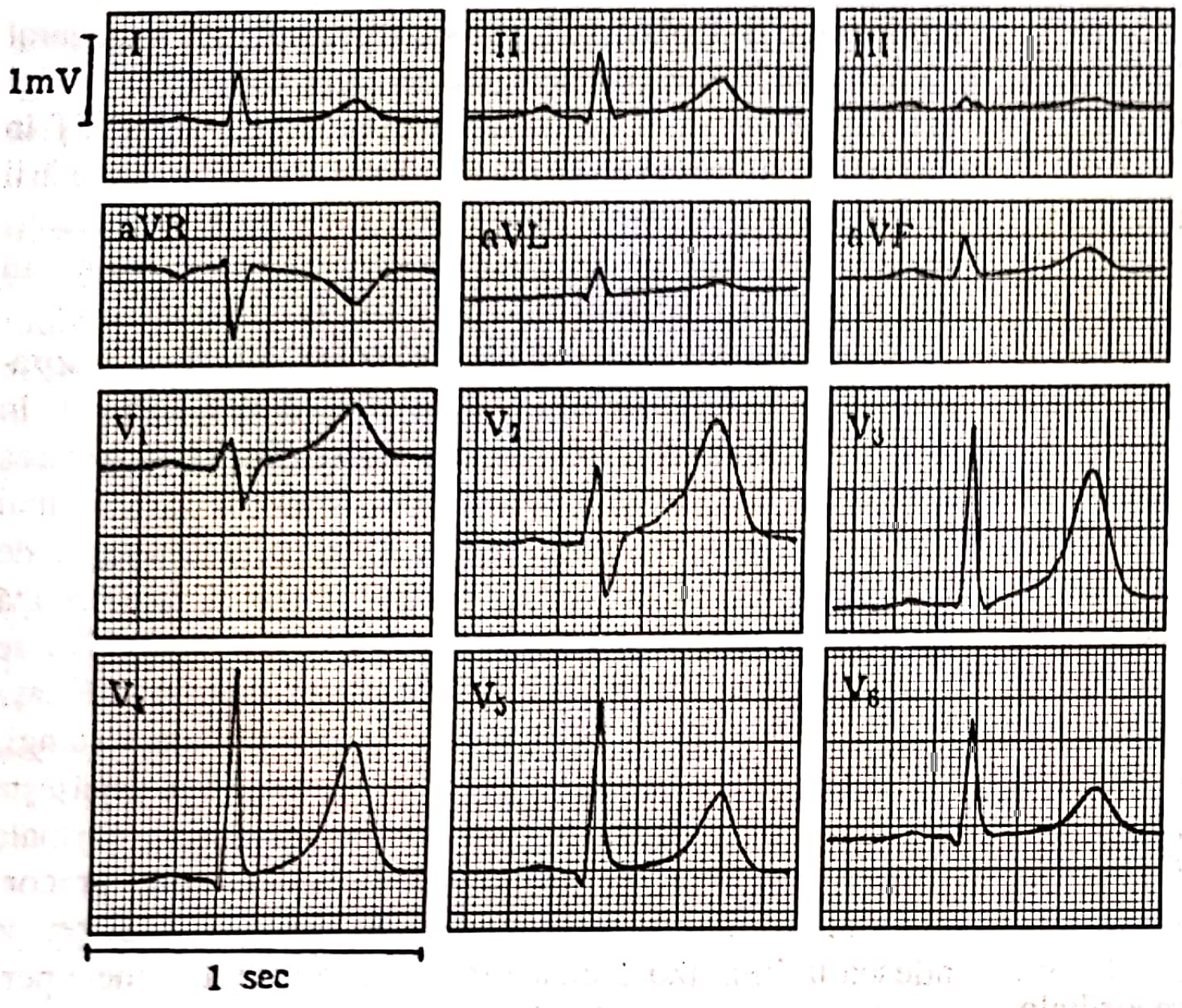
1mV
I
II
III
aVR
aVL
aVF
V1
V2
V3
V4
V5
V6
1 sec

Fig. 4.11 : *Traseu electrocardiografic la un bărbat în vârstă de 29 de ani, clinic normal. Se remarcă supradenivelarea segmentului S-T (1-3 mm), concavă în sus, în V_2, V_3, V_4, V_5 însoțită de unde T ample (14-15 mm) și relativ simetrice. Nu se constată subdenivelare S-T reciprocă în aVR.*

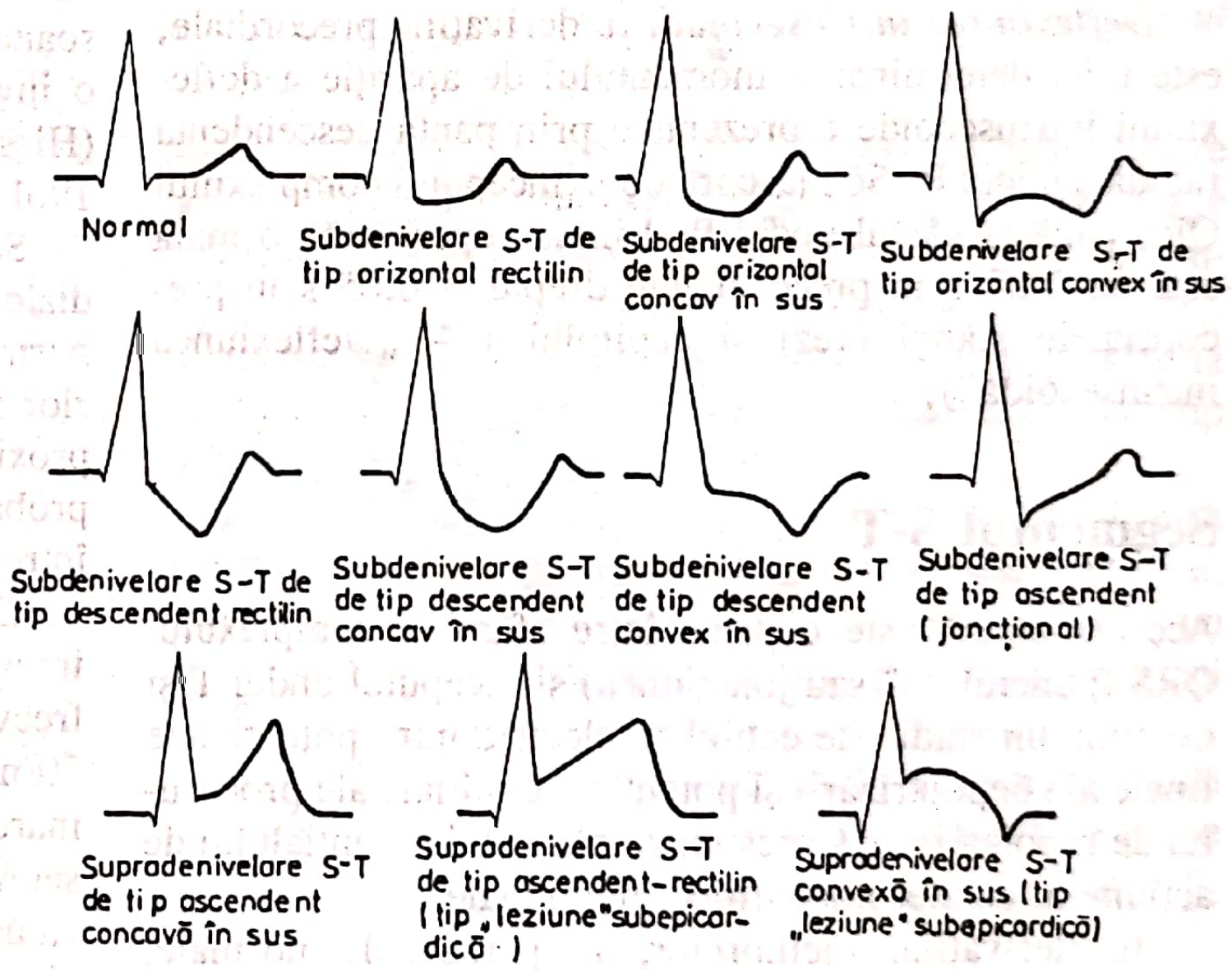
Normal
Subdenivelare S-T de tip orizontal rectilin
Subdenivelare S-T de tip orizontal concav în sus
Subdenivelare S-T de tip orizontal convex în sus
Subdenivelare S-T de tip descendent rectilin
Subdenivelare S-T de tip descendent concav în sus
Subdenivelare S-T de tip descendent convex în sus
Subdenivelare S-T de tip ascendent (joncțional)
Supradenivelare S-T de tip ascendent concavă în sus
Supradenivelare S-T de tip ascendent-rectilin (tip „leziune"subepicardică)
Supradenivelare S-T convexă în sus (tip „leziune" subepicardică)

Fig. 4.12 : *Tipuri de modificări ale segmentului S-T, în condiții normale și patologice.*

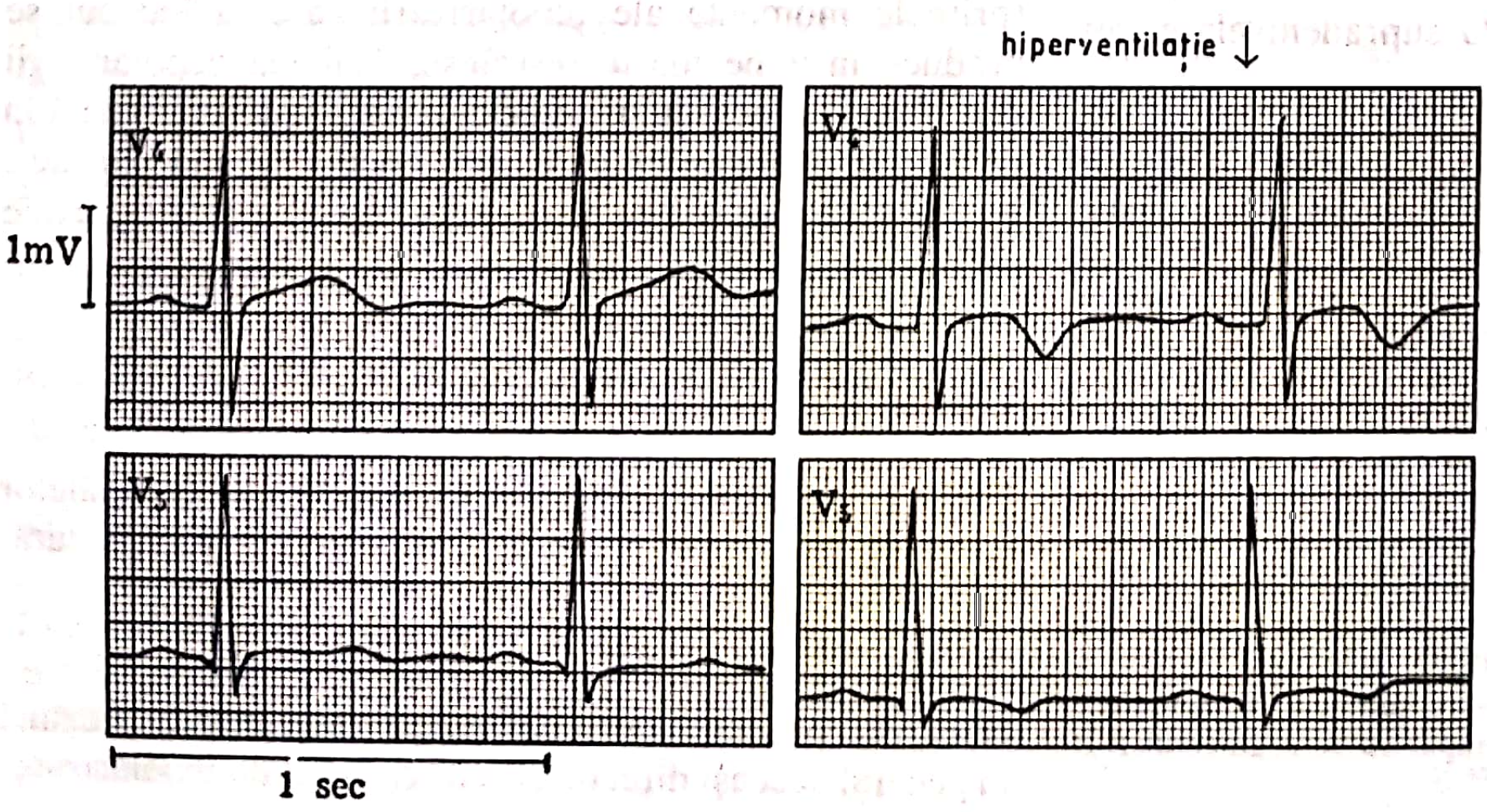
hiperventilație
1mV
V4
V4
V5
V5
1 sec

Fig. 4.13 : *Derivațiile V_4 și V_5 la un bărbat în vârstă de 19 ani, clinic normal. Hiperventilația induce negativarea undelor T.*

polaritatea undei T va fi identică cu a complexului QRS. La persoanele normale, vectorul undei T este orientat în mod constant în jos, la stânga şi uşor anterior, încât cel mai adesea ÂT în plan frontal este situată între +30° şi +60°. La adulţii tineri (mai ales femei), vectorul T poate fi situat uşor posterior, dar devine progresiv anterior o dată cu înaintarea în vârstă.

Ca urmare a orientării vectorului T în plan frontal, unda T va fi în mod constant pozitivă în DI, DII şi negativă în aVR. În DI, o undă T mai mică de 0.5 mm sau negativă este considerată anormală. În DIII, aVF şi aVL, undele T pot fi pozitive sau negative, în funcţie de direcţia vectorului T (orizontal sau vertical). La persoanele obeze sau la cei cu inima orizontalizată, unda T poate fi negativă în DIII, aVF, iar la indivizii de tip constituţional longilin unda T poate fi negativă în aVL.

În plan orizontal vectorul T este orientat anterior şi la stânga. În consecinţă, undele T apar constant pozitive în precordialele stângi V_5 şi V_6. La femei, în 50% din cazuri, undele T sunt negative în V_1 (Hiss RG şi col., 1960). La persoanele tinere, în circa 10% din cazuri, undele T pot fi negative în V_1 şi turtite, difazice sau negative în V_2; mult mai rar, la adolescenţi, undele T pot fi negative şi în V_3. La bărbaţii adulţi inversiunea undei T în V_1 se constată foarte rar: sub 1% din cazuri (Lamb LE, 1965).

La unele persoane normale hiperventilaţia poate induce negativarea undelor T în derivaţiile precordiale (V_3, V_4 şi uneori V_5) – fig. 4.13. Efectuarea traseului electric în inspiraţie profundă şi agenţii blocanţi ai vagului determină, în aceste cazuri, pozitivarea undelor T (Wasserburger RH şi Lorenz TH, 1956; Blackmann N şi Kuskin L, 1964). Hiperventilaţia poate determina inversiunea undelor T şi la persoanele cu prolaps de valvă mitrală, modificare anulată prin administrare de propranolol (Gardin şi col., 1980).

Amplitudine (tabel 4.2)

Amplitudinea undelor T în derivaţiile membrelor nu depăşeşte 6 mm şi este în medie de 2 mm în DI, 3 mm în DII şi 1 mm în DIII. În DI şi DII, undele T sunt constant pozitive, cu o amplitudine de cel puţin 0.5 mm. În derivaţiile precordiale amplitudinea variază între 3 şi 6 mm, fiind ceva mai ample la bărbaţi faţă de femei. Cele mai ample unde T se constată în V_2 şi V_3, uneori însă şi în V_4. În aceste derivaţii, la bărbaţi, amplitudinea undelor T este în medie de 6 mm, însă uneori poate atinge 15 mm sau chiar mai mult (fig. 4.11). Amplitudinea este semnificativ mai mare la bărbaţii sub 40 de ani. La femei, amplitudinea medie în derivaţiile precordiale este de 3-4 mm şi rareori depăşeşte 8 mm. La ambele sexe, undele T prezintă o amplitudine mai mică în precordialele stângi (V_5, V_6), fără însă ca suma $TV_5 + TV_6$ să fie mai mică decât $\frac{TV_3 + TV_4}{2}$ (Ionescu V, 1972). În general, în condiţii normale, amplitudinea undelor T în V_5, V_6 este rareori mai mică decât 1/5 din amplitudinea undelor R asociate. Se consideră microvoltaj al undelor T atunci când amplitudinea acestora nu depăşeşte 1 mm în derivaţiile membrelor şi 2 mm în derivaţiile precordiale.

Tabel 4.2: *Amplitudinile normale în mm ale undelor Q, R, S şi T. Valori medii şi limite de variaţie (între paranteze) B = bărbaţi, F = femei*

Derivaţia	Vârsta (ani)	Unda Q	Unda R	Unda S	Unda T
I	12-16	1.0 (0-3.0)	5.9 (0-12.0)	1.3 (0-10.0)	2.4 (1.6-6.0)
	16-20	0.3 (0-1.3)	4.3 (1.8-9.5)	1.0 (0-3.5)	2.1 (0.2-3.7)
	20-30 (B)	0.3 (0-2.6)	5.7 (1.3-12.9)	1.3 (0-4.0)	2.1 (0.9-4.1)
	20-30 (F)	0.1 (0-1.0)	4.8 (1.3-9.5)	0.8 (0-3.2)	2.1 (0.5-4.0)
	30-40 (B)	0.2 (0-1.2)	5.4 (1.8-11.3)	1.2 (0-4.2)	2.0 (0.6-3.7)
	30-40 (F)	0.2 (0-1.1)	5.1 (1.4-15.0)	0.6 (0-2.9)	2.0 (0.9-3.8)
	40-60 (B)	0.2 (0-1.1)	6.0 (2.0-11.6)	0.7 (0-3.0)	1.9 (0.7-3.5)
	40-60 (F)	0.2 (0-1.2)	6.2 (2.0-12.5)	0.3 (0-2.1)	1.9 (0.7-3.2)
II	12-16	1.0 (0-2.5)	13.5 (3.5-24.5)	1.4 (0-7.0)	3.3 (–0.2 la +6.1)
	16-20	0.5 (0-2.8)	9.5 (2.9-15.8)	1.4 (0-6.3)	2.7 (0.2-5.7)
	20-30 (B)	0.5 (0-2-1)	11.7 (4.7-19.1)	1.4 (0-4.8)	2.9 (0.8-5.8)
	20-30 (F)	0.3 (0.2-2.2)	9.9 (3.9-15.9)	0.6 (0-2.9)	2.4 (0.7-4.4)
	30-40 (B)	0.3 (0-1.3)	9.3 (4.0-17.0)	1.3 (0-4.3)	2.7 (1.0-5.0)
	30-40 (F)	0.2 (0-1.3)	8.7 (2.1-15-5)	0.8 (0-3.2)	2.2 (0.6-4.9)
	40-60 (B)	0.3 (0-1.2)	7.5 (1.9-15.5)	0.8 (0-3.8)	2.3 (0.8-4.3)
	40-60 (F)	0.2 (0-1.5)	8.1 (2.6-15.3)	0.7 (0-3.1)	2.2 (0.8-4.1)
III	12-16	1.6 (0-5.0)	9.0 (1.0-26.0)	1.1 (0-9.0)	0.8 (–1.6 la +3.5)
	16-20	0.6 (0-4.6)	6.8 (1.2-15.0)	1.1 (0-4.9)	0.8 (–1.9 la +3.9)

Derivaţia	Vârsta (ani)	Unda Q	Unda R	Unda S	Unda T
III	20-30 (B)	0.6 (0-2.6)	7.1 (0.8-15.8)	1.1 (0-6.0)	0.8 (–0.9 la +3.0)
	20-30 (F)	0.6 (0-2.2)	6.0 (0.5-14.2)	0.6 (0-4.3)	0.3 (–0.7 la +2.1)
	30-40 (B)	0.5 (0-2.0)	5.0 (0.3-12.4)	1.4 (0-8.5)	0.7 (–1.5 la +2.9)
	30-40 (F)	0.3 (0-1.0)	4.5 (0.1-12.7)	0.8 (0-4.5)	0.4 (–1.8 la +2.0)
	40-60 (B)	0.4 (0-2.4)	3.2 (0.1-11.9)	1.6 (0-7.5)	0.4 (–1.2 la +2.2)
	40-60 (F)	0.4 (0-2.0)	3.6 (0.1-11.8)	1.4 (0-6.0)	0.3 (–1.1 la +1.7)
aVR	12-16	7.9 (0-14.0)	1.2 (0-3.0)	2.5 (0-19.0)	–2.9 (–5.2 la –0.5)
	16-20	2.1 (0-9.0)	1.2 (0-4.7)	4.3 (0-11.1)	–2.0 (–4.8 la –0.1)
	20-30 (B)	2.5 (0-11.5)	0.6 (0-3.2)	9.0 (0-16.1)	–2.5 (–5.0 la –0.8)
	20-30 (F)	2.5 (0-11.5)	0.5 (0-1.8)	6.9 (0-11.6)	–2.2 (–5.0 la –0.7)
	30-40 (B)	2.1 (0-9.0)	0.6 (0-3.2)	7.6 (0-12.0)	–2.3 (–4.2 la –1.0)
	30-40 (F)	2.1 (0-9.0)	0.5 (0-2.2)	6.2 (0-14.6)	–2.1 (–3.5 la –0.9)
	40-60 (B)	2.0 (0-8.5)	0.5 (0-2.2)	6.8 (0-11.0)	–2.1 (–3.4 la –0.8)
	40-60 (F)	2.0 (0-8.5)	0.4 (0-1.6)	6.8 (0-12.5)	–2.0 (–3.6 la –0.7)
aVL	12-16	1.0 (0-6.0)	2.4 (0-12.0)	3.0 (0-20.0)	1.1 (–1.0 la +3.6)
	16-20	0.5 (0-2.5)	1.9 (0.2-6.0)	2.0 (0-8.0)	0.6 (–1.8 la +3.6)
	20-30 (B)	0.3 (0-3.5)	2.0 (0.1-8.3)	2.7 (0-8.7)	1.7 (–0.8 la +2.1)
	20-30 (F)	0.3 (0-3.5)	1.9 (0.1-7.2)	2.0 (0-9.2)	1.0 (–0.4 la +2.2)
	30-40 (B)	0.3 (0-2.3)	2.4 (0.1-8.5)	1.8 (0-6.8)	1.8 (–1.0 la +2.1)
	30-40 (F)	0.1 (0-1.3)	2.3 (0.3-9.2)	1.0 (0-4.5)	1.0 (–0.4 la +3.0)
	40-60 (B)	0.2 (0-1.3)	3.4 (0.2-9.3)	1.1 (0-4.6)	1.1 (–0.5 la +2.2)
	40-60 (F)	0.2 (0-1.4)	3.3 (0.2-8.5)	0.7 (0-3.9)	0.7 (–0.1 la +2.6)
aVF	12-16	1.3 (0-3.0)	10.2 (0.1-21.8)	1.0 (0-4.0)	2.3 (–0.7 la +5.4)
	16-20	0.8 (0-3.8)	7.7 (1.8-14.0)	1.0 (0-4.9)	1.8 (–0.6 la +5.2)
	20-30 (B)	0.5 (0-2.2)	8.8 (1.0-16.9)	0.7 (0-4.9)	1.1 (–0.2 la +3.5)
	20-30 (F)	0.3 (0-1.6)	7.6 (1.8-15.6)	1.0 (0-2.1)	0.5 (–0.1 la +3.1)
	30-40 (B)	0.3 (0-1.3)	6.7 (1.0-14.8)	0.8 (0-4.4)	1.0 (0.4-3.8)
	30-40 (F)	0.3 (0-1.2)	6.2 (1.0-13.9)	1.2 (0-2.6)	0.5 (0.1-3.2)
	40-60 (B)	0.2 (0-1.2)	4.7 (0.3-12.6)	0.9 (0-4.1)	0.9 (0-3.1)
	40-60 (F)	0.2 (0-1.1)	5.3 (0.3-13.4)	1.0 (0-3.9)	0.8 (–0.2 la +2.6)
V_1	12-16	0	5.6 (0-16.0)	13.8 (5.0-26.0)	–1.5 (–4.0 la +7.0)
	16-20	0	4.6 (0.4-16.7)	11.7 (1.8-25.1)	0.9 (–3.5 la +6.0)
	20-30 (B)	0	3.3 (0.3-8.9)	11.4 (5.0-18.0)	0.9 (–2.2 la +3.9)
	20-30 (F)	0	1.6 (0-5.3)	7.4 (1.6-14.2)	–0.7 (–2.1 la +2.0)
	30-40 (B)	0	2.2 (0.2-5.4)	9.1 (3.2-17.6)	0.7 (–1.4 la +3.3)
	30-40 (F)	0	1.6 (0-5.8)	7.6 (3.8-14.3)	–0.6 (–2.6 la +1.2)
	40-60 (B)	0	1.7 (0.1-4.9)	8.6 (2.9-16.7)	0.9 (–1.3 la +3.9)
	40-60 (F)	0	1.4 (0.1-4.0)	7.2 (2.3-15.1)	–0.2 (–1.9 la +1.5)
V_2	12-16	0	9.1 (2.0-21.0)	20.1 (4.0-51.0)	4.5 (–4.3 la +13.5)
	16-20	0	7.3 (0.5-20.5)	16.2 (2.6-45.5)	3.9 (–3.8 la +14.1)
	20-30 (B)	0	7.4 (1.7-13.9)	18.0 (6.7-29.1)	6.5 (1.1-12.3)
	20-30 (F)	0	4.6 (1.1-9.2)	12.4 (4.0-23.2)	3.1 (0-4.1)
	30-40 (B)	0	5.4 (0.6-12.1)	15.2 (6.1-27.8)	6.2 (2.0-11.1)
	30-40 (F)	0	3.7 (0.4-10.1)	11.3 (4.2-19.8)	2.9 (0-7.5)
	40-60 (B)	0	4.6 (0.6-12.0)	12.7 (5.2-23.3)	5.5 (1.7-10.1)
	40-60 (F)	0	3.6 (0.2-9.1)	9.4 (2.4-18.0)	3.0 (0.1-6.5)

Derivaţia	Vârsta (ani)	Unda Q	Unda R	Unda S	Unda T
V_3	12-16	0.1 (0-1)	11.8 (2.0-33.0)	14.1 (3.0-34.0)	4.1 (0-13.0)
	16-20	0.1 (0-1)	8.5 (1.6-23.3)	10.7 (0.9-28.9)	5.1 (–3.7 la +13.5)
	20-30 (B)	0 (0-0.4)	11.6 (2.2-26.6)	10.6 (6.7-22.0)	6.5 (1.9-11.7)
	20-30 (F)	0 (0-0.4)	8.2 (2.3-17.5)	6.1 (4.0-14.2)	3.5 (0-8.6)
	30-40 (B)	0 (0-0.5)	9.4 (2.2-22.5)	10.0 (6.1-22.0)	6.3 (3.1-11.5)
	30-40 (F)	0 (0-0.5)	7.1 (0.8-23.3)	5.1 (4.2-11.9)	3.1 (0.5-7.7)
	40-60 (B)	0 (0-0.4)	8.4 (1.4-11.6)	9.8 (5.2-19.0)	6.0 (2.1-10.7)
	40-60 (F)	0 (0-0.4)	7.1 (1.0-17.7)	6.0 (2.4-13.5)	3.4 (0.1-7.4)
V_4	12-16	0.5 (0-3.0)	23.5 (5.0-51.0)	7.0 (1.0-30.0)	7.2 (0-17.2)
	16-20	0.1 (0-1.0)	12.7 (3.1-30.1)	6.3 (0.2-15.0)	4.7 (–3.6 la +12.6)
	20-30 (B)	0.3 (0-2.9)	16.6 (6.1-27.7)	6.1 (0-15.0)	5.6 (1.5-11.8)
	20-30 (F)	0.1 (0-0.7)	11.5 (5.0-19.6)	2.9 (0-8.5)	3.6 (1.0-7.8)
	30-40 (B)	0.2 (0-1.7)	14.8 (5.2-29.2)	5.7 (1.1-12.1)	5.4 (2.0-9.9)
	30-40 (F)	0.2 (0-1.4)	11.8 (4.1-25.9)	2.4 (0-7.8)	3.3 (0.8-7.0)
	40-60 (B)	0.1 (0-1.0)	14.2 (5.2-25.6)	6.3 (0.8-14.1)	5.4 (1.6-10.4)
	40-60 (F)	0.2 (0-1.3)	12.4 (3.7-23.6)	2.8 (0-7.7)	3.5 (1.0-6.3)
V_5	12-16	1.3 (0-4.0)	18.2 (5.0-35.0)	2.5 (0-12.0)	5.7 (0.5-11.5)
	16-20	0.5 (0-2.8)	11.4 (4.1-26.5)	2.2 (0-8.1)	3.8 (0.2-10.6)
	20-30 (B)	0.7 (0-3.1)	15.3 (5.9-24.0)	2.2 (0-6.4)	3.8 (0.8-8.1)
	20-30 (F)	0.3 (0-1.2)	11.5 (5.2-18.7)	1.0 (0-4.0)	3.0 (1.0-5.5)
	30-40 (B)	0.4 (0-2.0)	14.3 (8.1-24.8)	2.3 (0-6.7)	3.7 (1.3-7.0)
	30-40 (F)	0.3 (0-1.8)	11.8 (5.0-27.2)	0.8 (0-3.2)	2.9 (0.8-5.9)
	40-60 (B)	0.3 (0-1.6)	14.1 (5.9-25.0)	2.4 (1.0-6.9)	3.9 (1.3-7.8)
	40-60 (F)	0.3 (0-1.2)	12.4 (5.0-20.9)	1.0 (0-5.0)	2.9 (0.9-5.1)
V_6	12-16	1.3 (0-2.5)	12.5 (4.0-27.0)	1.0 (0-6.0)	4.0 (0.8-7.2)
	16-20	0.6 (0-4.2)	13.5 (7.0-21.0)	1.2 (0-5.0)	3.8 (0.8-7.1)
	20-30 (B)	0.7 (0-2.6)	11.6 (3.7-19.3)	0.9 (0-3.7)	2.6 (0.5-5.9)
	20-30 (F)	0.4 (0-1.8)	9.6 (5.2-16.3)	0.3 (0-1.8)	2.4 (0.9-5.0)
	30-40 (B)	0.5 (0-1.6)	10.9 (5.9-18.3)	0.8 (0-2.8)	2.5 (0.8-4.5)
	30-40 (F)	0.3 (0-1.5)	9.2 (4.0-20.2)	0.3 (0-1.7)	3.3 (0.6-4.7)
	40-60 (B)	0.4 (0-1.5)	10.5 (4.9-17.8)	0.7 (0-2.9)	2.6 (0.8-4.9)
	40-60 (F)	0.3 (0-1.4)	9.6 (3.6-16.8)	0.3 (0-2.6)	2.3 (0.7-4.6)

după Lepeschkin E (din Chou TC, 1979)

Morfologie

Unda T normală este o deflexiune asimetrică, panta ascendentă fiind mai lentă decât cea descendentă. Prima parte prezintă o concavitate superioară când unda T este pozitivă şi o concavitate inferioară atunci când unda T este negativă. În derivaţiile precordiale drepte, dacă unda T este difazică, prima parte este pozitivă iar partea a doua negativă. În aceste derivaţii, o undă T difazică negativă-pozitivă este în mod sigur anormală, în timp ce o undă T pozitivă-negativă se poate constata atât în condiţii patologice, cât şi în condiţii normale (Chou TC, 1979 ; Ionescu V, 1980). În fig. 4.14 sunt redate principalele tipuri morfologice ale undei T, în condiţii normale şi patologice.

Intervalul QT

Intervalul Q-T sau *sistola electrică ventriculară* include atât procesul de depolarizare, cât şi procesul de repolarizare ventriculară. Se măsoară de la începutul complexului QRS până la sfârşitul undei T (fig. 4.1.), utilizându-se derivaţia cu o undă T amplă şi cu punctul terminal distinct. De multe ori apar însă dificultăţi în determinarea exactă a intervalului, ca urmare a undelor T de mică amplitudine şi cu partea descendentă foarte gradată, suprapunerea cu o undă U, suprapunerea cu o undă P atunci când frecvenţa cardiacă este rapidă, bloc de ramură, aritmii ventriculare etc. În aceste cazuri, intervalul Q-T poate fi precizat numai prin extrapolarea pantei descendente a undei T. Acurateţea

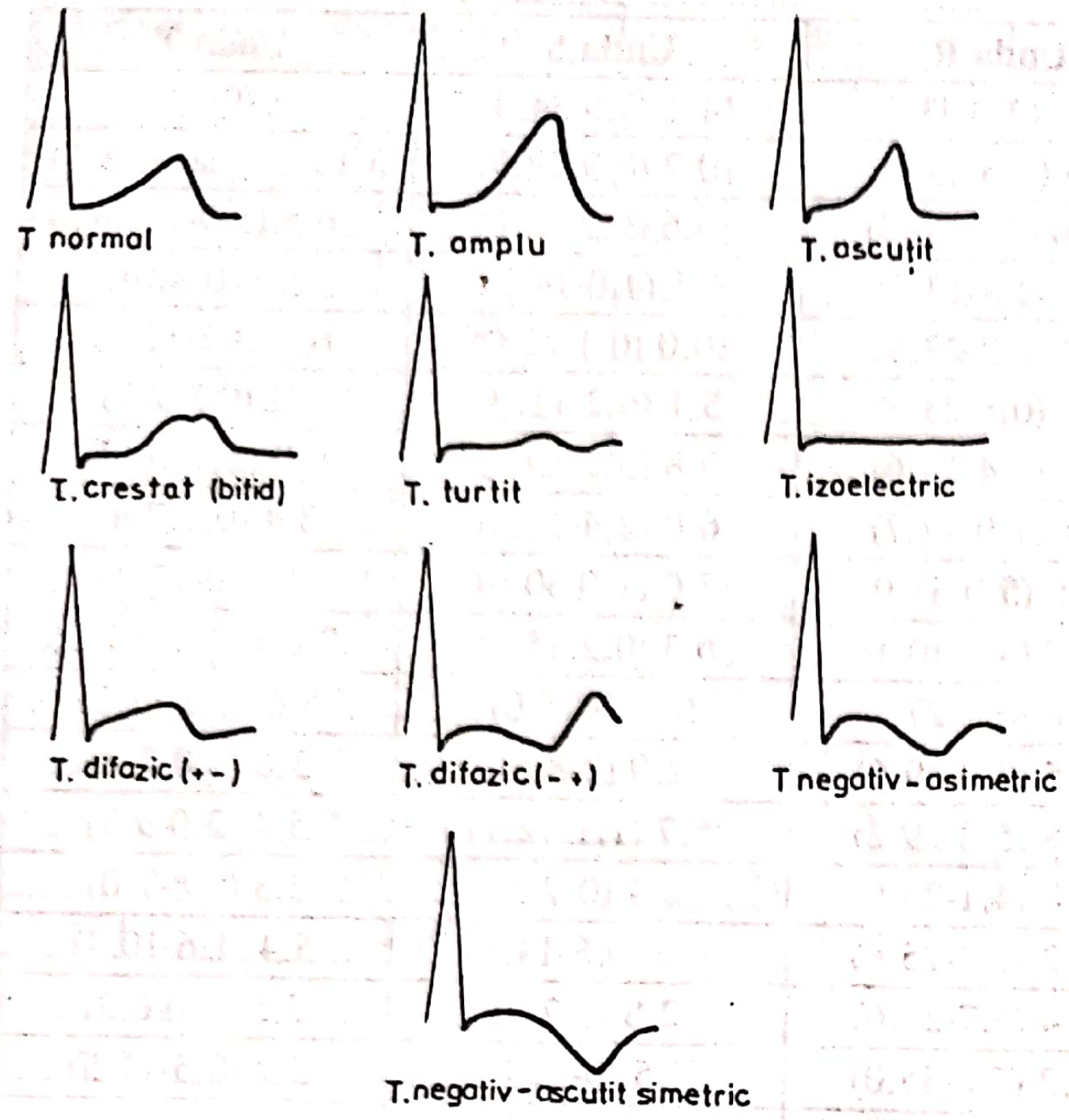

Fig. 4.14: *Principalele tipuri de undă T, în condiţii normale şi patologice.*

determinării poate fi crescută prin calcularea mediei pe mai multe intervale Q-T.

Durata intervalului Q-T variază între limite foarte largi, în raport cu frecvenţa cardiacă (tabel 4.3). La frecvenţe cardiace între 45 şi 115 pe minut valorile normale variază între 0.46 şi 0.30 s. Durata intervalului Q-T este ceva mai scurtă la copii şi bărbaţi faţă de femei şi creşte uşor cu vârsta (Simonson E şi col., 1962).

Tabel 4.3: *Limitele normale în secunde ale intervalului Q-T.*

Frecvenţa cardiacă (pe minut)	Vârsta (ani)			
	18-29	30-39	40-49	50-60
115-84	0.30-0.37	0.30-0.37	0.31-0.37	0.31-0.37
83-72	0.32-0.39	0.33-0.39	0.33-0.40	0.33-0.40
71-63	0.34-0.41	0.35-0.41	0.35-0.41	0.35-0.42
62-56	0.36-0.42	0.36-0.43	0.37-0.43	0.37-0.43
55-45	0.39-0.45	0.39-0.45	0.39-0.46	0.39-0.46

după Simonson E şi col., 1962

Pentru stabilirea valorii teoretice sau ideale a intervalului Q-T în funcţie de frecvenţa cardiacă au fost propuse numeroase formule. Cel mai frecvent este utilizată formula lui Bazett:

$$Q-T = K\sqrt{R-R}\ ,$$

unde K este o constantă egală cu 0.37 la bărbaţi şi copii şi 0.40 la femei, iar R - R reprezintă durata intervalului dintre două unde R succesive. Raportul dintre intervalul Q-T măsurat şi intervalul Q-T calculat (Q-T măsurat/Q-T calculat) este desemnat cu termenul *raport Q-T* şi se exprimă în procente. Alţi specialişti utilizează intervalul Q-T corectat ($Q\text{-}T_c$):

$$Q-T_c = Q-T \text{ măsurat} / \sqrt{R-R}$$

Limita superioară normală pentru $Q\text{-}T_c$ este de 0.39 s la bărbaţi şi 0.41 s la femei.

Pentru aprecierea duratei Q-T au fost propuse şi unele nomograme care indică deviaţiile de la valorile normale corespunzătoare frecvenţei cardiace (fig. 4.15).

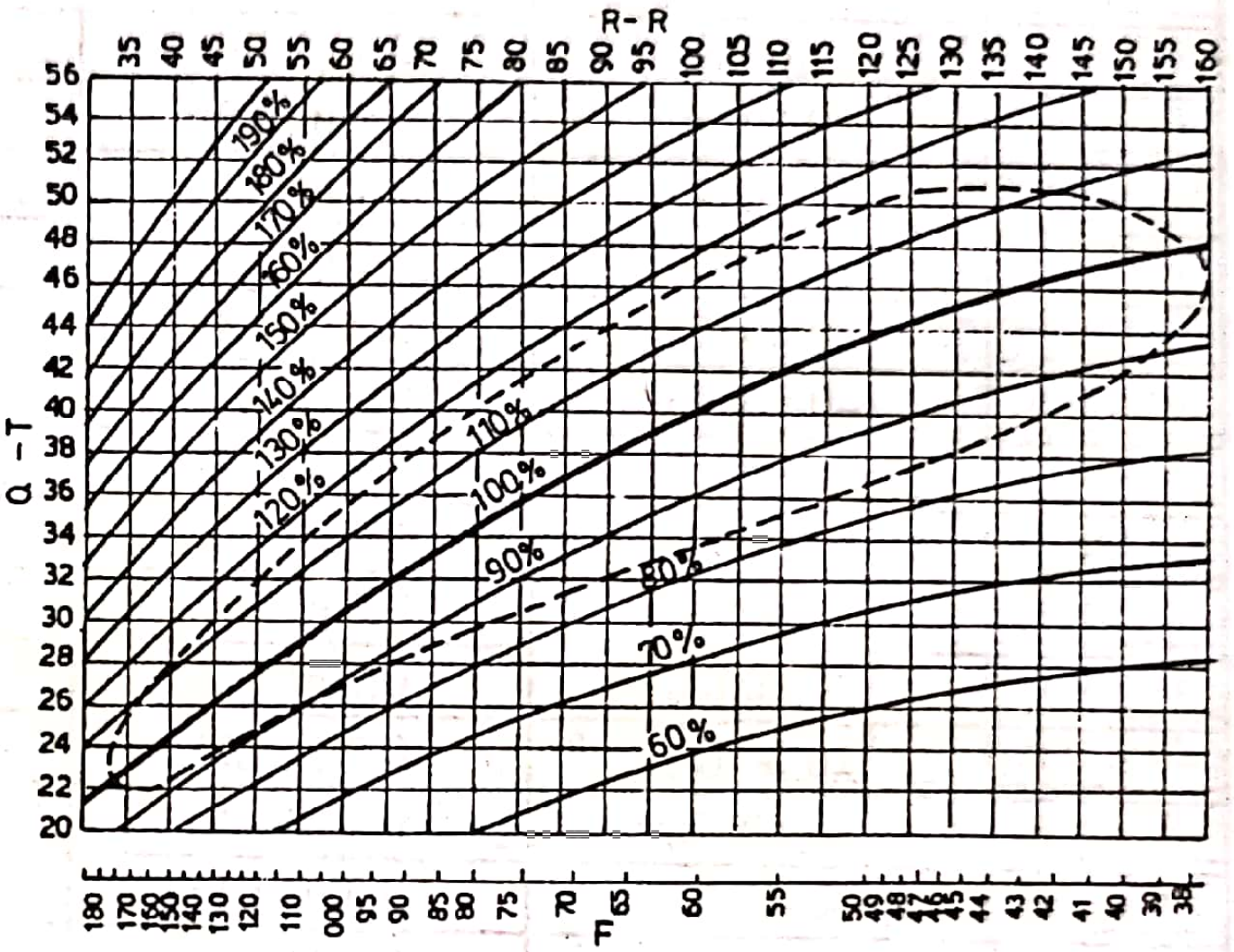

Fig. 4.15: *Nomogramă pentru determinarea intervalului Q-T teoretic, în raport cu frecvenţa cardiacă (după Lepeschkin E, din Fattorusso V şi Ritter O, 1963). Valorile medii sunt reprezentate pe linia 100%, iar zona normală este delimitată de suprafaţa elipsoidală.*

Date fiind dificultăţile în măsurarea exactă a intervalului Q-T în numeroase cazuri şi abaterile relativ mari de la valorile medii normale indicate de cercetători, utilizarea sa ca semn diagnostic trebuie făcută cu mare precauţie. În general, deviaţii minime de la limitele admise ca normale nu sunt semnificative din punct de vedere clinic. Pentru necesităţile clinice se consideră că limita superioară a intervalului Q-T la frecvenţa cardiacă de 70/minut este de 0.40 s. Pentru fiecare 10 bătăi de creştere sau descreştere a frecvenţei se scad şi, respectiv, se adaugă câte 0.02 s. Valoarea obţinută se consideră limita superioară. Limita inferioară se deduce scăzând 0.07 s din limita superioară (Chou TC, 1979).

Intervalul Q-T poate fi prelungit ca urmare a creşterii duratei QRS, a segmentului S-T sau a undei T, sau a sumării cu o undă U. În cazul în care complexul QRS este lărgit, din intervalul Q-T măsurat se scade durata cu care QRS depăşeşte valoarea de 0.10 s. Intervalul Q-T astfel calculat este desemnat cu termenul *interval Q-T redus* şi indică dacă prelungirea sistolei electrice ventriculare este consecinţa unei modificări secundare de repolarizare ventriculară.

Creşterea duratei intervalului Q-T se poate constata în următoarele situaţii (Friedberg ChK, 1966; Doroghazi M şi Childers R, 1978; Chou TC, 1979; Bekheit S şi Ali A, 1980):

- tulburări electrolitice: hipocalcemie şi hipopotasemie
- cardiopatie ischemică
- cardiomiopatii (inclusiv miocardite)
- cord pulmonar acut
- prolaps de valvă mitrală
- boli ale sistemului nervos central (mai ales hemoragii cerebrale)
- uremie (probabil ca expresie a hipocalcemiei)
- droguri cardiace: chinidină, procainamidă, disopyramidă
- droguri psihotrope: fenotiazine, antidepresive triciclice
- chimioterapice: atebrină
- alte cauze: după crizele sincopale Morgagni-Adams--Stokes, asociat cu modificările ST-T posttahicardice, boli endocrine (feocromocitom, insuficienţă corticosuprarenală, mixedem), beriberi, vagotonie
- sindromul Jervell şi Lange Nielsen
- sindromul Romano-Ward.

În hipocalcemie, creşterea intervalului Q-T este determinată în primul rând de prelungirea segmentului S-T. În hipokaliemie se adaugă şi o creştere aparentă a intervalului Q-T ca urmare a apariţiei unei unde U ample, încât intervalul Q-T măsurat reprezintă în realitate un interval Q-U.

Sindromul Jervel şi Lange Nielsen (1957), boală ereditară autosomal recesivă, constituie o entitate clinică reprezentată prin: surditate congenitală, sincope şi moarte subită. Pe electrocardiogramă, în afară de un interval Q-T prelungit care creşte adesea după efort, se mai pot observa şi alte anomalii: alternanţa electrică a undei T, unde T croşetate, bifide, ascuţite sau negative, aritmii atriale şi ventriculare. Episoadele sincopale sunt consecinţa crizelor de tahicardie ventriculară, fibrilaţiei ventriculare sau asistolei. În absenţa tratamentului, mortalitatea ajunge până la 73% (James T, 1967; Vincent AM şi col., 1974; Schwartz PJ şi col., 1975).

Sindromul Romano-Ward, boală ereditară de tip autosomal dominant, este asemănător din punct de vedere clinic cu sindromul Jervell şi Lange Nielsen, cu excepţia auzului, care este normal.

Scurtarea duratei intervalului Q-T se poate constata la bolnavii digitalizaţi, în caz de hipercalcemie şi hiperkaliemie (condiţii care pot induce o hipoxie subendocardică cu scurtarea gradientului electric ventricular), la adolescenţi (prin creşterea tonusului vagal), cât şi în insuficienţa cardiacă energo-dinamică tip Hegglin. În ultimul caz, scurtarea duratei sistolei electrice (Q-T) se asociază cu lungirea sistolei electromecanice (Q – ZgII).

Unda U

Unda U este o deflexiune de mică amplitudine, care se înscrie la 0.02-0.04 s după sfârşitul undei T şi prezintă o durată de 0.15-0.25 s (Friedberg ChK, 1966; Kleinerman L şi col., 1968).

Vectorul normal al undei T este orientat în jos, la stânga şi anterior. În consecinţă, unda U normală prezintă o polaritate pozitivă atât în derivaţiile membrelor (cu excepţia derivaţiei aVR), cât şi în cele precordiale.

La persoanele normale, polaritatea sa este identică cu cea a undei T, exceptând DIII şi derivaţiile precordiale drepte, în care unda U este pozitivă chiar atunci când unda T este negativă.

În contrast cu morfologia undei T, unda U prezintă o pantă ascendentă mai rapidă şi o pantă descendentă mai lentă. Amplitudinea undei U este proporţională cu cea a undei T, reprezentând 5-25% din voltajul acesteia. Unda U normală este de mică amplitudine, nedepăşind 0.5 mm în derivaţiile membrelor şi 1.5 mm în cele precordiale (fig. 4.16). Cele mai ample unde U se constată în V_2 şi V_3. În 50% din cazuri, nu apar în derivaţiile membrelor.

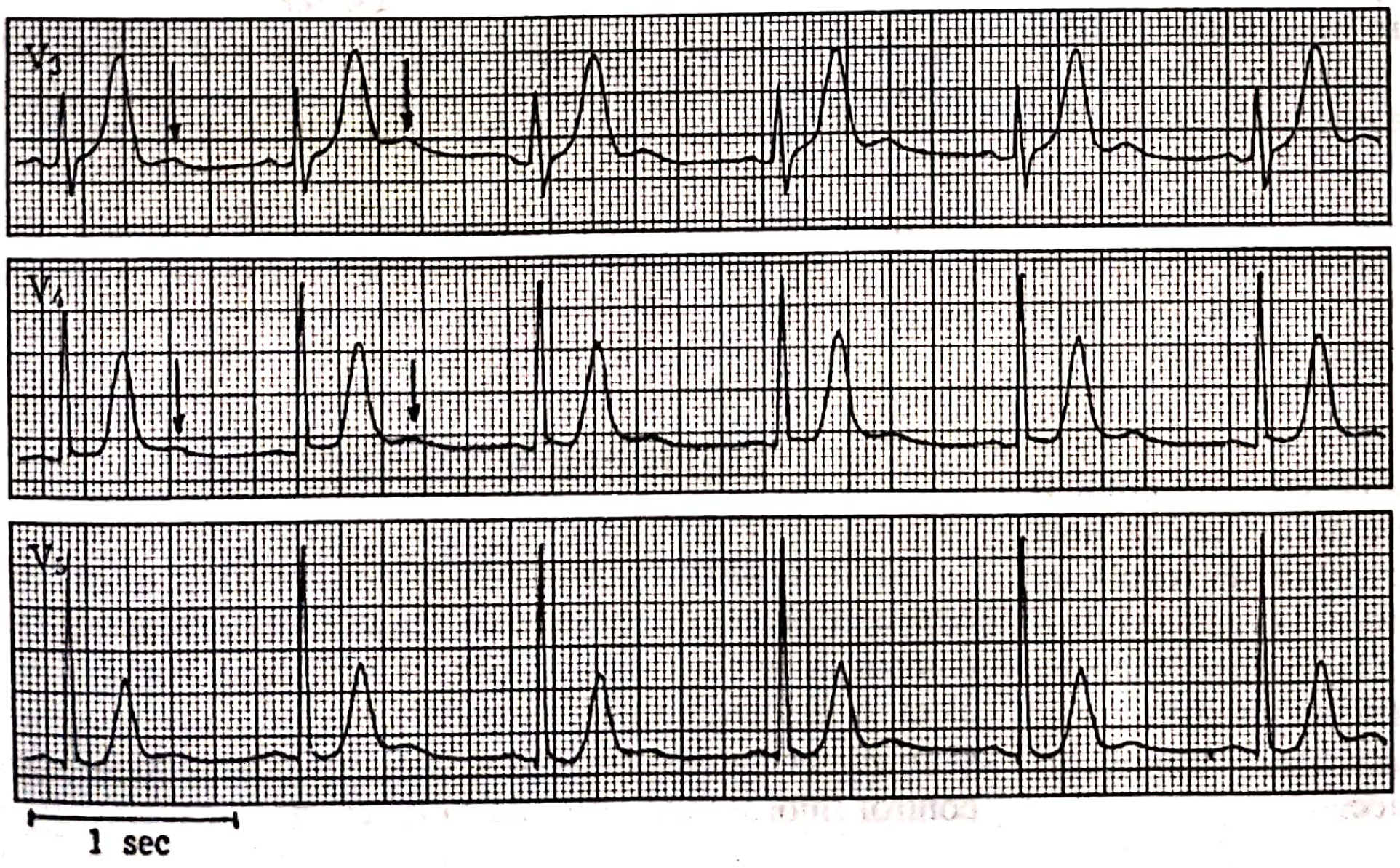

Fig. 4.16: *Undă U (marcată prin săgeţi) la o persoană normală.*

La frecvenţe cardiace peste 90/minut, identificarea undelor U devine dificilă ca urmare a suprapunerii cu unda P succesivă. Adesea, devine dificilă diferenţierea dintre o undă T croşetată şi suprapunerea dintre unda T şi o undă U. Pentru distincţie, se ţine seama de faptul că în cazul undei T croşetate intervalul dintre cele două vârfuri este sub 0.05 s, pe când în caz de complex T + U acest interval depşeşte 0.15 s (Chou TC, 1979).

Unda U poate fi considerată anormală în următoarele situaţii: amplitudine mai mare de 1.5 mm, raport T/U mai mic decât 1, durată mai mare de 0.25 s, aspect discordant faţă de unda T şi atunci când este negativă.

Creşterea amplitudinii undei U se poate constata în următoarele situaţii (Lepeschkin E, 1976; Chou TC, 1979; Negoiţă CI şi col., 1979 a):

- bradicardie
- sportivi
- tulburări electrolitice (hipokaliemie, hipomagneziemie, hipercalcemie)
- boli ale sistemului nervos central
- hipertrofie ventriculară (în derivaţiile precordiale opuse ventriculului hipertrofiat)
- prolaps de valvă mitrală
- cardiomiopatie adrenergică
- hipertiroidism
- droguri: chinidină, procainamidă, digitală, adrenalină şi noradrenalină, fenotiazine.

Inversiunea polarităţii undei U se poate observa în următoarele situaţii (Lepeschkin E, 1976; Marcu C şi col., 1976; Negoiţă CI şi col. 1976 b):

- hipertrofie ventriculară stângă (DI, V_5, V_6), mai ales în formele produse prin creşterea presarcinii (insuficienţă aortică);
- hipertrofie ventriculară dreaptă (DII, DIII, V_1, V_2, V_3), mai frecvent tot în formele produse prin creşterea presarcinii (defect septal atrial);
- hipertensiunea arterială (cardiopatia hipertensivă), unde poate reprezenta uneori unica anomalie electrocardiografică; în general însă, apare tardiv în evoluţia bolii, când se constată o corelaţie între negativitatea undei U şi nivelul tensiunii arteriale: scăderea cifrelor tensionale se soldează cu pozitivarea undei U (Kemp RS şi col., 1957; Georgopoulos AJ şi col., 1961);
- cardiomiopatia adrenergică;
- cardiopatia ischemică, angină pectorală stabilă (în timpul crizelor, angină pectorală instabilă, infarctul miocardic acut şi în timpul probelor de efort);
- miocardite.

Deşi în cazuri mai rare unde U negative au putut fi observate şi la persoane clinic normale, prezenţa unei unde U negative pe traseul electric indică de regulă un moment critic din evoluţia unei cardiopatii organice (creşterea majoră a cifrelor tensionale la un hipertensiv, tranziţia de la angina pectorală stabilă la forma instabilă etc.). Pentru aceasta pledează reversibilitatea acestei modificări în cazul ameliorării condiţiilor clinice.

Derivaţiile scalare ortogonale Frank

Acestea sunt derivaţii bipolare, paralele cu coordonatele naturale ale trunchiului şi perpendiculare una faţă de alta: X = derivaţia transversală, Y = derivaţia verticală şi Z = derivaţia antero-posterioară. Sunt utilizate pentru înregistrarea vectocardiogramei în plan frontal, sagital şi orizontal. Bazele teoretice, punctele de aplicare a electrozilor şi utilitatea acestor derivaţii sunt prezentate în capitolul 2 („Elemente de vectocardiografie").

Ca şi în cazul derivaţiilor convenţionale, amplitudinea şi polaritatea deflexiunilor înregistrate în derivaţiile ortogonale Frank sunt condiţionate de proiecţiile vectorilor spaţiali, care înscriu bucla vectocardiografică pe axele derivaţiilor. În fig. 4.17, orientarea buclei QRS la stânga, în jos şi posterior, cu sens orar în plan sagital şi frontal şi sens antiorar în plan orizontal, determină o morfologie de tip qR în toate cele trei derivaţii bipolare ortogonale. În raport cu proiecţia buclei T pe axul derivaţiei, unda T prezintă o polaritate pozitivă în X şi Y şi negativă în Z.

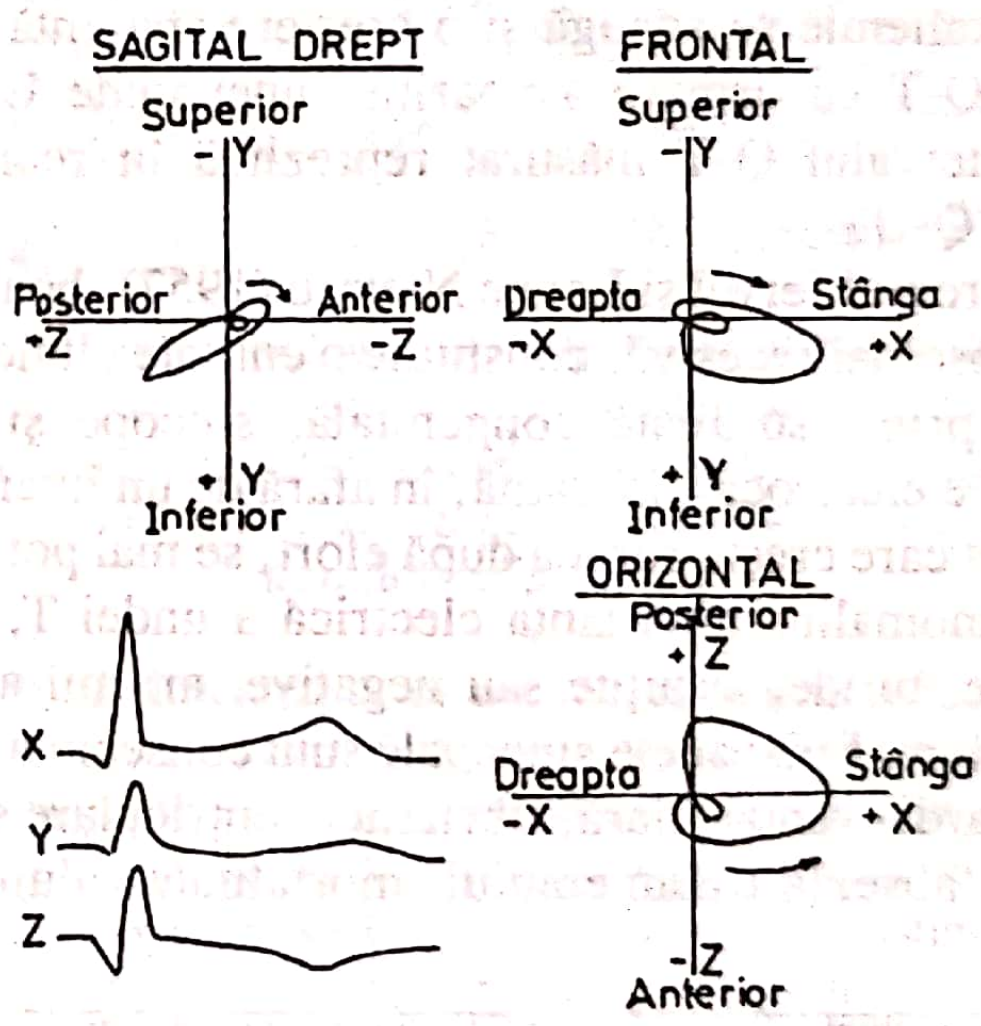

Fig. 4.17: *Buclele vectocardiografice QRS şi T şi aspectul corespunzător al deflexiunilor QRS şi T în derivaţiile scalare ortogonale Frank (după Horan LG şi Flower NC, 1980).*

În tabelul 4.4 sunt prezentate valorile normale ale undelor P, QRS şi T în derivaţiile scalare ortogonale Frank.

Derivaţiile esofagiene

Aspectul electrocardiogramei în derivaţiile esofagiene este condiţionat de raporturile electrodului explorator cu compartimentele cardiace (fig. 4.18). Se poate lua ca element de referinţă distanţa dintre electrodul explorator şi arcada dentară (orificiile nazale), însă poziţionarea prin control fluoroscopic este mult mai exactă.

Tabel 4.4: *Valorile normale ale undelor P, QRS și T în derivațiile scalare ortogonale Frank*

	X	Y	Z
P (amplitudine în mm)	0.6 ± 0.3 0.3 la 1.2	1.1 ± 0.7 0.5 la 2.3	0.3 ± 0.5 0.6 la 1.0
Q (amplitudine în mm)	1.0 ± 0.5 0.3 la 2.5	1.0 ± 0.7 0.1 la 2.9	4.1 ± 2.1 0.9 la 9.3
Q (durată în 1/100 s)	1.9 ± 0.4 1.2 la 2.8	2.1 ± 0.5 0.8 la 3.2	3.3 ± 0.7 2.0 la 4.8
R (amplitudine în mm)	11.7 ± 3.7 5.1 la 19.7	10.3 ± 4.1 3.5 la 19.5	9.3 ± 3.5 3.6 la 17.9
R (durată în 1/100 s)	5.1 ± 1.6 2.8 la 8.8	6.1 ± 1.9 2.8 la 10.0	5.9 ± 1.0 3.2 la 8.0
S (amplitudine în mm)	2.7 ± 1.5 0.6 la 6.8	1.8 ± 1.2 0.3 la 4.9	
S (durată în 1/100 s)	3.9 ± 0.8 2.4 la 5.6	3.5 ± 1.0 2.0 la 5.6	
T (amplitudine în mm)	2.7 ± 1.3 0.6 la 5.6	2.2 ± 1.3 –1.1 la 4.8	–2.8 ± 1.3 –5.8 la –0.6
Raport Q/R	0.08 ± 0.04 0.02 la 0.21	0.10 ± 0.05 0.01 la 0.22	0.49 ± 0.35 0.10 la 1.21
Raport R/S	5.74 ± 4.62 1.40 la 19.25	9.07 ± 9.39 1.11 la 38.51	
Raport R/T	5.44 ± 4.01 1.63 la 20.16	5.18 ± 3.25 1.67 la 13.79	4.02 ± 2.66 1.12 la 12.42
Timpul de la începutul QRS până la vârful R cel mai tardiv (în 1/100 s)	3.7 ± 0.5 2.8 la 4.8	3.9 ± 0.5 2.8 la 5.2	4.9 ± 0.6 3.6 la 6.4

după Draper HV și col., 1964

La nivel supraatrial, unda P este negativă, complexul QRS predominant negativ, de aspect Qr sau rSr', și unda T negativă, deoarece vectorii cardiaci maximi prezintă polaritatea negativă orientată spre electrodul explorator.

La nivel atrial mijlociu, unda P este difazică de tip + –, complexul QRS de aspect Qr sau rSr' și unda T negativă.

La nivel ventricular, unda P este pozitivă, complexul QRS de tip QR sau qR și unda T negativă (dar mai puțin adâncă decât la nivel atrial).

La nivel subventricular, unda P este pozitivă, complexul QRS predominant pozitiv, de tip qR sau qRs, iar unda T devine progresiv pozitivă.

Derivațiile endocavitare

Electrocardiograma endoatrială (fig. 4.19)

În *auriculul drept*, unda P este negativă în zona superioară (în apropierea nodului sinusal), difazică (de tip + –) în zona mijlocie și pozitivă în zona inferioară deasupra valvei tricuspide. Complexul QRS este predominant negativ (de tip QS), iar unda T negativă.

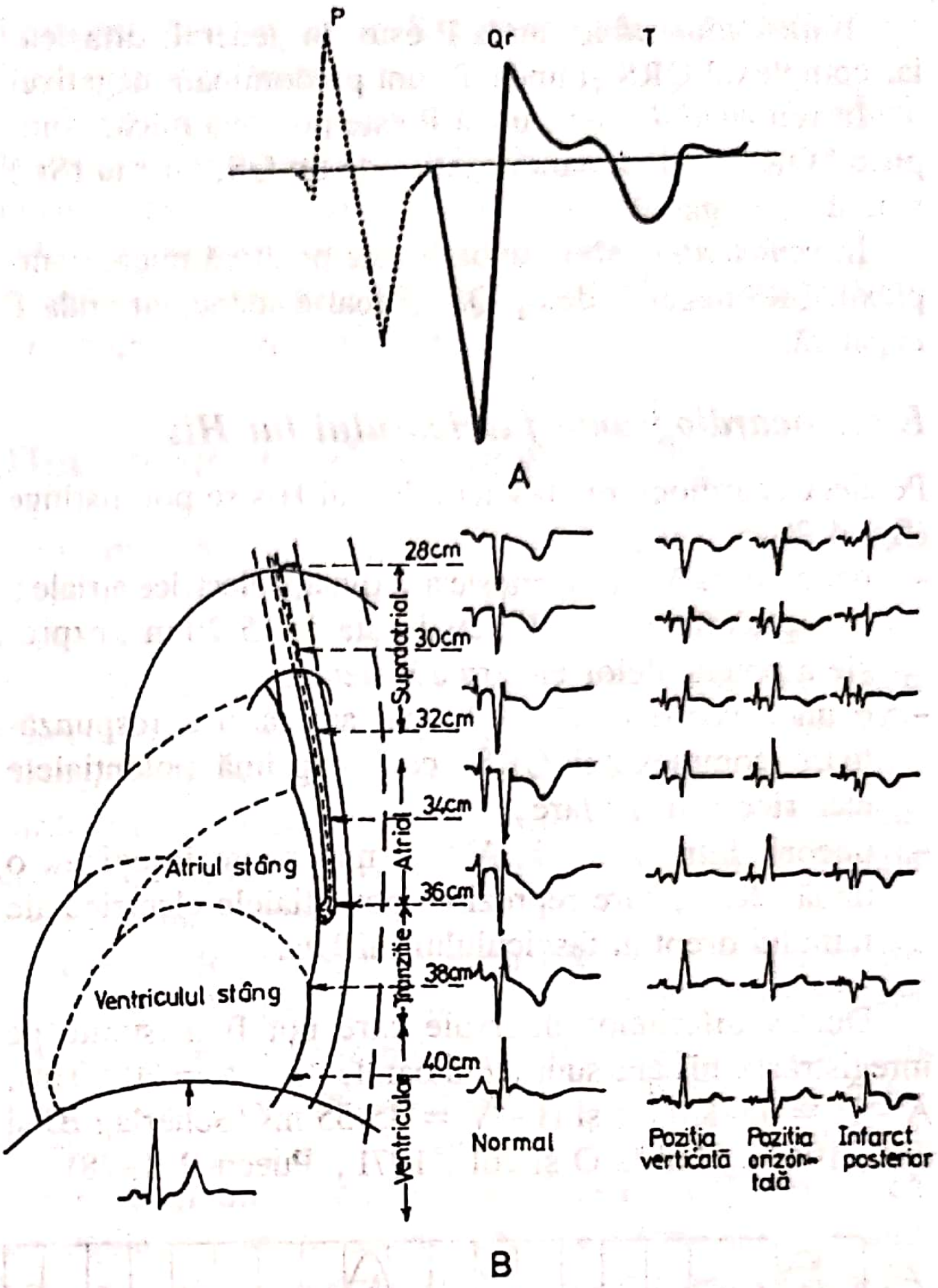
P
Qr
T
A
28cm
30cm
32cm
34cm
36cm
38cm
40cm
Supraatrial
Atrial
Tranziție
Ventricular
Atriul stâng
Ventriculul stâng
Normal
Poziția verticală
Poziția orizontală
Infarct posterior
B

Fig. 4.18: *Aspectul electrocardiogramei în derivațiile esofagiene (după E Viciu și col., 1962). A = aspect detaliat la nivel atrial mijlociu, B = aspect la diferite niveluri.*

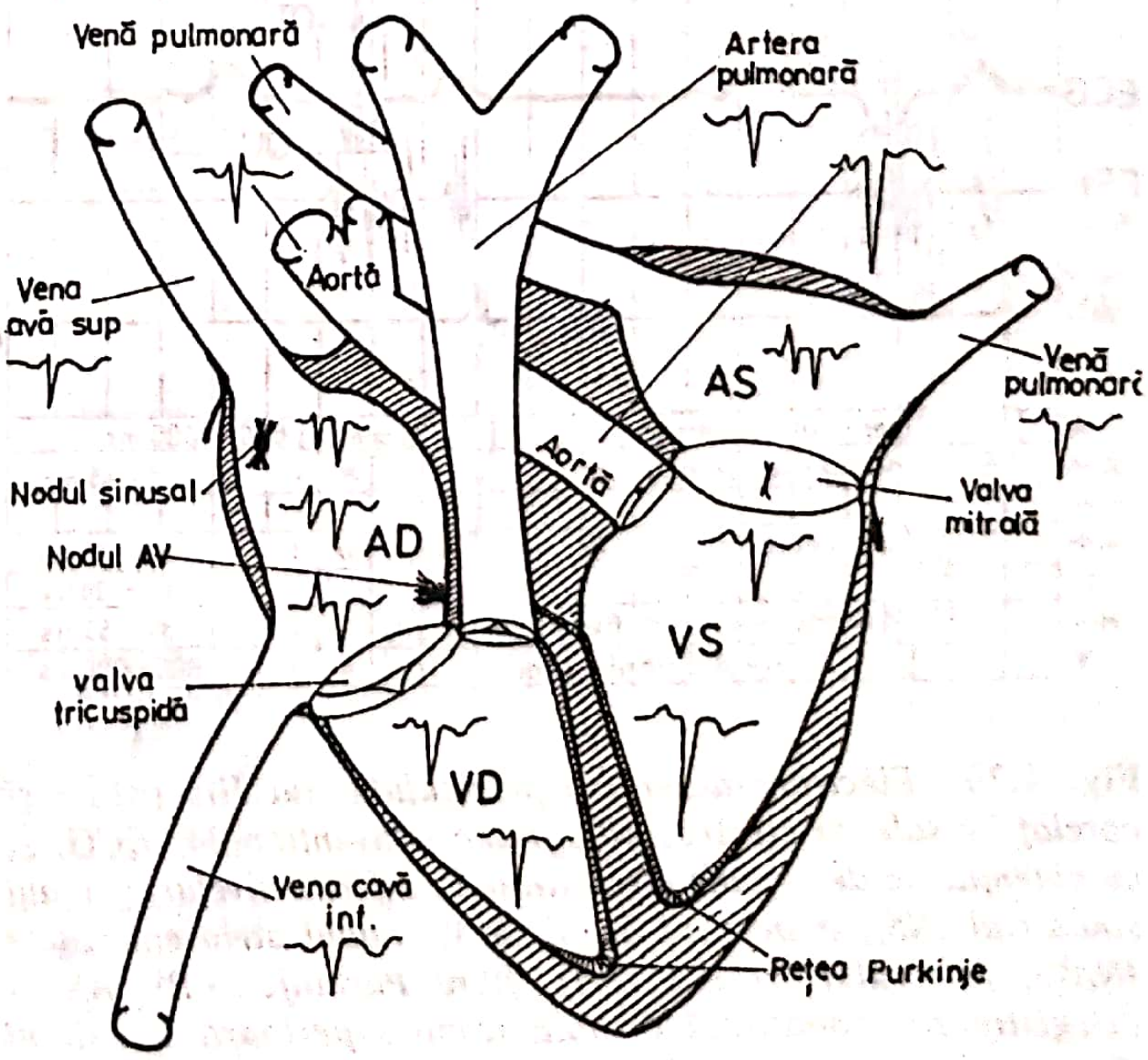
Venă pulmonară
Artera pulmonară
Aortă
Vena cavă sup
AS
Venă pulmonară
Aortă
Nodul sinusal
AD
Valva mitrală
Nodul AV
VS
valva tricuspidă
VD
Vena cavă inf.
Rețea Purkinje

Fig. 4.19: *Aspectul electrocardiogramei în derivațiile endocavitare. AS = atriul stâng, AD = atriul drept, VS = ventriculul stâng, VD = ventriculul drept.*

În *auriculul stâng*, unda P este, în general, difazică, iar complexul QRS şi unda T sunt predominant negative.

În *ventriculul drept*, unda P este pozitivă mică, complexul QRS predominant negativ (de tip QS, Qr sau rSr') şi unda T negativă.

În *ventriculul stâng*, unda P este pozitivă mică, complexul QRS negativ (de tip QS) şi foarte adânc, iar unda T negativă.

Electrocardiograma fasciculului lui His

Pe electrocardiograma fasciculului lui His se pot distinge (fig. 4.20):

- o undă atrială „A", expresie a activităţii electrice atriale;
- o mică deflexiune „H", cu durata de 15-20 ms, expresie a potenţialelor electrice hisiene;
- o undă ventriculară „V", mai amplă şi corespunzătoare complexului QRS, care exprimă potenţialele electrice ventriculare;
- uneori, între „H" şi „V" se mai poate înregistra o undă „RD", care reprezintă potenţialele electrice ale ramului drept al fasciculului lui His.

Durata diferitelor intervale care pot fi măsurate pe înregistrările hisiene sunt următoarele: P – A = 30-50 ms, A – H = 45-100 ms şi H – V = 35-55 ms (Scherlag BJ şi col., 1969; Narula O şi col., 1971; Puech P, 1978).

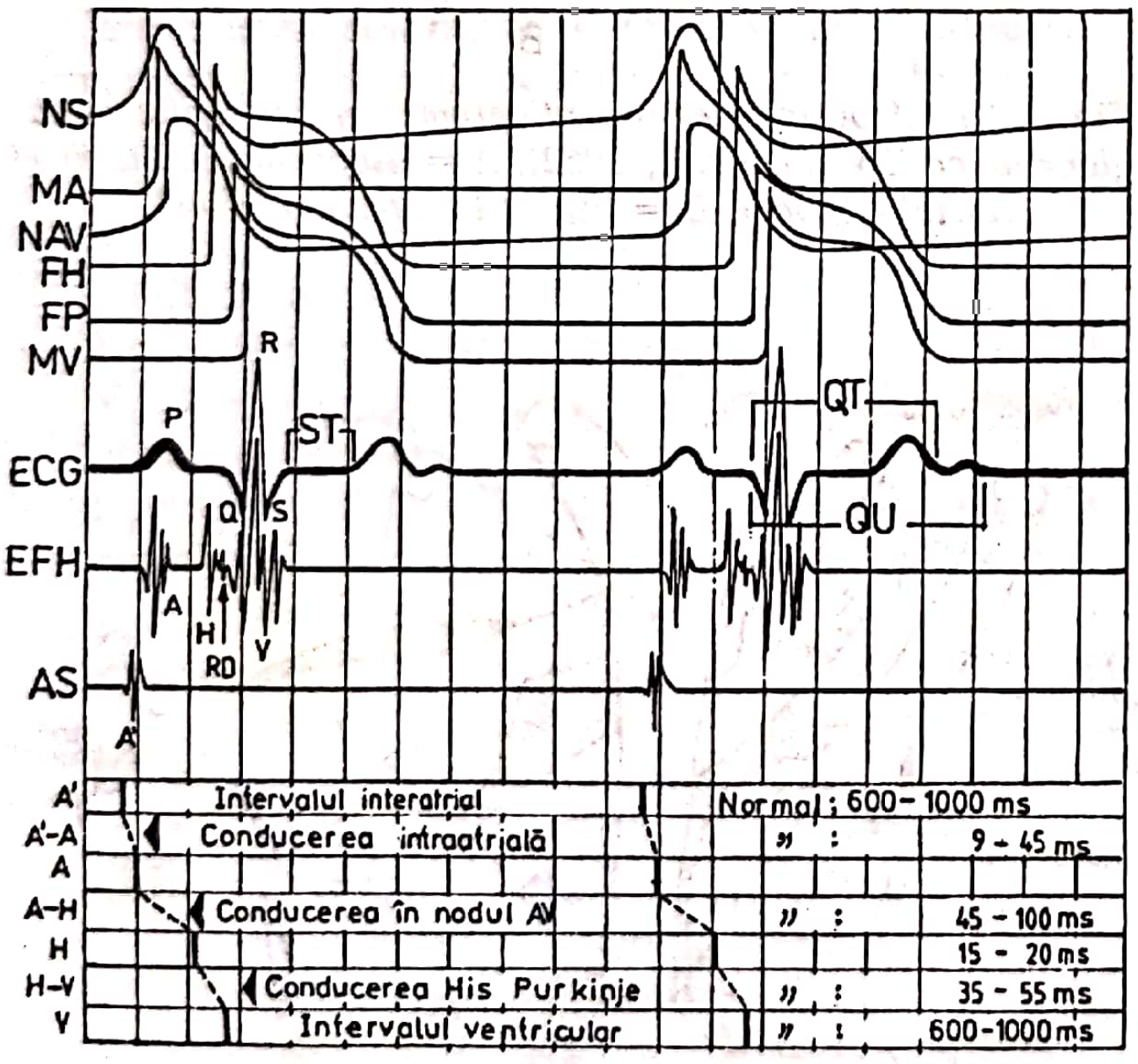

Fig. 4.20: *Electrocardiograma fasciculului lui His (EFH) şi corelaţiile sale cu electrocardiograma convenţională (ECG) şi cu potenţialele de acţiune înregistrate la diferite niveluri: nodul sinoatrial (NS), miocardul atrial (MA), nodul atrioventricular (NAV), fasciculul lui His (FH), fibre Purkinje (FP). AS = înregistrarea endoatrială dreaptă (zona superioară a atriului drept). A' = potenţial atrial drept (superior). A = potenţial atrial drept inferior (în apropierea nodului AV). H = potenţialul fasciculului lui His. RD = potenţialul ramului drept. V = potenţial ventricular (după Csapo G, 1980 – modificat).*

Potenţialul de acţiune monofazic

Potenţialul de acţiune monofazic auricular drept (PAM_{AD}) – fig. 4.21 şi 4.22

Prezintă o pantă foarte rapidă (faza 0) urmată de un mic platou (faza 2) şi o coborâre mai lentă (faza 3). Amplitudinea PAM_{AD} este de 5-10 mV, iar durata medie de 310-340 ms (Gavrilescu St. şi col., 1972; Cotoi S şi col., 1974).

Potenţialul de acţiune monofazic al ventriculului drept (PAM_{VD}) – fig. 4.21 şi 4.22

Curba electrică a PAM_{VD} este asemănătoare cu cea a PAM_{AD}, însă cu panta fazei 0 mai rapidă şi cu platoul (faza 2) mai bine conturat. Amplitudinea sa este de 15-30 mV, iar durata medie de 325±37 ms (Cotoi S şi col., 1975).

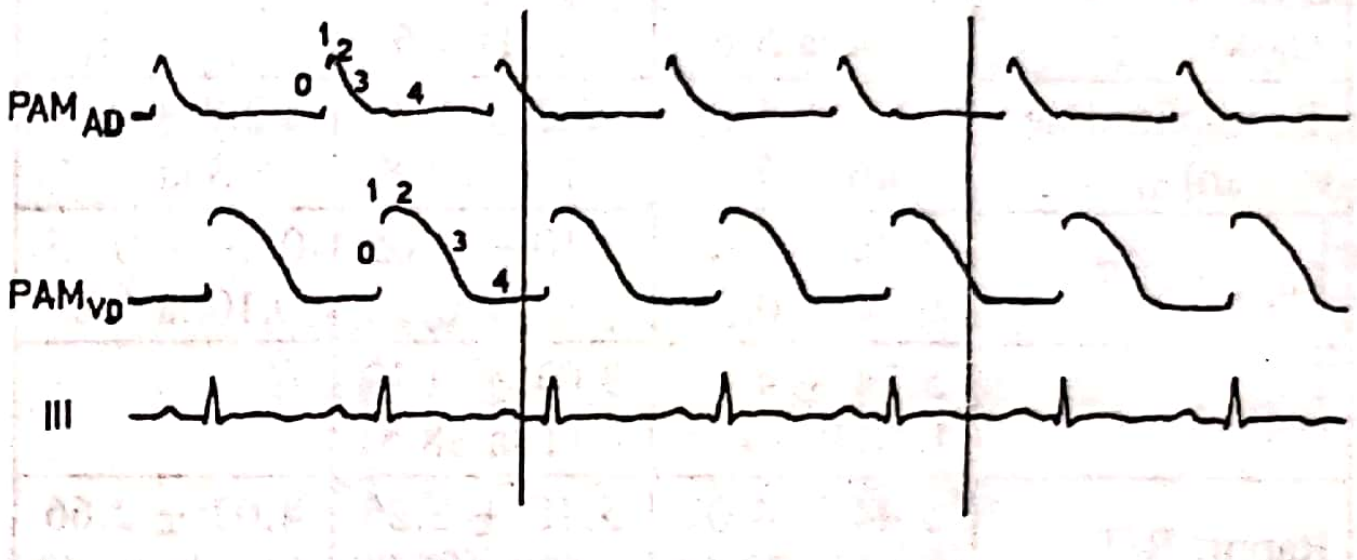

Fig. 4.21: *Potenţialele de acţiune monofazice ale auriculului drept (PAM_{AD}) şi ventriculului drept (PAM_{VD}) înregistrate sincron cu derivaţia DIII.*

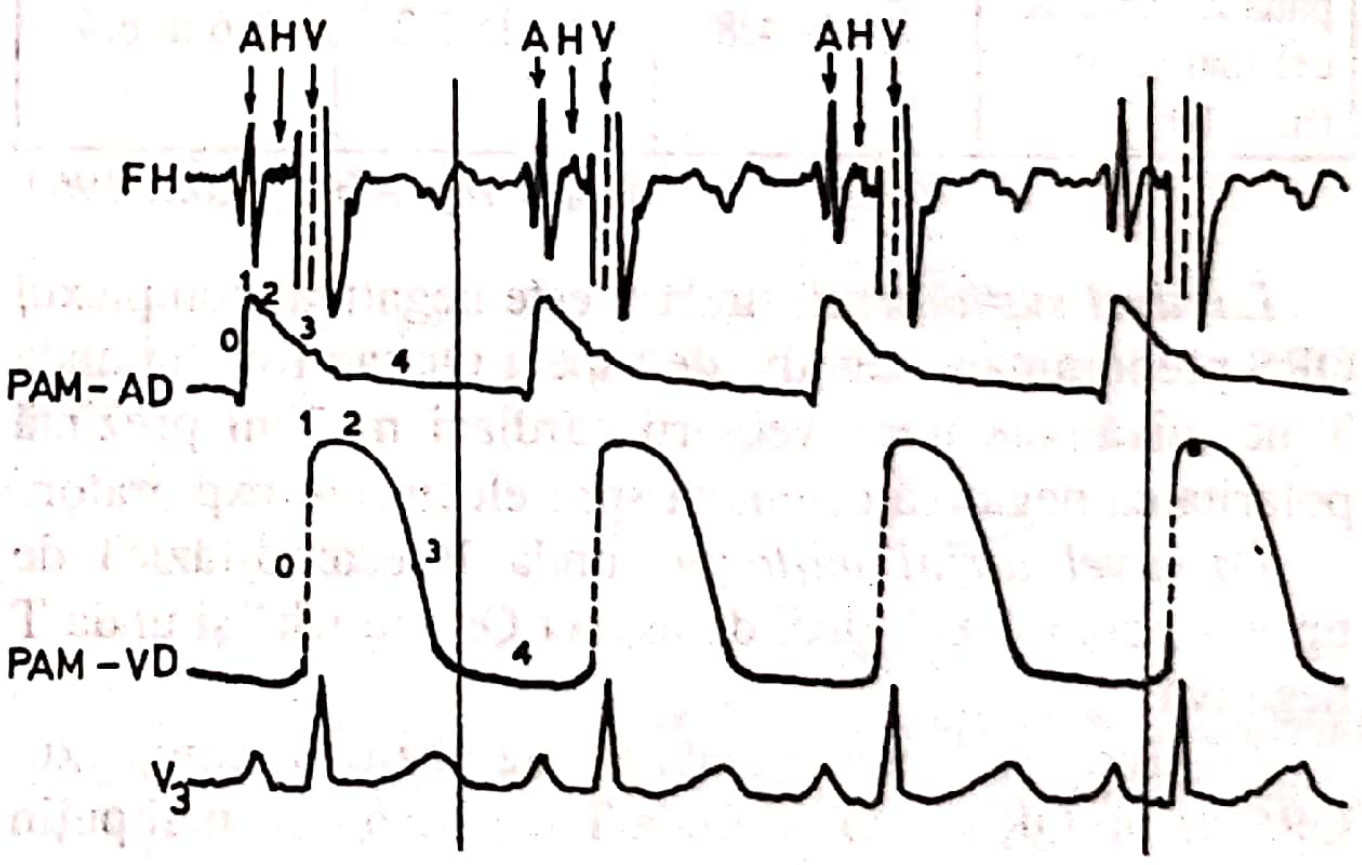

Fig. 4.22: *Potenţialele de acţiune monofazice ale auriculului drept (PAM_{AD}) şi ventriculului drept (PAM_{VD}) înregistrate sincron cu potenţialele electrice ale fasciculului lui His (FH) şi derivaţia V_3. A = potenţiale auriculare, H = potenţiale hisiene. V = potenţiale ventriculare.*

Variantele normale ale electrocardiogramei

Tipul S_1 S_2 S_3

La unele persoane normale, complexul QRS prezintă o deflexiune negativă terminală (unda S) în toate cele trei derivaţii bipolare ale membrelor. Această undă S este expresia depolarizării căii de ejecţie a ventriculului drept sau a zonei postero-bazale a septului interventricular şi se înscrie pe electrocardiogramă atunci când vectorul terminal QRS este orientat în sus şi la dreapta. După unele statistici, incidenţa acestui tip electrocardiografic ar fi de 20% (Hiss RG şi col., 1969). Se poate distinge un tip S_1 S_2 S_3 minor, în care undele S sunt mai mici decât undele R asociate, şi un tip S_1 S_2 S_3 major, cu o incidenţă mult mai mică la persoanele normale, în care undele S sunt mai ample decât undele R asociate în toate cele trei conduceri sau numai în DII şi DIII (fig. 4.23). Unii cercetători includ în acest tip trasee electrocardiografice în care amplitudinea undelor S_1, S_2 şi S_3 depăşesc limitele considerate normale pentru diferitele grupe de vârstă (Chou TC, 1979) – tabel 4.5.

Tabel 4.5: *Limitele superioare normale ale undei S în DI, DII, DIII*

Vârsta (ani)	S_1 (mm)	S_2 (mm)	S_3 (mm)
20 – 29	4	5	6
30 – 39	4	4	8
40 – 49	3	4	8

după Chou TC, 1979

Atunci când raportul R/S este egal cu 1 în toate derivaţiile bipolare ale membrelor, ÂQRS în plan frontal nu poate fi determinată (axă electrică nederminabilă). Tipul S_1 S_2 S_3 trebuie deosebit de o deviaţie anormală a ÂQRS la stânga. În ultimul caz, S_3 este mai adânc decât S_2, deci invers decât în tipul S_1 S_2 S_3.

Tipul electrocardiografic S_1 S_2 S_3 se constată nu numai la unele persoane normale, ci şi la unii bolnavi cu bronhopneumopatie obstructivă cronică sau cu hipertrofie ventriculară dreaptă (în aceste cazuri predomină tipul S_1 S_2 S_3 major). În unele cazuri, aspectul S_1 S_2 S_3 se asociază cu un complex de tip rSr' în V_1.

Tipul RSR' (rSr') în derivaţia V_1

După unele statistici, aspectul RSR' (sau rSr') în derivaţia V_1 cu o durată QRS sub 0.12 s se constată la 2.4% dintre persoanele normale (Hiss RG şi Lamb LE, 1962) – fig. 4.24. O incidenţă mai mare a acestui aspect se poate observa în derivaţiile V_{3R} şi V_{4R} (Camerini F şi Davies LG, 1955). Deflexiunea finală (R' sau r') este expresia electrocardiografică a depolarizării tardive a zonei denumite crista supraventricularis situată în peretele căii de ejecţie a ventriculului drept.

Tipul RSR' (sau rSr') se constată însă şi în numeroase condiţii patologice, inclusiv în hipertrofia ventriculară dreaptă. La persoanele normale, tipul RSR' (sau rSr') în V_1 prezintă următoarele caracteristici: amplitudinea undei R' nu depăşeşte 5 mm, R' este mai mic decât undele R şi S asociate şi amplitudinea undei R este sub 7 mm; dacă derivaţiile precordiale drepte sunt înregistrate într-un spaţiu intercostal situat mai jos, unda R' poate fi absentă (Tapia FA şi Proudfit WL, 1960).

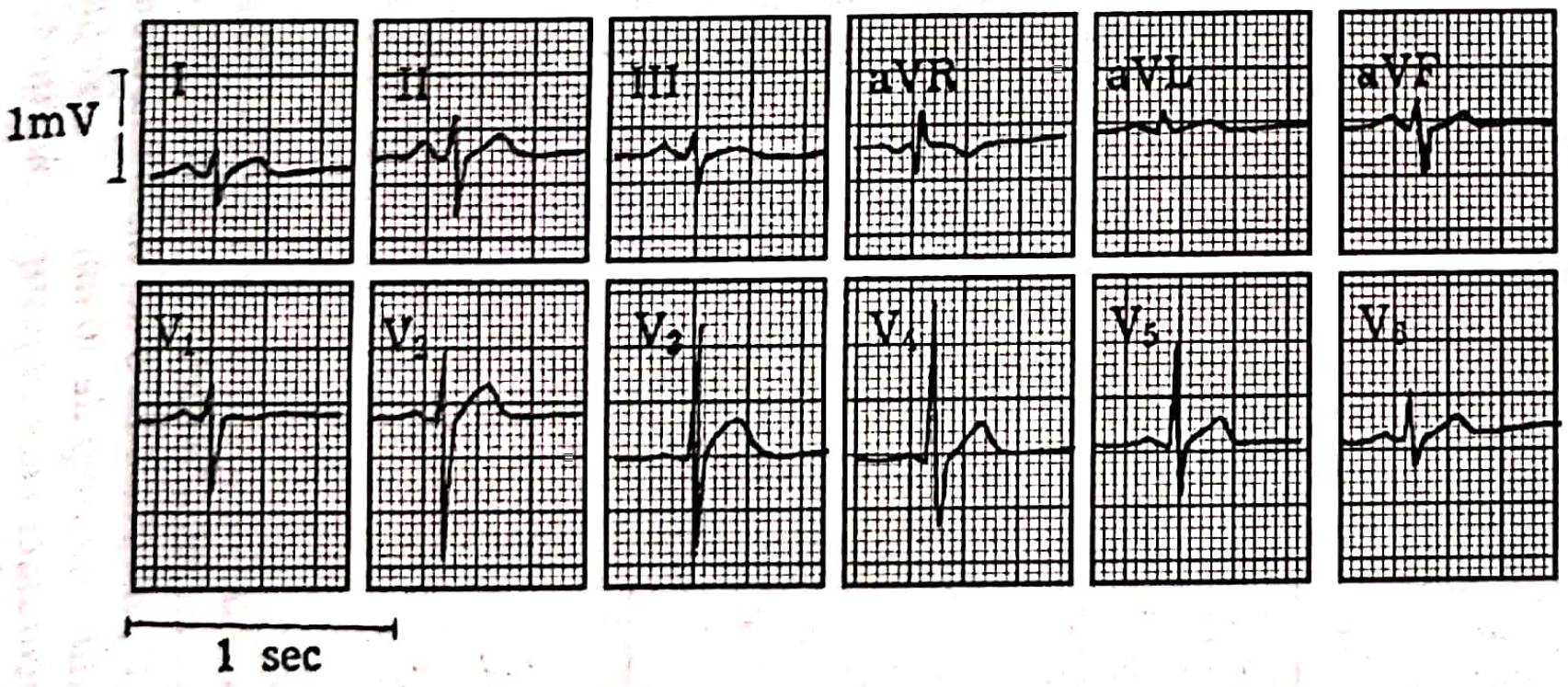

Fig. 4.23: *Tip S_1, S_2, S_3 la o femeie în vârstă de 21 de ani, clinic normală. Se remarcă predominanţa undelor S în DI, DII, DIII. În DII unda S este mai adâncă decât în DIII.*

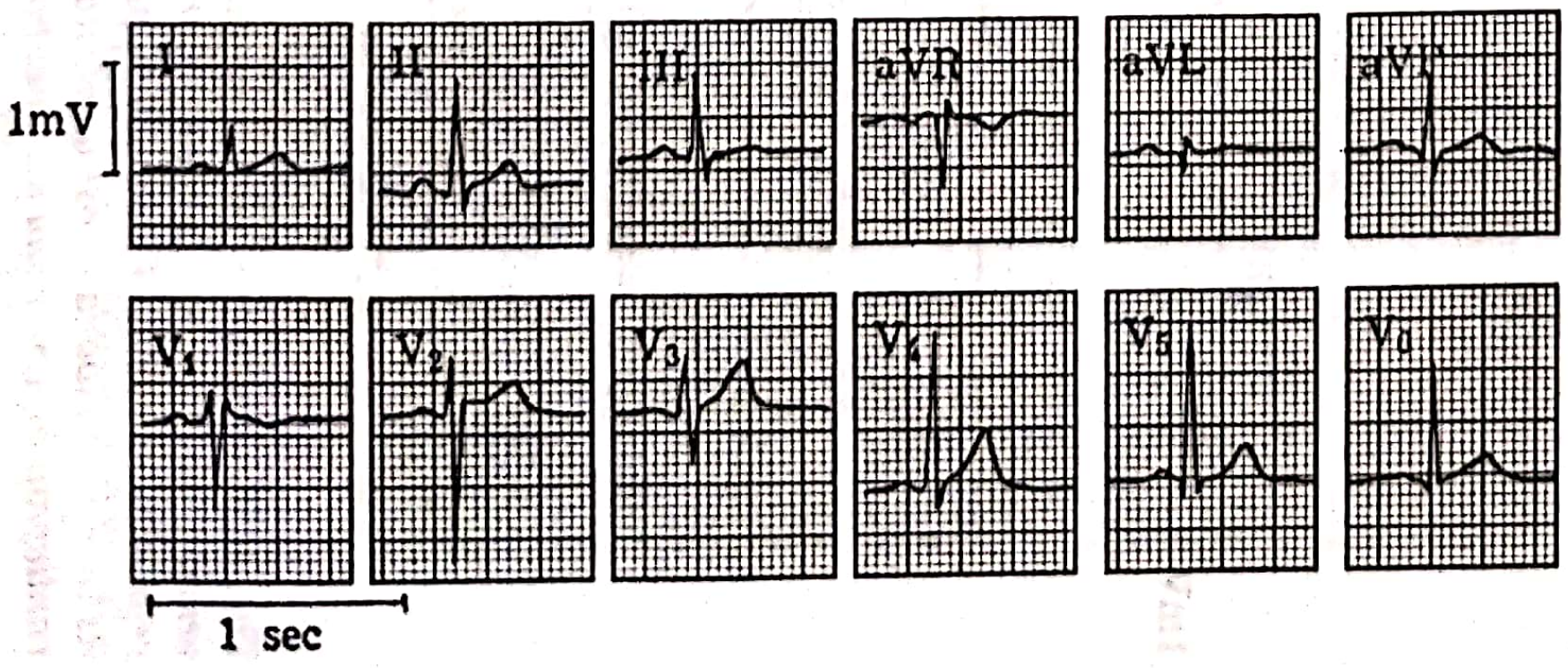

Fig. 4.24: *rSr' în V_1 la un bărbat clinic normal, în vârstă de 19 ani.*

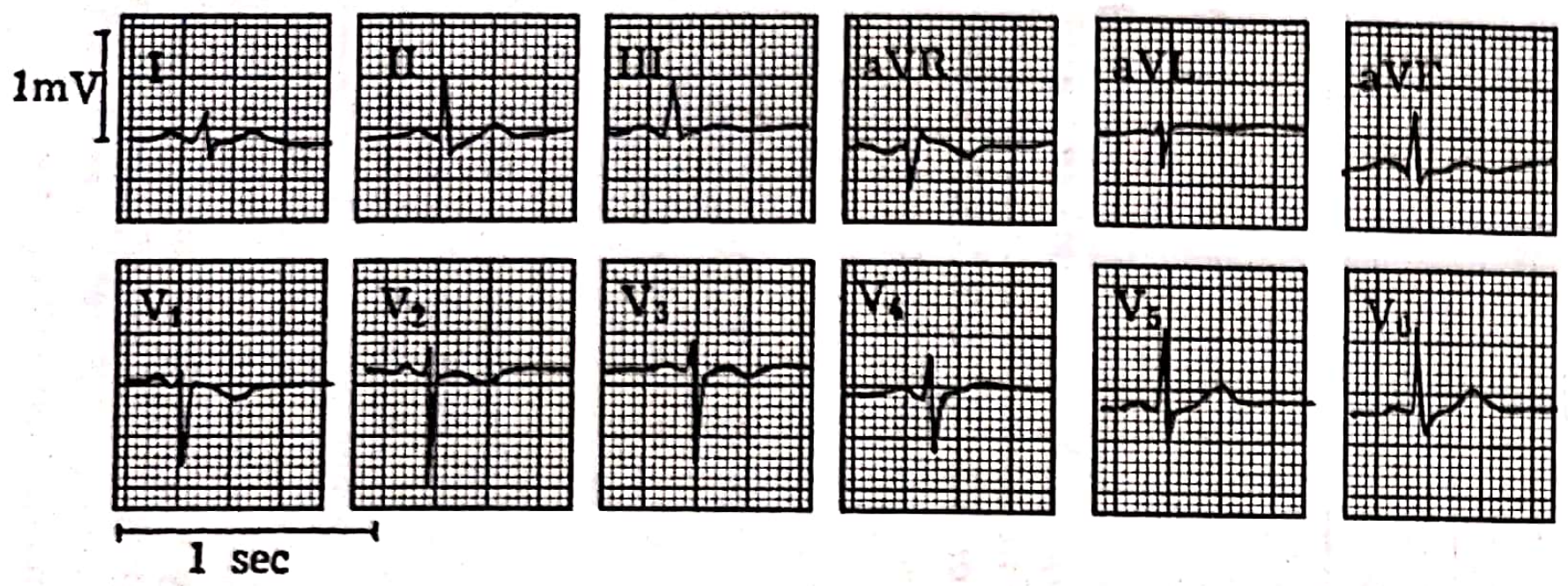

Fig. 4.25 : *Tip juvenil persistent în precordialele drepte, la o femeie clinic normală în vârstă de 30 de ani. În* V_1, V_2, V_3 *se constată unde T negative (1-2 mm), care scad progresiv în adâncime de la dreapta la stânga.*

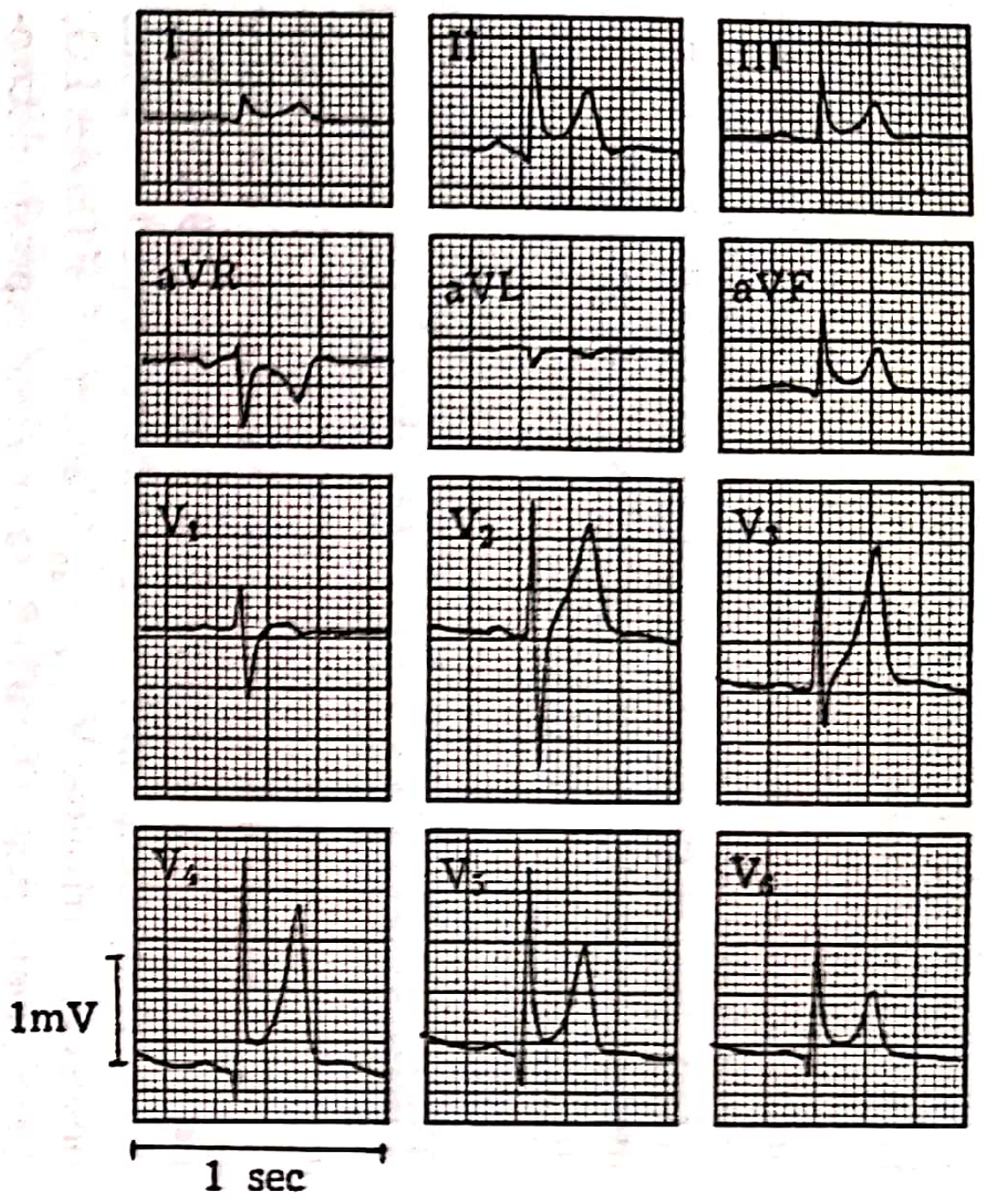

Fig. 4.26 : *Bărbat în vârstă de 35 de ani, clinic normal, cu sindrom electrocardiografic de repolarizare precoce (varianta normală a supradenivelării segmentului S-T). Se remarcă supradenivelarea de tip concordant a segmentului S-T în DI, DII, DIII. Supradenivelarea S-T este prezentă şi în derivaţiile precordiale de la* V_2 *la* V_6 *(1-3 mm) şi se asociază cu unde T ample (până la 16 mm).*

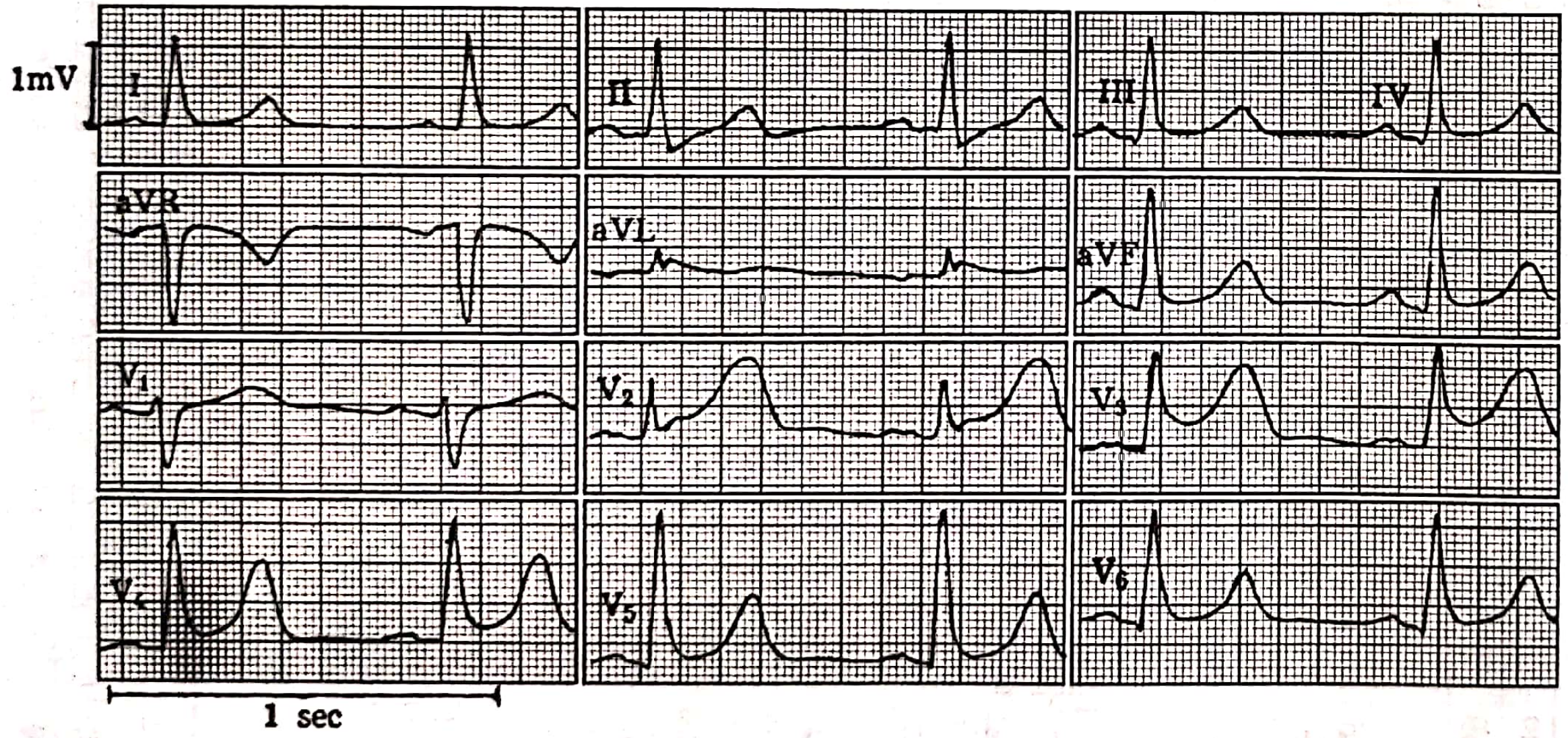

Fig. 4.27 : *Femeie în vârstă de 36 de ani, clinic normală, cu sindrom electrocardiografic de repolarizare ventriculară precoce (varianta normală a supradenivelării segmentului S-T). Se remarcă supradenivelarea segmentului S-T (1-3 mm) din* V_2 *până în* V_6, *asociată cu o deplasare la dreapta a zonei de tranziţie (aspect Rs în* V_2*). Persoana a fost urmărită în continuare timp de 10 ani fără a se putea constata manifestările unei cardiopatii organice sau ale unei boli extracardiace care să justifice modificările de repolarizare ventriculară.*

Tipul juvenil persistent în precordialele drepte

La unele femei tinere, clinic normale, undele T negative din precordialele drepte prezente în copilărie sau adolescență pot persista o perioadă de timp, ca urmare a orientării posterioare a buclei vectocardiografice T. În aceste cazuri, undele T negative se constată în V_1, V_2 şi, mult mai rar, în V_3 şi scad progresiv în adâncime de la dreapta la stânga (fig. 4.25).

Varianta normală a supradenivelării segmentului S-T (sindromul de repolarizare precoce)

Un grad minim de supradenivelare a segmentului S-T se constată la majoritatea persoanelor normale, mai ales în derivațiile precordiale. Însă, în unele cazuri, supradenivelarea segmentului S-T poate fi mai pronunțată, încât simulează o leziune miocardică sau aspectul de pericardită (fig. 4.26). Acest aspect a fost atribuit unui fenomen de depolarizare precoce şi prezintă următoarele caracteristici electrocardiografice: (a) supradenivelare de 1-4 mm a segmentului S-T începând de la joncțiunea „J" cu complexul QRS; (b) prezența unui croşet distinct pe panta descendentă a undei R; (c) segmentul S-T prezintă o concavitate orientată în sus; (d) unda T, care adesea este foarte amplă, prezintă ramuri simetrice (Wasserburger RH şi col., 1961). Aspectul descris se constată cel mai frecvent în V_2, V_3, V_4, V_5 şi se asociază adesea cu o deplasare la dreapta a zonei de tranziție, prin rotație anterioară a inimii în jurul axului bază-vârf (fig. 4.27). Supradenivelarea segmentului S-T poate persista timp de mai multe decade, cu variații de la o înregistrare la alta. Totuşi, o dată cu înaintarea în vârstă, apare o tendință la reducerea gradului supradenivelării S-T (Kambara H şi Phillips J, 1976).

Unda de tip „Osborn"

Reprezintă o variantă mai rară a supradenivelării normale a segmentului S-T, sub forma unei mici unde pozitive situate la joncțiunea dintre complexul QRS şi segmenrul S-T, care poate dispărea în inspirație profundă (fig. 4.28). Descrisă de Osborn JJ (1953) în condiții de hipotermie, această undă este de asemenea consecința unui proces de repolarizare precoce a miocardului ventricular. Se mai poate observa şi în caz de pectus excavatum (Ionescu V, 1980).

Undele R de amplitudine mică în precordialele drepte

La persoanele tinere, sub 30 de ani, clinic normale, se poate constata uneori prezența unor unde R de mică amplitudine (1 mm sau sub 1 mm) în V_1, V_2 şi V_3 (fig. 4.29). Acest aspect se observă mai ales la unele femei tinere (Chou TC, 1979).

Electrocardiograma la copii

Începând cu primele minute de viață şi continuând în decursul copilăriei, electrocardiograma va suferi o adevărată evoluție de „maturație". Această evoluție este în cea mai mare parte o consecință a proceselor adaptative ale circulației pulmonare şi a modificării raportului ponderal dintre ventriculul drept şi cel stâng. În afară de aceşti factori, volumul mai mic al inimii, cantitatea mai mică de sânge din cavitățile cardiace şi apropierea electrozilor de inimă vor imprima de asemenea unele particularități electrocardiogramei de tip infantil.

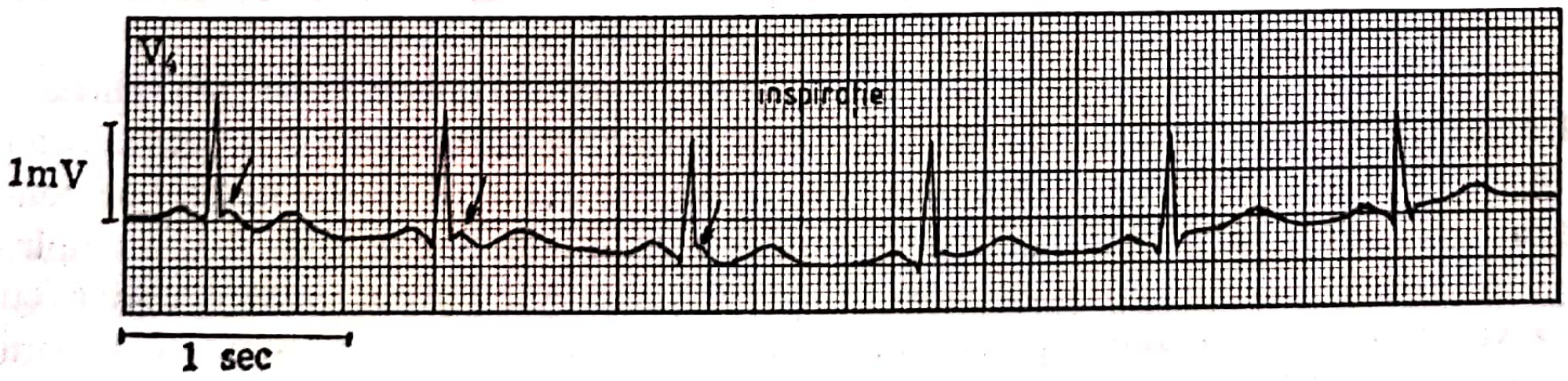

Fig. 4.28: *Undă de repolarizare rapidă tip Osborn (marcată prin săgeți) la un bărbat în vârstă de 21 de ani, clinic normal. Se remarcă reducerea acestei unde în inspir.*

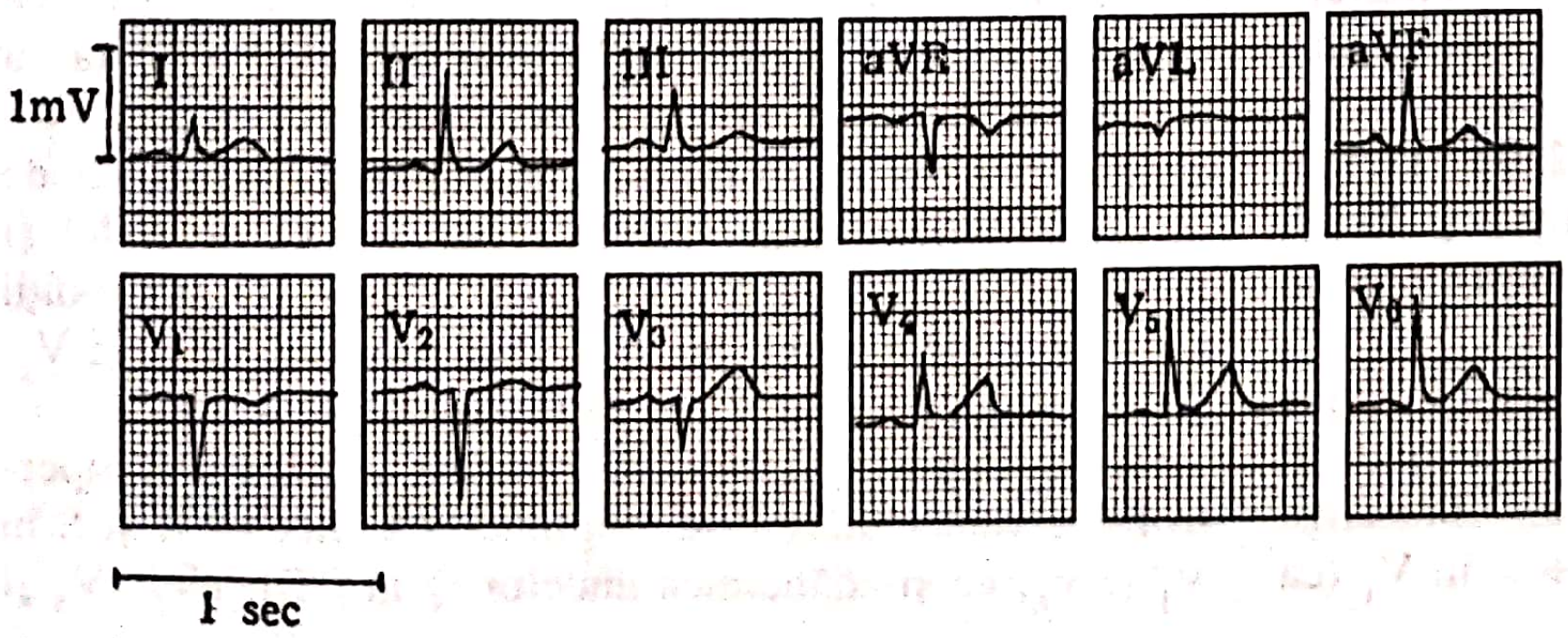

Fig. 4.29: *Femeie în vârstă de 23 de ani, clinic normală. Se observă undele r mici (sub 1 mm) în precordialele drpete (V_1, V_2, V_3) şi tranziția bruscă în V_4.*

De la bun început trebuie consemnat faptul că parametrii electrocardiografici la copilul normal, în funcţie de vârstă, variază în limite foarte largi, deoarece sunt dependenţi în cea mai mare măsură de gradul de dezvoltare individuală a copilului.

Frecvenţa cardiacă

Frecvenţa cardiacă este crescută la copii faţă de adulţi, fiind cu atât mai mare cu cât copilul prezintă o vârstă mai mică. Valorile medii prezintă o tendinţă la creştere în primele trei luni de viaţă, urmată de o scădere progresivă până la vârsta de 16 ani. Cifrele medii maxime se observă în luna a II-a şi a III-a de viaţă (în medie 160/min., cu limite de variaţie între 120 şi 200/min.). Peste 3-5 ani frecvenţa cardiacă este în general sub 100/min. (Prişcu R şi col., 1971). Datele din literatură privind frecvenţa cardiacă la copii sub 1 an indică limite foarte extinse de variaţie, condiţionate probabil de starea copilului în momentul determinării (stare de veghe sau de somn, stare de excitaţie, orarul de alimentare etc.). Aceasta face de multe ori dificilă interpretarea corectă a datelor individuale. În tabelul 4.6 redăm limitele minime şi maxime pentru anumite grupuri de vârstă. La copiii normali se observă de asemenea în mod constant o aritmie sinusală respiratorie, care se instalează la câteva luni de la naştere o dată cu apariţia componentei vegetative parasimpatice.

Tabel 4.6: *Limitele frecvenţei cardiace normale la copii.*

Vârsta (ani)	Frecvenţa cardiacă/minut
la naştere	110 la 150
2	85 la 125
4	75 la 115
6	65 la 105
peste 6	60 la 100

după Ferrer MI, din Horan LG şi Flowers NC, 1980

Unda P

Axa electrică a undei P în plan frontal (AP) variază între 0° şi +85°, cel mai frecvent între +30° şi +50°. La copiii sub 6 luni, în 10% din cazuri, AP prezintă valori sub +30°.

Amplitudinea undei P prezintă valori medii de 1 mm (0.1 mV), fiind în general sub 2 mm (0.2 mV). La naştere unda P poate fi mai amplă (2.5 mm) în derivaţiile membrelor şi precordialele drepte.

Durata undei P creşte progresiv cu vârsta. Durata maximă este de 0.07 s sub 2 ani, 0.09 s între 3 şi 10 ani şi 0.10 s între 11 şi 14 ani. Valorile maxime normale la copii nu depăşesc niciodată 0.10 s.

Polaritatea undei P nu prezintă deosebiri semnificative faţă de cea constatată la adulţi. Până la 6 luni unda P poate fi negativă în DIII (ca urmare a orientării la stânga sub +30° a vectorul P) şi difazică de tip + – în V_1 (ca urmare a orientării posterioare a forţelor electrice ale auriculului stâng), fără ca suprafaţa negativă să depăşească 0.03 mm.s.

Intervalul P-R

Variază în raport cu frecvenţa cardiacă, limita superioară fiind sub 0.18 s (tabel 4.7).

Tabel 4.7: *Durata maximă a intervalului P-R (în secunde)*

Vârsta	Frecvenţa cardiacă pe minut					
	70	70-90	90-110	110-130	130-150	>150
1 lună			0.11	0.11	0.11	0.10
1-9 luni			0.14	0.13	0.12	0.11
10-24 luni			0.15	0.14	0.13	0.11
3-5 ani		0.16	0.16	0.15	0.14	
6-13 ani	0.18	0.18	0.16	0.16		

după Keck EW şi col., 1977

Complexul QRS

La naştere bucla spaţială QRS este orientată la dreapta şi posterior. La copii se deplasează progresiv anterior şi în cele din urmă apare ca o buclă verticală orientată puţin anterior şi la dreapta.

Axa electrică medie QRS. La nou-născuţi ÂQRS este deviată la dreapta, cu o tendinţă spre poziţia semiverticală în următorii ani de viaţă. Poziţia AQRS la naştere, în plan frontal, variază între +60° şi +80° (în medie +135°), pentru ca la 8-12 ani ÂQRS să prezinte valori cuprinse între +20° şi +80° (în medie +65°) – tabel 4.8 şi fig. 4.30.

Durata complexului QRS. Este mai mică decât la adulţi şi creşte progresiv o dată cu vârsta, fără a depăşi 0.08 s la nou-născut. Sub 5 ani durata QRS variază între 0.04 s şi 0.08 s, între 5 şi 12 ani, 0.05-0.09, şi nu depăşeşte 0.10 s la adolescenţi (tabel 4.9).

Morfologia şi amplitudinea complexului QRS. Particularităţile cele mai distinctive ale complexului QRS la copii se observă în derivaţiile precordiale. La naştere se constată în derivaţiile precordiale drepte unde R şi S ample, asociate cu unde T înalte. Acest aspect poate fi corelat cu predominanţa ventriculară dreaptă şi rezistenţa vasculară pulmonară înaltă, care conferă buclei vectocardiografice QRS o orientare la dreapta în plan orizontal. O dată cu înaintarea în vârstă, amplitudinea undelor R în precordialele drepte scade, în timp ce amplitudinea acestor unde în precordialele stângi creşte progresiv, ca de altfel şi incidenţa undelor Q în V_5, V_6 (tabel 4.10 şi 4.11). În condiţii normale undele Q nu sunt niciodată prezente în V_1 şi V_2, iar adâncimea lor în V_5 şi V_6 nu depăşeşte 4 mm.

De o importanţă deosebită pentru diagnosticul hipertrofiilor ventriculare este amplitudinea undelor R şi S în V_1 şi V_6, ca şi adâncimea undelor Q în DIII, aVF, V_5 şi

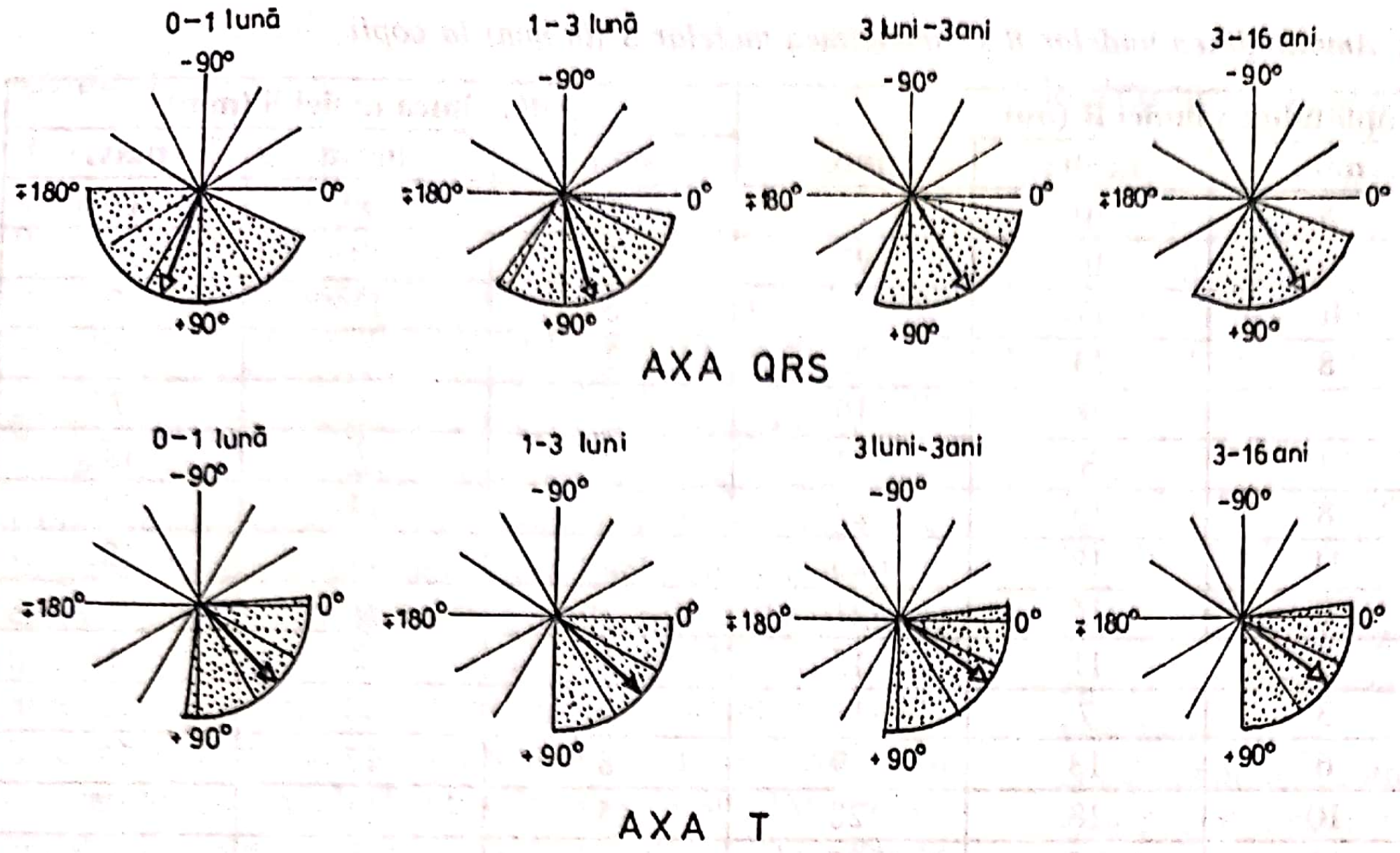

Fig. 4.30: *Poziţiile ÂQRS şi ÂT la copii, în funcţie de vârstă (după Guntherot WG, 1965 – modificat). Zona haşurată indică limitele de variaţie, iar săgeata, valorile medii.*

Tabel 4.8: *Axele electrice QRS şi T (grade) în plan frontal la copii*

Vârsta	Complexul QRS		Unda T	
	Medie	**Limite**	**Medie**	**Limite**
0-24 ore	135	60 la 180	70	0 la 140
1-7 zile	125	80 la 160	25	+320 la 80
8-30 zile	110	60 la 160	35	0 la 60
1-3 luni	80	40 la 120	35	0 la 60
3-6 luni	65	20 la 80	35	0 la 60
6-12 luni	65	0 la 100	–	–
1-3 ani	55	20 la 100	30	0 la 80
3-5 ani	60	44 la 80	30	0 la 60
5-8 ani	65	40 la 100	30	0 la 60
8-12 ani	65	20 la 80	30	0 la 60

după Liebman J şi Plonsey R (din Horan LG şi Flowers NC, 1980)

Tabel 4.9: *Durata complexului QRS la copii, în funcţie de vârstă*

Vârsta	Durata QRS (secunde)
0-1 săptămână	0.040 la 0.082
1 săptămână – 1 lună	0.041 la 0.080
1-3 luni	0.048 la 0.080
3-6 luni	0.050 la 0.085
6 luni – 1 an	0.048 la 0.084
1-3 ani	0.042 la 0.086
3-5 ani	0.042 la 0.090
5-8 ani	0.048 la 0.092
8-12 ani	0.051 la 0.098
12-16 ani	0.058 la 0.100

după Ferrer MI (din Horan LG şi Flowers NC, 1980)

V$_6$. Depăşirea valorilor indicate în tabele pentru undele R în V$_1$ şi S în V$_6$ indică probabilitatea unei hipertrofii ventriculare drepte, şi a valorilor undei S în V$_1$ şi R în V$_6$, probabiltatea unei hipertrofii ventriculare stângi. Valori mai mari ale undei Q decât cele indicate în tabel pentru derivaţiile V$_5$ şi V$_6$ se pot constata în hipertrofiile ventriculare stângi prin creşterea presarcinii (supraîncărcare diastolică) sau în alte sindroame clinice (cardiomiopatii obstructive sau neobstructive). Prezenţa unei unde Q în V$_1$, V$_2$ este de regulă anormală, mai ales dacă se însoţeşte de o undă R amplă (hipertrofie ventriculară dreaptă). Se acordă de asemenea importanţă raportului R/S în V$_1$, care poate oferi indicii asupra unei eventuale hipertrofii ventriculare drepte sau stângi (tabel 4.12).

În mod sintetic, relaţiile de preponderenţă dintre cele două ventricule în raport cu vârsta pot fi exprimate după cum urmează (Viciu E şi col., 1962):

0-6 luni	RV$_1$ > RV$_6$
6-12 luni	RV$_1$ = RV$_6$
peste 1 an	RV$_1$ < RV$_6$
1-3 ani	R/S în V$_1$ > 1
peste 5 ani	R/S în V$_1$ < 1

Uneori, la copii se constată în V$_1$ un complex electric ventricular de tip rSr', fără semnificaţie patologică, consecutiv unei depolarizări întârziate a zonei denumite crista supraventricularis din ventriculul drept (Keck EW şi col., 1977). Însă, în condiţii normale, unda r este mai amplă decât r' (fig. 4.31).

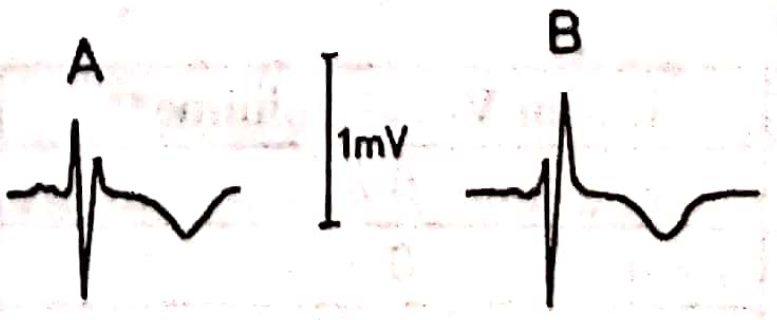

Fig. 4.31: *A = aspect rSr' în V$_1$ prin întârziere fiziologică a conducerii în ventriculul drept – zona crista supraventricularis (după Keck EW şi col., 1977). Se observă că unda r este mai amplă decât unda r'. B = aspect rSr' în V$_1$ prin întârziere patologică a conducerii. Se observă că unda r' este mai amplă decât unda r.*

Tabel 4.10 : *Amplitudinea undelor R şi adâncimea undelor S (în mm) la copii*

Vârsta		Amplitudinea undei R (mm)			Adâncimea undei S (mm)		
		min.	media	max.	min.	media	max.
0-9 luni	V_1	5	10	17	1	5	12
	V_2	9	16	23	3	10	19
	V_4	10	17	24	6	11	17
	V_5	8	13	23	2	6	10
	V_6	1	9	16	1	3	7
10 luni – 2 ani	V_1	4	8	13	2	7	13
	V_2	8	15	23	7	14	23
	V_4	11	18	26	5	11	18
	V_5	8	15	21	2	4	7
	V_6	5	11	15	1	2	4
2-5 ani	V_1	3	7	11	3	10	17
	V_2	6	13	19	8	17	27
	V_4	10	18	28	5	11	17
	V_5	11	19	25	1	3	6
	V_6	8	14	19	0	1	3
6-13 ani	V_1	2	5	9	5	11	18
	V_2	5	10	15	11	20	28
	V_4	11	18	29	4	11	19
	V_5	13	19	26	1	3	6
	V_6	9	14	20	0	1	3

după Keck EW şi col., 1977

Tabel 4.11 : *Adâncimea undei Q (în mm) la copii, în funcţie de vârstă, în DIII, aVF, V_5, V_6*

	0-1 lună		1-6 luni		6-12 luni		1-3 ani		3-8 ani		8-12 ani		12-16 ani	
	media	max.	media	max.	media	max.	media	max.	media	max.	media	max.	media	max.
DIII	2.0	5.0	3.0	8.0	3.0	8.0	3.0	8.0	1.5	6.0	1.0	5.0	1.0	4.0
aVF	2.0	4.0	2.0	5.0	2.0	6.0	1.5	5.0	1.0	5.0	1.0	3.0	1.0	3.0
V_5	1.0	5.0	1.5	4.0	2.0	5.0	2.0	6.0	2.0	6.0	2.0	4.5	1.0	4.0
V_6	1.5	4.0	1.5	4.0	2.0	5.0	2.0	4.5	1.5	4.5	1.5	4.0	1.0	2.5

după NY Heart Assoc. (din Prişcu R şi col., 1971)

Tabel 4.12 : *Valorile-limită normale ale raportului R/S în V_1*

Vârsta	R/S în V_1 val. maxime*
0-3 luni	6.5
3-6 luni	4.0
6 luni – 3 ani	2.4
3-5 ani	1.6
6-15	0.8

după Keith JD (din Viciu E şi col., 1962)

* valori mai mari decât cele tabelate se constată în hipertrofia ventriculară dreaptă

Vârsta	R/S în V_1 val. minime**
sub 1 an	0.8
1-5 ani	0.2
6-13 ani	0.1

** valori mai mici decât cele tabelate se constată în hipertrofia ventriculară stângă

Segmentul S-T

Denivelarea segmentului S-T este prezentată frecvent în derivaţiile precordiale. Cel mai adesea, se constată o subdenivelare S-T până la 2 mm în V_1, V_2, V_3, de aspect descendent-rectiliniu sau uşor convex în sus, cu variaţii respiratorii (fig. 4.32). În V_4, V_5, V_6, segementul S-T poate fi uşor supradenivelat cu concavitatea superioară sau rectiliniu continuu ascendent (Zuckermann R, 1959).

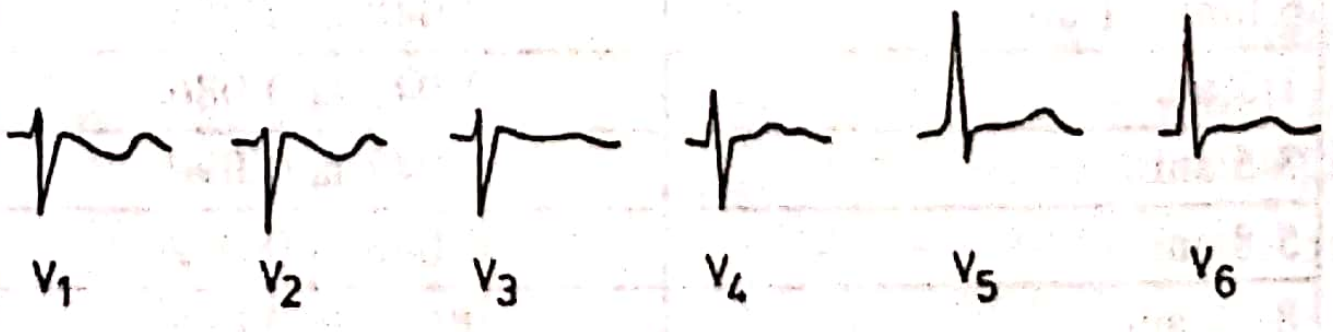

Fig. 4.32 : *Aspectul segmentului S-T şi al undei T la copii, în V_1, V_2, V_3 şi V_4 (după Zuckermann R, 1959 – modificat).*

Unda T

Axa electrică. Axa electrică a undei T în plan frontal variază în raport cu vârsta. În prima zi de viaţă, este situată între 0° şi +140° (în medie +70°), deplasându-se ulterior progresiv spre stânga. La nou-născuţi şi copii, ÂT este situată în cele mai multe cazuri între +30° şi + 70°, cu variaţii între 0° şi +80°. Între 8 şi 12 ani, ÂT variază între 0° şi + 60° (în medie + 30°) – tabel 4.8 şi fig. 4.30.

Polaritate. La copii, bucla vectocardiografică T este situată de obicei inferior şi posterior faţă de bucla QRS. În general, relaţia spaţială dintre bucla QRS şi bucla T este mult mai variabilă decât la adult, ceea ce corespunde unei variabilităţi mult mai mari a undei T, mai ales în derivaţiile precordiale. Orientarea posterioară a buclei T la copii condiţionează prezenţa undelor T negative în derivaţiile precordiale drepte (Hait G şi Gasul BM, 1963; Walsh SZ, 1964). Aspectul undelor T în raport cu vârsta poate fi rezumat după cum urmează:

- la naştere, unda T este pozitivă în V_1, aspect corelat cu predominanţa ventriculară dreaptă şi rezistenţa vasculară pulmonară crescută; după prima zi, o dată cu scăderea rezistenţelor vasculare pulmonare, unda T în V_1 devine negativă; în precordialele stângi, unda T este pozitivă sau izoelectrică la naştere şi devine negativă câteva ore mai târziu, aspect generat probabil de o insuficienţă coronariană relativă condiţionată de modificările circulatorii;
- la sugari şi la copiii până la 5 ani, undele T sunt negative în V_1, V_2, uneori şi în V_3, şi mai rar în V_4; însă, în condiţii normale, adâncimea undei T negative scade progresiv de la V_1 la V_4, iar tranziţia spre undele T pozitive din precordialele stângi se face de regulă printr-o undă T difazică de tip – + sau printr-o undă bifidă, de tip infantil (fig. 4.32);
- între 5 şi 8 ani, undele T sunt negative în V_1 şi mai rar în V_2;
- după vârsta de 8 ani, undele T din V_1 se pozitivează în cea mai mare parte a cazurilor, însă pot persista sub forma unei unde T negative sau difazice până la adolescenţă;
- în precordialele stângi (V_5, V_6), unda T este totdeauna pozitivă;
- în derivaţiile membrelor, unda T este totdeauna pozitivă în DI şi aVF, negativă în aVR şi variabilă în DIII, aVL.

Intervalul Q-T

Este ceva mai scurt imediat după naştere şi creşte uşor cu vârsta. Pentru aprecierea acestui interval, se va raporta la valorile teoretice în funcţie de frecvenţa cardiacă (tabel 4.3 şi fig. 4.15).

Unda U. În condiţii normale, nu prezintă deosebiri semnificative faţă de caracteristicile constatate la adult.

Electrocardiograma la persoanele în vârstă

În general, nu există un traseu electrocardiografic specific persoanelor în vârstă, ci numai anumite particularităţi care se înscriu cu o frecvenţă mai mare în raport cu incidenţa lor la persoanele de vârstă mijlocie (Berthaux P şi col., 1962; Mihalick MJ şi Fisch CH, 1974; Dumitru M, 1979):

- turtirea şi creşterea duratei undei P;
- alungirea intervalului P-R până la limita superioară a valorilor normale sau puţin peste această limită (mai ales peste vârsta de 80 de ani);
- microvoltaj, mai ales la bărbaţi (ca urmare a modificărilor de tip emfizematos sau a tulburărilor trofice ale pielii, care determină o creştere a rezistenţelor electrice);
- creşterea duratei complexului QRS până la limita superioară a valorilor normale (0.10 s) sau uşor peste această limită (0.11 s);
- tendinţă la deviaţie stângă în plan frontal a axei electrice QRS; o deviaţie mai mare de –30° exprimă de cele mai multe ori un hemibloc anterior stâng, consecinţă a proceselor de tip sclerodegenerativ din miocard;
- bloc minor sau major de ramură dreaptă, fără evidenţa clinică a unei suferinţe coronariene, expresie a aceloraşi procese de tip sclerodegenerativ din miocard;
- aspect QS în V_1, V_2 şi absenţa undei q în V_5, V_6, consecinţă a unui proces de fibroză septală; însă în aceste cazuri este de multe ori dificilă excluderea unui vechi infarct antero-septal;
- unde T de mică amplitudine în derivaţiile membrelor şi V_5, V_6, fără alte indicii de suferinţă cardiacă.

În absenţa altor elemente clinice şi electrocardiografice, aceste modificări trebuie interpretate ca o expresie a evoluţiei biologice până la această vârstă. Cu cât vârsta este mai înaintată (decada a 9-a şi a 10-a), procentul de trasee electrocardiografice normale creşte, probabil ca urmare a unor modificări involutive mai reduse ale ansamblului anatomo-funcţional cord-vase. Astfel, în decadele a 9-a şi a 10-a, procentul de electrocardiograme normale poate atinge 29% (Dumitru M, 1979). În fig. 4.33 redăm traseul electrocardiografic al unei femei în vârstă de 90 de ani, cu cord clinic şi radiologic normal.

În studiile consacrate persoanelor în vârstă, este menţionată prezenţa unor tulburări de ritm cardiac, fără evidenţa unei suferinţe coronariene: aritmie extrasistolică (12-15%) şi fibrilaţie atrială cronică cu ritm lent, fără acuze subiective (7-12%) (Berthaux P şi col., 1962; Aslan A şi David C, 1963; Dumitru C, 1979). Interpretarea acestor tulburări de ritm impune integrarea cu elementele examenului clinic şi cu alte date de laborator. Fibrilaţia atrială cu ritm lent poate fi de multe ori consecinţa proceselor de tip sclerodegenerativ din miocardul auricular, asociate cu procese de fibroză localizată în sistemul de conducere specializat al inimii.

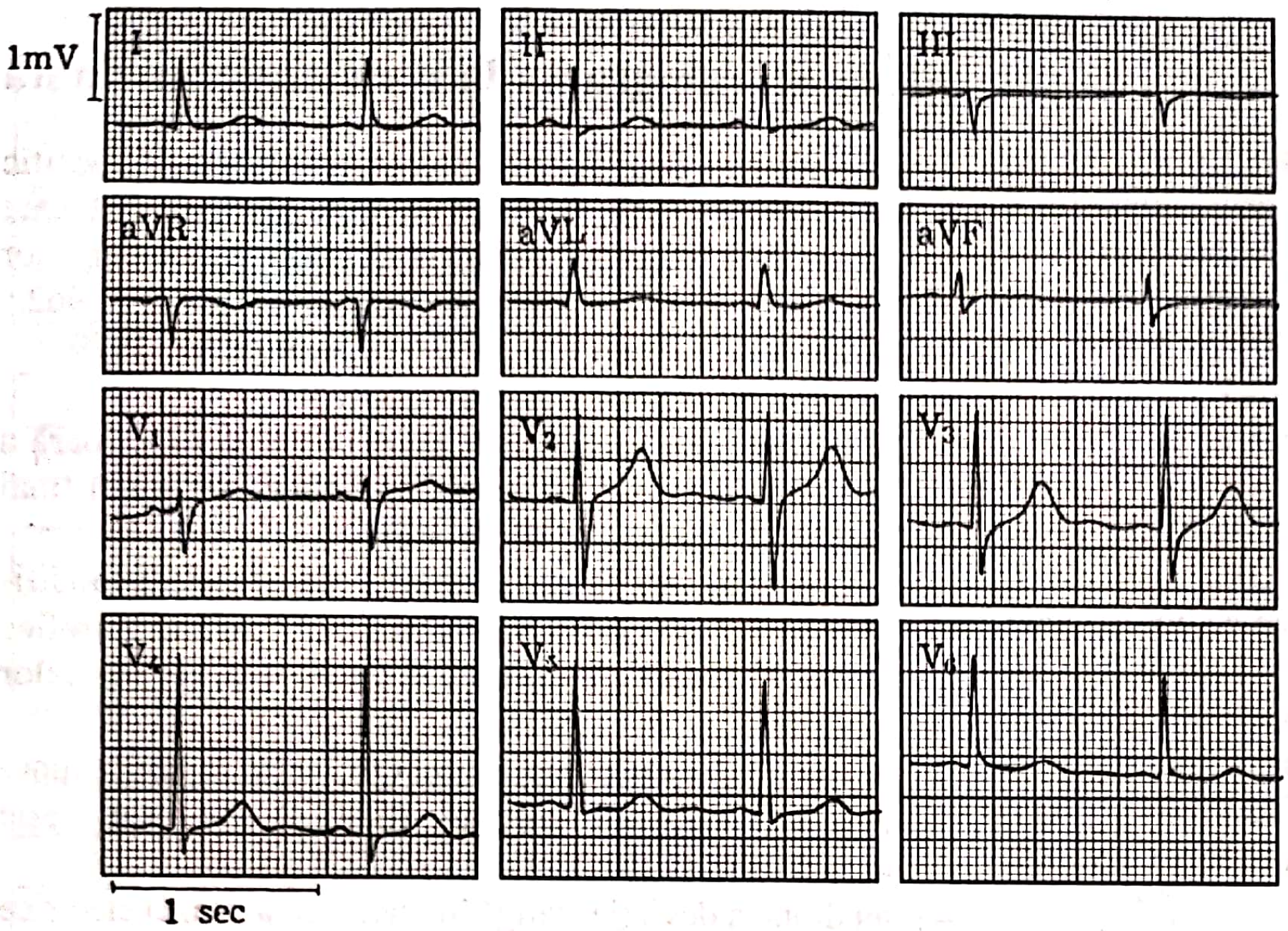

Fig. 4.33: *Femeie în vârstă de 90 de ani, cu cord clinic şi radiologic normal : traseu electrocardiografic normal.*

Traseele electrocardiografice ale persoanelor în vârstă pot prezenta însă şi modificări majore, cu semnificaţie patologică certă: semne electrice de infarct miocardic cronic, hipertrofie ventriculară, bloc major de ramură stângă, bloc atrioventricular de gradul II sau III, blocuri bi- sau trifasciculare. În absenţa unor criterii clinice şi/sau arteriografice, mecanismul – ischemic sau sclero-degenerativ – al tulburărilor de conducere atrioventriculare sau intraventriculare este dificil de precizat.

La bătrâni, mai ales peste vârsta de 70 de ani, sindromul nodului sinusal bolnav („sick sinus syndrome"), consecutiv proceselor de fibroză miocardică, nu reprezintă o apariţie rară. Electrocardiografic se manifestă prin bradicardie majoră, bloc sinoatrial sau pauze sinusale (deficit sinusal) şi apariţia intermitentă a unor tulburări de ritm cardiac cu frecvenţă înaltă (fibrilaţie atrială, flutter atrial, tahicardie paroxistică, tahicardie atrială haotică) (vezi capitolul 16: „Tulburări ale ritmului sinusal").

Electrocardiograma în cursul sarcinii

Sarcina reprezintă un proces fiziologic care impune inimii şi circulaţiei o supraîncărcare funcţională: creşterea debitului cardiac cu 30-50% (atât ca urmare a accelerării frecvenţei cardiace cu 10-20 bătăi pe minut, dar mai ales ca efect al creşterii volumului-bătaie), creşterea travaliului cardiac cu circa 50%, creşterea progresivă a volumului sanguin până la 30% (volumul plasmatic creşte cu circa 40% şi masa eritrocitară cu circa 20%), creşterea progresivă a vitezei de circulaţie, retenţie de apă şi sodiu în ţesuturi. În plus, apar modificări ale poziţiei inimii ca urmare a ascensiunii diafragmului.

În condiţii normale, particularităţile fiziologice enunţate mai sus nu se însoţesc de modificări notabile ale traseelor electrocardiografice. Principalele modificări electrocardiografice care pot fi constatate la femei în evoluţia unei sarcini normale pot fi rezumate după cum urmează (Wenger NK şi col., 1964; Chung EK, 1980; Perloff JK, 1980):

- tahicardie sinusală;
- deviaţie la stânga a axei electrice QRS în plan frontal (aspect R_IS_{III}) şi inversiunea undei T în DIII (ca urmare a poziţiei transversale a inimii), în primele două trimestre de sarcină;
- în cazuri mai rare apar unde Q adânci însoţite de unde T negative în DIII (ca urmare a rotaţiei orare a inimii în jurul axului anatomic longitudinal);
- aritmie extrasistolică atrială sau ventriculară (în ultimele luni de sarcină şi primele săptămâni ale perioadei post-partum);
- tulburări de repolarizare ventriculară cu caracter tranzitor: subdenivelări minime ale segmentului ST şi inversiunea unde T în derivaţiile membrelor şi precordiale; aceste modificări, care reapar şi în cursul sarcinilor subsecvente, exprimă foarte probabil tulburări metabolice miocardice de cauză hormonală sau tulburări ale tonusului simpatic-parasimpatic; însă, în cazul în care sarcina evoluează cu fenomene toxice sau cardiomiopatie peripartum (ultima lună de sarcină sau primele luni după naştere), modificările de repolarizare ventriculară pot fi majore.

Se pare că sarcina scade pragul de apariţie a recurenţelor de tahicardie paroxistică supraventricualtă prin mecanism de reintrare la femeile susceptibile de a manifesta această tulburare de ritm cardiac. În mod excepţional, pot apărea în evoluţia unei sarcini normale tulburări de conducere atrioventriculară. Astfel, într-un studiu efectuat pe 26.000 de femei ale căror sarcini evoluau normal, Copeland G și Stern TN (1958) notează 6 cazuri de bloc AV de tip perioade Luciani-Wenckebach, cu caracter tranzitor.

La femeile cu cardiopatii valvulare de origine reumatismală sau cu defecte congenitale, înregistrarea periodică a electrocardiogramei în cursul sarcinii permite identificarea unor eventuale modificări care, analizate în contextul clinic, pot oferi informații asupra evoluției bolii cardiace.

Electrocardiograma la obezi

Modificările electrocardiografice la obezi sunt condiționate de poziția înaltă a diafragmului și creșterea diametrelor transversal și antero-posterior ale cuștii toracice. Aceste modificări influențează poziția inimii și produce mișcări de rotație în jurul axelor anatomice.

În absența unei cardiopatii organice (obezi cu cord clinic normal), pot fi notate următoarele modificări electrocardiografice:

- microvoltaj relativ;
- deviație stângă a axei electrice QRS în plan frontal, cu rotație antiorară în jurul axului anatomic longitudinal: tip qR_IrS_{III} (fig. 4.34);
- în unele cazuri se produce o rotație orară a inimii în jurul axului longitudinal, încât apare aspectul S_IQ_{III} cu unde Q adânci în DIII, care se reduc sau dispar la inspirație adâncă;
- uneori pot apărea unde Q relativ adânci, însă de durată normală (≤ 0.03 s) în precordialele stângi V_4, V_5, V_6 (fig. 4.34);
- inversiunea izolată a undei T în DIII.

În formele severe de obezitate, se produce o creștere majoră a volumului sanguin, precum și a debitului și travaliului cardiac, proporțional cu excesul de greutate corporală (Kaltman AJ și Goldring RM, 1976). De asemenea, se poate constata o creștere a presiunii de umplere ventriculară stângă prin scăderea complianței ventriculare stângi și, ulterior, prin instalarea insuficienței ventriculare (Gordon HW și Braunwald E, 1980). Greutatea inimii crește în mod considerabil în raport cu greutatea ideală stabilită pe baza greutății corporale (Amad KH și col., 1965). De remarcat că modificările enunțate mai sus pot apărea la obezi chiar fără evidența unei alte cardiopatii organice și chiar în absența sindromului de hipoventilație alveolară. În aceste cazuri, apar semne electrocardiografice de hipertrofie ventriculară stângă (atenuate însă de multe ori ca urmare a obezității). Asocierea unei hipertensiuni arteriale și/sau a cardiopatiei ischemice accelerează apariția și evoluția modificărilor electrice: semne electrocardiografice de hipertrofie ventriculară și alterațiuni de tip ischemic.

Electrocardiograma la sportivii de performanță

Modificările electrocardiografice la sportivii de performanță sunt condiționate de supraîncărcarea hemodinamică a inimii și, de aceea, evoluează paralel și proporțional cu gradul și durata antrenamentului fizic. La aceasta își aduce contribuția și predominanța tonusului parasimpatic în condiții de repaus. Redăm mai jos principalele modificări electrocardiografice (Paparo NH și col., 1971; Zăgreanu I, 1976):

- bradicardie sinusală 40-60/min., care favorizează uneori apariția evadărilor AV joncționale sau a disociației AV de tip izoritmic;
- aritmie sinusală ventriculofazică;
- unde P negative în DI (ritm atrial stâng intermitent?);
- extrasistole atriale sau ventriculare monomorfe (pot apărea în momentul începerii probei sportive);
- alungirea intervalului P-R (0.21-0.30 s, mult mai rar peste 0.30 s), mai ales la atleții care practică un

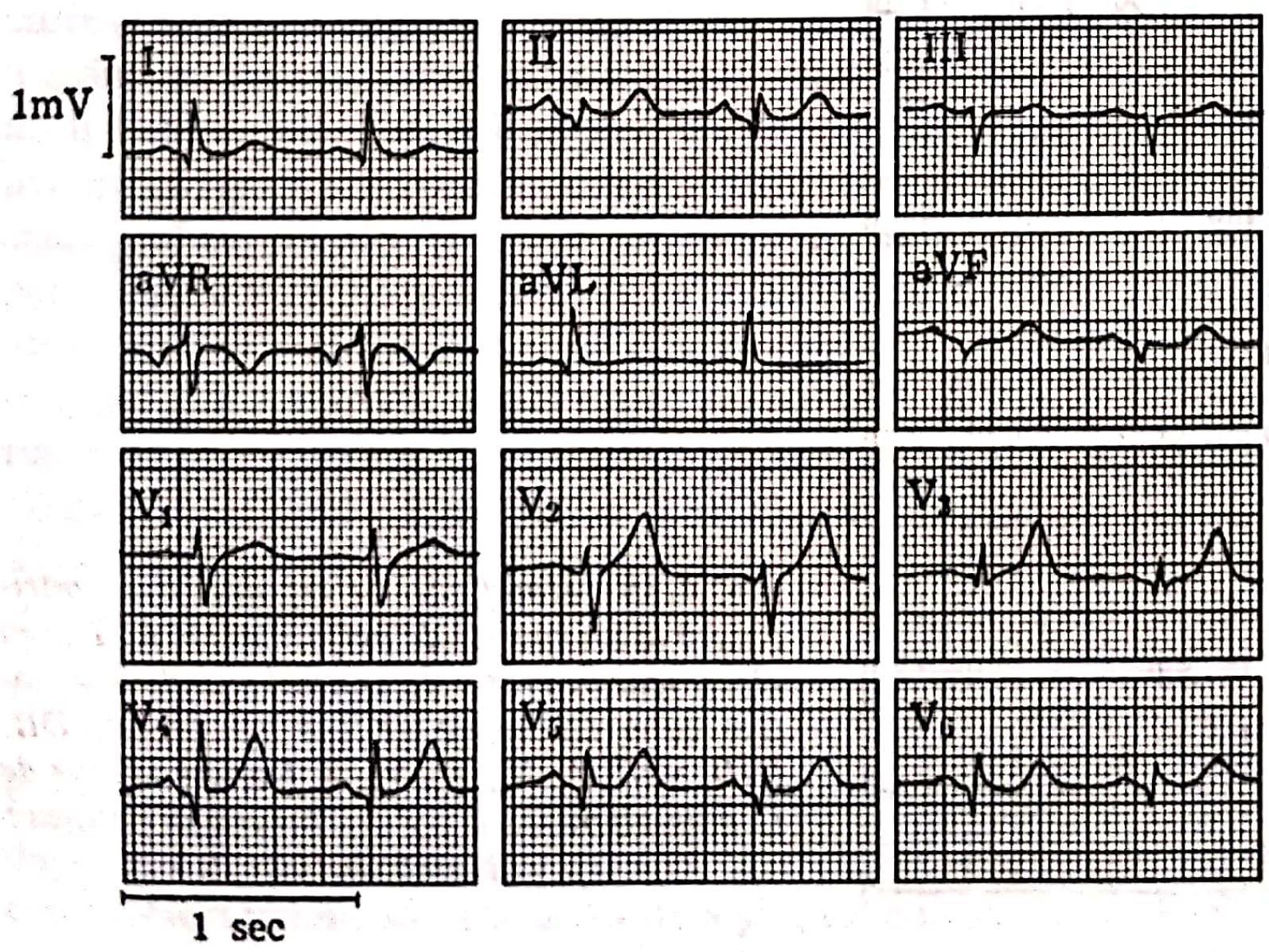

Fig. 4.34: *Traseu electrocardiografic la o mare obeză (talia 154 cm, greutatea 110 kg). Se remarcă: microvoltaj, aspect qR_I și rS_{III} (rotație antiorară în jurului axului bază-vârf), aspect QR (cu unde Q = 2-13 mm) în V_4, V_5, V_6.*

antrenament intens de mai mulţi ani; după efort sau administrare de atropină, intervalul P-R revine între limitele valorilor normale;

- durata QRS atinge limita superioară a valorilor normale (0.10-0.11 s) şi mai rar 0.12 s;
- creşterea amplitudinii undelor R în precordialele stângi (V_4, V_5, V_6);
- aspect de bloc minor de ramură dreaptă, consecutiv creşterii presarcinii ventriculului drept;
- unde T ample şi simetrice în derivaţiile precordiale (V_2-V_4) asociate cu bradicardia sinusală (aspect de hipervagotonie);
- discretă supradenivelare a segmentului ST asociată cu unde T negative în V_3, V_4, V_5, V_6, uneori şi în DII, DIII, aVF; aceste modificări de repolarizare ventriculară dispar după administrarea de clorură de potasiu (fig. 4.35) sau prin efort (fig. 4.36) şi par a fi condiţionate de tonusul vagal crescut şi de pierderea potasiului miocardic;
- unde U ample (condiţionate de bradicardia sinusală);
- creşterea duratei intervalului Q-T, mai ales la sportivii situaţi la vârful perioadei de antrenament (uneori se măsoară în mod eronat intervalul Q-U, dată fiind prezenţa unor unde U ample care se suprapun parţial peste unda T).

Modificările electrocardiografice descrise mai sus regresează progresiv după încetarea antrenamentului fizic intensiv. Ele pot fi prezente şi la persoanele care prin profesia lor depun eforturi fizice intense şi prelungite.

Deşi modificările electrocardiografice constante la sportivii de performanţă sunt interpretate ca fiziologice,

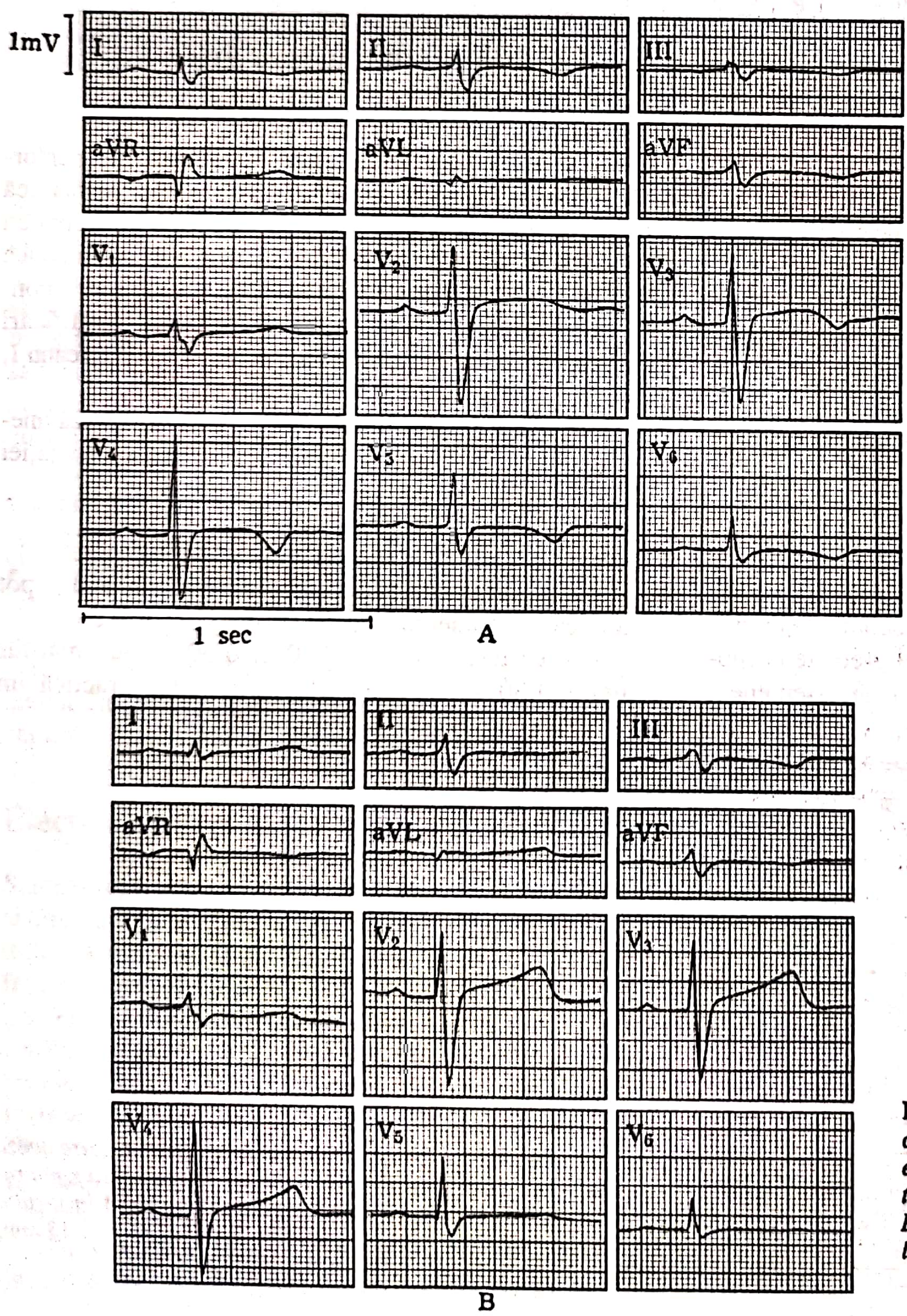

Fig. 4.35: *Modificări de repolarizare ventriculară la un sportiv de performanţă. A. Traseu electrocardiografic de control: unde T negative cu o adâncime de 1-4 mm în DI, DII, DIII, aVF, V_3, V_4, V_5, V_6. B. După 1 1/2 ore de la administrarea a 7 g de clorură de potasiu: pozitivarea undelor T.*

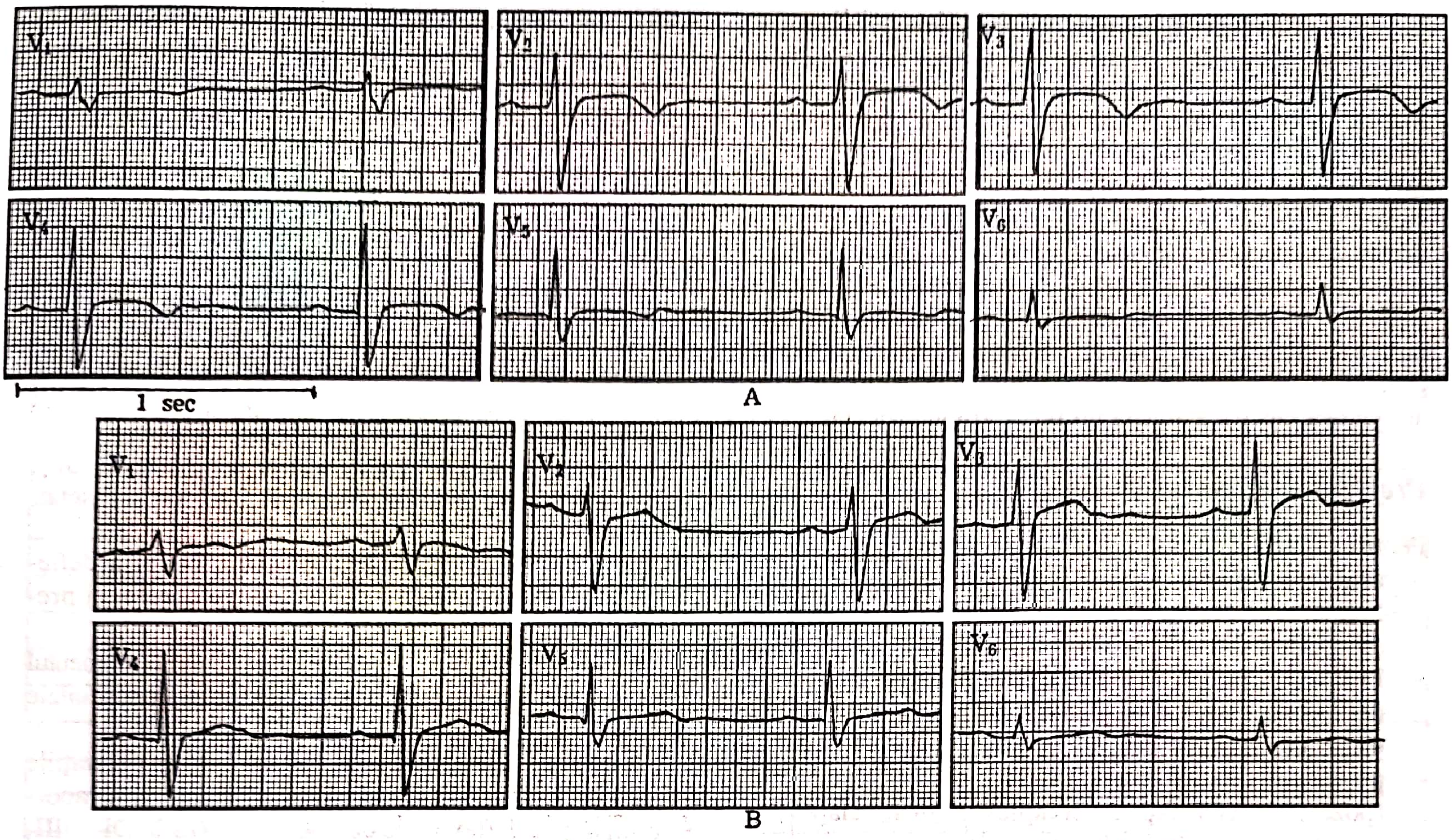

Fig. 4.36 : *Aceeaşi persoană (sportiv de performanţă) ca în fig. 4.35. Proba de efort maximală (cicloergometru) determină dispariţia modificărilor de repolarizare ventriculară. A. Traseu electrocardiografic de control. B. Imediat după efort (150 ws – 10 minute).*

este recomandabil ca analiza lor să fie făcută în cadrul unui examen clinic minuţios, completat, dacă este cazul, cu alte explorări (examen radiologic, ecocardiogramă).

Criterii de interpretare a electrocardiogramei

Pentru a realiza o interpretare corectă, este necesar ca citirea electrocardiogramei să se facă în mod sistematic, urmând un anumit procedeu care, cu timpul, trebuie să devină obişnuinţă. Este util să posedăm un compas pentru măsurarea rapidă a intervalelor dintre diferitele unde electrocardiografice, precum şi tabele sau nomograme necesare pentru calcularea frecvenţei cardiace şi stabilirea valorilor ideale ale intervalelor P-R şi Q-T în funcţie de frecvenţa cardiacă. De asemenea, există rigle transparente din material plastic ce permit determinarea rapidă a frecvenţei cardiace, a duratei intervalelor electrocardiografice, a ÂQRS etc.

Date preliminare

Electrocardiograma trebuie citită, dacă este posibil, numai după un examen clinic complet. Cel care citeşte electrocardiograma trebuie să cunoască vârsta şi sexul bolnavului, tipul constituţional şi greutatea, diagnosticul clinic prezumptiv, prezenţa unui revărsat pleural sau peritoneal, pneumotorax, deformare toracică, toracoplastie sau altă intervenţie chirurgicală la nivelul cuştii toracice. Este de asemenea indispensabilă cunoaşterea tratamentului urmat anterior : digitală, chinidină sau alte droguri antiaritmice, droguri antihipertensive, propranolol, diuretice.

Verificarea condiţiilor tehnice de înregistrare

Înainte de citirea propriu-zisă, este necesar să se verifice condiţiile tehnice ale înregistrării : calitatea curbelor de etalonare, conexiuni defectuoase (inversiunea polarităţii în DI determină apariţia unor unde P, complexe QRS şi unde T negative în această derivaţie) şi eventuale artefacte. Derivaţiile bipolare ale membrelor trebuie să satisfacă relaţia : DII = DI + DIII, adică oricare undă din DII trebuie să fie egală cu suma deflexiunilor corespunzătoare din DI şi DIII. În sfârşit, trebuie precizată viteza de derulare a hârtiei, care de regulă este indicată de un cronograf sau menţionată pe electrocardiogramă.

Analiza propriu-zisă a electrocardiogramei

Analiza electrocardiogramei trebuie să excludă de la bun început procedeele empirice bazate pe o memorizare mecanică a diverselor tipuri morfologice. Aprecierea corectă a traseului presupune o interpretare bazată pe concepţia vectorială, adică pe reprezentarea desfăşurării spaţiale şi în timp a potenţialelor electrice cardiace, precum şi a relaţiilor acestora cu liniile de derivaţie. În unele cazuri mai complexe, este necesară reprezentarea grafică a desfăşurării vectorilor cardiaci atât în plan frontal, cât şi în cel orizontal. Uneori sunt necesare derivaţii suplimentare: precordiale înalte (în caz de infarct miocardic cu localizare înaltă), precordiale drepte suplimentare (hipertrofii ventriculare drepte), V_7, V_8 (infarct miocardic postero-lateral), esofagiene sau endocavitare (tulburări de ritm în care activitatea electrică atrială nu poate fi identificată).

Precizarea ritmului de bază

Pentru stabilirea ritmului de bază se va face:

- analiza completă a undei P (polaritate, durată, amplitudine, morfologie), atât în derivaţiile membrelor, cât şi în cele precordiale;
- în cazul absenţei undelor P vor fi identificate alte deflexiuni care exprimă activitatea electrică atrială (unde de fibrilaţie sau flutter atrial);
- precizarea relaţiei dintre undele P şi complexele QRS (poziţia undei P faţă de complexul QRS, relaţia fixă sau absenţa oricărei relaţii);
- măsurarea duratei intervalului P-R, de obicei în DII; în caz de conduceri bipolare sincrone, această durată se determină de la începutul undei P cea mai precoce până la începutul complexului QRS cel mai precoce;
- va fi menţionată, de asemenea, eventuala prezenţă a extrasistolelor, frecvenţa şi tipul acestora (atriale, a-v joncţionale, ventriculare), precum şi modul de cuplaj cu complexele de origine sinusală.

Calcularea frecvenţei cardiace

Frecvenţa cardiacă se calculează cu ajutorul ordonatelor de timp.

În condiţiile ritmului sinusal sau, în general, ale unui ritm ventricular regulat, se precizează numărul de spaţii delimitate de ordonatele de timp cuprinse într-un interval R-R. Acest număr se multiplică cu 4 (la viteza de derulare a hârtiei de 25 mm/s), cu 2 (la o viteză de derulare a hârtiei de 50 mm/s) sau cu 1 (la o viteză de derulare a hârtiei de 100 mm/s). Se obţine astfel durata unui ciclu cardiac (interval R-R) exprimată în sutimi de secundă. Se împarte 6000 (un minut transformat în sutimi de secundă) la durata R-R, obţinându-se astfel frecvenţa cardiacă pe minut. Dacă frecvenţa atrială şi cea ventriculară sunt diferite (disociaţii atrioventriculare), se va calcula frecvenţa undelor P şi, separat, frecvenţa complexelor QRS. În cazul unui ritm neregulat, de exemplu fibrilaţie atrială, se va calcula frecvenţa medie a ritmului ventricular (se împarte 6000 la durata medie a intervalului R-R, calculată pe 10-20 intervale).

Pentru determinarea rapidă a frecvenţei cardiace (bătăi/minut există rigle speciale sau tabele (tabel 4.13). Prin obişnuinţă, frecvenţa cardiacă poate fi stabilită printr-un calcul mental rapid.

Analiza electroventriculogramei

Analiza complexului QRS. Se face pe baza următoarelor criterii:

- stabilirea ÂQRS medii în plan frontal, prin calcularea suprafeţelor QRS în DI şi DIII; pentru necesităţile clinice, este suficientă determinarea axei electrice momentane maxime, pe baza amplitudinii şi sensului deflexiunilor maxime ale complexului QRS;
- aprecierea generală a morfologiei complexului QRS (tip morfologic fin sau deformat, îngroşat, croşetat, cu platou);
- precizarea duratei complexului QRS, cât şi a deflexiunilor componente, în derivaţiile membrelor şi precordiale;
- determinarea timpului de activare ventriculară (momentul de apariţie a deflexiunii intrinsecoide) în precordialele drepte (V_1) şi stângi (V_6);
- măsurarea amplitudinii complexului QRS în derivaţiile membrelor, cât şi în precordiale, precum şi a raportului dintre deflexiunile componente (R/S în DI, DIII, V_1 şi V_6);
- precizarea zonei tranziţionale în derivaţiile precordiale.

Analiza segmentului S-T. Se face în toate derivaţiile, menţionându-se decalajele de la linia izoelectrică (supra- sau subdenivelare) în mm sau mV; se va preciza, de asemenea, tipul morfologic al denivelării segmentului S-T: ascendent, orizontal, descendent, rectiliniu, concav sau convex.

Analiza undei T. Se precizează ÂT în plan frontal, precum şi polaritatea, amplitudinea, morfologia (simetrică sau asimetrică) în toate derivaţiile. Pentru aprecierea mai corectă a amplitudinii undelor T este uneori util să se calculeze raportul T/R mai ales în DI, aVL, V_5 şi V_6. Adâncimea undelor T negative va fi exprimată în mm sau mV. Precizarea ÂT şi a relaţiei cu ÂQRS (unghiul α) este utilă pentru aprecierea tipului de deviaţie axială (concordant sau discordant).

Determinarea intervalului Q-T. Intervalul Q-T se măsoară în derivaţia în care unda T este amplă şi cu punctul terminal distinct. Pentru mai multă precizie, se recurge la extrapolarea pantei descendente a undei T şi se calculează media pe mai multe intervale Q-T. În derivaţii sincrone intervalul Q-T se măsoară de la începutul undei Q, cea mai precoce, până la sfârşitul undei T, cea mai tardivă. Se vor menţiona eventualele abateri faţă de valorile teoretice, stabilite în raport cu frecvenţa cardiacă, sau se va calcula intervalul Q-T corectat, raportându-se la valorile standard.

Unda U. Vor fi menţionate: polaritatea, amplitudinea, raportul T/U şi derivaţiile în care această undă este prezentă.

Tabel 4.13 : *Determinarea frecvenței cardiace la viteza de derulare a hârtiei de 25 mm/s**

R-R (număr de spaţii delimitate de ordonatele de timp)	R-R (sutimi de secundă)	Frecvenţa cardiacă (bătăi/minut)	R-R (număr de spaţii delimitate de ordonatele de timp)	R-R (sutimi de secundă)	Frecvenţa cardiacă (bătăi/minut)
5	20	300	28	112	54
6	24	25	29	116	52
7	28	214	30	120	50
8	32	188	31	124	48
9	36	167	32	128	47
10	40	150	33	132	45
11	44	136	34	136	44
12	48	125	35	140	43
13	52	115	36	144	42
14	56	107	37	148	41
15	60	100	38	152	40
16	64	94	39	156	39
17	68	88	40	160	38
18	72	83	41	164	37
19	76	79	42	168	36
20	80	75	43	172	35
21	84	71	44	176	34
22	88	68	45	180	33
23	92	65	46	184	33
24	96	63	47	188	32
25	100	60	48	192	31
26	104	58	49	196	31
27	108	56	50	200	30

* La viteza de derulare a hârtiei de 50 mm/s, cifrele din coloana 2 (5) se divid prin 2, iar cele din coloana 3 (6) se multiplică cu 2 ; la viteza de 100 mm/s, cifrele din coloana 2 (5) se divid prin 4, iar cele din coloana 3 (6) se multiplică cu 4.

BULETIN ELECTROCARDIOGRAFIC

Nr......... Data........

Numele şi prenumele .... Vârsta.......... ani
Diagnostic clinic ....
Medicaţie ....
RITMUL
auricular............./min.
ventricular.........../min.
UNDA P
axa electrică... polaritate..
durata.. morfologie...
INTERVALUL P-R...

COMPLEXUL QRS	Deriv. membrelor	Deriv. precordiale
axă electrică	....	....
durată	....	....
amplitudine	....	....
morfologie	....	....
defl. intrinsecă	....	....

UNDA T	Deriv. membrelor	Deriv. precordiale
axă electrică	....	....
polaritate	....	....
amplitudine	....	....
morfologie	....	....

SEGMENTUL S-T...
INTERVALUL Q-T .... (teoretic =............) ....
UNDA U..
OBSERVAŢII ....
CONCLUZII ....

Concluzii (vezi modelul de buletin electrocardiografic de la pag. 119)

După analiza electrocardiografiei, concluziile vor fi formulate pe buletin, după cum urmează:

1. Diagnosticul ritmului cardiac: ritm sinusal, stimulator migrant, aritmie atrială haotică, ritm AV joncţional, fibrilaţie atrială, flutter atrial, tahicardie paroxistică (atrială, AV joncţională, ventriculară), disociaţie AV prin interferenţă, bloc AV total etc.; la acest punct, vor fi menţionate şi eventualele tulburări de conducere de gradul I sau II.
2. Frecvenţa cardiacă pe minut (în caz de disociaţie AV, se va menţiona, separat, frecvenţa atrială şi cea ventriculară).
3. Menţionarea prezenţei unor eventuale extrasistole (tip, frecvenţă de apariţie, modificarea ritmului de bază).
4. Precizarea ÂP, ÂQRS şi ÂT în plan frontal.
5. Concluziile privind modificările undei P, complexului QRS, segmentului S-T şi undei T; dacă este posibil, se va preciza tipul modificărilor de repolarizare: primare, secundare sau mixte (uneori este necesar să se calculeze gradientul ventricular).
6. Aprecierea intervalului Q-T şi a undei U (dacă este cazul).

Erori în interpretarea electrocardiogramei

Interpretarea unei electrocardiograme reprezintă un act medical de mare responsabilitate profesională. Erorile, atât cele prin omisiune, cât şi cele care rezultă din interpretarea exagerată a unor modificări nesemnificative pot conduce la denaturarea diagnosticului clinic sau la o adevărată „patologie electrocardiografică". De altfel, dată fiind nespecificitatea multor alteraţiuni electrocardiografice, nu se poate concepe o interpretare corectă a traseelor electrice în afara contextului clinic.

Principalele cauze de eroare ce pot apărea la interpretarea traseului electrocardiografic sunt menţionate în cele ce urmează.

1. *Ignorarea coeficientului de sensibilitate, specificitate a valorii predictive şi a coeficientului de utilitate a elementelor de semiologie electrocardiografică*. Criteriile de diagnostic electrocardiografic nu prezintă o valoare absolută, date fiind limitele relativ largi de variaţie a traseelor electrice normale. De exemplu, criteriul Sokolow-Lyon (SV1 sau SV2 + RV5 > 35 mm), utilizat în diagnosticul hipertrofiei ventriculare stângi, prezintă o sensibilitate de 56%, o specificitate de 87%, o valoare predictivă de 80% şi un indice de clasificare corectă de 49%. Procentele de mai sus atestă că acest criteriu se constată la numai 56% dintre persoanele cu hipertrofie ventriculară stângă (sensibilitate), că poate fi prezent şi la 13% dintre persoanele fără hipertrofie ventriculară stângă (specificitate), că numai 80% dintre persoanele cu indice egal sau mai mare decât 35 prezintă hipertrofie ventriculară stângă (valoare predictivă) şi, în sfârşit, că în cadrul unei populaţii cercetate acest criteriu este util numai în 49% din cazuri (indice de clasificare corectă).

2. *Încercarea de a stabili un diagnostic etiologic pentru modificările electrocardiografice*. Modificările electrice vor fi descrise şi analizate sub aspect electrofiziologic, precizându-se numai diagnosticul electrocardiografic. Cele mai multe alteraţiuni electrice sunt nespecifice şi, în consecinţă, nu permit un diagnostic etiologic. De exemplu, cu excepţia sindromului electrocardiografic al infarctului miocardic, nu există modificări electrice specifice pentru cardiopatia ischemică. De altfel, imagini de infarct miocardic pot apărea şi la bolnavii cu tumori ale cordului. În aceeaşi situaţie poate fi inclus şi sindromul electrocardiografic al fibrilaţiei atriale, dat fiind că această tulburare de ritm este condiţionată de numeroase cauze (cardiopatii mitrale, cardiopatie ischemică, cardiopatie hipertensivă, cardiomiopatii, cardiopatii congenitale, embolie pulmonară, cord tiroidian etc.).

3. *Utilizarea unor criterii de diagnostic electrocardiografic insuficient standardizate şi imprecis formulate*. Este indispensabil ca interpretarea electrocardiogramei să se bazeze numai pe criterii obiective, stabilite prin metode riguros ştiinţifice (de exemplu, Codul Minnesota pentru cardiopatia ischemică). Vor fi evitate formulări ca „unde T mici", „unde T ample", „leziuni difuze". În aceste cazuri, pentru mai multă exactitate, se va menţiona amplitudinea undelor T (în mm sau în mV) şi raportul T/R în derivaţiile respective.

4. *Ignorarea modificărilor S-T, T de tip funcţional şi interpretarea acestora ca fiind de cauză „ischemică"*. În aceste cazuri este necesară completarea investigaţiilor (manevre respiratorii, teste farmacodinamice, probe de efort etc.).

5. *Analiza superficială a traseelor electrice cu tulburări de ritm cardiac*. În prezenţa unei tulburări de ritm cardiac este necesară examinarea întregului traseu. Dacă este cazul, se va repeta înregistrarea, efectuându-se trasee mai lungi sau monitorizare. În cazul în care identificarea activităţii electrice atriale pe traseele de suprafaţă este dificilă, se va recurge la diverse manevre (de exemplu, compresiunea sinusului carotidian) sau la înregistrări suplimentare (derivaţii esofagiene sau endocavitare). Analiza minuţioasă a traseelor este indispensabilă. De exemplu, în prezenţa fibrilaţiei atriale la un bolnav digitalizat, dacă nu se măsoară cu atenţie durata ciclurilor cardiace, se poate trece peste faptul că uneori cele mai multe intervale R-R sunt egale, ceea ce atestă prezenţa unui ritm AV joncţional.

6. *Ignorarea medicaţiei pe care a primit-o bolnavul* poate conduce la interpretarea eronată a unor modificări electrocardiografice (de exemplu: subdenivelarea segmentului S-T indusă de digitală, unda U amplă produsă de

diuretice, alungirea intervalului Q-T produsă de chinidină şi procainamidă).

7. *Traseele electrice incorect înregistrate sau cu artefacte vor fi repetate.*

8. *Ignorarea datelor clinice* creează nu numai o serie de dificultăţi de interpretare, dar şi posibilitatea unor erori de diagnostic. De exemplu, precizarea etiologiei unor modificări de repolarizare ventriculară, a unui bloc minor de ramură dreaptă, interpretarea probelor de efort la persoanele cu prolaps de valvă mitrală, hipertensiune arterială sistemică.

Bibliografie

Amad KH, Brennan JC, Alexander JK: The cardiac pathology of chronic exogenous obesity. Circulation, 1965, 32: 740.

Aslan Ana, David C: Inima la bătrâni (in Cardiologia, vol. II, sub red. Theodorescu B Ed. Medicală, Bucureşti, 1963: 403-422).

Bekheit S, Ali A: Q-T interval in idiopathic prolapsed mitral valve. Am J Cardiol (abstr.), 1978, 41: 374.

Berthaux P, Beck H, Lassablière C, Bouchon JP: L'électrocardiogramme du vieillard. Cœur Med Int, 1962, 1: 413.

Blackman N, Kuskin L: Inverted T waves in the precordial electrocardiogram of normal adolescents. Am Heart J, 1964, 67: 304.

Braunwald E, Zipes DG, Libby P (Edited by): Heart Disease. A Textbook of Cardiovascular Medicine, 6th ed., W.B. Saunders Company, 2001.

Caceres CA, Kelser GA: Duration of the normal P wave. Am J Cardiol, 1959, 3: 449.

Camerini F, Davies LG: Secondary R waves in right chest leads. Brit Heart J, 1955, 17: 28.

Charles MA, Benziner TA, Glasser SP: Atrial injury current in pericarditis. Arch Intern Med, 1973, 131: 657.

Chou TC: Electrocardiography in Clinical Practice. Grune and Stratton, New York – San Francisco – London, 1979.

Chung E: Electrocardiograpy: Practical Applications with Vectorial Principle. Harper and Row Publ, Hagerstown, 1980.

Copeland GD, Stern TN: Wenckebach periods in pregnancy and puerperium. Am Heart J, 1958, 56: 291.

Cotoi S, Drăgulescu SI: Potenţialul de acţiune al ventriculului drept la bolnavii cu fibrilaţie atrială şi supradozaj digitalic. Med Internă (Bucureşti), 1975, 27: 437.

Cotoi S, Ligia Constantinescu, Berceanu M: Potenţialul de acţiune monofazic al atriului drept la bolnavi cu disfuncţie tiroidiană. Med Internă (Bucureşti), 1974, 26: 83.

Csapo G: Konventionelle und intrakardiale Elektrokardiographie. Ciba-Geigy GmbH, Wehr/Baden, 1980.

Day CP, McComb JM, Campbell RWF: QT dispersion: An indicator of arrhythmia risk in patients with long QT intervals. Br Heart J, 1990, 63: 342-344.

Doroghazi M, Childers R: Time related changes in the Q-T interval in acute myocardial infarction: possible relation to local hipocalcemia. Am J Cardiol, 1978, 41: 684.

Dumitru M: Bazele Gerontologiei. Ed. Medicală, Bucureşti, 1979.

Fattorusso V, Ritter O: Atlas d'Électrocardiographie. Ed. Masson, Paris, 1963.

Fisch C: Electrocardiography and Vectorcardiography, in Braunwald E, Heart Disease. A textbook of Cardiovascular Medicine, W.B. Saunders, 1992, 116-155.

Fisch C: Evolution of the clinical electrocardiogram. J Am Coll Cardiol, 1989, 14: 1127.

Franz MR, Borgheer K, Castartd-Jäkle A *et al.*: Human ventricular repolarization and T wave genesis. Prog Cardiovasc Dis, 1991, 33: 369-384.

Franz MR: Time for yet another QT correction algorithm? Bazett and beyond. J Am Coll Cardiol, 1994, 23: 1554-1557.

Friedberg ChK: Diseases of the Heart. W.B. Saunders Comp., Philadelphia – London, 1966.

Garson AJr: How to measure the QT interval. What is normal? Am J Cardiol, 1993, 72: 148-168.

Gavrilescu St., Cotoi S, Pop T: The monophasic action potential of the right atrium. Cardiology, 1972, 57: 200.

Georgopoulos AJ, Proudfit WL, Page IH: Relationship between arterial pressure and negative U waves in electrocardiograms. Circulation, 1961, 23: 675.

Giardin M-J, Isner MJ, Fox MS: Pseudoischemic false positive S-T segment changes induced by hiperventilation in patients with mitral valve prolapse. Am J Cardiol, 1980, 45: 952.

Gordon HW, Braunwald E: Endocrine and Nutritional Disorders and Heart Disease (in Heart Disease, sub red. Braunwald E, W.B. Saunders Comp., Philadelphia – London – Toronto, 1980: 1826-1853).

Guntherot WG: Pediatric Electrocardiography. W.B. Saunders Comp., London – Philadelphia, 1965.

Hait G, Gasul BM: The evolution and significance of T wave changes in the normal newborn during the first seven days of life. Am J Cardiol, 1963, 12: 494.

Hiss RG, Lamb LE, Allen NF: Electrocardiographic findings in 67.375 asymptomatic patients. Am J Cardiol, 1960, 6: 200.

Hiss RG, Lamb LE: Electrocardiographic findings in 122.043 individuals. Circulation, 1962, 25: 947.

Horan LG, Flowers NC: Electrocardiography and Vectorcardiography (in Heart Disease, sub red. Braunwald E, W.B. Saunders Comp., Philadelphia – London, 1980: 198-252).

Hugenholz PG: Electrocardiographic abnormalities in cerebral disordes. Report of six cases and review of the literature. Am Heart J, 1962, 26: 891.

Ionescu V: Factori de eroare în diagnosticul şi tratamentul bolilor de inimă. Ed. Academiei RSR, Bucureşti, 1980.

Ionescu V: Tulburări cardiovasculare la limita dintre normal şi patologic. Ed. Academiei RSR, Bucureşti, 1972.

James T: Congenital deafness and cardiac arrhythmias. Am J Cardiol, 1967, 19: 627.

Jervell A, Lange Nielsen F: Congenital deaf-mutism, functional heart diseases with prolongation of the Q-T interval and sudden death. Am Heart J, 1957, 54: 59.

Kaltman AJ, Goldring RM: Role of circulatory congestion in the cardiorespiratory failure of obesity. Am J Med, 1976, 60: 645.

Kambara J, Phillips J: Long-term evaluation of early repolarization syndrome (normal variant RS-T segment elevation). Am J Cardiol, 1976, 38: 157.

Keck EW, Brode P, Bruns HA, Marcsek Z, Passarge E: Pädiatrische Kardiologie. Urban-Schwarzenberg, München – Wien – Baltimore, 1977.

Kemp RL, Surawicz B, Bettinger JC, Gottlieb H, Bellet S: Prognostic significance of negative U waves in electrocardiogram in hypertension. Circulation, 1957, 15: 98.

Kleinerman L, Bantea C, Olga Dumitrescu Bogdan, Sabina Lecca: Electrocardiografie practică. Ed. Medicală, Bucureşti, 1968.

Kossmann CE, Burchell HB, Pruitt RD, Scott RC : The electrocardiogram in ventricular hypertrophy and bundle branch block. Circulation, 1962, 26 : 1337.

Kossmann CE : The normal electrocardiogram. Circulation, 1953, 8 : 920.

Lamb LE : Electrocardiography and Vectorcardiography. W.B. Saunders Comp., Philadelphia, 1965.

Lee TH : Electrocardiography Guidelines, in Braunwald E, Zipes DG, Libby P (eds), Heart Disease. A textbook of Cardiovascular Medicine, 6th ed., W.B. Saunders Company, 2001 : 126-128.

Lepeschkin E : Physiologic basis of the U wave (in Advances in Electrocardiography, sub red. Schlant RC şi Hurst JW, Grune-Stratton, New York, 1976 : 353-376).

MacFarlane PW, Lawrie TDV (Eds.) : Comprehensive Electrocardiography : Theory and Practice in Health and Disease, New York, Pergamon, 1989.

Marcu C, Bostaca I, Negoiţă CI : Semnificaţia clinică a undei U negative. Rev Med Chirurg (Iaşi), 1976, 80 : 179.

Mathew TC, Shankariah L, Spodick DH : Electrocardiographic correlates of absent septal q waves. Am J Cardiol, 1998, 82 : 809-811.

Mihalick MJ, Fisch C : Electrocardiograpic findings in the aged. Am Heart J, 1974, 87 : 117.

Mirvis DM, Berson AS, Godberger AL *et al.* : Instrumentation and practice standards for electrocardiographic monitoring in special care units. A report for health professionals by a Task Force of the Council on Clinical Cardiology. American Heart Association. Circulation, 1989, 79 : 464-471.

Morris JJ jr, Estes EH jr, Whalen RE, Thompson HK, McIntosh HD : P waves analysis in valvular heart disease. Circulation, 1964, 29 : 242.

Moss AJ : Measurement of the QT interval and the risk associated with QTc interval prolongation. A review. Am J Cardiol, 1993 : 23B-25B.

Narula O, Scherlag JB, Samet Ph, Javier RP : Atrioventricular block. Localisation and classification by His bundle analysis. Am J Med, 1971, 50 : 146.

Negoiţă CI, Marcu C, Georgeta Datcu, Gioconda Dobrescu, G Dămăceanu : Cardiomiopatia adregenică. Rev Med Chirurg (Iaşi), 1979, 83 : 27 (a).

Negoiţă CI, Marcu C, Sabina Barna, Georgescu G, Dămăceanu G : Cercetări în cardiopatia hipertensivă. Memoriile Secţiilor Ştiinţifice, Academia RSR, s. IV, t. II, 1979 : 263-276 (b).

Osborn JJ : Experimental hypotermia : respiratory and blood pH changes in relation to cardiac function. Am J Physiol, 1953, 175 : 389.

Paparo NH, Wendkos MH, Brunner D : T wave abnormalities in the electrocardiograms of top-ranking athletes without demonstrable organic heart disease. Am Heart J, 1971, 81 : 743.

Perloff JK : Pregnancy and Cardiovascular Diseases (in Heart Disease, sub red. Braunwald E, W.B. Saunders Comp., Philadelphia - London - Toronto, 1980 : 1871-1892).

Podrid PJ, Kowey PR : Cardiac Arrhythmia, 2nd ed., Lippincott Williams & Wilkins, 2001.

Prişcu R, Maiorescu M, Serafim N : Elemente de Electrocardiopatie Pediatrică. Ed. Medicală, Bucureşti, 1971.

Puech P : Human intracardiac electrocardiography (in Developments in Cardiovascular Medicine, sub red. Dickinson CJ şi Marks J, MTP Press Limited, Lancaster - England, 1978).

Puech P : L'activité auriculaire normale et pathologique. Masson et Cie, Paris, 1956.

Scherlag BJ, Lau SH, Helfant RH, Berkowitz WD, Stein E, Damato AN : Catheter technique for recording His bundle activity in man. Circulation, 1969, 39 : 13.

Schlant RC, Adolph RJ, DiMarco JP *et al.* : Guidelines for electrocardiography. A Report of the American College of Cardiology/American Heart Association Task Force on Assessment of Diagnostic and Therapeutic Cardiovascular Procedures (Committee on Electrocardiography), Circulation, 1992, 85 : 1221-1228.

Schwartz PJ, Periti M, Malliani A : The long Q-T syndrome. Am Heart J, 1975, 89 : 378.

Sgarbossa EB, Wagner G : Electrocardiography, in Topol EJ (Editor), Comprehensive Cardiovascular Medicine, Lippincott-Raven Publishers, Philadelphia, New York, 1998 : 1685-1729.

Simonson E, Cady LD, Woodbury M : The normal Q-T interval. Am Heart J, 1962, 63 : 747.

Surawicz B, Knilans TK : Chou's Electrocardiography in Clinical Practice, W.B. Saunders Company, 2001.

Surawicz B : U wave. Facts, hypotheses, misconceptions, and misnomers. J Cardiovasc Electrophysiol, 1998, 9 : 1117-1128.

Tapia FA, Proudfit WL : Secondary R waves in right precordial leads in normal persons and in patients with cardiac disease. Circulation, 1960, 21 : 28.

Topol EJ (Editor) : Comprehensive Cardiovascular Medicine, Lippincott-Raven Publishers, Philadelphia, New-York, 1998.

Tranchesi J, Adelardi V, Oliveira JM : Atrial repolarization – its importance in clinical electrocardiography. Circulation, 1960, 22 : 635.

Vicin E (sub red.) : Electrocardiografie clinică. Ed. Medicală, Bucureşti, 1962.

Vincent AM, Abildskov JA, Burgess MJ : Q-T syndromes. Progr Cardiovasc Dis, 1974, 16 : 523.

Vitelli LL, Crow RS, Shahar E *et al.* : Electrocardiographic mfindings in a healthy biracial population. Am J Cardiol, 1998, 81 : 453-459.

Wagner GS : Marriott's Practical Electrocardiography. Tenth Edition, Lippincott Williams & Wilkins, 2001.

Walsh SZ. : The S-T segment and T wave during the first week of life. Brit Heart J, 1964, 26 : 679.

Wasserburger RH, Alt WJ, Lloyd CJ : The normal RS-T segment elevation variant. Am J Cardiol, 1961, 8 : 184.

Wenger NK, Hurst JW, Strozier VN : Electrocardiographic changes in pregnancy. Am J Cardiol, 1964, 13 : 744.

Willems JL, Abreu-Lima C, Arnaud P *et al.* : The diagnostic performance of computer programs for the interpretation of electrocardiograms. N Engl J Med, 1991, 325 : 1767-1773.

Zăgreanu I : Electrocardiografie clinică. Ed. Dacia, Cluj, 1976.

Zuckermann R : Grundrisse und Atlas der Elektrokardiographie. VEB Georg Thieme, Leipzig, 1959.

SECŢIUNEA II

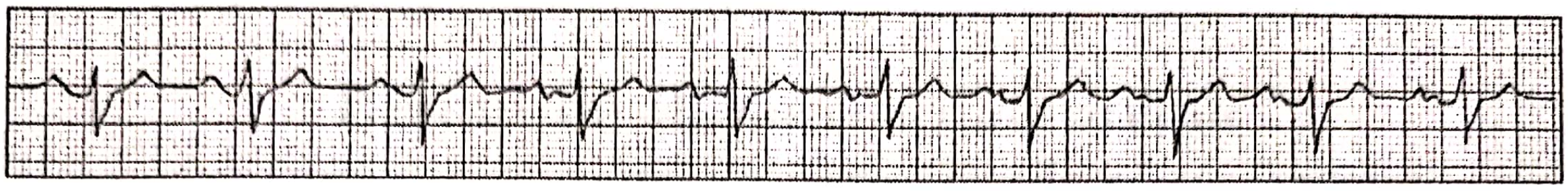

Sindroame electrocardiografice

- Dilataţiile (hipertrofiile) atriale
- Hipertrofiile ventriculare
- Cardiopatiile congenitale la adult
- Ischemia miocardică şi infarctul miocardic
    - *Angina pectorală stabilă şi instabilă*
    - *Probele de efort şi electrostimularea atrială în evaluarea ischemiei miocardice*
    - *Testele farmacologice în evaluarea ischemiei miocardice*
    - *Infarctul miocardic*
- Cardiomiopatiile
- Pericarditele
- BPOC. Pneumotoraxul. Embolia pulmonară
- Tulburări electrolitice
- Efectele drogurilor asupra electrocardiogramei
- Electrocardiograma în diverse alte condiţii normale şi patologice

CAPITOLUL 5

Dilatațiile (hipertrofiile) atriale

În prezența dilatației și/sau hipertrofiei atriale stângi sau drepte se modifică configurația undei P, ca urmare a creșterii duratei sau amplitudinii componentei electrocardiografice corespunzătoare a atriului dilatat (hipertrofiat) – fig. 5.1. Mecanismul care produce modificarea morfologiei și duratei undei P (dilatație sau hipertrofie) nu poate fi precizat pe baza traseului electrocardiografic. De altfel și tulburările de conducere intraatriale pot genera modificări similare. Deoarece cauza cea mai frecventă constă în creșterea dimensiunilor cavității atriale, se utilizează în mod curent termenul „dilatație atrială". În acest capitol nu vor fi analizate modificările undei P condiționate de tulburările de ritm cardiac.

Dilatația atrială stângă

În condiții normale, atriul stâng este depolarizat de stimulul transmis de la nodul sinusal prin atriul drept și fasciculul interatrial al lui Bachmann. Deoarece depolarizarea atrială stângă începe la 30-40 ms după începutul depolarizării atriale drepte, potențialele electrice ale atriului stâng generează partea mijlocie și terminală a undei P (fig. 5.1 A). Ca urmare a poziției anatomice a atriului stâng și a direcției frontului de excitație, forțele electrice ale atriului stâng sunt orientate la stânga și posterior. Creșterea acestor forțe, consecutiv dilatației cavității atriale stângi, amplifică această orientare. În multe cazuri se produce și o creștere a duratei depolarizării atriale, mai ales atunci când sunt asociate tulburări de conducere intraatriale stângi (fig. 5.1 B). În absența tulburărilor de conducere, creșterea amplitudinii componentei atriale stângi poate simula aspectul electrocardiografic de dilatație atrială dreaptă (fig. 5.1 D). În electrocardiografia convențională, aspectul de dilatație atrială stângă este desemnat cu termenul „P mitrale"*, deoarece este observat relativ frecvent în cardiopatiile mitrale, sau cu termenul „P sinistrocardiale", deoarece se constată de multe ori în supraîncărcările hemodinamice ale inimii stângi.

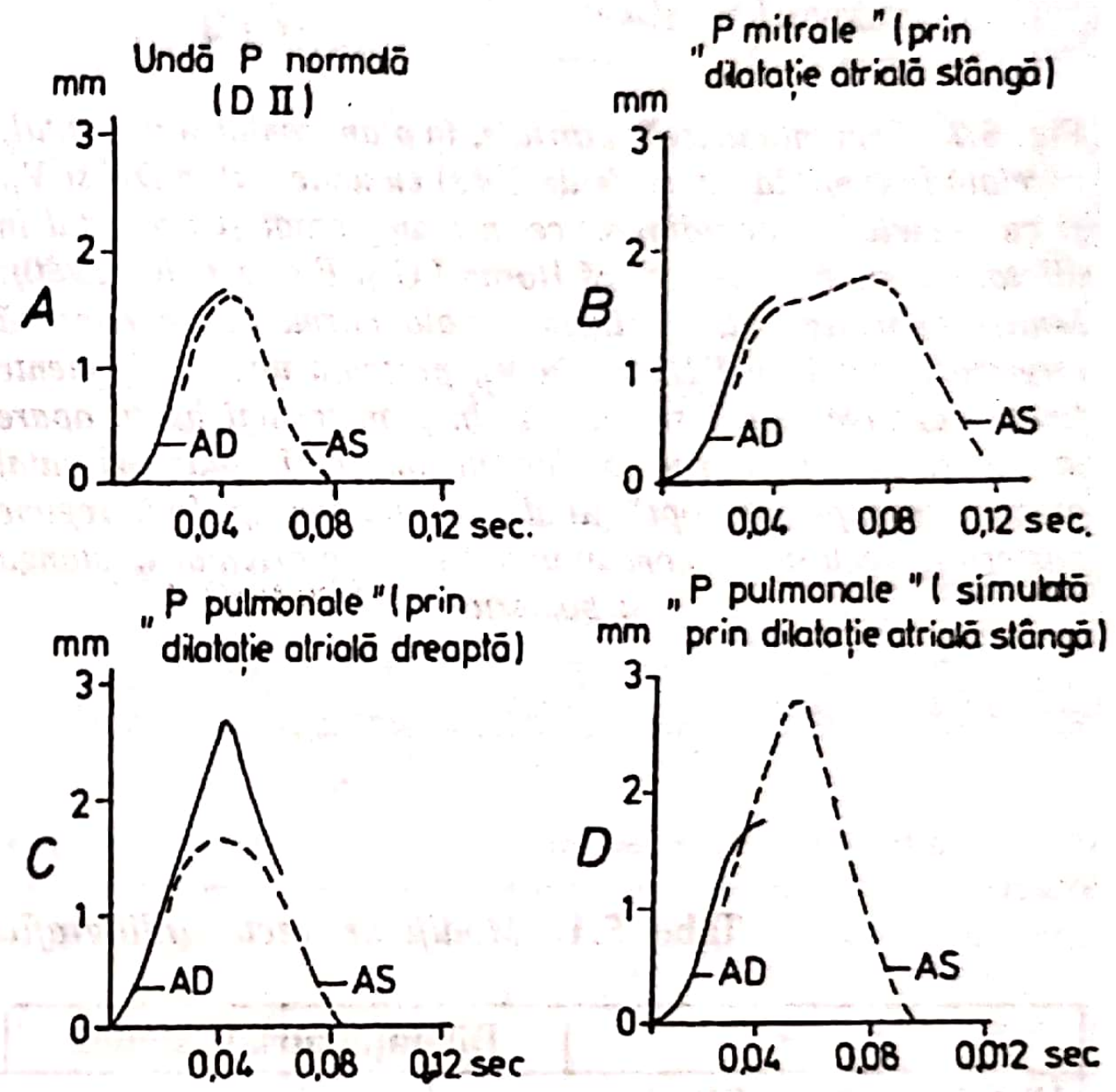

Fig. 5.1: *Mecanismele care stau la baza modificării duratei și configurației undei P în dilatațiile atriale (după Chou TC și Helm RA, 1965). A. Componentele atrială dreaptă (linia continuă) și atrială stângă (linia întreruptă) ale undei P normale. B. Dilatație atrială stângă: „P mitrale" produsă de creșterea atât a duratei, cât și a amplitudinii componentei atriale stângi (creșterea duratei undei P poate fi consecința asocierii unei tulburări de conducere intraatriale). C. Dilatație atrială dreaptă: „P pulmonale" produsă prin creșterea amplitudinii componentei atriale drepte a undei P. D. Pseudo „P pulmonale" produsă de dilatația atrială stângă ca urmare a creșterii amplitudinii componentei atriale stângi fără prelungirea semnificativă a duratei depolarizării atriale stângi. AD = atriul drept. AS = atriul stâng.*

Modificări vectocardiografice

În dilatația atrială stângă bucla P este orientată anterior și la stânga în porțiunea sa inițială (componenta atrială dreaptă), în timp ce partea terminală, mult mai mare, apare orientată posterior, puțin inferior și la stânga (componenta atrială stângă) – fig. 5.2. În plan frontal bucla P este mult lărgită, cu aspect triunghiular, uneori deschisă, și se înscrie în sens antiorar. Frecvent se constată aspectul de „mănușă de box". În plan orizontal prezintă de cele mai multe ori un aspect în „opt", se înscrie tot în sens antiorar şi aproape în întregime posterior. În proiecţie sagitală dreaptă se înscrie în sens orar. În tabelul 5.1 sunt redate principalele caracteristici vectocardiografice ale buclei P în condiţii de dilataţie atrială stângă.

---

* Termenul „P mitrale" a fost introdus de Winternitz H (1935).

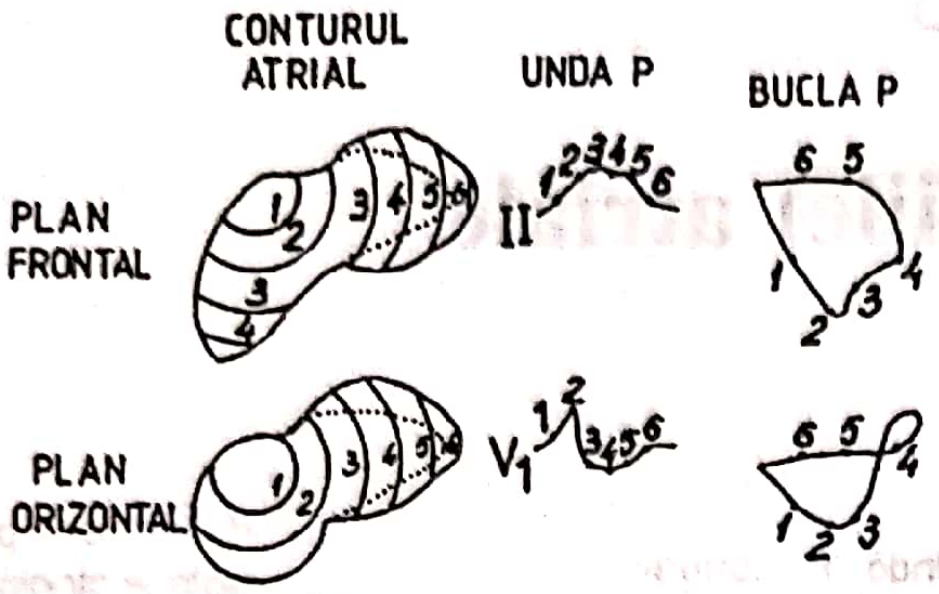

Fig. 5.2 : *Secvenţa activării atriale, în plan frontal şi orizontal, corelată în timp (la intervale de 2 ms) cu undele P în DII şi V_1, şi cu buclele vectocardiografice în plan frontal şi orizontal în dilataţia atrială stângă (după Horan LG şi Flowers NC, 1980). Liniile punctate indică silueta atrială normală. Se remarcă lărgirea undei P în DII, iar în V_1, prezenţa unei componente finale negative, largă şi adâncă. În plan frontal bucla apare lărgită şi cu aspect triunghiular, în timp ce în plan orizontal prezintă un aspect în „opt", fiind orientată aproape în întregime posterior. Vectorul P momentan maxim este orientat la stânga şi posterior.*

Criterii de diagnostic electrocardiografic (tabel 5.1)

1. *Unda P cu aspect crestat, cu o durată egală sau mai mare de 0.12 s (fig. 5.3 şi 5.4)*

Termenul „P mitrale" este utilizat în general pentru desemnarea unei unde P de durată crescută şi configuraţie crestată, cu intervalul dintre cele două vârfuri mai mare de 0.04 s. Acest aspect se constată într-adevăr cel mai frecvent la bolnavii cu cardiopatii mitrale, mai ales în stenoza mitrală, în derivaţiile I, II, aVL şi precordiale stângi. Aproximativ o treime dintre bolnavii cu stenoză mitrală pură, confirmată chirurgical, şi 50% dintre bolnavii cu leziuni valvulare ale inimii stângi prezintă acest tip de undă P (Morris JJ jr şi colab., 1964 ; Saunders JL şi colab., 1967). În mod predominant, aspectul se observă la bolnavii cu stenoză mitrală severă, mai ales la cei cu simptome clinice grave şi cardiomegalie majoră (Thomas P şi De Jong D, 1954). Însă chiar la bolnavii cu stenoză mitrală modificarea configuraţiei şi duratei undei P nu exprimă în mod exclusiv dilataţia sau hipertrofia atriului stâng. Prelungirea duratei şi morfologia de tip crestat ale undei P pot fi consecinţa leziunilor pereţilor atriali, consecutiv carditei reumatice (Wenger R şi Hofmann-Credner D, 1952).

Confruntările anatomice atestă că unda P de tip „mitral" se constată la două treimi dintre bolnavii cu dilataţie atrială stângă, indiferent de cauza care a produs creşterea de volum a cavităţii

Tabel 5.1 : *Modificări vectocardiografice şi electrocardiografice în dilataţiile atriale*

	Dilataţia atrială stângă	Dilataţia atrială dreaptă	Dilataţia biatrială
VECTOCARDIOGRAMA			
Bucla P			
Orientare	P sau St : I	a : I sau I	Triunghiulară în proiecţia maximă
Mărime maximă	>0.12 mV în Or	>0.20 mV în SD sau Fr	
Derivaţii scalare	Durata ≥ 0.125 s în X, Y	>0.23 mV în Y	>0.23 mV în Y >0.125 s în X, Y
Bucla T_a	A : Dr : s	S	
ELECTROCARDIOGRAMA			
Unda P			
Durată	≥ 0.12 s	normală	≥ 0.12 s
Amplitudine (II, III, aVF)		≥ 0.25 mV	≥ 0.25 mV
Axă	+30° la –30°	≥ + 75°	
Componente (V_1)			
Iniţială	pozitivă (<0.15 mV)		pozitivă (>0.25 mV)
Terminală	negativă ≥ 0.04 mm.s	> 0.25 mV	negativă (≥ 0.04 mm.s)
Indice Macruz	> 1.6	< 1	

după Chou TC (1979), Horan LG şi Flowers NC (1980)

A = anterior, P = posterior, S = superior, I = inferior, Dr = dreapta, St = stânga (majusculele se referă la orientările mai frecvente şi literele mici la orientările mai rare). Or, SD şi Fr = proiecţiile în plan orizontal (Or), sagital-drept (SD) şi frontal (Fr) atriale (Saunders JL și colab., 1967; Kasser I și Kennedy JW, 1969). În general, există o corelație pozitivă între durata undei P și gradul dilatației atriale stângi, corelația cu volumul atrial stâng fiind mai bună decât cu presiunea intraatrială stângă (Reynolds G, 1953; De Oliveira JM și Zimmerman HA, 1959; Kasser I și Kennedy JW, 1969). La cazurile necropsiate s-a constatat de asemenea o corelație mai bună a duratei undei P cu volumul atrial stâng decât cu greutatea atriului (Mazzoleni A și colab., 1964; Gordon R și colab., 1965). Luând în considerație acest criteriu, incidența diagnosticului fals pozitiv la persoanele normale este de aproximativ 6% (Kasser I și Kennedy JW, 1969).

Unde P ușor bifide, mai ales în derivațiile precordiale, se constată și la persoanele normale, ca urmare a activării asincrone a celor două atrii. Însă un aspect crestat bine definit cu un interval între cele două vârfuri mai mare de 0.04 s nu se observă de regulă la normali.

Unde de tip P crestat și cu durată egală sau mai mare de 0.12 s se pot observa și în alte circumstanțe clinice: *pericardita constrictivă,* ca urmare a invaziei atriului de către țesutul fibros (Dalton JC și colab., 1956; Thomas P și De Jong D, 1954; Negoiță CI și colab., 1973), *hipertensiunea arterială severă* (Tarazi CR și colab., 1966; Negoiță CI și colab., 1976), *cardiopatiile congenitale* cu supraîncărcare prin volum a cavităților inimii stângi – defect septal atrial, defect septal ventricular, persistența canalului arterial (Chou TC, 1979) sau prezența *tulburărilor de conducere intraatriale* – ca urmare a leziunilor miocardului atrial, la bolnavii cu *miocardită*, *ischemie* sau *infarct auricular*, *fibroză atrială* (Abildskov JA, 1959). În fig. 5.5 este redat traseul electrocardiografic al unei bolnave în vârstă de 72 de ani, cu bloc bifascicular (bloc de ramură dreaptă și hemibloc stâng anterior). În prezența unei aritmii sinusale de 70-80/min., undele P își modifică în mod periodic durata (0.12-0.16 s) și morfologia. Predomină undele P crestate, de aspect „mitral", cu distanța dintre vârfuri egală cu 0.04 s. Această variație a configurației și duratei undelor P, în prezența ritmului sinusal și în absența unei cardiopatii mitrale, ar putea fi explicată pe baza unor tulburări de conducere intraatriale care afectează sistemul de conducere specific atriilor (James TN și Sherf L, 1976). Nu poate fi încă exclusă existența unui stimulator migrant intrasinusal.

Bolnavii cu cardiopatii ale inimii stângi, mai ales cardiopatii mitrale și dilatație atrială stângă, prezintă rareori în derivațiile membrelor unde P cu o amplitudine mai mare de 2.5 mm. Procentul acestor bolnavi nu depășește 5-10%. Dimpotrivă, incidența undelor P ample este mult mai mare la bolnavii cu hipertensiune arterială, cu sau fără insuficiență ventriculară stângă, când prezența acestui tip de undă P în DII, DIII și aVF poate simula aspectul de „P pulmonale" – fig. 5.6. Mecanismul care stă la baza acestui aspect constă probabil în creșterea amplitudinii componentei atriale stângi, fără o prelungire semnificativă a duratei depolarizării atriale (Chou TC și Helm RA, 1965) – fig. 5.1 D.

2. *Deplasarea la stânga în plan frontal a axei electrice a undei P (între +30° și -30°)*

Deplasarea la stânga în plan frontal a axei electrice a undei P a fost propusă drept criteriu de dilatație atrială stângă (Morris JJ jr și colab., 1964; Saunders JL și colab., 1967). Aceasta se manifestă prin unde P foarte turtite sau negative în DIII și aVF (fig. 5.4). Criteriul

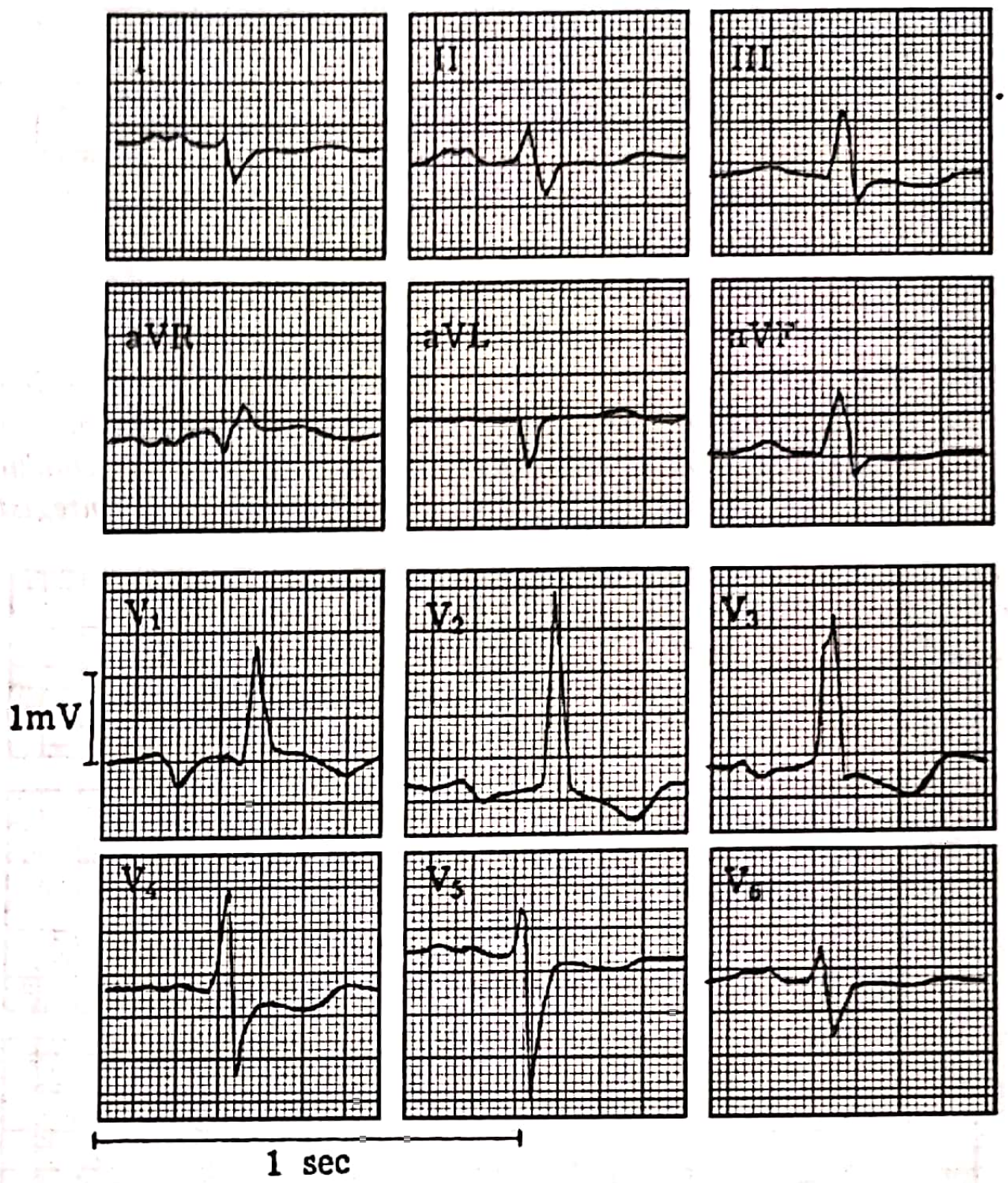

Fig. 5.3: *Dilatație atrială stângă (bolnav în vârstă de 18 ani cu stenoză mitrală severă – gradul 3). Undele P apar crestate și cu durata de 0.14 s în DI, DII și V_4, V_5, V_6. Intervalul dintre vârfuri este egal cu 0.06 s. Indicele Macruz (calculat în DII) = 2.33. În V_1 unda P este difazică, cu componenta negativă terminală = –0.24 mm.s. Sunt prezente, de asemenea, semne electrocardiografice de hipertrofie ventriculară dreaptă.*

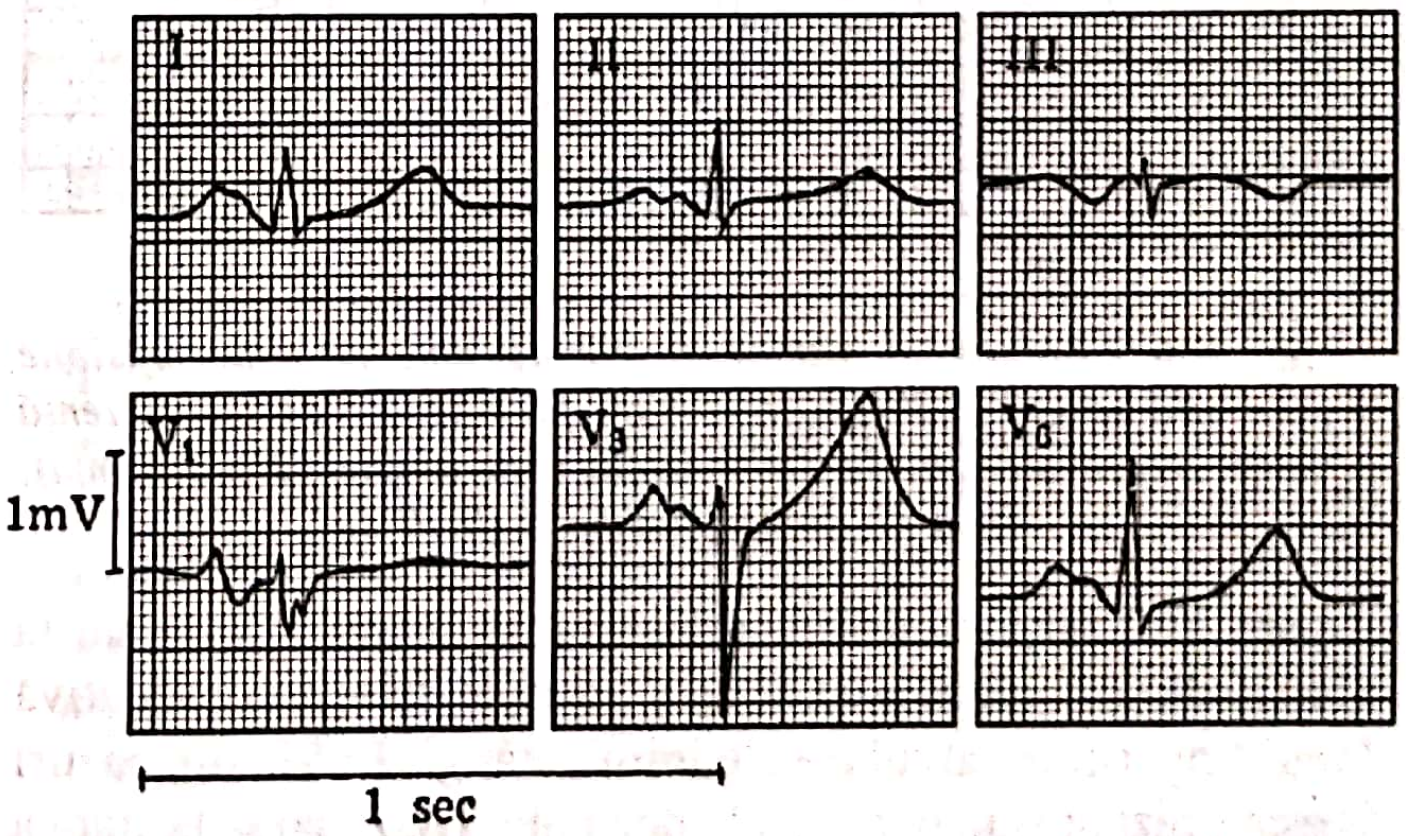

Fig. 5.4: *Dilatație atrială stângă (bolnavă în vârstă de 30 de ani, cu boală mitrală cu predominanța stenozei). Undele P apar crestate și cu durata de 0.14 s în DI, DII, V_3 și V_6. Intervalul dintre vârfuri este egal cu 0.06 s. Indicele Macruz (calculat în DII) = 7.0. În V_1 unda P este difazică, cu componenta negativă terminală = –0.10 mm.s. Axa electrică în plan frontal a undei P = –10°. Deoarece componenta inițială pozitivă a undei P în V_1 = 2.2 mm și în V_3 = 3.0 mm, nu se poate exclude o dilatație biatrială.*

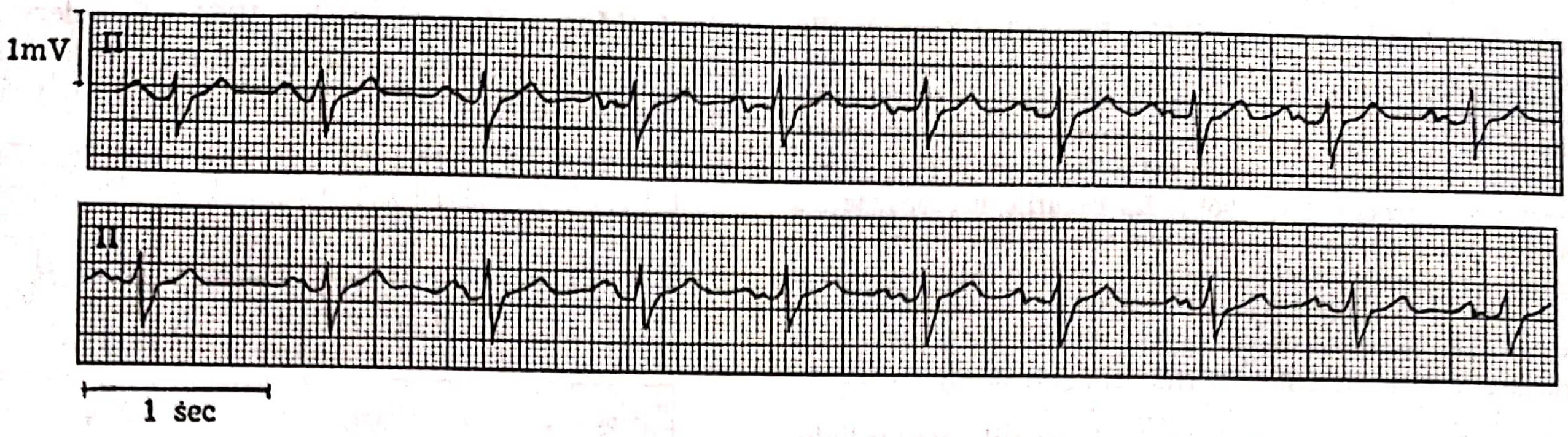

Fig. 5.5: *Bolnavă în vârstă de 72 de ani cu scurte pierderi de cunoştinţă. Traseul electrocardiografic indică un bloc bifascicular (bloc de ramură dreaptă şi hemibloc stâng anterior). În mod intermitent, undele P sunt de aspect „mitral" (crestate şi cu durata de 0.14-0.16 s), consecinţă probabilă a unei tulburări de conducere intraatriale. Nu se poate însă exclude prezenţa unui stimulator migrant intrasinusal (înregistrare continuă a derivaţiei DI).*

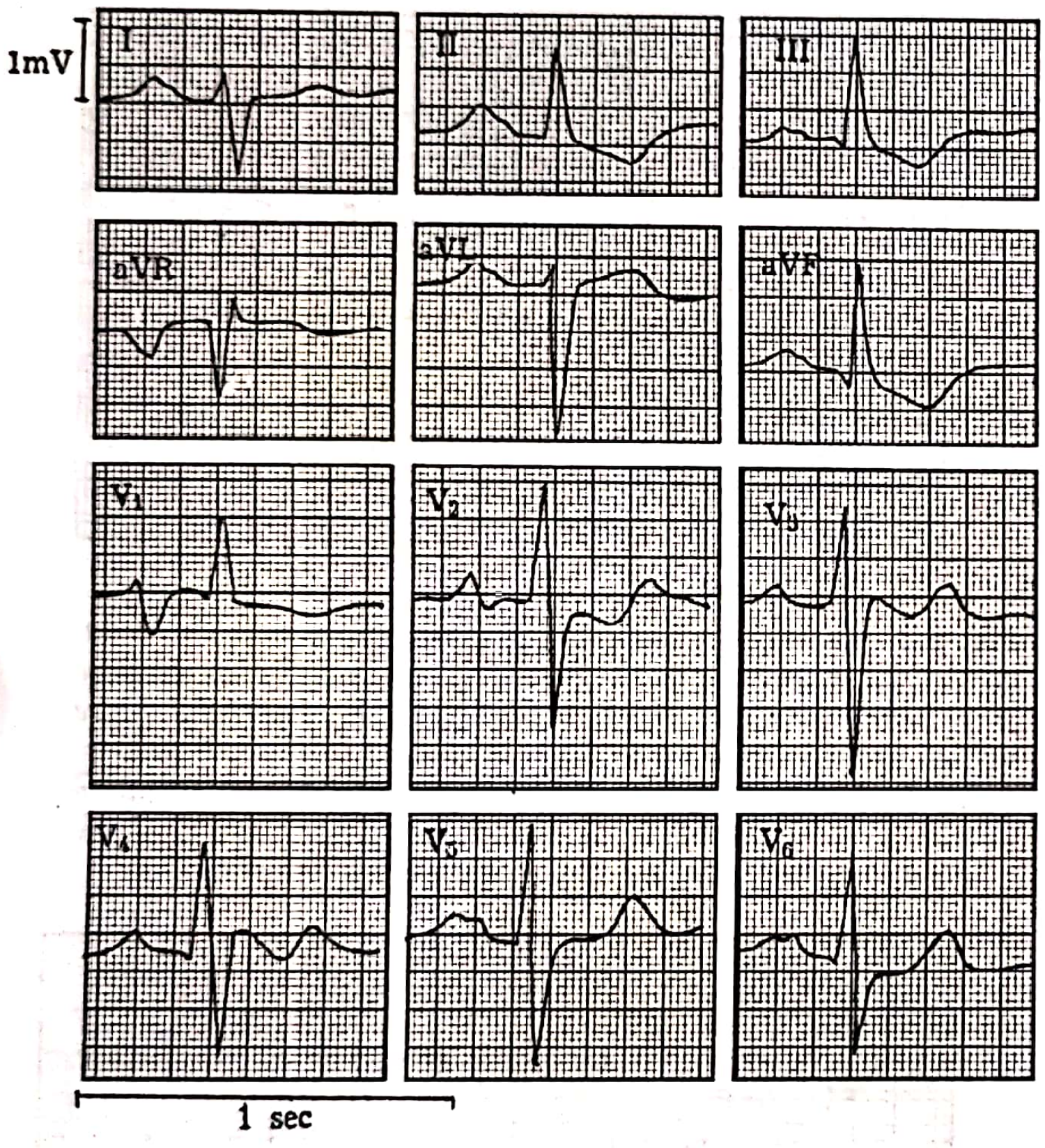

Fig. 5.6: *Bolnav în vârstă de 67 de ani, cu hipertensiune arterială severă (230/130 mm Hg), fără semne de insuficienţă ventriculară stângă. În DII undele sunt ample (2.5-3.0 mm), însă de durată normală (0.10 s).*

pare însă puţin sensibil, deoarece se manifestă numai la 10% dintre bolnavii cu dilataţie atrială stângă consecutivă cardiopatiilor valvulare ale inimii stângi. În 5% din cazuri este prezent şi la persoanele normale. Deplasarea la stânga a vectorului mediu P se poate observa şi în prezenţa tulburărilor de conducere intraatriale stângi sau în condiţiile unui ritm atrial ectopic. Unii cercetători au propus drept criteriu de dilataţie atrială stângă deplasarea la stânga numai a vectorului terminal al depolarizării atriale, care se manifestă sub forma unei deflexiuni finale pozitive a undei P în aVL şi a unei deflexiuni finale negative în DIII şi aVF (Gooch AS şi colab., 1966). Sensibilitatea şi specificitatea acestui ultim criteriu nu sunt încă suficient evaluate (Chou TC, 1979).

3. *Raportul între durata undei P şi durata segmentului P-R mai mare de 1.60 (indicele Macruz)*

În caz de dilataţie atrială stângă, durata depolarizării atriale este prelungită, în timp ce durata conducerii excitaţiei între nodul sinoatrial (NSA) şi nodul atrioventricular (NAV) rămâne normală. Aceasta se manifestă printr-o undă P lărgită şi un interval P-R normal, ceea ce implică scurtarea segmentului P-R. Dimpotrivă, în dilataţia atrială dreaptă durata totală a depolarizării atriale este normală, însă frontul de excitaţie soseşte cu întârziere la NAV. Rezultă o undă P cu durata normală şi un interval P-R prelungit, ceea ce implică creşterea duratei segmentului P-R. Luând în consideraţie aceste elemente, Macruz R şi colab. (1958) formulează următoarele criterii pentru diagnosticul dilataţiilor atriale pe baza aprecierii duratei undei P şi a segmentului P-R în DII:

– la persoanele normale, raportul P/segment P-R variază între 1 şi 1.6
– în condiţii de dilataţie atrială stângă, raportul P/segment P-R este mai mare decât 1.6
– în condiţii de dilataţie atrială dreaptă, raportul P/segment P-R prezintă valori sub 1.0.

La bolnavii cu cardiopatii valvulare mitrale şi aortice, însoţite de dilataţie atrială stângă confirmată angiocardiografic, indicele Macruz este mai mare de 1.6 în 52-70% din cazuri (Human GP şi Snyman HW, 1963; Morris JJ jr şi colab., 1964; Kasser I şi Kennedy JW, 1969). Rezultate similare au fost obţinute prin confruntări anatomice la bolnavii supuşi intervenţiilor chirurgicale pe cord deschis, cât şi în cazurile supuse examenului necropsic (De Oliveira JM şi Zimmerman HA, 1959; Morris JJ jr şi colab., 1964). Însă aplicarea acestui indice la persoanele normale se soldează în 24-52% din cazuri cu un diagnostic fals pozitiv de dilataţie atrială stângă (Human GP şi Snyman HW, 1963; Kasser I şi Kennedy JW, 1969; Morris JJ jr şi colab., 1964). Specificitatea scăzută a indicelui se explică prin faptul că durata segmentului P-R este dependentă nu numai de timpul de conducere dintre NSA și NAV, ci și de conducerea dintre NAV și rețeaua Purkinje, care este influențată de diverși factori. În aceste condiții, indicele Macruz nu reprezintă un criteriu util pentru diagnosticul electrocardiografic de dilatație atrială stângă (Friedberg ChK, 1966).

4. *Unda P în V_1 difazică, cu deflexiunea terminală negativă egală sau mai mare de 0.04 mm.s (indice Morris)* – fig. 5.3 și 5.4

Potențialele electrice ale atriului stâng dilatat se înscriu în derivația V_1 sub forma unei deflexiuni finale negative a undei P, care exprimă forțele electrice terminale crescute ale depolarizării atriale. Suprafața acestei deflexiuni poate fi apreciată prin valoarea produsului dintre adâncime (mm) și durată (secunde). Morris JJ jr și colab. (1964), pe baza unui studiu efectuat pe 87 de bolnavi cu leziuni mitrale și aortice și 100 de persoane normale, constată că această deflexiune este egală sau mai mare de –0.04 mm.s la 92% dintre bolnavii cu leziuni valvulare ale inimii stângi, procentul fiind de numai 2.5% în cadrul populației normale. Bolnavii cu stenoză mitrală și dilatație atrială stângă confirmată chirurgical prezintă acest criteriu într-un procent de 68% (De Oliveira JM și Zimmerman HA, 1959; Saunders JL și colab., 1967; Kasser I și Kennedy JW, 1969). Confruntările anatomice (aprecierea greutății atriului stâng) pe 270 de cazuri autopsiate, la care electrocardiograma efectuată în cursul vieții prezenta o deflexiune negativă a undei P în V_1 egală sau mai mare de –0.04 s, au demonstrat hipertrofie atrială stângă în 44.3% din cazuri și hipertrofie atrială dreaptă în 34.8% din cazuri. În 11.5% din cazuri nu a fost constatată o evidență anatomică de hipertrofie atrială sau ventriculară sau semne de boală cardiopulmonară (Romhilt DW și colab., 1972 a).

Modificări similare ale undei P în V_1 pot fi observate la bolnavii cu *hipertensiune arterială* (Tarazi CR și colab., 1966; Negoiță CI și colab., 1976) – fig. 5.7, precum și la bolnavii cu *diabet zaharat* fără evidență clinică de afectare cardiacă (Miller SG și colab., 1975; Zoneraich S și colab., 1977). Creșterea suprafeței negative a undei P în V_1 se poate observa frecvent în *insuficiențele ventriculare stângi* ca urmare a creșterii presiunii și volumului atrial stâng și, consecutiv, rotației posterioare a vectorului atrial stâng (Sutnick AI și Soloff LA, 1962). Incidența acestui aspect la bolnavii cu *edem pulonar acut* este de 76%. Modificarea prezintă însă un aspect tranzitoriu, deoarece dispare după 4 zile la jumătate dintre bolnavi (Romhilt DW și Scott RC, 1972 b) – fig. 5.8.

Creșterea deflexiunii negative a undei P în V_1 pare a fi rezultatul mai multor factori: creșterea presiunii intraatriale stângi, dilatația atrială stângă, tulburări de conducere intraatriale. Corelația cu volumul atrial stâng este mai bună decât cu presiunea intraatrială sau cu greutatea atriului.

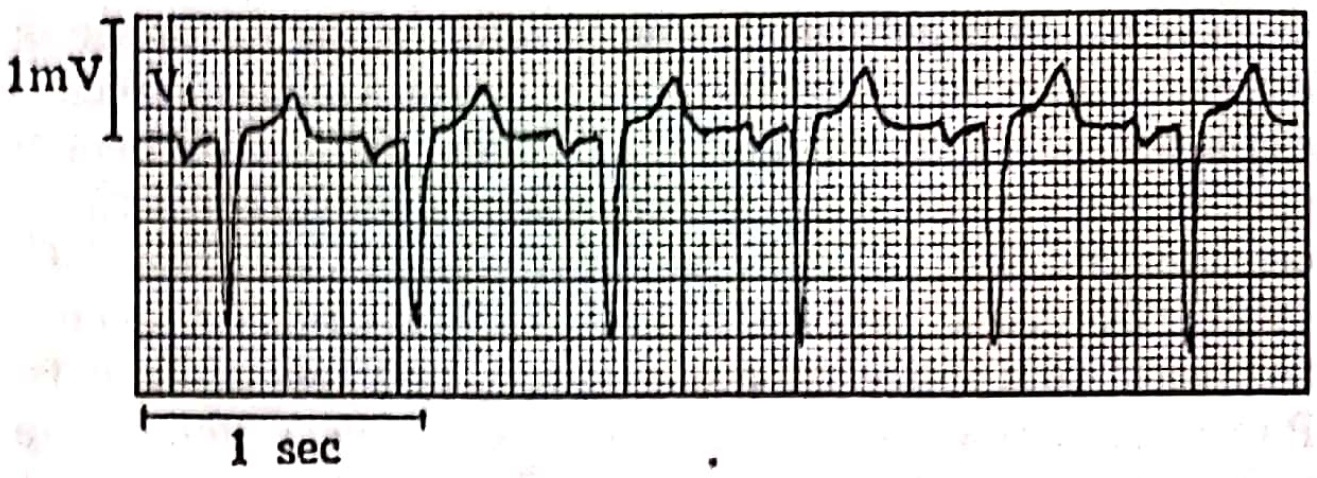

Fig. 5.7: *Bolnav în vârstă de 56 de ani, cu diagnosticul de hipertensiune arterială esențială (190/115 mm Hg) și semne clinice manifeste de insuficiență ventriculară stângă (dispnee de efort). Deflexiunea terminală negativă a undei P în V_1 = –0.06 s.*

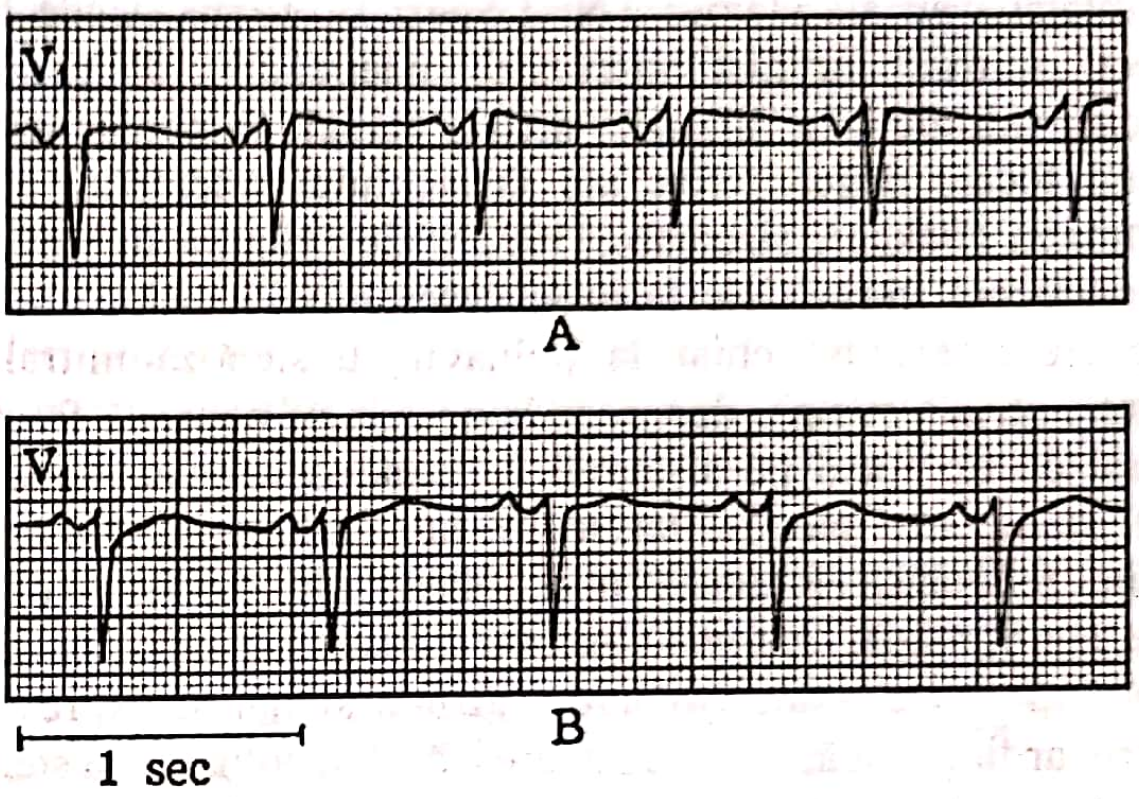

Fig. 5.8: *Bolnavă în vârstă de 70 de ani, cu diagnosticul de infarct miocardic cronic, hipertensiune arterială esențială (210/130 mm Hg). A = în timpul unui episod de edem pulmonar acut: în V_1 undele P prezintă o deflexiune terminală negativă egală cu –0.06 mm.s. B = după 4 zile se remarcă ștergerea negativității terminale a undei P.*

Evaluarea specificității acestui criteriu indică rezultate fals pozitive în 6% din cazuri pentru diagnosticul de dilatație atrială stângă și în 24% din cazuri pentru diagnosticul de creștere a presiunii intraatriale stângi (Kasser I și Kennedy JW, 1969). Rezultate fals pozitive pot apărea în *bronhopneumopatia obstructivă cronică*, cu sau fără cord pulmonar cronic, ca urmare a verticalizării vectorului mediu P și a poziției joase a diafragmului, încât poziția electrozilor V_1 și V_2 este relativ înaltă în raport cu poziția anatomică a atriilor. De asemenea, la persoanele cu *pectus excavatum*, precum și la cele cu *spate plat* („straight back syndrome") poate apărea o deflexiune negativă a undei P în V_1 mai mare de –0.04 mm.s. În ultimul caz apare posibilitatea unui diagnostic greșit de cardiopatie organică deoarece examenul radiologic relevă adesea o modificare aparentă a siluetei cardiace: „pancake heart". În sfârșit, criteriul poate fi prezent și în unele *cardiopatii congenitale cu atriul drept gigant* (de exemplu, reîntoarcerea venoasă pulmonară anormală la o venă cavă superioară stângă persistentă). În aceste cazuri forțele electrice atriale posterioare sunt produse în mod predominant de atriul drept și nu de cel stâng (De Oliveira JM și colab., 1958; Chou TC, 1979).

Semnele electrocardiografice de dilatație atrială stângă apar nu numai ca o consecință a modificărilor structurale, ci și ca o expresie a creșterii tranzitorii a presiunii intraatriale, care urmează în mod pasiv presiunea terminal-diastolică ventriculară, așa cum se întâmplă în insuficiențele ventriculare. Deoarece în aceste cazuri compensarea cardiacă produce estomparea semnelor electrocardiografice, aceasta sugerează că anomaliile electrice pot fi corelate mai curând cu volumul şi presiunea intraatrială decât cu creşterea absolută a masei musculare (Horan LG, şi Flowers NC, 1980). De aceea, unii cercetători preferă termenul „supraîncărcare" prin volum sau prin presiune. Însă anomaliile undei P nu se însoțesc în mod constant de modificările anatomice sau hemodinamice menționate mai sus. Tulburările de conducere intra- sau interatriale condiționate de blocuri focale (structurale sau funcționale) pe sistemul de conducere specializat al atriilor pot modifica orientarea vectorului electric atrial, generând anomalii ale undei P similare cu cele constatate în hipertrofia sau dilatația atrială (James TN şi Sherf L, 1976). Unde P cu aspect „mitral" au fost observate, independent de prezența stenozei mitrale şi a dilatației atriale stângi, la persoanele cu leziuni focale degenerative ale fasciculului interatrial al lui Bachmann (Bekheit şi colab., 1972). Contribuția tulburărilor de conducere intraatriale la producerea modificărilor undei P nu poate fi exclusă chiar la bolnavii cu stenoză mitrală şi dilatație atrială stângă, deoarece la aceştia se constată frecvent leziuni de tip focal pe sistemul de conducere specializat din atriul stâng, mai ales pe fasciculul lui Bachmann, consecutiv carditei reumatice (Beeson CW şi Tebeaut JR, 1969). Pe de altă parte, confruntările anatomo-electrice atestă că nu există totdeauna o corelație între gradul dilatației atriale stângi şi expresia sa electrocardiografică, ceea ce sugerează că la bolnavii cu stenoză mitrală intervin şi alți factori care influențează durata şi morfologia undei P (Saunder JL şi colab., 1967). În general, nu se poate separa, exclusiv prin examenul electrocardiografic, contribuția dilatației atriale stângi sau a unei tulburări de conducere intraatriale la lărgirea undei P. De aceea, în prezența unei unde P de aspect „mitral", explorările radiologice şi mai ales ecocardiografice sunt deosebit de utile pentru diferențierea unui atriu stâng dilatat de un atriu stâng de dimensiuni normale cu tulburări de conducere intraatriale (Zoneraich O şi Zoneraich S, 1977; Josephson ME şi colab., 1977). În activitatea clinică se utilizează termenul „dilatație atrială" deoarece acest mecanism reprezintă cauza cea mai frecventă a modificărilor morfologice şi de durată ale undei P. Alți cercetători utilizează un termen mai puțin specific, şi anume cel de „anomalie atrială" (Chou TC, 1979).

Dilatația atrială dreaptă

Potențialele electrice ale atriului drept generează prima parte a undei P. Ca urmare a poziției sale anatomice şi a direcției de deplasare a procesului de depolarizare, forțele electrice ale atriului drept sunt orientate inferior, la stânga şi anterior. Amplificarea acestor potențiale, consecutiv dilatației (hipertrofiei) atriale drepte, determină creşterea amplitudinii undei P. De regulă, creşterea duratei de activare atrială dreaptă nu prelungeşte durata totală a undei P deoarece forțele electrice ale atriului drept generează numai primele 50-60 ms ale undei P (fig. 5.1 C). În electrocardiografia convențională, aspectul de dilatație atrială dreaptă este desemnat cu termenul „P pulmonale"*, deoarece se observă în bolile cronice obstructive ale plămânilor, sau „P dextrocardiale", deoarece se constată frecvent în condiții de supraîncărcare hemodinamică a cavităților inimii drepte. Aspectul de dilatație atrială dreaptă constatat în cardiopatiile congenitale este desemnat cu termenul „P congenitale". Acest ultim tip reflectă de cele mai multe ori o supraîncărcare biatrială. Se deosebeşte de „P pulmonale" printr-o deviație dreaptă de grad mai redus a axei electrice P, cu $P_I > P_{III}$. În general, modificările electrocardiografice interpretate ca fiind expresia hipertrofiei sau dilatației atriale drepte prezintă o corelație imperfectă cu datele clinice şi constatările anatomice.

Modificări vectocardiografice

În dilatația atrială dreaptă bucla P este orientată vertical, aproape în întregime anterior şi puțin la stânga (fig. 5.9). Este mult lărgită şi în general deschisă. Se înscrie în sens antiorar în planurile frontal şi orizontal, şi în sens orar în plan sagital. Vectorul maxim este situat în prima porțiune a buclei şi orientat anterior. În tabelul 5.1 sunt redate principalele caracteristici vectocardiografice ale buclei P în condiții de dilatație atrială dreaptă.

Criterii de diagnostic electrocardiografic (tabel 5.1)

1. *Unda P amplă şi ascuțită, cu o amplitudine egală sau mai mare de 2.5 mm (0.25 mV) în DII, DIII, aVF şi de durată normală („P pulmonale") –* fig. 5.10 şi 5.11

Criteriul unei unde $P \geq 2.5$ mm este acceptat de majoritatea cercetătorilor. Dacă unda $P = 2.0$ mm, dar depăşeşte jumătate din amplitudinea complexului QRS, trebuie luată de asemenea în considerație posibilitatea unei dilatații atriale drepte (fig. 5.12). Dacă amplitudinea $QRS \geq 20$ mm, criteriul necesar pentru diagnosticul de dilatație atrială dreaptă este $P \geq 3.0$ mm (Horan LG şi Flowers NC, 1980).

Confruntările radiologice, hemodinamice şi anatomo-electrice atestă că acest criteriu este prezent numai la

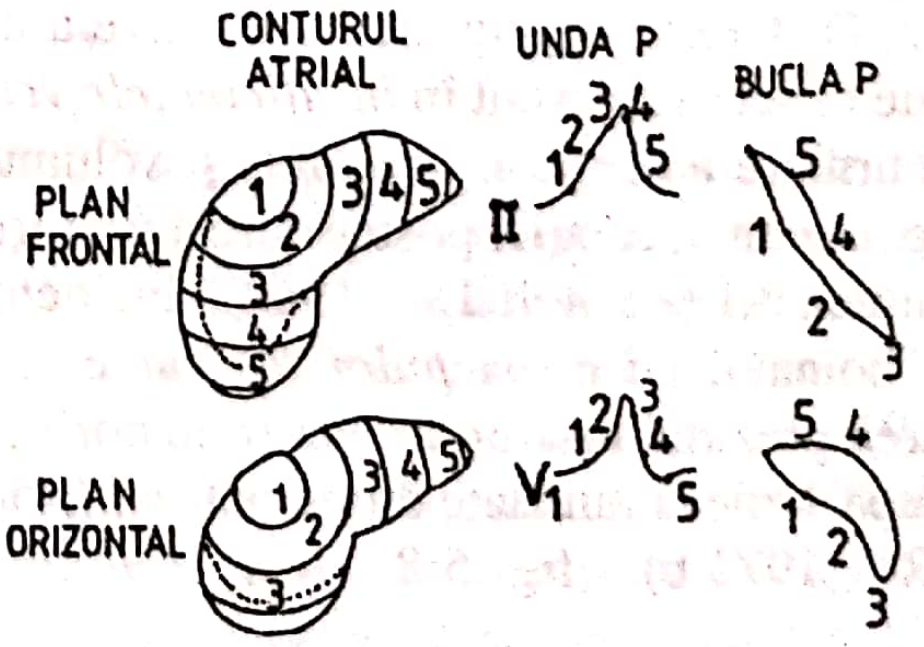

Fig. 5.9: *Secvența activării atriale, în plan frontal şi orizontal, corelată în timp (la intervale de 2 ms) cu undele P în DII şi V_1 şi cu buclele vectocardiografice în plan frontal şi orizontal în dilatația atrială dreaptă (după Horan LG şi Flowers NC, 1980). Liniile punctate indică silueta atrială normală. Se remarcă creşterea amplitudinii undei P în DII şi V_1 (activarea atriului drept dilatat). Bucla P este orientată relativ vertical şi, în plan orizontal, aproape în întregime anterior.*

---

* Termenul „P pulmonale" a fost introdus de Winternitz H (1935).

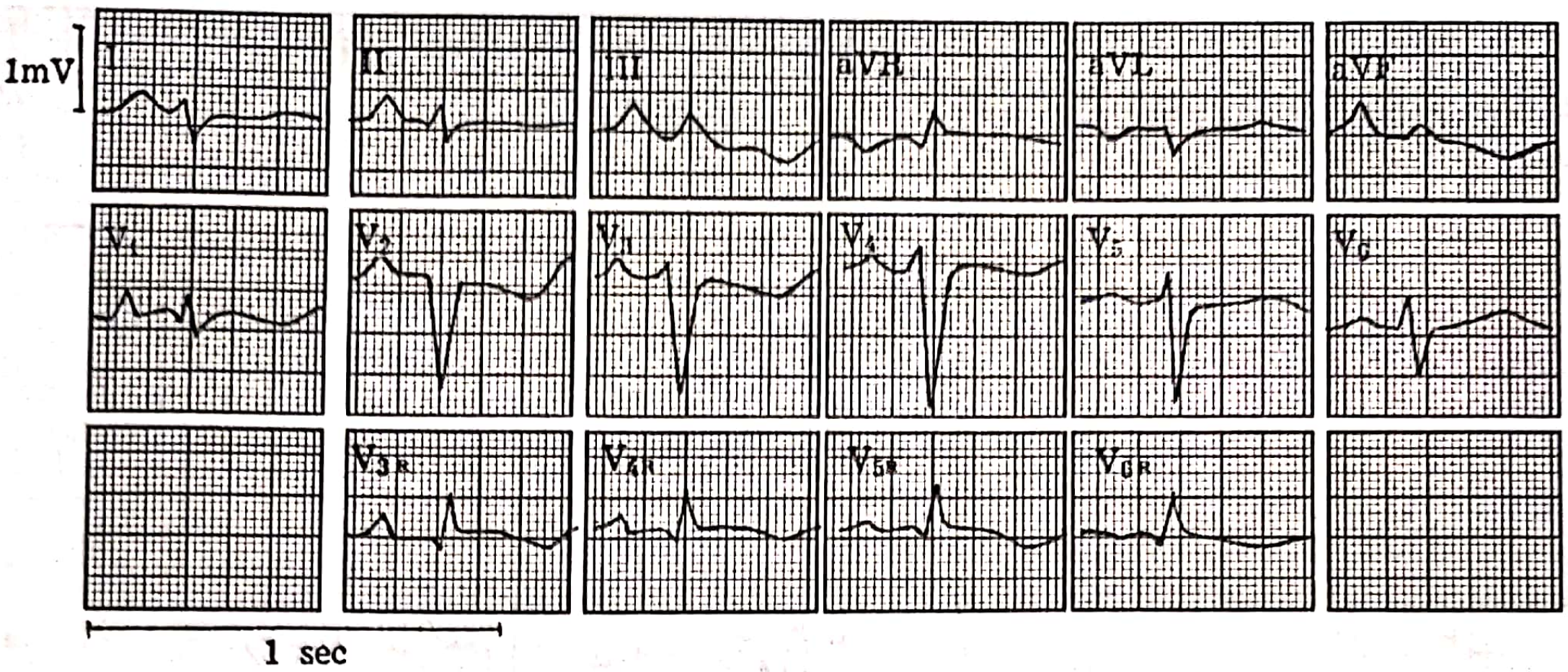

Fig. 5.10 : *Dilataţie atrială dreaptă. Bolnav în vârstă de 51 de ani cu diagnosticul de bronhopneumopatie obstructivă cronică, cord pulmonar cronic decompensat. În DII, DIII şi aVF undele P prezintă o amplitudine de 3.0-4.0 mm şi o durată de 0.08 s. Axa electrică medie a undei P în plan frontal este de 75° (undele P sunt negative în aVL). Unde P ample (3.0 mm) şi ascuţite se constată şi în precordialele drepte. Se remarcă, de asemenea, prezenţa semnelor electrice de hipertrofie ventriculară dreaptă.*

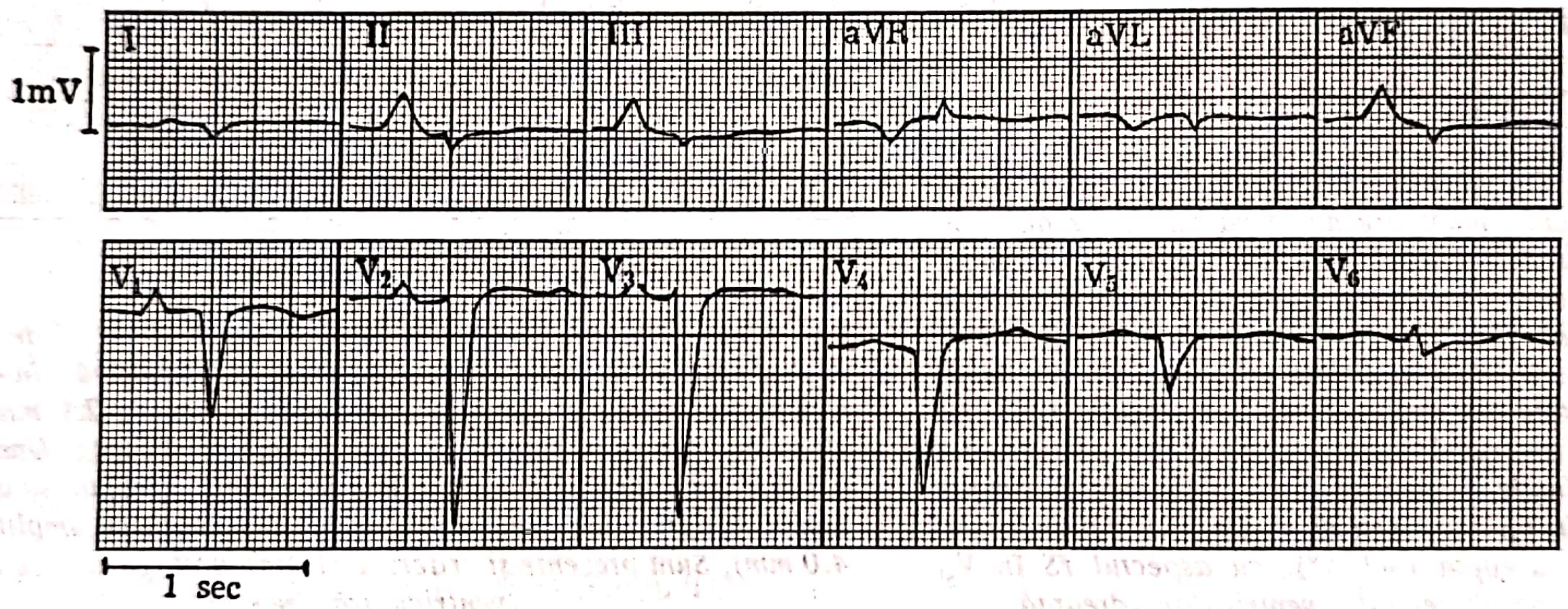

Fig. 5.11 : *Dilataţie atrială dreaptă. Bolnav în vârstă de 63 de ani cu diagnosticul de bronhopneumopatie obstructivă cronică, cord pulmonar cronic decompensat. În DII, DIII şi aVF undele P prezintă o amplitudine de 3.5-4.0 mm şi o durată de 0.09 s. Axa electrică medie a undei P în plan frontal este de +80° (undele P sunt negative în aVL). Unde P relativ ample (2.0 mm) şi ascuţite se constată în V_1, V_2. Sunt prezente şi criterii electrocardiografice pentru diagnosticul de hipertrofie ventriculară dreaptă.*

aproximativ 20% dintre bolnavii cu *cord pulmonar şi dilataţie atrială dreaptă* (Phillips RW, 1958 ; Fowler NO şi colab., 1965 ; Kilcoyne MM şi colab., 1970). Acest procent apare surprinzător de scăzut ţinând seama că aspectul „P pulmonale" poate fi prezent în derivaţiile inferioare şi la bolnavii cu emfizem pulmonar fără cord pulmonar cronic, ca urmare a hiperinflaţiei plămânilor cu coborârea diafragmului, ceea ce determină verticalizarea şi rotaţia orară a inimii în jurul axului longitudinal (Spodick DH şi colab., 1963 ; Calatayaud JB şi colab., 1970). Pe de altă parte, la bolnavii cu cord pulmonar cronic nu s-a putut demonstra o relaţie între amplitudinea undei P şi presiunea atrială dreaptă (Wood P, 1947) sau între amplitudinea undei P şi greutatea atriului drept (Mazzoleni A şi colab., 1964 ; Gordon R şi colab., 1965). În unele cazuri amplitudinea undei P poate chiar descreşte pe măsură ce semnele de hipertrofie ventriculară dreaptă progresează (Phillips JH şi Burch GE, 1963).

Caracterul nespecific al tipului „P pulmonale" a fost confirmat de Chou TC şi Helm RA (1965) într-un studiu efectuat pe 100 de bolnavi care prezentau această anomalie electrocardiografică. Dintre aceştia, numai 49% prezentau boli care produc dilataţie atrială dreaptă, iar în 36% dintre cazuri tipul „P pulmonale" exprima mai curând dilataţia atrială stângă decât cea dreaptă, fiind constatat frecvent la bolnavii cu hipertensiune arterială sistemică (fig. 5.1 D).

La bolnavii cu *cardiopatii congenitale* (stenoză de arteră pulmonară, tetralogie Fallot, sindrom Eisenmenger, atrezie tricuspidiană), precum şi la cei cu hipertensiune arterială pulmonară care nu este produsă de boli cronice ale plămânilor, tipul „P pulmonale" se observă mult mai

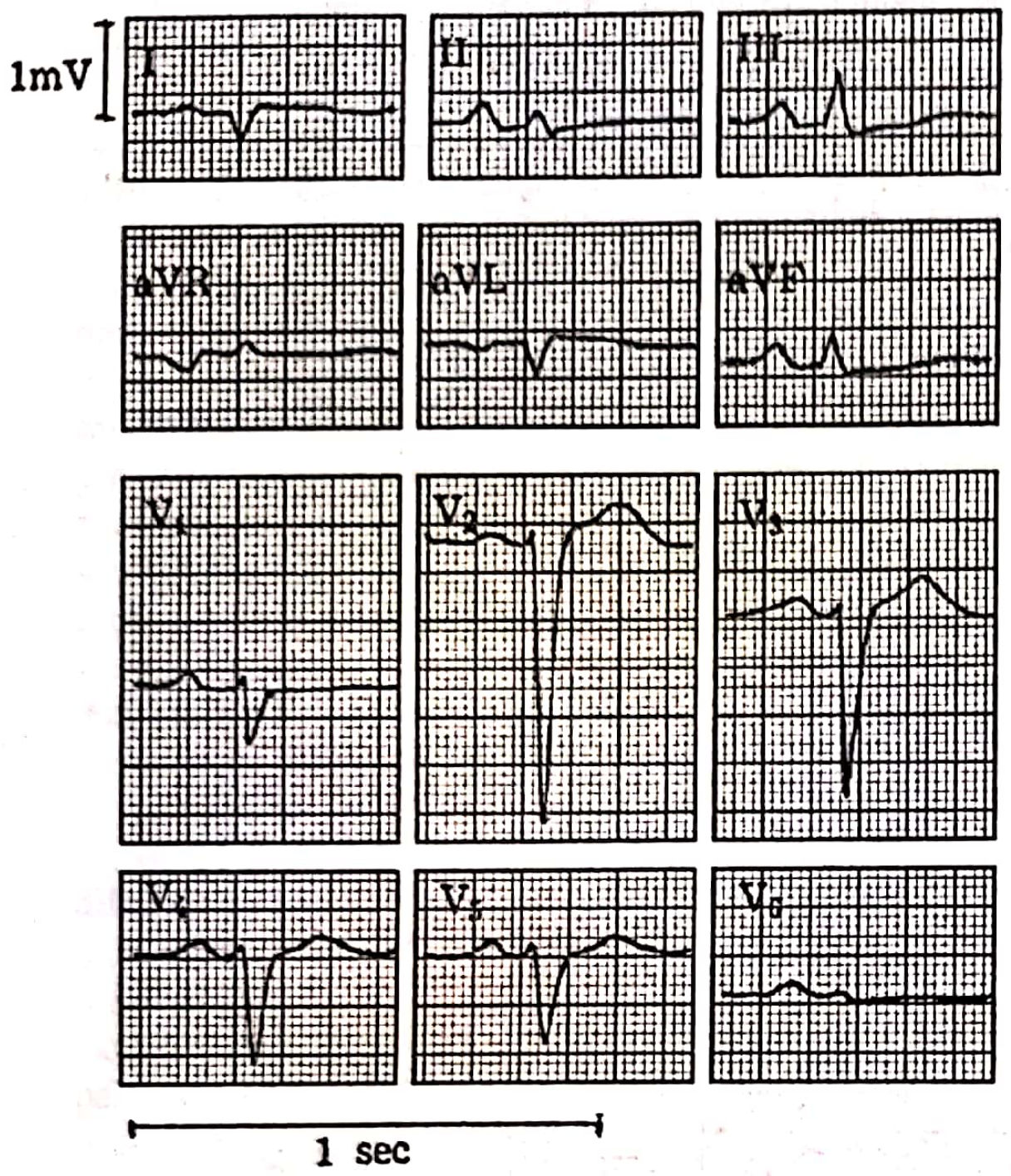

Fig. 5.12: *Dilatație atrială dreaptă. Bolnavă în vârstă de 45 de ani (fumătoare de la vârsta de 12 ani), cu diagnosticul de bronhopneumopatie obstructivă cronică, cord pulmonar cronic decompensat. Deşi undele P în DII, DIII, aVF prezintă o amplitudine la limită (2.5 mm), ele sugerează dilatația atrială dreaptă deoarece depăşesc jumătate din amplitudinea complexului QRS. La aceasta se asociază o axă electrică P în plan frontal la +80° (unde P negative în aVL) şi unde P ascuțite (2.0 mm) în V_1. Axa electrică medie QRS în plan frontal deviată la dreapta (+135°), cu aspectul rS în V_5, sugerează hipertrofia ventriculară dreaptă.*

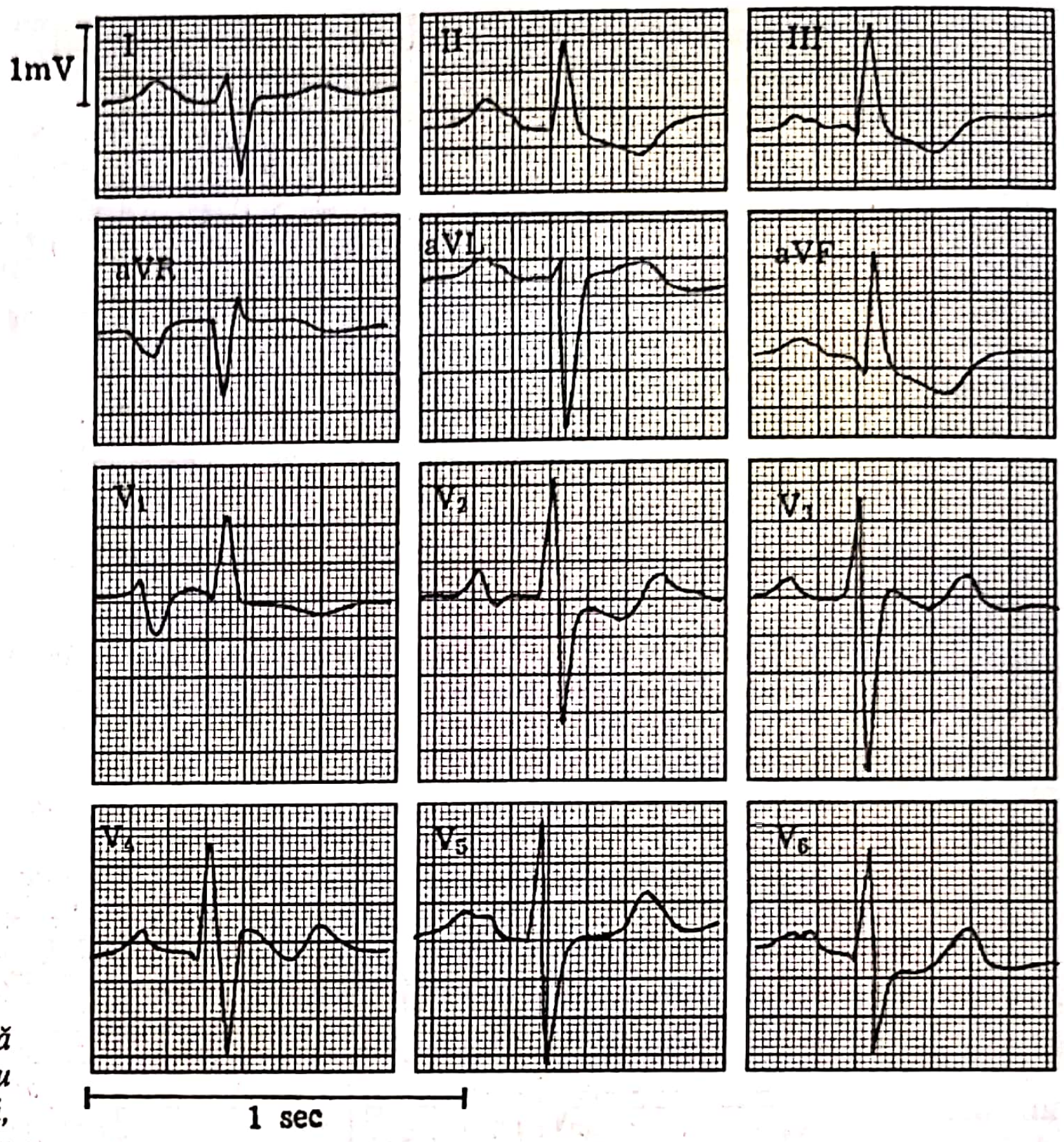

Fig. 5.13: *Dilatație atrială dreaptă. Bolnavă în vârstă de 48 de ani cu diagnosticul de hipertensiune pulmonară „primitivă". În derivațiile membrelor undele P nu depăşesc amplitudinea de 2.0 mm, iar axa electrică P în plan frontal nu este deviată la dreapta. Unde P compatibile cu diagnosticul de dilatație atrială dreapta sunt prezente numai în derivațiile precordiale drepte (P ascuțit cu amplitudinea de 4.0 mm). Sunt prezente şi criteriile electrocardiografice de hipertrofie ventriculară dreaptă.*

frecvent (fig. 5.13). La aceşti bolnavi, undele P cele mai ample se constată atunci când creşterea presiunii atriale drepte se asociază cu desaturația în oxigen a sângelui arterial (De Oliveira JM şi Zimmerman HA, 1959). De remarcat că supraîncărcările prin volum ale atriului drept fără o creştere a presiunii, aşa cum este cazul în defectul septal atrial fără hipertensiune arterială pulmonară, nu modifică în mod sensibil amplitudinea undelor P (Sanchez-Cascos A şi Derucher D, 1963).

Creşterea tranzitorie a amplitudinii undelor P a fost observată la bolnavii cu *embolie pulmonară* (Stein PI şi colab., 1975) sau *în timpul crizelor de astm bronşic* (Rebuck şi Read J, 1971). De remarcat că desaturația în oxigen a sângelui arterial chiar fără o creştere a presiunii intraatriale drepte poate determina creşterea amplitudinii şi ascuțirea undelor P (Zimmerman HA şi colab., 1968).

Unde P ample mai pot fi observate: *la persoanele normale de tip constituțional longilin* (poziție verticală a inimii), *în ortostatism, în timpul manevrei Valsalva*, în cursul *tahicardiilor şi al efortului fizic* (creşterea debitului cardiac şi a stimulării simpatice), în *infarctul auricular* (leziunile ischemice şi hipoxia atriului stâng determină creşterea voltajului undei P şi deviația dreaptă a axei P), în *hiperkaliemia* majoră (produce tulburări de conducere intraatriale) (Gross D, 1961; Zimmerman HA şi colab., 1968; Chou TC, 1979, Chung EK, 1980).

În unele cazuri, undele P ample se însoțesc de o undă T auriculară (Ta) foarte proeminentă. Adâncimea acestei deflexiuni negative în DII, DIII, aVF poate depăşi 1.0 mm, iar durata 0,45 s. Această undă se poate suprapune pe segmentul S-T determinând subdenivelarea acestuia. De aceea, la analiza segmentului S-T este necesar să se ia în considerație această posibilitate, mai ales dacă pe traseul electrocardiografic sunt prezente unde P ample.

2. *Axa electrică P în plan frontal este egală sau mai mare de +75°* (fig. 5.10 şi 5.11)

La bolnavii cu dilatație atrială dreaptă, axa electrică a undei P în plan frontal este foarte frecvent deviată la dreapta. Limita superioară normală de +75° a fost stabilită în mod convențional pe baza cercetărilor statistice efectuate pe grupe mari de persoane normale (Hiss RG şi colab., 1960). În general, la bolnavii cu cord pulmonar cronic, deviaţia dreaptă a axei electrice P se constată mai frecvent decât aspectul de „P pulmonale" (fig. 5.12). Atunci când axa P este mai mare de +75°, unda P devine foarte turtită în DI şi negativă în aVL (fig. 5.10, 5.11 şi 5.12). Când axa P = +90°, unda P apare izoelectrică în DI. O axă electrică P mai mare de +90° (unda P negativă în DI) apare excepţional de rar, chiar în dilataţiile atriale drepte majore. De remarcat că în cardiopatiile congenitale („P congenitale"), axa electrică a undei P prezintă un grad mai redus de deviaţie dreaptă decât în dilataţiile atriale drepte consecutive bolilor cronice obstructive ale plămânilor. De aceea, în bolile cardiace congenitale cu dilataţie atrială dreaptă P_I este de cele mai multe ori mai amplu decât P_{III}.

Ca şi aspectul „P pulmonale", deviaţia dreaptă a axei electrice P nu este specifică pentru dilataţia atrială dreaptă. Se constată frecvent la bolnavii cu emfizem pulmonar fără cord pulmonar cronic, cât şi în circumstanţele menţionate la cauzele extracardiace care condiţionează apariţia undelor P de tip pulmonar.

3. *Deflexiunea pozitivă a undei P în V_1 sau V_2 mai mare de 1.5 mm (0.15 mV)* – fig. 5.10, 5.11 şi 5.13

Creşterea amplitudinii undelor P în precordialele drepte, prezentă numai la 10% dintre bolnavii cu cord pulmonar cronic, apare mult mai specifică decât criteriile bazate pe derivaţiile membrelor. La unii bolnavi cu cord pulmonar cronic şi dilataţie atrială dreaptă se poate constata în V_1 o undă P difazică sau chiar negativă, urmată de o undă P amplă şi ascuţită în V_2. Această tranziţie bruscă reprezintă un indiciu că morfologia undei P în V_1 este expresia dilataţiei atriale drepte şi nu a celei stângi. Aspectul descris nu exclude însă o hipertrofie biatrială (Chou TC, 1979). În cardiopatiile congenitale, prezenţa unei unde P ample precordiale drepte este mult mai frecventă decât în cordul pulmonar cronic. Mult mai rar se constată la aceşti bolnavi unde P difazice sau negative în V_1 (De Oliveira JM şi Zimmerman HA, 1959).

Modificări similare ale undei P cu cele constatate în cazurile de dilataţie atrială dreaptă se pot observa la bolnavii cu angină pectorală (Gross D, 1967), infarct miocardic (Grossman JJ şi Delman AJ, 1969) şi, cu caracter tranzitoriu, în sindromul WPW (James TN şi Sherf L, 1976). Interesant de reţinut este faptul că aspectul de „hipertrofie" sau „dilataţie" atrială dreaptă poate dispărea în cursul unor înregistrări succesive (Fowler NO şi colab., 1965), ceea ce sugerează că modificările electrocardiografice descrise ca fiind expresia hipertrofiei sau dilataţiei atriale drepte ar putea reprezenta tulburări de conducere sau activitate ectopică localizată pe sistemul de conducere atrial. Lucru valabil şi pentru bolnavii cu dilataţie atrială dreaptă la care se asociază foarte probabil leziuni focale sau difuze în miocardul atrial drept, care pot induce o desincronizare a depolarizării în atrii cu modificări subsecvente ale undei P (James TN şi Sherf L, 1976).

Dilataţia biatrială

Deoarece cele două atrii generează componente diferite ale undei P, diagnosticul de dilataţie biatrială este mai puţin dificil decât cel de hipertrofie biventriculară. În general, diagnosticul de dilataţie biatrială se bazează pe asocierea criteriilor electrocardiografice de dilataţie atrială stângă cu cele de dilataţie atrială dreaptă. În electrocardiografia convenţională, aspectul de dilataţie biatrială este desemnat cu termenul „P cardiale" sau „P sinistropulmonale".

Criterii de diagnostic electrocardiografic (tabel 5.1)

1. *Unde cu aspect crestat în derivaţiile membrelor, cu amplitudinea egală sau mai mare de 2.5 mm (0.25 mV) şi durata egală sau mai mare de 0.12 s.*
2. *Unde P largi difazice în V_1, cu componenta iniţială pozitivă mai mare decât 1.5 mm (0.15 mV) şi componenta terminală egală sau mai negativă decât -0.04 mm.s.*
3. *Unde P ample şi ascuţite, peste 1.5 mm (0.15 mV) în precordialele drepte (V_1, V_2) şi bifide, cu durata egală sau mai mare de 0.12 s, în precordialele stângi (V_5, V_6).*

În fig. 5.14, 5.15 şi 5.16 sunt redate aspecte de undă P care sugerează prezenţa dilataţiei biatriale. Cel mai sensibil criteriu pare a fi criteriul 2 (Chou TC, 1979).

Diagnosticul dilataţiei atriale în prezenţa fibrilaţiei atriale sau a flutterului atrial

Fibrilaţia atrială

În mod convenţional se consideră că undele de fibrilaţie (unde „f") sunt ample sau „grosolane" („coarse f waves") atunci când amplitudinea lor depăşeşte 0.5 mm, şi fine atunci când amplitudinea lor este egală cu 0.5 mm sau mai mică (fig. 5.17). Unii cercetători au stabilit o corelaţie între amplitudinea undelor „f" în V_1 şi etiologia bolii cardiace. Astfel, 87% dintre bolnavii cu unde „f" ample prezintă cardiopatie valvulară reumatică, în timp ce 88% dintre cei cu unde „f" fine prezintă cardiopatie ischemică. În acelaşi timp se constată că bolnavii cu unde „f" ample prezintă o evidenţă radiologică sau anatomică de dilataţie atrială stângă sau de creştere a presiunii intraatriale stângi (Thurmann M şi Janney JG jr, 1962). S-a constatat, de asemenea, posibilitatea tranziţiei de la un tip la altul de unde „f". Astfel, la bolnavii cu fibrilaţie atrială şi insuficienţă cardiacă undele „f" ample pot deveni fine consecutiv tratamentului tonicardiac. Această evoluţie apare mai

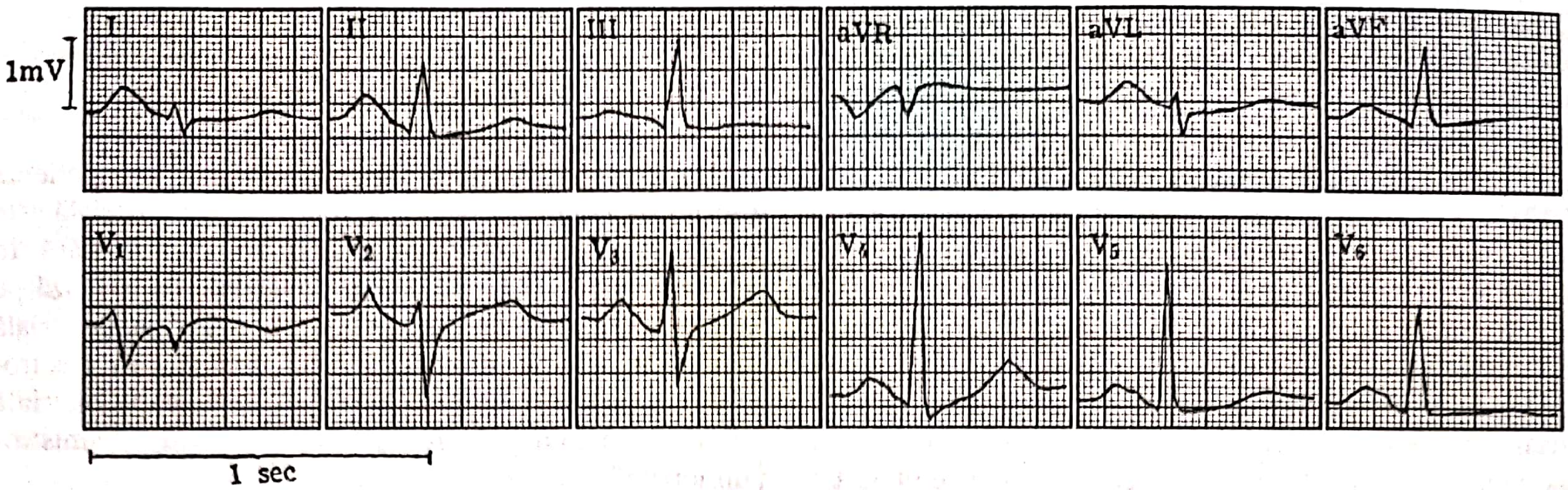

Fig. 5.14: *Dilatație biatrială. Bolnavă în vârstă de 34 de ani, cu diagnosticul de boală mitrală, insuficiență aortică, insuficiență cardiacă cronică. În derivațiile bipolare ale membrelor, undele P sunt crestate, cu amplitudinea până la 4.0 mm și durata de 0.14 s. În* V_1 *unda P este difazică, cu deflexiunea pozitivă inițială de 1.5 mm și deflexiunea negativă terminală de –0.42 mm.s. În* V_2 *sunt prezente unde P ample (4.0 mm) și ascuțite. În precordialele stângi (*V_5*,*V_6*) undele P sunt crestate și cu durata de 0.14 s. Undele R ample în* V_4*,* V_5 *(20-25 mm), unda S puțin adâncă în* V_1 *(4.0 mm) și axa electrică QRS în plan frontal apropiată de +90° sugerează o hipertrofie biventriculară.*

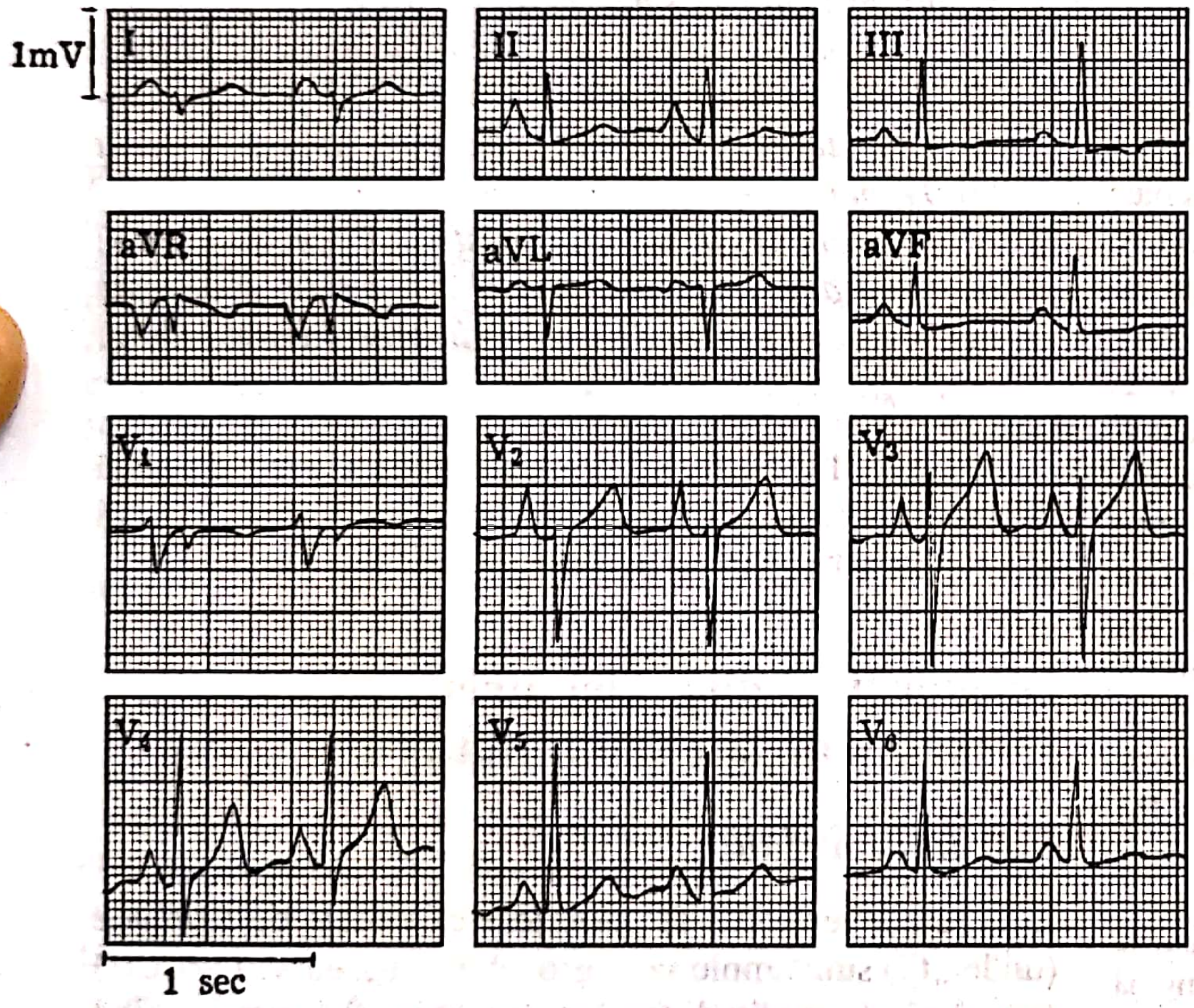

Fig. 5.15: *Dilatație biatrială. Bolnavă în vârstă de 34 de ani, cu diagnosticul de boală mitrală, insuficiență aortică, insuficiență cardiacă cronică. În derivațiile membrelor (DII) undele P prezintă o amplitudine de 4.0 mm și o durată de 0.12 s. În* V_1 *undele P sunt difazice cu deflexiunea negativă terminală egală cu –0.40 mm.s. În* V_2 *unda P este amplă (6.0 mm) și ascuțită. În precordialele stângi undele P sunt crestate și prezintă o durată de 0.12 s. Undele R relativ ample în* V_5 *(20 mm), asociate cu o axă electrică QRS în plan frontal deviată la dreapta (+100°) sugerează prezența unei hipertrofii biventriculare.*

ales la bolnavii la care factorul etiologic al fibrilației atriale este cardiopatia ischemică. În aceste cazuri, creșterea amplitudinii undelor „f" este probabil corelată cu distensia cavității atriale stângi din perioada de insuficiență cardiacă manifestă (Skoulas H și Horlick L, 1964). La bolnavii la care s-a putut restabili ritmul sinusal s-a constatat o corelație pozitivă între amplitudinea undelor „f" („f" ≥ 1.0 mm) și prezența forțelor terminale anormale ale depolarizării atriale în V_1, ceea ce sugerează existența dilatației atriale (Peter RH și colab., 1966).

Deși prezența undelor „f" ample este interpretată ca expresia dilatației atriale stângi, pare probabil că și dilatația atrială dreaptă se poate asocia cu acest tip de unde. Aceasta se poate constata în cardiopatiile congenitale cu hipertrofie atrială dreaptă sau biatrială (Thurmann M, 1965) sau, în cazuri mai rare, la bolnavii cu cord pulmonar cronic și fibrilație atrială paroxistică (Chou TC, 1979).

Corelațiile descrise mai sus nu au putut fi confirmate de unele cercetări efectuate ulterior. Astfel, Aberg H (1970) efectuând angiocardiografia atrială stângă la bolnavii cu leziuni valvulare mitrale și aortice nu constată o corelație semnificativă între amplitudinea undelor „f" și volumul atrial. Aceasta sugerează că starea țesutului atrial reprezintă factorul critic care influențează amplitudinea undelor de fibrilație. Extinderea leziunilor de tip ischemic în cardiopatia aterosclerotică sau a reacției inflamatorii în cardiopatia reumatică sunt probabil de importanță primară.

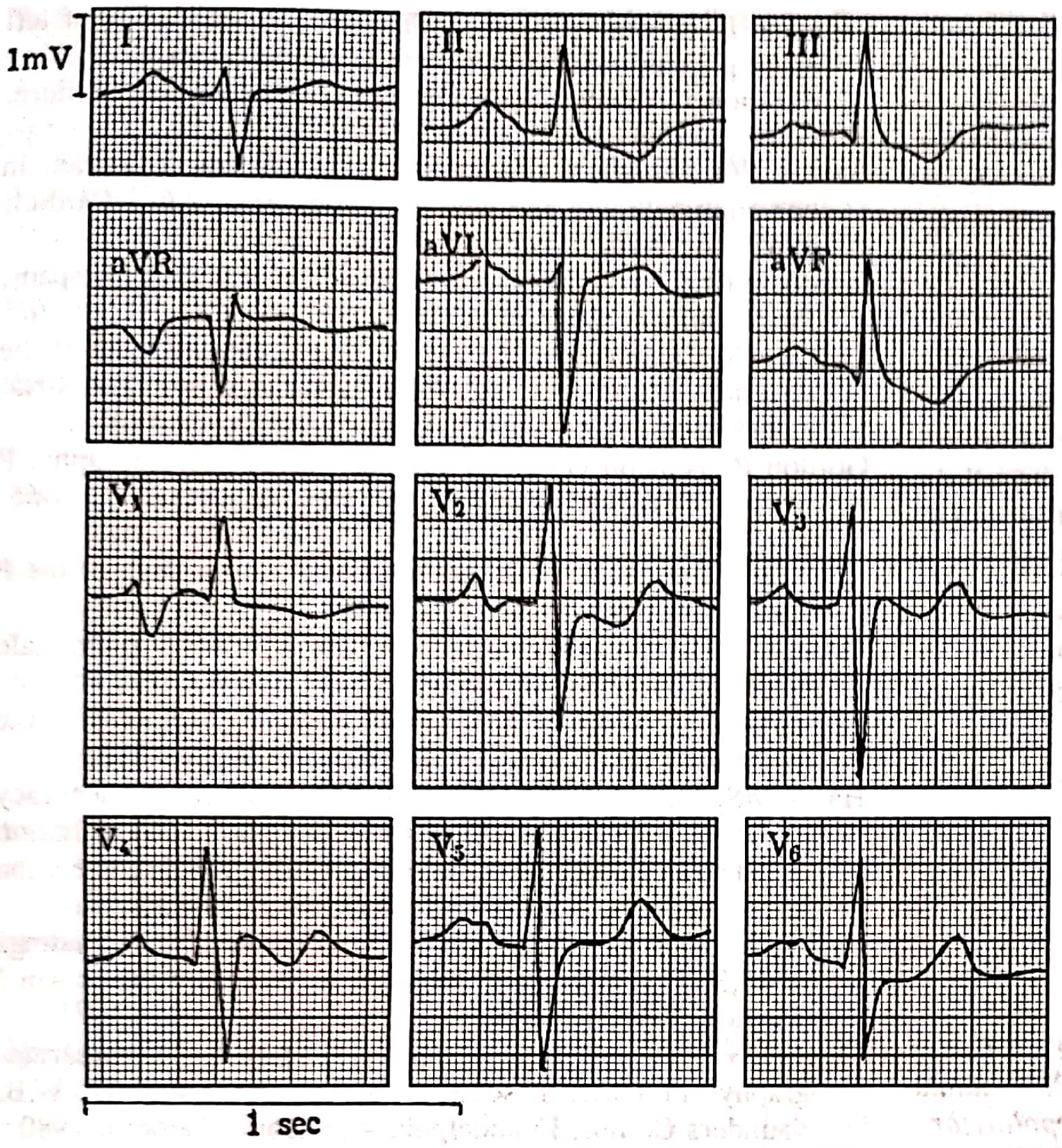

Fig. 5.16: *Dilataţie biatrială. Bolnavă în vârstă de 18 ani cu diagnosticul de stenoză mitrală severă, insuficienţă cardiacă congestivă. În derivaţiile bipolare ale membrelor undele P sunt crestate, cu durata de 0.16 s şi amplitudinea de 4.0 mm (DII). În V_1 unda P este difazică, cu deflexiunea terminală negativă = −0.30 mm.s. În V_2 unda P este ascuţită şi prezintă o amplitudine de 3.5 mm. În precordialele stângi (V_5, V_6) unda P este bifidă şi cu durata de 0.16 s. Sunt prezente şi semne electrocardiografice de hipertrofie ventriculară dreaptă.*

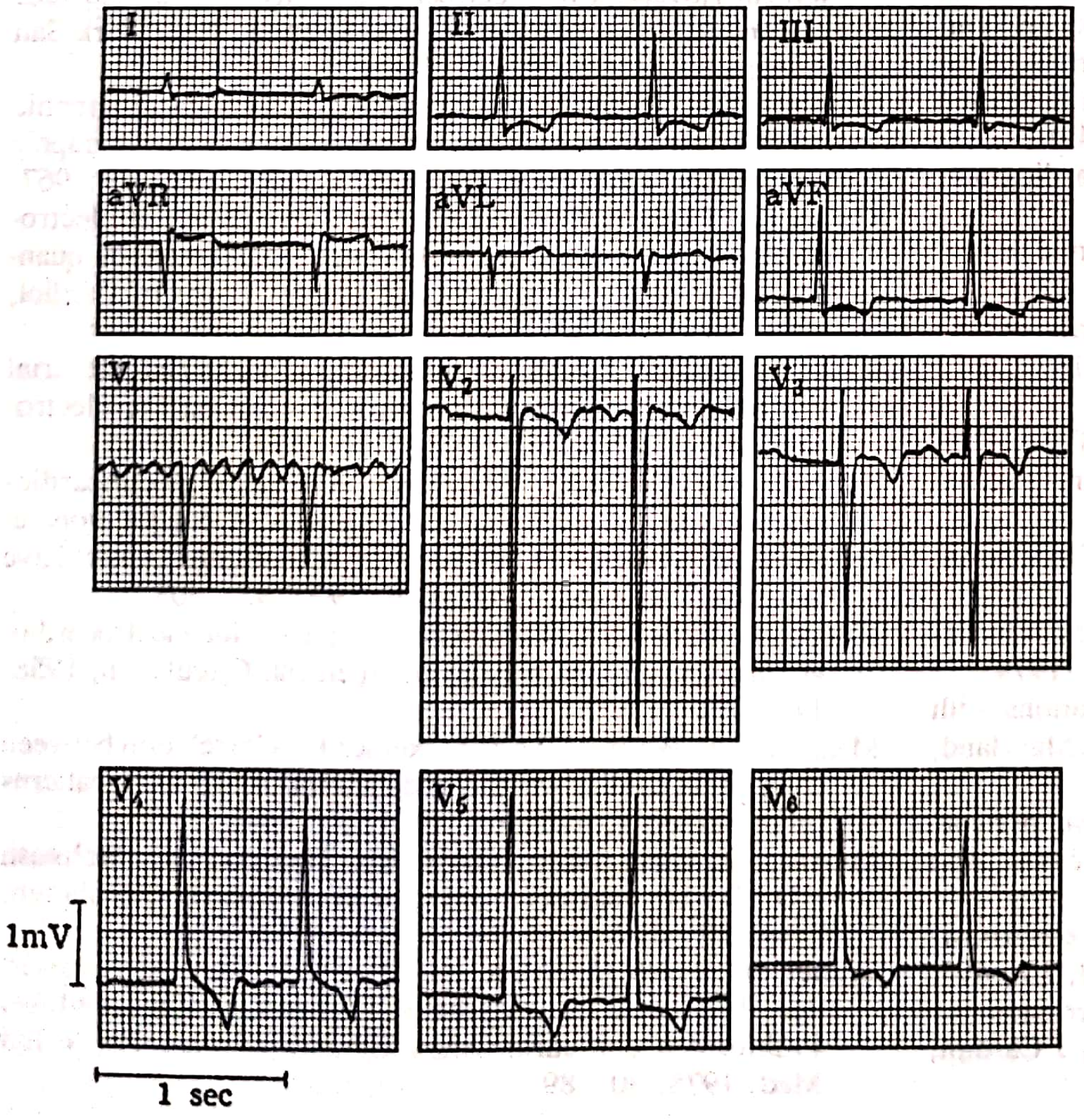

Fig. 5.17: *Unde „f" ample (2.0-3.0 mm). Bolnav în vârstă de 42 de ani cu diagnosticul de boală mitrală (cu predominanţa insuficienţei), fibrilaţie atrială cronică. Undele „f" ample şi largi din V_1 pledează pentru o dilataţie atrială stângă. Sunt prezente şi criterii electrocardiografice de hipertrofie ventriculară stângă.*

Flutterul atrial

În flutterul atrial netratat cu droguri antiaritmice există o corelaţie inversă între dimensiunile cavităţilor atriale şi frecvenţa atrială. La bolnavii cu dilataţie atrială nesemnificativă s-a constatat o frecvenţă atrială medie de 290/min., în timp ce la cei cu dilataţie atrială evidentă frecvenţa atrială medie este de 229/min. (Rytand DA şi colab., cit. Chou TC, 1979). Durata depolarizării atriale stângi, calculată pe undele de flutter, apare corelată cu dilataţia atrială stângă precizată ecocardiografic. Astfel, timpul de depolarizare atrială stângă = intervalul n'N (fig. 5.18) este mai mare de 40 ms la 75% dintre bolnavii cu atriul stâng dilatat şi numai la 28% dintre bolnavii cu dimensiunile atriale normale (Zoneraich O şi colab., 1978). La aceştia din urmă rolul tulburărilor de conducere intraatriale pare a fi determinant.

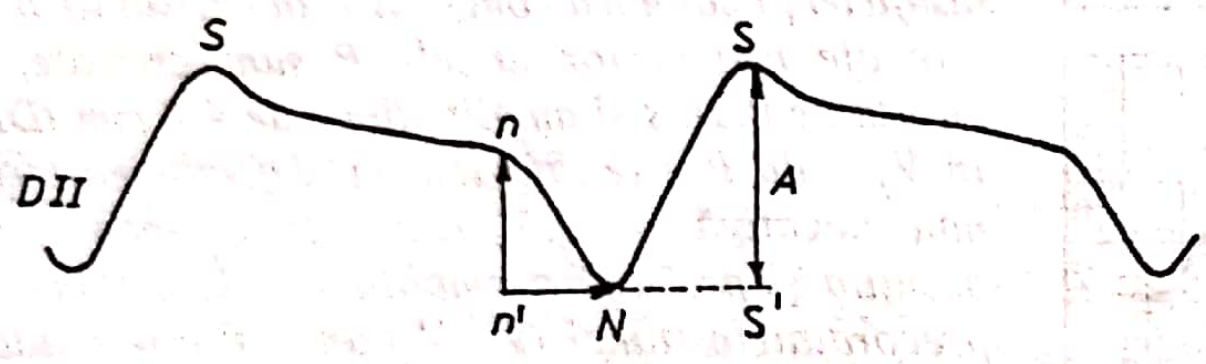

Fig. 5.18: *Reprezentare diagramatică a unei unde de flutter atrial în DII. S-S' = amplitudinea undei de flutter, n'-N = durata depolarizării atriale stângi, n-n' = amplitudinea depolarizării atriale stângi (după O Zoneraich şi colab., 1978).*

Bibliografie

Åberg H: Coarse and fine atrial fibrillation: method of evaluation, relation to mechanism and aetiology of fibrillation (in Symposium on Cardiac Arrhythmias, Elsinore – Danmark, April 23-25, 1970, sub red. Sandøe E, Flensted-Jensen E, Olesen KH. AB Astra, Södertälje, Sweden, 1970: 43-49).

Abildskov JA: The atrial complex of the electrocardiogram. Am Heart J, 1959, 57: 930.

Beeson CW, Tebeaut JR: Bachmann's bundle. Anatomic lesions in P mitrale. Circulation, 1969, 40 (suppl. II): 42.

Bekheit S, Murtagh G, Morton P, Fletcher E: His bundle electrocardiogram in P mitrale. Brit Heart J, 1972, 34: 1057.

Calatayaud JB, Abad JM, Khou NB, Stanboro WW, Silver HM: P-wave changes in chronic obstructive pulmonary disease. Am Heart J, 1970, 79: 444.

Chou TC, Helm RA: The pseudo P pulmonale. Circulation, 1965, 32: 96.

Chou TC: Electrocardiography in Clinical Practice. Grune-Stratton, New York – San Francisco – London, 1979.

Chung EK: Electrocardiography: Practical Applications with Vectorial Principles. Harper-Row, Hagerstown – Maryland, 1980.

Dalton JC, Pearson RJ jr, White PD: Constrictive pericarditis: a review and long-term follow-up of 78 cases. Ann Intern Med, 1956, 45: 445.

De Oliveira JM, Sambhi MP, Zimmerman HA: The electrocardiogram in pectus excavatum. Brit Heart J, 1958, 20: 495.

De Oliveira JM, Zimmerman HA: Auricular overloadings: electrocardiographic analysis of 193 cases. Am J Cardiol, 1959, 3: 453.

Faggiano P, D'Aloia A, Zanelli E *et al.*: Contribution of left atrial pressure and dimensions to signal-averaged P-Wave duration in patients with chronic congestive heart failure. Am J Cardiol, 1997, 719: 219-222.

Fowler NO, Daniels C, Scott RC: The electrocardiogram in cor pulminale wth and without emphysema. Am J Cardiol, 1965, 16: 500.

Friedberg ChK: Diseases of the Heart. W.B. Saunders Company, Philadelphia – London, 1966.

Gooch AS, Calatayaud JB, Gorman PA: Leftward shift of the terminal P forces in the ECG associated wit left atrial enlargement. Am Heart J, 1966, 71: 727.

Gordon R, Neilson G, Silverstone H: Electrocardiographic P wave an atrial weights and volumes. Brit Heart J, 1965, 27: 748.

Gross D: Contributions to the functional morphology of the P wave. Am Heart J, 1961, 61: 436.

Gross D: Electrocardiographic characteristics of P pulmonale waves of coronary origin. Am Heart J, 1967, 73: 453.

Grossmann JJ, Delman AJ: Serial P wave changes in acute myocardial infarction. Am Heart J, 1969, 77: 336.

Hazen MS, Marwick TH, Underwood DA: Diagnostic accuracy of the resting electrocardiogram in detection and estimation of left atrial enlargement. An electrocardiographic correlation in 551 patients. Am Heart J, 1997, 79: 819-826.

Hiss RG, Lamb LE, Allen MF: Electrocardiographic findings in 63,375 asymptomatic subjects. X. Normal values. Am J Cardiol, 1960, 6: 200.

Horan LG, Flowers NC: Electrocardiography and Vectorcardiography (in Heart Disease, sub red. Braunwald E, W.B. Saunders Comp., Philadelphia – London – Toronto, 1980: 198-252).

Human GP, Snyman HW: The value of the Macruz index in the diagnosis of atrial enlargement. Circulation, 1963, 27: 935.

James TN, Sherf L: P waves, atrial depolarization and pacemaking site (in Advances in Electrocardiography, vol. 2, sub red. Schlant RC şi Hurst JW. Grune-Stratton, New York-San Francisco-London, 1976: 13-40).

Josephson ME, Kastor JA, Morganroth J: Electrocardiographic left atrial enlargement. Electrophysiologic, echocardiographic and hemodynamic correlates. Am J Cardiol, 1977, 39: 967.

Kaplan JD, Evans GT, Foster K *et al.*: Evaluation of electrocardiographic criteria for right atrial enlargement by quantitative two-dimensional echocardiography. J Am Coll Cardiol, 1994, 23: 747-752.

Kasser I, Kennedy JW: The relationship of increased left atrial volume and pressure to abnormal P wave on the electrocardiogram. Circulation, 1969, 39: 339.

Kilcoyne MM, Davis AL, Ferrer MI: A dynamic electrocardiographic concept useful in the diagnosis of cor pulmonale. Result of a survey of 200 patients with chronic obstructive pulmonary disease. Circulation, 1970, 42: 903.

Macruz R, Perloff JK, Case RB: A method for electrocardiographic recognition of atrial enlargement. Circulation, 1958, 17: 882.

Mazzoleni A, Wolff R, Wolff L, Reiner L: Correlation between component cardiac weights and electrocardiographic patterns in 185 cases. Circulation, 1964, 30: 808.

Morris JJ jr, Estes EH jr, Whalen RE, Thomson HK, McIntosh HD: P wave analysis in valvular heart disease. Circulation, 1964, 29: 242.

Müller SG, Felsh H, Kröne HJ, Hanzl G: Zum Aussagewert des PV_1-Index im Ekg beim Diabetes mellitus und bei Frühformen der chronischen Herzerkrankung. Zschr Inn Med, 1975, 30: 89.

Negoiță CI, Marcu C, Georgescu G, Datcu M, Iordăcheanu C: Concretio pericarditis: o capcană pentru diagnostic. Com. USSM Soc Cardiol, Iași, februarie 1973.

Negoiță CI, Sabina Barna, C Marcu: Unda P în hipertensiunea arterială. Rev Med Int (București), 1976, 28: 33.

Peter RH, Morris JJ jr, McIntosh HD: Relationship of fibrillatory waves and P waves in the electrocardiogram. Circulation, 1966, 33: 599.

Phillips JH, Burch, GE: Problems in the diagnosis of cor pulmonale. Am Heart J, 1963, 66: 818.

Phillips RW: The electrocardiogram in cor pulmonale secondary to pulmonary emphysema; a study of 18 cases proved by autopsy. Am Heart J, 1958, 56: 352.

Rebuck AS, Read, J: Assessment and management of severe asthma. Am J Med, 1971, 51: 788.

Romhilt DW, Bove KE, Conradi S, Scott RC: Morphologic significance of left atrial involvement. Am Heart J, 1972, 83: 322 (a).

Romhilt DW, Scott RC: Left atrial involvement in acute pulmonary edema. Am Heart J, 1972, 83: 328 (b).

Sanchez-Cascas A, Deucher D: The P wave in atrial septal defect. Brit Heart J, 1963, 25: 202.

Saunders JL, Calatayaud JB, Schulz KJ, Maranhao V, Gooc, AS, Goldberg H: Evaluation of ECG criteria for P wave abnormalities. Am Heart J, 1967, 74: 757.

Skoulas A, Horlick L: The atrial F wave in various types of heart disease and its response to treatment. Am J Cardiol, 1964, 14: 174.

Spodick DH, Hauger-Klevene JH, Tyler JM, Muench H, Dorr CA: The electrocardiogram in pulmonary emphysema: relationship of characteristic electrocardiographic findings to severity of disease as measured by degree of airway obstruction. Am Rev Resp Dis, 1963, 88: 14.

Stei PI, Dalen JE, McIntyre KM, Sasahara AA, Wenger NK, Willis PW: The electrocardiogram in acute pulmonary embolism. Progr Cardiovasc Dis, 1975, 17: 247.

Sutnick AI, Soloff LA: Posterior rotation of the atrial vector: an electrocardiographic sign of left ventricular failure. Circulation, 1962, 26: 913.

Tarazi CR, Miller A, Frohlich ED, Harriet P Dustan: Electrocardiographic changes reflecting left atrial abnormality in hypertension. Circulation, 1966, 34: 818.

Thomas P, De Jong D: The P wave in the electrocardiogram in the diagnosis of heart disease. Brit Heart J, 1954, 16: 241.

Thurman M: Coarse atrial fibrillation in congenital heart disease. Circulation, 1965, 32: 290.

Thurmann M, Janney JG jr: The diagnostic importance of fibrillatory wave size. Circulation, 1962, 25: 991.

Wenger R, Hofmann-Credner D: Observation on the atria of the human heart by direct and semidirect electrocardiography. Circulation, 1952, 5: 870.

Wood P: Electrocardiographic appearances in acute and chronic pulmonary heart disease. Brit Heart J, 1947, 10. 87.

Zimmerman HA, Bersani E, Dicosky C: The Auricular Electrocardiogram. Charles C Thomas, Springfield – Illinois, 1968.

Zoneraich O, Zoneraich S, Rhee JJ, Jordan D: Atrial flutter. Electrocardiographic, vectorcardiographic and echocardiographic correlation. Am Heart J, 1978, 96: 286.

Zoneraich O, Zoneraich S: Intraatrial conduction disturbances: vectorcardiographic patterns. Am J Cardiol, 1976, 37: 736.

Zoneraisch S, Zoneraich O, Rhee JJ, Liao C, Patel MM: Electrocardiographic findings in diabetic patients without clinical evidence of heart revolving. Echocardiographic correlations. NY J Med, 1977, July: 1254.

CAPITOLUL 6

Hipertrofiile ventriculare

Baze electrofiziologice

În condiţii normale grosimea peretelui liber al ventriculului stâng este aproximativ de trei ori mai mare decât cea a ventriculului drept, iar din punct de vedere electrofiziologic, potenţialul electric al ventriculului stâng este de circa 10 ori mai mare decât al ventriculului drept. Prin urmare, configuraţia complexului QRS în timpul depolarizării ventriculare este influenţată în mod determinant de activarea ventriculară stângă. În cazul hipertrofiei ventriculare stângi predominanţa electrică fiziologică a ventriculului stâng va fi mult amplificată. Dimpotrivă, hipertrofia ventriculară dreaptă va produce o echilibrare sau chiar o inversiune a raportului dintre potenţialele electrice stângi şi drepte.

Ca urmare a creşterii masei musculare, unda de excitaţie care traversează ventriculul hipertrofiat de la endocard spre epicard prezintă un front de desfăşurare mai larg şi o durată prelungită (creşte timpul de activare ventriculară). Electrozii situaţi în faţa acestui ventricul vor înregistra unde electrocardiografice mai ample, de durată mai mare şi cu deflexiunea intrinsecoidă întârziată. Atunci când cresc şi dimensiunile cavităţii ventriculare umplute cu sânge se asociază şi un efect Brody, care creşte la rândul său suprafaţa de distribuţie a potenţialelor electrice.

Efectul Brody constă în accentuarea potenţialelor de suprafaţă produse de o sursă electrică cu direcţie radială, orientată dinspre cavitatea cardiacă spre exterior şi atenuarea efectelor de suprafaţă produse de sursele electrice orientate tangenţial. Aceasta apare ca o consecinţă a rezistenţei electrice relativ scăzute a sângelui în comparaţie cu cea a muşchiului cardiac. În felul acesta, dilataţia unei cavităţi cardiace determină lărgirea frontului de excitaţie nu numai în mod direct, ci şi indirect, ca urmare a volumului mai mare de sânge acumulat în cavitatea cardiacă. În consecinţă, un element situat aproape de endocard şi de cavitatea cu sânge îşi va aduce o contribuţie mai mare la geneza suprafeţei complexului QRS în timpul fazei iniţiale a activării ventriculare, decât un element de aceleaşi dimensiuni din apropierea epicardului (Brody DA, 1956).

Creşterea duratei procesului de depolarizare la nivelul ventriculului hipertrofiat va influenţa şi secvenţa procesului de repolarizare. Unda de depolarizare ajunge cu întârziere în zonele subepicardice, ceea ce va determina o deplasare echivalentă în timp a procesului de repolarizare a acestor zone. În aceste condiţii, repolarizarea straturilor subendocardice o precedă pe cea a zonelor subepicardice, vectorii de repolarizare fiind orientaţi de la epicard spre endocard, deci invers decât în condiţii fiziologice. Apar modificări ale curbei de repolarizare ventriculară (segmentul S-T şi unda T).

Bucla vectocardiografică prezintă o durată mai mare cu creşterea şi apariţia mai tardivă a vectorului cardiac maxim, care este orientat spre masa musculară crescută.

Hipertrofia ventriculară stângă

Modificări vectocardiografice (fig. 6.1 şi tabel 6.1)

Bucla QRS este orientată mai la stânga, posterior şi superior în raport cu inimile normale, orientare care se accentuează pe măsura progresiunii hipertrofiei ventriculare stângi. Componenta iniţială a buclei (corespunde undei Q) este de regulă crescută, mai ales în hipertrofiile ventriculare stângi determinate de o supraîncărcare prin volum. Această componentă a buclei poate fi absentă în hipertrofia ventriculară stângă produsă de hipertensiunea arterială, stenoza de aortă, coarctaţia de aortă şi insuficienţa aortică luetică, aspect atribuit unei ischemii septale, bloc de ramură stângă incomplet, fibroze septale sau unei preponderenţe a vectorilor inţiali ai peretelui liber al ventriculului stâng. Forţele electrice terminale prezintă o tendinţă de orientare superioară cu creşterea lărgimii componentei corespunzătoare a buclei. Cele mai specifice modificări din hipertrofia ventriculară stângă constau din înscrierea antiorară în plan frontal, sub forma unei bucle largi şi deplasarea posterioară în plan orizontal a componentei R a buclei. Cel mai precoce semn pare a fi deplasarea anterioară şi la dreapta a punctului „J", asociată cu deplasarea posterioară a componentei R a buclei QRS. Bucla QRS poate să nu fie închisă înainte de înscrierea buclei T (ceea ce corespunde deviaţiei segmentului ST). Orientarea buclei T este opusă buclei QRS, adică la dreapta, anterior şi inferior. În aceste condiţii, vectorul maxim al buclei T formează un unghi de aproape 180° cu vectorul maxim al buclei QRS, ceea ce corespunde pe electrocardiogramă sensului opus al undei T în raport cu deflexiunea principală a complexului QRS (Mazzoleni A şi colab., 1959; Yano K şi Pipberger HV, 1964; Friedberg ChK, 1966; Horan LG şi Flowers NC, 1980).

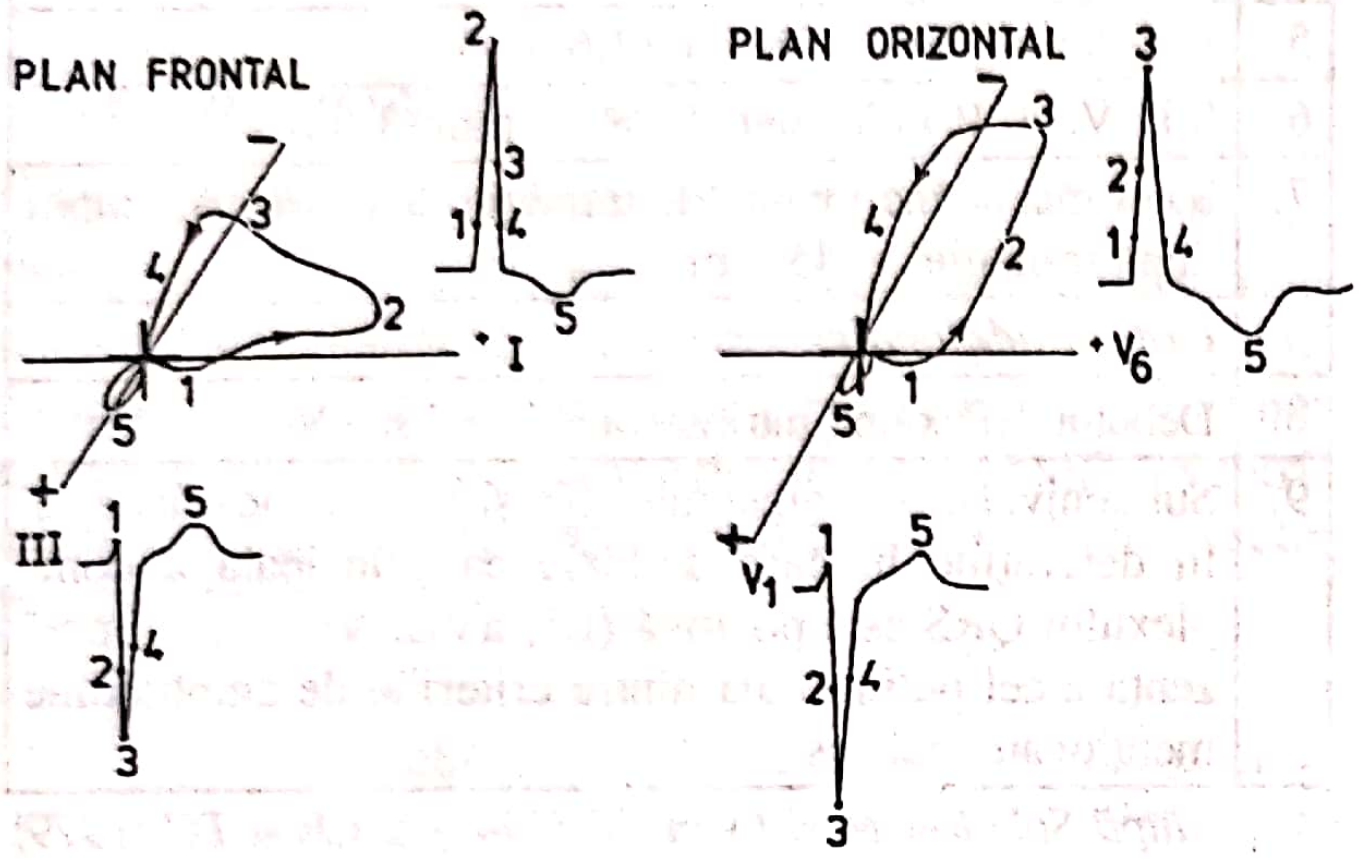

Fig. 6.1: *Buclele vectocardiografice în hipertrofia ventriculară stângă (reprezentare diagramatică). Bucla QRS este deplasată la stânga, superior şi posterior. În plan frontal, se înscrie în sens antiorar, sub forma unei bucle largi. În plan orizontal, bucla QRS şi vectorul QRS maxim sunt orientate la stânga şi posterior, în timp ce bucla T şi vectorul T maxim sunt orientate la dreapta şi anterior. Unghiul QRS-T depăşeşte 100°. În figură este reprezentat schematic şi aspectul electrocardiogramei în DI şi DIII (plan frontal) şi V_1 şi V_6 (plan orizontal). Punctele notate pe deflexiunile electrocardiografice corespund vectorilor momentani notaţi cu aceleaşi numere de pe buclele vectocardiografice.*

Vectocardiograma permite de multe ori distincţia dintre hipertrofia ventriculară stângă prin supraîncărcare sistolică şi hipertrofia ventriculară stângă prin încărcare diastolică. În hipertrofia ventriculară stângă prin supraîncărcare sistolică componenta iniţială Q a buclei QRS este redusă sau absentă, bucla înscriindu-se de la început la stânga şi posterior. Hipertrofia ventriculară stângă prin încărcare diastolică se caracterizează printr-o componentă iniţială Q mare orientată la stânga şi inferior, în timp ce componenta R este orientată posterior. Componenta S a buclei care exprimă forţele electrice terminale este de regulă absentă, iar relaţia normală dintre bucla QRS şi bucla T nu se modifică semnificativ (Wallace AG şi colab., 1962).

Criterii de diagnostic electrocardiografic

Principalele criterii utilizate în diagnosticul electrocardiografic al hipertrofiei ventriculare stângi pot fi clasificate în: criterii de amplitudine, de axă, de durată şi modificări ST-T.

1. *Criterii de amplitudine*. Diagnosticul electrocardiografic de hipertrofie ventriculară stângă se bazează în primul rând pe *creşterea voltajului complexului QRS*, mai ales în derivaţiile precordiale. Această creştere de voltaj este condiţionată de creşterea potenţialelor electrice generate de masa musculară hipertrofiată şi de poziţia mai apropiată a ventriculului stâng faţă de electrozii aplicaţi pe peretele toracic anterior. În prezenţa unei dilataţii asociate a cavităţii ventriculare, suprafaţa epicardică a ventriculului stâng în contact cu peretele toracic creşte într-o măsură şi mai mare.
2. *Criterii de axă*. Creşterea masei musculare a ventriculului stâng accentuează deplasarea posterioară şi la

Tabel 6.1: *Modificări vectocardiografice în hipertrofia ventriculară stângă (HVS)*

Modificări generale	
Bucla QRS deplasată la stânga, superior şi posterior	
Plan orizontal	
1.	QRS maxim >1.95 mV (dacă bolnavul este în vârstă de 40 de ani sau peste 40 de ani) sau QRS maxim >2.0 mV (dacă este sub 40 de ani)
2.	QRS maxim survine mai târziu decât 0.048 s
3.	Sensul de înscriere este antiorar, uneori se înscrie cu un aspect „în opt"
4.	Bucla QRS distală este mai largă decât bucla proximală, dacă QRS maxim >1.3 mV
5.	Vectorul QRS maxim orientat la stânga şi posterior >1.2 mV, dacă QRS maxim >1.3 mV
6.	Unghiul QRS-T >100°
7.	Bucla T şi vectorul T sunt deplasate >0.1 mV anterior şi la dreapta
8.	Bucla P >0.11 s şi deplasată la stânga şi posterior
Plan frontal	
9.	Sens de înscriere antiorar
10.	QRS maxim >2.0 mV (dacă bolnavul este în vârstă de 40 de ani sau peste 40 de ani) sau QRS maxim >2.4 mV (dacă bolnavul este sub 40 de ani)

Probabilitatea creşterii masei musculare este mai mare dacă sunt prezente două sau mai multe criterii.

după Horan LG şi Flowers NC (1980) şi Friedberg ChK (1966) stânga a potenţialelor electrice QRS, cu deviaţia stângă consecutivă a axei electrice medii QRS în plan frontal. Deviaţia stângă a axei electrice QRS în plan orizontal contribuie de asemenea la creşterea amplitudinii QRS în derivaţiile precordiale stângi (V_5, V_6).

3. *Criterii de durată.* Creşterea grosimii peretelui ventricular stâng prelungeşte durata timpului de activare ventriculară. În consecinţă, se produce o creştere a duratei QRS şi o întârziere a debutului deflexiunii intrinsecoide în derivaţiile precordiale stângi.
4. *Modificări ST-T.* Ca urmare a modificării secvenţei procesului de depolarizare, se produc schimbări şi în secvenţa procesului de repolarizare, cu apariţia unor alteraţiuni ST-T. Acestea sunt desemnate cu termenul *modificări secundare de repolarizare ventriculară*, deoarece apar consecutiv modificării procesului de depolarizare. Întârzierea tranziţiei frontului de depolarizare de la endocard la epicard face ca procesul de repolarizare să înceapă mai întâi în straturile subendocardice ale miocardului. Inversiunea direcţiei procesului de repolarizare determină modificarea orientării vectorilor ST şi T, care, în cazurile tipice, prezintă un sens opus faţă de forţele electrice QRS.

Pentru diagnosticul electrocardiografic al hipertrofiei ventriculare stângi au fost propuse numeroase criterii a căror sensibilitate şi specificitate variază în limite foarte largi. În tabelul 6.2 sunt prezentate principalele criterii, care se bazează în cea mai mare măsură pe cele propuse de Sokolow M şi Lyon TP (1949). În general, se consideră că hipertrofia ventriculară stângă este prezentă dacă se constată unul sau mai multe dintre criteriile menţionate. Criteriile sunt valabile numai dacă durata QRS este mai mică de 0.12 s.

Tabel 6.2: *Criterii de diagnostic electrocardiografic pentru hipertrofia ventriculară stângă (HVS)*

	Derivaţiile membrelor
1.	R în DI + S în DIII > 25 mm (2.5 mV)
2.	R în aVL > 11 mm (1.1 mV)
3.	R în aVF > 20 mm (2.0 mV)
4.	S în aVR > 14 mm (1.4 mV)
	Derivaţiile precordiale
5.	R în V_5 sau V_6 > 26 mm (2.6 mV)
6.	S în V_1 + R în V_5 sau V_6 > 35 mm (3.5 mV)
7.	S cel mai adânc înainte de tranziţie + R cel mai amplu după tranziţie > 45 mm
	Criterii adiţionale
8.	Debutul deflexiunii intrinsecoide în V5 sau V6 ≥ 0.05 s
9.	Subdenivelarea segmentului ST şi inversiunea undei T în derivaţiile în care deflexiunea principală a complexului QRS este pozitivă (DI, aVL, V_5, V_6), în prezenţa a cel puţin unuia dintre criteriile de amplitudine menţionate mai sus

după Sokolow M şi Lyon TP (1949) şi Chou TC (1979)

În scopul creşterii coeficientului de acurateţe al diagnosticului de hipertrofie ventriculară stângă, Romhilt DW şi Estes EH (1968) au propus un sistem de punctaj-scor calculat pe baza combinării modificărilor electrocardiografice prezente. În tabelul 6.3 este redat acest sistem, modificat de Csapo C (1979) şi Horan LG şi Flowers NC (1980). Interpretarea punctajului-scor este următoarea: 6 puncte = hipertrofie ventriculară stângă, 5 puncte = hipertrofie ventriculară stângă probabilă, 4 puncte = hipertrofie ventriculară stângă posibilă. Dacă sunt prezente numai criteriile de amplitudine, electrocardiograma va fi

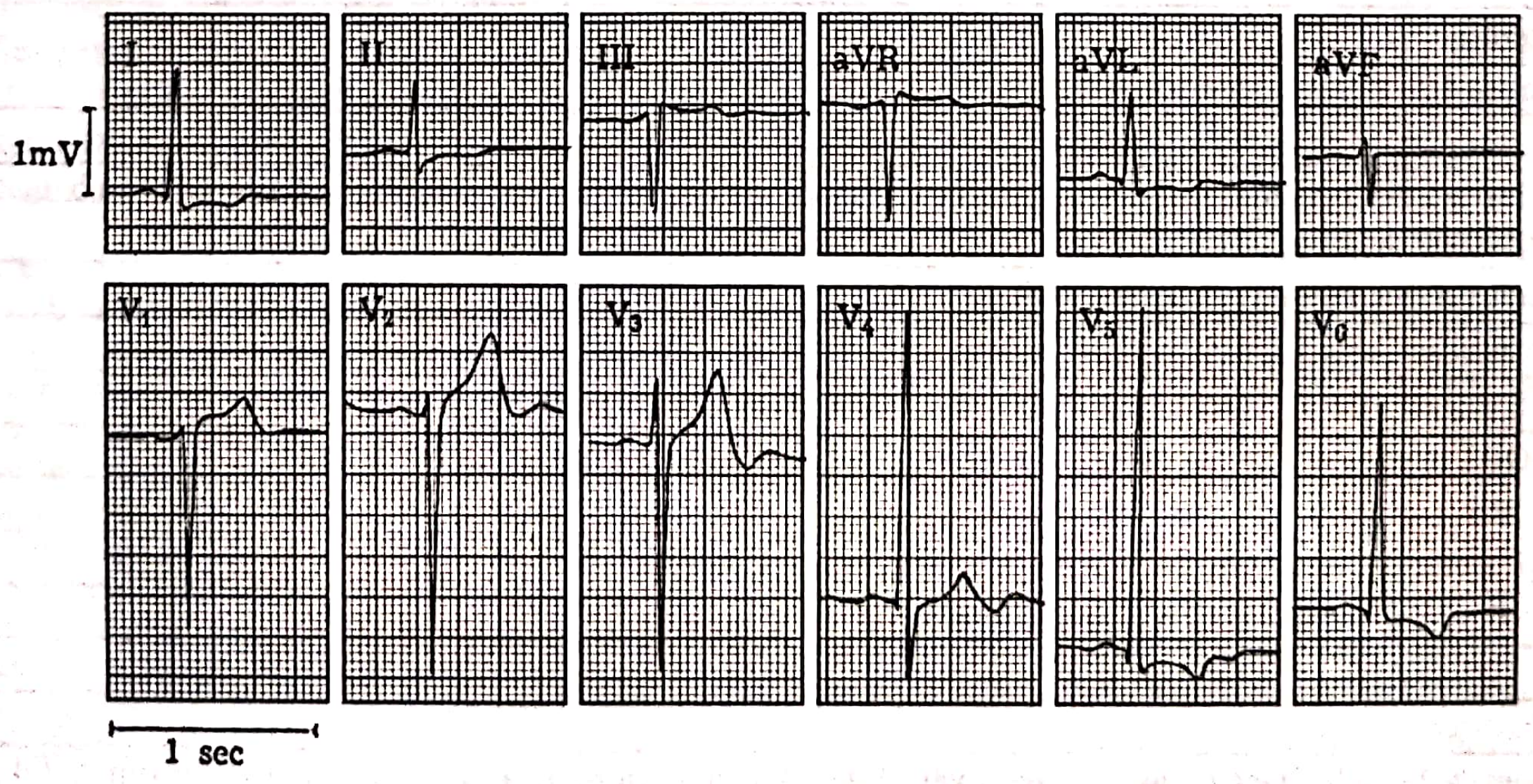

Fig. 6.2: *Bolnavă în vârstă de 59 de ani cu diagnostiul de hipertensiune arterială esenţială stadiul III (TA = 280/130 mm Hg). Aspectul electrocardiogramei indică prezenţa hipertrofiei ventriculare stângi: ÂQRS = $-10°$; $R_I + S_{III} = 26$ mm, $SV_1 + RV_5 = 66$ mm, $SV_2 + RV_5 = 74$ mm, durata QRS = 0.10 s, timpul de activare ventriculară în $V_6 = 0.06$ s, modificări de repolarizare ventriculară de tip secundar.*

considerată ca fiind la limită, iar concluzia va fi formulată în sensul că „hipertrofia ventriculară stângă este sugerată numai de criteriile de voltaj şi trebuie confirmată sau infirmată prin alte procedee clinice sau de laborator".

Alte criterii utilizate în diagnosticul electrocardiografic al hipertrofiei ventriculare stângi sunt prezentate în tabelele 6.4 şi 6.5. În fig. 6.2 redăm aspectul electrocardiografic de la un bolnav cu hipertensiune arterială sistemică, ce îndeplineşte principalele criterii electrocardiografice de hipertrofie ventriculară stângă.

Corelaţii clinice şi anatomice

Criterii anatomice de hipertrofie ventriculară stângă

Pentru aprecierea anatomică a prezenţei hipertrofiei ventriculare stângi au fost propuse două metode: (a) determinarea greutăţii totale a inimii şi a grosimii peretelui liber al ventriculului stâng; şi (b) determinarea greutăţii ventriculului stâng inclusiv septul pe baza tehnicii de disecţie ventriculară.

(a) *Determinarea greutăţii totale a inimii şi a grosimii peretelui liber al ventriculului stâng.* Limita superioară a greutăţii totale a inimii este stabilită în raport cu talia. Se consideră că hipertrofia ventriculară stângă este prezentă dacă greutatea totală a inimii este crescută şi grosimea peretelui liber al ventriculului stâng este egală sau mai mare de 13 mm (Chou TC şi colab., 1960; Scott RC, 1960).

(b) După înlăturarea grăsimii epicardice se cântăreşte separat ventriculul stâng şi ventriculul drept. Deoarece este foarte dificil a separa cele două mase septale stângă şi dreaptă, septul ventricular este inclus în întregime ca parte componentă a ventriculului stâng. Se acceptă prezenţa hipertrofiei ventriculare stângi dacă ventriculul stâng, inclusiv septul, prezintă o greutate mai mare de 200 g. Dacă greutatea este situată în limite normale, un raport ventricul stâng plus sept / ventricul drept > 3.5 sugerează hipertrofia ventriculară stângă (Bore KE şi colab., 1966).

Tabel 6.3: *Sistem de punctaj-scor pentru diagnosticul electrocardiografic al hipertrofiei ventriculare stângi (HVS)*

I. *Criterii de amplitudine*	3 puncte
1. Unda R sau S ≥ 20 mm (2.0 mV) în derivaţiile membrelor	
2. Unda S în V_1 sau V_2 ≥ 30 mm (3 mV)	
3. Unda R în V_5 sau V_6 ≥ 30 mm (3 mV)	
4. Cea mai adâncă undă S înainte de tranziţie plus cea mai amplă undă R după tranziţie ≥ 45 mm	
În prezenţa unuia sau mai multora dintre criteriile de mai sus se acordă 3 puncte. Pentru derivaţiile membrelor este tipică creşterea amplitudinii undei R în DI şi/sau aVL. În condiţiile unei inimi verticale creşte amplitudinea undei R în aVF. În prezenţa unei cardiomiopatii, insuficienţe cardiace sau dilataţii ventriculare stângi, criteriile pentru derivaţiile membrelor pot fi absente. În aceste cazuri se vor acorda 3 puncte dacă unda R în aVL ≥ 15 mm (1.5 mV). În prezenţa unui hemibloc anterior stâng (aproximativ 10% din cazurile de hipertrofie ventriculară stângă), criteriile pentru derivaţiile precordiale (2 şi 3) vor fi excluse.	
II. *Criterii ST-T*	
Bolnavi nedigitalizaţi	3 puncte
Bolnavi digitalizaţi	1 punct
Segment ST şi undă T de sens opus (discordante) faţă de deflexiunea principală a complexului QRS	
În cazurile tipice: subdenivelare ST cu unda T turtită, difazică sau negativă în DI, aVL sau aVF, V_5, V_6 şi supradenivelare ST cu unda T pozitivă în V_1, V_2; interval QT prelungit.	
III. *Criterii de axă*	2 puncte
Axa electrică medie QRS în plan frontal ≥ 30°	
IV. *Criterii de durată*	2 puncte
1. Durata QRS în derivaţiile membrelor ≥ 0.10 s	1 punct
2. Deflexiunea intrinsecoidă în V_5, V_6 ≥ 0.05 s	1 punct
V. *Modificări atriale*	3 puncte
Deflexiunea terminală negativă a undei P în V_1 ≥ 0.04 mm.s	

Interpretarea punctajului-scor:
6 puncte = HVS
5 puncte = HVS probabilă
4 puncte = HVS posibilă

Dacă sunt prezente numai criteriile de amplitudine, electrocardiograma va fi interpretată ca fiind „de graniţă" şi se va menţiona că „hipertrofia ventriculară stângă este sugerată numai de voltaj şi trebuie confirmată sau infirmată pe baza criteriilor clinice sau a altor criterii de laborator".

după Romhilt DW şi Estes EH (1968), Csapo G (1980), Horan LG şi Flowers NC (1980)

Sensibilitatea şi specificitatea criteriilor combinate

Utilizând unul sau mai multe dintre criteriile electrocardiografice de hipertrofie ventriculară stângă menţionate în tabelul 6.2, sensibilitatea variază între 60-85% şi specificitatea între 85-89% (Scott RC şi colab., 1955; Selzer A şi colab, 1958; Chou TC şi colab., 1960; Rosenfeld I şi colab., 1962). Cu cât sunt solicitate mai multe criterii cu atât scade sensibilitatea şi creşte specificitatea. Atunci când creşterea amplitudinii complexului QRS se asociază cu modificări de repolarizare ventriculară, diagnosticul fals pozitiv este posibil numai rareori.

Sistemul de punctaj-scor (tabel 6.3) testat pe 360 inimi autopsiate prin procedeul disecţiei ventriculare oferă o sensibilitate de 54% şi o specificitate de 97% (Romhilt DW şi Estes EH, 1968).

Sensibilitatea şi specificitatea criteriilor individuale

Criterii de amplitudine (tabel 6.4 şi 6.5). Cele mai sensibile criterii pentru diagnosticul electrocardiografic de hipertrofie ventriculară stângă par a fi criteriile de amplitudine pentru derivaţiile precordiale care, în prezenţa hipertrofiei ventriculare stângi, realizează un diagnostic corect în 56% din cazuri. Aceste criterii prezintă o specificitate de aproximativ 85% (15% diagnostice fals pozitive în cazul inimilor normale). Indicele Sokolow-Lyon: SV_1 + + RV_5 sau V_6 > 35 mm, sau S cel mai adânc plus R cel mai amplu în derivaţiile precordiale > 45 mm prezintă o sensibilitate de 43-45% şi o specificitate de 93-95% (5-7% diagnostice fals pozitive). Utilizarea indicelui Sokolow-Lyon se soldează cu un procent crescut de rezultate fals pozitive mai ales la persoanele tinere. De aceea, între 20-25 de ani, valoarea acestui indice trebuie să fie cel puţin 40 mm, iar după unii chiar 53 mm pentru a indica prezenţa hipertrofiei ventriculare stângi (Manning GW şi Smiley JR, 1964).

În prezenţa unei deviaţii majore la stânga a axei electrice QRS criteriile de amplitudine din precordialele stângi pot lipsi, ca urmare a orientării posterioare a vectorului principal QRS. În aceste condiţii diagnosticul de hipertrofie ventriculară stângă poate fi pus pe baza derivaţiilor membrelor (fig. 6.3). Nu poate fi însă exclusă asocierea cu un hemibloc anterior stâng.

În derivaţiile membrelor criteriile de amplitudine apar mai rar. Criteriile $R_I + S_{III} > 25$ mm sau $R_{aVL} > 11$ mm sunt prezente numai la 11% din cazurile de hipertrofie

Tabel 6.4: *Sensibilitatea şi specificitatea criteriilor electrocardiografice utilizate cel mai frecvent în diagnosticul hipertrofiei ventriculare stângi (HVS) – testate pe 360 de cazuri necropsiate*

Criteriul	Sensibilitate (%)	(Dg. fals pozitive) (%)
R (cel mai amplu) + S (cel mai adânc) în derivaţiile precordiale ≥ 45 mm	45	7
$SV_1 + RV_5$ sau $RV_6 > 35$ mm	43	5
Deflexiunea intrinsecoidă în V_5 sau V_6 = 0.05 - 0.07 s	29	1
RV_5 sau $RV_6 > 26$ mm	25	2
$RaVL > 11$ mm	11	0
$R_I + S_{III} > 25$ mm	11	0
$SaVR > 14$ mm	7	0
$RaVF > 20$ mm	1	1

după Romhilt DW şi Estes EH, 1958

Tabel 6.5: *Sensibilitatea şi specificitatea criteriilor electrocardiografice utilizate cel mai frecvent în diagnosticul hipertrofiei ventriculare stângi (HVS) – testate pe 360 de cazuri necropsiate*

Criteriul	Sensibilitate (%)	(Dg. fals pozitive) (%)
SV_1 sau $SV_2 + RV_5 \geq 35$ mm	56	13
$SV_1 + RV_5$ sau $V_6 > 30$ mm	56	11
SV_1 sau $SV_2 + RV_5$ sau $V_6 > 35$ mm	56	12
$SV_2 + RV_4$ sau $RV_5 > 35$ mm	56	15
R (cel mai amplu) + S (cel mai adânc) în derivaţiile precordiale > 40 mm	55	14
$SV_1 + RV_5 > 30$ mm	51	11
$SV_2 + RV_5 > 35$ mm	50	11
RS din zona de tranziţie > 35 mm	41	9
$SV_1 + RV_5 > 33$ mm (femei) $SV_1 + RV_5 > 36$ mm (bărbaţi)	39	7
$RV_5 \geq 20$ mm	38	9
SV_1 sau $SV_2 + RV_6 > 40$ mm	38	3
$SV_2 + RV_5$ sau $RV_6 > 45$ mm	34	3
Axa QRS ≥ -30°	24	13
$RaVL > 7.5$ mm	23	4
$RV_6 > RV_5$	23	11
$RV_6 > 20$ mm	22	2
$SV_1 \geq 24$ mm	19	0
Indicele Lewis* ≥ +17	18	2
$RaVL \geq 11$ mm	13	1
$R_I > 13$ mm	11	0
$RaVL > 12$ mm	9	0
$R_I > 15$ mm	8	0
$RaVL > 13$ mm	8	0
$RaVF > 19$ mm	1	1

* Indicele Lewis = $(R_I + S_{III}) - (S_I + R_{III})$

după Romhilt DW şi Estes EH (1958)

ventriculară stângă. Aceste criterii prezintă însă o specificitate înaltă deoarece în mod practic nu se soldează cu diagnostice fals pozitive. Indicele Lewis (R_I + S_{III}) – – (S_I + R_{III}) ≥ 17 mm prezintă de asemenea o sensibilitate redusă = 18%, însă o specificitate foarte înaltă = 98% (numai 2% rezultate fals pozitive). La fel, criteriul R_I > 15 mm, care prezintă o sensibilitate de 8% şi o specificitate de 100% (absenţa diagnosticelor fals pozitive).

Criterii de axă. Deviaţia stângă a axei electrice medii QRS ≥ -30° reprezintă în general un criteriu puţin sensibil dacă este utilizat în mod izolat, deoarece este prezent numai în 24% din cazuri. Procentul de diagnostice fals pozitive se ridică la 13%. De altfel, confruntările anatomo-electrice nu au constatat o corelaţie bună între greutatea ventriculului stâng şi deviaţia stângă a axei electrice (Grant RP, 1956). Deviaţia la stânga a axei electrice QRS pare a fi mai curând expresia leziunilor fibrotice ale ventriculului stâng, cu tulburări de conducere intraventriculare consecutive (hemibloc anterior stâng). Însă asocierea hipertrofiei ventriculare stângi cu leziunile de tip fibrotic nu este constantă.

Timpul de activare ventriculară. După unii cercetători întârzierea debutului deflexiunii intrinsecoide este un criteriu puţin sensibil, dar cu o specificitate înaltă. În 29% din cazurile de hipertrofie ventriculară stângă debutul deflexiunii intrinsecoide în V_5, V_6 este cuprins între 0.05 şi 0.07 s. Criteriul se constată numai la 1% dintre persoanele fără hipertrofie ventriculară stângă (Romhilt DW şi Estes EH, 1968). Specificitatea înaltă a acestui criteriu nu prezintă însă o accepţiune unanimă, deoarece unii cercetători menţionează rezultate fals pozitive până la 35% din cazuri (Selzer A şi colab., 1958; Mazzoleni A şi colab., 1964). Criteriul prezintă o specificitate înaltă numai dacă apare asociat cu alte semne electrocardiografice (Chou TC şi colab., 1960).

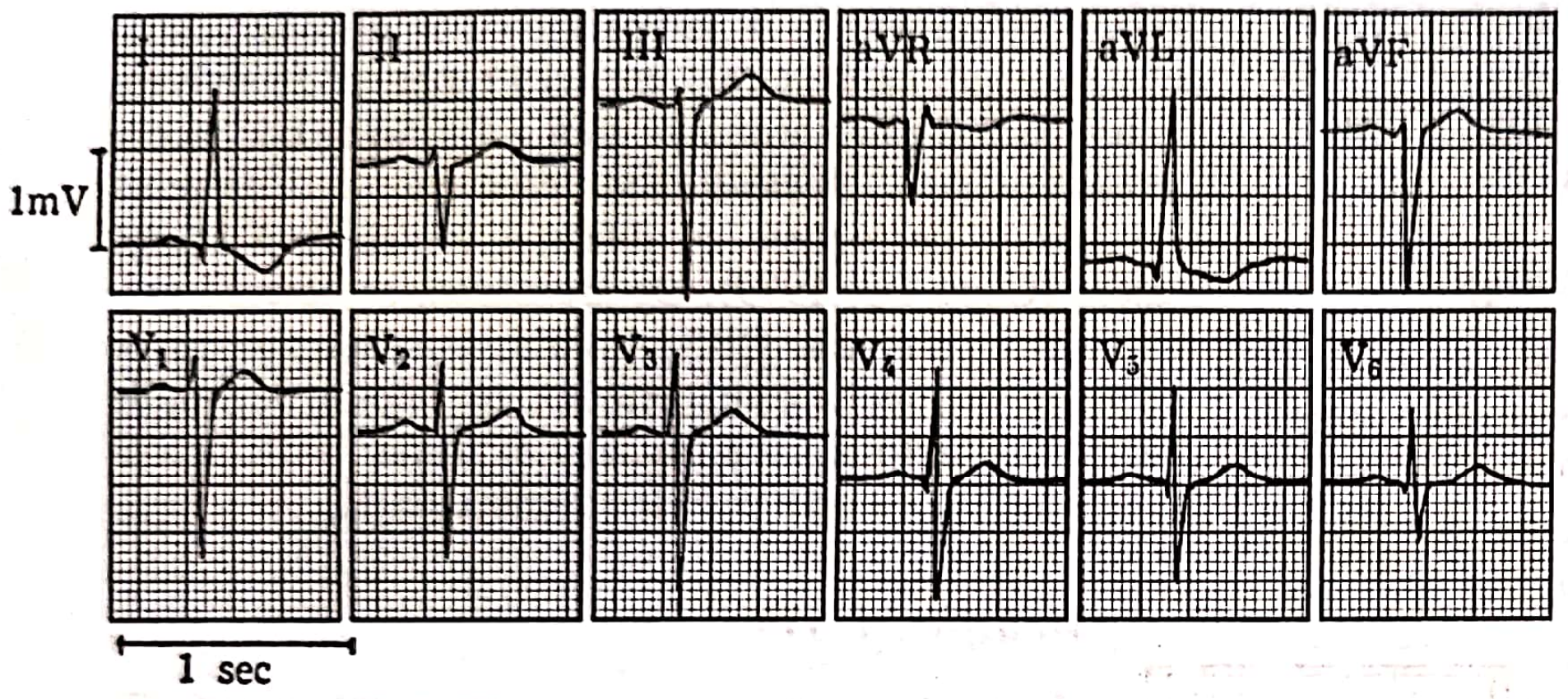

Fig. 6.3: *Bolnav în vârstă de 68 de ani cu diagnosticul de hipertensiune arterială esenţială stadiul III (TA = 210/130 mm Hg). Se remarcă deviaţia majoră a axei QRS la stânga (-45°) şi aspect RS în V_4, V_5, V_6, cu RV_4 = 12 mm, RV_5 = 10 mm şi RV_6 = 8 mm. Diagnosticul de hipertrofie ventriculară stângă este posibil numai în derivaţiile membrelor: R_I = 16 mm, S_{III} = 20 mm, R_{aVL} = 18 mm, R_I + S_{III} = 36 mm, durata QRS = 0.10 s (în derivaţiile membrelor), modificări „secundare" de repolarizare ventriculară în derivaţiile bipolare şi unipolare ale membrelor. Ca urmare a deviaţiei majore a axei QRS la stânga nu poate fi exclusă asocierea la hipertrofia ventriculară stângă a unui hemibloc stâng anterior.*

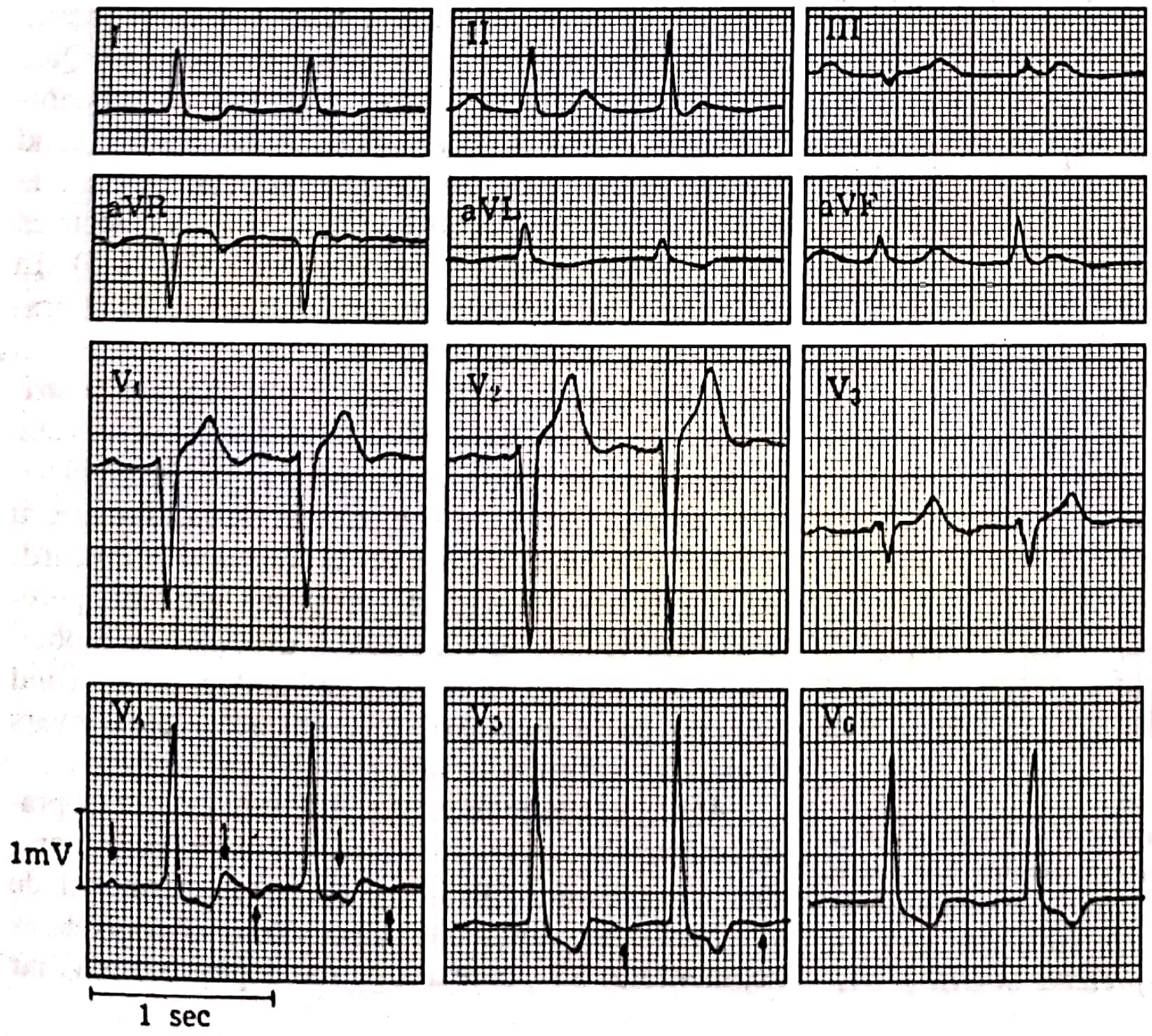

Fig. 6.4: *Bolnav în vârstă de 59 de ani cu diagnosticul de insuficienţă aortică, endocardită bacteriană subacută (digitalizat). La examenul radiologic: hipertrofie ventriculară stângă evidentă (indice cardiotoracic = 0.53). Pe traseul electrocardiografic se constată prezenţa unui bloc AV de gradul II tip perioade Luciani-Wenckebach (undele P din V_4 sunt marcate prin săgeţi cu vârful în jos). Sunt prezente, de asemenea, şi criteriile de amplitudine pentru diagnosticul de hipertrofie ventriculară stângă (S_{V2} + + R_{V5} = 64 mm). Durata QRS = 0.10 s (în derivaţiile precordiale), iar timpul de activare ventriculară în V_6 = 0.05 s. Se remarcă unde R de mică amplitudine (0.5-1.0 mm) în V_1, V_2, V_3 şi unde U negative (marcate prin săgeţi cu vârful în sus) în V_4, V_5. Modificările de repolarizare ventriculară sunt mai greu de interpretat, dat fiind că bolnavul a fost digitalizat.*

Alte modificări electrocardiografice în hipertrofia ventriculară stângă

Unde R de mică amplitudine în derivațiile precordiale drepte și mijlocii

În unele cazuri de hipertrofie ventriculară stângă se constată o creștere foarte lentă a amplitudinii undelor R din V_1 până în V_3 (fig. 6.4). În aceste derivații undele R prezintă o amplitudine de numai 0.1-1.0 mm. Uneori în derivațiile V_1 și V_2 se poate observa o deflexiune de tip QS care simulează un infarct cu localizare antero-septală. Acest aspect este determinat de deplasarea la stânga a forțelor electrice inițiale ale depolarizării ventriculare.

Absența undei Q în precordialele stângi

La persoanele normale și mai ales la cele tinere undele Q sunt prezente în V_5, V_6. În condițiile hipertrofiei ventriculare stângi de diverse etiologii undele Q sunt absente în precordialele stângi în circa 50% din cazuri (fig. 6.4). Acest aspect este condiționat de deplasarea la stânga a vectorilor inițiali QRS, ca urmare a unui proces de fibroză septală sau a unui bloc incomplet de ramură stângă (Chou TC, 1979).

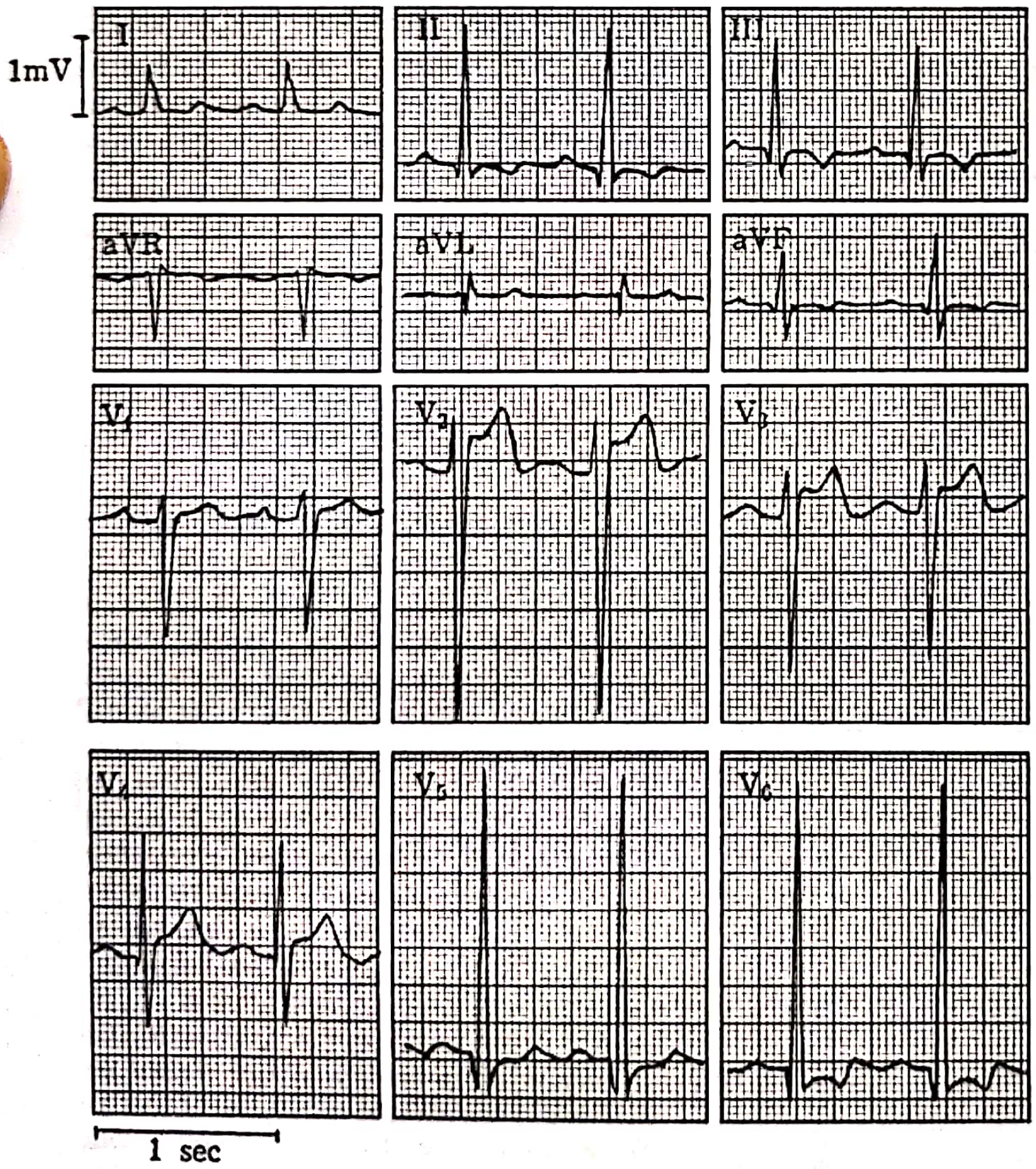

Fig. 6.5 : *Bolnav în vârstă de 28 de ani, cu diagnosticul de insuficiență aortică. Electrocardiograma îndeplinește criteriile de amplitudine pentru diagnosticul de hipertrofie ventriculară stângă, asociate cu modificări ST-T care vin în sprijinul acestui diagnostic. În condițiile unei axe electrice semiverticale, modificările ST-T sunt prezente în DIII și aVF.*

Unde Q adânci în derivațiile inferioare

În unele cazuri de hipertrofie ventriculară stângă se pot înregistra în DIII și aVF deflexiuni de tip QS, probabil ca rezultat al deplasării superioare a vectorilor QRS inițiali.

Prelungirea duratei și creșterea complexului QRS

Prelungirea duratei complexului QRS până la 0.11 s se poate constata adesea la persoanele cu hipertrofie ventriculară stângă, ca urmare a creșterii timpului de activare ventriculară și/sau a prezenței unor tulburări de conducere intraventriculară. Această modificare pare a fi prezentă mai ales la persoanele cu dilatație ventriculară stângă majoră (Chou TC, 1979). De asemenea, se notează prezența unor complexe QRS crestate, asociată sau nu cu prelungirea duratei acestui complex, mai ales în derivațiile precordiale mijlocii. Acestea par a exprima, foarte probabil, tulburări de conducere intraventriculară.

Modificări ST-T

Modificările clasice ale segmentului ST și undei T, și anume opoziția între forțele electrice ST-T și forțele electrice QRS, se constată numai în hipertrofia ventriculară stângă patentă. Acestea constau din subdenivelarea segmentului ST, cu convexitatea superioară, și inversiunea undei T în derivațiile precordiale stângi V_5, V_6. Imagini de tip reciproc sunt prezente în derivațiile precordiale drepte V_1, V_2 : supradenivelarea segmentului ST cu concavitatea superioară și unde T pozitive ample (fig. 6.2). Aceeași opoziție între forțele electrice ST-T și forțele electrice QRS se manifestă și în derivațiile membrelor : subdenivelare ST și inversiunea undei T în DI și aVL, când axa electrică QRS este orizontală sau deviată la stânga (fig. 6.2) și în DIII și aVF, când axa electrică QRS este verticală sau semiverticală (fig. 6.5). În aVR, în mod constant, segmentul ST apare supradenivelat și unda T pozitivă.

Cauza acestor modificări de repolarizare ventriculară este încă incertă. Ele sunt în general desemnate cu termenul de modificări „secundare” de repolarizare ventriculară deoarece par a fi efectul întârzierii frontului de depolarizare de la endocard la epicard, întârziere condiționată de creșterea grosimii peretelui ventricular. În consecință, procesul de repolarizare va începe în zonele subendocardice, fiind orientat de la endocard spre epicard, adică invers decât în condiții normale.

Atunci când modificările ST-T sunt majore (suprafața curbei de repolarizare este mai mare decât suprafața complexului QRS), se utilizează termenul de ventricul stâng „forțat”. În aceste cazuri subdenivelarea segmentului ST poate atinge sau depăși 0.5 mV, iar

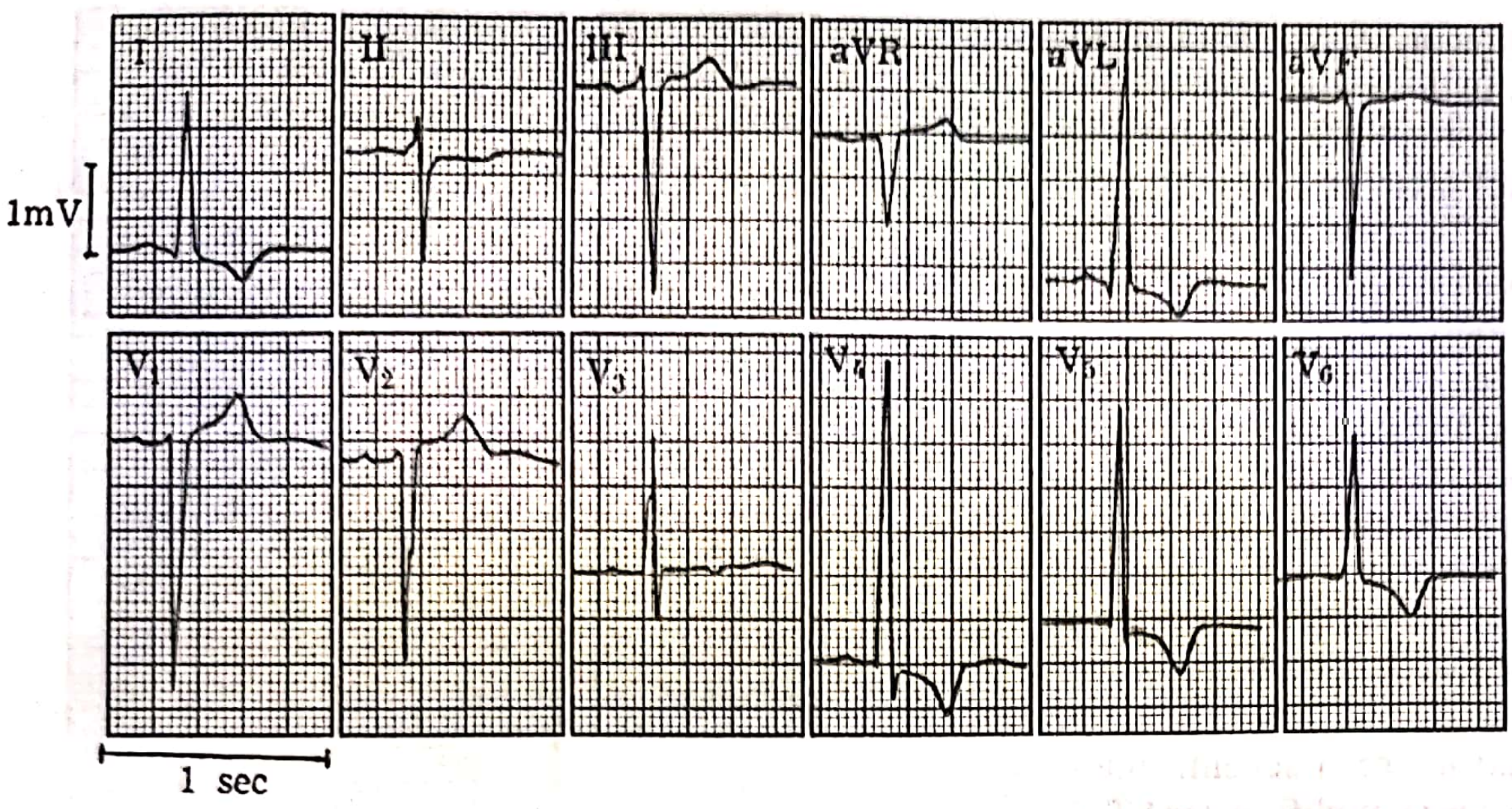

Fig. 6.6 : *Bolnav în vârstă de 46 de ani cu diagnosticul de stenoză de aortă (valvulară). Sunt prezente criteriile de axă, durată, amplitudine şi de repolarizare pentru diagnosticul de hipertrofie ventriculară stângă. Modificările ST-T sunt majore (ventricul stâng „forţat").*

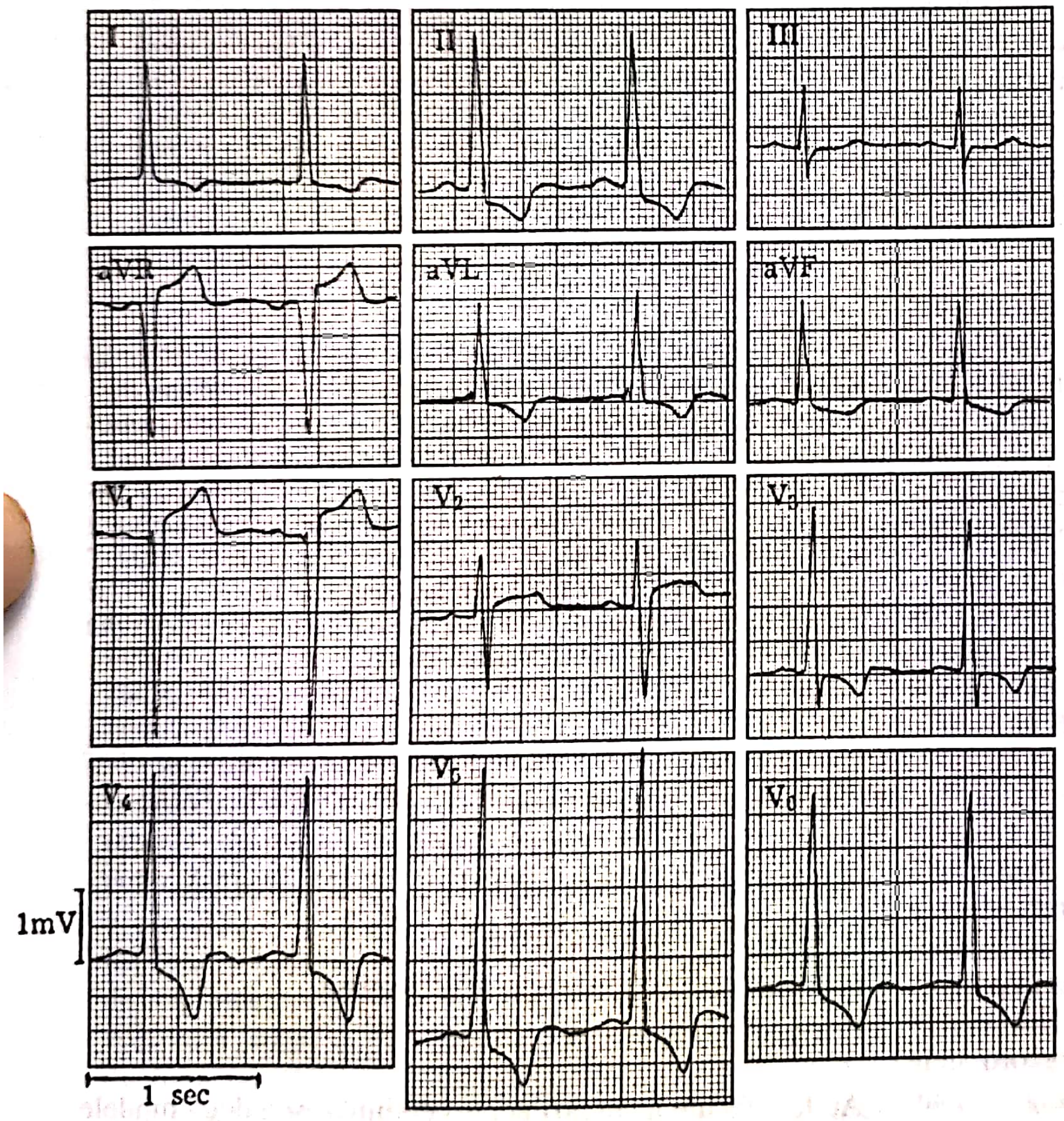

Fig. 6.7 : *Bolnav în vârstă de 46 de ani cu diagnosticul de stenoză de aortă (valvulară). Bolnavul prezenta triada de efort : dispnee, angină pectorală şi sincopă. Se remarcă prezenţa criteriilor de amplitudine pentru diagnosticul de hipertrofie ventriculară stângă, asociate cu modificări de repolarizare ventriculară. Modificările ST-T sunt majore în derivaţiile precordiale stângi (ventricul stâng „forţat").*

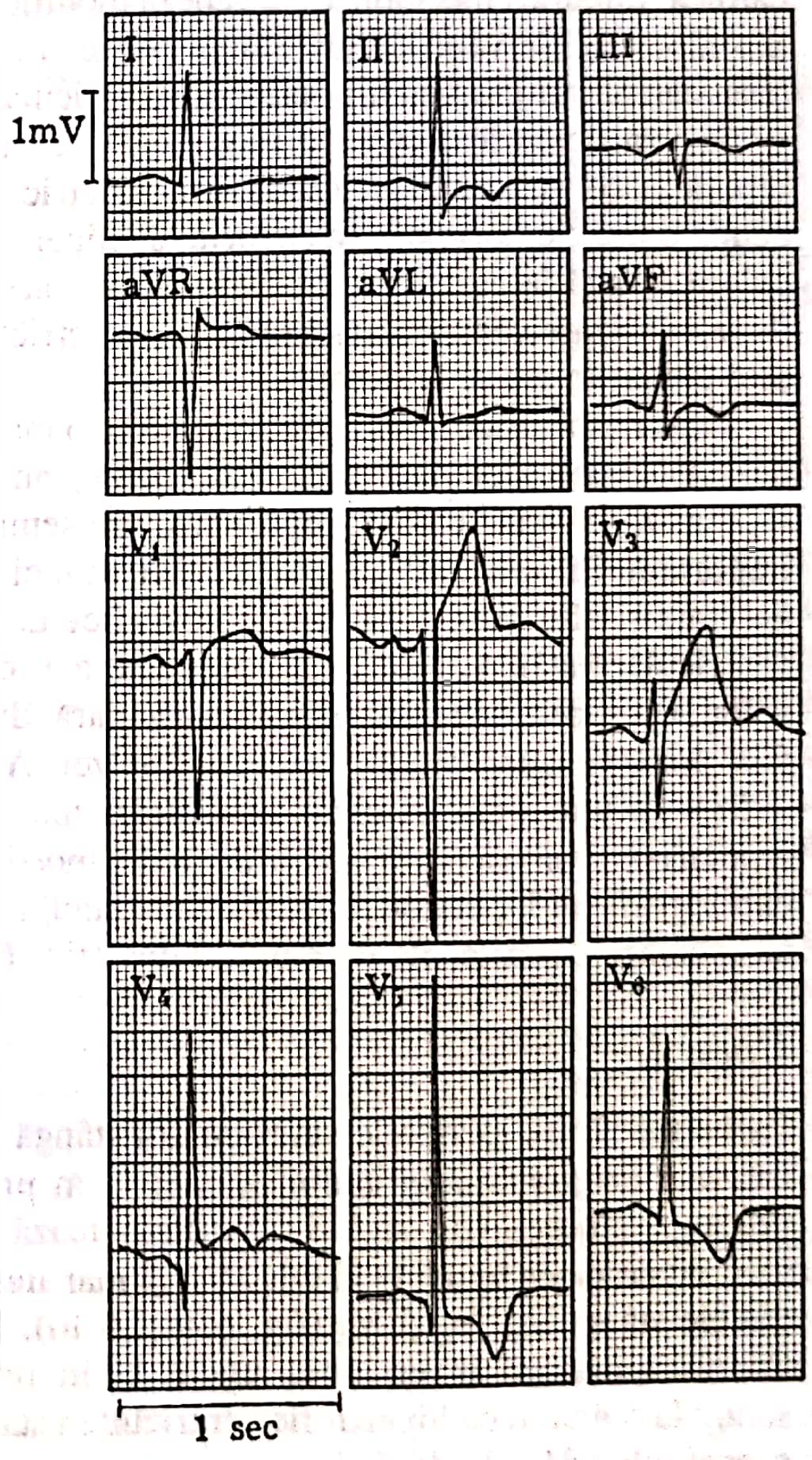

Fig. 6.8 : *Bolnav în vârstă de 35 de ani cu diagnosticul de hipertensiune arterială reno-vasculară (TA = 280/140 mm Hg). Sunt prezente criteriile de amplitudine pentru diagnosticul de hipertrofie ventriculară stângă : SaVR = 17 mm, SV2 = 33 mm, RV_5 = 38 mm, $SV_1 + RV_5$ = 56 mm, $SV_2 + RV_5$ = 71 mm. Modificările de repolarizare ventriculară sunt majore în derivaţiile precordiale stângi (ventricul stâng „forţat"). Se remarcă, de asemenea, prezenţa unor unde U ample (2 mm) în precordialele drepte.*

adâncimea undei T negative în precordialele stângi poate fi egală sau mai mare de 0.1 mV. În derivaţiile precordiale drepte se poate constata o undă U amplă (0.2-0.3 mV) şi concordantă cu unda T. Aspectul electrocardiografic de ventricul stâng „forţat" exprimă o hipertrofie ventriculară stângă extremă şi/sau intervenţia unor tulburări ischemice sau metabolice în straturile subendocardice, ca urmare a creşterii majore a tensiunii parietale ventriculare. Se poate constata în stenoza de aortă severă (fig. 6.6 şi 6.7) şi în hipertensiunea arterială sistemică cu creşterea majoră a presiunii sanguine (fig. 6.8). În unele cazuri, rolul factorilor metabolici pare a fi hotărâtor deoarece, uneori, în hipertensiunea arterială sistemică, scăderea presiunii sanguine poate fi urmată de atenuarea modificărilor de repolarizare ventriculară.

Intervenţia unor mecanisme „primare" (ischemie miocardică, tulburări metabolice) la geneza modificărilor ST-T din hipertrofiile ventriculare stângi poate fi apreciată pe baza calculului gradientului electric ventricular. În hipertrofia ventriculară stângă cu modificări „secundare" de repolarizare ventriculară gradientul electric ventricular ocupă o poziţie normală. În cazurile de hipertrofie ventriculară stângă la care sunt asociate modificări „primare" de repolarizare ventriculară gradientul electric ventricular este deviat în jos şi la dreapta.

Deşi nespecifice, fiind constatate într-o mare varietate de stări patologice sau chiar fiziologice, anomaliile de repolarizare ventriculară reprezintă un semn adiţional important în sprijinul diagnosticului atunci când sunt asociate şi alte semne electrocardiografice de hipertrofie ventriculară stângă. Dacă sunt prezente atât criteriile de voltaj, cât şi cele de repolarizare ventriculară, diagnosticele fals pozitive sunt practic excluse (Selzer A şi colab., 1958). În unele cazuri chiar modificări mai discrete de repolarizare ventriculară sunt utile în diagnosticul electrocardiografic al hipertrofiei ventriculare stângi atunci când se asociază cu criteriile de amplitudine (fig. 6.9).

Unda U

La bolnavii cu hipertrofie ventriculară stângă se constată frecvent creşterea amplitudinii undei U în precordialele drepte şi mijlocii (fig. 6.2 şi 6.8). Se notează, de asemenea, inversiunea undei U în DI, aVL şi mai ales în precordialele stângi V_4, V_5 şi V_6 (fig. 6.4 şi 6.10). Unii cercetători raportează inversiunea undei U în precordialele stângi la bolnavii cu hipertrofie ventriculară stângă într-un procent de 62%. În 46% din cazuri, inversiunea undei U se asociază cu unde negative şi în 16% cu unde T pozitive (Lepeschkin E, 1976). Deşi inversiunea undei U se constată frecvent în hipertrofiile ventriculare stângi, mai ales în cele prin supraîncărcare diastolică, procentajele menţionate mai sus nu au fost regăsite de alţi cercetători (Chou TC, 1979 ; Negoiţă CI şi colab., 1980). Inversiunea undei U la bolnavii cu hipertrofie ventriculară stângă pare a fi condiţionată de creşterea stării de tensiune a zonei apexiene, cu apariţia unor postpotenţiale negative majore, în contrast cu zona bazală mai groasă în care tensiunea muşchiului ventricular creşte într-o măsură mai mică (Lepeschkin E, 1976).

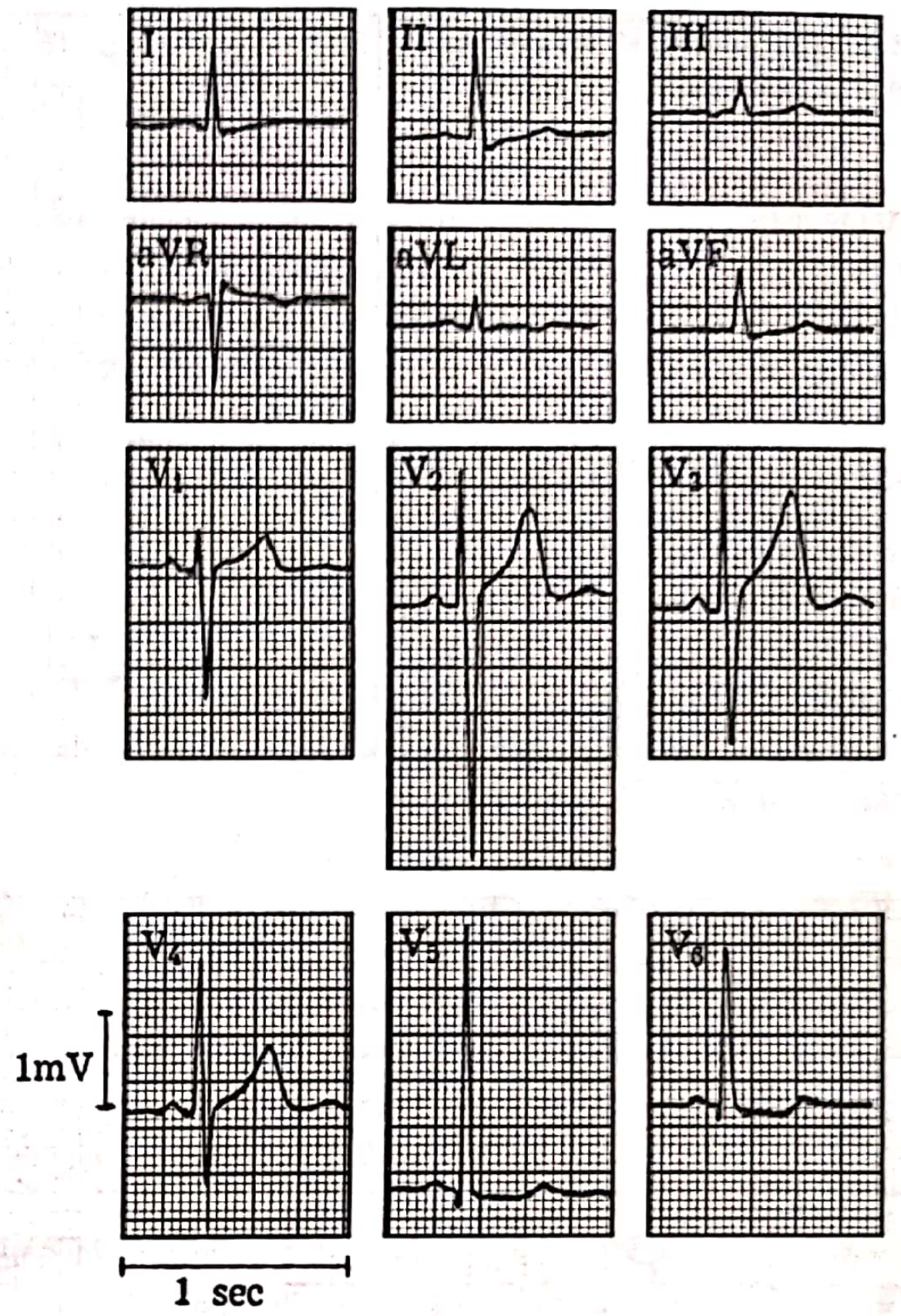

Fig. 6.9: *Bolnav în vârstă de 50 de ani cu diagnosticul de hipertensiune arterială esenţială stadiul II (TA = 195/120 mm Hg). Traseul electrocardiografic îndeplineşte criteriile de amplitudine pentru diagnosticul de hipertrofie ventriculară stângă :* $SV_2 = 28$ *mm,* $RV_5 = 29$ *mm,* $SV_1 + RV_5 = 42$ *mm,* $SV_2 + RV_5 = 57$ *mm. Totuşi, asocierea la criteriile de amplitudine a unor modificări discrete de repolarizare ventriculară (unde T turtite şi discretă subdenivelare a segmentului ST în* D_I*, aVL şi* V_5*,* V_6*) sugerează diagnosticul electrocardiografic de hipertrofie ventriculară stângă.*

Supraîncărcarea sistolică şi diastolică a ventriculului stâng

(Hipertrofia ventriculară stângă concentrică şi excentrică)

Au fost făcute încercări pentru delimitarea a două modele electrocardiografice de hipertrofie ventriculară stângă în funcţie de tulburările hemodinamice care au indus creşterea masei musculare. Distincţia dintre cele două modele este sprijinită de confruntările radiologice şi anatomice.

Cabrera CE şi Monroy JR (1952) au introdus conceptul de „supraîncărcare sistolică" şi „diastolică" a ventriculului stâng. Ulterior s-a utilizat termenul „supraîncărcare prin presiune" şi, respectiv, „supraîncărcare prin volum".

Supraîncărcarea sistolică (supraîncărcarea prin presiune) se constată în hipertensiunea arterială sistemică,

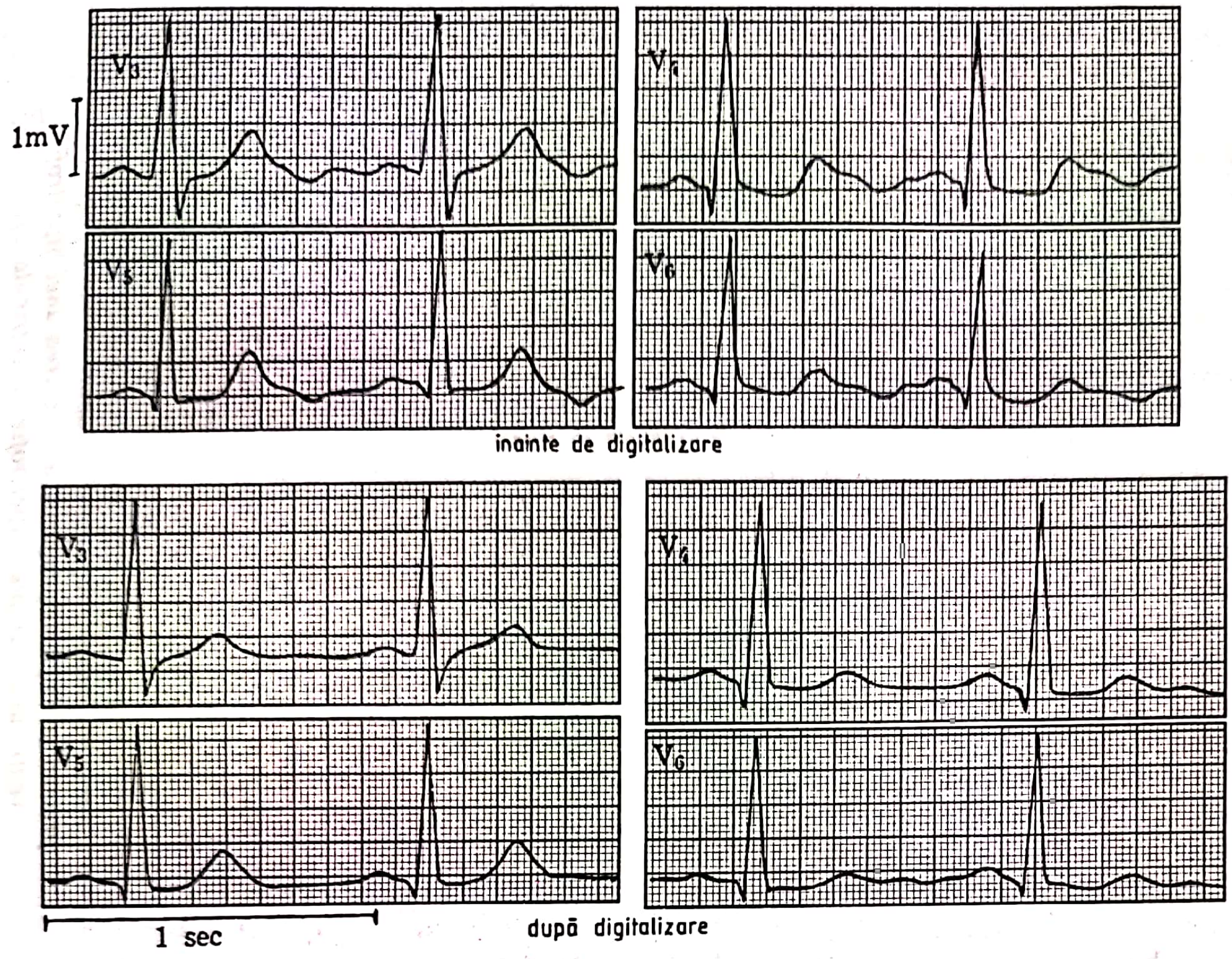

Fig. 6.10 : *Bolnavă în vârstă de 23 de ani cu diagnosticul de insuficienţă aortică. Se remarcă prezenţa unor unde U negative în derivaţiile V_3-V_6, care dispar după digitalizare.*

stenoza şi coarctaţia de aortă în care se produce o creştere a rezistenţei la ejecţia ventriculară stângă. Modelul electrocardiografic care corespunde acestui tip de supraîncărcare ventriculară stângă se caracterizează prin unde R ample şi modificări clasice de repolarizare ventriculară în precordialele stângi (fig. 6.2, 6.6, 6.7 şi 6.8). La examenul radiologic se constată bombarea arcului inferior stâng fără modificări ale diametrelor cardiace. Anatomic se constată o hipertrofie atât a peretelui liber al ventriculului stâng, cât şi a septului, cu dilataţie minimă (hipertrofie ventriculară stângă de tip concentric).

Supraîncărcarea diastolică (supraîncărcarea prin volum) se constată la bolnavii cu insuficienţă aortică, insuficienţă mitrală, persistenţa canalului arterial, defect septal ventricular, la care din punct de vedere hemodinamic se produce o creştere a volumului de umplere ventriculară stângă. Modelul electrocardiografic care corespunde acestui tip de supraîncărcare se manifestă prin creşterea majoră a voltajului undei R în precordialele stângi (ca urmare a dilataţiei cavităţii ventriculare umplute cu sânge şi apariţia unui efect Brody), creşterea adâncimii undelor Q în precordialele stângi (creşterea forţelor electrice iniţiale ale depolarizării ventriculare, ca urmare a hipertrofiei septale) şi unde T pozitive şi ample în derivaţiile precordiale stângi (creşterea masei musculare septale cu efecte consecutive asupra procesului de repolarizare) – fig. 6.11 şi 6.12. La examenul radiologic se constată alungirea şi bombarea marcată a arcului inferior stâng, vârful inimii apare ridicat şi deplasat la stânga, iar diametrul transversal al inimii mult mărit. Din punct de vedere anatomic se constată o hipertrofie care interesează în mod predominant septul interventricular, cu dilataţie majoră a cavităţii ventriculare (hipertrofie ventriculară stângă de tip excentric).

Deşi cele două modele electrocardiografice sunt în general distincte în primii ani de la instalarea tulburărilor hemodinamice care au determinat apariţia hipertrofiei ventriculare stângi, în stadiile tardive distincţia devine de multe ori practic imposibilă (Sedziwy L şi Shillingford J, 1961 ; Selzer A şi colab., 1962). În stadiile tardive, tipul electrocardiografic de supraîncărcare diastolică devine similar cu cel constatat în supraîncărcările sistolice : reducerea adâncimii sau dispariţia undelor Q şi subdenivelarea segmentului ST cu inversiunea undei T în precordialele stângi (fig. 6.13 şi 6.14). Această evoluţie pare a fi condiţionată de instalarea unei ischemii miocardice şi/sau a unui grad de supraîncărcare sistolică, consecutiv creşterii majore a volumului de umplere ventriculară (Friedberg ChK, 1966). La persoanele tinere cu cardiopatii congenitale, mai ales la cei cu defect septal ventricular, corelaţia dintre tipul hemodinamic şi cel electrocardiografic este mai bună (Chou TC, 1979). Pe de altă parte, un aspect electrocardiografic asemănător cu cel constatat în supraîncărcarea diastolică a ventriculului stâng se poate observa la unele persoane tinere normale (mai ales la bărbaţi), în stadiile iniţiale ale pericarditei şi în caz de hiperpotasemie.

Factori fiziologici care influenţează coeficientul de acurateţe a criteriilor de diagnostic

Vârsta

În diagnosticul hipertrofiei ventriculare stângi vârsta reprezintă un factor care trebuie luat totdeauna în consideraţie,

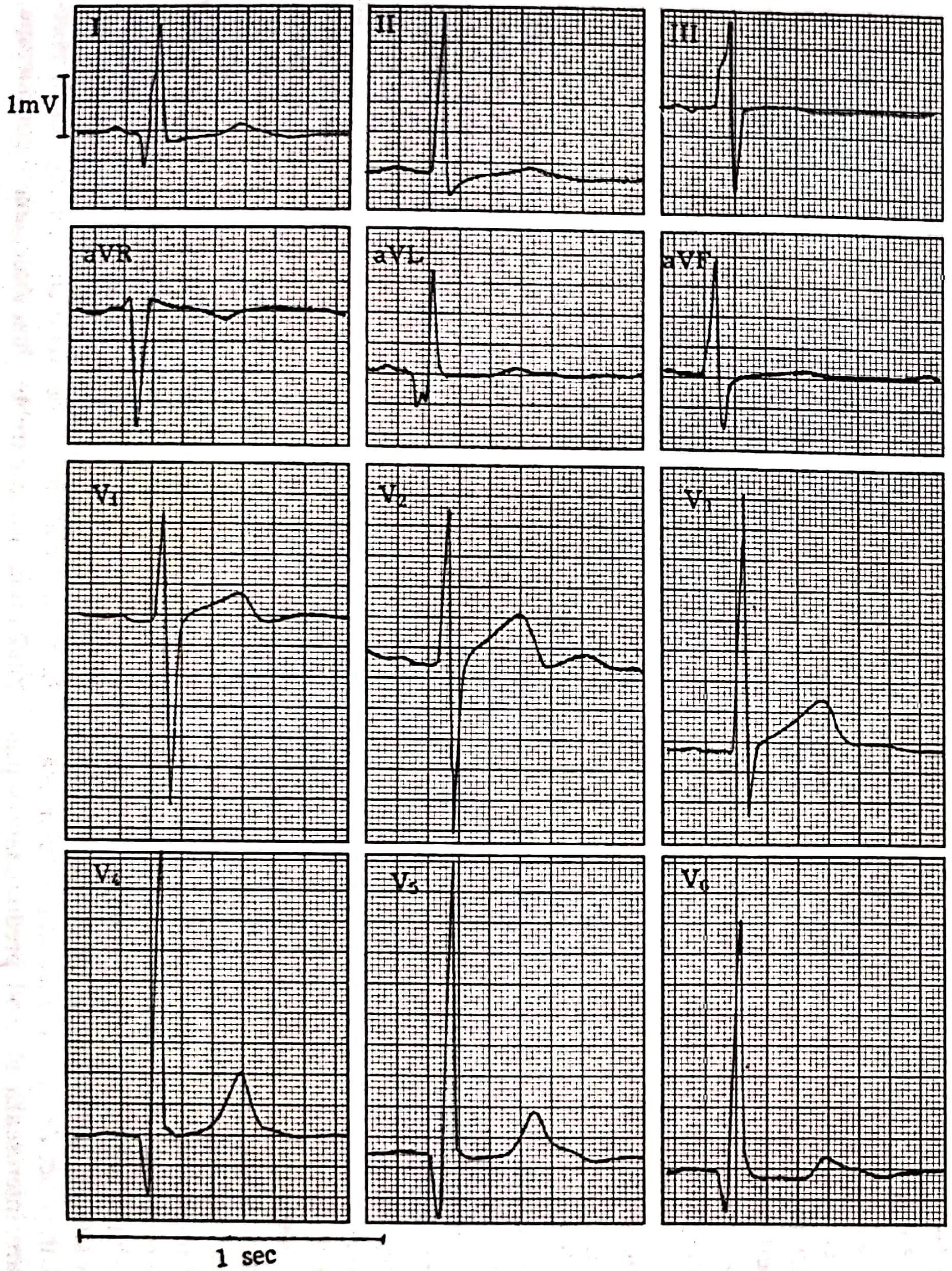

Fig. 6.11 : *Bolnav în vârstă de 21 de ani cu diagnosticul de insuficiență aortică. Se remarcă prezența criteriilor de amplitudine pentru diagnosticul electrocardiografic de hipertrofie ventriculară stângă ($SV_1 + RV_5 = 73$ mm), precum şi unde Q adânci (5-10 mm) în D_I, aVL, V_4, V_5, V_6. Undele T în V_4, V_5 sunt pozitive şi ascuțite. Diagnostic electrocardiografic : hipertrofie ventriculară stângă prin supraîncărcare diastolică.*

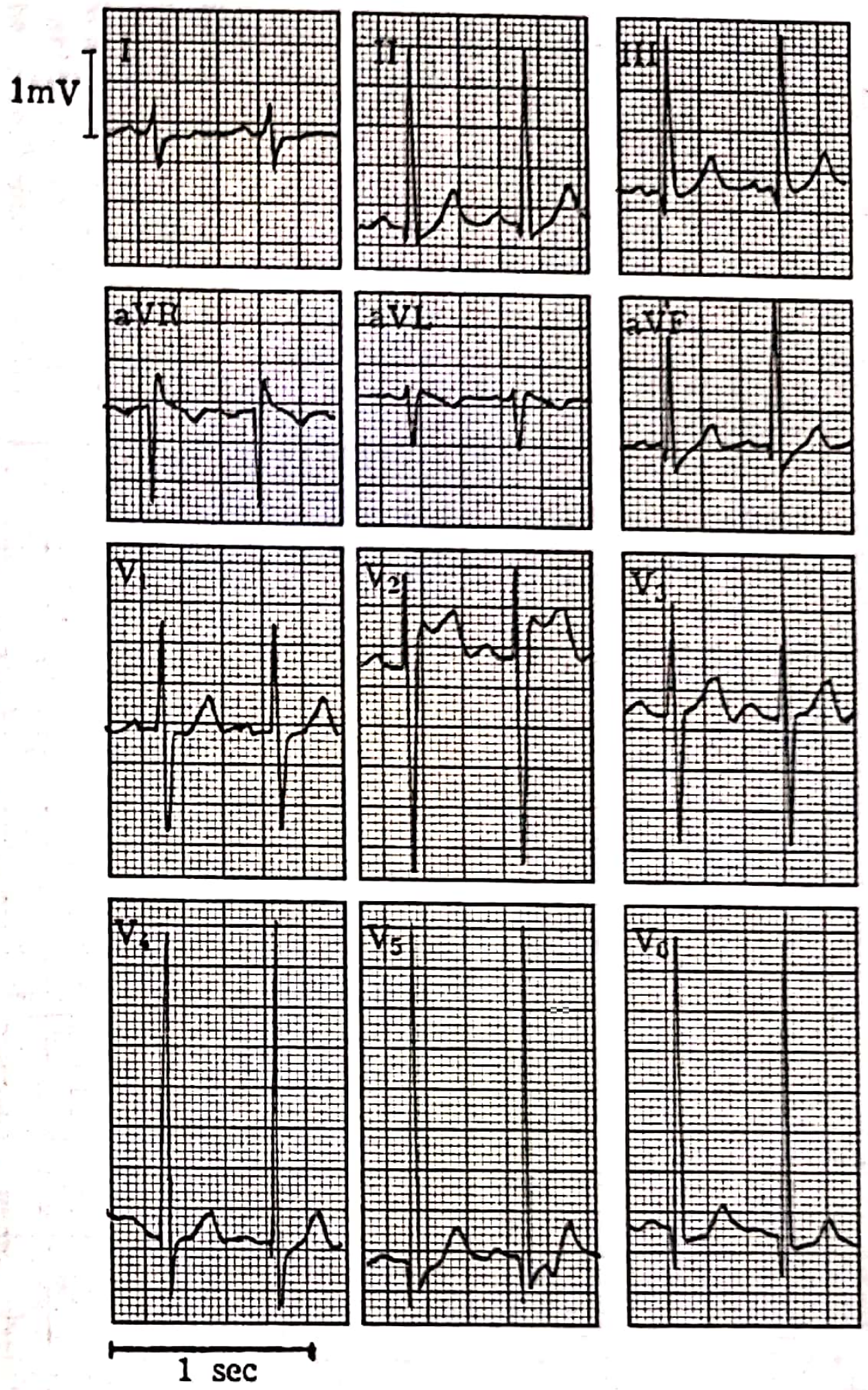

Fig. 6.12 : *Bolnav în vârstă de 16 ani cu diagnosticul de defect septal ventricular (confirmat prin cateterism cardiac şi angiocardiografie). Traseul electrocardiografic îndeplineşte criteriile de amplitudine pentru diagnosticul de hipertrofie ventriculară stângă : RaVF = 19 mm, $SV_2 + RV_5 = 55$ mm. Se remarcă de asemenea prezența unor unde Q adânci (5-6 mm) în V_5, V_6. Undele T în V_4, V_5 şi V_6 sunt pozitive şi ascuțite. Toate aceste elemente permit diagnosticul de hipertrofie ventriculară stângă prin supraîncărcare diastolică. Axa electrică verticală, prezența unor unde R cu amplitudinea de 13 mm în derivația V_1 şi a unui raport R/S în V_1 egal cu 1, precum şi $RV_1 > RV_2$ sugerează asocierea unei hipertrofii ventriculare drepte (hipertrofie biventriculară).*

mai ales în privința criteriilor de amplitudine. S-a apreciat că amplitudinea vectorului momentan maxim spațial QRS descrește cu 6,5% pentru fiecare decadă de vârstă de la 20 la 78 de ani (Pipberger HV și colab., 1967). De aceea, în condiții normale, adolescenții și persoanele tinere prezintă complexe QRS mai ample decât indivizii în vârstă (fig. 6.15). Între 20 și 29 de ani, pentru o probabilitate de 99%, limita superioară a sumei $SV_1 + RV_5$ sau RV_6 este de 53 mm, iar media plus două abateri standard este de 46 mm (Manning GW și Smiley JR, 1964). La bărbații normali între 20 și 39 de ani suma $SV_2 + RV_5$ depășește 35 mm în 32% din cazuri (Chou TC, 1979).

În general, la persoanele sub 40 de ani, mai ales la bărbați, diagnosticul electrocardiografic de hipertrofie ventriculară stângă nu va fi pus numai pe baza modificărilor de amplitudine, exceptând, desigur, cazurile în care amplitudinea este foarte mare. Chiar asocierea modificărilor de voltaj cu cele de repolarizare nu mai prezintă același coeficient de acuratețe ca la persoanele în vârstă. Anomaliile ST-T pot fi consecința altor cauze, iar creșterea amplitudinii complexului QRS poate reflecta voltajul normal al bolnavului. Dacă bolnavul este un adult tânăr, pentru a avea certitudinea unui diagnostic electrocardiografic corect

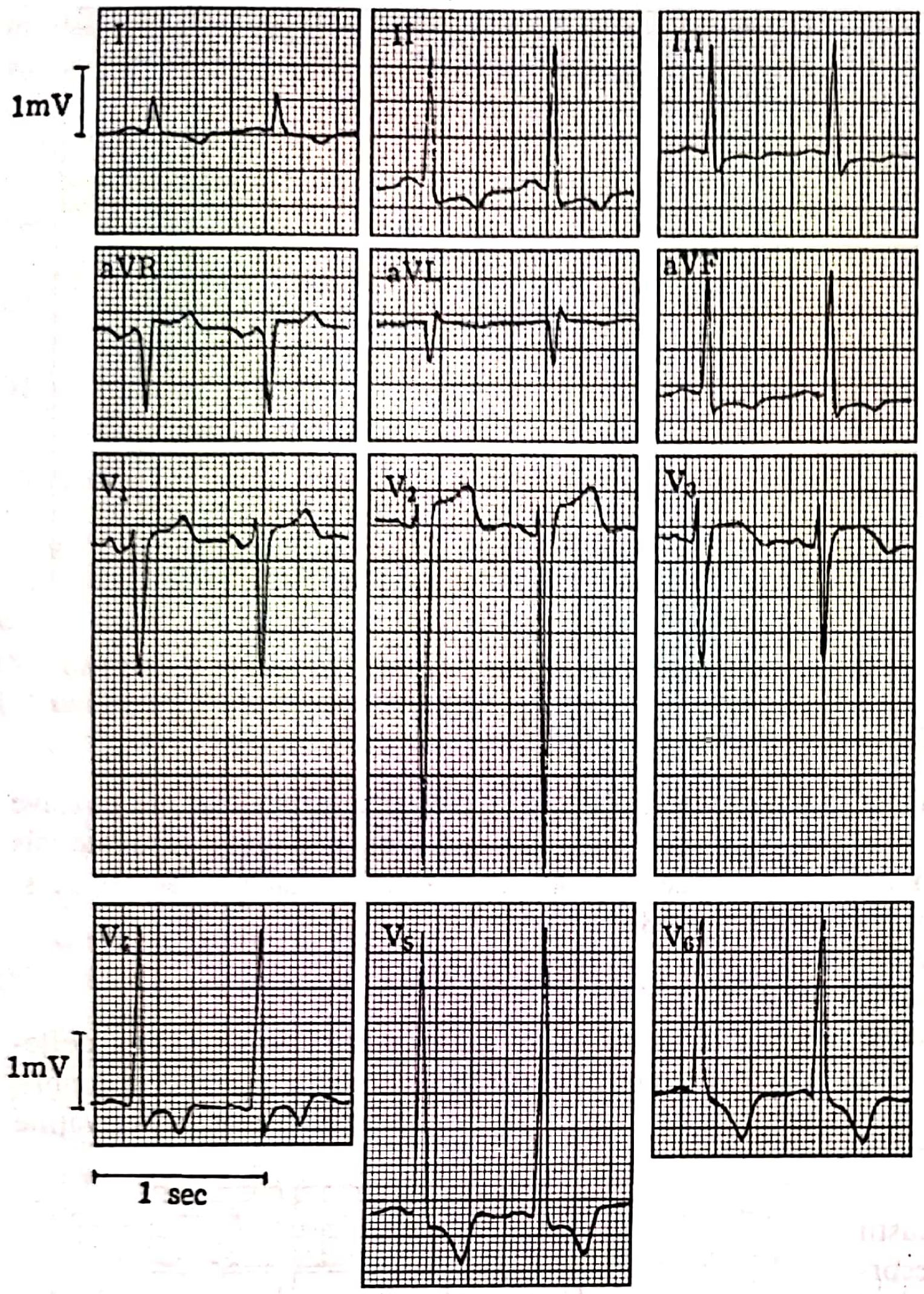

Fig. 6.13: *Bolnav în vârstă de 33 de ani cu diagnosticul de insuficiență aortică. Traseul electrocardiografic prezintă un aspect similar cu cel constatat în cazurile de hipertrofie ventriculară stângă prin supraîncărcare sistolică.*

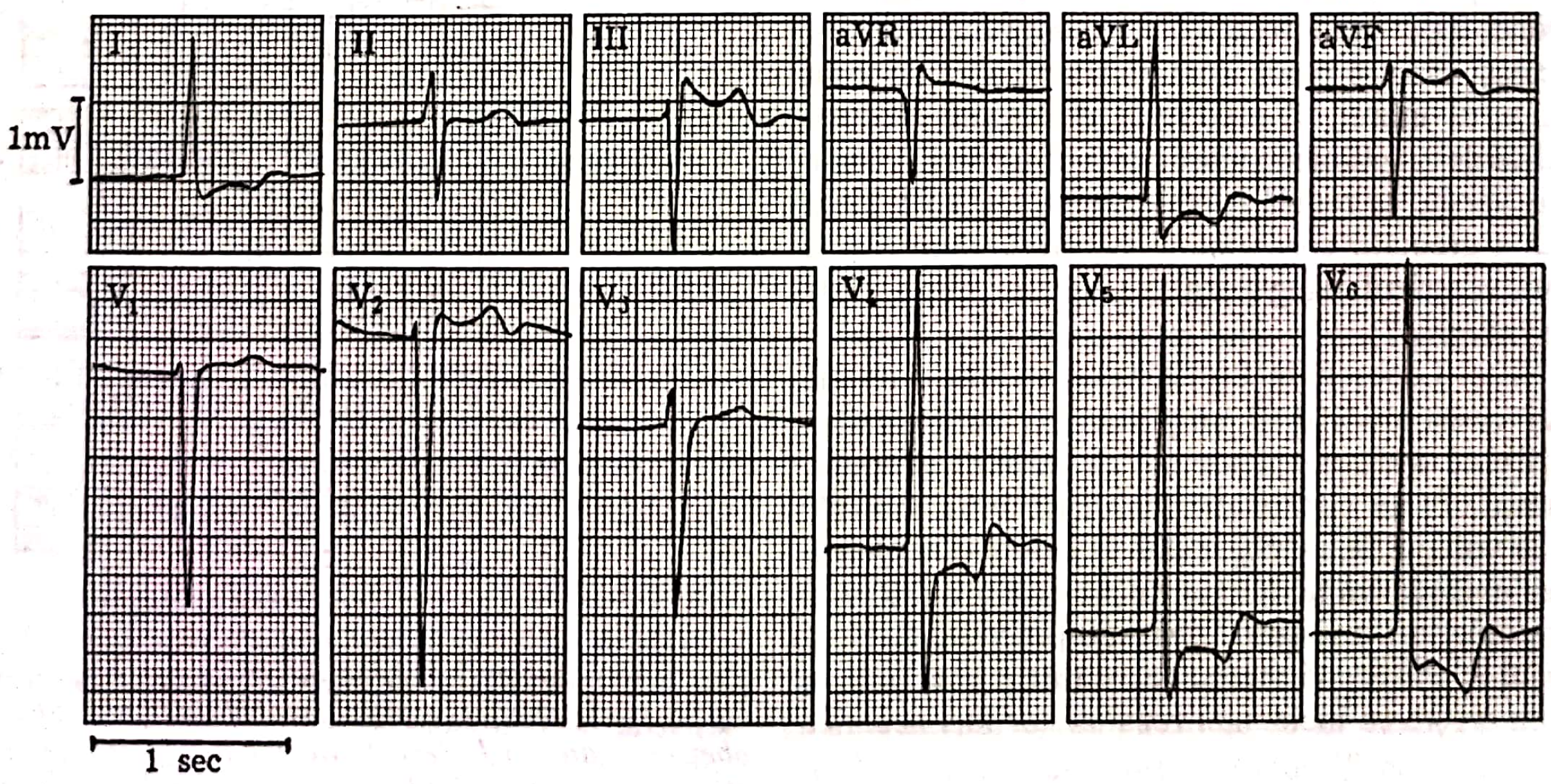

Fig. 6.14: *Bolnav în vârstă de 68 de ani cu diagnosticul de insuficiență aortică (aterosclerotică), insuficiență mitrală organo-funcțională, fibrilație atrială cronică, insuficiență cardiacă cronică. Traseul electrocardiografic prezintă un aspect similar cu cel constatat în cazurile de hipertrofie ventriculară stângă prin încărcare sistolică.*

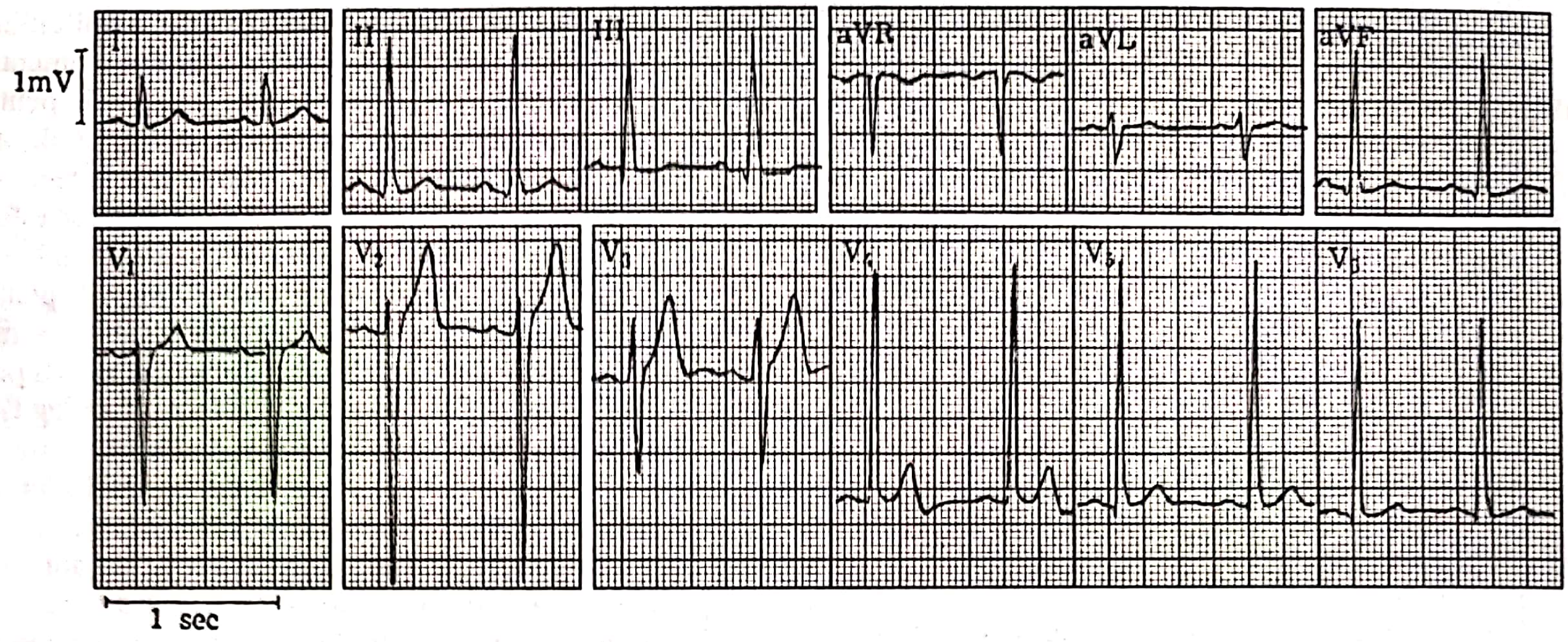

Fig. 6.15: *Bărbat în vârstă de 24 de ani, clinic normal. Se constată prezența unor unde S adânci (35 mm) în V_2 şi a unor unde R ample (32 mm) în V_5, $SV_2 + RV_5 = 67$ mm. Diagnosticul electrocardiografic de hipertrofie ventriculară stângă pus numai pe baza criteriilor de amplitudine este fals pozitiv.*

de hipertrofie ventriculară stângă, criteriile de amplitudine trebuie să fie asociate cu unele criterii adiţionale: deviaţia anormală a axei electrice QRS la stânga, creşterea duratei QRS la 0.11 s, întârzierea deflexiunii intrinsecoide în V_5 sau V_6, unde R de mică amplitudine în derivaţiile precordiale drepte şi creşterea lentă a undei R în precordialele mijlocii drepte, complexul QRS crestat în precordialele mijlocii, unde R mai ample în V_6 decât în V_5 (Chou TC, 1979).

Tipul constituţional

Cantitatea de ţesut adipos sau muscular din pereţii cuştii toracice influenţează atât distanţa dintre electrozii precordiali şi inimă, cât şi rezistenţa electrică faţă de biocurenţii cardiaci. În consecinţă, amplitudinea deflexiunilor electrocardiografice poate scădea în mod semnificativ chiar în prezenţa unei hipertrofii ventriculare stângi majore (fig. 6.16). Acelaşi efect îl poate avea şi acumularea de ţesut adipos în jurul inimii. Dimpotrivă, deflexiuni electrocardiografice de amplitudine mare pot fi observate la unele persoane în vârstă, de regulă femei, care prezintă o scădere importantă a greutăţii corporale şi la care la autopsie se constată un ventricul stâng normal sau chiar mic („little old lady syndrome").

Kilty SE şi Lepeschkin E (1965) au stabilit o relaţie între tipul constituţional şi amplitudinea deflexiunilor QRS. Utilizând indicele ponderal* ca măsură a tipului constituţional, ei au constatat o corelaţie între indicele ponderal şi voltajul $R_I + S_{III}$, unda R cea mai amplă + unda S cea mai adâncă în derivaţiile precordiale şi R + S cele mai ample într-o singură derivaţie precordială.

Criteriul R + S > 45 mm în derivaţiile precordiale se soldează cu creşterea incidenţei rezultatelor fals negative la persoanele obeze şi cu creşterea rezultatelor fals pozitive la persoanele subponderale. Cele mai multe rezultate fals pozitive se constată la indivizii emaciaţi (Selzer A şi colab., 1958).

Sexul şi rasa

Sexul influenţează în mare măsură amplitudinea deflexiunilor complexului QRS. Bărbaţii prezintă o amplitudine mai mare a acestor deflexiuni atât în derivaţiile

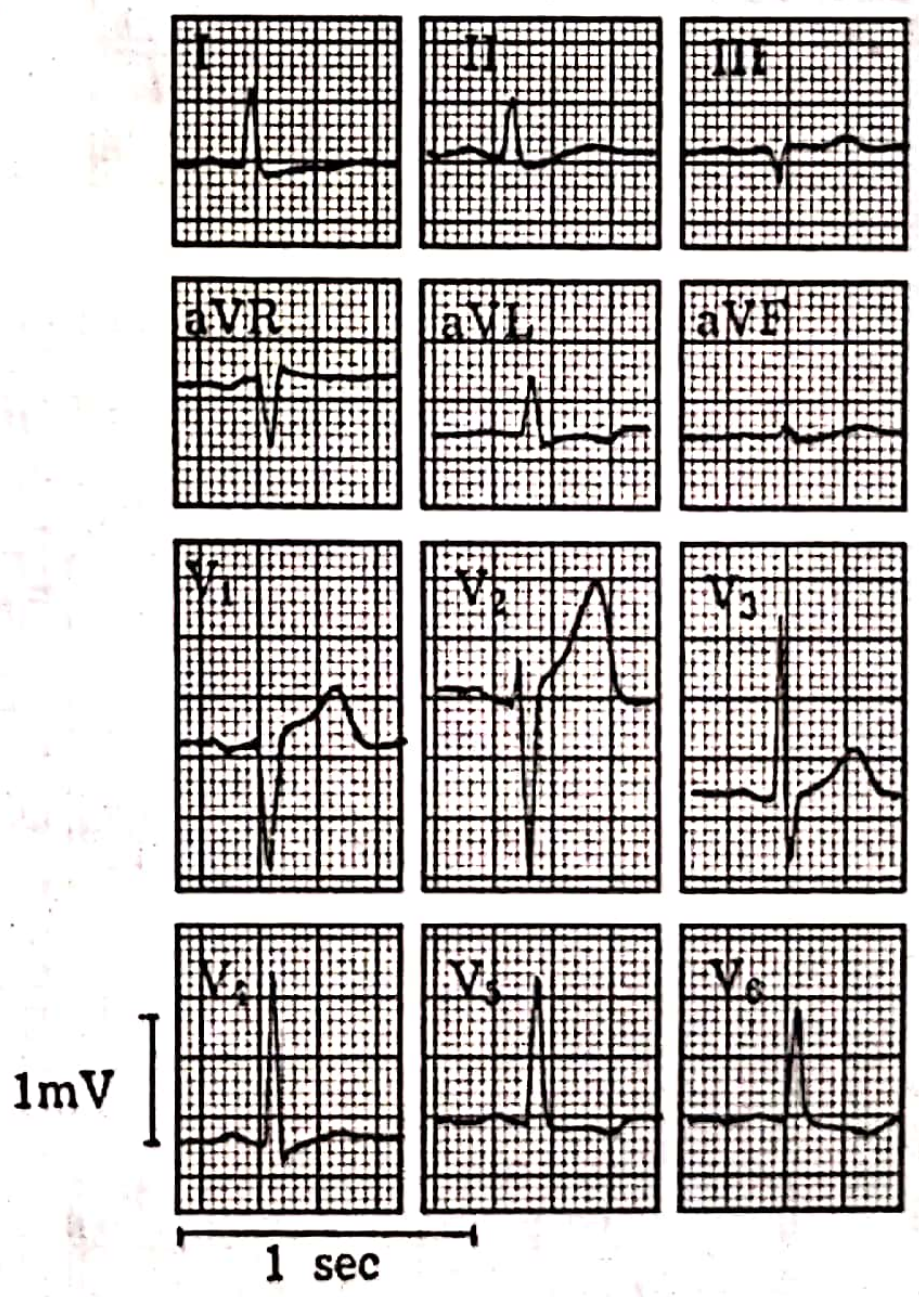

Fig. 6.16: *Bolnav în vârstă de 56 de ani cu diagnosticul de hipertensiune arterială esenţială stadiul II (TA = 195/120 mm Hg), obezitate gardul III. Semne evidente de hipertrofie ventriculară stângă la examenul radiologic. Pe traseul electrocardiografic sunt prezente numai criterii de axă şi de repolarizare ventriculară. Lipsesc criteriile de amplitudine pentru diagnosticul hipertrofiei ventriculare stângi.*

---

* Indice ponderal = $T/\sqrt[3]{G}$, în care T = talia exprimată în inch şi G = greutatea exprimată în pfunzi (1 inch = 2.54 cm şi 1 pfund = 0.453 kg).

membrelor, dar mai ales în cele precordiale. La femei amplitudinea deflexiunilor din V_4 depinde de poziţia electrodului şi anume dacă este aplicat pe sân sau dedesubtul acestuia.

Persoanele de rasă neagră prezintă în general deflexiuni QRS mai ample faţă de cele de rasă albă (Pipberger HV şi colab., 1967). Semnificaţia şi acurateţea acestui criteriu de diagnostic nu este însă suficient precizată.

Stări patologice care influenţează diagnosticul electrocardiografic de hipertrofie ventriculară stângă

O serie de stări patologice care reduc amplitudinea deflexiunilor QRS fac dificil diagnosticul de hipertrofie ventriculară stângă. Aceasta se poate produce prin următoarele mecanisme:

(a) *reducerea transmisiei forţelor electrice cardiace la suprafaţa corpului*: pneumotorax, emfizem pulmonar (aerul fiind un conductor electric imperfect), revărsatele pleurale şi pericardice (prin efectul de scurtcircuitare a potenţialelor electrice cardiace), insuficienţa cardiacă congestivă (foarte probabil ca urmare a revărsatului pericardic), mixedem, anasarcă generalizată.

(b) *scăderea potenţialelor electrice miocardice*: infarct miocardic extins, amiloidoză cardiacă, cardiopatie sclerodermică.

(c) *echilibrarea potenţialelor electrice ale ventriculului stâng*: hipertrofie ventriculară dreaptă majoră asociată (când hipertrofia ventriculară dreaptă este secundară hipertrofiei ventriculare stângi efectele sunt însă minime şi diagnosticul de hipertrofie ventriculară stângă este posibil).

(d) *modificarea orientării frontului de depolarizare ventriculară*: blocul de ramură stângă şi blocul de ramură dreaptă.

Aprecierea severităţii leziunilor valvulare care produc hipertrofia ventriculară stângă

Insuficienţa mitrală

Corelaţia dintre severitatea leziunii mitrale şi modificările electrocardiografice este slabă. Electrocardiograma este normală în 50% din cazurile de insuficienţă mitrală hemodinamic semnificativă, sugerează hipertrofia ventriculară stângă în 30%, hipertrofia ventriculară dreaptă în 15% şi hipertrofia biventriculară în 5% din cazuri (Bentivoglio LG şi colab., 1958).

În general, semnele electrocardiografice de hipertrofie ventriculară stângă apar cu o incidenţă crescută în insuficienţele mitrale severe şi cu evoluţie îndelungată. Însă o dată cu creşterea hipertensiunii pulmonare şi apariţia hipertrofiei ventriculare drepte, semnele electrocardiografice de hipertrofie ventriculară stângă se pot şterge sau apar elemente electrice care sugerează diagnosticul de hipertrofie biventriculară (Friedberg ChK, 1966).

Insuficienţa aortică

În formele uşoare de insuficienţă aortică electrocardiograma poate fi de multe ori normală. În formele moderate şi în primii ani de evoluţie a bolii apar în derivaţiile precordiale stângi semne electrocardiografice de hipertrofie ventriculară stângă tip „supraîncărcare diastolică": unde R ample precedate de unde Q relativ adânci, supradenivelare ST concavă în sus şi unde T pozitive ample (fig. 6.11). În formele severe şi tardiv în evoluţia bolii apare aspectul de hipertrofie ventriculară stângă tip „supraîncărcare sistolică": subdenivelare majoră a segmentului ST şi inversiunea undei T în derivaţiile precordiale stângi (fig. 6.13 şi 6.14).

Bolnavii cu insuficienţă aortică şi angină pectorală funcţională pot prezenta modificări electrocardiografice de tip ischemic (subdenivelarea segmentului ST) în timpul crizelor de angor (fig. 6.17).

Stenoza aortică

Numeroase cercetări au încercat să coreleze modificările electrocardiografice din stenoza de aortă cu severitatea obstrucţiei. Se pare că indicatorii menţionaţi mai jos sunt utili pentru diagnosticul de stenoză aortică severă – gradient transvalvular ≥ 40 mm Hg (Abadin ZH, 1957):

- semne electrocardiografice de hipertrofie ventriculară stângă (prezente la 75% dintre bolnavii cu stenoză aortică severă şi numai la 25% dintre cei cu stenoză aortică uşoară);
- unde T negative adânci în derivaţiile precordiale stângi, tip „ventricul stâng forţat" – fig. 6.6 şi 6.7 (prezente la 70% din cazurile de stenoză aortică severă şi numai în 12% din cazurile de stenoză aortică uşoară).

În stenozele aortice congenitale (bolnavi sub 10 ani) criteriile de severitate sunt următoarele (Hugenholtz PG şi colab., 1962; Braunwald E şi colab., 1963; Fowler RS şi colab., 1965):

- axa electrică medie în plan frontal a undei T $> -40°$
- unghiul QRS-T $> 100°$
- raportul R/T în V_5 sau $V_6 > 10$
- dacă $RV_5 < 20$ mm şi $SV_1 < 16$ mm sau R/S în $V_1 > 0.40$, obstrucţia este relativ uşoară.

Deşi electrocardiograma este mult mai utilă decât examenul radiologic de rutină în aprecierea severităţii stenozei de aortă (Rosenfeld I şi colab., 1962), din punct de vedere practic este dificil de evaluat o stenoză de aortă numai pe baza examenului electrocardiografic. Aceasta cu atât mai mult cu cât uneori stenoze de aortă severe se însoţesc de o electrocardiogramă normală. Totuşi, atunci când criteriile de amplitudine se asociază cu modificări ST-T tip „ventricul forţat" (unde T negative adânci în precordialele stângi, cu suprafaţa disproporţionat de mare în raport cu suprafaţa deflexiunii R), stenoza este de regulă severă (Chou TC, 1979).

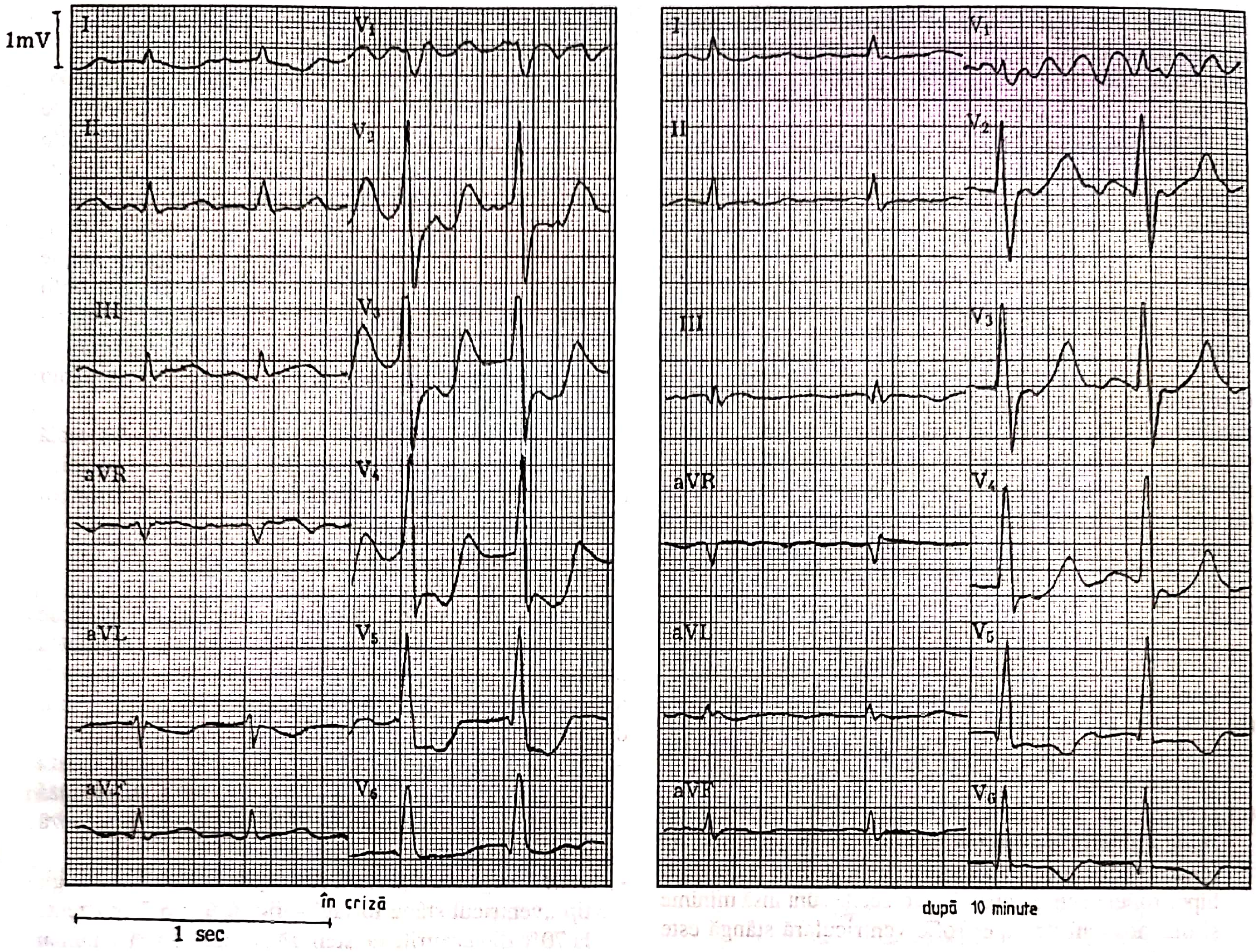

Fig. 6.17: *Bolnav în vârstă de 42 de ani cu diagnosticul de insuficienţă aortică severă (angină pectorală „funcţională"), fibrilaţie atrială, insuficienţă cardiacă cronică. Bolnavul este surprins în timpul unei crize de angină pectorală când se constată apariţia unei subdenivelări a segmentului ST în V_2-V_5. Modificarea electrocardiografică este reversibilă după aproximativ 10 minute.*

Hipertrofia ventriculară stângă în hipertensiunea arterială sistemică

Cercetările epidemiologice atestă că traseul electrocardiografic este normal la aproximativ 50% dintre bolnavii cu hipertensiune arterială sistemică, prezintă modificări la limită în 20% din cazuri şi modificări patologice nete la 30% din cazurile cu diagnosticul clinic de cardiopatie hipertensivă (Dawber TR şi colab., 1952). Pentru o perioadă de urmărire de 14 ani, prevalenţa semnelor electrice de hipertrofie ventriculară stângă creşte în corelaţie cu presiunea sanguină la toate grupele de vârstă. Aproximativ 50% dintre bolnavii cu presiune sistolică mai mare de 200 mm Hg prezintă sau dezvoltă ulterior tipul electrocardiografic de hipertrofie ventriculară stângă (Kannel WB şi Margolis JR, 1970). Aceste date prezintă mai mult o valoare statistică deoarece, în cazurile individuale, valoarea predictivă a electrocardiogramei pentru severitatea hipertensiunii arteriale este limitată (Chou TC, 1979). Totuşi, s-a constatat o corelaţie semnificativă între modificările ST-T şi nivelul presiunii sanguine. Atunci când sunt prezente atât modificările ST-T, cât şi criteriile de voltaj, bolnavii prezintă o presiune sanguină mai mare decât cei la care se constată numai creşterea amplitudinii deflexiunilor QRS (Sokolow M şi colab., 1966; Homer J şi colab., 1969). Prezenţa undelor T negative în derivaţiile precordiale stângi este de obicei asociată cu creşterea rezistenţelor vasculare sistemice în condiţii de repaus (Sannerstedt R şi colab., 1970).

Cosby RS şi colab. (1962) delimitează trei grupe de bolnavi cu cardiopatie hipertensivă, la care constată modificări secvenţiale ale electrocardiogramei o dată cu progresiunea hipertrofiei ventriculare stângi: (a) în grupa apreciată ca prezentând modificări electrocardiografice moderate se constată o creştere progresivă a voltajului QRS, cu alteraţiuni minime ale segmentului ST şi undei T; (b) în grupa a doua creşterea voltajului QRS se însoţeşte de modificări progresive ST-T (subdenivelare cu turtirea sau inversiunea moderată a undei T în precordialele stângi (fig. 6.9); (c) în grupa

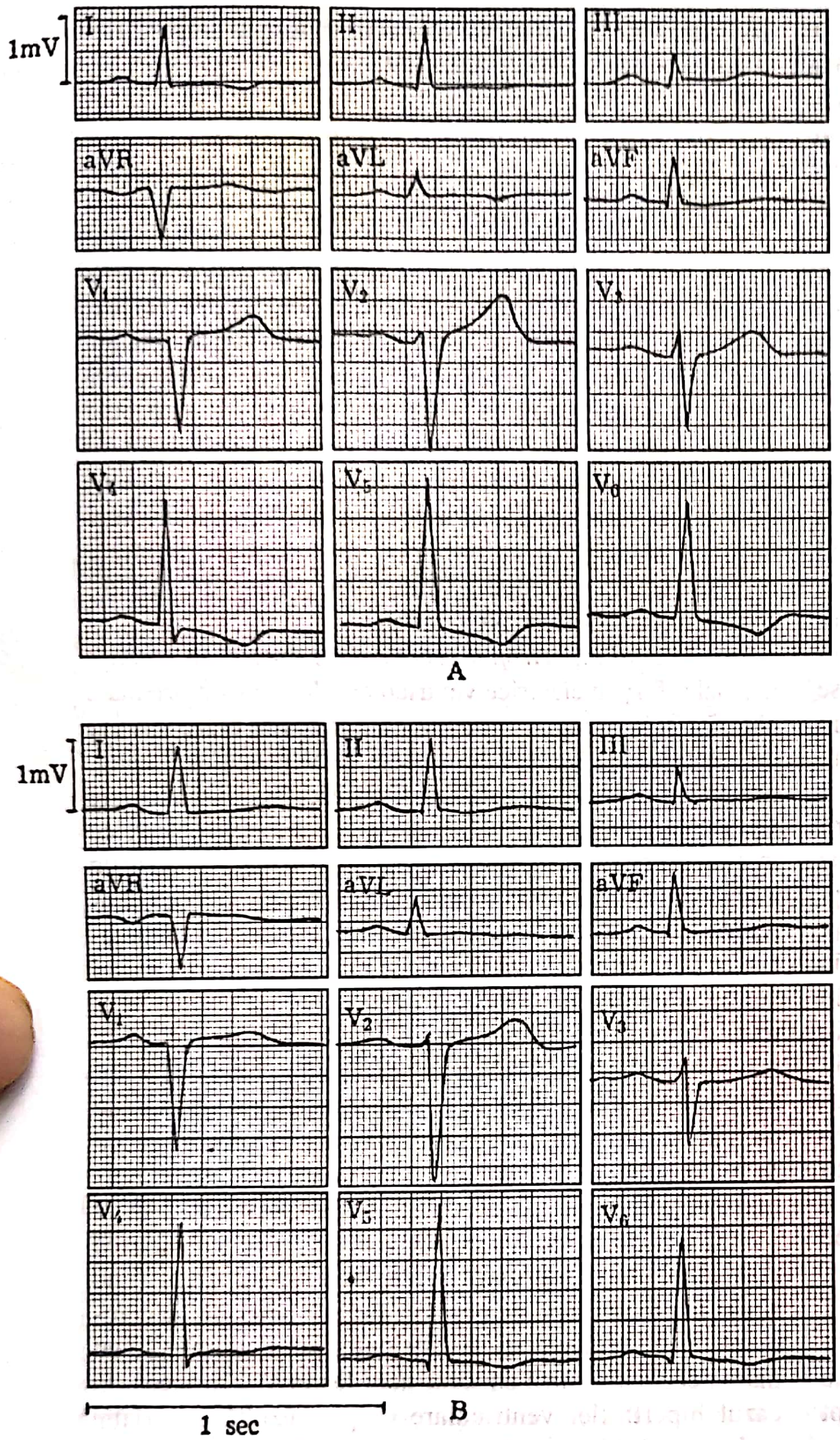

Fig. 6.18: *Bolnavă în vârstă de 51 de ani cu diagnosticul de hipertensiune arterială esențială stadiul III. A. Aspectul electrocardiografic la valori ale tensiunii arteriale de 210/130 mm Hg. B. După 6 săptămâni când, consecutiv tratamentului aplicat, tensiunea arterială a scăzut la 140/80 mm Hg.*

a treia subdenivelarea segmentului ST şi inversiunea undei T sunt majore, disproporţionate în raport cu modificările QRS („ventricul stâng forţat") – fig. 6.8. Reversibilitatea acestor modificări după reducerea presiunii sanguine cu droguri antihipertensive (fig. 6.18) indică faptul că alteraţiunile ST-T sunt în mare parte consecinţa hipertensiunii arteriale „per se" şi nu determinate de o cardiopatie ischemică asociată (Helmcke JG şi colab., 1957).

În unele cazuri, persoanele cu hipertensiune arterială sistemică prezintă alteraţiuni caracteristice care pledează pentru existenţa unor tulburări de conducere intraventriculară (blocuri de ramură) sau leziuni miocardice. Aceste modificări nu apar corelate în mod specific cu hipertensiunea asterială şi reprezintă de regulă o afectare cardiacă secundară aterosclerozei coronariene.

În ceea ce priveşte valoarea prognostică a modificărilor electrocardiografice, hipertensivii care prezintă semne electrice de hipertrofie ventriculară stângă (mai ales dacă sunt prezente şi modificări ale undei T), manifestă pentru o perioadă de urmărire de 5 ani o mortalitate semnificativ mai mare faţă de cei cu electrocardiograma normală (Sokolow M şi Perloff D, 1961). În cercetarea epidemiologică de la Framingham, hipertensivii cu hipertrofie ventriculară stângă bine definită (unde R ample, subdenivelare ST, unde T turtite sau negative şi creşterea timpului de activare ventriculară în derivaţiile precordiale stângi) prezintă o incidenţă crescută a mortalităţii în raport cu hipertensivii cu electrocardiograma normală, chiar dacă nivelul presiunii sanguine era acelaşi. În cadrul aceluiaşi studiu, riscul pentru un eveniment coronarian subsecvent la persoanele cu semne electrocardiografice patente de hipertrofie ventriculară stângă a fost de trei ori mai mare faţă de hipertensivii cu electrocardiograma normală (Kannel WB şi colab., 1969; Kannel WB şi Margolis JR, 1970).

Hipertrofia ventriculară dreaptă

Principii generale

Pentru explicarea imaginii electrocardiografice de hipertrofie ventriculară dreaptă au fost luate în consideraţie trei teorii: teoria rotaţiei orare, teoria creşterii potenţialelor electrice ventriculare drepte şi teoria vectocardiografică (Friedberg ChK, 1966; Wallace AG şi colab., 1968; Chou TC, 1979).

(a) *Teoria rotaţiei orare*. Conform acestei teorii, bazată pe cercetări efectuate cu derivaţii intracardiace şi derivaţii directe realizate în condiţii operatorii, imaginea electrocardiografică de hipertrofie ventriculară dreaptă ar fi determinată de rotaţia orară extremă a inimii, încât zona postero-bazală a ventriculului stâng face faţă derivaţiilor precordiale V_{3R}, V_E şi V_1, iar epicardul ventricular drept, derivaţiilor V_2 (V_3) până la V_6. În consecinţă, undele R din V_{3R}, V_E şi V_1, prezente în hipertrofia ventriculară dreaptă, ar fi produse de potenţialele electrice generate de ventriculul stâng rotat şi nu de ventriculul drept hipertrofiat. Imaginea rS din V_5-V_6 este atribuită rotaţiei ventriculului drept hipertrofiat care face faţă electrozilor precordiali stângi. Una dintre cele mai importante obiecţii aduse împotriva acestei ipoteze constă în observaţia că în hipertrofia ventriculară dreaptă unda T este adesea negativă şi segmentul S-T subdenivelat în derivaţiile precordiale drepte care, conform teoriei rotaţiei orare, reflectă activarea ventriculară stângă. Or, ventriculul stâng fiind normal, modificările S-T, T nu pot fi explicate.

(b) *Teoria creşterii potenţialelor electrice ventriculare drepte*. Conform acestei teorii, imaginea electrocardiografică de hipertrofie ventriculară dreaptă este condiţionată în mod direct de grosimea peretelui ventricular hipertrofiat şi de relaţia electrodului cu ventriculul drept. Amplitudinea potenţialelor înregistrate este dependentă exclusiv de proximitatea electrodului precordial faţă de forţele electrice mult amplificate, generate de ventriculul drept hipertrofiat. Peretele liber al ventriculului drept fiind orientat în cea mai mare parte anterior şi la dreapta, potenţialele pozitive adiţionale generate în cursul procesului de activare ventriculară vor fi înregistrate în derivaţiile precordiale drepte. În consecinţă, V_{3R}, V_E şi V_1 se vor înscrie cu unde R ample, unde S puţin adânci şi un raport R/S mai mare decât 1. Creşterea duratei timpului de activare ventriculară (întârzierea debutului deflexiunii intrinsecoide) în aceste derivaţii este atribuită prelungirii timpului efectiv necesar pentru tranziţia undei de excitaţie de la endocard la epicardul peretelui ventricular drept hipertrofiat. Uneori forţele electrice ale ventriculului drept hipertrofiat sunt orientate posterior şi, în consecinţă, în V_1 nu se constată anomalii ale complexului QRS, însă în precordialele stângi se poate înregistra o undă S adâncă. În plan frontal, axa electrică medie se deplasează progresiv la dreapta (peste +90°) pe măsură ce hipertrofia ventriculară dreaptă progresează. În sfârşit, în derivaţiile precordiale drepte pot apărea modificări secundare ST,T ca urmare a întârzierii undei de excitaţie pe parcursul său de la endocard la epicard. Inversiunea sensului procesului de repolarizare determină modificarea sensului vectorilor ST şi T, care devin opuşi faţă de forţele QRS : segmentul ST apare subdenivelat şi unda T negativă. La geneza modificărilor ST-T îşi poate aduce contribuţia şi o ischemie miocardică relativă a ventriculului drept (ventricul drept „forţat").

(c) *Teoria vectocardiografică*. Conform acestei teorii, care prezintă o accepţiune mult mai largă, potenţialele înregistrate nu sunt dependente în mod direct de relaţia exactă a electrodului precordial cu ventriculul drept sau stâng, de grosimea peretelui ventricular sau de proximitatea electrodului. Imaginea electrocardiografică de hipertrofie ventriculară dreaptă este determinată de efectul hipertrofiei şi rotaţiei asupra vectorilor momentani succesivi rezultaţi din activarea combinată a masei ventriculare drepte şi stângi. Creşterea forţelor electrice orientate la dreapta şi anterior, dilataţia ventriculului drept şi rotaţia orară a inimii modifică orientarea şi mărirea vectorilor iniţiali, medii şi terminali ai depolarizării ventriculare. În consecinţă, se va modifica şi proiecţia acestor vectori pe axele derivaţiilor, cu efecte consecutive asupra amplitudinii şi configuraţiei complexului QRS.

Factori care influenţează coeficientul de acurateţe al diagnosticului electrocardiografic de hipertrofie ventriculară dreaptă

În general, coeficientul de acurateţe al diagnosticului electrocardiografic de hipertrofie ventriculară dreaptă este mai scăzut decât cel al hipertrofiei ventriculare stângi. Următorii factori par a influenţa în mod sensibil diagnosticul electrocardiografic de hipertrofie ventriculară dreaptă : gradul hipertrofiei, comportarea ventriculului drept ca sursă electrică distribuită pe o suprafaţă mare, influenţa bolii pulmonare cauzale şi asocierea cu o hipertrofie ventriculară stângă sau cu tulburări de conducere intraventriculare stângi (Friedberg ChK, 1966 ; Chou TC, 1979 ; Horan LG şi Flowers NC, 1980).

(a) *Gradul hipertrofiei ventriculare drepte*. În condiţii normale, forţele electrice ventriculare drepte sunt orientate anterior şi la dreapta, fiind mascate în foarte mare măsură de potenţialele electrice dominante ale ventriculului stâng, orientate posterior şi la stânga. Creşterea masei musculare ventriculare drepte va modifica rezultanta forţelor electrice în mod proporţional cu severitatea hipertrofiei. În cazurile avansate de hipertrofie ventriculară dreaptă, vectocardiograma şi electrocardiograma prezintă modificări caracteristice care se corelează destul de bine cu creşterea masei ventriculare drepte. Totuşi, deoarece în mod normal ventriculul drept contribuie numai într-o măsură redusă la geneza complexului QRS, ventriculul stâng fiind dominant din punct de vedere electric, gradele uşoare până la moderate de hipertrofie ventriculară dreaptă sunt în general dificil de recunoscut. Electrocardiograma poate fi cu aspect normal sau prezintă o axă electrică medie QRS verticală.

(b) *Comportarea ventriculului drept ca sursă electrică distribuită pe o suprafaţă mare*. Ventriculul drept fiind situat foarte aproape de peretele toracic anterior, se comportă ca o sursă electrică distribuită pe o suprafaţă mai mare decât ca o sursă concentrată (distantă). De aceea, în cazul hipertrofiei ventriculare drepte rezultă o variaţie mai mare a electrocardiogramei şi configuraţiei şi orientării buclei vectocardiografice în comparaţie cu hipertrofia ventriculară stângă.

(c) *Influenţa bolii pulmonare cauzale*. Cauza cea mai frecventă a hipertrofiei ventriculare drepte la persoanele adulte este reprezentată de bolile pulmonare (bronhopneumopatia obstructivă cronică difuză). În aceste condiţii, este dificil de delimitat anomaliile electrocardiografice produse de creşterea precoce dar semnificativă a masei ventriculare drepte de cele care rezultă ca urmare a modificării volumului conductor : creşterea capacităţii pulmonare totale şi a volumului masei de aer izolante, precum şi creşterea distanţei dintre inimă şi peretele toracic. La bolnavii cu boli pulmonare cronice creşterea dimensiunilor şi modificarea configuraţiei cuştii toracice determină schimbări ale poziţiei inimii (rotaţie orară în jurul axului bază-vârf şi axului antero-posterior, cord jos situat pe un diafragm coborât). Aceste modificări poziţionale sunt de multe ori greu de diferenţiat de cele produse de creşterea masei ventriculare drepte.

(d) *Asocierea cu hipertrofia ventriculară stângă sau cu tulburări de conducere intraventriculare stângi*. Hipertrofia ventriculară stângă sau tulburările de conducere intraventriculare stângi determină deplasarea la stânga şi posterior a vectorilor mijlocii şi terminali ai activării ventriculare, anulând parţial sau total forţele electrice adiţionale generate de hipertrofia ventriculară dreaptă, care sunt orientate la dreapta şi anterior.

Modificări vectocardiografice (fig. 6.19 şi 6.20)

Modificările vectocardiografice din hipertrofia ventriculară dreaptă sunt produse de creşterea forţelor electrice ale miocardului ventricular hipertrofiat şi de dominanţa forţelor electrice ventriculare terminale, generate de hipertrofia septului muscular bazal drept şi a zonei denumite crista supraventricularis.

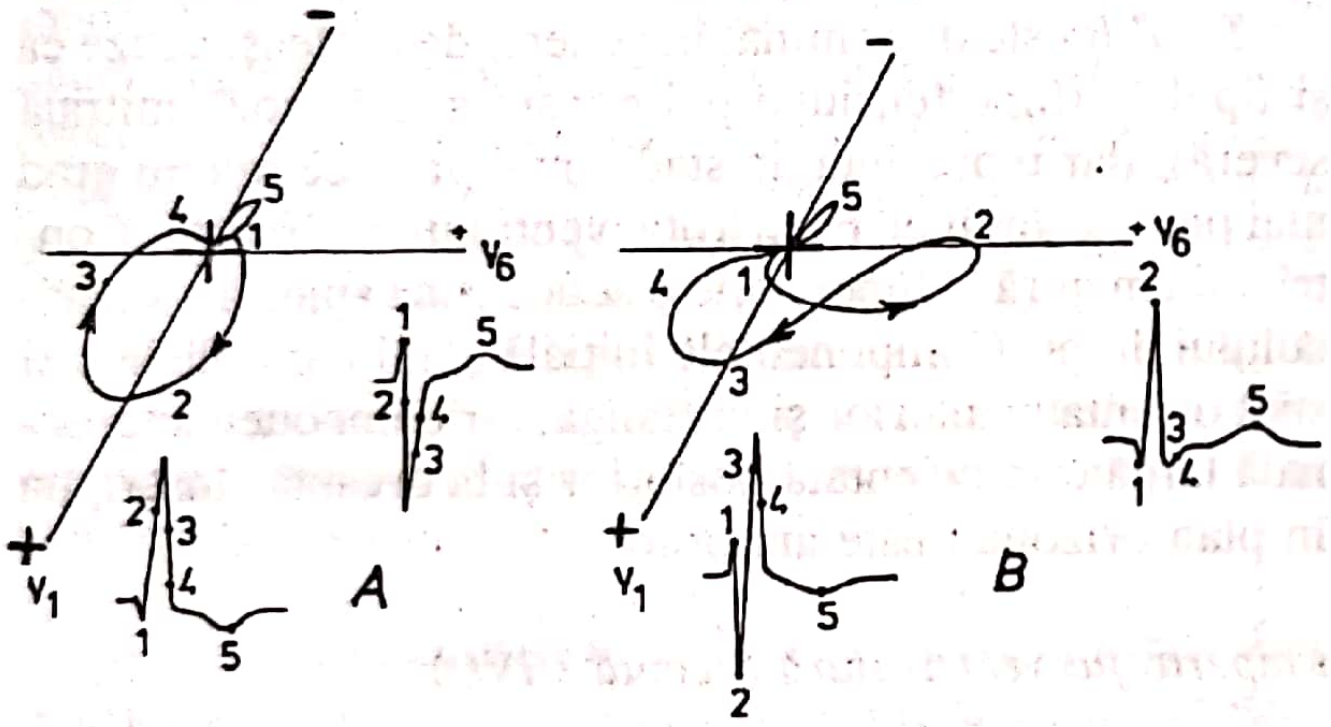

Fig. 6.19 : *Tipuri hemodinamice ale vectocardiogramei în hipertrofia ventriculară dreaptă (reprezentare diagramatică în plan orizontal). A. Hipertrofia ventriculară dreaptă prin supraîncărcare sistolică. Bucla QRS apare larg desfăşurată, predominant la dreapta şi anterior, şi cu inscripţie orară. Bucla T este orientată la stânga, posterior şi superior. B. Hipertrofia ventriculară dreaptă prin supraîncărcare diastolică. Bucla QRS prezintă un aspect în „opt", componentele iniţială şi mijlocie se înscriu normal, în timp ce componenta terminală este proeminentă, orientată anterior şi la dreapta. Bucla T este orientată la stânga şi posterior, opusă orientării componentei terminale a buclei QRS. În figură este reprezentat aspectul corespunzător al electrocardiogramei în derivaţiile V_1 şi V_6. Momentele punctate pe electrocardiogramă corespund vectorilor momentani notaţi cu numere de pe buclele vectocardiografice (explicaţii suplimentare, în text).*

În condiţii normale, forţele electrice terminale sunt dominate de cele produse de zona bazală a ventriculului stâng, vectorii terminali generaţi de activarea ventriculară fiind orientaţi la stânga şi posterior. În hipertrofia ventriculară dreaptă vectorii terminali sunt orientaţi la dreapta, superior şi posterior. O dată cu dezvoltarea hipertrofiei ventriculare drepte (hipertrofia peretelui liber al ventriculului drept), bucla QRS se orientează progresiv la dreapta şi anterior. Această orientare este răspunzătoare de apariţia unor unde R ample în derivaţiile precordiale drepte şi aVR, şi unde r mici asociate cu unde S adânci în derivaţiile precordiale stângi. Uneori, componenta iniţială a buclei QRS se înscrie posterior şi la stânga (forţele electrice transmise de zona bazală a septului interventricular sau crista supraventricularis), încât în derivaţia V_1 se înscrie o undă q sau Q, complexul QRS prezentând aspectul qR sau QR. Acest tip de transmisie apare de regulă în prezenţa sau pe calea unui atriu drept dilatat (Sodi-Pallares D, 1956).

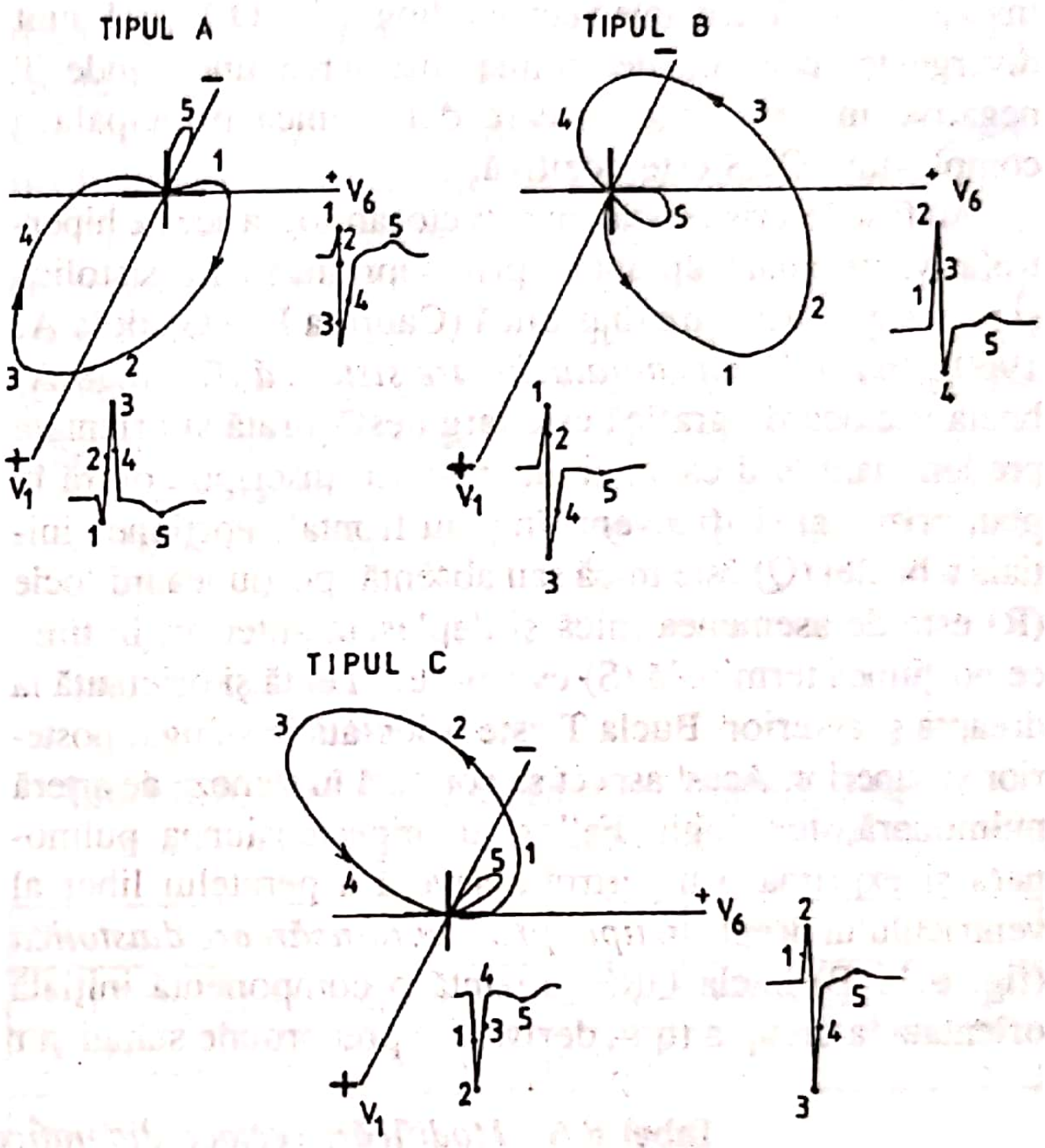

Fig. 6.20 : *Tipuri vectocardiografice de hipertrofie ventriculară dreaptă – reprezentare diagramatică în plan orizontal (după Horan LG şi Flowers NC, 1980 – modificat). Configuraţia şi orientarea buclelor depind de zona ventriculară dreaptă în care hipertrofia predomină, momentul în care această zonă este activată şi severitatea hipertrofiei.* **Tipul A.** *Hipertrofie ventriculară dreaptă severă, care interesează întregul perete liber al ventriculului drept. Componenta principală a buclei QRS este orientată la dreapta, anterior, iar inscripţia este orară.* **Tipul B.** *Hipertrofie ventriculară dreaptă mai puţin severă, cu predominanţă în zona apicală. Componentele iniţială şi mijlocie ale buclei sunt orientate anterior şi la stânga, în timp ce componenta terminală proeminentă este orientată posterior şi la dreapta; inscripţia în plan orizontal este antiorară.* **Tipul C.** *Hipertrofie ventriculară dreaptă mai puţin severă, cu predominanţă în zona bazală. Bucla QRS este orientată aproape în întregime posterior şi la dreapta, iar inscripţia în plan orizontal este antiorară. În figură este reprezentat şi aspectul corespunzător al electrocardiogramei în derivaţiile V_1 şi V_6. Momentele punctate pe electrocardiogramă corespund vectorilor momentani notaţi cu numere de pe buclele vectocardiografice.*

O modificare caracteristică prezentă în hipertrofia ventriculară dreaptă constă în înscrierea în sens orar a buclei QRS în proiecţia planului orizontal, spre deosebire de înscrierea normală de tip antiorar. Sensul orar de înscriere se poate constata şi la persoanele care trăiesc la mare altitudine. Însă necropsiile efectuate la aceştia din urmă au putut pune adesea în evidenţă o hipertrofie ventriculară dreaptă (Recavarren S şi Arias Stella J, 1964).

După unii cercetători, cel mai precoce semn vectocardiografic de hipertrofie ventriculară dreaptă este reprezentat de rotaţia orară a buclei QRS, cu deplasarea anterioară a componentei centrifuge (Cabrera E şi Gaxiola A, 1960). Însă semnul cel mai specific este prezent în proiecţia orizontală şi constă dintr-o buclă QRS larg deschisă, cu inscripţie orară. Buclele vectocardiografice QRS şi T sunt divergente, ceea ce determină înscrierea unor unde T negative în derivaţiile în care deflexiunea principală a complexului QRS este pozitivă.

Au fost descrise două tipuri vectocardiografice de hipertrofie ventriculară dreaptă: prin supraîncărcare sistolică şi prin supraîncărcare diastolică (Cabrera E şi Gaxiola A, 1960). În *tipul prin supraîncărcare sistolică* (fig. 6.19 A) bucla vectocardiografică este larg desfăşurată şi orientată predominant la dreapta şi anterior, cu inscripţie orară în plan orizontal şi, frecvent, în plan frontal. Porţiunea iniţială a buclei (Q) este mică sau absentă, porţiunea mijlocie (R) este de asemenea mică şi deplasată anterior, în timp ce porţiunea terminală (S) este proeminentă şi orientată la dreapta şi anterior. Bucla T este orientată la stânga, posterior şi superior. Acest aspect se constată în stenoza de arteră pulmonară, tetralogia Fallot, în hipertensiunea pulmonară şi exprimă o hipertrofie severă a peretelui liber al ventriculului drept. În *tipul prin supraîncărcare diastolică* (fig. 6.19 B) bucla QRS prezintă o componentă iniţială orientată la dreapta (q în derivaţiile precordiale stângi şi r în cele drepte), o componentă mijlocie normală, orientată la stânga şi posterior (R în derivaţiile precordiale stângi şi S în cele drepte) şi o componentă terminală proeminentă şi lentă, orientată anterior şi la dreapta (S în V_5-V_6 şi R în V_1). În plan orizontal, bucla QRS prezintă o inscripţie orară sau un aspect în „opt". Bucla T este orientată la stânga, posterior şi superior, deci în sens opus faţă de componenta terminală a buclei QRS. Acest aspect se constată în defectul septal atrial, reîntoarcerea venoasă pulmonară parţial anormală şi insuficienţa tricuspidiană, şi corespunde în primul rând unei dilataţii a ventriculului drept, mai curând decât unei hipertrofii propriu-zise.

Horan LG şi Flowers NC (1980) clasifică aspectele vectocardiografice observate în hipertrofia ventriculară dreaptă în trei tipuri: A, B şi C, în funcţie de gradul hipertrofiei (fig. 6.20 şi tabelul 6.6).

Tipul A este caracteristic pentru supraîncărcările severe prin presiune: stenoza de arteră pulmonară şi cordul pulmonar cronic avansat. În cazul acestui tip componenta principală a buclei QRS este orientată la dreapta şi anterior, cu o inscripţie orară în plan orizontal. Atunci când criteriile electrocardiografice şi vectocardiografice ale tipului A sunt prezente, diagnosticul clinic este evident.

Tipul B este determinat în general de aceleaşi cauze ca şi tipul A (hipertensiune pulmonară sau stenoză mitrală severă), dar reprezintă un stadiu mai precoce sau un grad mai puţin avansat de hipertrofie ventriculară dreaptă. Contribuţia majoră la hipertrofie o aduce zona apicală a ventriculului drept. Componentele iniţială şi mijlocie ale buclei sunt orientate anterior şi la stânga, iar componenta terminală largă este orientată posterior şi la dreapta. Inscripţia în plan orizontal este antiorară.

Tabel 6.6: *Modificări vectocardiografice în hipertrofia ventriculară dreaptă (HVD)*

	TIP A	TIP B	TIP C
Bucla QRS			
Orientare*	Dr şi A	St şi A : i (>2/3 A în Or)	Dr şi P (> 1/5 în cadranul posterior drept în Or)
Inscripţie**	Frecvent inversată (uneori „în opt")	Normală	Normală sau „în opt" în Or
Vectorul maxim	A (în Or); Dr (în F)	A, St	P, D
Vectorul terminal	Dr (în F şi Or)	Dr şi p	Dr şi a
Bucla T			
Contur	Eliptic	Circular, frecvent se înscrie invers	Eliptic
Orientare*	P, St		P şi St : i
Vectorul ST			
Mărime	> 0.1 mV	Normală	Normală
Orientare*	P, S	Dr, P : st	Normală
Unghiul QRS-T	Circa 180°	< 180°	< 180°

după Horan LG şi Flowers NC, 1980

* Orientări: A = anterior, P = posterior, S = superior, I = inferior, Dr = dreapta, St = stânga (majusculele se referă la orientările cele mai frecvente, iar literele mici, la orientările mai puţin frecvente).

** Inscripţia normală a buclelor QRS şi T este orară în plan sagital drept (SD) şi, mai important, antiorar în plan orizontal (Or). Inscripţia inversă constă într-un sens antiorar în SD şi orar în Or. Configuraţia „în opt" apare mai evidentă atunci când bucla este privită marginal. F = plan frontal.

Tipul C se constată cel mai frecvent în cardiopatiile secundare bolilor pulmonare cronice, precum şi în stenoza mitrală, iar uneori în defectul septal atrial. Contribuţia majoră la hipertrofie o aduce zona bazală a ventriculului drept. Bucla QRS este orientată aproape în întregime la dreapta şi posterior, iar inscripţia este antiorară. Ca urmare a orientării forţelor electrice principale la dreapta şi posterior, acest tip poate simula pe traseul electrocardiografic aspectul de hemibloc posterior stâng.

La copii, efectul maturaţiei vectocardiogramei şi distincţia dintre dominanţa ventriculară dreaptă fiziologică şi hipertrofia ventriculară dreaptă patologică pot fi descrise cel mai bine în proiecţia orizontală a buclei vectocardiografice QRS. Aproximativ 60% dintre nou-născuţi prezintă o buclă QRS orientată la dreapta şi anterior, asemănătoare cu tipul A de hipertrofie ventriculară dreaptă a adultului. Acest aspect este răspunzător de prezenţa unor unde R ample, cu raportul R/S mai mare decât 1 în derivaţia V_1. În 20% din cazuri aspectul buclei QRS se apropie de tipul B de hipertrofie ventriculară dreaptă a adultului, cu orientarea sa anterioară şi inscripţia antiorară. În restul de 20% din cazuri bucla QRS prezintă imagini de tip tranziţional, cu o figură în formă de „opt". În general, foarte rapid, bucla cu inscripţie orară capătă un aspect în „opt" sau o inscripţie antiorară. La vârsta de 6 luni, în 50% din cazuri se constată o figură în „opt" şi în 50% din cazuri inscripţia este antiorară. Aspectul în „opt" al buclei QRS în plan orizontal dispare efectiv până la vârsta de 18 luni. Constatarea după vârsta de 6 luni a unei bucle QRS cu inscripţie orară în plan orizontal sau după vârsta de 18 luni a unei imagini în „opt" cu componenta aferentă care încrucişează linia mijlocie înainte de a reveni la origine permite diagnosticul vectocardiografic prezumtiv de hipertrofie ventriculară dreaptă (Namin EP şi colab., 1964; Horan LG şi Flowers NC, 1980).

În general, se consideră că în diagnosticul hipertrofiei ventriculare drepte vectocardiograma oferă unele avantaje în raport cu electrocardiograma. Astfel, vectocardiograma poate exclude diagnosticul de hipertrofie ventriculară dreaptă la persoanele cu toracele îngust, la care electrocardiograma sugerează acest diagnostic. În alte cazuri, vectocardiograma poate indica în mod corect prezenţa hipertrofiei ventriculare drepte atunci când electrocardiograma nu prezintă suficiente criterii. Este însă foarte probabil că utilizarea unor derivaţii adecvate (derivaţiile precordiale drepte suplimentare V_E, V_{3R}, V_{4R}, V_{5R}, V_{6R}) şi o analiză corectă a traseului pot corecta în multe cazuri această deficienţă aparentă.

Vectocardiograma poate ameliora substanţial diagnosticul diferenţial între hipertrofia ventriculară dreaptă şi deviaţia dreaptă a axei electrice medii QRS fără hipertrofie, blocul de ramură dreaptă incomplet, infarctul miocardic, atunci când diferenţierea este foarte dificilă sau chiar imposibilă pe electrocardiogramă. Astfel, în hipertrofia ventriculară dreaptă orientarea şi inscripţia buclei QRS este anormală, însă componenta terminală se înscrie cu viteză normală. În blocul de ramură dreaptă incomplet cu aspect rSR în V_1 componenta iniţială a buclei se înscrie normal, însă apare o componentă adiţională terminală, orientată anterior şi la dreapta, care se înscrie lent, cu viteză mică (Friedberg ChK, 1966).

Criterii de diagnostic electrocardiografic

Principalele criterii de diagnostic electrocardiografic al hipertrofiei ventriculare drepte sunt prezentate în tabelul 6.7. Majoritatea acestor criterii sunt expresia unei deviaţii la dreapta şi/sau anterioare a forţelor de activare ventriculară. Se consideră că hipertrofia ventriculară dreaptă este prezentă dacă există unul sau mai multe din aceste criterii, cu condiţia ca durata complexului QRS să fie mai mică de 0.12 s. Cu cât sunt prezente mai multe criterii, cu atât diagnosticul de hipertrofie ventriculară dreaptă este mai sigur.

Criteriile din tabelul 6.7 bazate în primul rând pe cercetările lui Myers GB şi colab. (1948) şi Sokolow M şi Lyon TP (1949) au fost considerate de unii ca fiind într-un număr excesiv, ceea ce determina apariţia a numeroase diagnostice fals pozitive de hipertrofie ventriculară dreaptă.

Criterii mai simple au fost propuse de Milnor (1957):

- deviaţie dreaptă a axei electrice medii QRS (ÂQRS ≥ +110°)
- raport R/S în $V_1 > 1$
- $RV_1 > 5.0$ mm.

Tabel 6.7: *Criterii de diagnostic electrocardiografic pentru hipertrofia ventriculară dreaptă (HVD)*

Derivaţiile membrelor	
1.	Deviaţia dreaptă a axei electrice medii QRS ≥ +120°
2.	R în aVR ≥ 5.0 mm (0.5 mV)
Derivaţiile precordiale	
3.	R/S în V_1 (sau V_{3R}) > 1
4.	R în V_1 ≥ 7.0 mm (0.7 mV)
5.	S în V_1 < 2.0 mm (0.2 mV)
6.	qR în V_1 (sau V_{3R})
7.	R în V_1 + S în V_5 sau V_6 > 10.5 mm
8.	R/S în V_5 sau V_6 ≤ 1
9.	rSR în V_1 cu unda R ≥ 10 mm (1.0 mV)
10.	Debutul deflexiunii intrinsecoide în V_1 (sau V_{3R}) = 0.035 – 0.055 s
11.	R în V_5 sau V_6 < 5.0 mm (0.5 mV)
12.	S în V_5 sau V_6 ≥ 7.0 mm (0.7 mV)
13.	$\frac{R/S \text{ în } V_5}{R/S \text{ în } V_1} \le 0.4$
14.	Scăderea raportului R/S între două derivaţii precordiale la dreapta zonei de tranziţie
Criterii adiţionale Subdenivelarea segmentului ST şi inversiunea undei T în derivaţiile precordiale drepte (V_1, V_2, V_3)	

după Myers G şi colab. (1948), Sokolow M şi Lyon TP (1949), Ray CT şi colab. (1970), Chou TC (1979)

Roman GT şi colab. (1961) propun de asemenea unele criterii simplificate:

- deviaţia dreaptă a axei electrice medii QRS ($\hat{A}QRS \geq +110°$)
- raport R/S în $V_1 \geq 1$
- raport R/S în $V_6 \leq 1$

De asemenea, se consideră că o undă R tardivă şi dominantă faţă de unda Q în aVR, în condiţiile unei inimi cu axa electrică verticală, reprezintă un indiciu foarte util pentru diagnosticul hipertrofiei ventriculare drepte, atât la adulţi, cât şi la copii (Wasserburger RH şi Brown JH, 1958).

În scopul creşterii coeficientului de acurateţe a diagnosticului de hipertrofie ventriculară dreaptă, Flowers NC şi Horan LG (1972) propun un sistem de punctaj-scor bazat pe un mare număr de confruntări anatomo-electrice (tabel 6.8). Interpretarea punctajului-scor este următoarea: 10 puncte = hipertrofie ventriculară dreaptă, 7-9 puncte = hipertrofie ventriculară dreaptă probabilă sau supraîncărcare hemodinamică, 5-6 puncte = hipertrofie ventriculară dreaptă posibilă sau supraîncărcare hemodinamică.

Tabel 6.8: *Sistem de punctaj-scor pentru diagnosticul de hipertrofie ventriculară dreaptă (HVD)*

Criteriu	Puncte
1. $\frac{R/S \text{ în } V_5}{R/S \text{ în} V_1} < 0.4$	5
2. qR în V_1	5
3. R/S în $V_1 > 1$	4
4. S în $V_1 < 2.0$ mm	4
5. R în V_1 + S în V_5 sau $V_6 > 10.5$ mm	4
6. Deviaţia la dreapta a axei electrice QRS > +110°	4
7. S în V_5 sau $V_6 \geq 7.0$ mm şi fiecare ≥ 2.0 mm	3
8. R/S în V_5 sau $V_6 \leq 1$	3
9. R în $V_1 \geq 7.0$ mm	3
10. S_I, S_{II} şi S_{III}, fiecare ≥ 1.0 mm	2
11. S_I şi Q_{III} fiecare ≥ 1.0 mm	2
12. R' în V_1 mai precoce decât 0.08 s şi ≥ 2.0 mm	2
13. Debutul deflexiunii intrinsecoide în V_1 sau V_2 = 0.04-0.07 s	1
14. S în V_5 sau $V_6 \geq 2.0$ mm, dar < 7.0 mm	1
15. Scăderea raportului R/S între V_1 şi V_4	1
16. R în V_5 sau $V_6 < 5.0$ mm	1

Criteriile de mai sus sunt valabile în absenţa tulburărilor de conducere intraventriculare sau a infarctului miocardic.

Interpretarea punctajului-scor:

10 puncte = HVD
7-9 puncte = HVD probabilă sau supraîncărcare hemodinamică
5-6 puncte = HVD posibilă sau supraîncărcare hemodinamică

după Flowers NC şi Horan LG, 1972

La copii, principalele criterii pentru diagnosticul electrocardiografic al hipertrofiei ventriculare drepte par a fi următoarele (Hollman A, 1958; Wasserburger RH şi Brown JH, 1958; Friedberg ChK, 1966; Silber EN şi Katz LN, 1977):

- undele T pozitive în derivaţiile precordiale drepte, în primele 24-48 de ore după naştere
- $\hat{A}QRS > +135°$, după vârsta de o lună
- $RV_1 > RV_6$, după vârsta de 6 luni şi mai ales după un an
- R/S în $V_1 > 2$, după 3 ani
- R/S în $V_1 > 1$, după 5 ani
- R/S în $V_5 < 1$
- R/S sau R/Q în aVR > 1.

Corelaţii clinice, anatomice şi hemodinamice

Criterii anatomice de hipertrofie ventriculară dreaptă

Pentru aprecierea anatomică a prezenţei hipertrofiei ventriculare drepte au fost propuse două metode: (a) determinarea grosimii peretelui liber al ventriculului drept; şi (b) determinarea greutăţii ventriculului drept pe baza tehnicii de disecţie ventriculară.

(a) *Determinarea grosimii peretelui liber al ventriculului drept*. Se consideră că hipertrofia ventriculară dreaptă este prezentă dacă grosimea peretelui liber al ventriculului drept este egală sau mai mare de 5.0 mm, sau 4.0 mm dacă coexistă şi dilataţia cavităţii ventriculare. Această apreciere se face independent de prezenţa sau absenţa unei creşteri a greutăţii totale a inimii (Walker IC şi colab., 1955).

(b) *Determinarea greutăţii ventriculului drept*. Se admite că hipertrofia ventriculară dreaptă este prezentă dacă peretele liber al ventriculului drept cântăreşte mai mult de 70-75 g. Se consideră că există o hipertrofie ventriculară relativă dacă peretele liber al ventriculului drept reprezintă peste 30% din masa ventriculară totală sau dacă raportul dintre ventriculul stâng plus septul şi ventriculul drept este sub 2.1 (Bove KE şi colab., 1966; Flowers NC şi Horan LG, 1972).

Sensibilitatea şi specificitatea criteriilor electrocardiografice de hipertrofie ventriculară dreaptă

În contrast cu diagnosticul hipertrofiei ventriculare stângi, sensibilitatea criteriilor electrocardiografice de hipertrofie ventriculară dreaptă este apreciabil mai scăzută. La cazurile necropsiate, confruntările anatomo-electrice indică o sensibilitate de 20% când diagnosticul anatomic de hipertrofie ventriculară dreaptă se bazează pe grosimea peretelui ventricular, şi de 32% atunci când diagnosticul anatomic se pune pe baza greutăţii ventriculului drept (Scott RC, 1960). Dimpotrivă, atunci când diagnosticul de hipertrofie ventriculară dreaptă se bazează pe date hemodinamice, sensibilitatea criteriilor electrocardiografice este de 66% (Chou TC şi colab., 1973).

Criteriile electrocardiografice utilizate în diagnosticul hipertrofiei ventriculare drepte prezintă de asemenea o specificitate mai scăzută decât cele utilizate în diagnosticul hipertrofiei ventriculare stângi. Utilizând criteriile din tabelul 6.7, Roman GT şi colab. (1961) constată, pe baza confruntărilor anatomice, 605 rezultate fals pozitive. Criteriile $RV_1 + SV_{5,6} > 10.5$ mm şi S în V_5 sau $V_6 > 7.0$ mm au fost răspunzătoare pentru majoritatea diagnosticelor eronate.

Într-un studiu extensiv efectuat pe 819 cazuri necropsiate care au inclus 178 hipertrofii ventriculare drepte şi bazat pe tehnica disecţiei ventriculare (hipertrofia ventriculară dreaptă fiind admisă dacă greutatea peretelui liber al ventriculului drept reprezintă peste 30% din greutatea totală a masei ventriculare), Flowers NC şi Horan LG (1972) obţin rezultatele incluse în tabelul 6.9. Indicele de clasificare corectă (procentul diagnosticelor corecte) a fost calculat pe baza raportului dintre suma diagnosticelor exacte (pozitive şi negative) şi numărul total al cazurilor cercetate. Din tabel rezultă că sensibilitatea criteriilor luate individual este scăzută, în general sub 20%. Specificitatea variază între 76 şi 100% (0-24% diagnostice fals pozitive), iar indicele de clasificare corectă între 65 şi 79% (21-35% diagnostice eronate). Criteriile bazate pe modificările din derivaţia V_1 sunt cele mai specifice, dar prezintă o sensibilitate scăzută. Dimpotrivă, criteriile pentru derivaţiile precordiale stângi prezintă o sensibilitate comparativ mai mare, dar sunt asociate cu un număr mare de diagnostice fals pozitive.

Utilizând criteriile simplificate propuse de Milnor ($\hat{A}QRS \geq +110°$, $RV_1 > 5.0$ mm şi raportul R/S în $V_1 > 1$), Roman GT şi colab. (1961) constată, pe baza confruntărilor anatomice, o sensibilitate de aproape 60% şi o specificitate de 70%.

Cauzele care ar putea explica rezultatele discordante obţinute pe baza confruntărilor anatomo-electrice sunt următoarele: diversitatea grupurilor de bolnavi cercetaţi în spitalul general, etiologia hipertrofiei ventriculare drepte (sensibilitatea cea mai înaltă a criteriilor este raportată de centrele care internează cu precădere cardiopatii congenitale), gradul hipertrofiei ventriculare drepte, asocierea cu o hipertrofie ventriculară stângă dominantă.

Corelaţii hemodinamice

Donzelot E şi colab. (1952) au stabilit o corelaţie între tipul electrocardiografic de hipertrofie ventriculară dreaptă şi tulburările hemodinamice care au indus instalarea hipertrofiei. În acest sens, pot fi deosebite trei tipuri de hipertrofie ventriculară dreaptă: tip „baraj", tip „adaptare" şi tip „supraîncărcare".

Tipul „baraj", constatat de obicei în stenoza de arteră pulmonară, se caracterizează prin complex QRS predominant negativ, discretă supradenivelare a segmentului ST şi undă T pozitivă în DI şi aVL, subdenivelare ST asociată cu undă T negativă în DII, DIII, aVF, V_1-V_5 şi aspect Rs în V_1. Tipul electrocardiografic corespunde aşa-numitului ventricul drept „forţat" (fig. 6.21).

Tipul „adaptare", constatat de regulă în tetralogia Fallot, se caracterizează prin complex QRS predominant negativ şi discretă supradenivelare a segmentului ST în

Tabel 6.9: *Sensibilitatea, specificitatea şi indicele de clasificare corectă a criteriilor electrocardiografice utilizate în diagnosticul hipertrofiei ventriculare drepte (HVD) – testate pe 819 cazuri necropsiate*

Criteriu	Sensibilitate (%)	Specificitate (%) (dg. fals pozitive)	Indice de clasificare corectă (%)
1. Axa electrică QRS $\geq +110°$	12	4	78
2. R/S în V_1 (sau V_{3R}) > 1	6	2	78
3. R în $V_1 \geq 7.0$ mm	2	1	78
4. S în $V_1 < 2.0$ mm	6	2	78
5. qR în V_1	5	1	79
6. R în V_1 + S în V_5 sau $V_6 > 10.5$ mm	18	6	77
7. R/S în V_5 sau $V_6 \leq 1$	16	7	77
8. Defl. intr. în V_1 (sau V_{3R}) = 0.035-0.055 s	8	6	76
9. RSR' în V_1 cu R' > 10 mm	0	0	78
10. $RaVR \geq 5.0$ mm	0	0	78
11. R în V_5 sau $V_6 < 5.0$ mm	13	13	71
12. S în V_5 sau $V_6 \geq 7.0$ mm	26	10	76
13. $\frac{R/S \text{ în } V_5}{R/S \text{ în} V_1} \leq 0.4$	6	1	79
14. Scăderea raportului R/S între două derivaţii precordiale la dreapta zonei de tranziţie	28	24	65

după Flowers NC şi Horan LG (1972), Chou TC (1979)

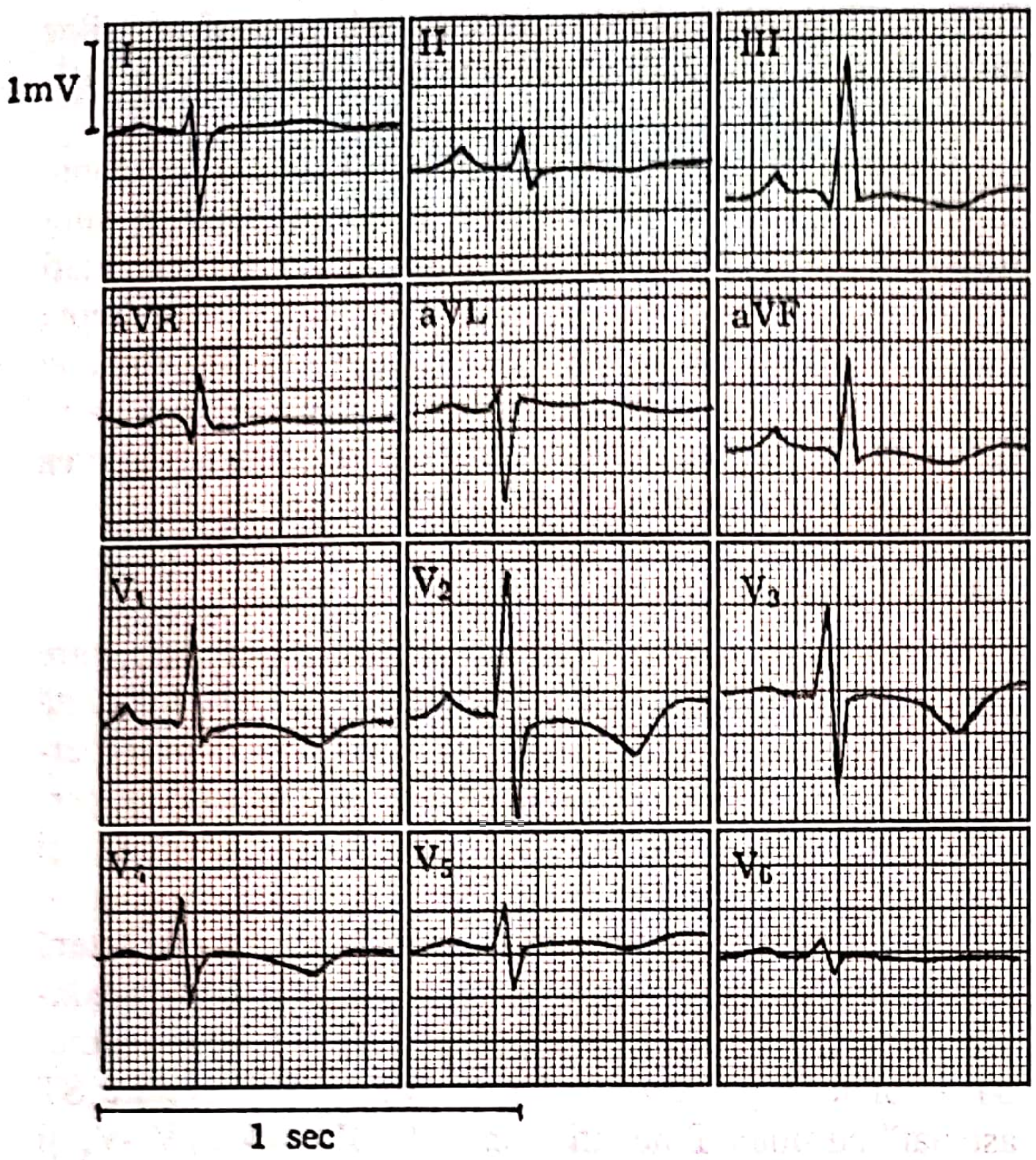

Fig. 6.21 : *Hipertrofie ventriculară dreaptă tip „baraj” sau prin supraîncărcare sistolică (bolnavă în vârstă de 29 de ani cu diagnosticul de stenoză de arteră pulmonară). Sunt prezente criteriile de hipertrofie ventriculară dreaptă : ÂQRS = +120°, aspect Rs în V_1 cu raport R/S = 5 şi debutul deflexiunii intrinsecoide = 0.04 s, discretă supradenivelare a segmentului ST şi undă T pozitivă în DI şi aVL, subdenivelarea segmentului ST cu inversiunea undei T în DII, DIII, aVF, V_1, V_2, V_3, V_4, V_5. Undele P din DII, DIII şi V_1 sunt ascuţite şi prezintă o amplitudine de 2.5 mm (dilataţie atrială dreaptă).*

DI, unde T pozitive în DII, DIII, unde R ample în V_1, V_{3R} şi aVF şi unde T pozitive în V_5, V_6 (fig. 6.22).

Tipul „supraîncărcare”, constatat foarte frecvent în defectul septal atrial, se caracterizează prin aspectul de bloc de ramură dreaptă incomplet: aspect rSR' în V_1 şi V_{3R} (fig. 6.23).

Cabrera E şi Monroy JR (1952), pecum şi Sodi-Pallares D (1956) descriu două tipuri electrocardiografice de hipertrofie ventriculară dreaptă, în funcţie de perturbarea hemodinamică de bază: prin supraîncărcare sistolică şi prin supraîncărcare diastolică.

Hipertrofia ventriculară dreaptă prin supraîncărcare sistolică (suprasolicitare prin presiune) se constată în stenoza de arteră pulmonară, tetralogia Fallot şi hipertensiunea arterială pulmonară. Se caracterizează, în derivaţia V_1, printr-un complex QRS monofazic de tip R sau difazic de tip RS, Rs sau qR, asociat cu o undă T negativă (fig. 6.21).

Hipertrofia ventriculară dreaptă prin supraîncărcare diastolică (suprasolicitare prin volum) se constată în defectul septal atrial, reîntoarcerea venoasă pulmonară parţial anormală şi insuficienţa tricuspidiană. Din punct

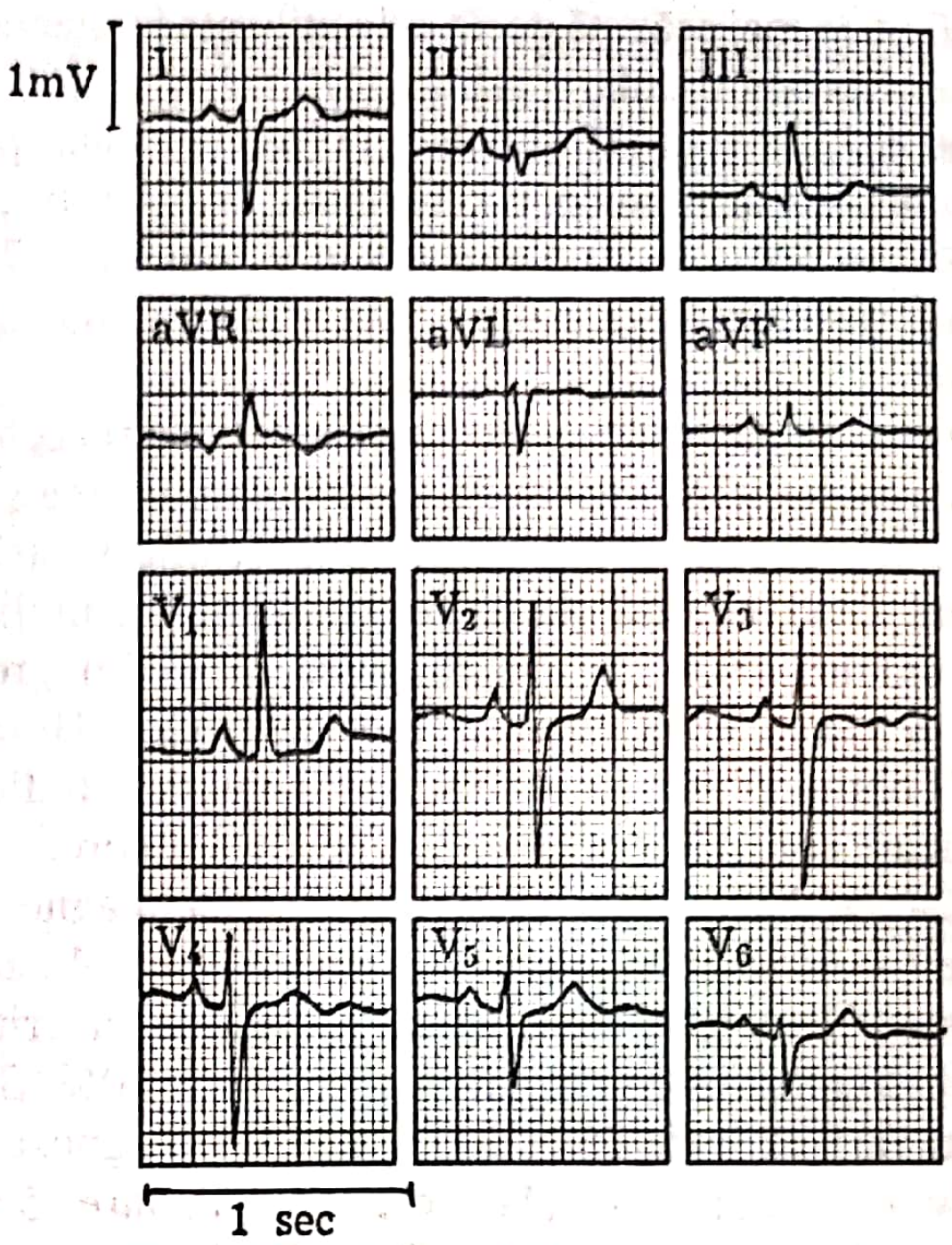

Fig. 6.22 : *Hipertrofie ventriculară dreaptă tip „adaptare” (bolnavă în vârstă de 24 de ani cu diagnosticul de tetralogie Fallot). Sunt prezente criteriile de hipertrofie ventriculară dreaptă : ÂQRS = +150°, complex monofazic de tip R în V_1, aspect rS cu raport R/S = 3.5 în V_5, unde T pozitive în DII, DIII, aVF şi derivaţiile precordiale. Undele P din DII, V_1, V_2, V_3 sunt ascuţite şi relativ ample = 2.5 mm (dilataţie atrială dreaptă).*

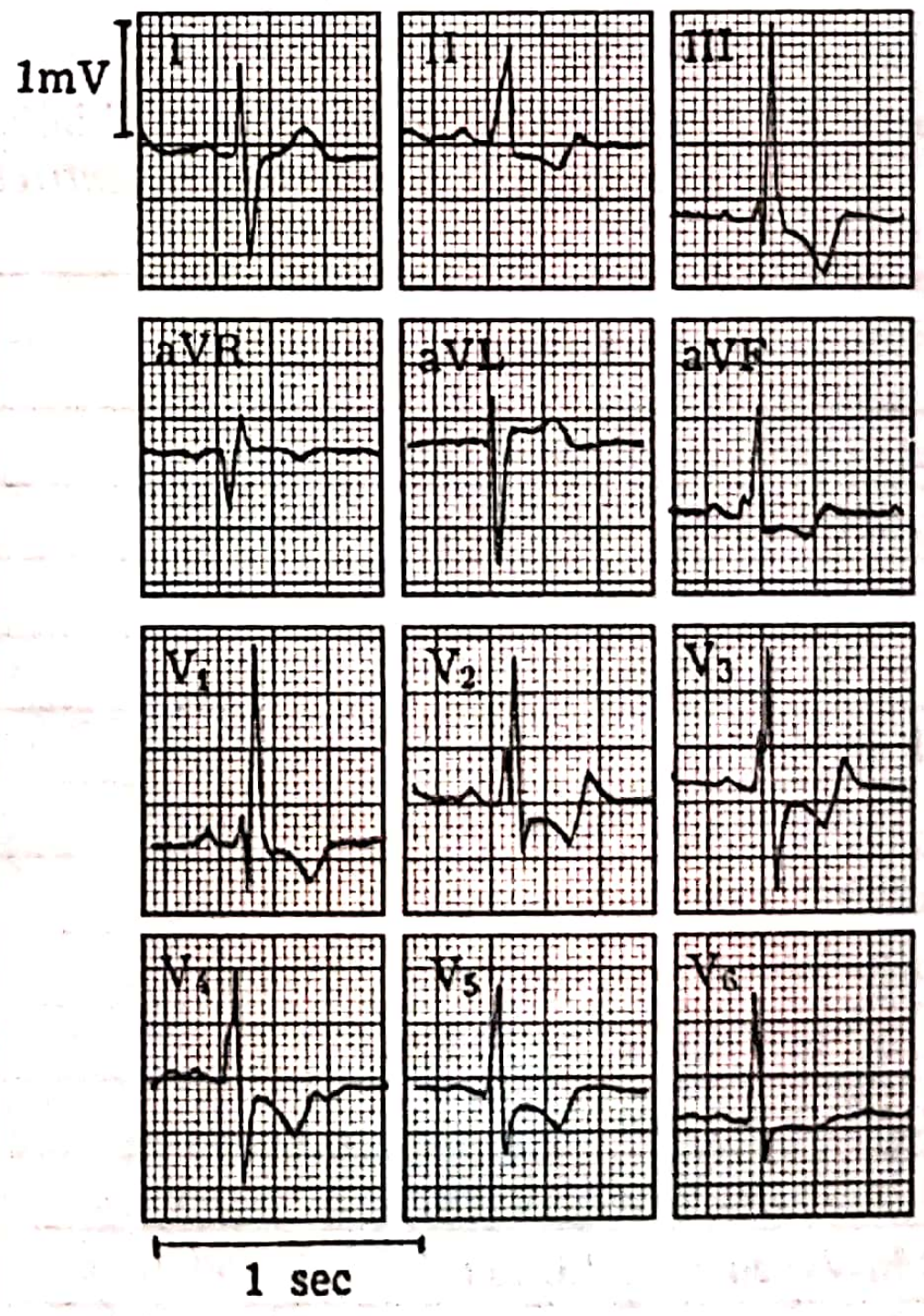

Fig. 6.23 : *Hipertrofie (dilataţie) ventriculară dreaptă tip „supraîncărcare diastolică” sau tip „suprasolicitare prin volum” (bolnavă în vârstă de 23 de ani cu diagnosticul de defect septal atrial). Se observă aspectul rSR' în derivaţia V_1 cu R' = 18 mm. Durata QRS = 0.11 s, iar vârful undei R' apare la 0.07 s după începutul complexului QRS.*

de vedere anatomic predomină dilataţia ventriculului drept şi nu hipertrofia, ca în cazul supraîncărcării sistolice. Se caracterizează prin aspectul rSR' în derivaţia V_1 (fig. 6.23).

Conceptul privind cele două tipuri electrocardiografice de hipertrofie ventriculară dreaptă – prin supraîncărcare sistolică şi diastolică – nu prezintă însă o valabilitate generală. Într-un studiu efectuat ulterior, Cabrera E şi Gaxiola A (1959) admit că supraîncărcarea sistolică a ventriculului drept se poate manifesta uneori printr-un complex QRS de mică amplitudine şi crestat în V_1, iar o undă R amplă în V_1 poate fi expresia unei supraîncărcări diastolice. Corelaţiile hemodinamice ale celor două tipuri electrocardiografice sunt mai constante în cardiopatiile congenitale, mai ales în defectul septal atrial. Totuşi, aspectul rSR' în V_1 poate fi observat uneori la bolnavii cu stenoză de arteră pulmonară (mai ales în formele uşoare şi moderate) şi în tetralogia Fallot (Silver AM şi colab., 1969; Bassingthwaighte JB şi colab., 1963). De asemenea, în cardiopatiile valvulare dobândite care impun o supraîncărcare sistolică a ventriculului drept, cum ar fi de exemplu stenoza mitrală, aspectul rSR' în V_1 a fost constatat în unele serii de observaţii în 25% din cazuri (Fraser HRL şi Turner R, 1955).

Diagnostic diferenţial

Deviaţia anormală la dreapta a axei electrice medii QRS

Deviaţia anormală la dreapta a axei electrice medii QRS (ÂQRS ≥ +110°) prezentă în hipertrofia ventriculară dreaptă se poate observa şi în alte circumstanţe, fiziologice şi clinice.

1. *Nou-născuţii şi copiii.* La nou-născuţi deviaţia dreaptă a axei electrice medii QRS (ÂQRS ≥ +110°) se constată în primele 4 săptămâni de viaţă. După vârsta de o lună, cea mai mare parte dintre copii prezintă valori ale ÂQRS sub +90°. Totuşi, până la trei luni, un număr semnificativ de copii prezintă valori până la +110°. Între 6 luni şi 8 ani, în cazuri foarte rare, ÂQRS poate ajunge până la +110°.

2. *Persoanele adulte normale între 20 şi 30 de ani.* Persoanele normale pot prezenta o axă electrică de +105° în 2% din cazuri (Hiss RG şi colab., 1960). Acest aspect se constată mai ales la persoanele cu tipul constituţional longilin. La persoanele în vârstă, o axă electrică medie QRS ≥ +110° este de regulă anormală. La aceste persoane se poate considera ca deviaţie anormală chiar o axă electrică QRS ≥ +90°, mai ales atunci când se însoţeşte şi de alte anomalii electrocardiografice.

În general, deviaţia fiziologică la dreapta a ÂQRS poate fi deosebită de o hipertrofie ventriculară dreaptă pe baza prezenţei în ultimul caz a unei unde R>7.0 mm în V_1 sau R>5.0 mm în aVR şi întârzierea deflexiunii intrinsecoide în derivaţiile precordiale drepte.

3. *Bronhopneumopatia obstructivă cronică.* Bolnavii cu bronhopneumopatie obstructivă cronică pot prezenta o deplasare a ÂQRS în plan frontal între +90° şi +110°, chiar în absenţa hipertensiunii pulmonare. La aceşti bolnavi afirmarea sau excluderea hipertrofiei ventriculare drepte este deosebit de dificilă. În general, bolnavii cu bronhopneumopatie obstructivă cronică şi fără hipertrofie ventriculară dreaptă prezintă o reducere a amplitudinii întregului complex QRS în DI (Chou TC, 1979).

4. *Infarctul miocardic cu localizare laterală.* La bolnavii cu infarct miocardic lateral reducerea forţelor electrice ventriculare orientate la stânga determină deplasarea la dreapta a vectorului mediu QRS şi apariţia unei unde S dominante în DI şi aVL. La aceşti bolnavi, cu unele excepţii, unda iniţială r este de regulă absentă, încât în DI şi aVL se înscrie un complex QS şi nu o deflexiune rS ca în hipertrofia ventriculară dreaptă. De asemenea, în infarctul miocardic lateral se înregistrează o undă Q anormală în V_5, V_6 şi o undă T negativă în DI, aVL, V_5 şi V_6.

5. *Hemiblocul stâng posterior* (fig. 6.24). În hemiblocul stâng posterior întârzierea activării zonei postero-inferioare a ventriculului stâng determină deplasarea la dreapta a vectorilor QRS terminali. Rezultă o deviaţie dreaptă a axei electrice medii QRS, de obicei mai mare de +120°. În unele cazuri, această deviaţie dreaptă este chiar mai puţin marcată (Csapo G, 1980). Diagnosticul diferenţial dintre deviaţia axială dreaptă determinată de hipertrofia ventriculară dreaptă şi cea secundată hemiblocului stâng posterior este adesea imposibilă în absenţa unor informaţii clinice. Totuşi, asocierea cu unde P sugestive pentru o dilataţie atrială dreaptă şi/sau deflexiuni de tip R, Rs sau qR în V_1 indică cu multă probabilitate prezenţa unei hipertrofii ventriculare drepte, în timp ce asocierea deviaţiei axiale drepte cu semne electrice de infarct miocardic

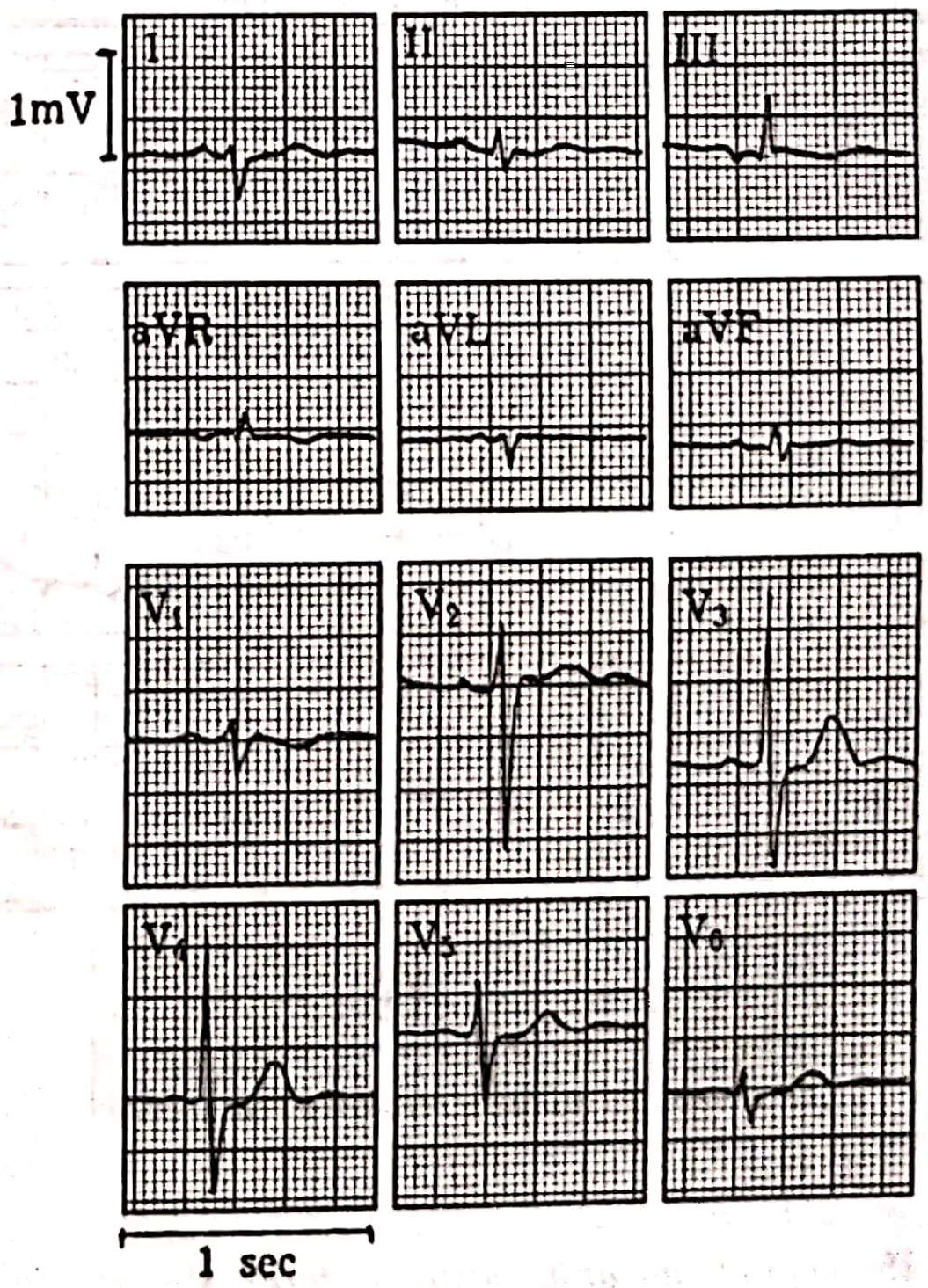

Fig. 6.24: *Hemibloc stâng posterior (bolnav în vârstă de 39 de ani, cu diagnosticul de miopatie). Axa electrică medie QRS în plan frontal este deviată la dreapta (ÂQRS = +135°). Se remarcă, de asemenea, prezenţa unor unde S adânci în V_5 şi V_6.*

de vedere anatomic predomină dilataţia ventriculului drept şi nu hipertrofia, ca în cazul supraîncărcării sistolice. Se caracterizează prin aspectul rSR' în derivaţia V_1 (fig. 6.23).

Conceptul privind cele două tipuri electrocardiografice de hipertrofie ventriculară dreaptă - prin supraîncărcare sistolică şi diastolică - nu prezintă însă o valabilitate generală. Într-un studiu efectuat ulterior, Cabrera E şi Gaxiola A (1959) admit că supraîncărcarea sistolică a ventriculului drept se poate manifesta uneori printr-un complex QRS de mică amplitudine şi crestat în V_1, iar o undă R amplă în V_1 poate fi expresia unei supraîncărcări diastolice. Corelaţiile hemodinamice ale celor două tipuri electrocardiografice sunt mai constante în cardiopatiile congenitale, mai ales în defectul septal atrial. Totuşi, aspectul rSR' în V_1 poate fi observat uneori la bolnavii cu stenoză de arteră pulmonară (mai ales în formele uşoare şi moderate) şi în tetralogia Fallot (Silver AM şi colab., 1969; Bassingthwaighte JB şi colab., 1963). De asemenea, în cardiopatiile valvulare dobândite care impun o supraîncărcare sistolică a ventriculului drept, cum ar fi de exemplu stenoza mitrală, aspectul rSR' în V_1 a fost constatat în unele serii de observaţii în 25% din cazuri (Fraser HRL şi Turner R, 1955).

Diagnostic diferenţial

Deviaţia anormală la dreapta a axei electrice medii QRS

Deviaţia anormală la dreapta a axei electrice medii QRS (ÂQRS ≥ +110°) prezentă în hipertrofia ventriculară dreaptă se poate observa şi în alte circumstanţe, fiziologice şi clinice.

1. *Nou-născuţii şi copiii.* La nou-născuţi deviaţia dreaptă a axei electrice medii QRS (ÂQRS ≥ +110°) se constată în primele 4 săptămâni de viaţă. După vârsta de o lună, cea mai mare parte dintre copii prezintă valori ale ÂQRS sub +90°. Totuşi, până la trei luni, un număr semnificativ de copii prezintă valori până la +110°. Între 6 luni şi 8 ani, în cazuri foarte rare, ÂQRS poate ajunge până la +110°.

2. *Persoanele adulte normale între 20 şi 30 de ani.* Persoanele normale pot prezenta o axă electrică de +105° în 2% din cazuri (Hiss RG şi colab., 1960). Acest aspect se constată mai ales la persoanele cu tipul constituţional longilin. La persoanele în vârstă, o axă electrică medie QRS ≥ +110° este de regulă anormală. La aceste persoane se poate considera ca deviaţie anormală chiar o axă electrică QRS ≥ +90°, mai ales atunci când se însoţeşte şi de alte anomalii electrocardiografice.

În general, deviaţia fiziologică la dreapta a ÂQRS poate fi deosebită de o hipertrofie ventriculară dreaptă pe baza prezenţei în ultimul caz a unei unde R>7.0 mm în V_1 sau R>5.0 mm în aVR şi întârzierea deflexiunii intrinsecoide în derivaţiile precordiale drepte.

3. *Bronhopneumopatia obstructivă cronică.* Bolnavii cu bronhopneumopatie obstructivă cronică pot prezenta o deplasare a ÂQRS în plan frontal între +90° şi +110°, chiar în absenţa hipertensiunii pulmonare. La aceşti bolnavi afirmarea sau excluderea hipertrofiei ventriculare drepte este deosebit de dificilă. În general, bolnavii cu bronhopneumopatie obstructivă cronică şi fără hipertrofie ventriculară dreaptă prezintă o reducere a amplitudinii întregului complex QRS în DI (Chou TC, 1979).

4. *Infarctul miocardic cu localizare laterală.* La bolnavii cu infarct miocardic lateral reducerea forţelor electrice ventriculare orientate la stânga determină deplasarea la dreapta a vectorului mediu QRS şi apariţia unei unde S dominante în DI şi aVL. La aceşti bolnavi, cu unele excepţii, unda iniţială r este de regulă absentă, încât în DI şi aVL se înscrie un complex QS şi nu o deflexiune rS ca în hipertrofia ventriculară dreaptă. De asemenea, în infarctul miocardic lateral se înregistrează o undă Q anormală în V_5, V_6 şi o undă T negativă în DI, aVL, V_5 şi V_6.

5. *Hemiblocul stâng posterior* (fig. 6.24). În hemiblocul stâng posterior întârzierea activării zonei postero-inferioare a ventriculului stâng determină deplasarea la dreapta a vectorilor QRS terminali. Rezultă o deviaţie dreaptă a axei electrice medii QRS, de obicei mai mare de +120°. În unele cazuri, această deviaţie dreaptă este chiar mai puţin marcată (Csapo G, 1980). Diagnosticul diferenţial dintre deviaţia axială dreaptă determinată de hipertrofia ventriculară dreaptă şi cea secundată hemiblocului stâng posterior este adesea imposibilă în absenţa unor informaţii clinice. Totuşi, asocierea cu unde P sugestive pentru o dilataţie atrială dreaptă şi/sau deflexiuni de tip R, Rs sau qR în V_1 indică cu multă probabilitate prezenţa unei hipertrofii ventriculare drepte, în timp ce asocierea deviaţiei axiale drepte cu semne electrice de infarct miocardic

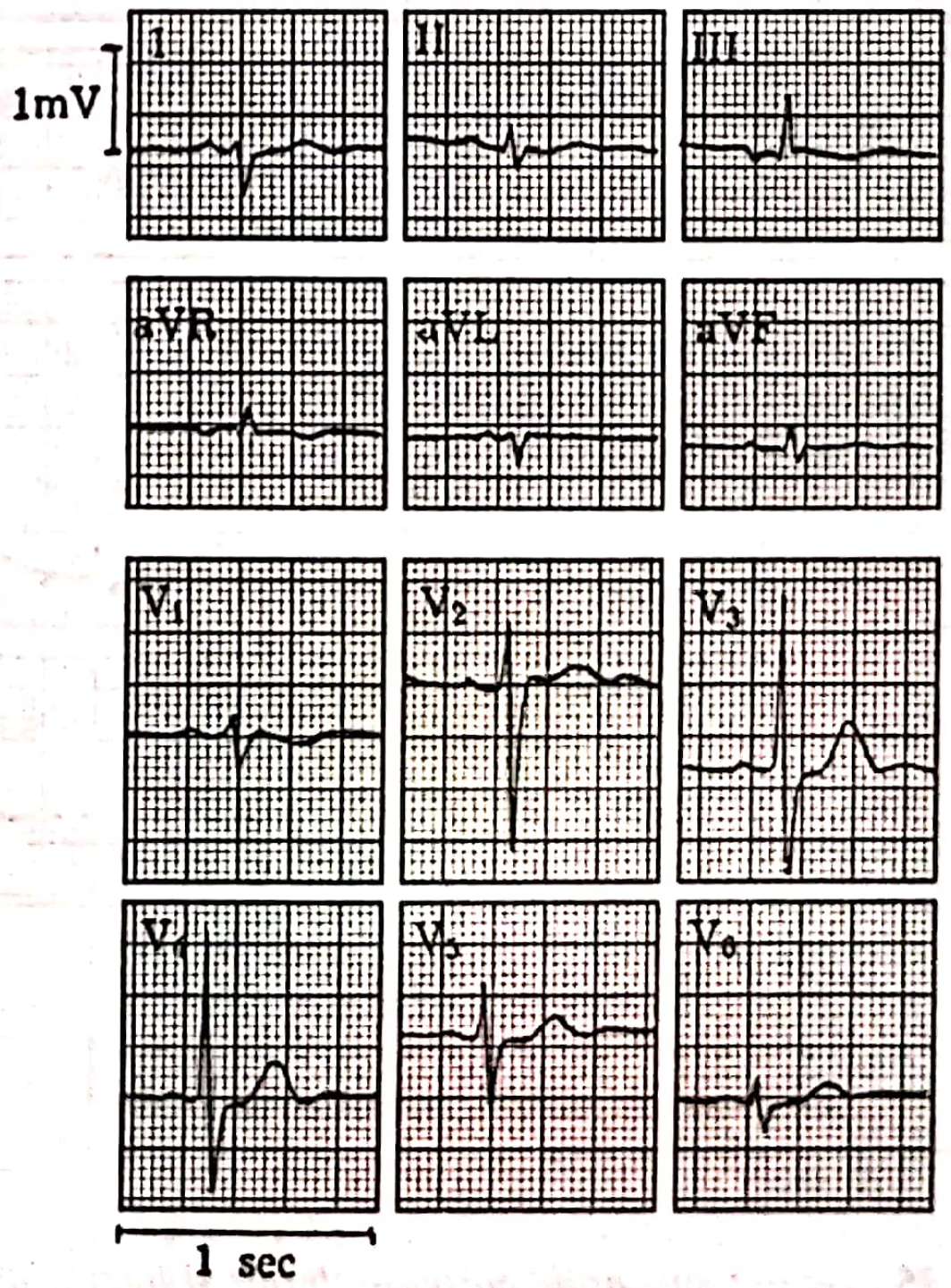

Fig. 6.24: *Hemibloc stâng posterior (bolnav în vârstă de 39 de ani, cu diagnosticul de miopatie). Axa electrică medie QRS în plan frontal este deviată la dreapta (ÂQRS = +135°). Se remarcă, de asemenea, prezenţa unor unde S adânci în V_5 şi V_6.*

inferior sau posterior favorizează diagnosticul de hemibloc stâng posterior.

Unda R amplă, unda S mică şi creşterea raportului R/S în V_1

În afara hipertrofiei ventriculare drepte acest aspect electrocardiografic mai poate fi constatat în condiţii fiziologice la nou-născuţi şi la copii, precum şi în unele condiţii clinice: infarctul miocardic posterior, unele cazuri de hipertrofie ventriculară stângă, deplasarea inimii la dreapta ca urmare a unor boli pulmonare sau pleurale şi în sindromul Wolff-Parkinson-White tip A

1. *Nou-născuţii şi copiii.* O undă R amplă asociată cu o undă S mică în derivaţia V_1 se constată frecvent la copii. Amplitudinea medie a undei R în V_1 este de 8.0 mm sub vârsta de 2 ani, 7.0 mm între 2 şi 5 ani şi 5.0 mm între 6 şi 13 ani. În cazuri mai rare, la unii adolescenţi normali se poate observa o undă R cu amplitudinea până la 16 mm. Raportul R/S în V_1 este mai mare decât 1 la majoritatea copiilor sub 1 an şi scade progresiv cu vârsta. În general, după vârsta de 5-6 ani acest raport devine subunitar (Keck EW şi colab., 1977). La persoanele adulte, un raport $R/S \geq 1$ se constată la mai puţin de 1% din populaţia normală şi aceasta numai sub vârsta de 30 de ani. În derivaţia V_2 un raport $R/S \geq 1$ se constată până la 10% din populaţia adultă normală (Hiss şi colab., 1960).

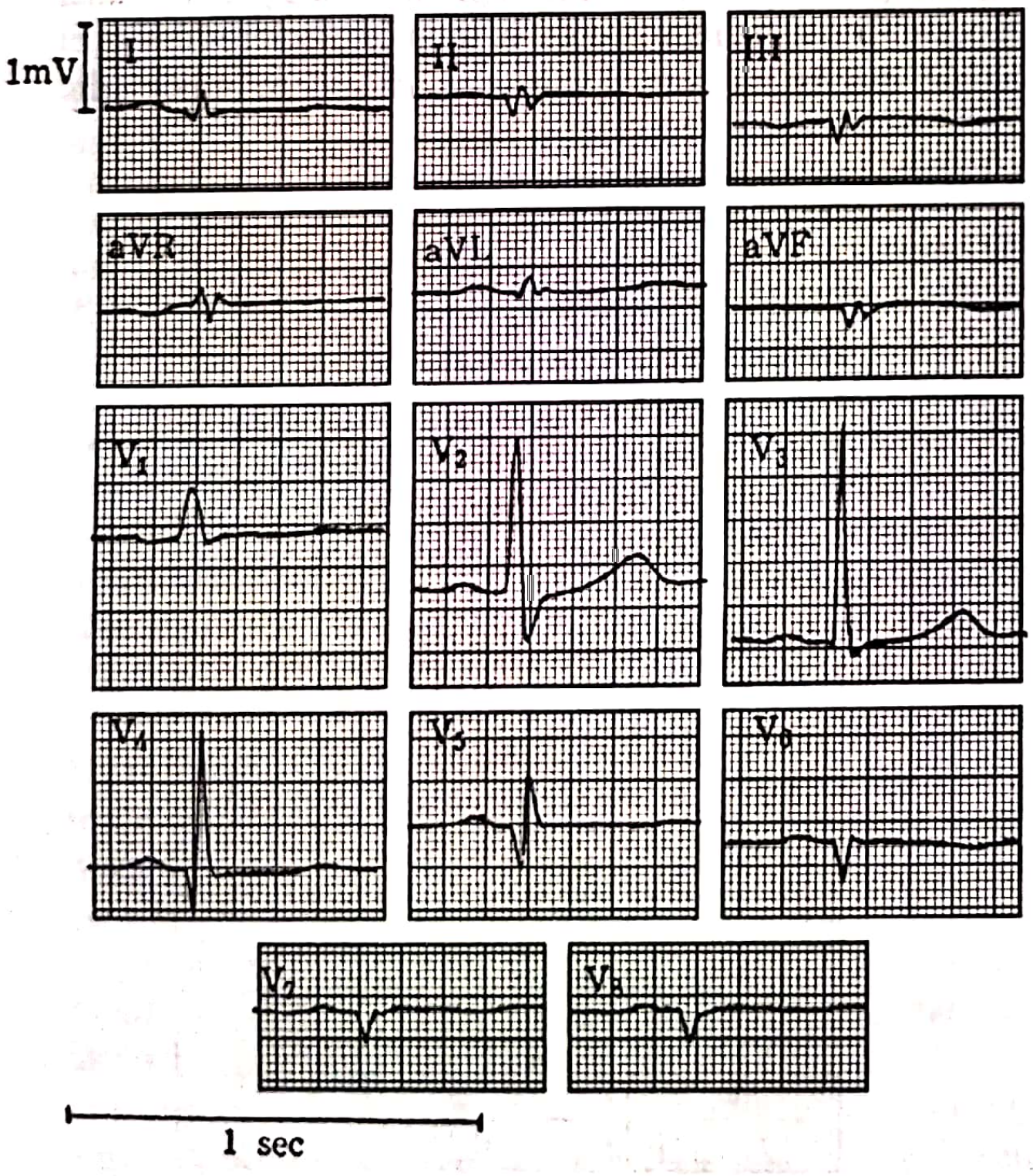

Fig. 6.25: *Infarct miocardic postero-inferior şi lateral (bolnav în vârstă de 41 de ani, vechimea infarctului un an). Se remarcă prezenţa unor unde Q patologice în DII, DIII, aVF, V_4-V_8. În derivaţia V_1 se constată prezenţa unei unde R ample ca urmare a dispariţiei forţelor electrice QRS posterioare şi dominaţiei celor anterioare (localizarea posterioară a infarctului).*

2. *Infarctul miocardic cu localizare posterioară* (fig. 6.25). La bolnavii cu infarct miocardic strict posterior dispariţia forţelor electrice QRS posterioare determină în cursul activării ventriculare o dominanţă a forţelor electrice anterioare. Rezultă înscrierea unei unde R ample asociate cu o undă S adâncă şi un raport R/S > 1 în derivaţia V_1. În favoarea diagnosticului de infarct miocardic strict posterior pledează prezenţa unei unde T pozitive în V_1 şi V_2. De asemenea, asocierea foarte frecventă a infarctului miocardic strict posterior cu o extindere inferioară determină apariţia unor unde Q patologice în derivaţiile DIII şi aVF. În favoarea diagnosticului de hipertrofie ventriculară dreaptă pledează: înscrierea unei unde T negative în derivaţiile V_1 şi V_2, deviaţia la dreapta a axei electrice medii QRS în plan frontal şi un aspect rS în V_5 şi V_6 (fig. 6.26). Totuşi, deviaţia dreaptă a ÂQRS se poate produce şi la unii bolnavi cu infarct miocardic strict posterior atunci când acesta se complică cu hemibloc stâng posterior.

3. *Hipertrofia ventriculară stângă.* O undă $R \geq 7.0$ mm în derivaţia V_1 se poate observa uneori la bolnavii cu hipertrofie ventriculară stângă, confirmată la examenul anatomic (Burch GE şi De Pasquale NP, cit. Chou TC, 1979). Cauza care generează această undă R amplă nu este clară. Cel mai frecvent, prezenţa unei unde R ample în derivaţiile precordiale drepte în condiţiile hipertrofiei

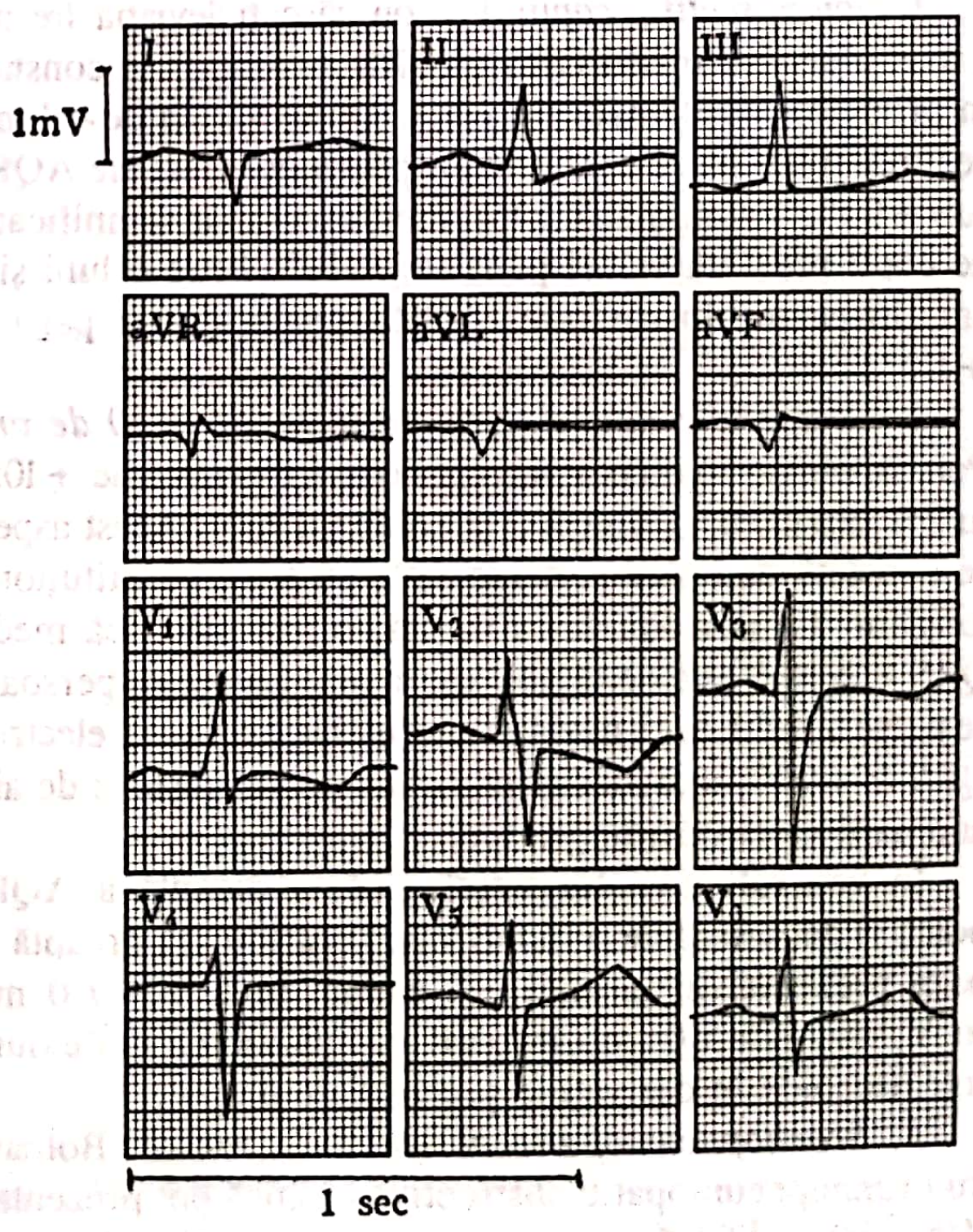

Fig. 6.26: *Stenoză mitrală severă (bolnavă în vârstă de 24 de ani). Sunt evidente semnele electrocardiografice de hipertrofie ventriculară dreaptă: ÂQRS = +120°, aspect Rs în V_1 şi RS în V_5 şi V_6, unde T negative în V_1, V_2, V_3.*

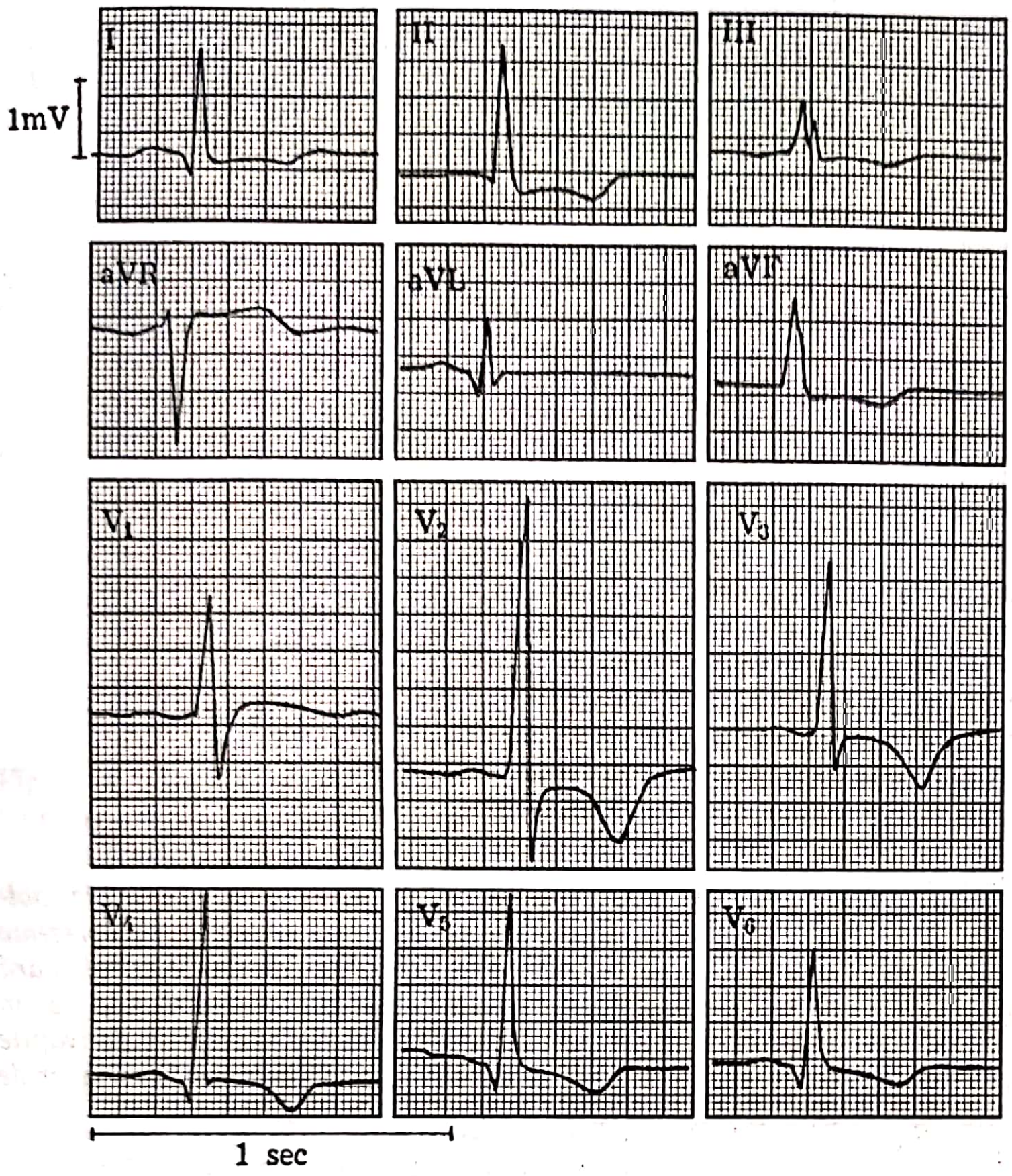

Fig. 6.27: *Bolnav în vârstă de 23 de ani cu diagnosticul de cardiomiopatie hipertrofică obstructivă (confirmat angiografic). Se observă prezenţa criteriilor de hipertrofie ventriculară stângă (D_I, aVL, V_4, V_5, V_6), cu unde Q adânci în derivaţiile precordiale stângi. Se remarcă, de asemenea, prezenţa unei unde R ample (17 mm) cu un raport R/S>1 în derivaţia V_1.*

ventriculare stângi se constată la bolnavii cu cardiomiopatie hipertrofică obstructivă (Brando M şi colab., 1964; Wigle ED şi Baron RH, 1966). La aceşti bolnavi unda S în V_1 poate fi mai puţin adâncă, rezultând un raport R/S > 1 (fig. 6.27). În derivaţiile precordiale stângi şi în DII, DIII, aVF se înscrie de obicei o undă Q adâncă (unda Q din V_5, V_6 este expresia aceloraşi forţe electrice care generează unda R din V_1). Aceste modificări electrocardiografice sunt probabil consecinţa unei hipertrofii majore a septului interventricular.

4. *Boli pulmonare sau pleurale.* Deplasarea la dreapta a inimii ca urmare a unor boli pulmonare sau pleurale (pneumotorax, revărsat pleural masiv) poate fi urmată de înscrierea unei unde R ample în derivaţia V_1. În condiţiile deplasării inimii la dreapta, derivaţia V_1 înregistrează forţele electrice orientate în mod normal la stânga. Unda T în V_1 este însă pozitivă, spre deosebire de hipertrofia ventriculară dreaptă, în care această undă este frecvent negativă.

5. *Sindromul Wolff-Parkinson-White tip A* (fig. 6.28). În prezenţa unui sindrom Wolff-Parkinson-White tip A zona de preexcitaţie este localizată în peretele posterior al ventriculului drept. În consecinţă, orientarea postero-anterioară a vectorului determină înregistrarea unei unde R ample în V_1. Diagnosticul diferenţial cu hipertrofia ventriculară dreaptă nu este dificil dacă sunt prezente scurtarea intervalului P-R şi îngroşarea porţiunii iniţiale a complexului QRS (unda delta).

Aspectul qR în derivaţia V_1

Tipul qR în derivaţia V_1 reprezintă unul din semnele cele mai specifice de hipertrofie ventriculară dreaptă (fig. 6.29). Aspectul este asemănător cu cel înregistrat în condiţii normale în derivaţiile precordiale stângi şi este de regulă asociat cu un grad sever de hipertrofie ventriculară dreaptă. Cauzele puse în discuţie pentru explicarea apariţiei deflexiunii de tip qR în derivaţia V_1 sunt următoarele: creşterea forţelor electrice septale drepte, încât vectorul rezultat este orientat la stânga, deci opus direcţiei normale (Fowler NO şi colab., 1965),

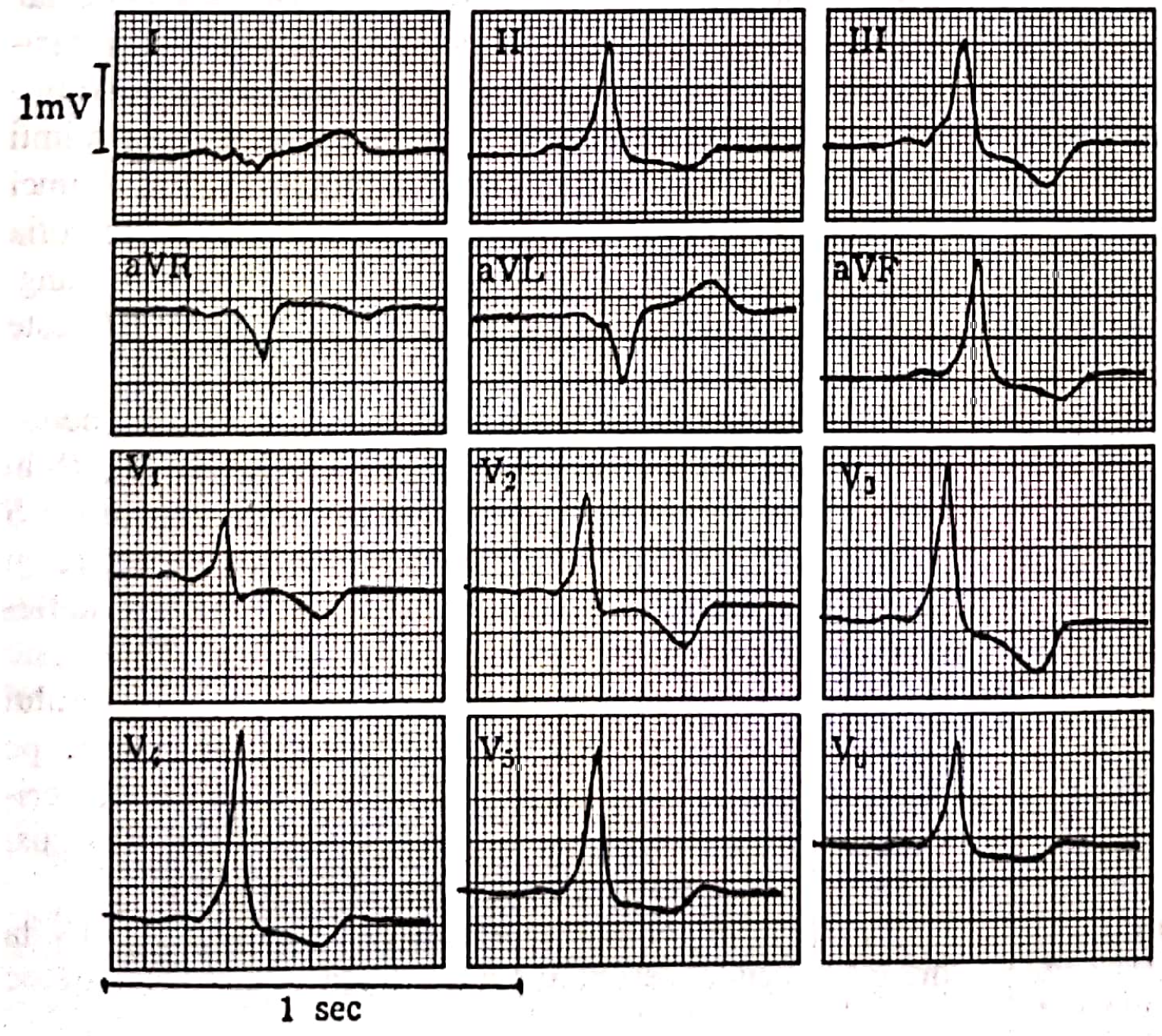

Fig. 6.28: *Sindrom Wolff-Parkinson-White tip A (bolnavă în vârstă de 31 de ani cu crize de tahicardie paroxistică supraventriculară). Zona de preexcitaţie fiind localizată în peretele posterior al ventriculului drept, orientarea postero-anterioară a vectorului determină înregistrarea unei unde R ample în V_1 şi V_2.*

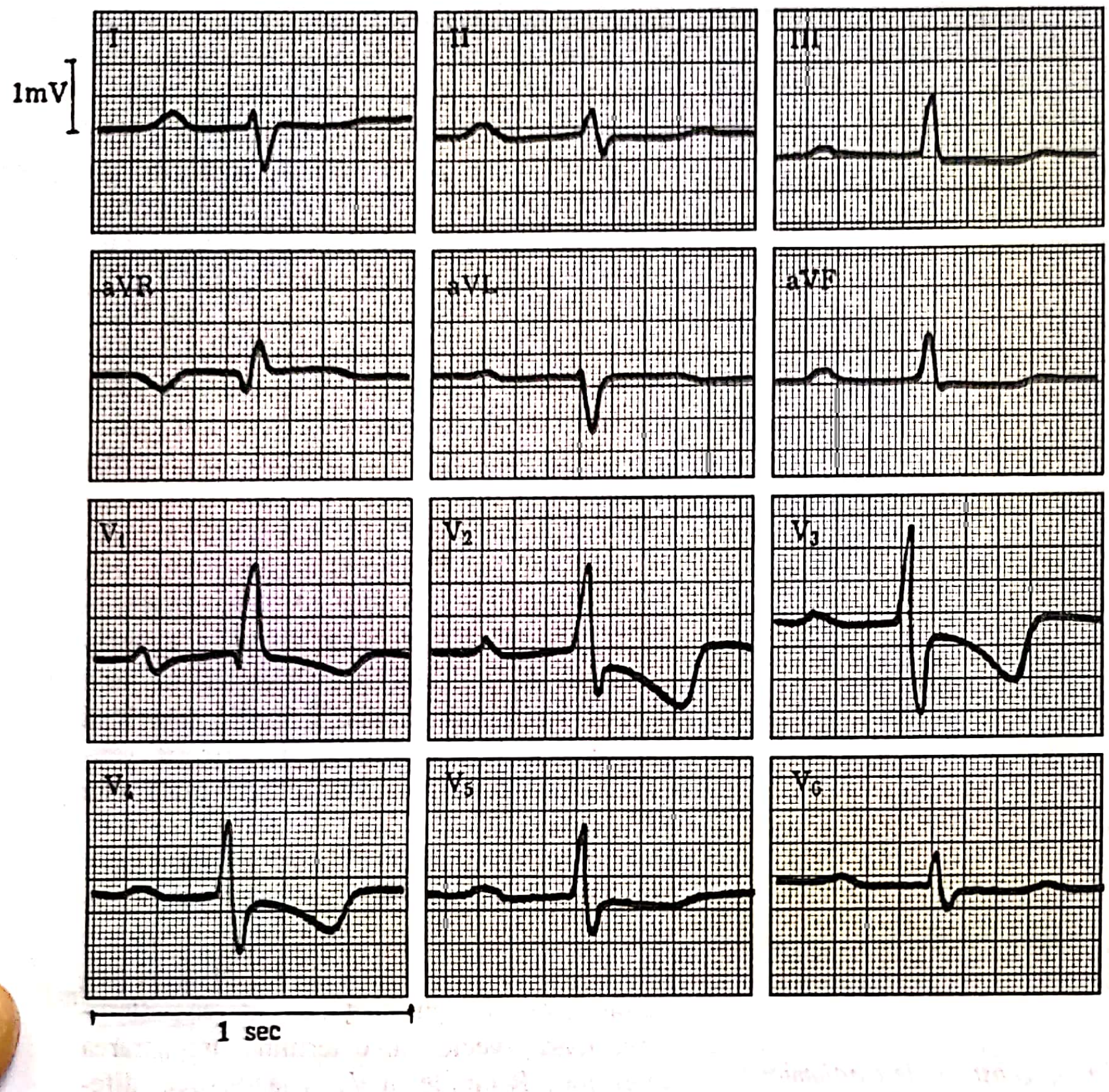

Fig. 6.29: *Stenoză mitrală severă (bolnavă în vârstă de 27 de ani). Sunt prezente criterii certe de hipertrofie ventriculară dreaptă. Complexul ventricular de tip qR şi inversiunea undei T în derivaţiile V_1, V_2, V_3 şi V_4 indică un grad sever de stenoză mitrală.*

transmisia potenţialelor intracavitare ale ventriculului drept la derivaţiile precordiale drepte pe calea unui atriu drept dilatat (Sodi-Pallares D, 1956), rotaţia extremă a inimii, încât forţele electrice generate de ventriculul stâng sunt înregistrate în poziţia V_1 (Kossmann CE şi colab., 1948).

La unele persoane normale, precum şi la bolnavii cu fibroză septală se înregistrează în derivaţia V_1 un complex de tip QS în loc de rS. Dezvoltarea ulterioară a unui bloc de ramură dreaptă face ca în V_1 să se înscrie un complex de tip qR în loc de rSR'. Atunci când durata QRS este egală sau mai mare de 0.12 s, tulburarea de conducere poate fi recunoscută cu uşurinţă. Însă, dacă blocul de ramură dreaptă este de tip incomplet, distincţia devine foarte dificilă. O problemă similară apare în prezenţa unui infarct miocardic antero-septal asociat cu un bloc de ramură dreaptă. Însă în acest ultim caz aspectul qR din derivaţia V_1 este însoţit de unde Q anormale în derivaţiile precordiale drepte adiacente (Chou TC, 1979).

Unde S adânci, unde R mici şi raport R/S < 1 în derivaţiile V_5 şi V_6

Acest tip electrocardiografic mai poate fi observat şi în alte condiţii clinice decât hipertrofia ventriculară dreaptă: bronhopneumopatia obstructivă cronică, hemiblocul stâng anterior, hemiblocul stâng posterior şi infarctul miocardic anterior.

1. *Bronhopneumopatia obstructivă cronică* (fig. 6.30). În bronhopneumopatia obstructivă cronică se constată adesea în derivaţiile precordiale stângi o undă S adâncă, asociată cu o undă R de mică amplitudine şi un raport R/S < 1. De reţinut că acest aspect se poate observa chiar în absenţa hipertensiunii pulmonare şi hipertrofiei ventriculare drepte. Imaginea electrocardiografică este condiţionată exclusiv de modificarea poziţiei anatomice a inimii consecutiv rotaţiei orare în jurul axului bază-vârf. Atunci când boala pulmonară nu este asociată cu hipertrofia ventriculară dreaptă, complexul QRS în precordialele stângi este de obicei de mică amplitudine, deşi raportul R/S este mai mic decât 1.

2. *Hemiblocul stâng anterior* (fig. 6.31). În hemiblocul stâng anterior deviaţia majoră la stânga a ÂQRS în plan frontal se asociază adesea cu prezenţa unor unde S adânci în derivaţiile precordiale stângi, cu aspect rS şi raport R/S mai mic decât 1. Creşterea adâncimii deflexiunii negative S în derivaţiile precordiale stângi este condiţionată de o deplasare superioară majoră a vectorului momentan maxim QRS, încât acesta se proiectează pe partea negativă a derivaţiilor V_5 şi V_6. Dacă aceste derivaţii se înregistrează cu un spaţiu intercostal mai sus, unda S descreşte în adâncime sau chiar dispare.

3. *Hemiblocul stâng posterior.* Deviaţia ÂQRS la dreapta – criteriu esenţial pentru diagnosticul de hemibloc

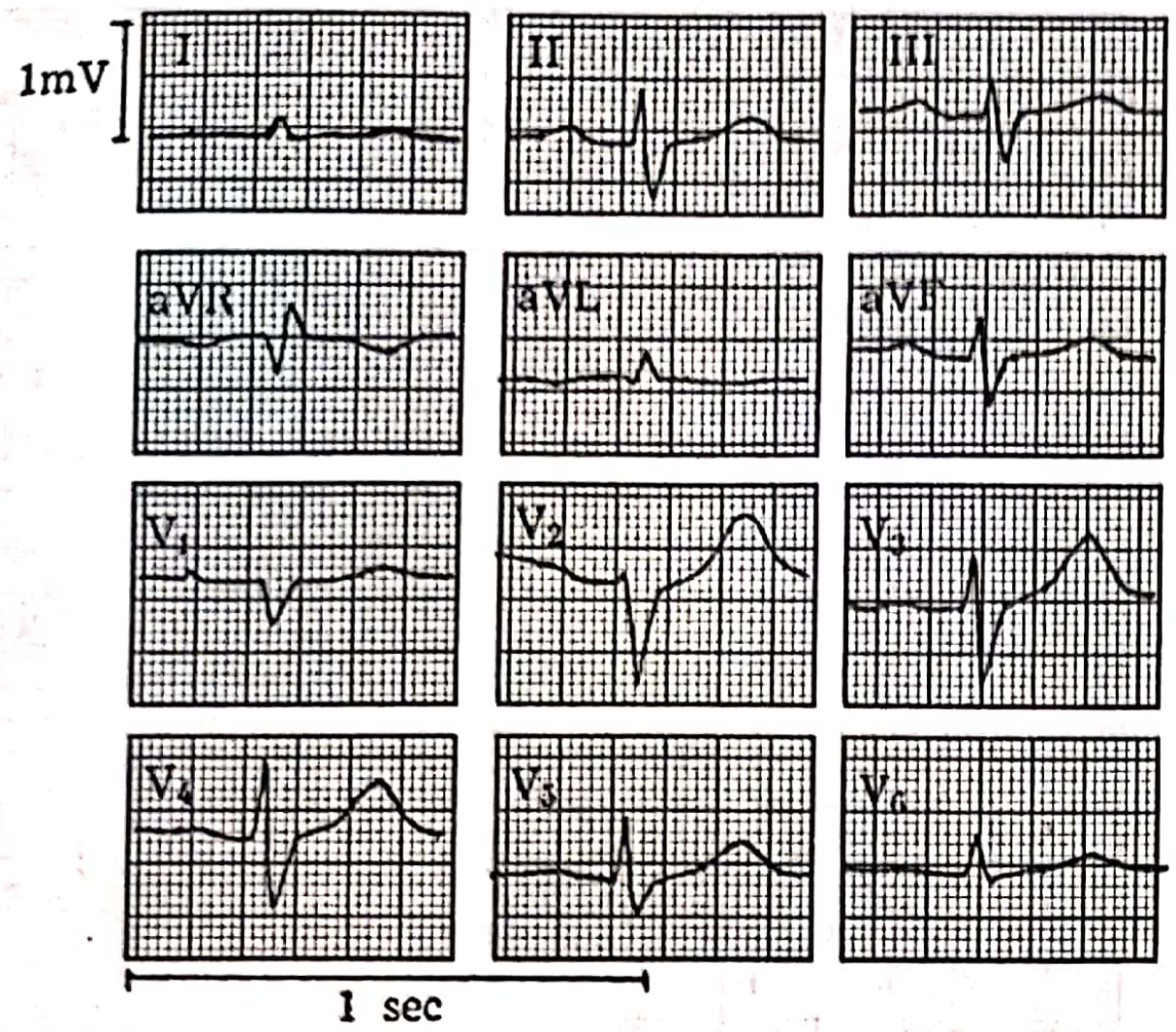

Fig. 6.30: *Bronhopneumopatie obstructivă cronică fără hipertensiune arterială pulmonară (bolnavă în vârstă de 63 de ani). Se remarcă prezenţa unei unde S adânci până în* V_5.

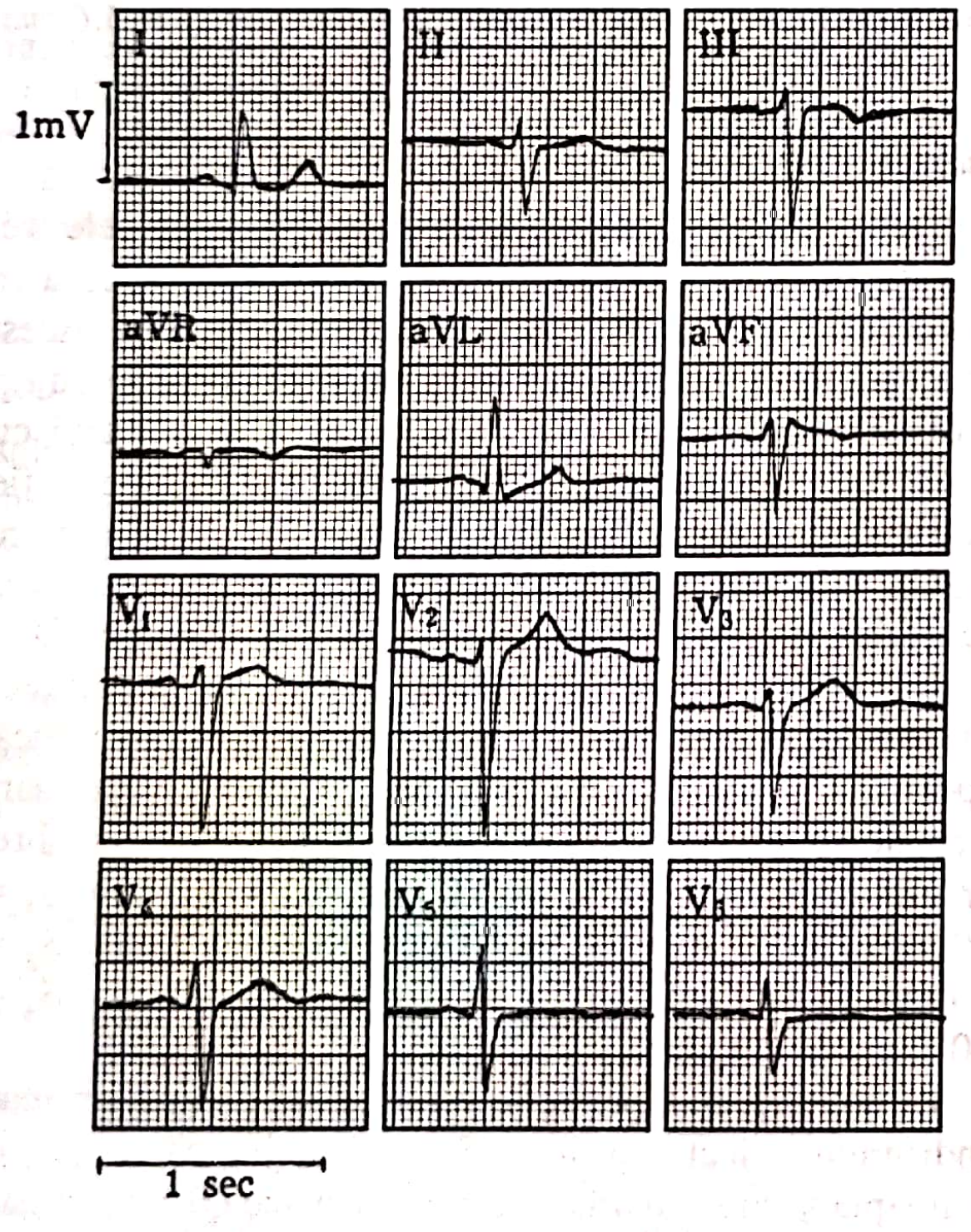

Fig. 6.31: *Hemibloc stâng anterior (bolnav în vârstă de 64 de ani cu diagnosticul de angină pectorală stabilă). Deplasarea superioară a vectorului QRS momentan maxim (ÂQRS = -50°) determină înregistrarea unei unde S adânci în derivaţiile precordiale stângi.*

posterior stâng – se poate însoţi uneori de apariţia unor unde S adânci în derivaţiile precordiale stângi. În aceste condiţii, diagnosticul diferenţial cu hipertrofia ventriculară dreaptă devine adesea imposibil în absenţa unor informaţii clinice.

4. *Infarctul miocardic anterior.* Bolnavii cu infarct miocardic anterior pot prezenta un aspect rS în precordialele stângi ca urmare a reducerii forţelor electrice anterioare şi a predominanţei celor posterioare. Diagnosticul devine posibil pe baza prezenţei undelor Q patologice sau a unor unde r mici în derivaţiile adiacente. În absenţa unui hemibloc stâng anterior care complică infarctul miocardic, undele S din derivaţiile precordiale stângi prezintă o adâncime relativ mică.

Aspectul rSR' în derivaţia V_1

O altă problemă de diagnostic a hipertrofiei ventriculare drepte constă în interpretarea deflexiunii R' din derivaţia V_1 sau a forţelor electrice terminale orientate anterior şi la dreapta în cazul vectocardiogramei. În anii trecuţi, tipul electrocardiografic rSR' din derivaţia V_1 cu durata sub 0.12 s a fost interpretat în mod uniform ca expresia unui „bloc de ramură dreaptă incomplet". Ulterior s-a dovedit că în prezenţa acestui aspect nu se constată totdeauna o întârziere a timpului de activare epicardică a ventriculului drept. Pare mai probabil că tipul electrocardiografic menţionat poate fi produs prin mai multe mecanisme, uneori asociate (Horan LG şi Flowers NC, 1980):

1. *Dilataţia ventriculară dreaptă.* În unele situaţii aspectul rSR' din derivaţia V_1 exprimă un grad de dilataţie a ventriculului drept, cu o hipertrofie localizată în zona denumită crista supraventricularis, fără o întârziere semnificativă a timpului de activare ventriculară, aşa cum se întâmplă de exemplu în defectul septal atrial. În acest caz durata QRS este în limite normale, iar vârful deflexiunii R' survine la cel mult 0.08 s după începutul depolarizării ventriculare. Dacă aspectul rSR' din V_1 se asociază cu unde T negative şi simetrice şi cu unde P care sugerează o supraîncărcare sau o dilataţie atrială dreaptă, diagnosticul de hipertrofie sau dilataţie ventriculară dreaptă devine foarte probabil (fig. 6.32). Deşi nu reprezintă un criteriu constant, o deflexiune $R' > 10$ mm pledează de asemenea pentru o dilataţie sau hipertrofie ventriculară dreaptă (Booth RW şi colab., 1958).

2. *Tulburare de conducere în sistemul ramului drept* (bloc de ramură dreaptă incomplet). În acest caz, durata QRS este de 0.11 s, vârful deflexiunii R' este întârziat peste 0.08 s de la începutul depolarizării ventriculare şi $R' < 10$ mm. Se deosebeşte de blocul de ramură dreaptă complet prin fapul că acesta din urmă prezintă în derivaţiile membrelor o durată QRS egală sau mai mare de 0.12 s. De reţinut însă că o tulburare de conducere în sistemul specializat al ramului drept se poate instala şi în prezenţa hipertrofiei ventriculare drepte, consecutiv dilataţiei sau creşterii presiunii intraventriculare.

3. *Infarctul miocardic cu localizare strict posterioară.* În general, deflexiunile pozitive r sau R' din V_1 care reprezintă vectorii de activare ventriculară dreaptă sunt ample şi ascuţite în condiţiile hipertrofiei sau dilataţiei ventriculare drepte, însă mai mici şi crestate în caz de infarct miocardic posterior. Dacă infarctul miocardic este acut,

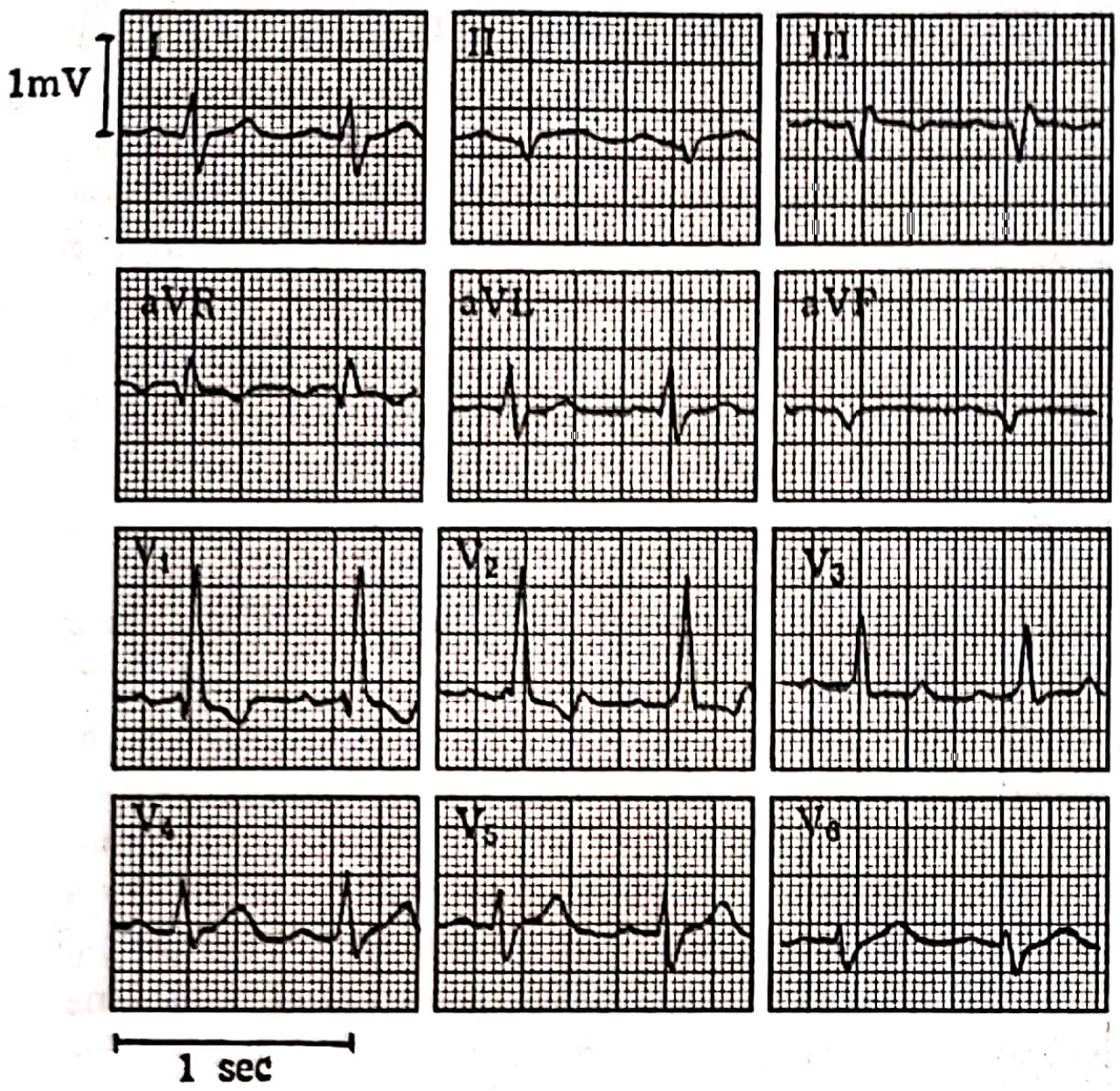

Fig. 6.32: *Hipertrofie ventriculară dreaptă cu aspect rSR' în derivaţia V_1 (bolnav cu sindrom Pickwick în vârstă de 55 de ani). Durata QRS este normală (0.10 s), iar deflexiunea R' din V_1 survine la 0.06 s după începutul complexului QRS. Pentru diagnosticul de hipertrofie ventriculară dreaptă mai pledează: unda R' > 10 mm în V_1, unda R dominantă (qR) în aVR şi aspectul rS în V_5, V_6. Undele Q adânci din DIII şi aVF sunt expresia unei puternice rotaţii orare a inimii în condiţiile obezităţii.*

în derivaţiile precordiale drepte apare frecvent subdenivelarea segmentului ST asociată cu undă T pozitivă şi simetrică (semne indirecte de leziune şi ischemie electrică).

4. *Pectus excavatum*. Aspectul rSR' din V_1 se constată frecvent la persoanele cu pectus excavatum, ca urmare a rotaţiei orare a inimii şi a modificării relaţiei dintre inimă şi electrozii precordiali. Forţele electrice produse de zonele bazale ale ventriculelor (forţele terminale QRS) sunt deplasate la dreapta şi apar în derivaţia V_1 sub aspectul unei unde r' a tipului rSR'.

5. *Persoanele normale* (fig. 6.33). Aspectul rSR' se poate observa la 2.4% dintre persoanele normale (Hiss RG şi Lamb LE, 1960). În aceste cazuri, unda R' a fost atribuită unei activări fiziologice întârziate a zonei numite crista supraventricularis din calea de ejecţie a ventriculului drept. Această variantă pare a avea o bază genetică (Moore EN şi colab., 1971).

În concluzie, interpretarea tipului rSR' cu durata mai mică de 0.12 s din derivaţia V_1 este uneori foarte dificilă în absenţa unor informaţii clinice. Criteriile utilizate nu sunt suficient de definitorii pentru a delimita o dilataţie ventriculară dreaptă de o tulburare de conducere în sistemul drept, cu atât mai mult cu cât cele două mecanisme pot fi asociate. Alte aspecte privind diagnosticul tipului rSR' vor fi analizate în capitolul 22 („Tulburările de conducere intraventriculare").

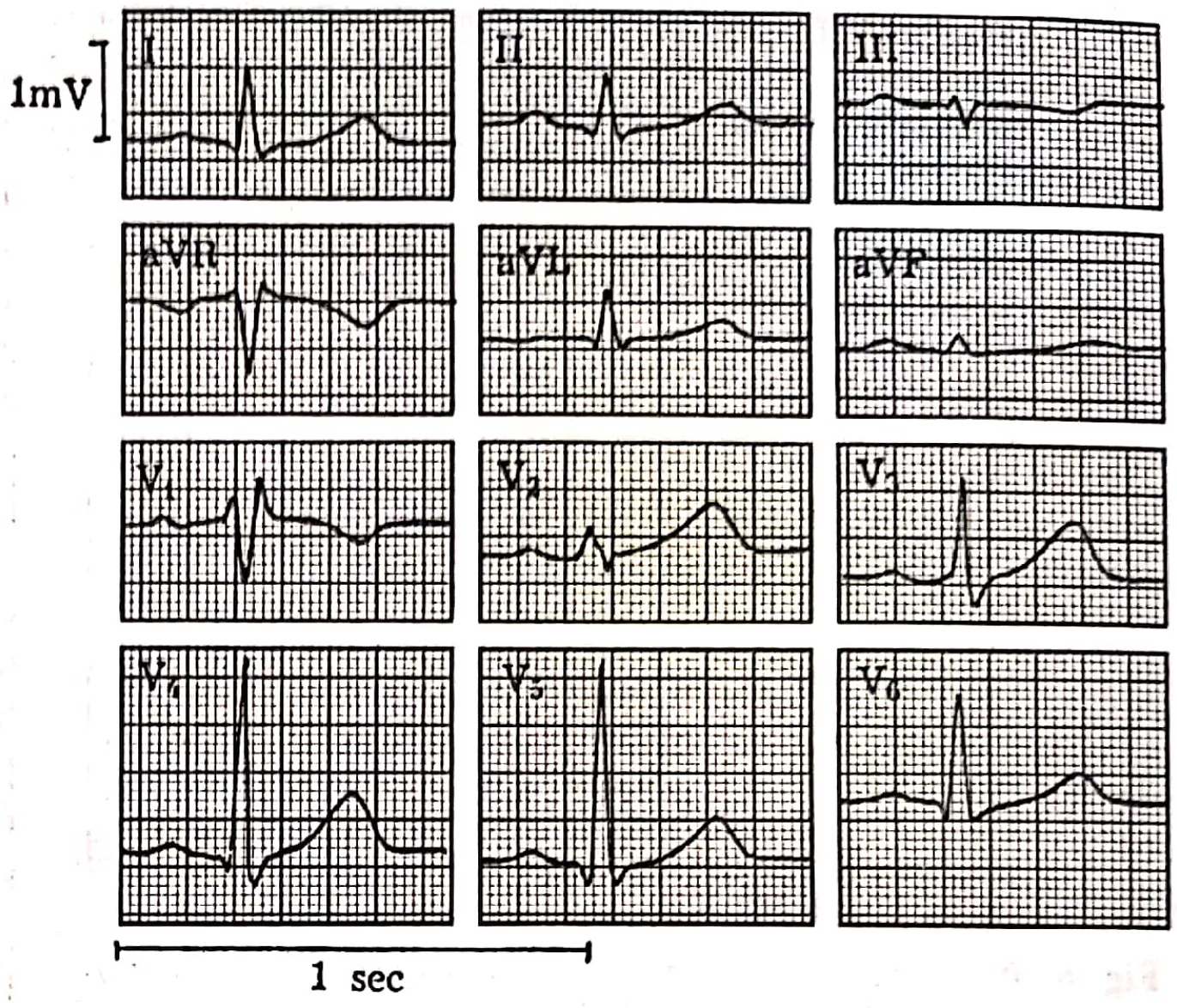

Fig. 6.33: *Aspect rSr' în V_1 la o persoană normală în vârstă de 31 de ani. Vârful r' survine la 0.07 s după începutul complexului QRS care prezintă o durată de 0.10 s, iar r' = 5.0 mm.*

Sindromul electrocardiografic $S_1S_2S_3$

Sindromul $S_1S_2S_3$ (prezenţa unei unde S în toate cele trei derivaţii bipolare ale membrelor) este utilizat adesea în sens descriptiv în interpretarea electrocardiografică. Acest aspect se poate observa atât la persoanele normale de tip constituţional longilin (fig. 6.34), cât şi la bolnavii cu bronhopneumopatie obstructivă cronică sau cu hipertrofie ventriculară dreaptă (fig. 6.35). Criteriile de delimitare nu sunt suficient de precise. S-a propus totuşi aprecierea raportului R/S şi a adâncimii undelor S (Kamper D şi colab., 1970; Chou TC, 1979). Astfel, la majoritatea persoanelor normale undele S sunt mai puţin adânci, încât raportul R/S este mai mare decât 1. Limitele superioare normale ale undelor S în derivaţiile bipolare ale membrelor sunt următoarele: S_1 = 4.0 mm, S_2 = 5.0 mm, S_3 = 6.0 mm (20-29 ani); S_1 = 4.0 mm, S_2 = 4.0 mm, S_3 = 8.0 mm (30-39 ani); S_1 = 3.0 mm, S_2 = 4.0 mm, S_3 = 8.0 mm (40-49 ani).

La bolnavii cu hipertrofie ventriculară dreaptă prezenţa sindromului electrocardiografic $S_1S_2S_3$ indică orientarea la dreapta şi superioară a forţelor electrice QRS terminale generate de masa miocardică ventriculară dreaptă, în mod predominant de crista supraventricularis. La persoanele normale şi la bolnavii cu bronhopneumopatie obstructivă cronică, fără hipertrofie ventriculară dreaptă, prezenţa sindromului $S_1S_2S_3$ exprimă modificări ale poziţiei inimii (tip „vârf înapoi"). În cadrul acestui sindrom electrocardiografic unda S_2 este mai adâncă decât unda S_3, spre deosebire de deviaţia stângă a axei electrice QRS în plan frontal, în care S_3 apare mai adânc decât S_2.

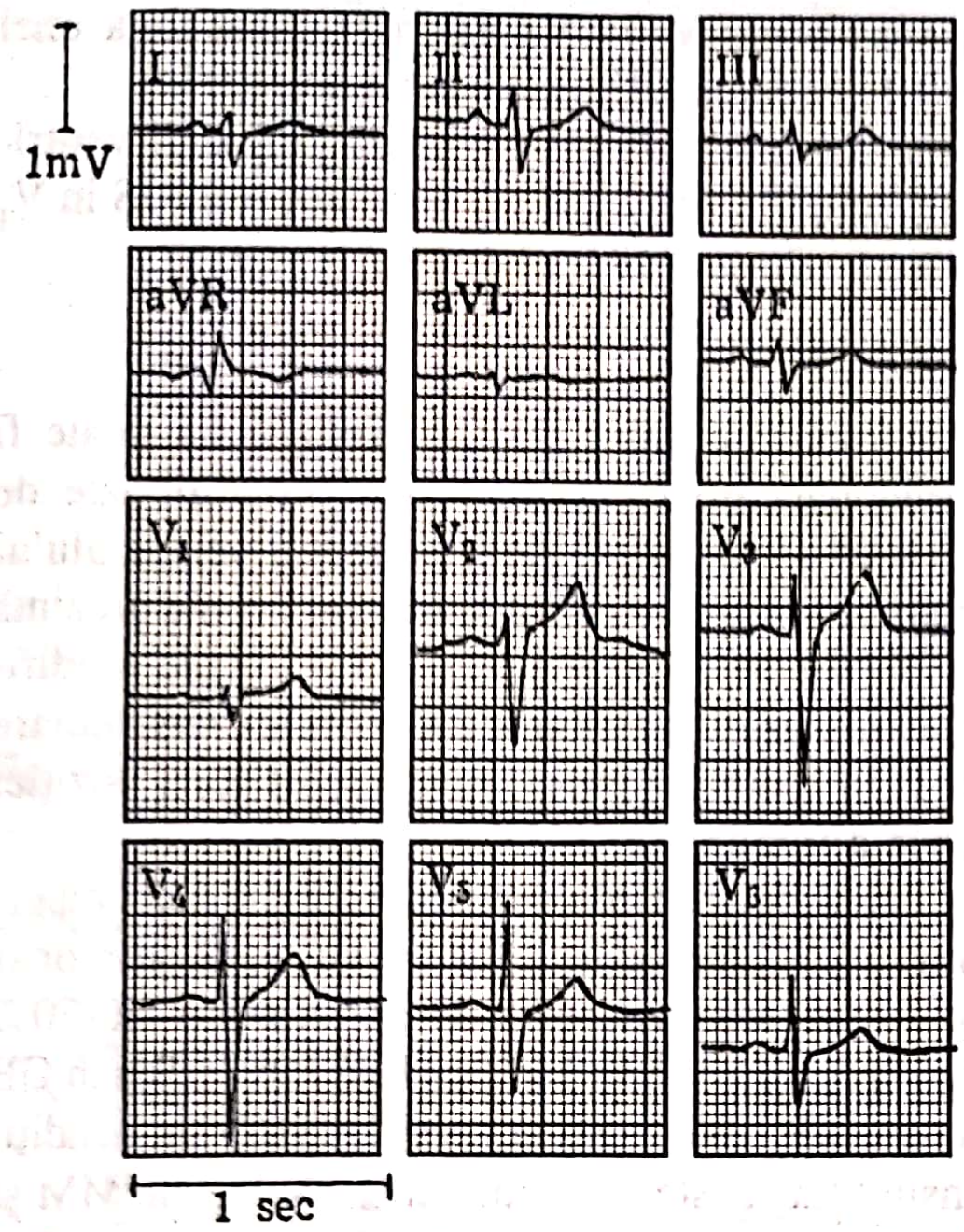

Fig. 6.34: *Sindrom $S_1S_2S_3$ la o persoană normală în vârstă de 20 de ani (tip constituţional longilin). Se remarcă faptul că unda S_2 este mai adâncă decât unda S_3. De asemenea, este de remarcat prezenţa unor unde S adânci în derivaţiile precordiale stângi (orientarea posterioară a vectorului QRS).*

Modificările ST-T din derivaţiile precordiale drepte

Bolnavii cu hipertrofie ventriculară dreaptă prezintă adesea subdenivelarea segmentului ST şi inversiunea undei T în derivaţiile precordiale drepte, precum şi în DII, DIII şi aVF (ventricul drept „forţat"). De menţionat că aceste modificări de repolarizare ventriculară pot fi uneori prezente chiar în absenţa alteraţiunilor complexului QRS (fig. 6.36).

Atunci când unda T din derivaţiile precordiale drepte prezintă o configuraţie bifazică este important de apreciat dacă aspectul este pozitiv-negativ sau negativ-pozitiv. Tipul negativ-pozitiv al undei T în V_1 şi V_2 este anormal şi se constată adesea la bolnavii cu hipertrofie ventriculară dreaptă, în timp ce tipul pozitiv-negativ nu indică în mod necesar un caracter anormal (Mc Caughan şi colab., 1967; Chou TC şi colab., 1967).

Aspecte electrocardiografice de hipertrofie ventriculară dreaptă în funcţie de etiologia bolii cardiace

Stenoza mitrală

Absenţa semnelor electrocardiografice de hipertrofie ventriculară dreaptă nu exclude un grad sever de stenoză mitrală pură. Un procent semnificativ

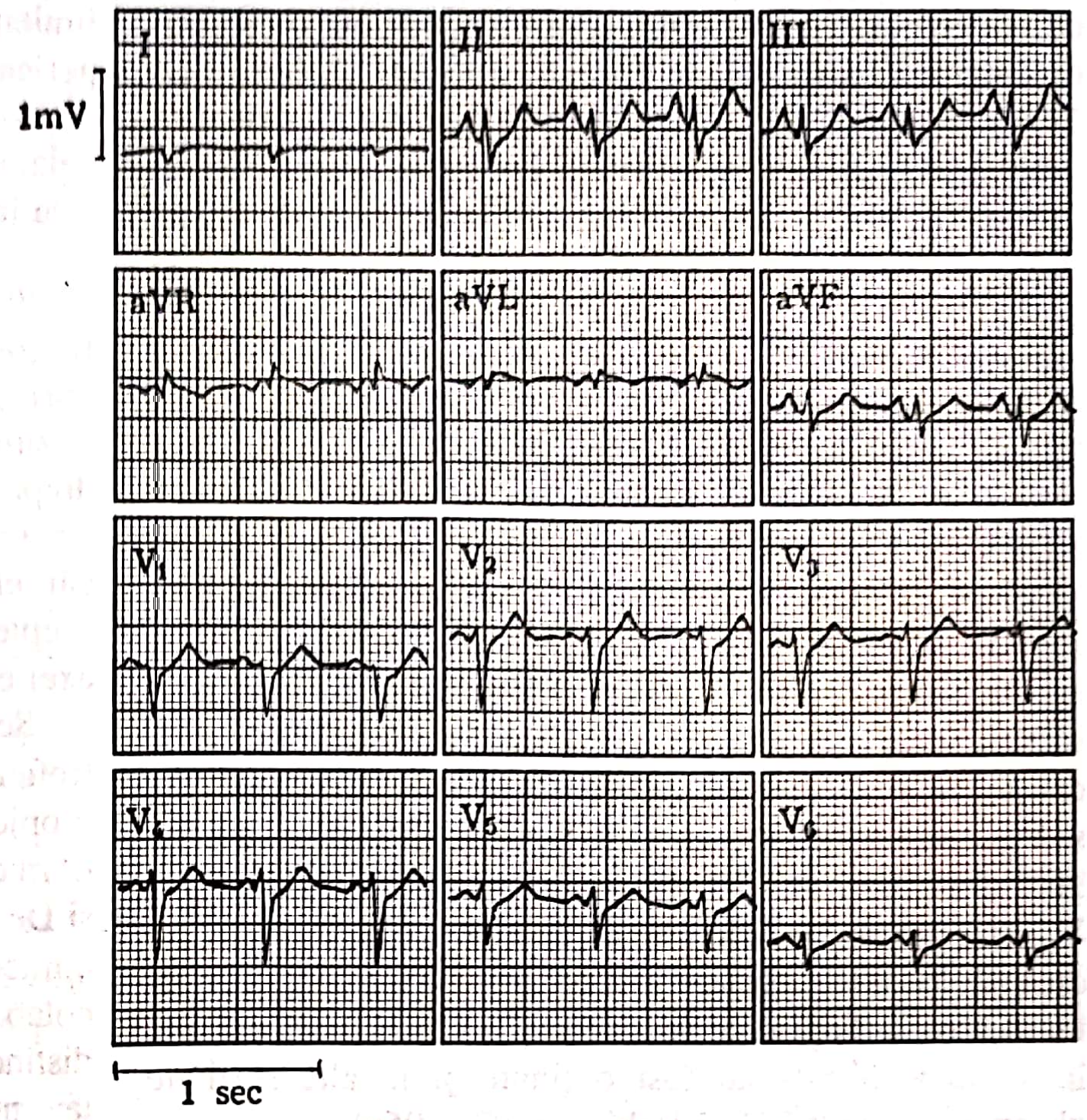

Fig. 6.35: *Sindrom $S_1S_2S_3$ în prezenţa hipertrofiei ventriculare drepte (bolnav în vârstă de 45 de ani cu plămânul fermierului, cord pulmonar cronic decompensat: cianoză, jugulare turgescente, hepatomegalie, presiune venoasă = 240 mm H_2O). Pentru diagnosticul de hipertrofie ventriculară dreaptă mai pledează: aspectul qr în aVR şi rS în V_5, V_6, cu raportul $R/S<1$. Aspectul undelor P din DII, DIII şi aVF pledează pentru prezenţa unei dilataţii atriale drepte.*

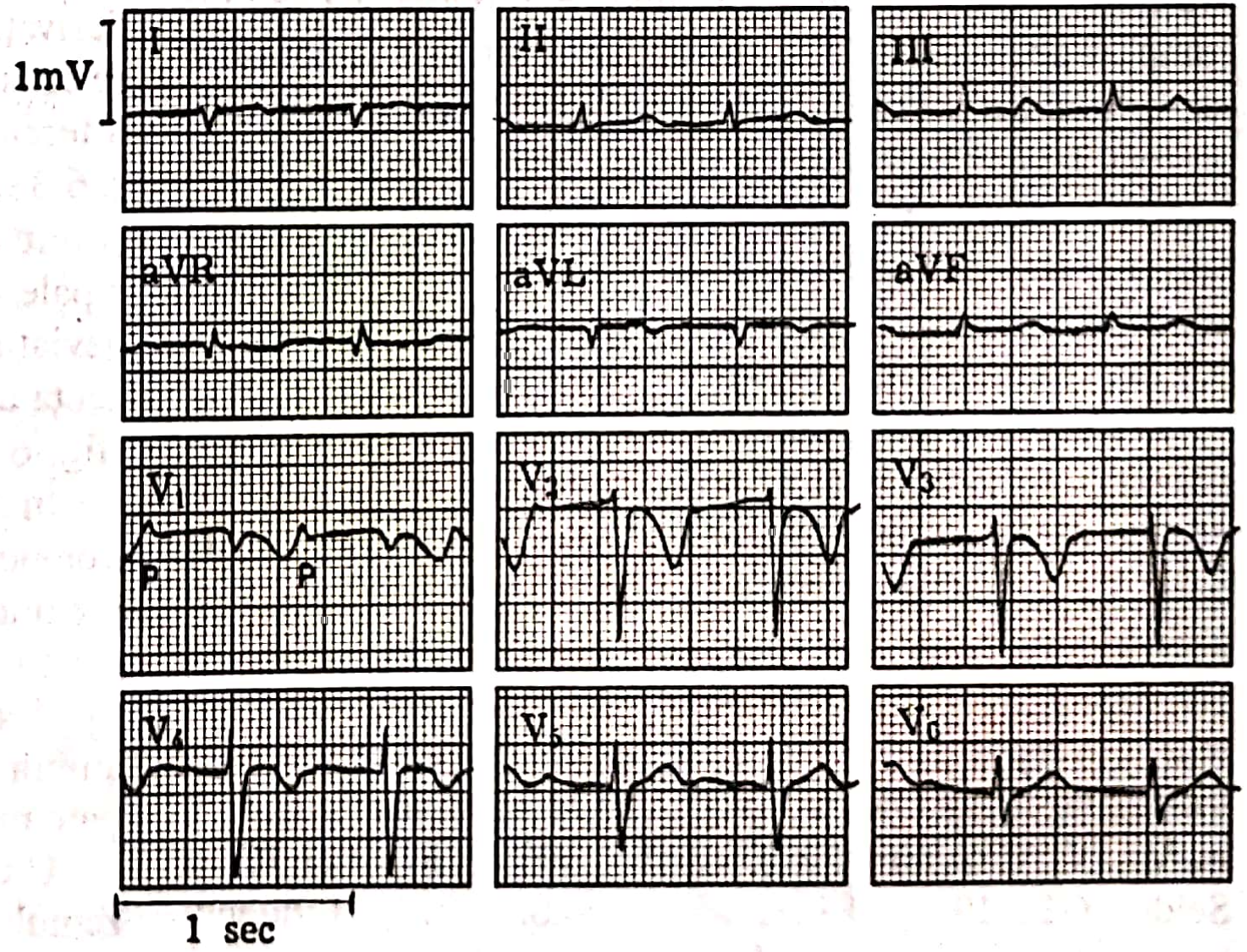

Fig. 6.36: *Unde T negative profunde în derivaţiile precordiale drepte la un bolnav în vârstă de 59 de ani cu bronhopneumopatie obstructivă cronică, cord pulmonar decompensat. Pentru diagnosticul de hipertrofie ventriculară dreaptă pledează de asemenea: ÂQRS = +120°, aspectul qr din aVR şi rS din V_5, V_6. Undele P din V_1 indică prezenţa dilataţiei atriale drepte. Interval P-R = 0.38 s (bloc AV gradul I).*

de bolnavi cu stenoză mitrală strânsă prezintă o electrocardiogramă normală sau aproape normală (Schucan D, 1974). Într-un studiu efectuat pe 117 bolnavi cu stenoză mitrală predominantă confirmată operator, Fraser HRL şi Turner R (1955) demonstrează că diagnosticul de hipertrofie ventriculară dreaptă pe electrocardiogramă a fost posibil în 65% din cazuri. Numai la jumătate dintre aceştia raportul R/S în V_1 a fost mai mare decât 1. Debutul deflexiunii intrinsecoide în V_1 (>0.03 s) prezintă o sensibilitate identică, dar nu a fost constatat în absenţa altor criterii de hipertrofie ventriculară dreaptă. Criteriile: ÂQRS $> +100°$, $RV_1 > 7.0$ mm şi tipul rSR' în V_1 a fost observat, fiecare, la aproximativ o treime din totalul bolnavilor. Raportul R/S < 1 în V_5 a fost constatat la 20%, iar unda T negativă în V_1-V_2 (V_3) la peste 40% din cazuri, reprezentând uneori unica modificare a traseului electrocardiografic. De importanţă deosebită sunt derivaţiile V_{3R} şi V_{4R}, care indică un raport R/S > 1 în 80% şi, respectiv, 96% din cazuri. În 17% din cazuri modificările din V_{3R} şi V_{4R} au reprezentat unicul semn de hipertrofie ventriculară dreaptă. Rezultate aproape similare privind incidenţa semnelor electrocardiografice de hipertrofie ventriculară dreaptă în stenoza mitrală au fost obţinute şi în alte serii de observaţii (Pruitt RD şi Robinson JG, 1956).

După Chou TC (1979), prezenţa diferitelor criterii electrocardiografice de hipertrofie ventriculară dreaptă la bolnavii cu stenoză mitrală semnificativă ar fi următoarea (în ordine descrescătoare): R/S în $V_1 > 1$; întârzierea debutului deflexiunii intrinsecoide în V_1; $RV_1 + SV_{5,6} > 10.5$ mm; $SV_1 < 2.0$ mm; $RV_1 > 7.0$ mm; R/S în V_5 sau $V_6 \leq 1$; ÂQRS $\geq +110°$; aspect rSR' în V_1; R în aVR $>$ 5.0 mm; aspect qR în V_1. O undă R monofazică sau un complex de tip qR în V_1 cu inversiunea undei T se constată rar în stenoza mitrală. Însă atunci când acest aspect este prezent, boala se află într-un stadiu avansat cu hipertensiune arterială pulmonară (fig. 6.29). După unii cercetători, prezenţa semnelor electrocardiografice certe de hipertrofie ventriculară dreaptă indică un orificiu mitral mai mic de 0.8 cm^2 (Schucan C, 1974).

În stenoza mitrală, corelaţia dintre gradul hipertensiunii arteriale pulmonare şi apariţia semnelor electrocardiografice de hipertrofie ventriculară dreaptă este destul de bună. Criteriile electrocardiografice care indică instalarea unei hipertensiuni arteriale pulmonare severe (presiune arterială pulmonară medie peste 40 mm Hg) sunt următoarele: (1) raport R/S > 1 în V_1, cu deflexiunea intrinsecoidă întârziată; (2) ÂQRS $> +90°$; (3) inversiunea undelor T în V_1, V_2 (Fowler NO şi colab., 1955; Mendel JG şi Seiden GE, 1965; Ritter M şi colab., 1974). Evidenţa hipertrofiei ventriculare drepte certe indică o creştere a rezistenţelor vasculare pulmonare totale, care depăşesc în general 800-1000 $dyne.sec.cm^{-5}$ (Semler HJ şi Pruitt RD, 1960). În schimb, prezenţa unui bloc de ramură dreaptă incomplet cu aspect rSR' nu permite o apreciere cantitativă a severităţii obstructive vasculare. Modificările ST-T limitate la derivaţiile V_5 şi V_6 par a fi consecinţa unei pericardite antecedente (Ritter M şi colab., 1974).

Anatomic, corelaţia dintre grosimea peretelui ventricular drept şi amplitudinea undei R sau raportul R/S în V_1 este imperfectă (Fraser HRL şi Turner R, 1955).

Cordul pulmonar cronic

În cordul pulmonar cronic, electrocardiograma poate fi normală sau poate prezenta modificări condiţionate de poziţia verticală a inimii ori de hipertrofia ventriculului drept. Deoarece bolnavii cu cord pulmonar cronic prezintă frecvent o inimă verticalizată şi rotită orar, unele modificări electrocardiografice atribuite hipertrofiei ventriculare drepte pot fi în realitate consecutive modificării poziţiei axei electrice a inimii.

Sensibilitatea electrocardiogramei în diagnosticul hipertrofiei ventriculare drepte la bolnavii cu cord pulmonar cronic confirmat necropsic este de aproximativ 50-70% (Armen RM şi colab., 1958; Phillips RW, 1958; Burch GE şi De Pasquale NP, 1963; Millard FJC, 1967). În condiţii clinice sensibilitatea este de numai 28% (Kilcoyne MM şi colab., 1970). În general, criteriile electrocardiografice distinctive de hipertrofie ventriculară dreaptă pot fi constatate numai în formele avansate de cord pulmonar cronic. Pot fi delimitate, desigur, cu unele excepţii, trei situaţii: (1) creşterea la limită a greutăţii ventriculului drept sau a grosimii peretelui ventricular = electrocardiograma normală sau cu modificări nesemnificative; (2) hipertrofie ventriculară dreaptă moderată = forţele electrice principale QRS sunt orientate posterior şi la dreapta, încât ÂQRS în plan frontal este deviată la dreapta, iar în derivaţiile precordiale stângi V_5 şi V_6 apar unde S adânci; în derivaţiile precordiale drepte V_1 şi V_2 şi uneori în V_3, V_4 se constată aspectul rS sau QS, ceea ce impune diagnosticul diferenţial cu infarctul miocardic antero-septal (fig. 6.37 şi 6.38); (3) hipertrofie ventriculară dreaptă majoră (forme severe de cord pulmonar cronic) = forţele electrice principale QRS sunt orientate anterior şi la dreapta, încât la deviaţia axială dreaptă din planul frontal se asociază prezenţa unor unde R ample în derivaţiile precordiale drepte (fig. 6.39).

În general, bolnavii cu cord pulmonar cronic secundar tromboembolismului pulmonar sau hipertensiunii primitive prezintă mai frecvent unde R ample în derivaţia V_1 decât cei cu emfizem pulmonar (Fowler NO şi colab., 1965) – fig. 6.40. În unele cazuri de cord pulmonar cronic creşterea amplitudinii undei R şi a raportului R/S > 1 pot fi evidenţiate mai bine în V_{3R}, V_{4R} sau V_{5R} decât în V_1 (fig. 6.41).

Unii bolnavi cu cord pulmonar cronic consecutiv emfizemului pulmonar pot prezenta o deviaţie stângă aparentă a axei electrice medii QRS (fenomen de „iluzie axială"), ca urmare a orientării posterioare şi superioare a vectorului momentan maxim (Oram S şi Davies P, 1967; Ingram RH jr şi Grossman GD, 1974).

Confruntările hemodinamice efectuate la bolnavii cu cord pulmonar cronic atestă că semnele electrocardiografice

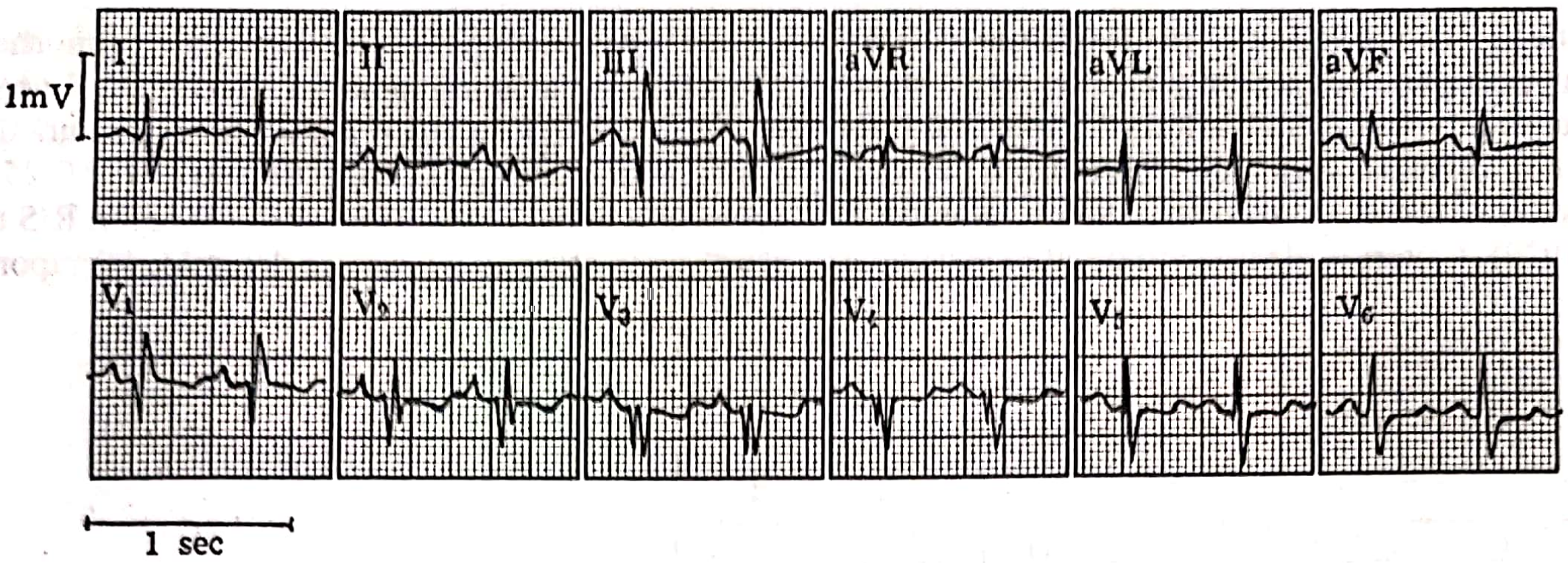

Fig. 6.37 : *Cord pulmonar cronic decompensat consecutiv unei bronhopneumopatii obstructive cronice (bolnav în vârstă de 49 de ani). Se remarcă aspectul QR din* V_1*, rSR's' în* V_2 *şi QS crestat în* V_3*,* V_4 *(diagnostic diferenţial cu infarctul miocardic antero-septal). De asemenea, prezenţa unor unde Q adânci din DIII şi aVF impune diagnosticul diferenţial cu infarctul miocardic cu localizare inferioară. Undele P din DII,* V_1 *şi* V_2 *sunt compatibile cu diagnosticul de dilataţie atrială dreaptă. Aspectul electrocardiografic este condiţionat de orientarea posterioară şi superioară a buclei QRS.*

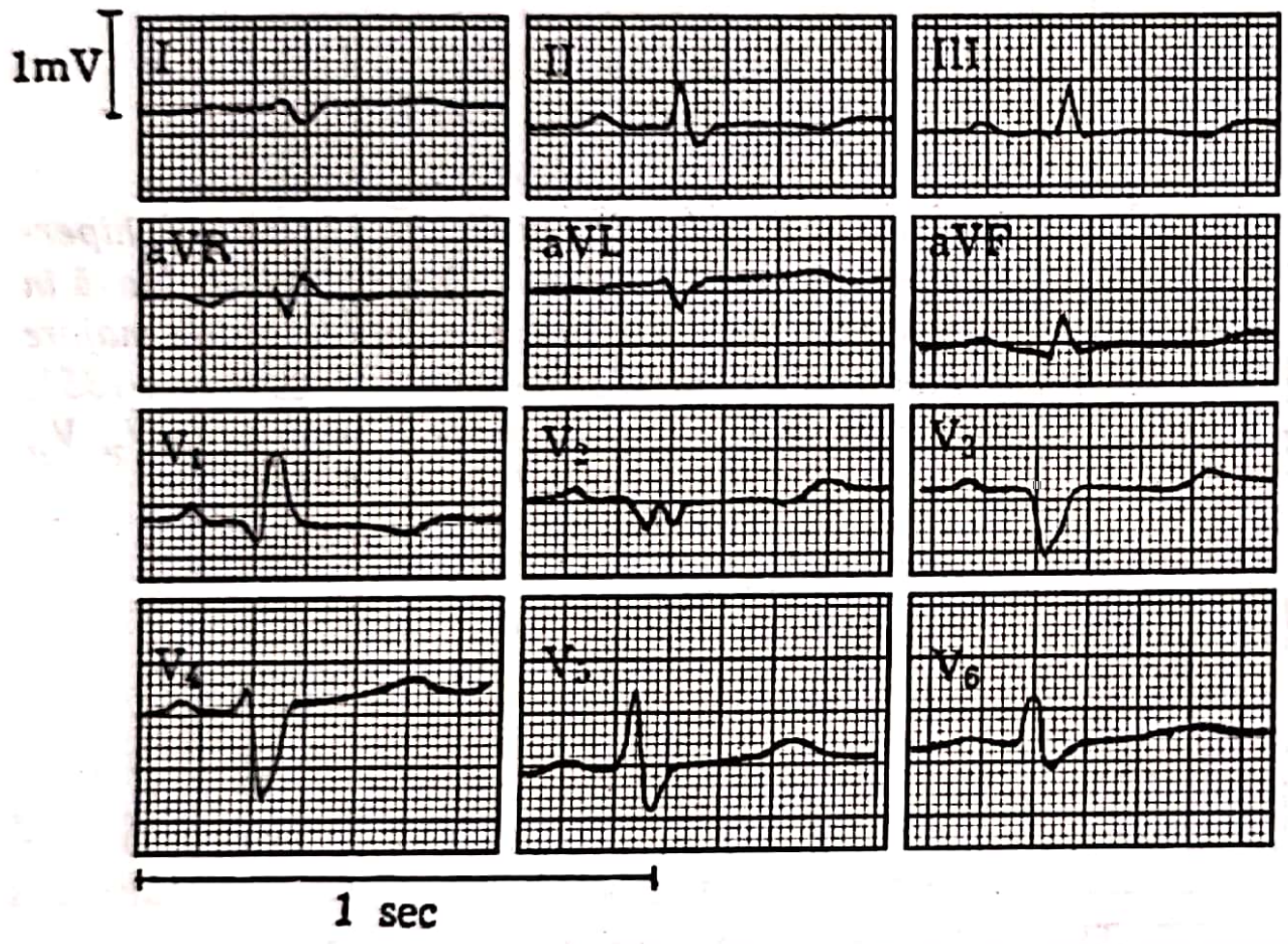

Fig. 6.38 : *Cord pulmonar cronic consecutiv unei bronhopneumopatii obstructive cronice (bolnav în vârstă de 55 de ani). Se remarcă aspectul qR din* V_1 *şi QS în* V_2*,* V_3 *(diagnostic diferenţial cu infarctul miocardic cu localizare anterioară). Pentru diagnosticul de hipertrofie ventriculară dreaptă mai pledează : ÂQRS = +120° şi aspectul qr din aVR. Aspectul electrocardiografic este condiţionat de orientarea posterioară majoră a buclei QRS.*

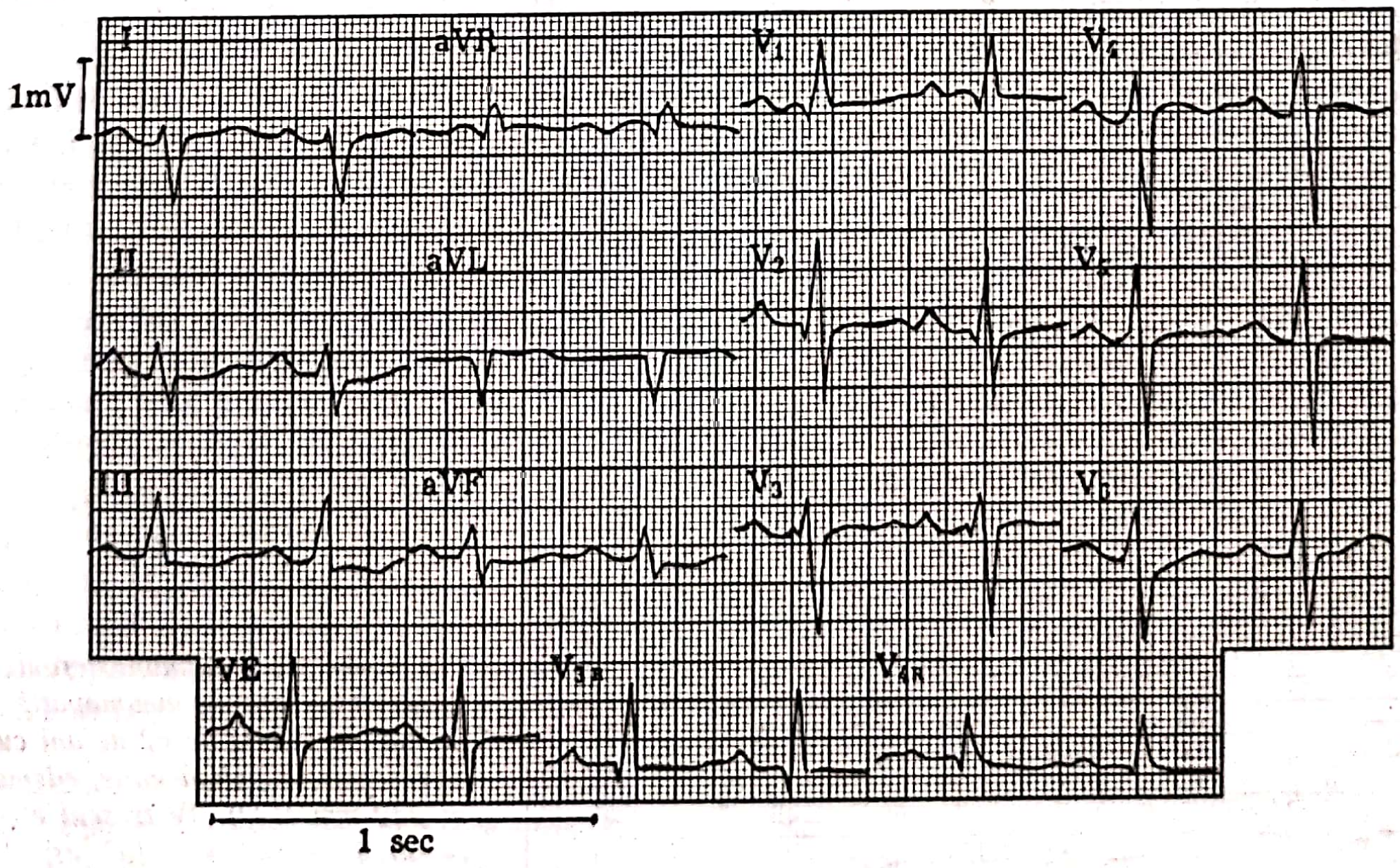

Fig. 6.39 : *Hipertrofie ventriculară dreaptă tipică în cordul pulmonar cronic (bolnav în vârstă de 52 de ani cu bronhopneumopatie obstructivă cronică). Se constată prezenţa criteriilor principale de hipertrofie ventriculară dreaptă : ÂQRS = +150°, qR în aVR,* V_1*,* V_{3R}*,* V_{4R} *şi rS în* V_5*,* V_6*.*

distinctive de hipertrofie ventriculară dreaptă sunt corelate cu gradul hipertensiunii pulmonare şi apar de regulă atunci când presiunea arterială pulmonară medie este mai mare de 30 mm Hg, iar rezistenţele pulmonare medii depăşesc 750 dyne.sec.cm^{-5} (Scott RC şi colab., 1955 b; Kamper D şi colab., 1970). Criteriile electrocardiografice indicative pentru instalarea hipertensiunii arteriale pulmonare sunt: (1) subdenivelarea segmentului ST şi undă T negativă în V_1, V_2, V_3, (V_4), în absenţa blocului de ramură dreaptă; (2) P „pulmonale" (P în DII, DIII sau aVF ≥ 0.25 mV sau vectorul P iniţial în $V_1 \geq 0.2$ mV); (3) raport R/S în $V_1 \geq 1$ (în absenţa blocului de ramură dreaptă), (4) raport R/S în

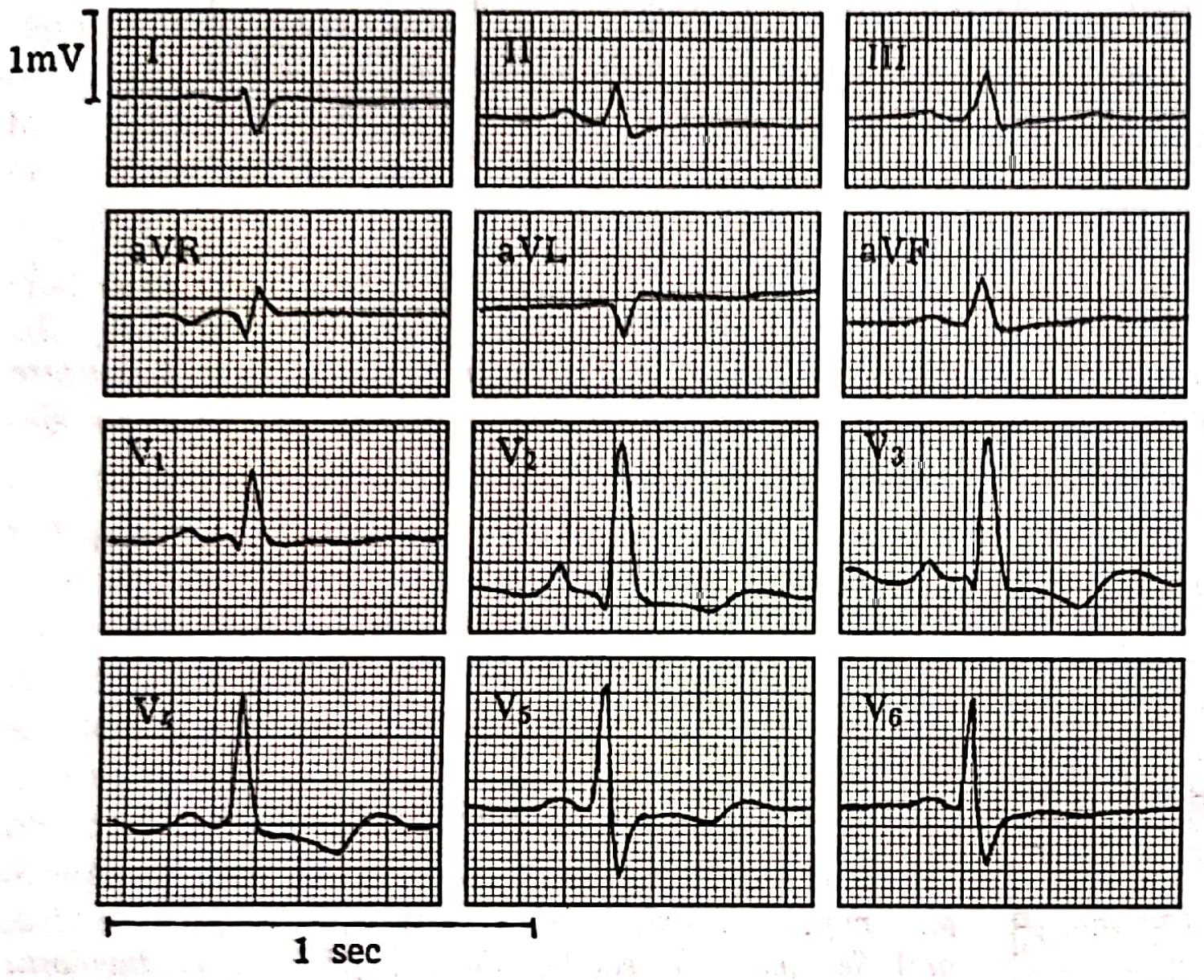

Fig. 6.40: *Hipertrofie ventriculară dreaptă în hipertensiunea arterială pulmonară primitivă (bolnavă în vârstă de 31 de ani). Sunt prezente criteriile majore de hipertrofie ventriculară dreaptă: ÂQRS = +135°, aspect qR în V_1, V_2 şi V_3, unde T negative în V_2, V_3, V_4, V_5 (ventricul drept „forţat").*

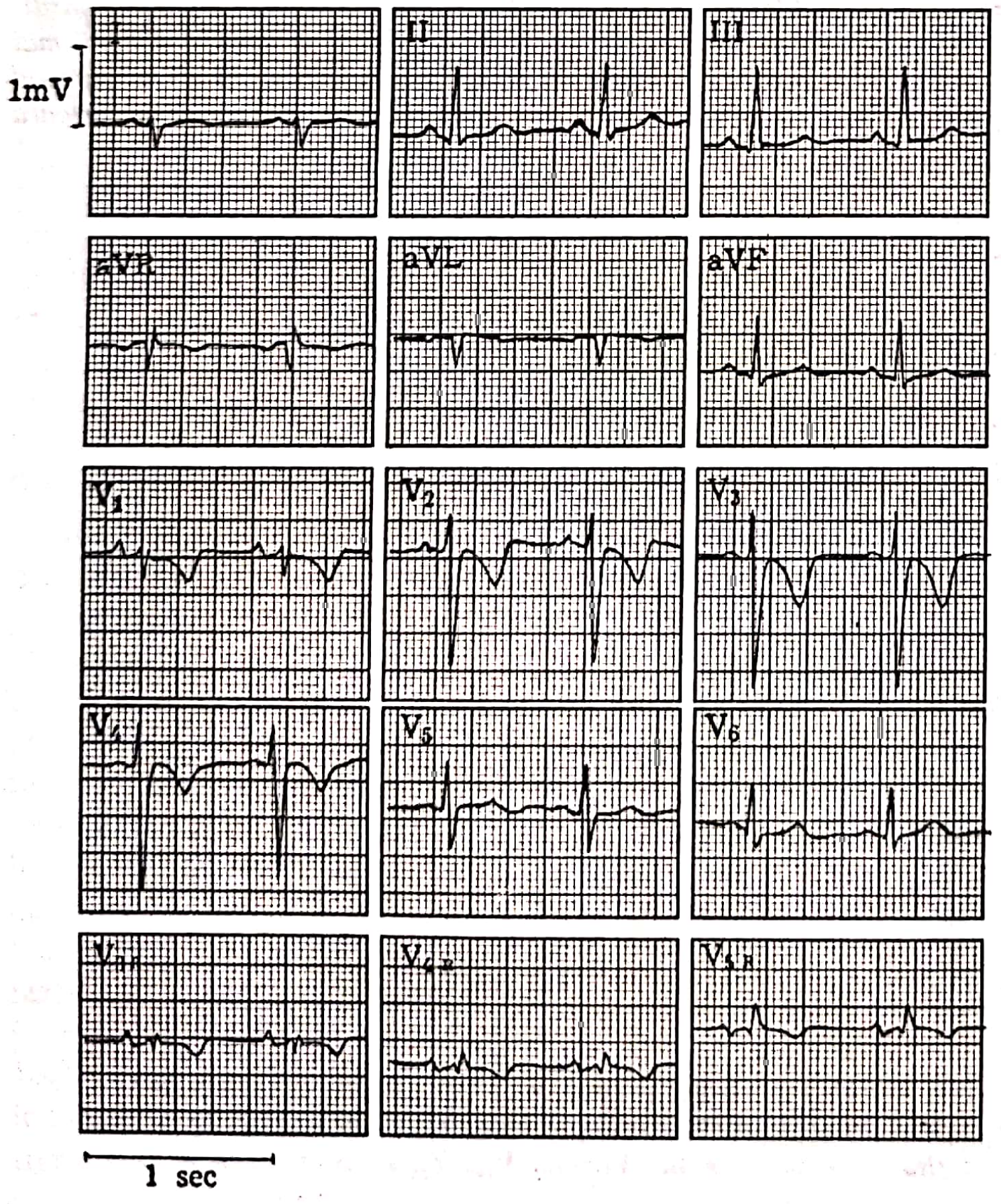

Fig. 6.41: *Cord pulmonar cronic decompensat consecutiv unei bronhopneumopatii obstructive cronice (bolnav în vârstă de 62 de ani cu cianoză, jugulare turgescente, hepatomegalie, edeme, presiune venoasă = 220 mm H_2O). Pe traseul electrocardiografic se remarcă: ÂQRS = +110°, aspect rSr' în V_1 şi RS în V_5, unde T negative profunde în V_1-V_4. Deflexiunea de tip qR se înregistrează în V_{5R}.*

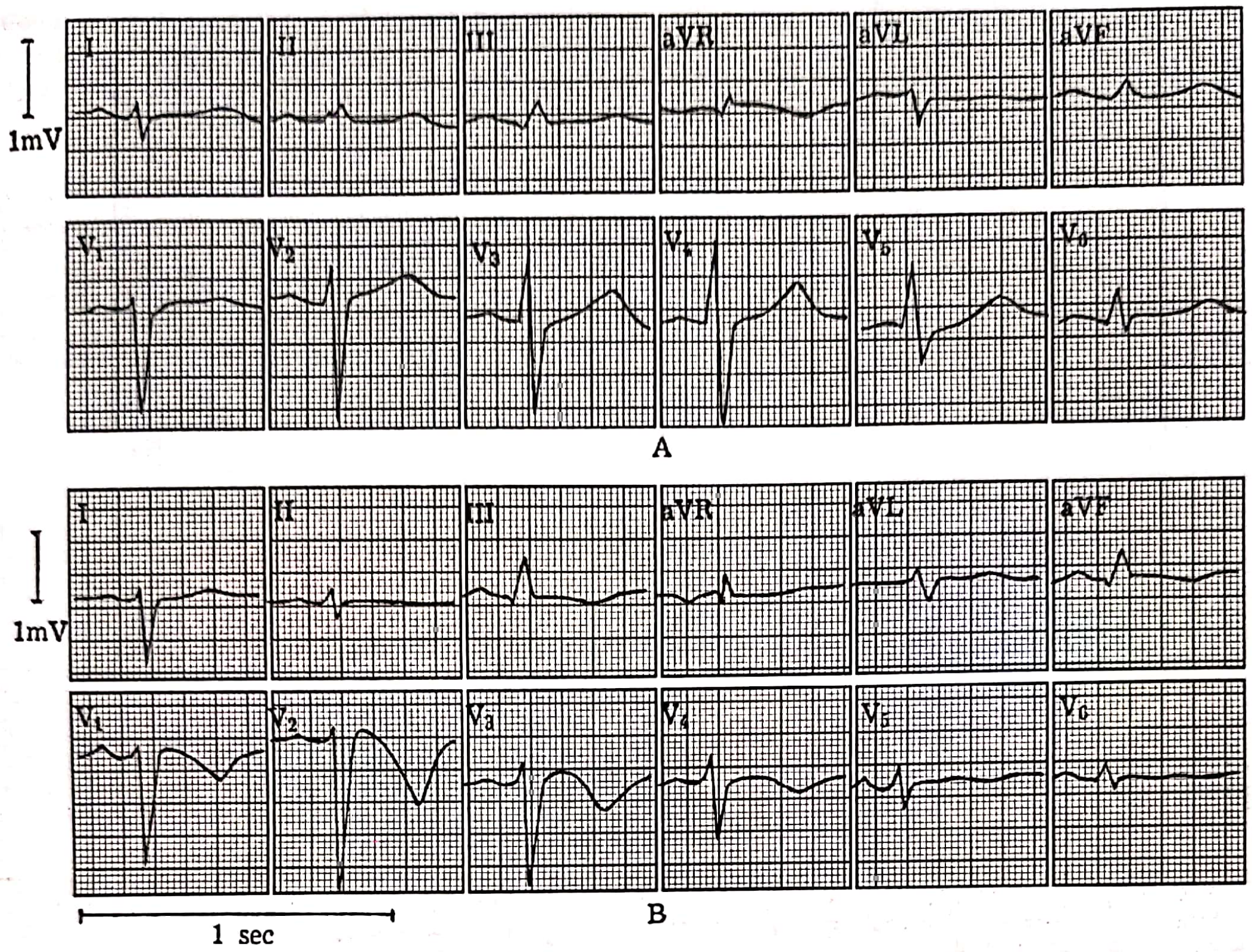

Fig. 6.42: *Fluctuaţii ale electrocardiogramei în bronhopneumopatia obstructivă cronică drept urmare a instalării hipertensiunii arteriale pulmonare (bolnavă în vârstă de 65 de ani). **A.** Traseul electrocardiografic indică o axă electrică medie QRS la +100° şi prezenţa undei S până în V_5. **B.** După aproximativ un an: prezenţa undelor T negative în DIII, aVF şi V_1-V_4 (indiciu de instalare sau agravare a hipertensiunii arteriale pulmonare).*

$V_6 \le 2$ (în absenţa blocului de ramură dreaptă) ; (5) rotaţia axei electrice medii în sens orar, în plan orizontal (deplasarea zonei de tranziţie la stânga, cu unde S relativ adânci în V_5, V_6) ; (6) ÂQRS ≥ +70° în plan frontal (dacă ÂQRS ≥ 90°, în 93% din cazuri se constată o hipertensiune arterială pulmonară) ; (7) unde P negative în aVL. Dacă se constată unul dintre primele trei criterii ori, în general, cel puţin două dintre criteriile menţionate mai sus, există foarte probabil o hipertensiune arterială pulmonară manifestă[*] sau latentă[**] (Burckhardt D, 1974).

În scopul depistării cordului pulmonar cronic într-un stadiu precoce, Kilcoyne MM şi colab. (1970) urmăresc 200 de bolnavi cu BPOC. Pe baza confruntărilor hemodinamice, autorii interpretează ca indicaţie de dilataţie sau anomalie ventriculară dreaptă una sau mai multe dintre următoarele fluctuaţii ale electrocardiogramei : (1) deplasarea ÂQRS la dreapta cu 30° sau mai mult ; (2) inversiunea undelor T în derivaţiile precordiale drepte ; (3) subdenivelarea segmentului ST în DII, DIII şi aVF ; şi (4) bloc de ramură dreaptă tranzitoriu. Apariţia uneia dintre aceste modificări s-a asociat de regulă cu o presiune arterială pulmonară medie de 25 mm Hg sau mai mare şi de o saturaţie a oxigenului în sângele arterial sub 85%. Autorii menţionează că înţeleg prin anomalie sau dilataţie ventriculară dreaptă o indicaţie de stadiu precoce a cordului pulmonar cronic, care nu se însoţeşte obligatoriu de hipertrofie ventriculară dreaptă anatomică.

În fig. 6.42 redăm evoluţia unei bronhopneumopatii obstructive cronice cu apariţia în timp a undelor T negative în derivaţiile precordiale drepte, indiciu electrocardiografic de instalare sau agravare a unei hipertensiuni arteriale pulmonare.

În *cordul pulmonar cronic decompensat* este menţionat ca un criteriu foarte sensibil prezenţa în derivaţia V_1 a unor unde P difazice (+−) la care, atât deflexiunea pozitivă, cât şi cea negativă sunt ample. La aceasta se adaugă : evidenţa unor tulburări de conducere intraatriale, accentuarea deviaţiei drepte a ÂQRS, scăderea raportului R/S în V_2-V_6 pe traseele electrocardiografice efectuate în timp, cât şi tendinţa la ritmuri AV joncţionale (Schwartzbach W, 1964).

Asocierea cardiopatiei ischemice sau a hipertrofiei ventriculare stângi modifică adesea aspectul electrocardiogramei, anulând în parte elementele de diagnostic proprii

---

[*] Hipertensiune arterială pulmonară manifestă : presiunea arterială pulmonară medie, în repaus, mai mare de 20 mm Hg.

[**] Hipertensiune arterială pulmonară latentă : presiunea arterială pulmonară medie este normală în repaus, dar după efort moderat (50 watt) creşte la peste 28 mm Hg.

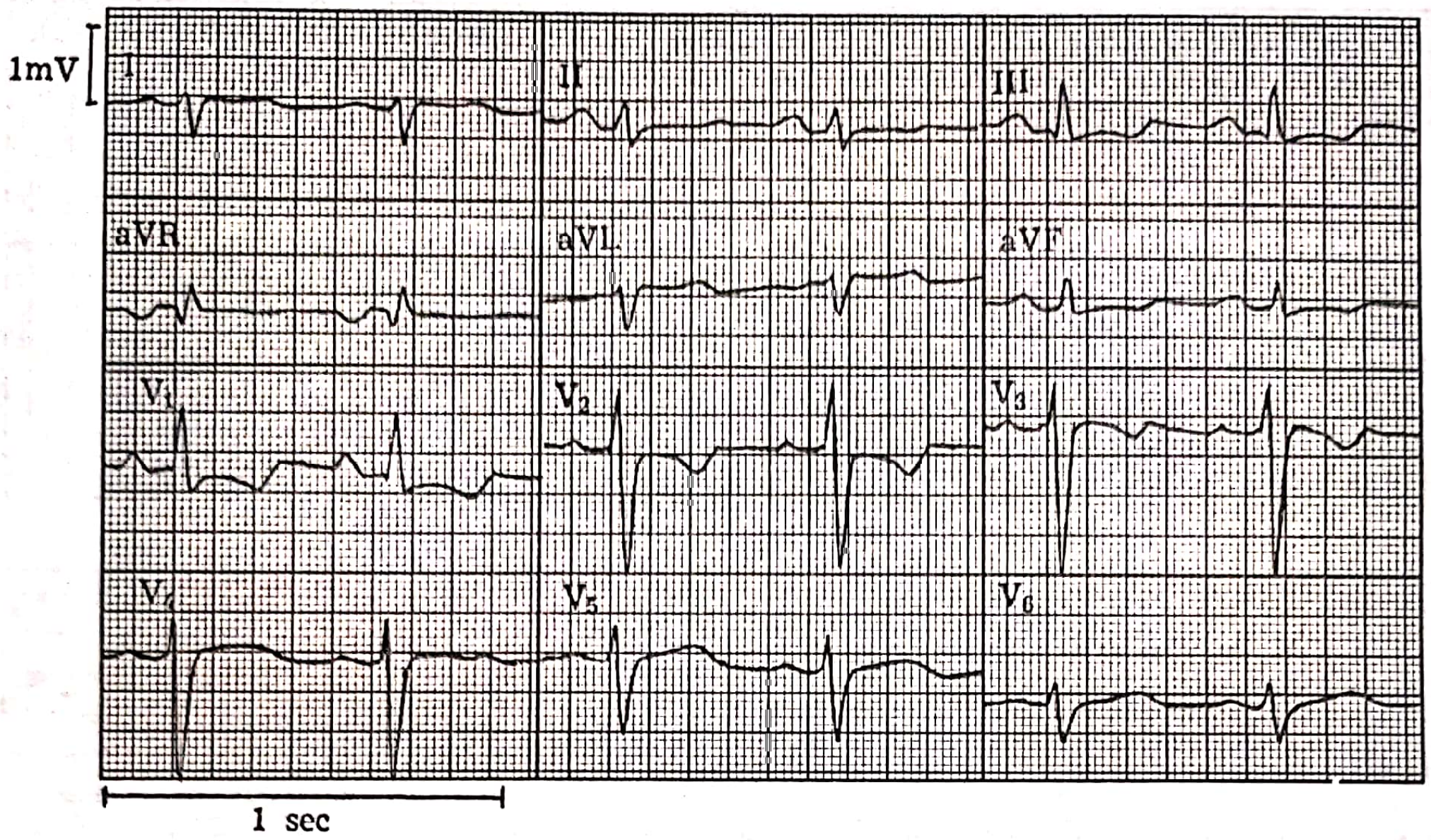
1mV
I
II
III
aVR
aVL
aVF
V1
V2
V3
V4
V5
V6
1 sec

Fig. 6.43 : *Hipertrofie ventriculară dreaptă tipică în cordul pulmonar cronic (bolnav în vârstă de 55 de ani cu bronhopneumopatie obstructivă cronică). Sunt prezente criteriile majore de hipertrofie ventriculară dreaptă : ÂQRS = +135°, undă R dominantă în aVR, aspect Rs în V_1 şi rS în V_5, unde T negative în DIII, aVF şi V_1-V_3.*

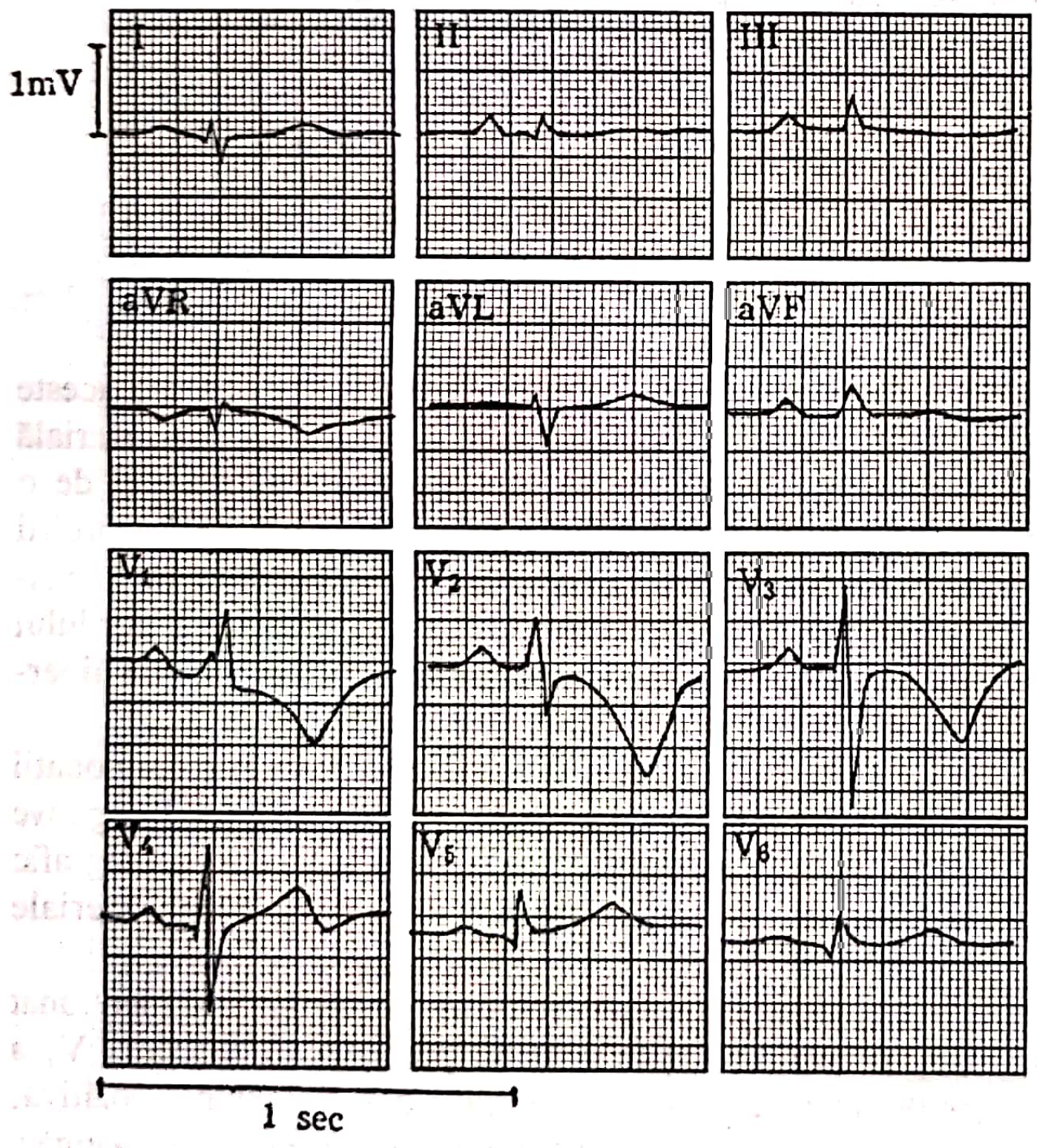
1mV
I
II
III
aVR
aVL
aVF
V1
V2
V3
V4
V5
V6
1 sec

Fig. 6.44 : *Hipertrofie ventriculară dreaptă tipică în cordul pulmonar cronic (bolnav în vârstă de 28 de ani cu cifoscolioză). Criterii de hipertrofie ventriculară dreaptă : ÂQRS = +110°, aspect rR' în V_1, unde T negative adânci în V_1, V_2 şi V_3. Undele P din V_1 şi V_2 sunt compatibile cu diagnosticul de dilataţie atrială dreaptă.*

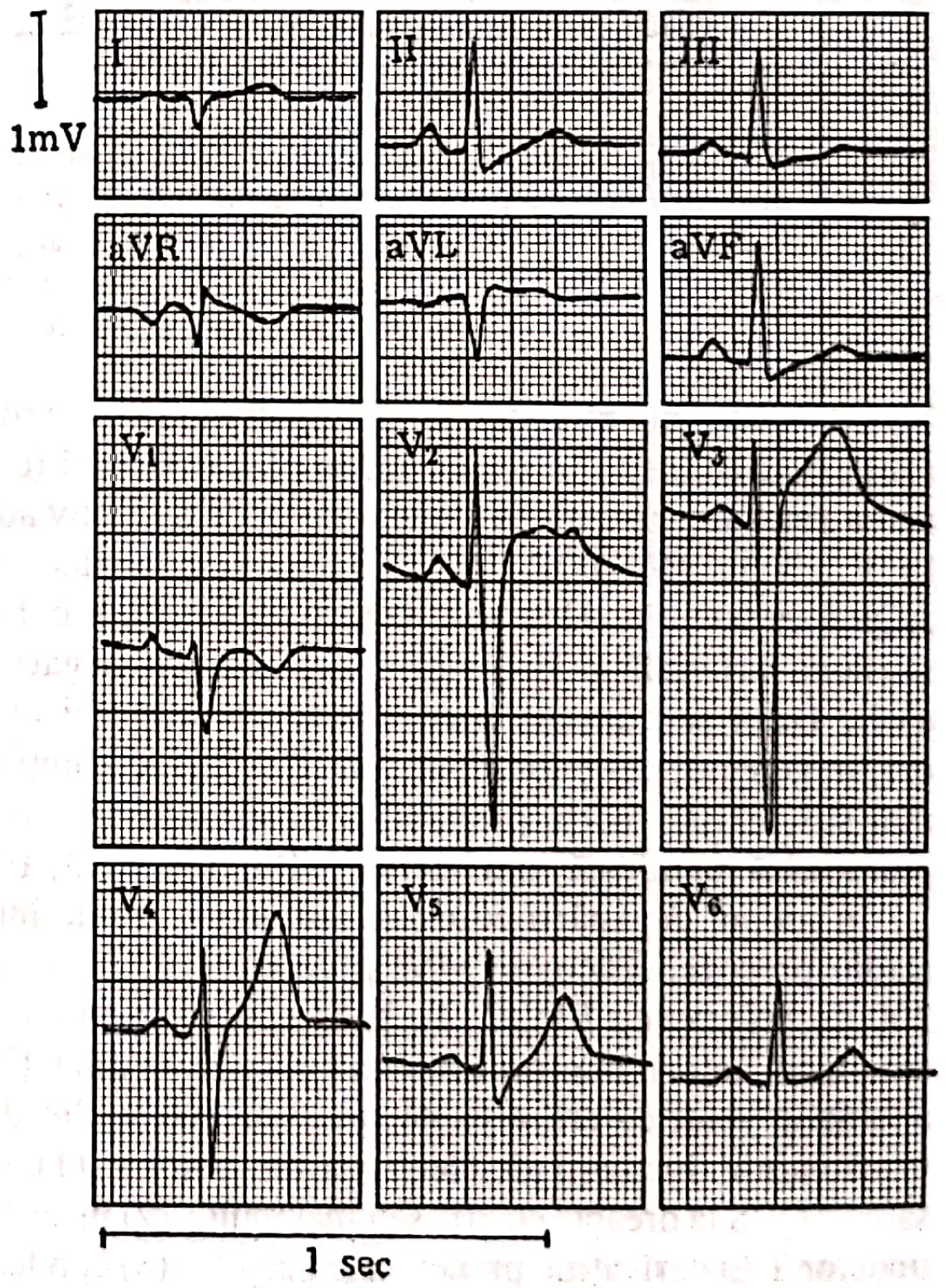
1mV
I
II
III
aVR
aVL
aVF
V1
V2
V3
V4
V5
V6
1 sec

Fig. 6.45 : *Cord pulmonar cronic decompensat fără semne electrocardiografice certe de hipertrofie ventriculară dreaptă (bolnav în vârstă de 50 de ani cu cifoscolioză, cianoză, jugulare turgescente, semn Harzer prezent, hepatomegalie, presiune venoasă = 260 mm H_2O). Pe electrocardiogramă, unicul indiciu de suspiciune pentru hipertrofia ventriculară dreaptă constă în deviaţia la dreapta a axei electrice medii în plan frontal (ÂQRS = +135°).*

ale cordului pulmonar cronic. Astfel, pot fi constatate imagini de infarct miocardic sau hipertrofie ventriculară stângă tipică cu ÂQRS deviată la stânga şi modificări ST-T asociate. În alte cazuri de hipertrofie ventriculară stângă asociată, ÂQRS este deviată la dreapta, însă subdenivelarea segmentului ST şi inversiunea undei T

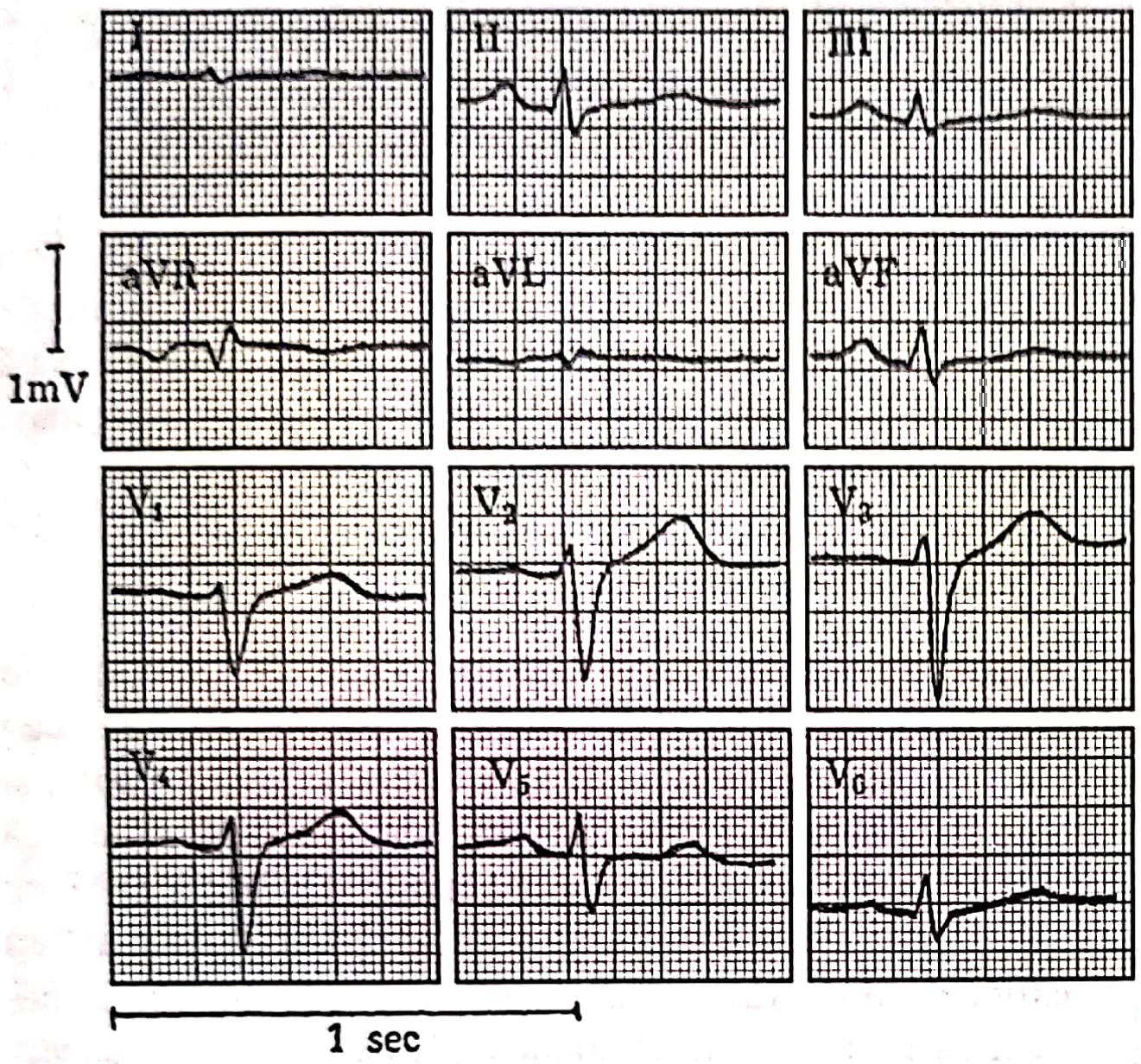

Fig. 6.46: *Cord pulmonar cronic clinic manifest, secundar unei bronşite cronice profesionale cu bioxid de sulf (bolnav în vârstă de 42 de ani). Pe electrocardiogramă nu se constată criterii certe de hipertrofie ventriculară dreaptă. Sunt prezente numai unele indicii de suspiciune: sindromul $S_1S_2S_3$, aspect qr în aVR şi rS în V_5.*

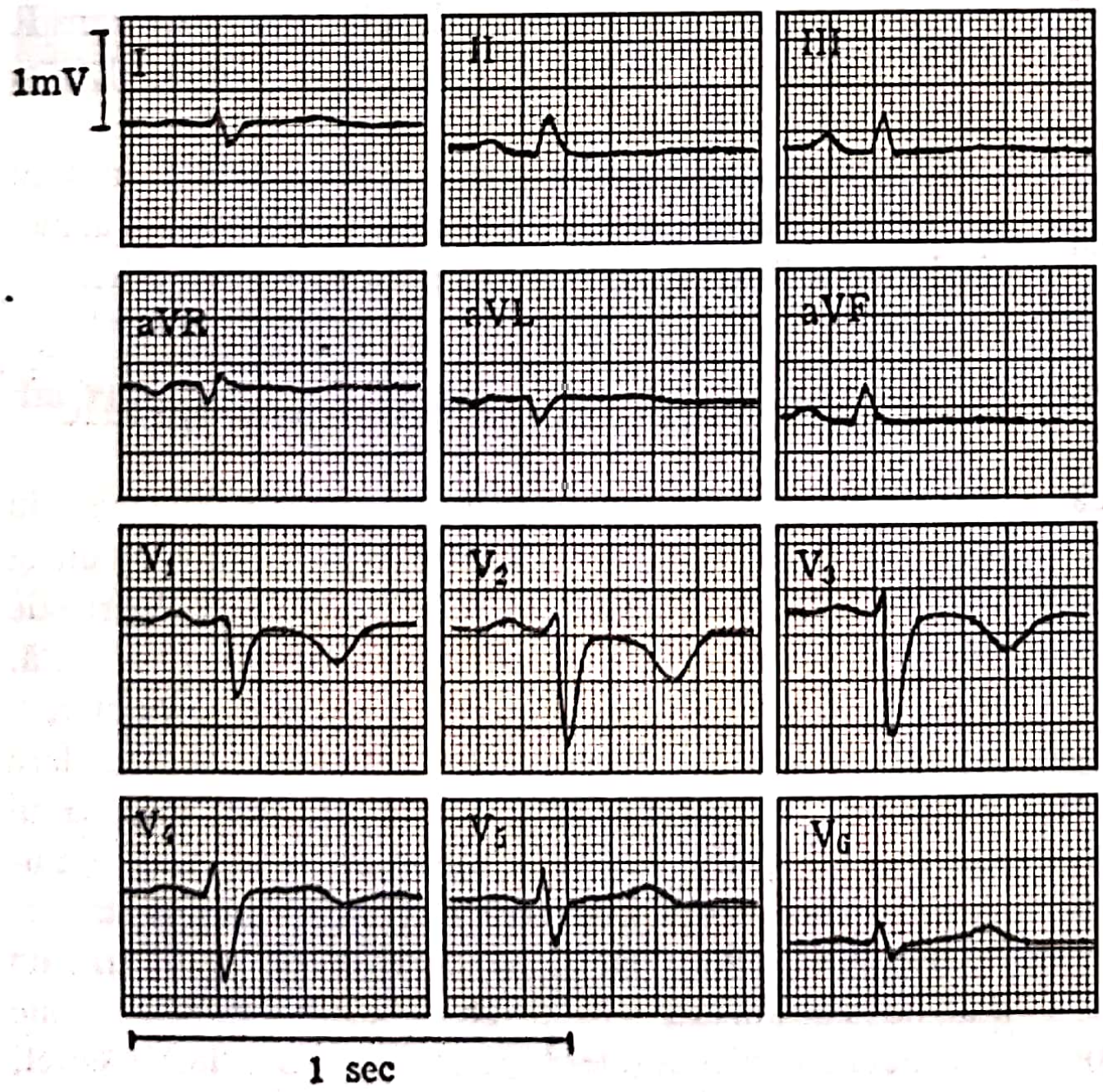

Fig. 6.47: *Cord pulmonar cronic clinic manifest, secundar unei bronhopneumopatii obstructive cronice (bolnav în vârstă de 48 de ani). Criterii electrocardiografice de hipertrofie ventriculară dreaptă: ÂQRS = +110°; aspect rS în V_5 şi unde T negative profunde în V_1, V_2 şi V_3.*

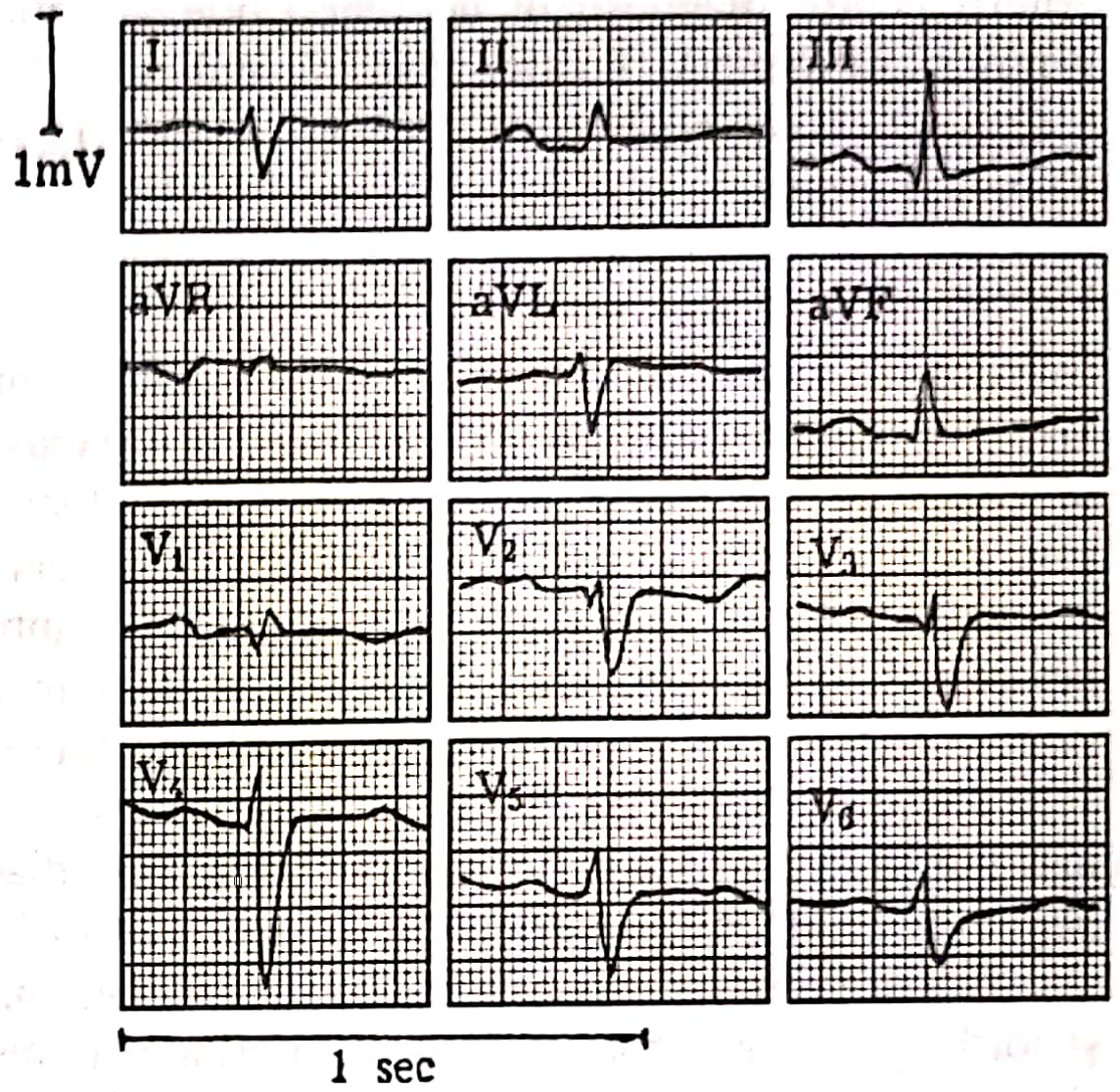

Fig. 6.48: *Cord pulmonar cronic clinic manifest, secundar unei bronhoalveolite alergice (bolnav în vârstă de 46 de ani cu diagnosticul de plămân al fermierului). Criterii electrocardiografice de hipertrofie ventriculară dreaptă: ÂQRS = +120°, aspect qr în V_1 şi rS în V_5, unde T negative în V_1 şi V_2.*

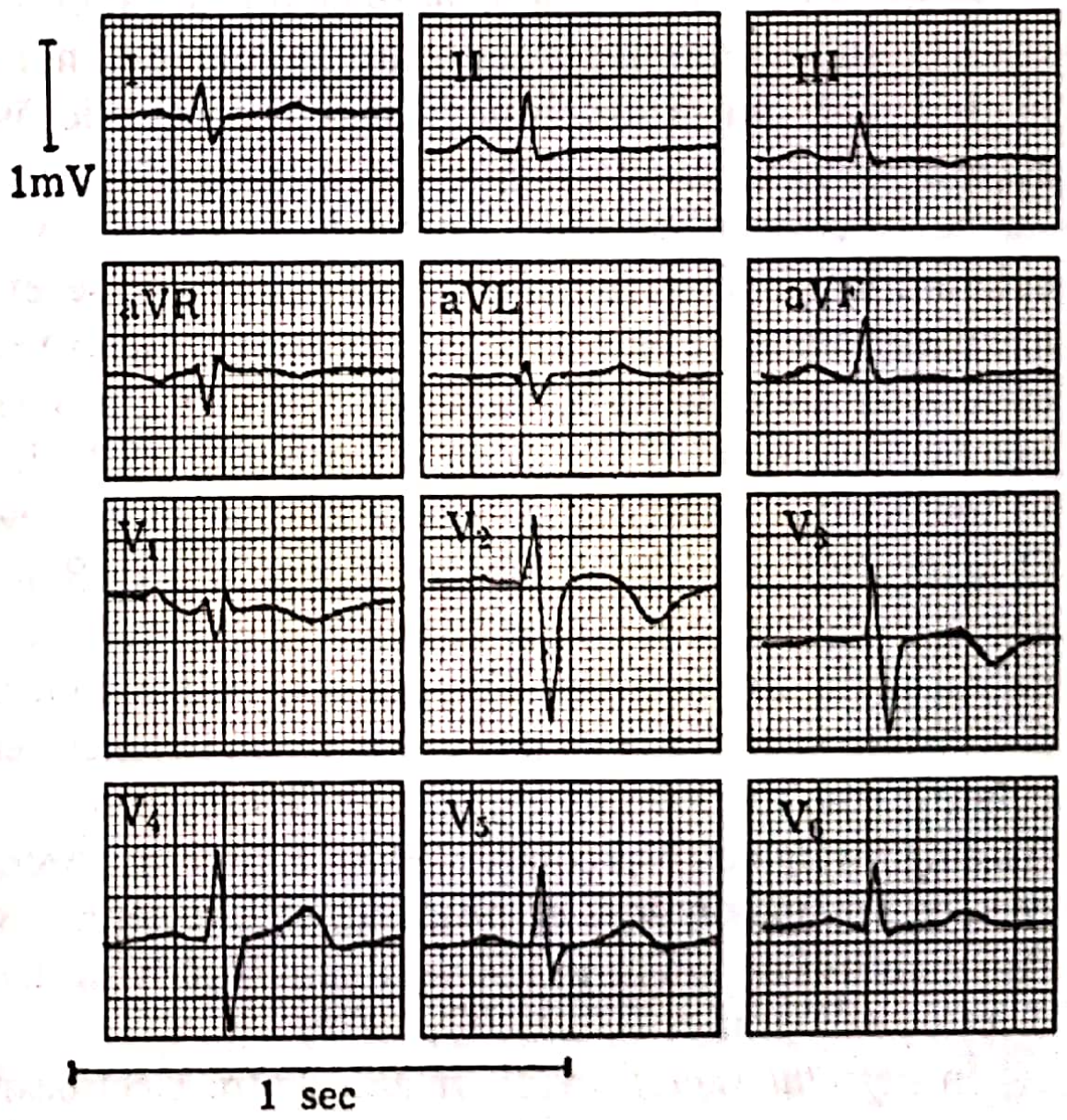

Fig. 6.49: *Cord pulmonar cronic clinic manifest, secundar unei bronhopneumopatii obstructive cronice (bolnav în vârstă de 63 de ani). Criterii electrocardiografice de hipertrofie ventriculară dreaptă: ÂQRS = +90°, aspect rSr' în V_1, unde T negative în V_1, V_2 şi V_3.*

se constată în derivaţiile precordiale stângi (Thomas AJ 1958; Rees A şi colab., 1964). În concluzie, aspectul electrocardiografic în cordul pulmonar cronic apare foarte variat. În multe cazuri, electrocardiograma confirmă diagnosticul, însă în altele se constată o discordanţă faţă de datele clinice deoarece nu sunt prezente suficiente criterii pentru diagnosticul de hipertrofie sau dilataţie ventriculară dreaptă. Pentru ilustrare, redăm în figurile 6.43-6.49 câteva aspecte electrocardiografice în cordul pulmonar cronic.

Cardiopatiile congenitale

După cum s-a menţionat anterior în acest capitol, conceptul de hipertrofie ventriculară dreaptă sistolică şi diastolică se aplică cu mai multă acurateţe în cazul hipertrofiei ventriculare drepte secundare cardiopatiilor congenitale. Exemplele clasice sunt prezenţa unei unde R ample cu raport $R/S > 1$ şi inversiunea undei T în V_1 la bolnavii cu stenoză de arteră pulmonară (fig. 6.21) şi aspectul rSR' în defectul septal atrial (fig. 6.23). Şi în aceste cazuri există însă numeroase excepţii. În general, acurateţea diagnosticului de hipertrofie ventriculară dreaptă este mai mare în cazul cardiopatiilor congenitale decât în stenoza mitrală şi cordul pulmonar cronic, probabil ca urmare a presiunii sistolice ventriculare drepte mai mari, grosimii peretelui ventricular şi absenţei frecvente a hipertrofiei ventriculare sângi (Goodwin JF şi Abadin ZH, 1959).

Corelaţiile datelor electrocardiografice cu modificările hemodinamice în cardiopatiile congenitale au fost cercetate mai ales în stenoza de arteră pulmonară şi defectul septal atrial.

În *stenoza de arteră pulmonară* cu un vârf al presiunii sistolice sub 60 mm Hg electrocardiograma este normală în circa 50% din cazuri. Atunci când presiunea depăşeşte această valoare, marea majoritate a bolnavilor prezintă semne electrocardiografice tipice de hipertrofie ventriculară dreaptă. Criteriul electrocardiografic de severitate a leziunii valvulare pare a fi prezenţa unui complex ventricular monofazic de tip R sau aspect qR în V_1, asociat cu inversiunea undei T, în timp ce aspectul rSR' indică în majoritatea cazurilor o obstrucţie mai puţin severă. O undă $R \geq 20$ mm în V_1 sau un aspect R ori qR indică aproape constant o presiune sistolică ventriculară dreaptă de cel puţin 100 mm Hg. Dimpotrivă, bolnavii cu unda $R < 20$ mm în derivaţia V_1 prezintă presiuni sistolice ventriculare drepte sub 100 mm Hg (Cayler GG şi colab., 1958; Bassingthwaighte JB şi colab., 1963). Există însă excepţii, ceea ce impune un grad de prudenţă în aprecierea severităţii stenozei de arteră pulmonară numai pe baza datelor electrocardiografice (Chou TC, 1979).

În *defectul septal atrial*, relaţia dintre electrocardiogramă şi datele hemodinamice este mai puţin satisfăcătoare. Aspectul rSR' în derivaţia V_1 se constată cu precădere atunci când presiunea arterială pulmonară medie este sub 20 mm Hg, în timp ce majoritatea bolnavilor cu aspectul qR sau rSR'S' prezintă presiuni semnificativ mai mari. Totuşi, există numeroase excepţii (Barboza ET şi colab., 1958; Chou TC, 1979).

Date suplimentare privind aspectul electrocardiogramei în cardiopatiile congenitale vor fi prezentate în capitolul 7.

Hipertrofia biventriculară

Hipertrofia biventriculară sau hipertrofia ventriculară combinată pune în cele mai multe cazuri probleme dificile de diagnostic, dat fiind că se produce o neutralizare parţială şi, uneori, aproape totală a unor forţe electrice adiţionale mai mult sau mai puţin opuse.

Modificări vectocardiografice

Principalele modificări vectocardiografice prezente în hipertrofia biventriculară sunt: (1) înscriere orară a buclei QRS în plan orizontal (hipertrofie ventriculară dreaptă) şi antiorară în plan frontal (hipertrofie ventriculară stângă sau cel puţin deviaţie axială stângă); (2) buclă QRS cu aspect tipic de hipertrofie ventriculară stângă asociată cu extindere proeminentă la dreapta şi posterior, care depăşeşte 20% din suprafaţa totală; (3) buclă QRS cu aspect tipic de hipertrofie ventriculară stângă asociată cu forţe electrice anterioare care depăşesc 0.6 mV; (4) componente Q şi R proeminente, cu înscriere întârziată a părţii finale a componentei R; (5) înscriere antiorară a buclei QRS în plan orizontal cu o componentă S proeminentă, orientată la dreapta şi posterior (Deglaude L şi Laurens P, 1959; Cabrera E şi Gaxiola A, 1960; Horan LG şi Flowers NC, 1980).

În general, vectocardiograma poate ameliora în mod substanţial diagnosticul de hipertrofie biventriculară atunci când electrocardiograma nu prezintă suficiente criterii.

Criterii de diagnostic electrocardiografic

Hipertrofia ambelor ventricule se produce mai ales în stenoza mitrală asociată cu insuficienţa aortică, precum şi în cazurile în care coexistă boli care produc atât hipertrofie ventriculară stângă, cât şi hipertrofie ventriculară dreaptă, de exemplu hipertensiune arterială şi cord pulmonar cronic. În mod obişnuit, predomină fie hipertrofia ventriculară stângă, fie hipertrofia ventriculară dreaptă, încât tipul electrocardiografic este determinat de ventriculul dominant. În alte cazuri, creşterea forţelor electrice, atât ale ventriculului stâng, cât şi ale celui drept, realizează un grad de neutralizare, încât pe electrocardiogramă nu poate fi detectată evidenţa unei hipertrofii ventriculare. Astfel, orientarea la dreapta, anterior şi inferior a forţelor electrice ale ventriculului drept hipertrofiat compensează forţele electrice adiţionale generate de hipertrofia ventriculară stângă, orientate la stânga şi posterior. Numai într-o minoritate a cazurilor sunt prezente pe electrocardiogramă atât

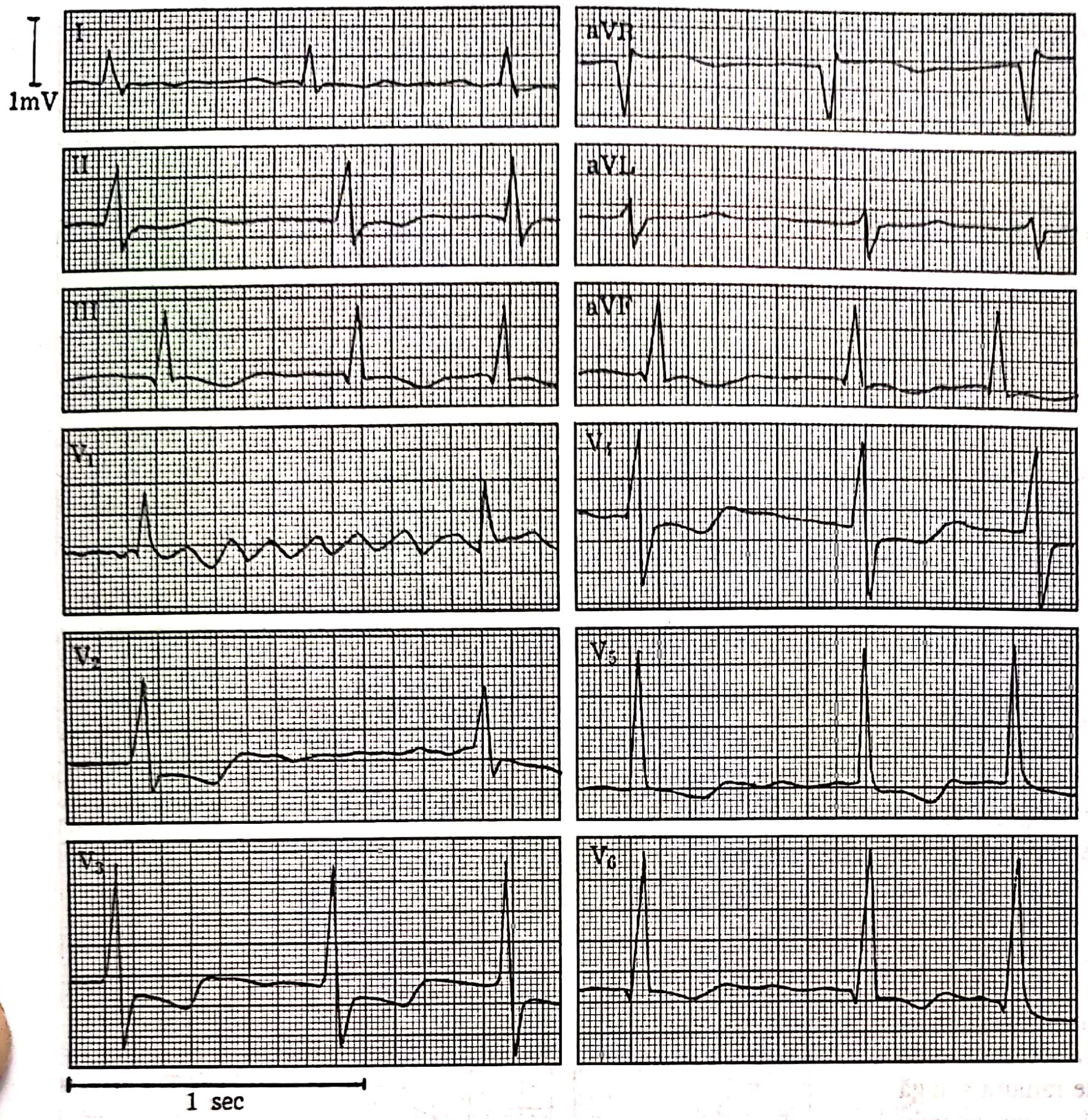

Fig. 6.50: *Hipertrofie biventriculară (bolnavă în vârstă de 42 de ani cu diagnosticul de boală mitrală, fibrilaţie atrială cronică, insuficienţă cardiacă cronică, digitalizată). Criterii electrocardiografice de hipertrofie biventriculară : aspect qR în* V_1 *cu* $RV_1 = 11$ *mm (hipertrofie ventriculară dreaptă) şi qR în* V_6 *cu* $RV_6 = 23$ *mm (hipertrofie ventriculară stângă). Modificările de repolarizare ventriculară nu pot fi interpretate deoarece bolnava a fost digitalizată.*

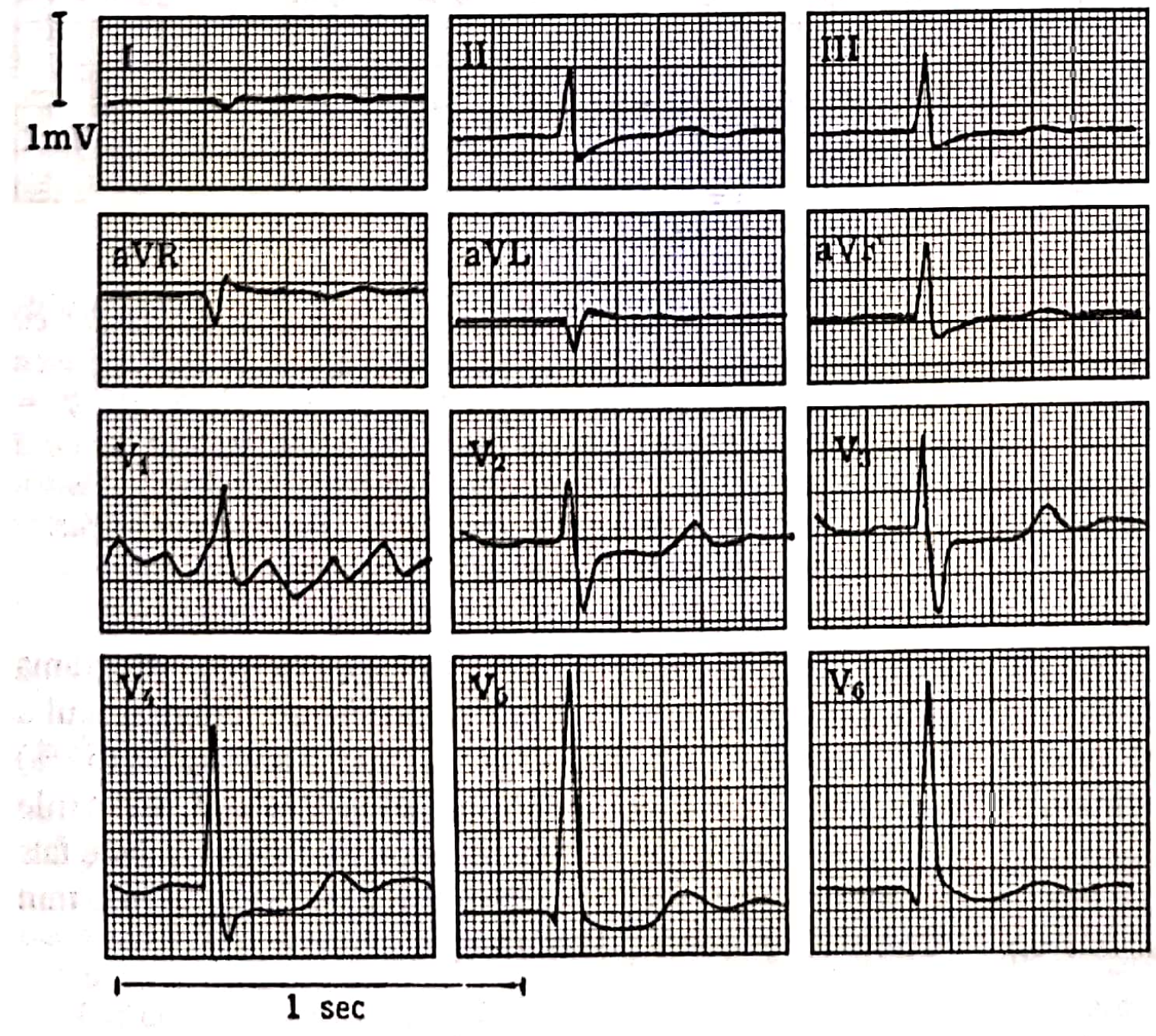

Fig. 6.51: *Hipertrofie biventriculară (bolnavă în vârstă de 47 de ani cu diagnosticul de boală mitrală, insuficienţă aortică, fibrilaţie atrială cronică, insuficienţă cardiacă cronică). Criterii electrocardiografice de hipertrofie biventriculară : ÂQRS = +110°,* $RV_1 = 10$ *mm (hipertrofie ventriculară dreaptă) şi* $RV_5 = 30$ *mm (hipertrofie ventriculară stângă). Modificările de repolarizare ventriculară nu pot fi interpretate deoarece bolnava a fost digitalizată.*

semnele de hipertrofie ventriculară stângă, cât şi cele de hipertrofie ventriculară dreaptă. În general, dacă criteriile de voltaj pentru hipertrofia ventriculară stângă sunt nete şi asociate cu modificări ST-T tipice, în faţa unei axe electrice normale sau deviate la dreapta şi cu un voltaj de tranziţie amplu în derivaţiile precordiale, hipertrofia biventriculară este foarte probabilă.

În tabelul 6.10 sunt prezentate principalele criterii de diagnostic electrocardiografic al hipertrofiei biventriculare. În prezenţa uneia dintre cele 4 situaţii menţionate în tabel, se poate afirma cu suficientă probabilitate prezenţa hipertrofiei biventriculare. În figurile 6.50-6.53 prezentăm câteva aspecte electrocardiografice de hipertrofie biventriculară.

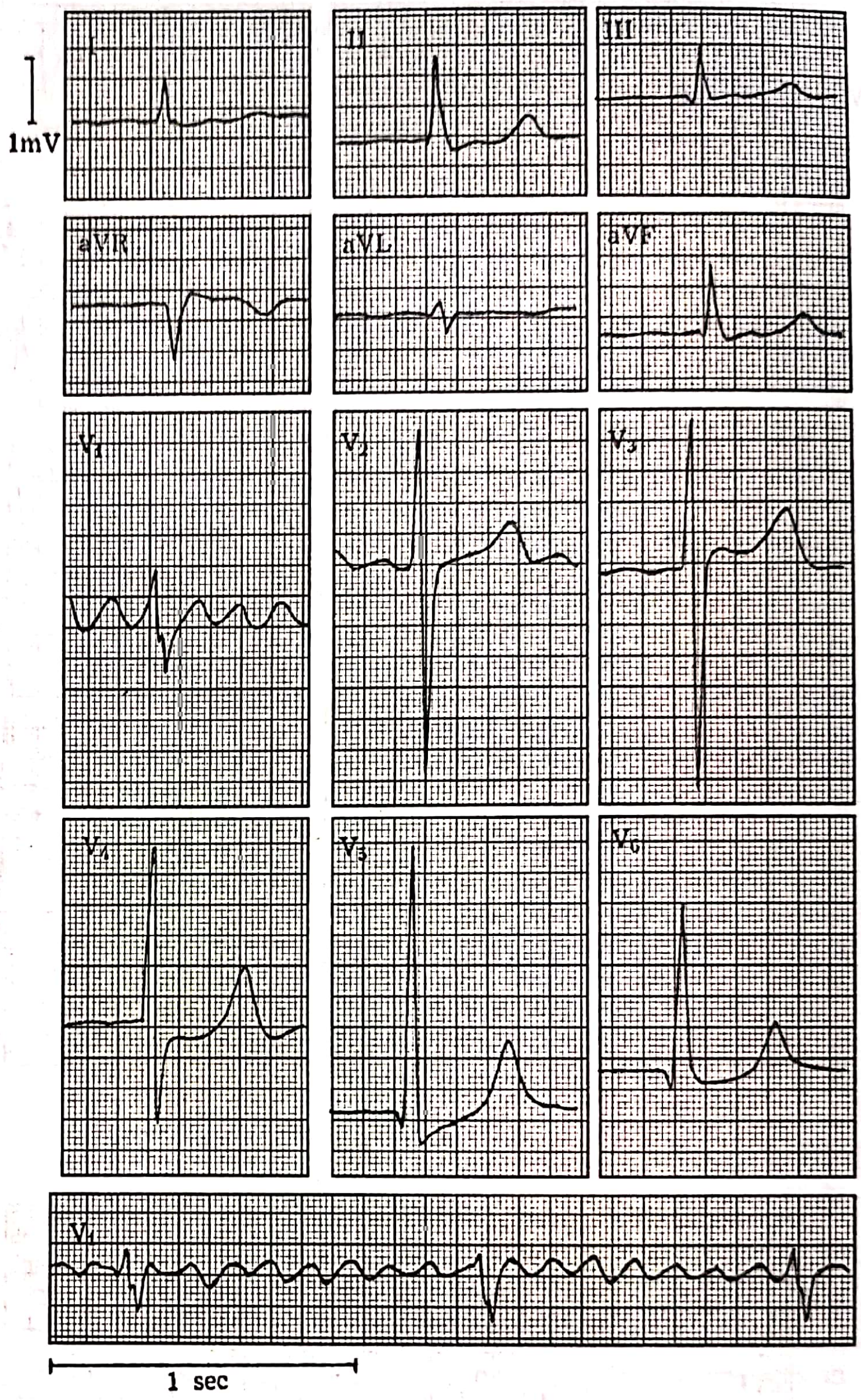

Fig. 6.52: *Hipertrofie biventriculară (bolnav în vârstă de 53 de ani cu diagnosticul de boală mitrală, fibrilaţie atrială cronică, insuficienţă cardiacă cronică). Criterii electrocardiografice de hipertrofie biventriculară : ÂQRS = +70°, aspect RS în V_1 cu RV_1 = 9.0 mm (hipertrofie ventriculară dreaptă) şi qRs în V_5 cu RV_5 = 43 mm (hipertrofie ventriculară stângă). Pentru diagnosticul de hipertrofie biventriculară pledează şi complexele echidifazice ample din V_3 la care R + S = 60 mm.*

Corelaţii clinice şi anatomice

Sensibilitatea electrocardiogramei în diagnosticul hipertrofiei biventriculare este foarte scăzută. Pe un total de 172 de cazuri de hipertrofie ventriculară combinată, studiată de patru grupe de cercetători şi confirmată anatomic, diagnosticul electrocardiografic a fost corect numai în 17% din cazuri. În 28% din cazuri diagnosticul electrocardiografic a fost de hipertrofie ventriculară stângă şi în alte 28%, de hipertrofie ventriculară dreaptă. În majoritatea cazurilor, traseele electrocardiografice prezentau modificări nespecifice, bloc de ramură stângă sau bloc de ramură dreaptă. Cel mai sugestiv aspect care a indicat corect hipertrofia biventriculară a constat în asocierea unei axe electrice QRS deviate la dreapta peste +90° şi rotaţia orară (complexe de tip rS până în V_4) cu criterii de hipertrofie ventriculară stângă : debutul deflexiunii intrinsecoide în $V_5 \geq 0.05$ s, subdenivelarea segmentului ST şi inversiunea undei T în V_5 (Levine HD şi Phillips E, 1951 ; Pagnoni A şi Goodwin JF, 1952 ; Lipsett MB şi Zinn WJ, 1953 ; Fraser HRL şi Turner R, 1955).

Bolnavii cu hipertrofie biventriculară prezintă cel mai adesea numai criteriile electrocardiografice de hipertrofie ventriculară stângă şi, mai rar, pe cele de hipertrofie ventriculară dreaptă. În cazul cardiopatiei hipertensive sau al altor boli ale inimii stângi, hipertrofia ventriculară dreaptă secundară este de regulă mascată de hipertrofia ventriculară stângă dominantă. Hipertrofia ventriculară stângă anatomică constatată adesea la bolnavii cu cord pulmonar cronic este de regulă nedetectabilă pe electrocardiogramă.

Specificitatea diagnosticului electrocardiografic de hipertrofie biventriculară este încă mai puţin precizată. Într-un studiu efectuat pe 22 de cazuri la care electrocardiograma indica evidenţa hipertrofiei biventriculare, diagnosticul a fost confirmat numai în 10 (45%), iar restul de 12 (55%) prezenta numai hipertrofie ventriculară stângă. Criteriile răspunzătoare în cea mai mare măsură de diagnosticele fals pozitive au fost : $RV_1 > 7.0$ mm şi $RV_1 + SV_{5(6)} > 10.5$ mm (Chou TC şi colab., 1960).

Tabel 6.10: *Criterii de diagnostic electrocardiografic pentru hipertrofia biventriculară (HBV)*

1. Criterii certe de hipertrofie ventriculară stângă şi dreaptă (tabel 6.2 şi 6.7)
2. Derivaţiile precordiale prezintă criteriile de hipertrofie ventriculară stângă, iar axa electrică medie QRS în plan frontal este mai mare de +90°
3. Criterii certe de hipertrofie ventriculară stângă asociate cu unele elemente de hipertrofie ventriculară dreaptă: a) R sau R/S în V_1 relativ mare b) bloc ram drept incomplet (rsr', rSR sau RSR' şi deflexiunea intrinsecoidă întârziată în V_1) c) R>Q în aVR d) S>R în V_5 e) T negativ şi subdenivelare ST în V_1, V_2
4. Criterii certe de hipertrofie ventriculară dreaptă asociate cu unele elemente de hipertrofie ventriculară stângă: a) R amplu sau R/S relativ mare în V_5, V_6 şi aVL b) unda Q netă în V_5, V_6, aVL c) bloc ram stâng incomplet (întârzierea deflexiunii intrinsecoide în V_5, V_6) d) unde R ample în toate derivaţiile precordiale, mai ales dacă se asociază cu complexe QRS echifazice (R = S) în precordialele mijlocii (V_3, V_4) în care R + S ≥ 50 mm (fenomen Katz-Wachtel) e) T negativ şi subdenivelare ST în V_5, V_6, eventual DI f) deviaţie stângă a axei electrice medii QRS în plan frontal

după Soulié P şi colab. (1949), Pagnoni A şi Goodwin JF (1952), Chou TC (1979), Csapo G (1980)

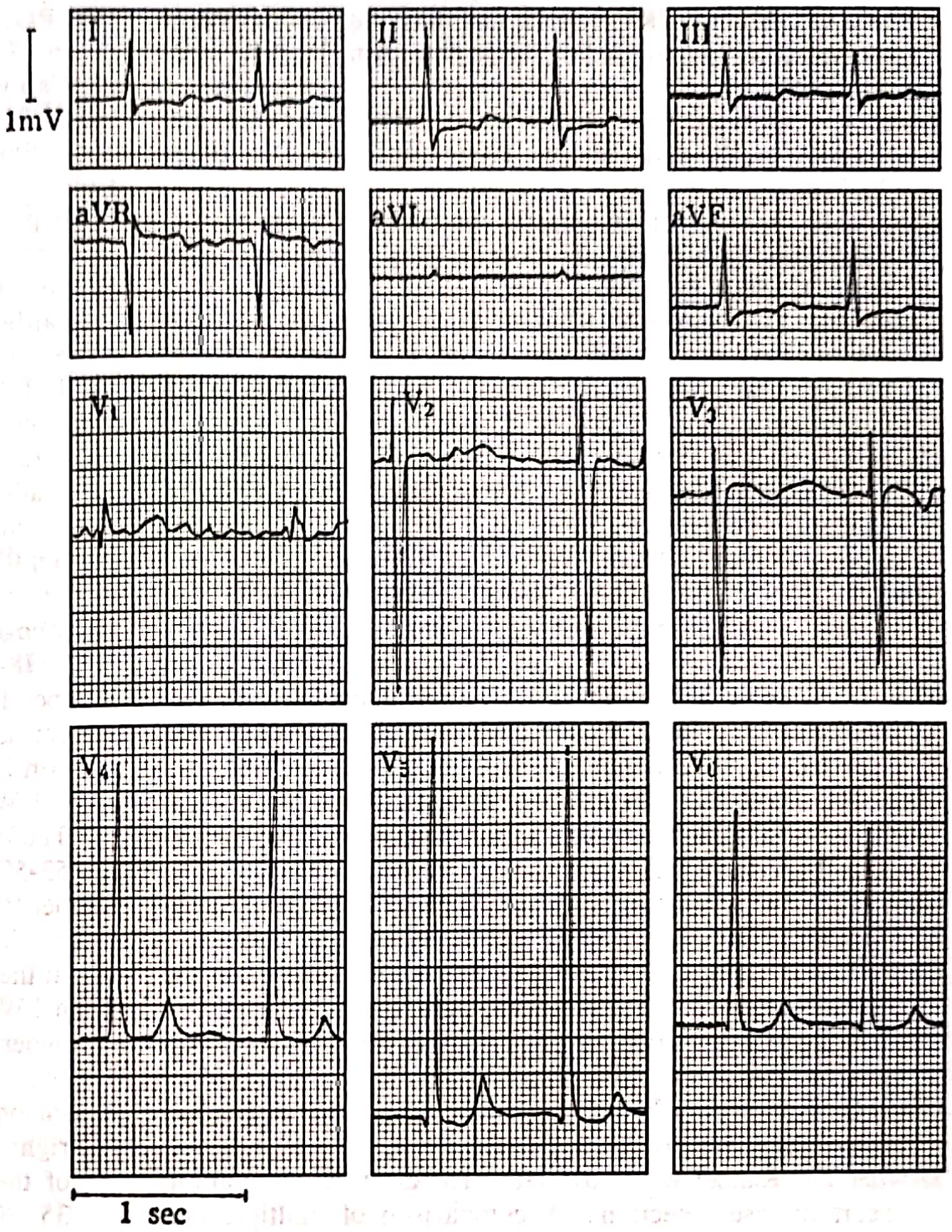

Fig. 6.53: *Hipertrofie biventriculară (bolnav în vârstă de 30 de ani cu diagnosticul de stenoză mitrală, insuficienţă aortică, fibrilaţie atrială cronică, insuficienţă cardiacă cronică). Criterii electrocardiografice de hipertrofie biventriculară: aspect qR în V_1 cu RV_1 = 5.0 mm (hipertrofie ventriculară dreaptă) în asociaţie cu un aspect qR în V_5 cu RV_5 = 52 mm (hipertrofie ventriculară stângă). Aspectul undelor T (ample şi ascuţite) din V_4, V_5, V_6 pledează pentru o hipertrofie ventriculară stângă prin supraîncărcare diastolică.*

Bibliografie

Abadin ZH: The electrocardiogram in aortic stenosis. Brit Heart J, 1957, 195: 31.

Armen RN, Kantor M, Weiser NJ: Pulmonary heart disease. With emphasis on electrocardiographic diagnosis. Circulation, 1958, 17: 164.

Barboza ET, Brandenburgh RO, Swan HJC: Atrial septal defect: The electrocardiogram and its hemodynamic correlation in 100 proved cases. Am J Cardiol, 1957, 2: 698.

Bassingthwaighte JB, Parkin TW, Dushane JWO: The electrocardiographic and hemodynamic findings in pulmonary stenosis with intact ventricular septum. Circulation, 1963, 28: 893.

Baxley AW, Dodge TH, Sandler A: A quantitative angiocardiographic study of letf ventricular hypertrophy and the electrocardiogram. Circulation, 1968, 37: 509.

Bentivoglio LG, Uricchio JF, Waldow A: An electrocardiographic analysis of sixty-five cases of mitral regurgitation. Circulation, 1958, 18: 572.

Booth RW, Chou TC, Scott RC: Electrocardiographic diagnosis of ventricular hypertrophy in the presence of right bundle branch block. Circulation, 1958, 18: 169.

Bove KE, Rowlands DT, Scott RC: Observations on the assessement of cardiac hypertrophy utilizing a chamber partition technique. Circulation, 1966, 33: 558.

Brando M, Wigle ED, Keith JD: A distinctive electrocardiogram in muscular subaortic stenosis due to ventricular septal hypertrophy. Am J Cardiol, 1964, 14: 599.

Braunwald E, Goldblatt A, Aygen MM: Congenital aortic stenosis. I. Clinical and hemodynamic findings in 100 patients. Circulation, 1963, 27: 426.

Brody DA: A theoretical analysis of intracavitary blood mass influence on the heart-lead relationship. Circ Res, 1956, 4: 731.

Burch GE, De Pasquale NP: The electrocardiographic diagnosis of pulmonary heart disease. Am J Cardiol, 1963, 11: 622.

Burckhardt D: Das Elektrokardiogramm beim cronischen Cor pulmonale. Zchr f Kardiol, 1974, 63: 220.

Cabrera CE, Monroy JR: Systolic and diastolic overloading of the heart. II. Electrocardiographic data. Am Heart J, 1952, 43: 669.

Cabrera E, Gaxiola A: A critical re-evalution of systolic and diastolic overloading patterns. Progr Cardiovasc Dis, 1959, 2: 219.

Cabrera E, Gaxiola A: Diagnostic contribution of the vectorcardiogram in hemodynamic overloading of the heart. Am Heart J, 1960, 60: 296.

Casale PN, Devereux RB, Kligfield P, *et al.*: Electrocardiographic detection of left ventricular hypertrophy: Development and prospective validation of improved criteria. J Am Coll Cardiol. 1985, 6: 572-578.

Cayler GG, Onglei P, Nadas AS: Relation of systolic pressure in the right ventricle to the electrocardiogram: A study of patients with pulmonary stenosis and intact ventricular septum. N Engl J Med, 1958, 258: 979.

Chou TC, Co P, Helm RA: Vectorcardiography analysis of T-wave inversion in the right precordial leads. Am Heart J, 1969, 78: 75.

Chou TC, Masangkay MP, Young R: Simple quantitative vectorcardiographic criteria for the diagnosis of right ventricular hypertrophy. Circulation, 1973, 48: 1262.

Chou TC, Scott RC, Booth RW: Specificity of the current electrocardiographic criteria in the diagnosis of left ventricular hypertrophy. Am Heart J, 1960, 60: 371.

Chou TC: Electrocardiography in Clinical Practice. Grune-Stratton, New York – San Fracisco – London, 1979.

Cosby RS, Herman LM, Mayo M: Sequential changes in the developments of the electrocardiographic pattern of left ventricular hypertrophy in hypertensive heart disease. Am Heart J, 1962, 63: 180.

Csapo G: Konventionelle und intrakardiale Elektrokardiographie. Ciba-Geigy Gmb H, Wehr/Baden, 1980.

Dawber TR, Kannel WB, Love DE: The electrocardiogram in heart disease detection: A comparison of multiple and single lead procedures. Circulation, 1952, 5: 559.

Deglaude L, Laurens P: L'apport du vectocardiogramme dans l'appréciation des surcharges ventriculaires combinées. Arch Mal Cœur, 1959, 52: 263.

Flowers NC, Horan LG: Subtle signs of right ventricular enlargement and their relative importance (in Advances in Electrocardiography, vol. 1, sub red Schlant RC şi Hurst JW, Grune and Stratton, New York, 1972: 297).

Fowler NO, Daniels C, Scott RC: The electrocardiogram in cor pulmonale with and without emphysema. Am J Cardiol, 1965, 16: 500.

Fowler NO, Noble WJ, Giarratano SJ: The clinical estimation of pulmonary hypertension accompanying mitral stenosis. Am Heart J, 1955, 49: 237.

Fowler RS: Ventricular repolarization in congenital aortic stenosis. Am Heart J, 1965, 70: 603.

Fraser HRL, Turner R: Electrocardiography in mitral valvular disease. Brit Heart J, 1955, 17: 459.

Friedberg ChK: Diseases of the Heart. W.B. Saunders Company, Philadelphia – London, 1966.

Goodwin JF, Abadin ZH: The cardiogram of congenital and acquired right ventricular hypertrophy. Brit Heart J, 1959, 21: 523.

Grant RP: Left axis deviation. Circulation, 1956, 14: 233.

Hamer J, Shinebourne E, James F: Significance of electrocardiographic changes in hypertension., Brit Med J, 1969, 1: 79.

Helmecke JG, Schneckloth HR, Corcoran AC: Electrocardiographic changes of left ventricular hypertrophy: effects of anti-hypertensive treatment. Am Heart J, 1957, 53: 549.

Hiss RG, Lamb LE, Allen MF: Electrocardiographic findings in 63,375 asymptomatic subjects. X. Normal values. Am J Cardiol, 1960, 6: 200.

Hiss RG, Lamb LE: Electrocardiographic findings in 122,043 individuals. Circulation, 1962, 25: 947.

Hollman A: Electrocardiographic diagnosis of right ventricular hypertrophy in infancy and childhood. Brit Heart J, 1958, 20: 129.

Horan LG, Flowers NC: Electrocardiography and Vectorcardiography (in Heart Disease, sub red Braunwald E, W.B. Saunders Comp., Philadelphia-London-Toronto, 1980: 198-252).

Hugenholtz PG, Lees MM, Nadas AS: The scalar electrocardiogram, vectorcardiogram, and exercise electrocardiogram in the assessement of congenital aortic stenosis. Circulation, 1962, 27: 69.

Ingram RH, Grossmann GD: Chronic cor pulmonale (în Heart, sub red Hurst JW, Logue RB, Schlant RC, Nanette Kass Wenger. McGraw-Hill Book Company, New York, 1974: 1278-1289).

Kamper D, Chou TC, Fowler NO: The reliability of electrocardiographic criteria of chronic obstructive lung disease. Am Heart J, 1970, 80: 445.

Kannel WB : Left ventricular hypertrophy as a risk factor: The Framingham experience. J Hypertens, 1991, 9 (Suppl.): 53-59.

Kannel WB, Gordon T, Offut D: Left ventricular hypertrophy by electrocardiogram: Prevalence, incidence and mortality in the Framingham study. Ann Intern Med, 1969, 71: 89.

Kannel WB, Margolis JR: Electrocardiographic left ventricular hypertrophy and risk of coronary heart disease: The Framingham study. Ann Intern Med, 1970, 72: 813.

Kassmann CE, Berger AR, Brumlik J: An analyse of causes of right axis deviation based partly on endocardial potentials of the hypertrophied right ventricle. Am Heart J, 1948, 35: 309.

Keck EW, Brode P, Bruns HA, Marcsek Z, Passarge E: Pädiatrische Kardiologie. Ed JA Barth, Leipzig, 1977: 9-29.

Kilcoyne MM, Davis AL, Ferrer MJ: A dynamic electrocardiographic concept useful in the diagnostic of cor pulmonale. Results of a survey of 200 patients with chronic obstructive pulmonary disease. Circulation, 1970, 32: 903.

Kilty SE, Lepeschkin E: Effect of body build on the QRS voltage of the electrocardiogram in normal men: Its significance in the diagnosis of left ventricular hypertrophy. Circulation, 1965, 31: 1977.

Lepeschkin E: Physiologic basis of the U wave (in Advances in Electrocardiography, vol. 2, sub red Schlant RC şi Hurst JW. Grune-Stratton, New York – San Francisco – London, 1976: 353-376).

Levine HD, Phillips E: An apraisal of the newer electrocardiography: correlation in one hundred and fifty consecutive autopsied cases, N Engl J Med, 1951, 245: 833.

Levy D, Salomon M, D'Agostino RB, *et al.*: Prognostic applications of baseline electrocardiographic features and their serial changes in subjects with left ventricular hypertrophy. Circulation, 1994, 90: 1786-1793.

Lipsett MB, Zinn WJ: Anatomic and electrocardiographic correlation in combined ventricular hypertrophy. Am Heart J, 1953, 45: 86.

Maillard FJC: The electrocardiogram in chronic lung disease. Brit Heart J, 1967, 29: 43.

Manning GW, Smiley JR: QRS-voltage criteria for left ventricular hypertrophy in a normal male population. Circulation, 1964, 29: 224.

Marcu C, Bostaca I, Negoiţă CI: Semnificaţia clinică a undei U negative. Rev Med Chirurg (Iaşi), 1976, 80: 179.

Mazzoleni A, Wolff L: The vectorcardiogram in left ventricular hypertrophy. Am Heart J, 1959, 58: 648.

Mazzoleni A, Wolff R, Wolff L, Reiner L: Correlation between component cardiac weights and electrocardiographic patterns in 185 cases. Circulation, 1964, 30: 808.

Mc Caughan D, Primeau RE, Litman D: The precordial T wave. Am J Cardiol, 1967, 20: 660.

Mendel JG, Seiden GE: Correlation of electrocardiographic findings with cardiodynamic data in valvular stenosis. Circulation (abstr.), 1965, 32 (suppl. II): 150.

Milnor WR: Electrocardiogram and vectorcardiogram in right ventricular hypertrophy and right bundle branch block. Circulation, 1957, 16: 348.

Moore EN, Boineau JP, Patterson DF: Incomplete right bundle branch block. An electrocardiographic enigma and possible misnomer. Circulation, 1971, 44: 678.

Myers GB, Klein HA, Stofer BE: The electrocardiographic diagnosis of right ventricular hypertrophy. Am Heart J, 1948, 35: 1.

Namin EP, Arcilla RA, D'Cruz IA, Gasul BM: Evolution of the Frank vectorcardiogram in normal children. Am J Cardiol, 1964, 13: 757.

Negoiţă CI, Marcu C, Sabina Barna, Georgescu G, Dămăceanu G: Cercetări în cardiopatia hipertensivă. Memoriile Secţiilor Ştiinţifice, Academia RSR, 1979, II: 263.

Okin PM, Roman MJ, Devereux RB, Kligfield P: Electrocardiographic identification of left ventricular hypertrophy: Test performance in relation to definition of hypertrophy and presence of obesity. J Am Coll Cardiol, 1996, 27: 124-131.

Oram S, Davies P: The electrocardiogram in cor pulmonale. Progr Cardiovasc Dis 1967, 9: 341.

Pagnoni A, Goodwin JF: The cardiographic diagnosis of combined ventricular hypertrophy. Brit Heart J, 1952, 14: 451.

Phillips RW: The electrocardiogram in cor pulmonale secondary to pulmonary emphysema: A study of 18 cases proved by autopsy. Am Heart J, 1958, 56: 352.

Pipberger HV, Goldman MJ, Littman D: Correlation of the orthogonal electrocardiogram and vectorcardiogram with constitutional variables in 518 men. Circulation, 1967, 35: 536.

Pruitt RD, Robinson JG: The electrocardiographic findings in patients undergoing surgical exploration of the mitral valve. Am Heart J, 1956, 52: 881.

Rautaharju PM, LaCroix AZ, Savage DD, *et al.*: Electrocardiographic estimate of left ventricular mass versus radiographic cardiac size and the risk of cardiovascular disease mortality in the epidemiologic follow-up study of the First National Health and Nutrition Examination Study. Am J Cardiol 1988, 62: 59-66.

Ray CT, Horan LG, Flowers NC: An early sign of right ventricular enlargement. J Electrocardiol, 1970, 3: 57.

Recavarren S, Arias-Stella J: Right ventricular hypertrophy in people born and living at high altitude. Brit Heart J, 1964, 26: 806.

Rees HA, Thomas AJ, Rossiter C: The recognition of coronary heart disease in the presence of pulmonary disease. Brit Heart J, 1964, 26: 233.

Ritter M, Kreuzer H, Kübler W, Loogen F: Häufigkeit von Kammerteilveränderungen im Elektrokardiogramm bei Patienten mit Mitralstenose. Zschr f Kardiol, 1974, 63: 1000.

Roman GT jr, Walsh TJ, Massie E: Right ventricular hypertrophy Correlation of electrocardiographic and anatomic findings. Am J Cardiol, 1961, 7: 481.

Romhilt DW, Estes EH: Point-score system for the ECG diagnosis of left ventricular hypertrophy. Am Heart J, 1968, 75: 752.

Rosenfeld I, Goodrich Kassenbaum G: The electrocardiographic recognition of left ventricular hypertrophy. Am Heart J, 1962, 63: 731.

Sannerstedt R, Bjure J, Varnauskas E: Correlation between electrocardiographic changes and systemic hemodynamics in human arterial hypertension. Am J Cardiol, 1970, 26: 117.

Schilacci G, Verdecchia P, Borgioni C, et al: Improved electrocardiographic diagnosis of left ventricular hypertrophy. Am J Cardiol, 1994, 74: 714-719.

Schucan D: Die Hypertrophie des rechten Ventrikels bei Mitralstenose. Vergleich Elektrokardiogramm-Hämodynamik--Operationsbefund. Zschr f Kardiol, 1974, 63: 243.

Schwartzbach W: Ekg-Veränderungen beim dekompensierten chronischen Cor pulmonale. Zschr f Kreislauff, 1964, 53: 1002.

Scott RC, Kaplan S, Fowler NO: The electrocardiographic pattern of right ventricular hypertrophy in chronic cor pulmonale. Circulation, 1955, 11: 927 (b).

Scott RC, Seiwert VJ, Simon DL: Left ventricular hypetrophy: Study of accuracy of current electrocardiographic criteria when compared with autopsy findings in one hundred cases. Circulation, 1955, 11: 89 (a).

Scott RC: Correlation between the electrocardiographic patterns of ventricular hypertrophy and the anatomic findings. Circulation, 1960, 21: 256.

Sedziwy L, Shillingford J: Cardiographic patterns in systolic and diastolic overload of the left ventricle. Brit Heart J, 1961, 23: 533.

Selzer A, Elnother CL, Packard P, Stone AO, Quinn JE: Reability of electrocardiographic diagnosis of left ventricular hypertrophy. Circulation, 1958, 17: 255.

Selzer A, Naruse DY, York E, Kahn KA, Matthews HB: Electrocardiographic findings in concentric and eccentric left ventricular hypertrophy. Am Heart J, 1962, 63: 320.

Semler HJ, Pruitt RD: An electrocardiographic estimation of the pulmonary vascular obstruction in 80 patients with mitral stenosis. Am Heart J, 1960, 59: 541.

Silber AM, Siderides, LE, Antonius, NA: The right precordial leads in congenital heart disease manifesting right ventricular preponderance. Am J Cardiol, 1959, 3: 713.

Silber EN, Katz LN: Heart Disease. Macmillan Publishing Co., New York - London, 1977: 294-351.

Sodi Pallares D: A new Basis of Electrocardiography. CV Mosby Comp, St. Louis, 1956: 49.

Sokolow M, Lyon TP: The ventricular complex in left ventricular hypertrophy as obtained by unipolar precordial and limb leads. Am Heart J, 1949, 37: 161 (a).

Sokolow M, Lyon TP: The ventricular complex in right ventricular hypertrophy as obtained by unipolar precordial anf limb leads. Am Heart J, 1949, 38: 273 (a).

Sokolow M, Perloff D: The prognosis of essential hypertension treated conservatively. Circulation, 1961, 23: 697.

Sokolow M, Werdegar D, Kain HK: Relationship between level of blood pressure measured casually and by recorders and severity of complications in essential hypertension. Circulation, 1966, 34: 279.

CAPITOLUL 7

Cardiopatiile congenitale la adult

Dextrocardia

Dextrocardiile sunt clasificate în: (1) dextrocardie cu situs inversus (dextrocardie de tip I), (2) dextrocardie izolată (dextrocardie de tip II), (3) dextroversiune (dextrocardie corectată, dextrocardie de tip III) şi (4) dextropoziţie a inimii (dextrocardie secundară, dextrocardie de tip IV). În mod practic, numai prima şi ultima se întâlnesc la persoanele adulte.

Dextrocardia cu situs inversus (dextrocardia de tip I)

Constă dintr-o transpoziţie „în oglindă" a inimii, încât cavităţile stângi şi vârful sunt situate la dreapta şi cavităţile drepte la stânga, vârful fiind constituit de către ventriculul stâng. O transpoziţie similară „în oglindă" se constată şi la nivelul altor organe: splină, ficat, stomac. În general, această condiţie nu are semnificaţie clinică, în afară de faptul că poate complica diagnosticul unei boli abdominale. Totuşi, persoanele cu dextrocardie şi situs inversus prezintă adesea, asociate, sinusita şi bronşiectazia (triada sau sindromul Kartagener) sau asplenie.

Criterii de diagnostic electrocardiografic

(Friedberg CK, 1966; Chou TC, 1979)

1. Derivaţia I înregistrează o „imagine în oglindă" a deflexiunilor derivaţiei I normale: unde P, complexe QRS şi unde T negative.
2. Derivaţia aVR înregistrează deflexiuni pozitive şi derivaţia aVL deflexiuni negative (invers ca în condiţii normale).
3. Derivaţia II reprezintă echivalentul derivaţiei III şi viceversa.
4. Derivaţiile precordiale de la V_1 la V_6 înregistrează complexe QRS de amplitudine descrescătoare (derivaţia V_1 este echivalentul derivaţiei V_2 şi viceversa, iar derivaţiile V_3 şi V_4 sunt echivalente cu derivaţiile V_{3R} şi, respectiv, V_{4R}).
5. Traseul electrocardiografic se „normalizează" dacă se repetă înregistrarea inversând electrozii braţ drept – braţ stâng şi plasând electrozii precordiali în puncte echivalente („în oglindă") pe hemitoracele drept (fig. 7.1). În acest mod pot fi interpretate corect şi anomaliile electrocardiografice adiţionale (fig. 7.2, 7.3 şi 7.4).

Diagnosticul diferenţial al dextrocardiei adevărate se face cu: (1) plasarea incorectă a electrozilor pe membre şi (2) ritmul atrial stâng. În primul caz, derivaţiile precordiale nu sunt influenţate (se observă o disimilaritate a derivaţiilor I şi V_6). În ritmul atrial stâng, unda P poate fi negativă în DI, însă complexul QRS şi unda T sunt normale. De asemenea, derivaţiile precordiale nu sunt modificate.

Dextrocardia izolată (dextrocardia de tip II)

Dextrocardia izolată constă dintr-o transpoziţie „în oglindă" a inimii şi cavităţilor cardiace, fără modificarea poziţiei viscerelor abdominale. Această formă de dextrocardie este însoţită aproape constant de alte anomalii cardiace (cord trilocular biatrial, stenoză sau atrezie de arteră pulmonară, transpoziţie corectată a marilor vase etc.). În consecinţă, aspectele electrocardiografice sunt mai complexe decât în dextrocardia de tip I. În contrast cu dextrocardia cu situs inversus, unda P este de cele mai multe ori pozitivă în DI.

Dextroversiunea inimii (dextrocardia corectată, dextrocardia de tip III)

Constă din deplasarea şi rotaţia inimii, încât aceasta este situată în hemitoracele drept, fără inversiunea cavităţilor. Cavităţile stângi sunt situate la stânga, iar cele drepte la dreapta şi posterior. Foarte frecvent se asociază cu alte anomalii congenitale (transpoziţia marilor vase, atrezie de arteră pulmonară, cor biloculare, pentalogie Fallot). Pe electrocardiogramă se constată inversiunea undei T în DI şi unde Q adânci în DII şi DIII. Însă, aspectul electrocardiografic este influenţat în mod major de anomaliile cardiace asociate.

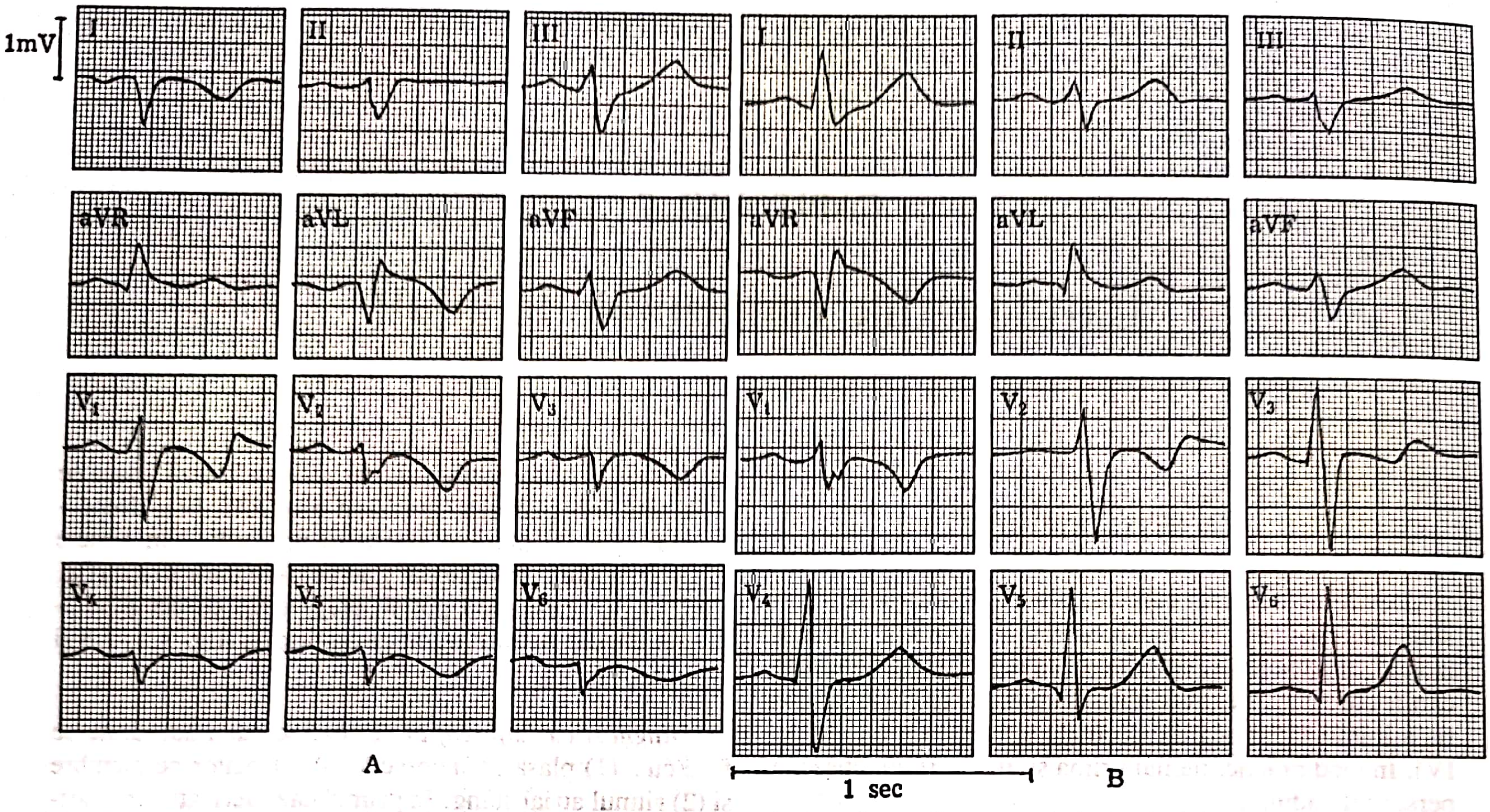
1mV
I
II
III
I
II
III
aVR
aVL
aVF
aVR
aVL
aVF
V1
V2
V3
V1
V2
V3
V4
V5
V6
V4
V5
V6
A
1 sec
B

Fig. 7.1: *Dextrocardie cu situs inversus (bolnav în vârstă de 30 de ani, cu diagnosticul clinic de defect septal ventricular). A. Înregistrare cu electrozii plasați în mod convențional. B. Înregistrare cu electrozii de pe brațele drept și stâng inversați, și electrozii precordiali aplicați „în oglindă" pe torace. Aspectul electrocardiografic este compatibil cu diagnosticul de hemibloc stâng anterior.*

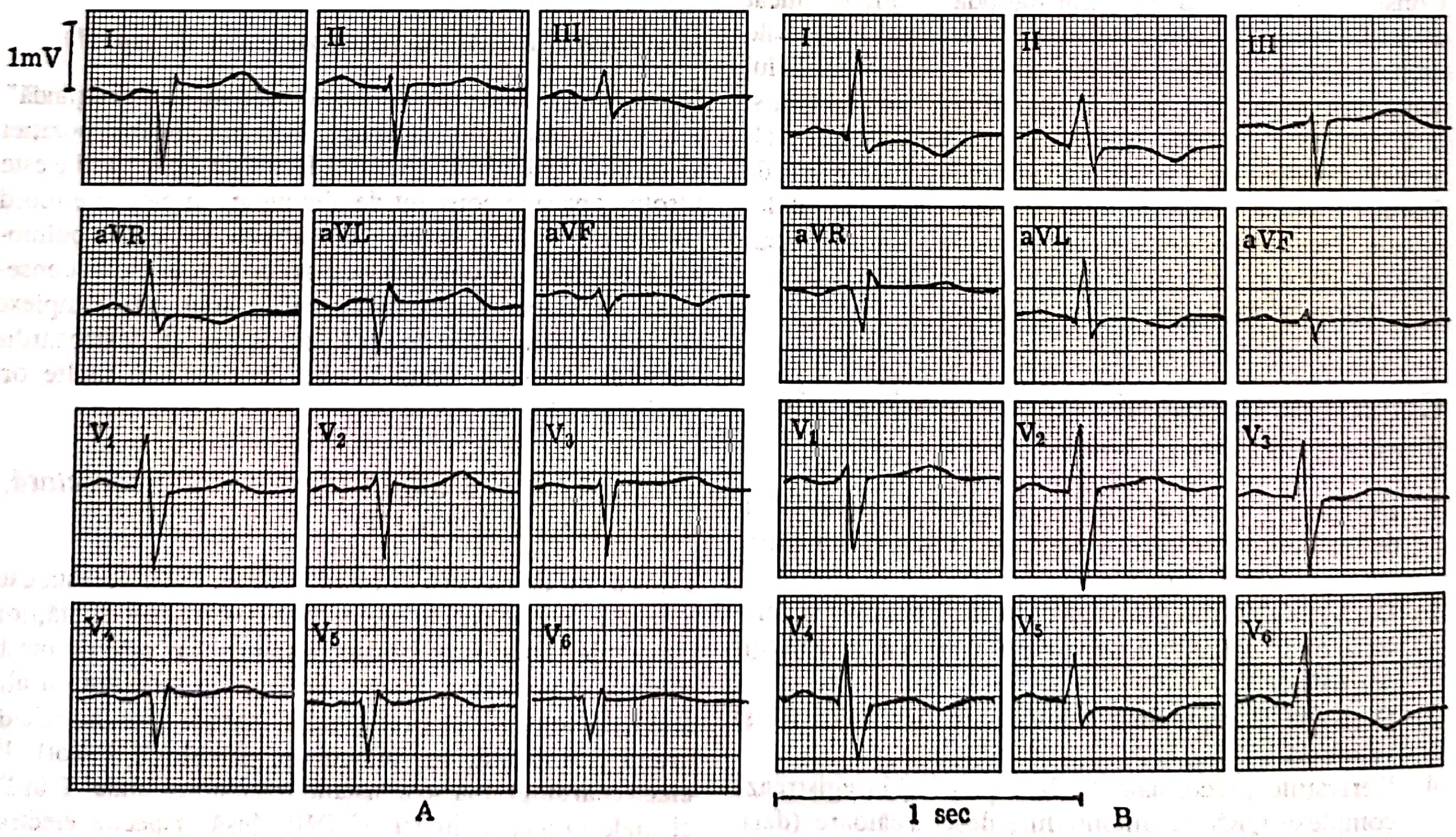
1mV
I
II
III
I
II
III
aVR
aVL
aVF
aVR
aVL
aVF
V1
V2
V3
V1
V2
V3
V4
V5
V6
V4
V5
V6
A
1 sec
B

Fig. 7.2: *Dextrocardie cu situs inversus (bolnav în vârstă de 46 de ani, cu diagnosticul de anemie primară, angină pectorală). A. Înregistrare cu electrozii plasați în mod convențional. B. Înregistrare cu electrozii de pe brațele drept și stâng inversați, și electrozii precordiali aplicați „în oglindă". Se observă prezența unor anomalii ST-T, probabil expresie a unei ischemii miocardice.*

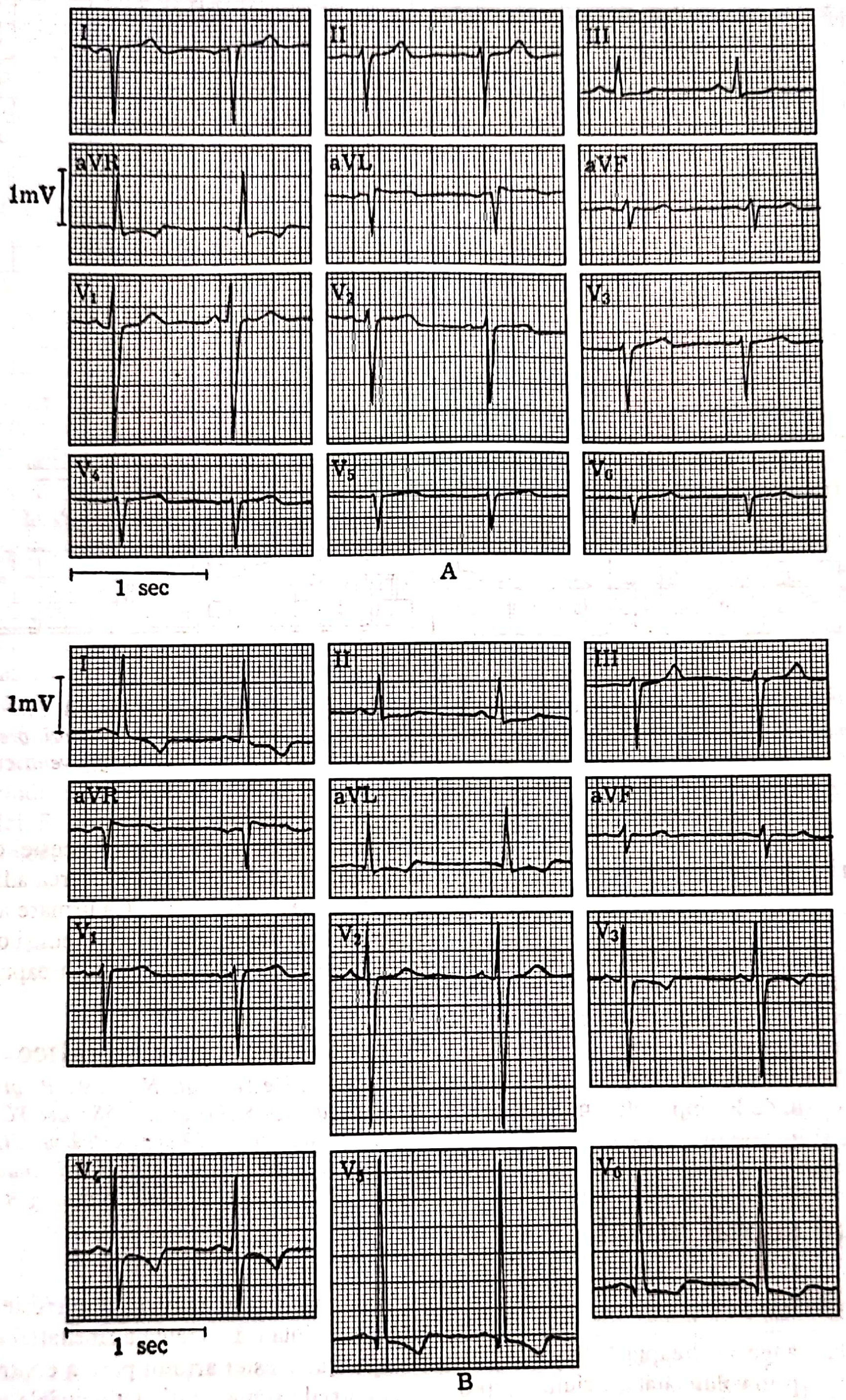
I
II
III
aVR
aVL
aVF
1mV
V1
V2
V3
V4
V5
V6
1 sec
A
I
II
III
1mV
aVR
aVL
aVF
V1
V2
V3
V4
V5
V6
1 sec
B

Fig. 7.3: *Dextrocardie cu situs inversus (bolnavă în vârstă de 51 de ani, cu diagnosticul clinic de hipertensiune arterială stadiul III și hemiplegie dreaptă consecutivă unui accident vascular cerebral). A. Înregistrare cu electrozii plasați în mod convențional. B. Înregistrare cu electrozii de pe brațul drept și stâng inversați, și electrozii precordiali aplicați „în oglindă" pe torace. Se observă prezența criteriilor de hipertrofie ventriculară stângă.*

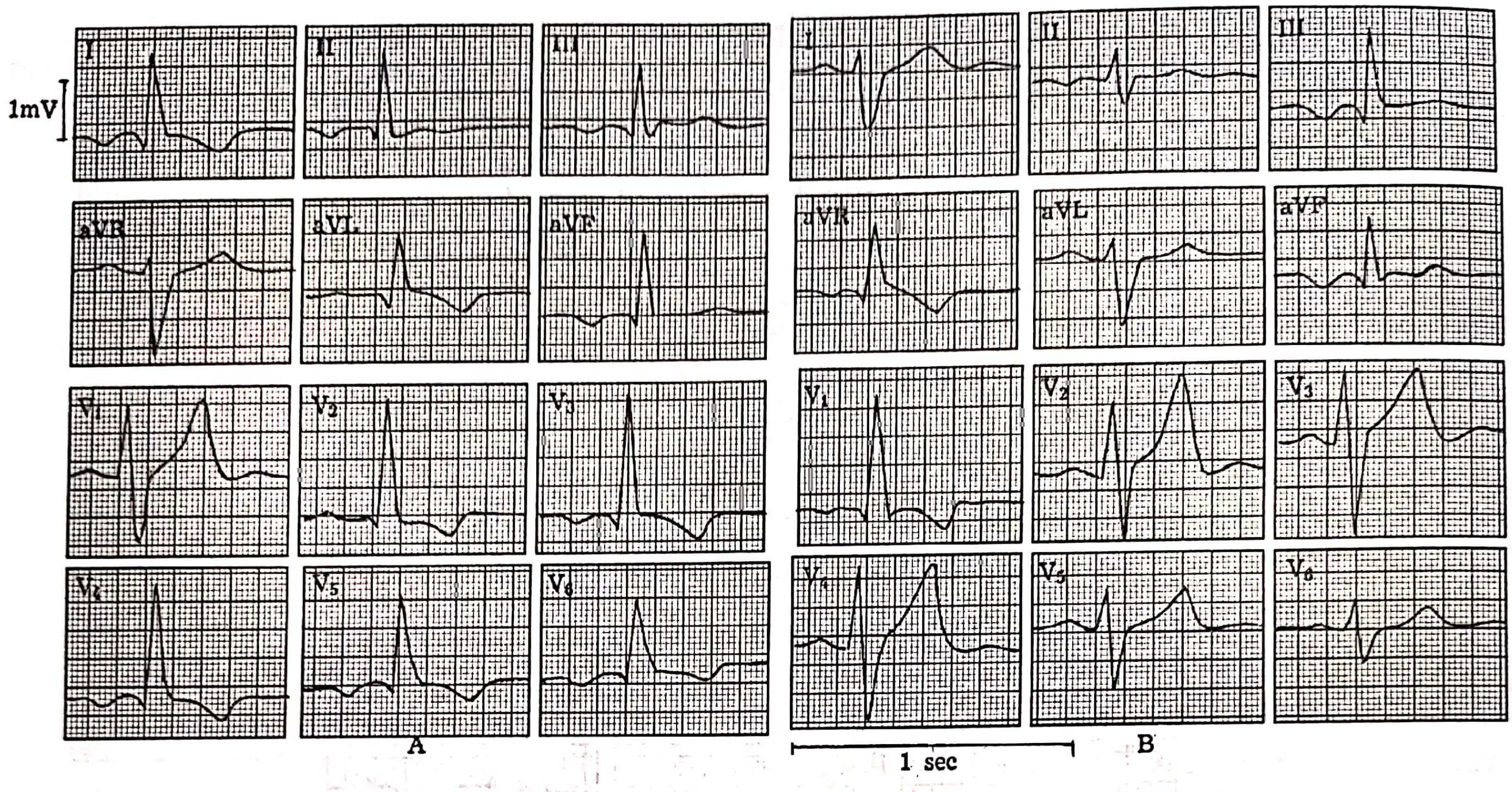

Fig. 7.4: *Tetralogie Fallot asociată cu dextrocardie şi situs inversus (bolnavă în vârstă de 21 de ani). A. Înregistrare cu electrozii plasaţi în mod convenţional. B. Înregistrare cu electrozii de pe braţele drept şi stâng inversaţi, şi electrozii precordiali aplicaţi „în oglindă" pe torace. Se observă prezenţa unui bloc de ramură dreaptă, asociat cu o hipertrofie ventriculară dreaptă.*

Dextropoziţia inimii (dextrocardia secundară, dextrocardia de tip IV)

Constă dintr-o deplasare a inimii la dreapta produsă de cauze extracardiace (boli pulmonare, pleurale sau ale diafragmului). În derivaţiile membrelor aspectul electrocardiografic este normal (unda P pozitivă). În derivaţiile precordiale potenţialele ventriculare stângi sunt înregistrate de la V_1 până la V_6 (unde R ample atât în derivaţiile precordiale stângi, cât şi în cele drepte).

Defectul septal atrial

Modificări hemodinamice

Şuntarea sângelui de la stânga la dreapta la nivel atrial determină supraîncărcarea prin volum atât a atriului drept, cât şi a ventriculului drept. Supraîncărcarea prin volum a inimii drepte determină hipertrofia zonei denumite crisa supraventricularis din calea de ejecţie a ventriculului drept, cu apariţia unor vectori QRS finali orientaţi la dreapta şi anterior. Aceşti vectori sunt răspunzători de prezenţa unei unde R' în V_1 (aspect rSR' sau RSR'). În evoluţie, instalarea hipertensiunii arteriale pulmonare determină supraîncărcarea prin presiune a ventriculului drept, încât se adaugă şi hipertrofia peretelui liber al acestei cavităţi: creşterea amplitudinii undei R' sau reducerea adâncimii undei S în V_1 (aspect rR', qR sau R). Ca urmare a dilataţiei cavităţii ventriculare drepte, apare cu timpul şi o creştere a duratei QRS (aspect de bloc de ramură dreaptă complet).

Aspecte electrocardiografice

(Burch GE şi De Pasquale N, 1959; Pryor R şi colab., 1959; Toscano-Barboza E şi colab., 1958; Lee YC şi Scherlis L, 1962; Gault JH şi colab., 1968; Kulbertus HE şi colab., 1968; Tikoff G şi colab., 1968; Wolf PS şi colab., 1968; Tan KT şi colab., 1975; Csapo G, 1980; Surawicz B şi Knilans TK, 2001)

Ritmul

În cele mai multe cazuri ritmul este sinusal. Bolnavii adulţi prezintă o incidenţă a fibrilaţiei atriale de 13-19%. La apariţia acestei aritmii pare a contribui creşterea presiunii atriale stângi şi dilataţia atrială stângă în condiţiile unui defect septal larg. Alte aritmii mai rare: flutter atrial şi tahicardie atrială.

Unda P

Semne de dilataţie atrială dreaptă pot apărea în derivaţiile membrelor sau în precordialele drepte cu o incidenţă până la 36%.

Intervalul PR

Un interval PR > 0.20 secunde se constată la 6-19% dintre bolnavii cu ostium secundum şi la 18-40% dintre cei cu ostium primum.

Complexul ventricular

În tipul ostium secundum axa QRS este deviată la dreapta (peste +100°) în majoritatea cazurilor. În tipul ostium primum, cea mai mare parte dintre bolnavi prezintă axa medie QRS deviată la stânga (mai mare de -30°). Deviaţia majoră la stânga a axei electrice QRS în tipul ostium primum pare a fi consecinţa unei depolarizări precoce a zonelor posterobazale ale ventriculului stâng, încât forţele electrice mai tardive ale depolarizării peretelui anteroatrial nu mai sunt contrabalansate. Acest tip de depolarizare ventriculară este condiţionat de configuraţia anatomică particulară a sistemului ramului stâng: deplasarea postero-inferioară a ramului stâng cu hipoplazia fasciculului antero-superior.

În circa 60% din cazuri complexul ventricular în V_1 este de tip rSR', cu o durată QRS ≤ 0.11secunde. Acest aspect, interpretat ca un „bloc de ramură dreaptă incomplet", exprimă în realitate o hipertrofie a căii de ejecţie a ventriculului drept (crista supraventricularis). După închiderea chirurgicală a defectului, unda R' descreşte de regulă în amplitudine în decurs de câteva luni. Absenţa regresiunii undei R' poate fi o indicaţie de închidere incompletă a defectului sau de hipertensiune arterială pulmonară fixă.

Blocul de ramură dreaptă complet (QRS ≥ 0.12 secunde) apare în 15-19% din cazuri şi este mai frecvent la persoanele în vârstă.

Confruntările hemodinamice nu atestă o corelaţie strânsă între morfologia complexului QRS în V_1 şi nivelul presiunii arteriale pulmonare. Totuşi, bolnavii cu undă R sau R' amplă sau cu tip qR în V_1 prezintă, în general, o presiune arterială pulmonară mai înaltă.

În fig. 7.5 şi 7.6 sunt redate două exemple de defect septal atrial (ostium secundum şi ostium primum), care prezintă o parte dintre aspectele electrocardiografice menţionate mai sus.

Defectul septal ventricular

Modificări hemodinamice

Dimensiunile defectului, volumul şuntului stânga-dreapta la nivel ventricular şi răspunsul patului vascular pulmonar condiţionează în cea mai mare măsură aspectul electrocardiografic. În condiţiile unui defect de dimensiuni mici,

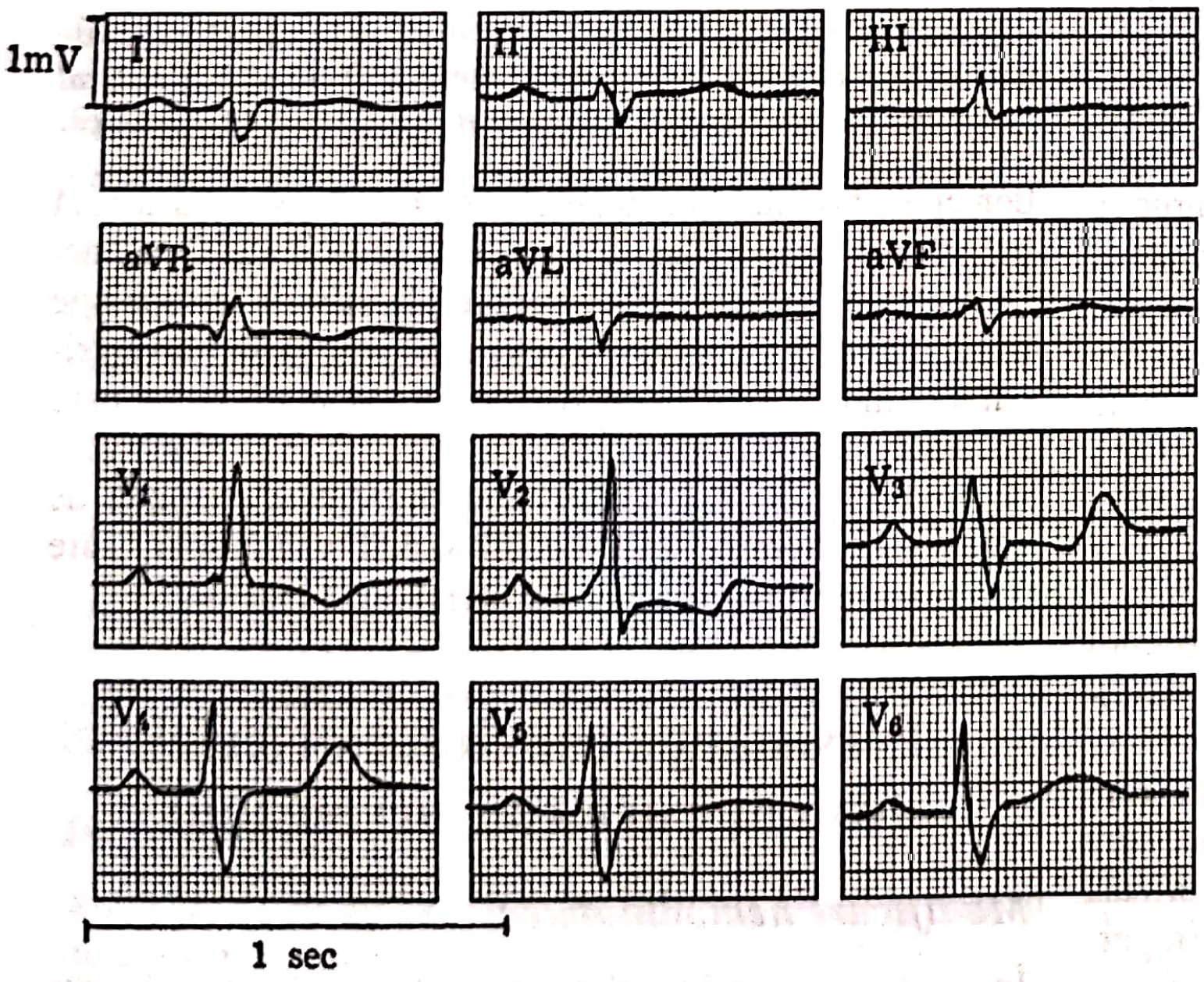

Fig. 7.5: *Defect septal tip „ostium secundum" (bolnav în vârstă de 27 de ani). În derivaţiile precordiale drepte, undele P prezintă o configuraţie care pledează pentru o dilataţie atrială dreaptă. Se remarcă, de asemenea, prezenţa unui bloc de ramură dreaptă. Axa electrică QRS în plan frontal este deviată la dreapta.*

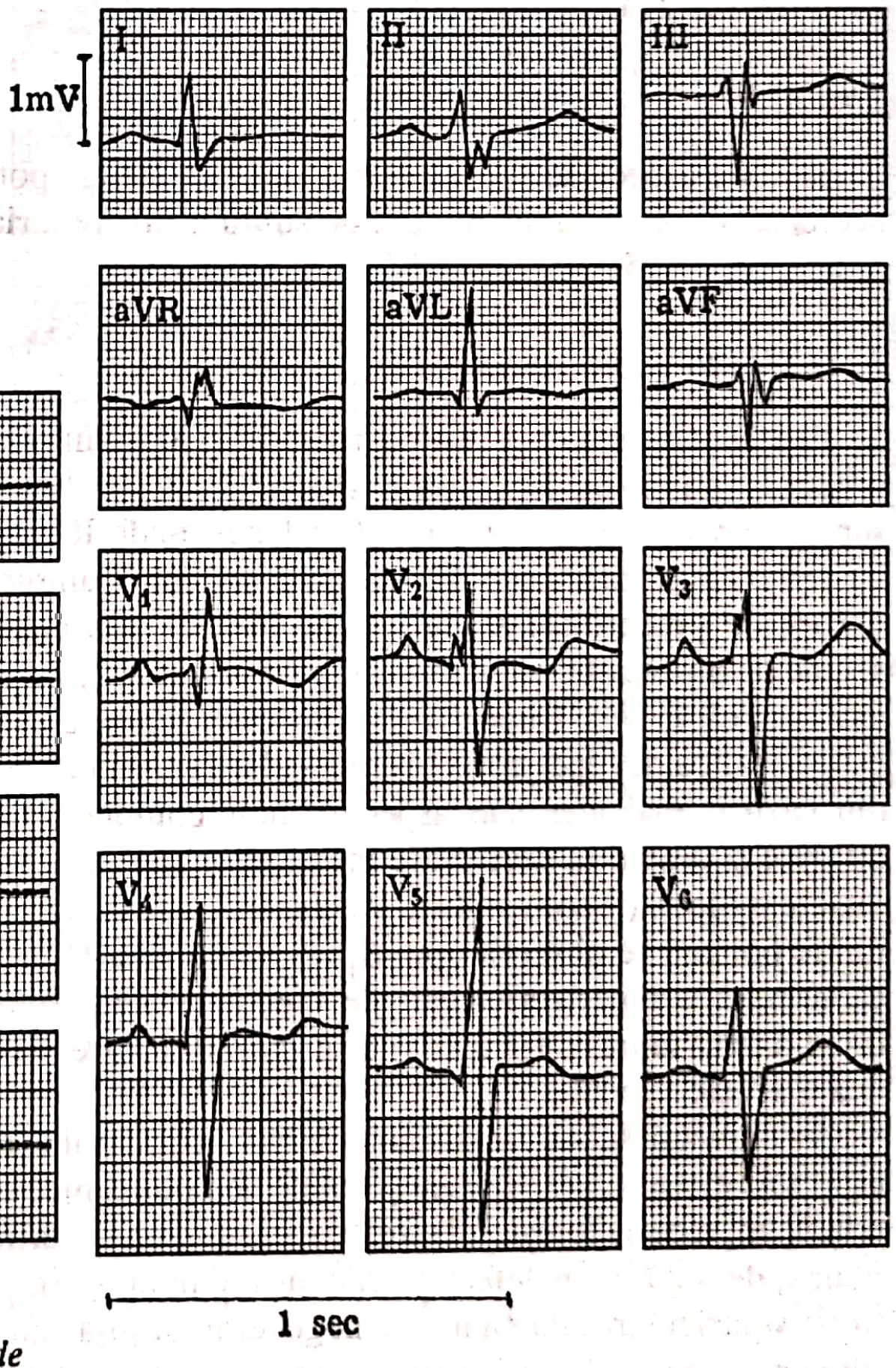

Fig. 7.6: *Defect septal atrial tip „ostium primum" (bolnavă în vârstă de 16 ani). Se remarcă prezenţa unui bloc de ramură dreaptă. Axa electrică QRS în plan frontal este deviată la stânga.*

modificările hemodinamice sunt nesemnificative şi electrocardiograma rămâne normală. Dimpotrivă, în prezenţa unui şunt mare stânga-dreapta, fluxul pulmonar crescut determină supraîncărcarea prin volum a ventriculului stâng (hipertrofie ventriculară stângă prin supraîncărcare diastolică). În evoluţie, creşterea rezistenţelor vasculare pulmonare determină dezvoltarea hipertrofiei ventriculare drepte. Electrocardiograma evidenţiază semne de hipertrofie ventriculară stângă, hipertrofie ventriculară dreaptă sau hipertrofie biventriculară, în funcţie de gradul anatomic al hipertrofiei ventriculare drepte.

Aspecte electrocardiografice

(Toscano-Barboza E şi Du Shane JW, 1959; Burch GE şi De Pasquale N, 1960; Neufeld HN şi colab., 1961; Scott RC, 1961; Vince DJ şi Keith JD, 1961; Papadopoulos C şi colab., 1965; Friedberg CK, 1966; Witham AC şi McDaniel JS, 1970; Chou TC, 1979; Csapo G, 1970; Surawicz B, Knilans TK, 2001)

Ritmul

În cea mai mare parte a cazurilor ritmul este sinusal. Foarte rar pot apărea ritmuri AV joncţionale sau extrasistolice ventriculare.

Unda P

Unde P cu aspect de supraîncărcare atrială stângă pot fi prezente în 2-33% din cazuri şi de supraîncărcare atrială dreaptă în 10-25% din cazuri.

Complexul ventricular

La 10-15% dintre bolnavi este normal, în 2-10% din cazuri prezintă semne de hipertrofie ventriculară stângă prin supraîncărcare diastolică (unde Q adânci, unde R ample cu deflexiunea intrinsecoidă întârziată şi unde T ample în derivaţiile precordiale stângi) şi în 14-65% din cazuri, semne de hipertrofie ventriculară dreaptă (tip rR', R, RS, rSR' sau qR în V_1). După diverse rapoarte, semne electrocardiografice de hipertrofie biventriculară apar în 23-61% din cazuri, mai ales sub aspectul unor complexe QRS difazice şi ample în derivaţiile membrelor sau în precordialele mijlocii (fenomen Katz-Wachtel). La circa o treime dintre bolnavi se observă tipul $S_1S_2S_3$ şi o undă R' în V_1, ca urmare a hipertrofiei căii de ejecţie a ventriculului drept (crista supraventricularis) prin supraîncărcare diastolică a acestei cavităţi.

În defectul septal ventricular izolat, corelaţiile între aspectele electrocardiografice şi datele hemodinamice sunt relativ imprecise. Totuşi: (1) o electrocardiogramă normală indică, de regulă, un defect de dimensiuni mici, (2) hipertrofia ventriculară stângă indică în general un şunt stânga-dreapta moderat, fără creşterea rezistenţelor vasculare pulmonare, (3) hipertrofia ventriculară dreaptă izolată sugerează prezenţa hipertensiunii arteriale pulmonare, (4) hipertrofia biventriculară este un indicator pentru un defect mediu sau larg, cu un grad de hipertensiune arterială pulmonară variabil şi (5) prezenţa unei unde Q adânci (≥ 4.0 mm) în derivaţiile precordiale stângi, în asociaţie cu semne de hipertrofie ventriculară stângă sau biventriculară, indică în general rezistenţe vasculare pulmonare normale.

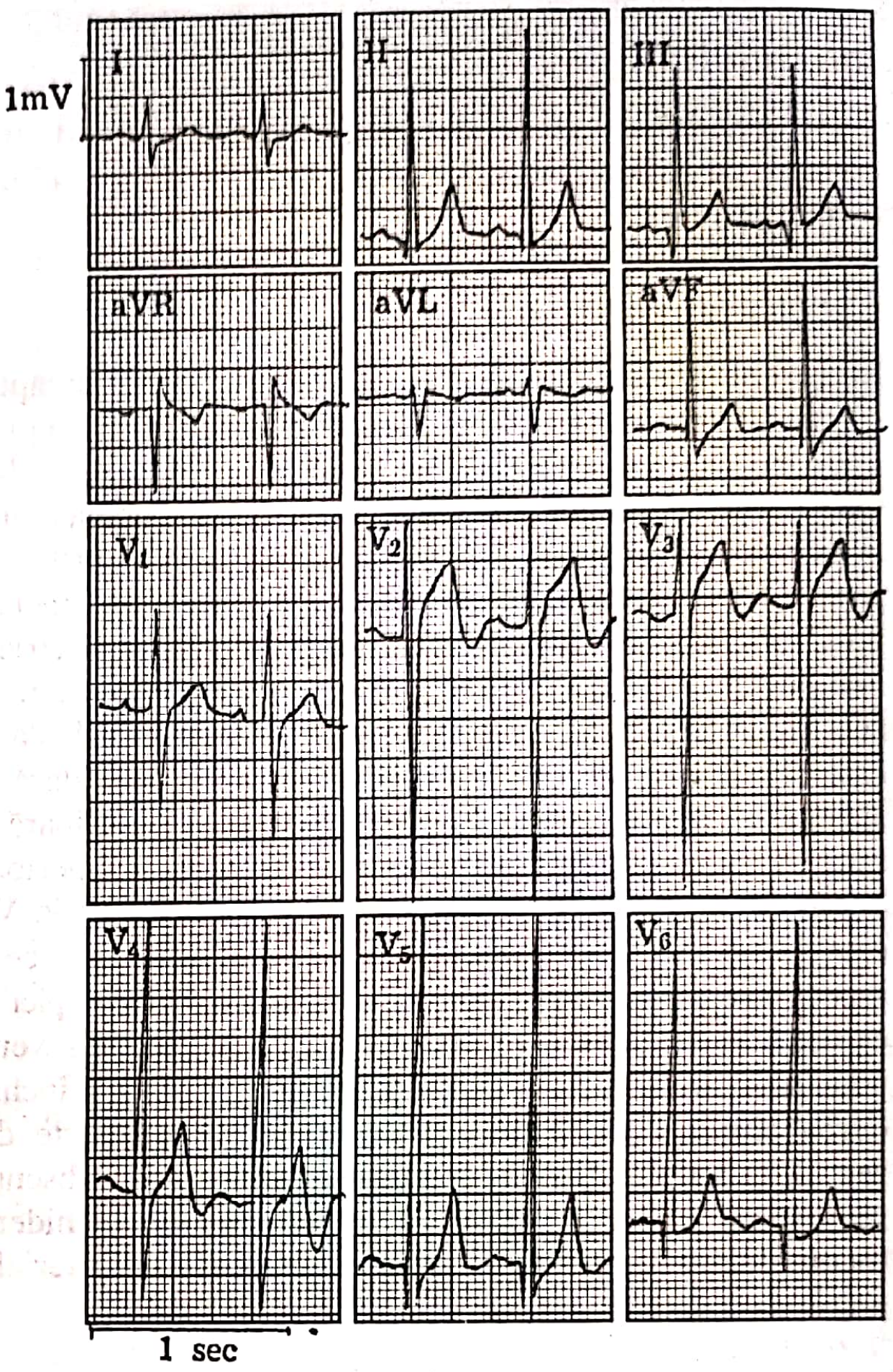

Fig. 7.7: *Defect septal ventricular (bolnav în vârstă de 20 de ani). Aspectul electrocardiografic pledează pentru diagnosticul de hipertrofie ventriculară stângă prin supraîncărcare diastolică.*

În fig. 7.7, 7.8 şi 7.9 sunt prezentate exemple de electrocardiograme în defectul septal ventricular, care îndeplinesc în parte criteriile menţionate mai sus.

Persistenţa canalului arterial (canalul arterial permeabil)

Modificări hemodinamice

În cazul persistenţei canalului arterial, şuntul stânga-dreapta la nivel arterial determină creşterea reîntoarcerii venoase la auriculul şi ventriculul stâng. Dacă şuntul stânga-dreapta este mai mic, electrocardiograma poate fi normală. La început, modificările electrocardiografice sunt expresia

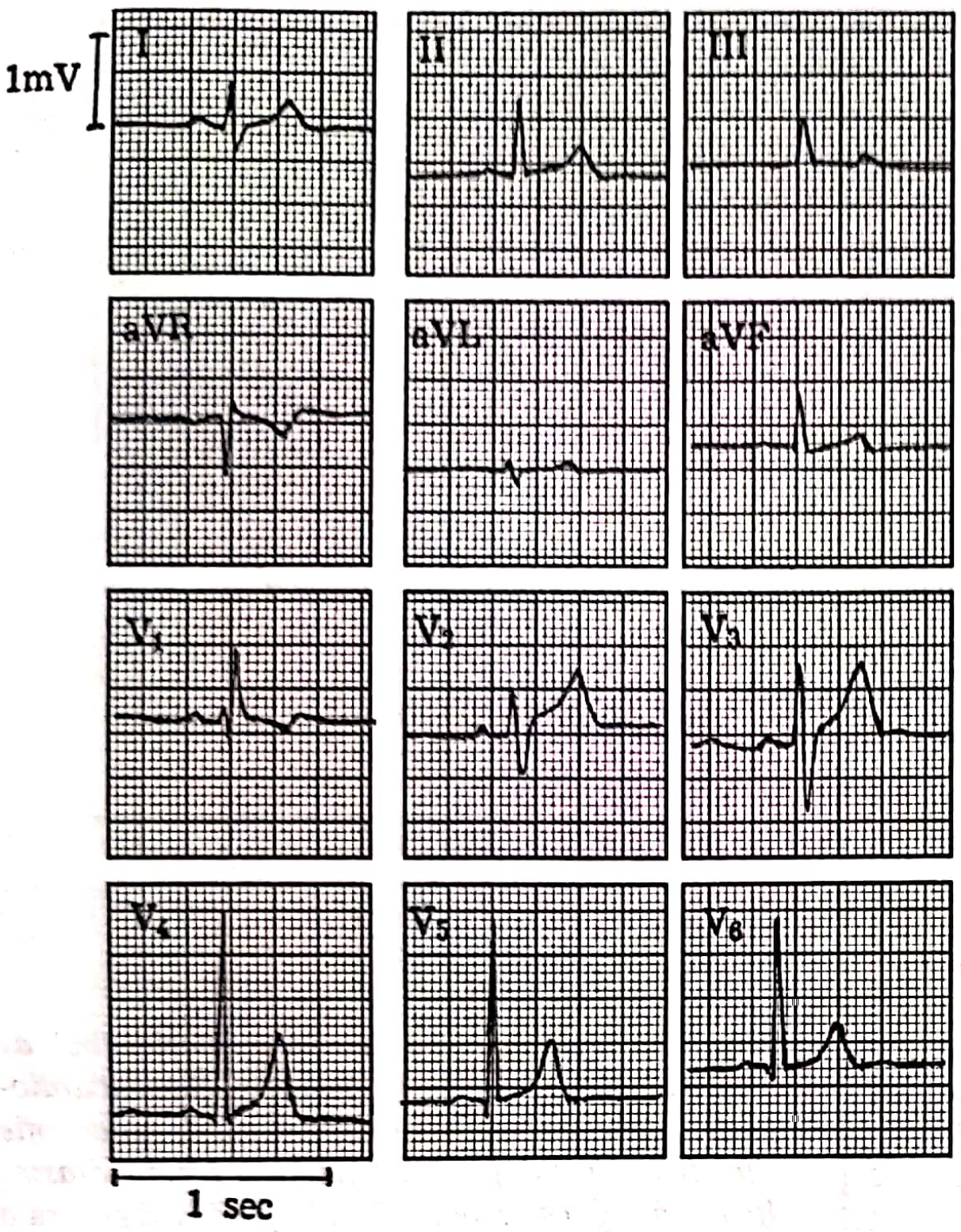

Fig. 7.8: *Defect septal ventricular (bolnav în vârstă de 32 de ani). Se observă prezenţa tipului rsR' în derivaţia V_1 (hipertrofia căii de ejecţie a ventriculului drept – crista supraventricularis).*

supraîncărcării prin volum a cavităţilor stângi (dilataţie atrială stângă şi hipertrofie ventriculară stângă prin supraîncărcare diastolică). Dezvoltarea în evoluţie a hipertensiunii arteriale pulmonare, consecutiv creşterii rezistenţelor vasculare pulmonare, determină hipertrofia ventriculară dreaptă şi inversiunea şuntului (sindrom Eisenmenger).

Aspecte electrocardiografice

(Chou TC, 1979; Csapo G, 1979; Surawicz B, Knilans TK, 2001)

Ritmul

În mod practic, ritmul este sinusal în toate cazurile.

Unda P

Unda P prezintă o configuraţie care pledează pentru o dilataţie atrială stângă în circa 30% din cazuri.

Intervalul PR

Apare prelungit în circa 10% din cazuri şi revine la normal după ligatura canalului.

Complexul ventricular

Pot apărea următoarele aspecte: (1) complex QRS normal (mai ales la adulţii peste 30 de ani), (2) hipertrofie ventriculară stângă tip supraîncărcare diastolică (unde Q adânci, unde R ample cu deflexiunea intrinsecoidă întârziată, supradenivelare ST concavă în sus şi unde T ample în derivaţiile precordiale stângi), (3) hipertrofie ventriculară stângă cu subdenivelarea segmentului ST şi inversiunea undelor T în derivaţiile precordiale stângi, (4) hipertrofie biventriculară şi (5) aspect rSr' în V_1. La bolnavii cu hipertensiune arterială pulmonară şi şunt inversat (dreapta-stânga), traseul electrocardiografic evidenţiază dilataţia atrială dreaptă sau combinată. În aceste cazuri, spre deosebire de sindromul Eisenmenger din defectul septal atrial sau tetralogia Fallot, undele R în derivaţiile precordiale stângi sunt relativ ample.

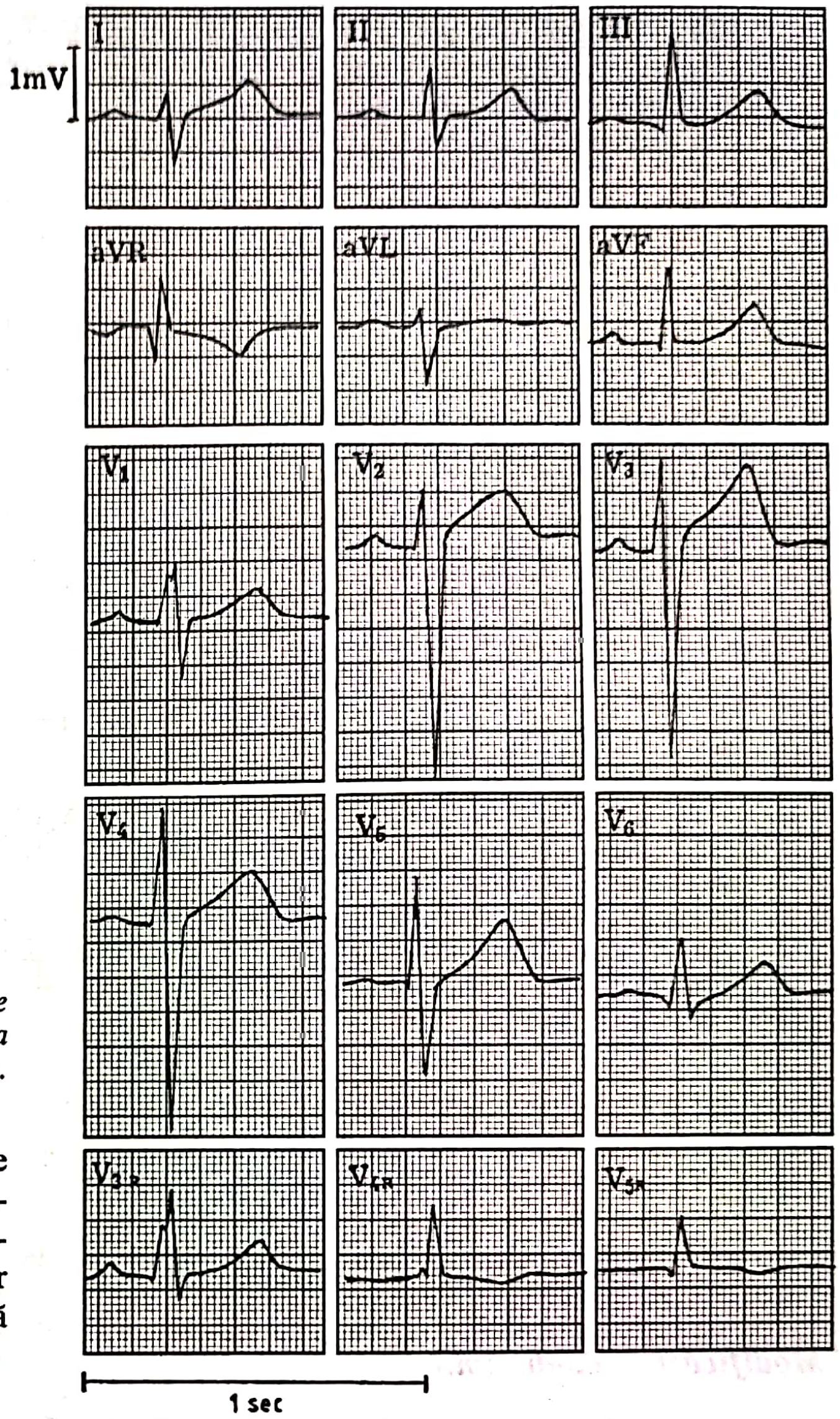

Fig. 7.9: *Defect septal ventricular (bolnav în vârstă de 20 de ani). Aspectul electrocardiografic este compatibil cu diagnosticul de hipertrofie biventriculară: axa electrică QRS deviată la dreapta (+130°), unde S adânci (35 mm) în V_2, complex QRS difazic şi amplu în V_4, şi tip qR în V_{5R}.*

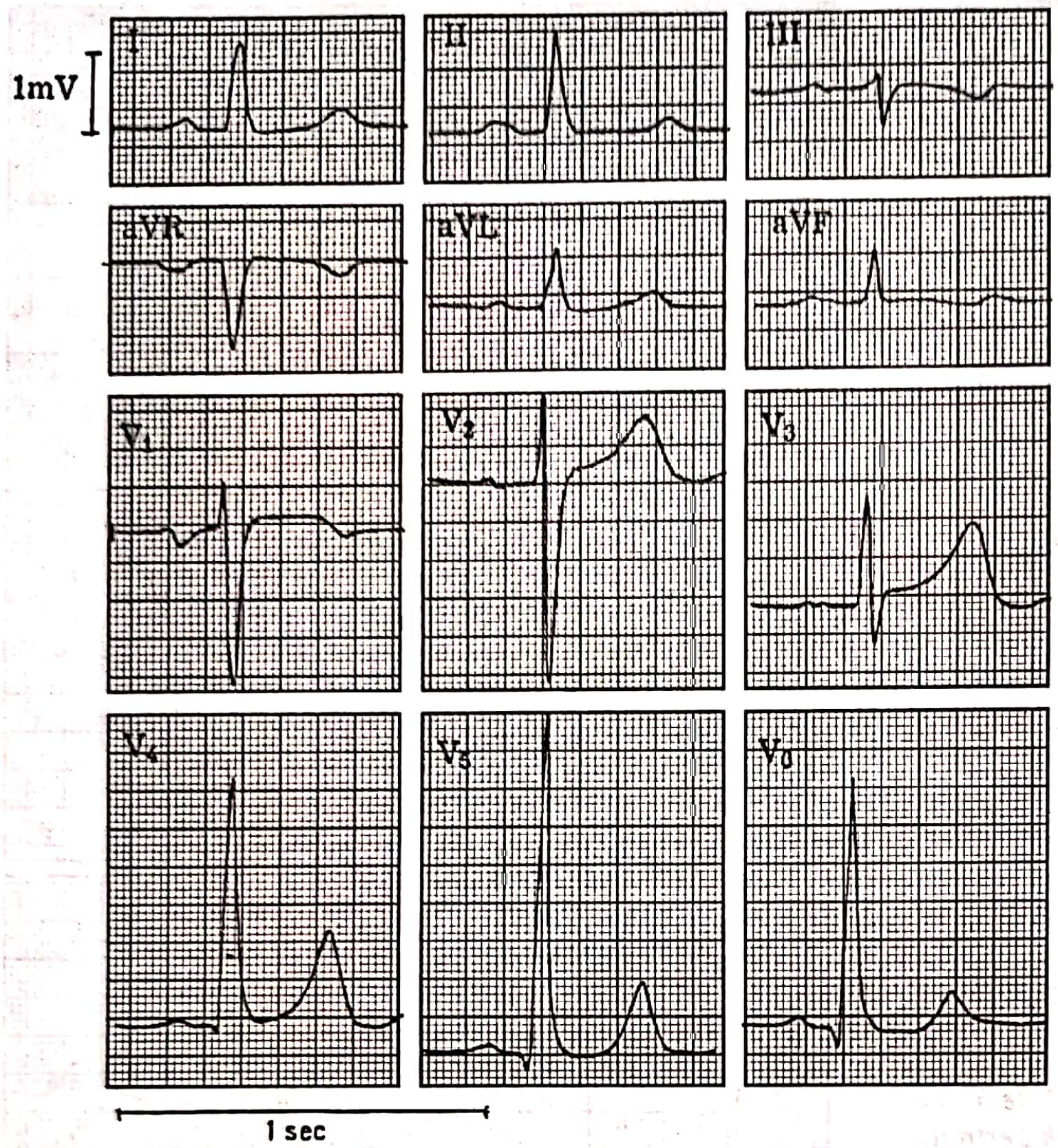

Fig. 7.10 : *Persistență a canalului arterial (bolnav în vârstă de 27 de ani). Aspectul electrocardiografic este compatibil cu diagnosticul de hipertrofie ventriculară stângă prin supraîncărcare diastolică. Configurația undei P în V_1 pledează pentru o dilatație atrială stângă.*

În fig. 7.10 este prezentată o electrocardiogramă la un bolnav în vârstă de 21 de ani cu persistența canalului arterial.

Coarctația de aortă

Modificări hemodinamice

În coarctația de aortă, constricția este localizată cel mai adesea imediat după emergența arterei subclaviculare stângi. Mult mai rar, sediul constricției este situat mai jos, uneori la nivelul aortei abdominale. În prezența unei îngustări semnificative a lumenului aortic se instalează o hipertensiune arterială la nivelul membrelor superioare și o hipotensiune la nivelul celor inferioare. Creșterea postsarcinii în fața ventriculului stâng are drept urmare apariția unei hipertrofii ventriculare stângi.

Aspecte electrocardiografice

(Friedberg CK, 1966; Gaum WE și colab., 1972; Chou TC, 1979)

Ritmul

Ritmul este constant sinusal.

Unda P

În circa 20% dintre cazuri apar semne electrocardiografice de dilatație atrială stângă.

Interval PR

În circa 10% dintre cazuri intervalul PR este prelungit.

Complexul ventricular

Pot apărea următoarele aspecte : (1) complex ventricular normal (40-50% din cazuri), (2) creșterea voltajului QRS, însă cu unde T normale (22% din cazuri), (3) hipertrofie ventriculară stângă cu inversiunea undelor T în derivațiile precordiale stângi (18% din cazuri), mai ales atunci când există cauze adiționale de suprasolicitare ventriculară stângă : leziuni aortice, persistența canalului arterial, defect septal ventricular sau hipertensiune arterială severă, (4) tip rSR' în V_1 (tip „bloc de ramură dreaptă complet sau incomplet", cu patogenie neclară) în 10-20% din cazuri și (5) bloc de ramură stângă (excepțional de rar).

În fig. 7.11 este prezentat un exemplu de coarctație de aortă care îndeplinește criteriile electrocardiografice de hipertrofie ventriculară stângă.

Modificările electrocardiografice din stenoza de aortă au fost prezentate în capitolul 6.

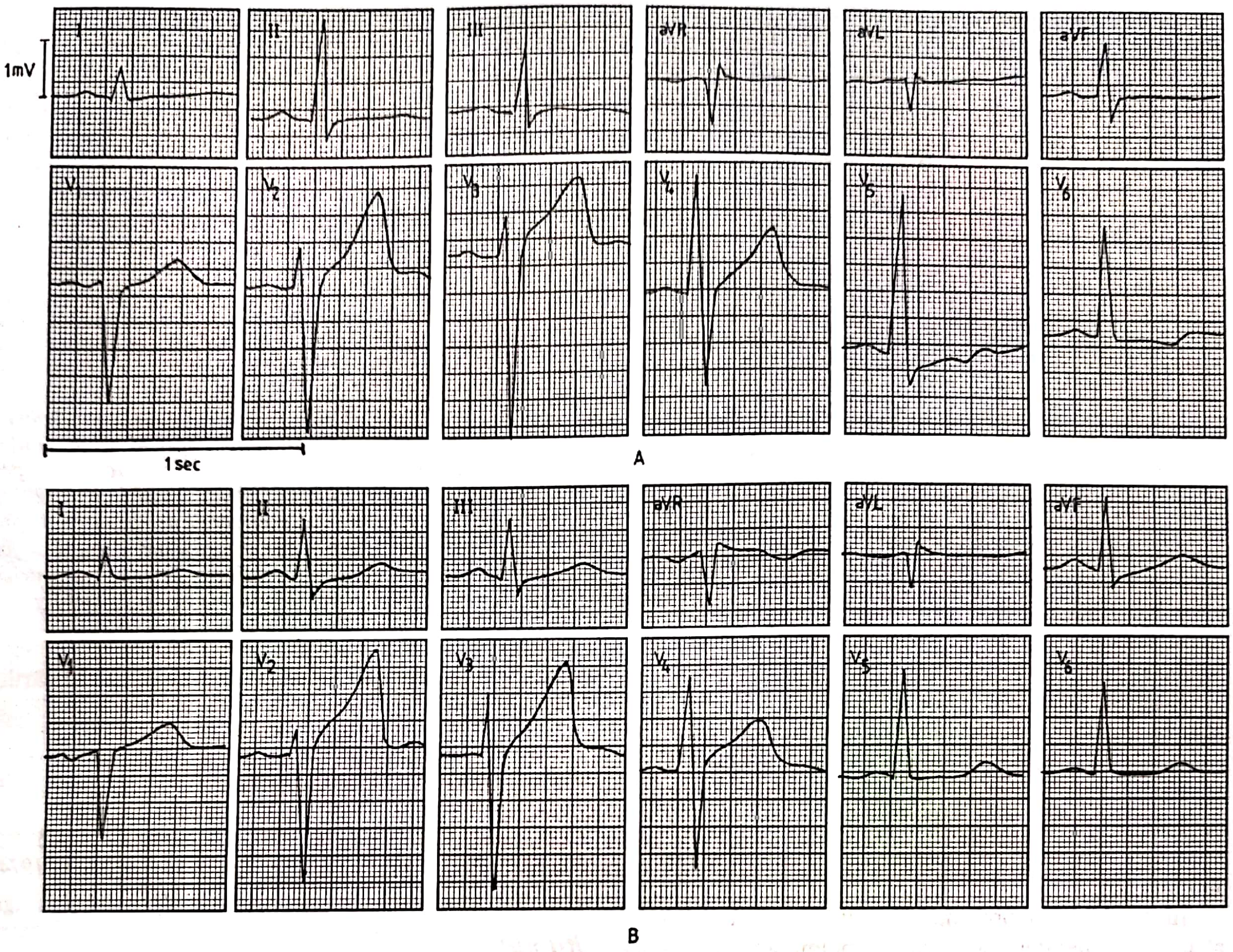

Fig. 7.11 : *Coarctaţie de aortă (bolnav în vârstă de 20 de ani). A. Preoperator: aspect electrocardiografic de hipertrofie ventriculară stângă. B. Postoperator (circa 5 luni după intervenţia chirurgicală) : regresiunea parţială a semnelor electrocardiografice de hipertrofie ventriculară stângă.*

Stenoza de arteră pulmonară

Modificări hemodinamice

Stenoza valvulară de arteră pulmonară determină o supraîncărcare prin presiune a ventriculului drept. În consecinţă, modificările electrocardiografice caracteristice constau din semne de hipertrofie atrială şi ventriculară dreaptă. Frecvenţa şi gradul anomaliilor electrocardiografice se corelează bine cu severitatea obstrucţiei.

Aspecte electrocardiografice

(Cayler GG şi colab., 1958; Bentivoglio LG şi colab., 1960; Yahini JH şi colab., 1960; Scherlis L şi colab., 1963; Friedberg CK, 1966; Chou TC, 1979; Csapo G, 1980)

Ritmul

În absenţa altor anomalii asociate, ritmul este constant sinusal.

Unda P

Unde P ≥ 3.0 mm (tip „pulmonar") se constată la 10-15% dintre bolnavi, mai ales la cazurile însoţite de creşteri majore ale presiunii intraventriculare drepte (peste 100 mm Hg).

Intervalul PR

Intervalul PR este uneori alungit, mai ales în cazurile cu creşteri majore ale presiunilor intraventriculare drepte.

Complexul ventricular

Pot apărea următoarele aspecte: (1) complex normal (circa 50% dintre bolnavi, majoritatea cu presiunea sistolică ventriculară dreaptă sub 60 mm Hg), (2) ÂQRS deviată la dreapta (în funcţie de severitatea stenozei), (3) durata QRS normală (sub 0.12 s), (4) undă R amplă în derivaţia V_1 (tip R, qR sau Rs), asociată cu subdenivelarea segmentului ST şi inversiunea undei T (indică, în general,

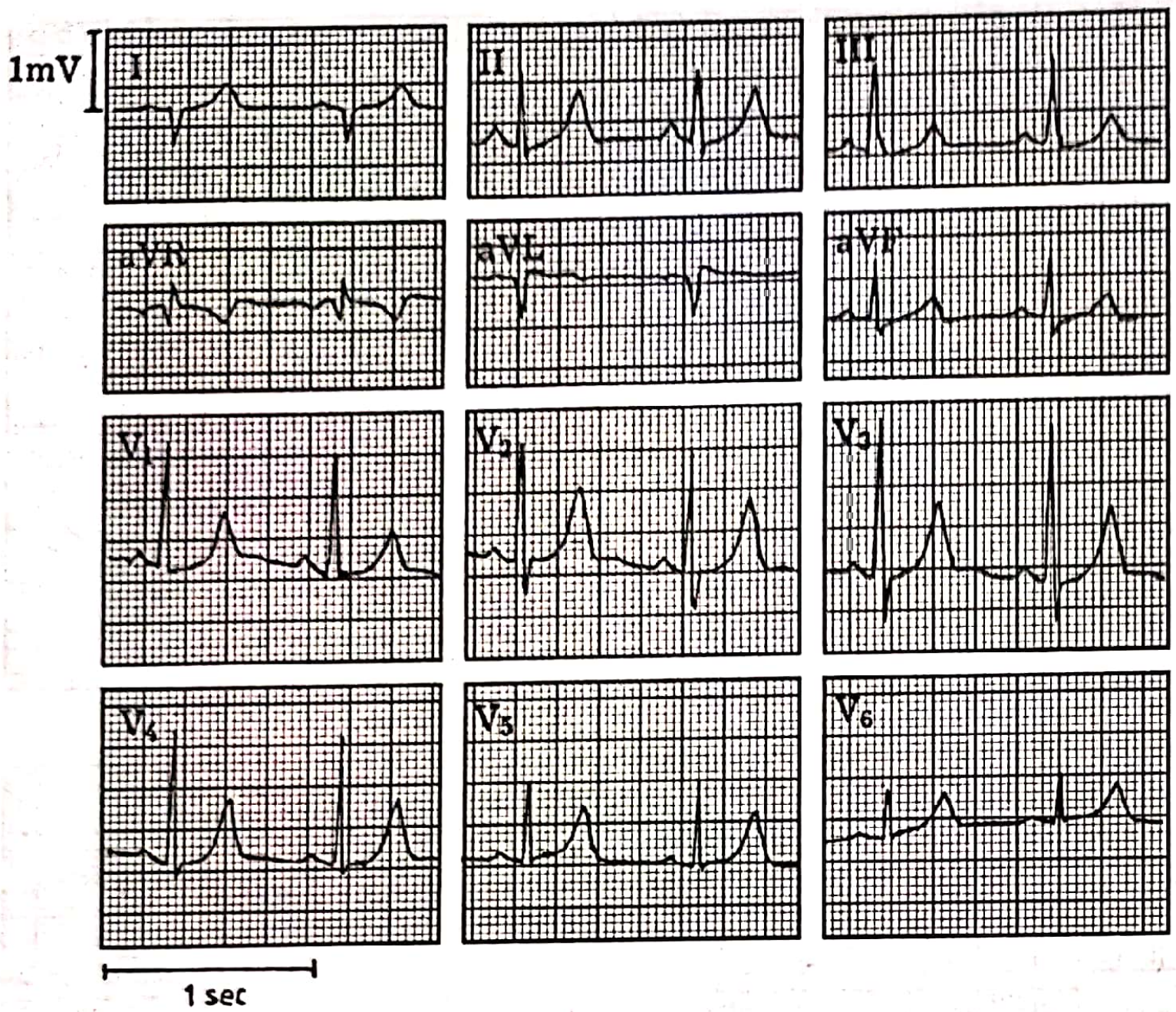

Fig. 7.12 : *Stenoză de arteră pulmonară (bolnavă în vârstă de 23 de ani). Aspectul electrocardiografic este compatibil cu diagnosticul de hipertrofie ventriculară dreaptă : ÂQRS = +120° şi tip qR în V_1. La explorarea hemodinamică, presiunea sistolică intraventriculară dreaptă a fost de 70 mm Hg, iar gradientul de presiune ventricul drept – arteră pulmonară de 53 mm Hg.*

o stenoză severă) ; o undă R > 20 mm în V_1 sau V_{4R} se însoţeşte de regulă de o presiune sistolică ventriculară dreaptă mai mare de 100 mm Hg, (5) tip rSR' în V_1 (în stenozele pulmonare mai puţin severe). Subdenivelarea segmentului ST şi inversiunea undei T în derivaţiile precordiale drepte se constată mai frecvent la bolnavii cu presiunea sistolică ventriculară dreaptă mai mare de 100 mm Hg.

În fig. 7.12 este prezentat aspectul electrocardiografic al unui caz de stenoză de arteră pulmonară (presiunea sistolică ventriculară dreaptă 70 mm Hg şi gradient transpulmonar 53 mm Hg).

Tetralogia Fallot

Modificări hemodinamice

Tetralogia Fallot este constituită din : defect septal ventricular, stenoză de arteră pulmonară, hipertrofie ventriculară dreaptă şi aortă „călare pe sept". Severitatea celor două anomalii principale – defectul septal şi stenoza de arteră pulmonară – este foarte variabilă. În consecinţă, această cardiopatie congenitală prezintă modificări hemodinamice de grade diferite, în funcţie de leziunea dominantă. În majoritatea cazurilor, presiunile sistolice din ventriculul stâng şi drept se egalizează, însă rezistenţele vasculare sunt mai mari în faţa inimii drepte. Drept urmare, apare un şunt dreapta-stânga şi bolnavul este cianotic. Mai rar, stenoza de arteră pulmonartă este moderată şi defectul septal ventricular de dimensiuni mai mari. În acest caz, şuntul este stânga-dreapta şi bolnavul este acianotic. Modificările electrocardiografice din tetralogia Fallot – deşi prezente în 95% din cazuri – nu sunt specifice, însă pot indica uneori tipul şi severitatea modificărilor hemodinamice.

Aspecte electrocardiografice

(Pileggi F şi colab., 1960 ; Bender SR şi colab., 1961 ; De Pasquale N şi Burch GE, 1961 ; Friedberg CK, 1966 ; Higgins CB şi Mulder DG, 1972 ; Krongrad E şi colab., 1974 ; Okoroma EO şi colab., 1975 ; Chou TC 1979)

Ritmul

Aproape constant ritmul este sinusal.

Unda P

Prezintă o configuraţie care atestă o dilataţie atrială dreaptă în 30-50% din cazuri. La majoritatea bolnavilor, undele P ample şi ascuţite se observă în derivaţiile membrelor, dar uneori pot fi limitate la derivaţiile precordiale drepte.

Intervalul PR

Apare prelungit în circa 5% din cazuri.

Complexul ventricular

În majoritatea cazurilor, durata QRS este normală. Următoarele aspecte apar mai frecvent : (1) ÂQRS deviată la dreapta, (2) semne de hipertrofie ventriculară dreaptă, (3) în derivaţia V_1 configuraţie de tip RS în 2/3 din cazuri şi, în ordinea descrescătoare a frecvenţei, tipurile R, rR', rSR', rS, RS şi qR. Amplitudinea undei R în V_1 nu este corelată cu nivelul presiunii intraventriculare drepte. Tipul rSR' apare mai frecvent la bolnavii cu şunt stânga-dreapta. Existenţa unui şunt stânga-dreapta este sugerată şi de prezenţa unor unde Q adânci sau de întârzierea debutului deflexiunii intrinsecoide în derivaţiile precordiale stângi (V_5, V_6). La persoanele adulte se constată mai frecvent tipul rSR', precum şi semne de hipertrofie ventriculară stângă. La bolnavii cianotici se pot constata pe traseul electrocardiografic semne de hipertrofie biventriculară. În cazuri foarte rare, electrocardiograma prezintă modificări nesemnificative.

La bolnavii cu tetralogie Fallot apare foarte frecvent postoperator un aspect de bloc de ramură dreaptă, ca urmare a lezării porţiunii proximale a ramului drept în cursul închiderii defectului septal ventricular sau a lezării ramurilor sale periferice în cursul ventriculotomiei drepte. În circa 10% dintre cazuri apare postoperator un hemibloc stâng anterior, adiţional blocului de ramură dreaptă, ca urmare a lezării fasciculului anterior al ramului stâng în cursul închiderii defectului septal ventricular.

În figurile 7.13 şi 7.14 sunt prezentate aspecte electrocardiografice la bolnavi cu tetralogie Fallot.

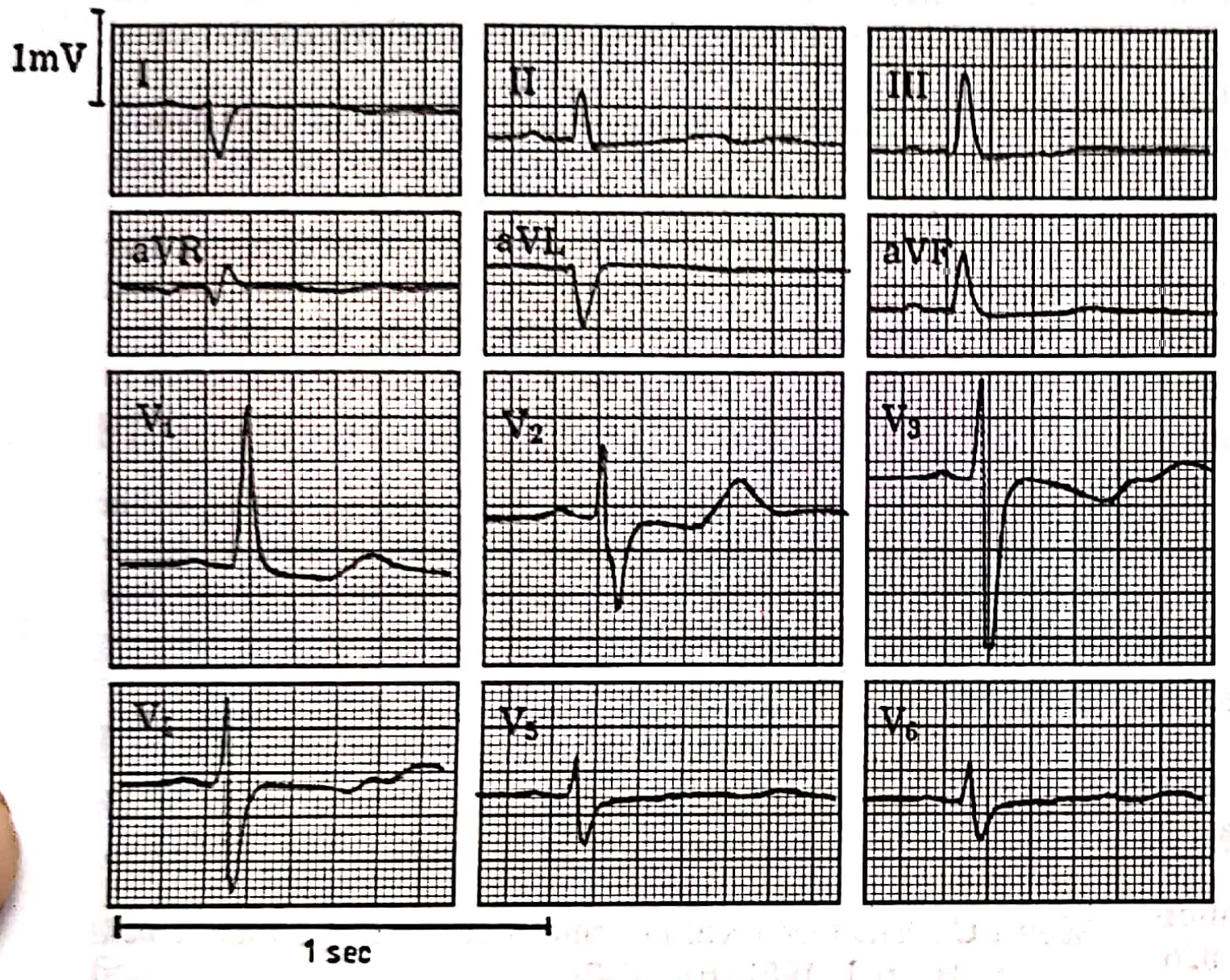

Fig. 7.13: *Tetralogie Fallot (bolnav în vârstă de 21 de ani). Se remarcă prezenţa criteriilor de hipertrofie ventriculară dreaptă : $\hat{A}QRS = +130°$, tip rS în DI şi qR în DIII, tip R în V_1 şi rS în V_5, V_6.*

Boala Ebstein

Modificări hemodinamice

Boala Ebstein este o leziune congenitală care constă în deplasarea inferioară în ventriculul drept a valvei tricuspide. Valva septală şi, adesea, cea posterioară, care în mod normal se inserează pe inelul fibros, sunt inserate pe peretele liber al ventriculului drept. Porţiunea din ventriculul drept situată deasupra valvei este încorporată în atriul drept (atrializarea ventriculului drept). Anomalia are următoarele consecinţe : (1) reducerea funcţiei de pompă a inimii, (2) apariţia unei insuficienţe tricuspidiene şi (3) creşterea dimensiunilor cavităţii atriale. În marea majoritate a cazurilor, este prezent şi un defect septal atrial tip foramen ovale sau ostium secundum, prin care sângele este şuntat din atriul drept în cel stâng.

Aspecte electrocardiografice

(Sodi-Pallares D şi Marsico F, 1955 ; Vacca JB şi colab., 1958 ; Schiebler GL şi colab., 1959 ; Friedberg CK, 1966 ; Genton E şi Blount SG, 1967 ; Bialostozky D şi colab., 1972 ; Chou TC, 1979 ; Surawicz B şi Knilans TK, 2001)

Ritmul

În 20-50% din cazuri, bolnavii prezintă crize de tahicardie paroxistică supraventriculară (atrială sau AV joncţională). Mai rar, se constată apariţia fibrilaţiei sau flutterului atrial.

Unda P

În circa 60-95% din cazuri, undele P sunt ample şi ascuţite sau lărgite, ca urmare a dilataţiei (şi uneori hipertrofiei) atriului drept. Lărgirea undei P este expresia creşterii timpului de activare a miocardului atrial.

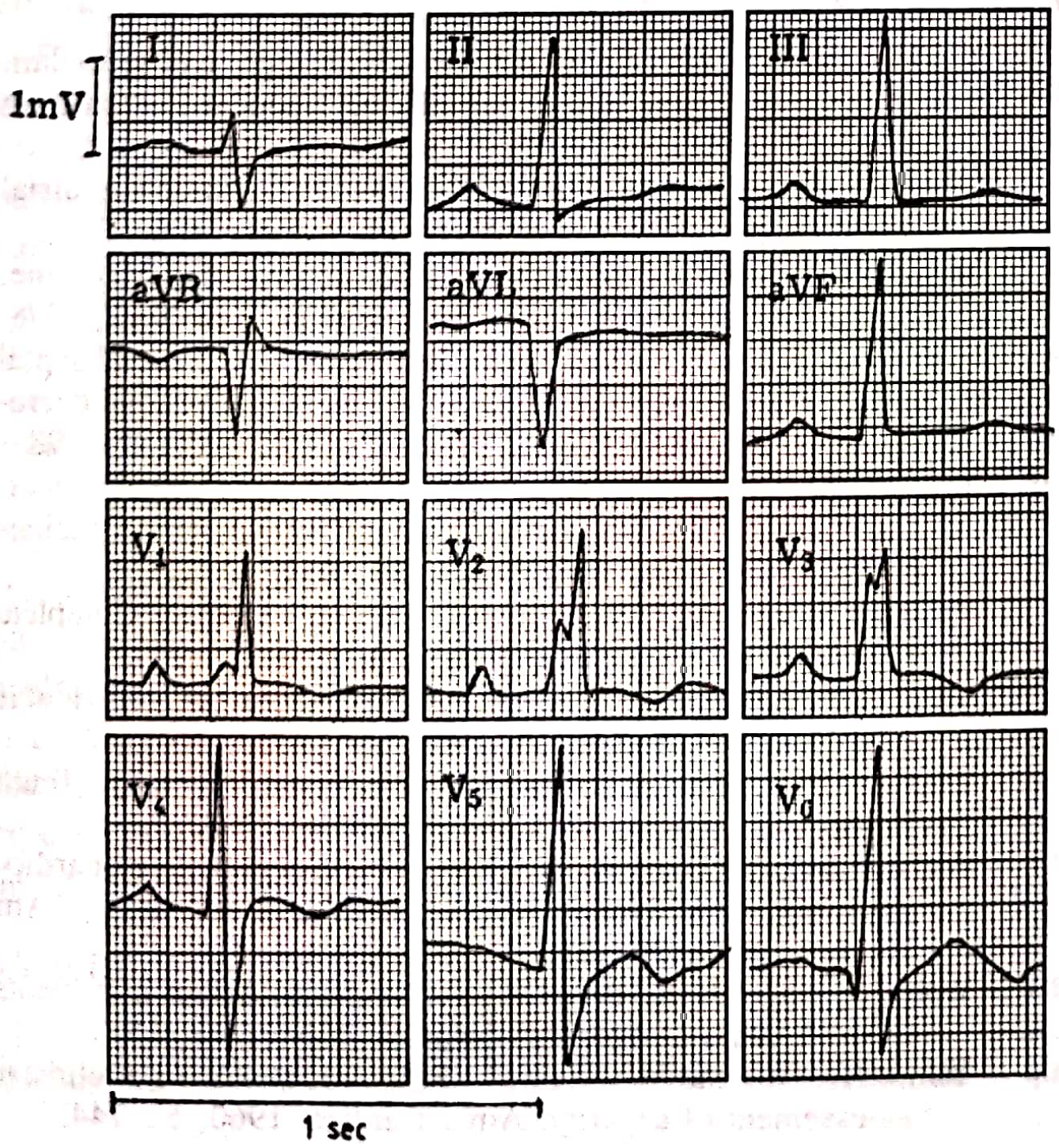

Fig. 7.14: *Tetralogie Fallot (bolnav în vârstă de 22 de ani). Se remarcă prezenţa unui bloc de ramură dreaptă şi a criteriilor electrocardiografice de hipertrofie biventriculară. Undele P din derivaţiile V_1, V_2 şi V_3 prezintă criterii de dilataţie atrială dreaptă.*

Intervalul PR

Intervalul PR apare prelungit în 16-34% din cazuri.

Complexul ventricular

Pot fi observate următoarele aspecte: (1) bloc de ramură dreaptă, incomplet sau complet, adesea atipic, cu complexe QRS polifazice, mai ales în derivaţiile precordiale drepte (75-80% din cazuri), (2) tip QR şi inversiunea undei T în V_1-V_4 (undele Q din derivaţiile precordiale drepte exprimă, probabil, potenţialele intraventriculare drepte, deoarece atriul drept dilatat determină deplasarea la stânga a ventriculului drept), (3) reducerea amplitudinii complexului QRS în derivaţiile precordiale drepte, (4) unde Q relativ adânci în derivaţiile inferioare, (5) sindrom WPW tip B (7-25% din cazuri) şi (6) electrocardiograma intraatrială dreaptă este asemănătoare cu cea înregistrată în ventriculul drept.

Bibliografie

Bender SR, Dreifus LS, Downing D: Anatomic and electrocardiographic correlation in Fallot's tetralogy. Am J Cardiol, 1961, 7: 475.

Bentivoglio LG, Maranhao V, Downing DF: The electrocardiogram in pulmonary stenosis with intact septa. Am Heart J, 1960, 59: 347.

Bialostozky D, Horwitz S, Espino-Vela J: Ebstein's malformation of the tricuspid valve. Am J Cardiol, 1972, 19: 826.

Braunwald E, Zipes DG, Libby P (Edited by): Heart Disease A Textbook of Cardiovascular Medicine, 6th ed. W.B. Saunders Company, 2001.

Burch GE, De Pasquale NP: The electrocardiogram and ventricular gradient in atrial septal defect. Am Heart J, 1959, 58: 190.

Burch GE, De Pasquale NP: The electrocardiogram, spatial vectorcardiogram, and ventricular gradient in congenital ventricular septal defect. Am Heart J, 1960, 60: 195.

Cayler GG, Ongley P, Nadas AS: Relation of systolic pressure in the right ventricle to the electrocardiogram. N Engl J Med, 1958, 258: 979.

Chou TC: Electrocardiography in Clinical Practice. Grune-Stratton, New York-San Francisco-London, 1979.

Csapo G: Konventionelle und intrakardiale Elektrokardiographie. Ciba-Geigy GmbH, Wehr/Baden, 1980.

De Pasquale NP, Burch GE: The electrocardiogram, vectorcardiogram and ventricular gradient in the tetralogy of Fallot. Circulation, 1961, 24: 94.

Friedberg CK: Diseases of the heart. W.B. Saunders Comp, Philadelphia – London, 1966.

Gault JH, Morrow AG, Gay WA: Atrial septal defect in patients over the age of forty years. Clinical and hemodynamic studies and effects of operation. Circulation, 1968, 37: 261.

Gaum WE, Chou TC, Kaplan S: The vectorcardiogram and electrocardiogram in supravalvular aortic stenosis and coarctation of the aorta. Am Heart J, 1972, 84: 620.

Genton E, Blount SG: The spectrum of Ebstein's anomaly. Am Heart J, 1967, 73: 395.

Higgins CB, Mulder DG: Tetralogy of Fallot. Am J Cardiol, 1972, 29: 837.

Krongrad E, Hefler SE, Bowman FO: Further observations on the etiology of right bundle branch block pattern following right ventriculotomy. Circulation, 1974, 50: 1105.

Kulbertus HE, Coyne JJ, Hallidie-Smith KA: Electrocardiographic correlation of anatomical an haemodynamic data in ostium primum atrial septal defects. Brit Heart J, 1968, 30: 464.

Lee YC, Scherlis L: Atrial septal defect. Electrocardiographic, vectorcardiographic and catheterization data. Circulation, 1962, 25: 1024.

Neufeld HN, Titus JL, Du Shane JW: Isolated ventricular septal defect of the persistent common atrioventricular canal type. Circulation, 1961, 23: 685.

Okoroma EO, Guller B, Maloney JD: Etiology of right bundle branch block pattern after surgical closure of ventricular septal defects. Am Heart J, 1975, 90: 14.

Papadopoulos C, Lee YC, Scherlis L: Isolated ventricular septal defect. Electrocardiographic, vectorcardiographic and catheterization data. Am J Cardiol, 1965, 16: 359.

Pileggi F, Bocanegra J, Tranchesi J: The electrocardiogram in tetralogy of Fallot: A study of 42 cases. Am Heart J, 1960, 59: 667.

Pryor R, Woodwork MB, Blount SG: Electrocardiographic changes in atrial septal defects: Ostium secundum defect versus ostium primum (endocardial cushion) defect. Am Heart J, 1959, 58: 689.

Scherlis L, Koenker RJ, Lee Y: Pulmonary stenosis: electrocardiographic, vectorcardiographic and catheterization data. Circulation, 1963, 28: 288.

Schiebler GL, Adams P, Anderson RC: Clinical study of 23 cases of Ebstein's anomaly of the tricuspid valve. Circulation, 1959, 19: 165.

Scott RC: The electrocardiogram in ventricular septal defect. Am Heart J, 1961, 62: 842.

Soddi-Pallares D, Marsico F: The importance of electrocardiographic patterns in congenital heart disease. Am Heart J, 1955, 49: 202.

Surawicz B. Knilans TK: Chou's Electrocardiography in Clinical Practice. W.B. Saunders Company, 2001.

Tan KT, Takao A, Hashimoto A: Electrocardiogram of secundum type atrial septal defect simulating endocardial cushion defect. Brit Heart J, 1975, 37: 209.

Tikoff G, Schmidt AM, Hecht HH: Artial fibrilation in atrial septal defect. Arch Intern Med, 1968, 121: 402.

Topol EJ (Editor): Comprehensive Cardiovascular Medicine. Lippincott-Raven Publishers, Philadelphia, New-York, 1998.

Toscano-Barboza E, Brandenburg RO, Swan HJC: Atrial septal defect: The electrocardiogram and its hemodynamic correlation in 100 proved cases. Am J Cardiol, 1958, 2: 698.

Toscano-Barboza E, Du Shane JW: Ventricular septal defect. Correlation of electrocardiographic and hemodynamic findings in 60 proved cases. Am J Cardiol, 1959, 3: 721.

Vacca JB, Bussmann DW, Mudd JG: Ebstein's anomaly. Complete review of 108 cases. Am J Cardiol, 1958, 2: 210.

Vince DJ, Keith JD: The electrocardiogram in ventricular septal defect. Circulation, 1961, 23: 225.

Wagner GS: Marriott's Practical Electrocardiography. Tenth Edition. Lippincott Williams & Wilkins, 2001.

Witham AC, McDaniels JS: Electrocardiogram, vectocardiogram and hemodynamics in ventricular septal defect. Am Heart J, 1970, 79: 335.

Wolf PS, Vogel JHK, Pryor R: Atrial septal defect in patients over 45 years of age. Brit Heart J, 1968, 30: 115.

Yahini JH, Dulfano MJ, Toor M: Pulmonic stenosis: A clinical assessement of severity. Am J Cardiol, 1960, 5: 744.

CAPITOLUL 8

Ischemia miocardică şi infarctul miocardic

Angina pectorală stabilă şi instabilă

Electrocardiograma în angina pectorală stabilă

Vom lua în consideraţie aspectele electrocardiografice în perioadele intercritice şi în timpul crizei de angină pectorală.

Electrocardiograma în perioadele intercritice

În afara crizelor de angină pectorală pot fi constatate trei tipuri de trasee electrocardiografice: (1) electrocardiogramă normală, (2) modificări ST-T „minore” şi (3) modificări electrocardiografice „majore” (Marcu, C, 1982).

Electrocardiograma normală

Contribuţia electrocardiogramei de repaus la diagnosticul anginei pectorale este limitată de frecvenţa mare a traseelor normale. În condiţii de repaus, 30-60% dintre coronarieni – verificaţi arteriografic – prezintă o electrocardiogramă normală (Ducloux, G, 1970). Dacă fenomenul patologic nu este în măsură să influenţeze procesele de electrogeneză din miocard, curbele electrice rămân inexpresive, deci fără utilitate. Numai într-un stadiu relativ avansat al bolii, atunci când procesul obstructiv este extensiv, incidenţa traseelor electrocradiografice normale scade în mod sensibil. Însă aceste corelaţii cu severitatea bolii prezintă numai o valoare statistică, deoarece electrocardiograma poate fi uneori normală chiar dacă leziunile aterosclerotice sunt localizate pe două-trei ramuri principale sau dacă obstrucţia reduce lumenul vascular cu mai mult de 50% (Likoff, L. şi colab., 1966; Friesinger, GC şi colab., 1972; Faivre, G, 1974). Urmărirea în timp a acestor bolnavi a relevat faptul că electrocardiograma poate fi normală chiar cu câteva zile sau săptămâni înainte de instalarea infarctului miocardic (Marcu, C, 1975).

Modificări ST-T „minore”

În această grupă pot fi incluse traseele electrocardiografice cu alteraţiuni puţin semnificative ale curbei de repolarizare ventriculară. Pentru natura patologică a acestor modificări ar pleda: (1) undele T cu amplitudinea zero în oricare dintre derivaţiile I, II, V_3, V_4, V_5, V_6 sau aVL (cu condiţia ca R_{aVL} să fie mai mare de 5.0 mm), (2) unde T pozitive mici cu raportul de amplitudine $T/R < 1/20$ în oricare dintre derivaţiile I, II, aVL, V_3, V_4, V_5, V_6 (cu condiţia ca undele R să fie mai mari de 10.0 mm), (3) localizarea şi gruparea modificărilor de repolarizare ventriculară în funcţie de distribuţia circulaţiei coronariene: II, III, aVF, V_6 (interventriculara posterioară); I, II, aVL, V_5, V_6 (circumflexa stângă sau ramurile oblice anterioare); aVL (porţiunea terminală a circumflexei stângi); V_2, V_3 (ramurile oblice ale interventricularei anterioare); V_3, V_4 (interventriculara anterioară); V_3, V_4, II, III, aVF (interventriculara anterioară, în caz de prelungire a acesteia în şanţul interventricular posterior); scădere bruscă a amplitudinii undei T în V_5, V_6 (Rose CA şi Blackburn H, 1968; Ionescu V, 1972). După unii cercetători, anumite patricularităţi morfologice, şi anume forma rectilinie a segmentului ST, cu unda T pozitivă ascuţită şi simetrică în derivaţiile precordiale stângi, ar fi prezente la 8,5%, iar undele T turtite în precordialele stângi, la 12% dintre bolnavii cu angină pectorală (Blondeau M şi colab., 1958). Asemenea modificări „minore” de repolarizare ventriculară pot fi observate la 26% dintre bolnavii cu angină pectorală stabilă (Marcu C, 1975). Evoluţia acestor bolnavi confirmă uneori semnificaţia modificărilor electrocardiografice (fig. 8.1 şi 8.2). Însă, în absenţa elementelor clinice de angină pectorală, diagnosticul de boală coronariană pe baza unor modificări „minore” de repolarizare ventriculară trebuie pus cu mai multă reţinere, deoarece acestea pot fi determinate de numeroase alte cauze sau pot reprezenta chiar o variantă normală (vezi capitolul 14 – „Modificări ST-T nespecifice”). Totuşi, pe plan epidemiologic, mai ales la bărbaţii peste 40 de ani, asemenea modificări „minore” şi „silenţioase” ale electrocardiogramei sunt prevalente la persoanele care prezintă factori de risc pentru cardiopatia ischemică şi cu morbiditate şi mortalitate crescute prin această boală (Balckburn H şi colab., 1970; Ostrander LD, 1970).

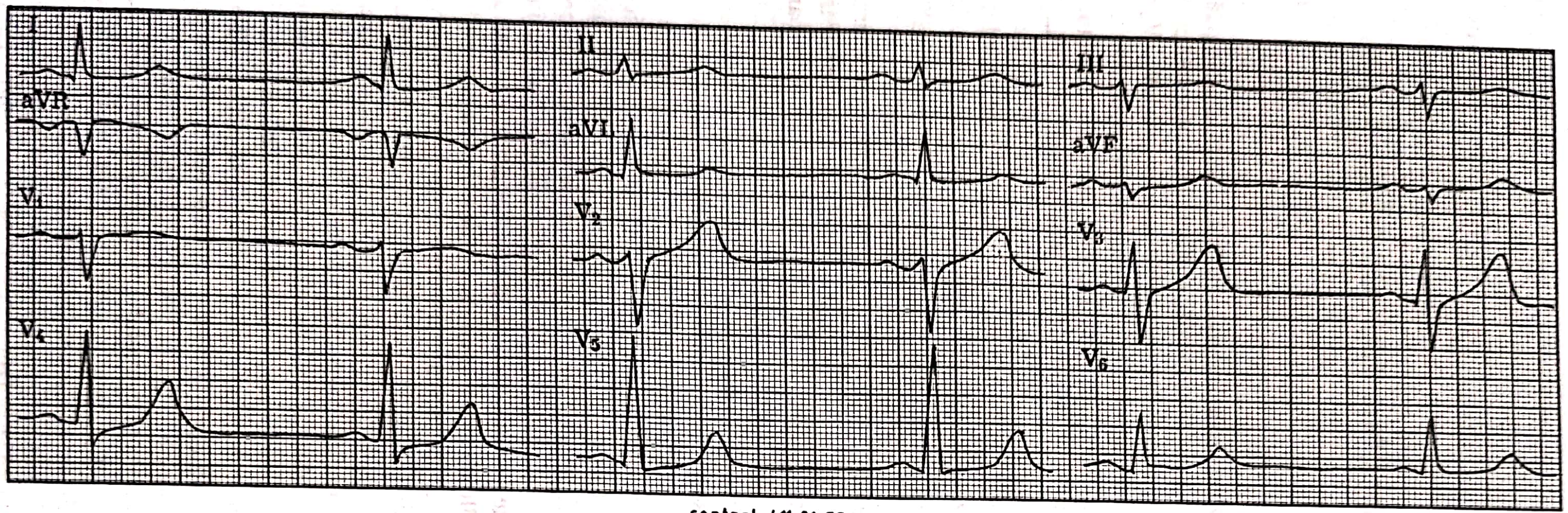
I
II
III
aVR
aVL
aVF
V1
V2
V3
V4
V5
V6

control (11.01.75)

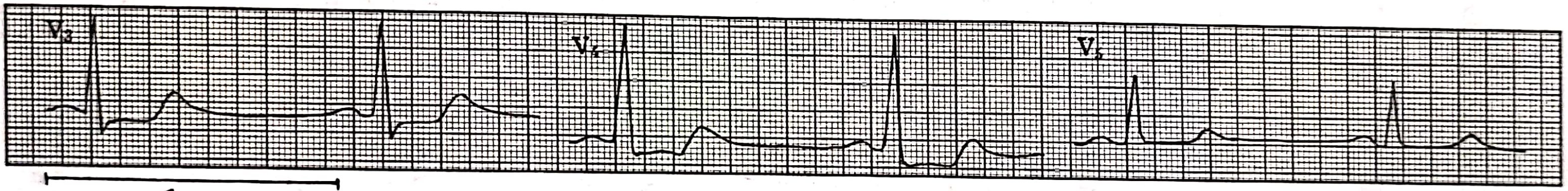
V3
V4
V5
1 sec

dublu Master, imediat după efort (11.01.75)

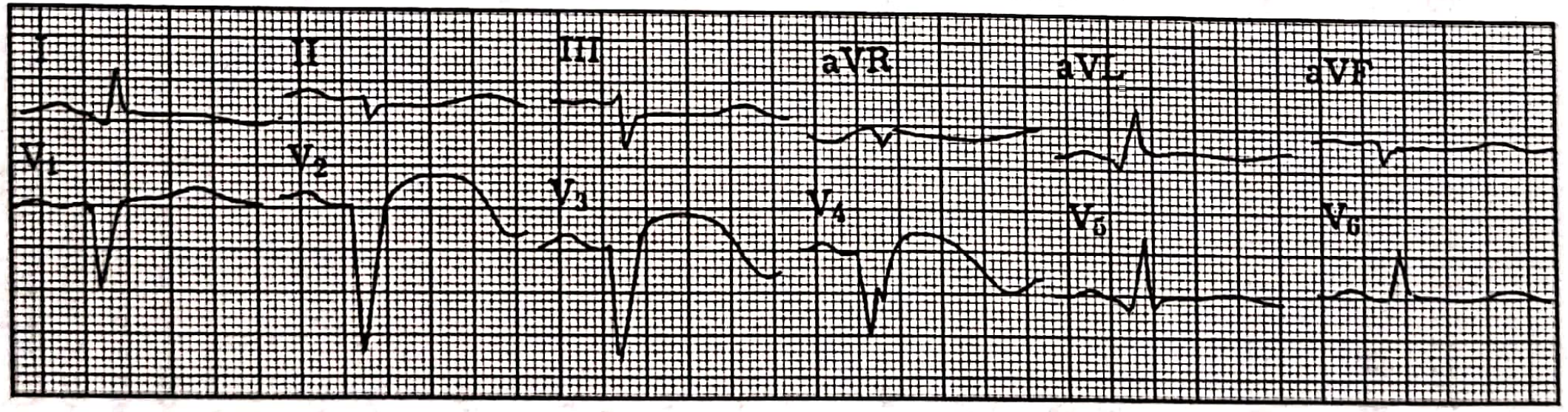
I
II
III
aVR
aVL
aVF
V1
V2
V3
V4
V5
V6

05.02.76

Fig. 8.1 : *Bolnav în vârstă de 59 de ani, cu diagnosticul clinic de angină pectorală de efort (stabilă). Pe electrocardiograma de control se constată prezența unor unde T ascuțite și simetrice în derivațiile precordiale stângi. Proba de efort (dublu Master) este pozitivă : subdenivelarea de tip ischemic a segmentului ST, cu adâncimea de 1-2 mm, în V_3 și V_4. După circa 1 an, infarct miocardic anteroseptal.*

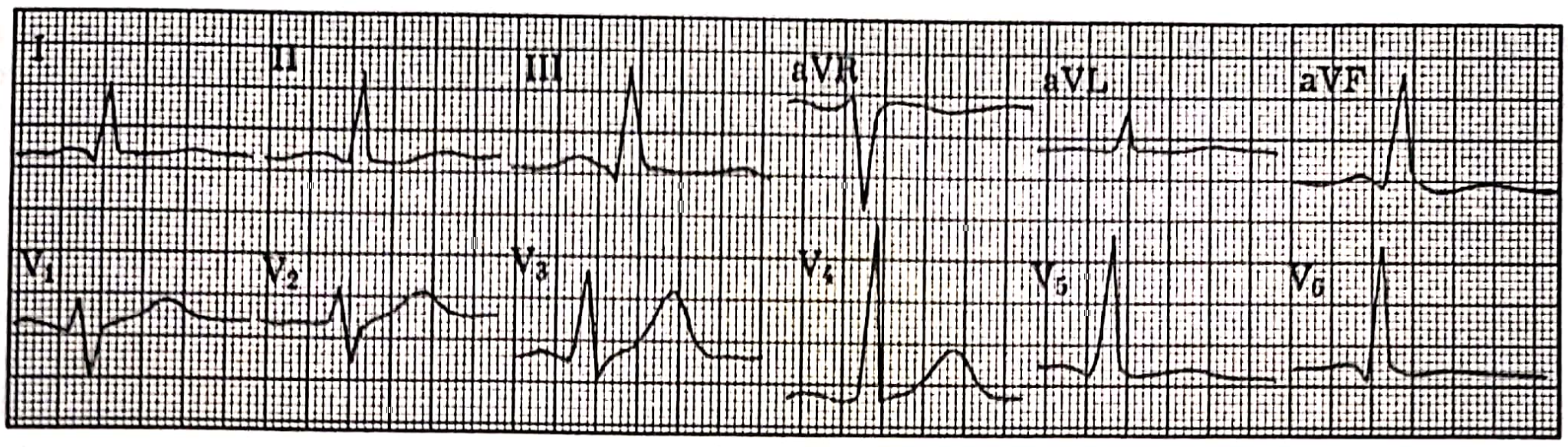

control (19.05.70)

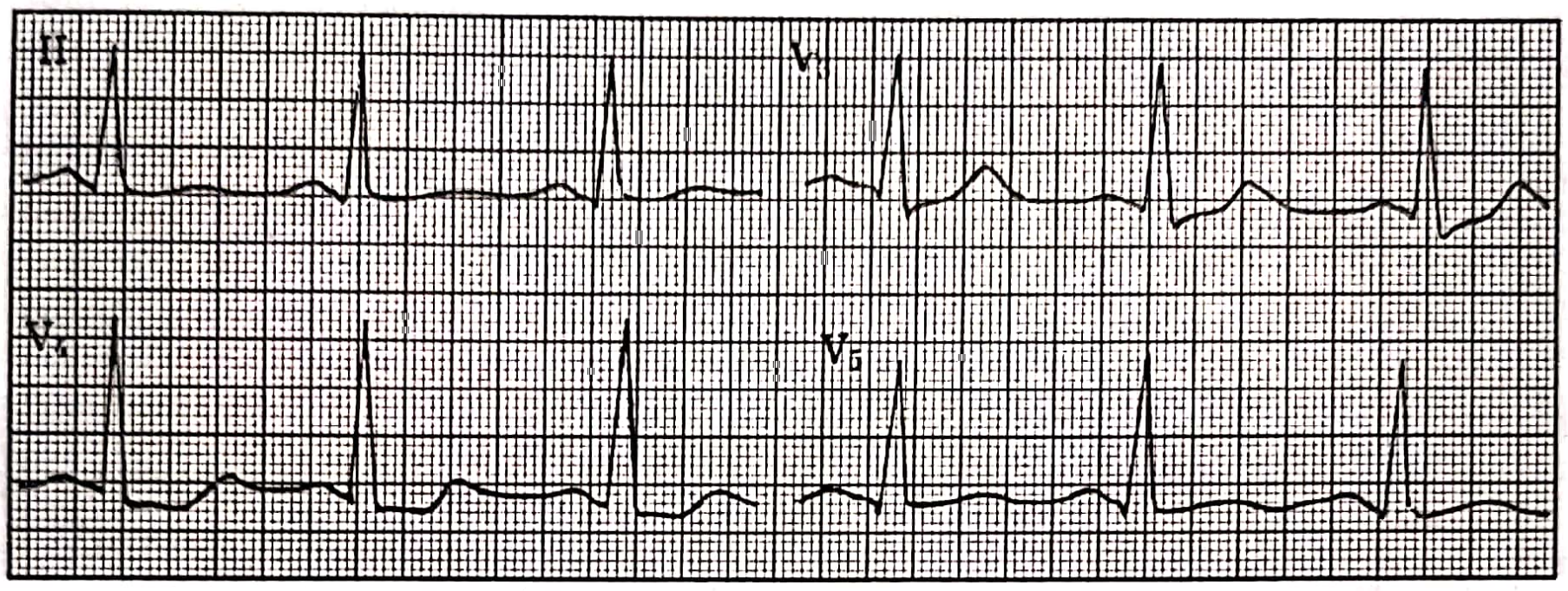

efort cicloergometru 100 w/10 minute (19.05.70)

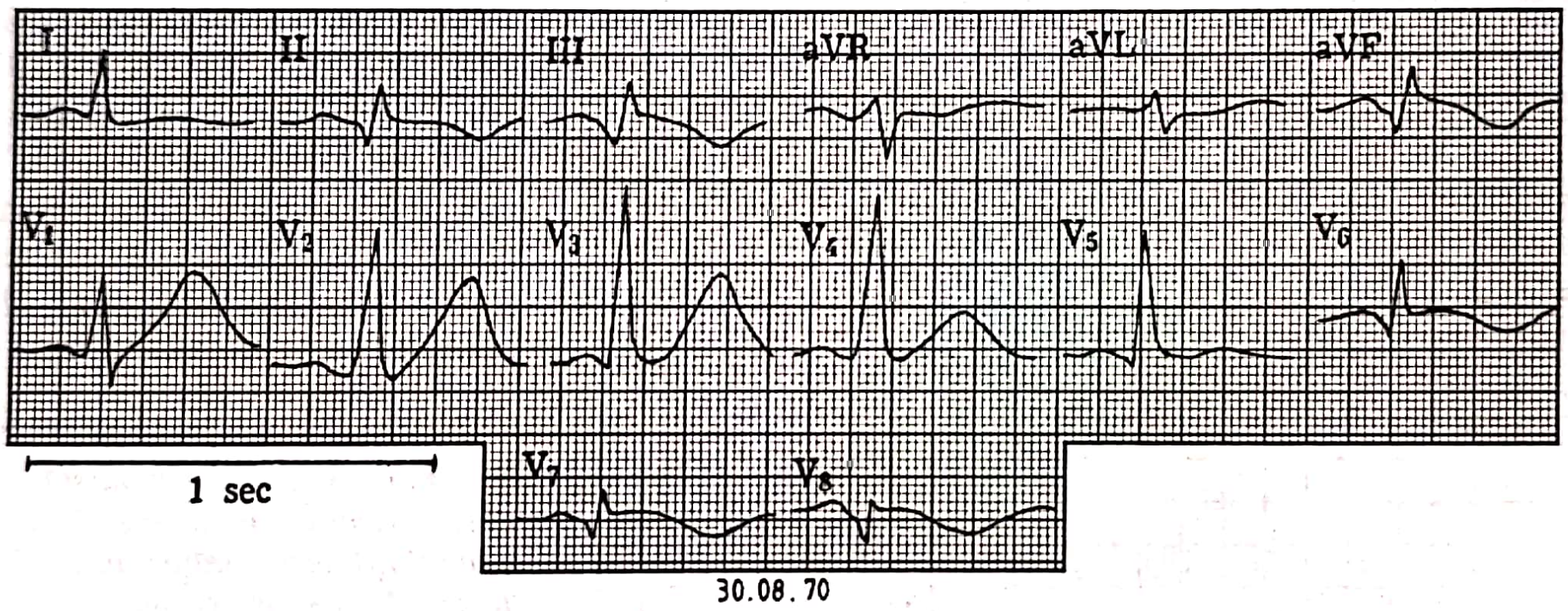

30.08.70

Fig. 8.2: *Bolnav în vârstă de 46 de ani, cu diagnosticul clinic de angină pectorală de efort (stabilă). Electrocardiograma de control indică prezenţa unor unde T foarte mici (0.5 mm) în V_5 şi V_6 (raport de amplitudine T/R < 1/10). Proba de efort la cicloergometru pozitivă: subdenivelare ST de tip ischemic 1.0 mm în V_4. După circa 3 luni, infarct miocardic postero-inferior.*

Modificări electrocardiografice „majore"

La 28-47% dintre bolnavii cu angină pectorală stabilă, electrocardiograma de repaus prezintă modificări importante care permit un diagnostic prezumtiv sau care pot completa datele clinice (Blondeau M şi colab., 1958; Marcu C, 1975). Aceste modificări pot fi grupate în: (1) tulburări majore de repolarizare ventriculară (subdenivelarea segmentului ST şi/sau inversiunea undei T), (2) tulburări de conducere atrioventriculare şi intraventriculare (blocuri de ramură), (3) semne electrocardiografice de hipertrofie ventriculară stângă şi (4) imagini electrocardiografice de infarct miocardic cicatrizat. În fig. 8.3 redăm aspectele electrocardiografice la doi bolnavi cu diagnosticul clinic cert de angină pectorală. Asemenea aspecte pot fi uneori expresia unor infarcte subendocardice (Strauer BE, 1975). În unele cazuri, bolnavii cu angină pectorală pot prezenta inversiunea postextrasistolică a undei T (fig. 8.4). În mod clasic se admite că, în absenţa unui episod coronarian acut (criză de angină pectorală, angină instabilă, infarct miocardic), tulburările de repolarizare ventriculară sunt stabile. Dimpotrivă, modificările evolutive ale segmentului ST şi undei T (normale sau anormale în repaus) ar exprima o ischemie miocardică tranzitorie, prin urmare, o cardiopatie ischemică activă şi un risc crescut pentru apariţia unui infarct miocardic acut (Friedberg CK, 1966). Monitorizarea electrocardiografică ambulatorie la bolnavii cu angină pectorală a constatat totuşi ameliorări sau agravări tranzitorii ale curbei de repolarizare ventriculară în cursul activităţii zilnice, chiar în absenţa durerii cardiace (Golding B şi colab., 1973; Allen R şi colab., 1974; Stern S şi Tzivoni D, 1974; Tzivoni D şi colab., 1974).

Alteraţiunile segmentului ST şi undei T, constatate la bolnavii cu angină pectorală, nu sunt însă specifice acestui sindrom. Imagini similare pot fi observate în numeroase alte circumstanţe: hipertrofii ventriculare, cardiomiopatii primitive şi secundare, pericardită, tumori ale miocardului, embolie pulmonară, pancreatită acută, boli neurologice (hemoragii cerebrale, miopatii, boală Friedreich), anemii severe, boli de colagen, tulburări electrolitice, administrarea unor droguri (digitală, chinidină, procainamidă) şi chiar în unele cazuri de nevroză. De aceea, în absenţa unei anamneze evocatoare pentru diagnosticul de angină pectorală, diagnosticul de boală coronariană este posibil numai dacă pot fi excluse alte cauze care induc apariţia unor modificări electrocardiografice similare.

Electrocardiograma în timpul crizei de angină pectorală

În timpul crizei de angină pectorală, modificările electrocardiografice sunt prezente în 90% din cazuri (Jaeger M, 1972). În ordinea frecvenţei, aceste modificări constau din: (1) imagine de „leziune" subendocardică (subdenivelarea de tip ischemic a segmentului ST), însoţită sau nu de inversiunea undei T (fig. 8.5, 8.6, 8.7 şi 8.8), (2) pozitivarea undelor T, care în afara crizelor sunt negative

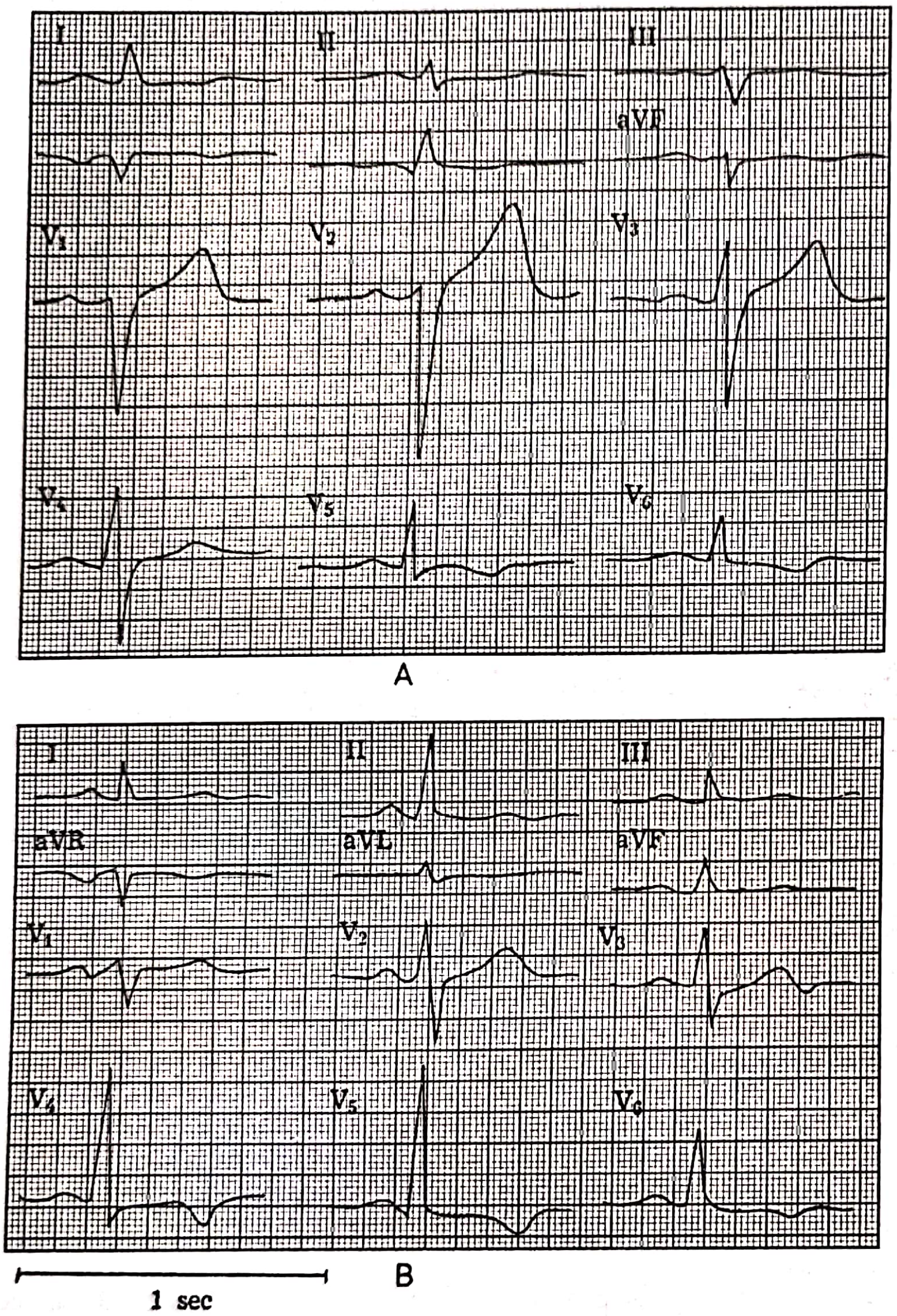

Fig. 8.3: *A. Bolnav în vârstă de 50 de ani cu diagnosticul clinic de angină pectorală de efort (stabilă). Electrocardiograma obiectivează modificări ST-T de tip ischemic în V_5 şi V_6.* ***B.*** *Bolnav în vârstă de 68 de ani cu diagnosticul clinic de angină pectorală de efort (stabilă). Electrocardiograma obiectivează modificări ST-T de tip ischemic în V_4, V_5 şi V_6. Asemenea modificări majore de repolarizare ventriculară pot fi expresia unor infarcte subendocardice vechi.*

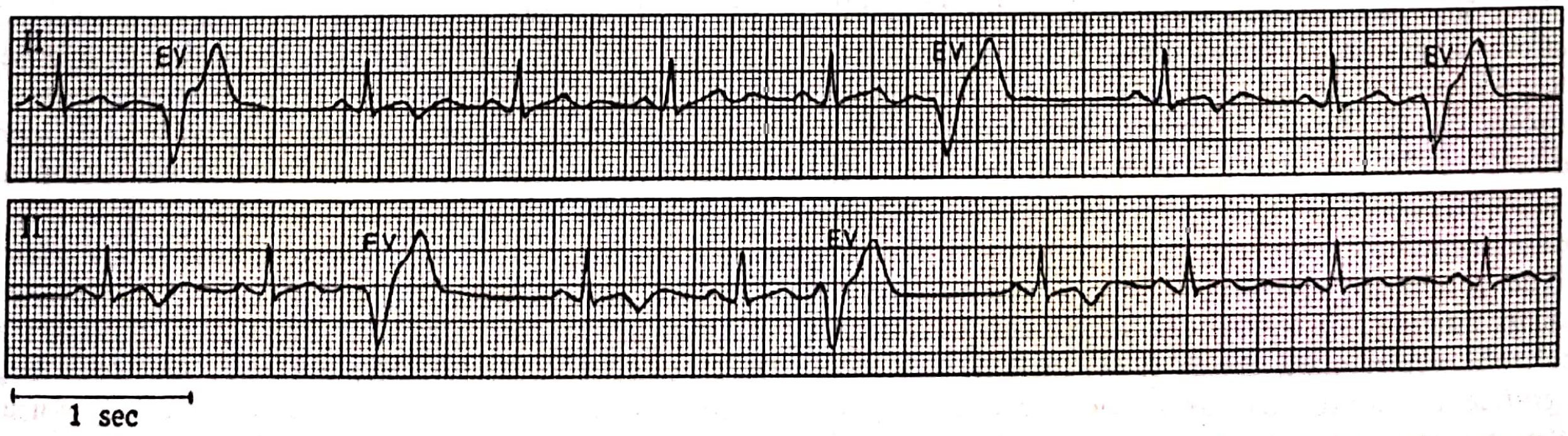

Fig. 8.4: *Inversiune postextrasistolică a undei T la un bolnav cu angină pectorală (înregistrare continuă a derivaţiei II). EV = extrasistole ventriculare.*

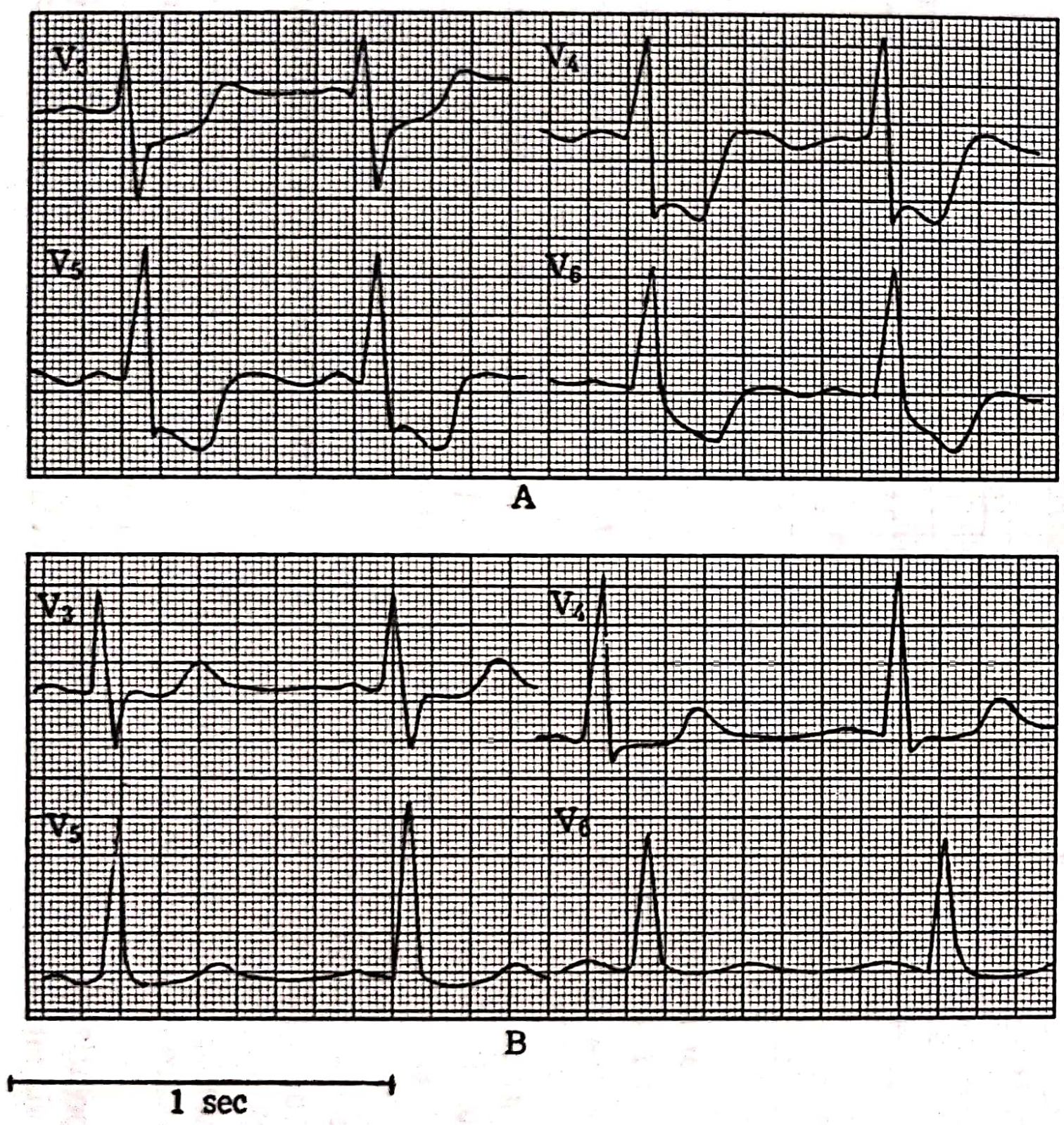
V3
V4
V5
V6
A
V3
V4
V5
V6
B
1 sec

Fig. 8.5: *Modificări electrocardiografice în timpul crizei de angină pectorală. A. În timpul crizei: subdenivelare majoră a segmentului ST. B. După 5 minute de la încetarea durerii.*

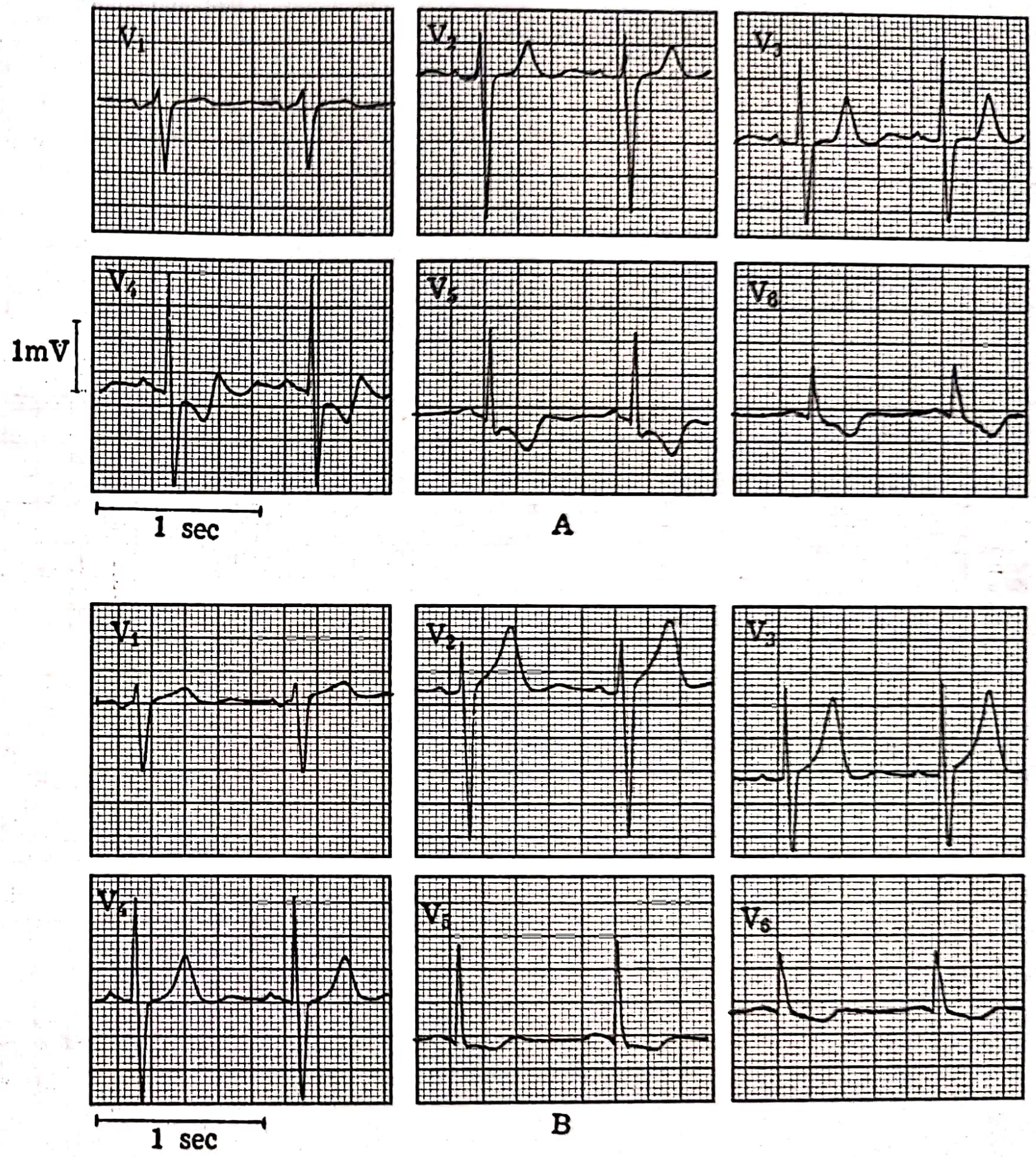
V1
V2
V3
V4
V5
V6
1mV
1 sec
A
V1
V2
V3
V4
V5
V6
1 sec
B

Fig. 8.6: *Modificări electrocardiografice în timpul crizei de angină pectorală. A. În timpul crizei: subdenivelare majoră a segmentului ST. B. După 5 minute de la încetarea durerii: atenuarea semnificativă a modificărilor electrocardiografice.*

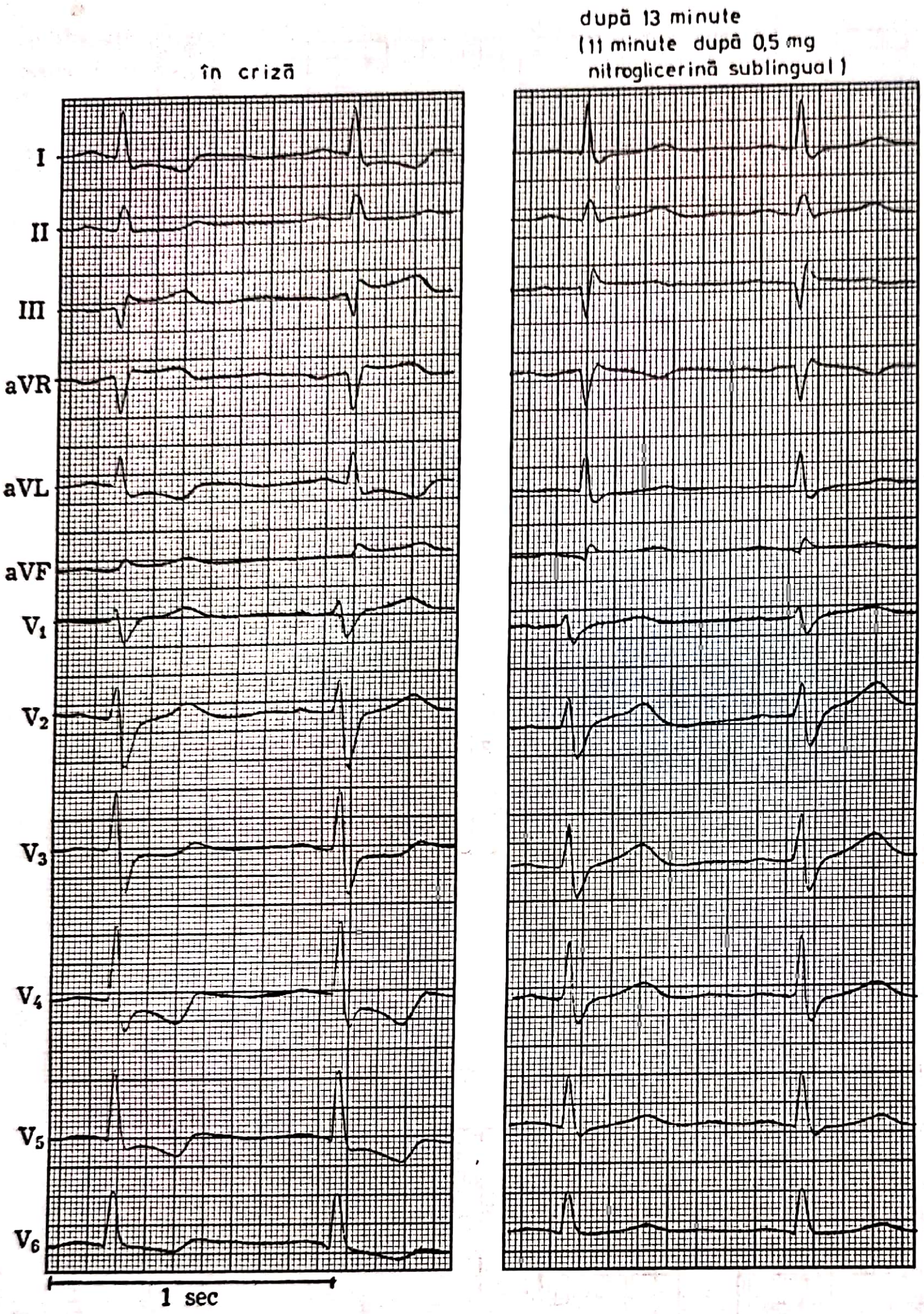

Fig. 8.7: *Modificări electrocardiografice în timpul crizei de angină pectorală, înainte și după administrarea nitroglicerinei.*

(fig. 8.9), (3) apariția unor unde U negative (fig. 8.10), (4) apariția unor tulburări de conducere tranzitorii (blocuri atrioventriculare, blocuri de ramură sau hemiblocuri) și (5) aritmii cu caracter paroxistic (flutter sau fibrilație atrială, extrasistole ventriculare, tahicardie ventriculară) (Theodorescu B și colab., 1968; Marcu C, 1972; Jouve A și colab., 1974; Marcu C și colab., 1976 și 1977; Cionca H și Kleinerman L, 1981). Modificările de repolarizare ventriculară pot apărea în toate derivațiile, dar cel mai frecvent în cele precordiale mijlocii și stângi. În cazuri foarte rare a fost semnalată apariția unor unde Q cu caracter tranzitoriu („necroză electrică"), aspect care ar avea semnificația unei ischemii miocardice foarte intense (Chiche P și colab., 1971).

Tulburările de repolarizare ventriculară din timpul crizei de angină pectorală nu sunt specifice, fiind similare cu cele observate în evoluția anginei instabile și a infarctului miocardic cu localizare subendocardică. Ceea ce le conferă totuși un caracter distinctiv este reversibilitatea lor: după 5-20 minute de la debutul crizei, aspectul electrocardiografic revine la imaginea din perioada intercritică, depășind, în general, cu 2-7 minute durata durerii (Marcu C și colab., 1977).

Angina pectorală Prinzmetal

În anii 1959-1960, Prinzmetal M și colab. descriu o formă – variantă de angină pectorală – în care durerea prezintă următoarele caracteristici: (1) apariție în condiții de repaus, (2) durata crizei mai lungă decât în angina pectorală clasică și (3) caracter recurent, cu apariția frecventă la

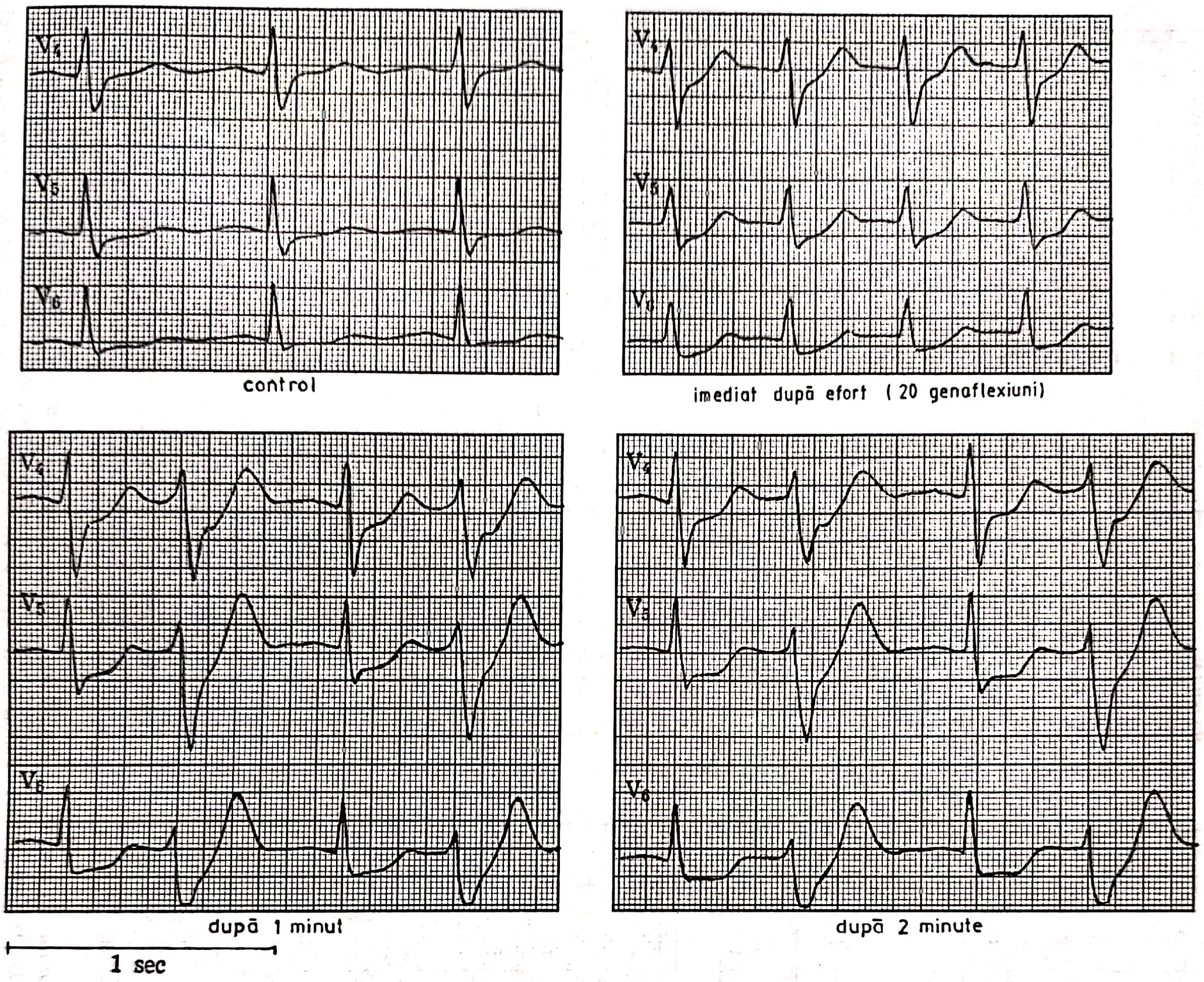
V4
V5
V6
V4
V5
V6
V4
V5
V6
V4
V5
V6
1 sec

control

imediat după efort (20 genaflexiuni)

după 1 minut

după 2 minute

Fig. 8.8: *Acelaşi bolnav ca în fig. 8.7. Reproducerea subdenivelării segmentului ST printr-un efort uşor. Se observă asocierea cu extrasistole ventriculare sistematizate sub formă de bigeminism.*

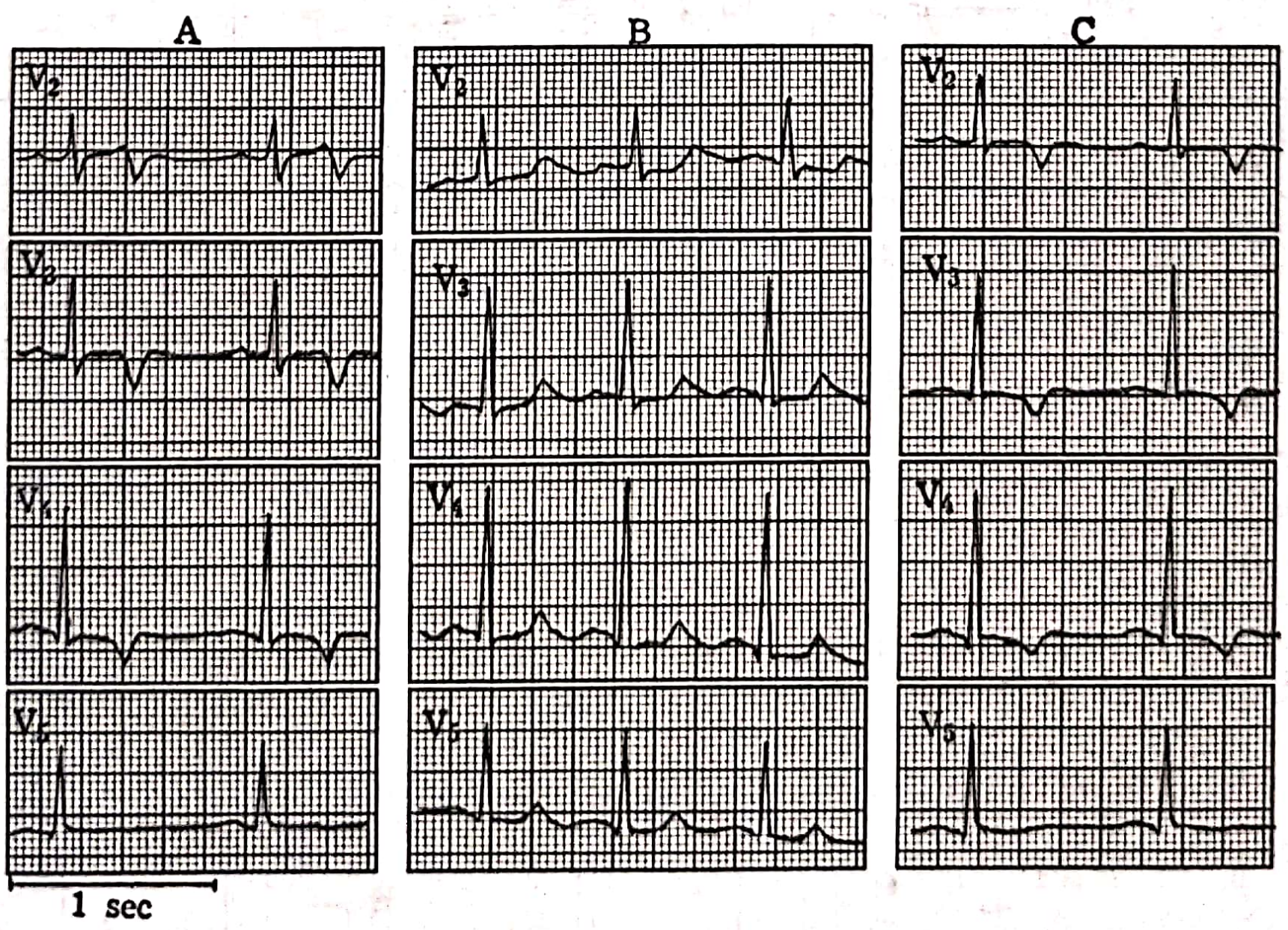
A
B
C
V2
V3
V4
V5
V2
V3
V4
V5
V2
V3
V4
V5
1 sec

Fig. 8.9: *Pozitivarea undelor T în timpul crizei de angină pectorală. A. Electrocardiogramă de control. B. În timpul crizei. C. 5 minute după încetarea durerii.*

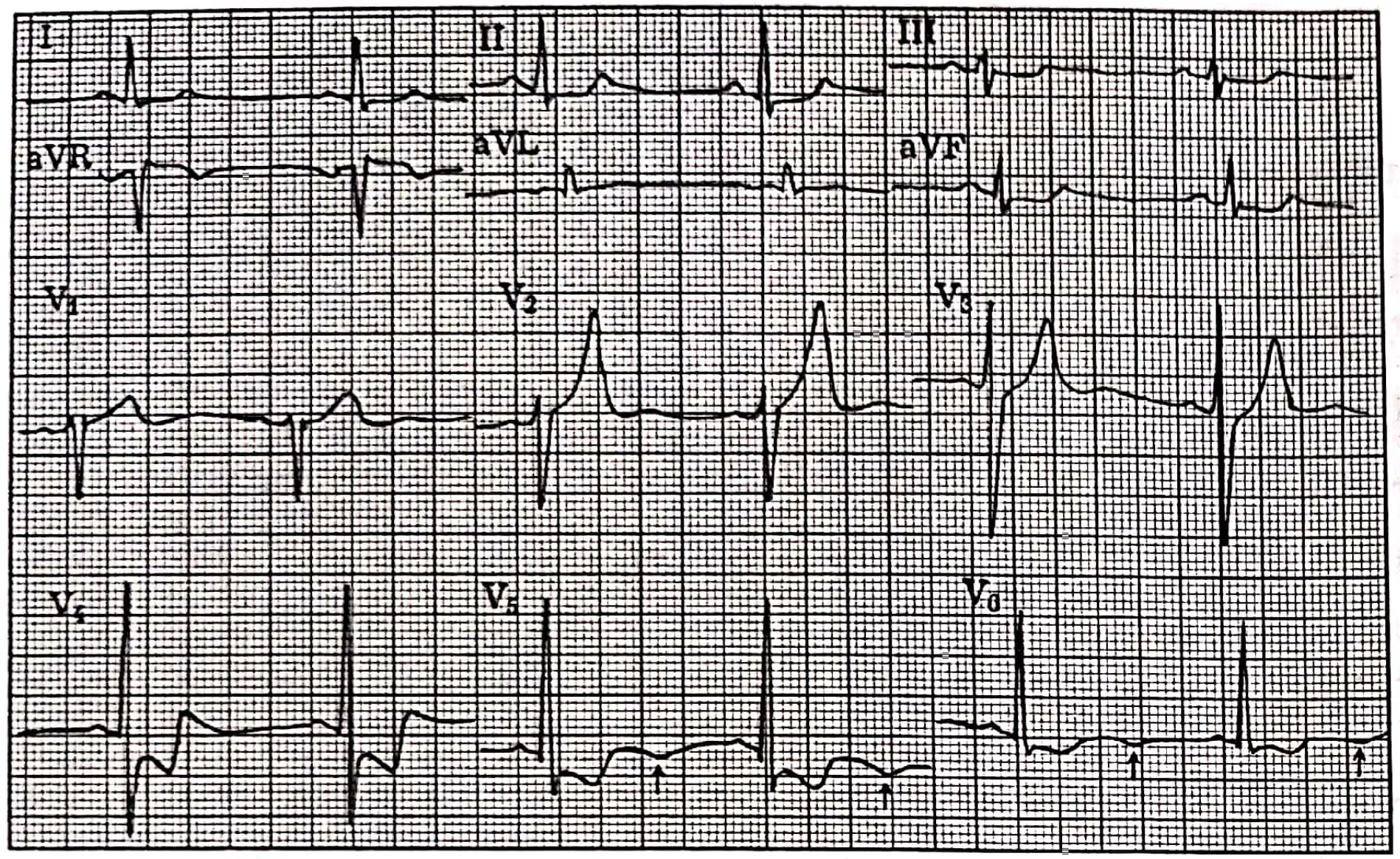
I
II
III
aVR
aVL
aVF
V1
V2
V3
V4
V5
V6

în criză

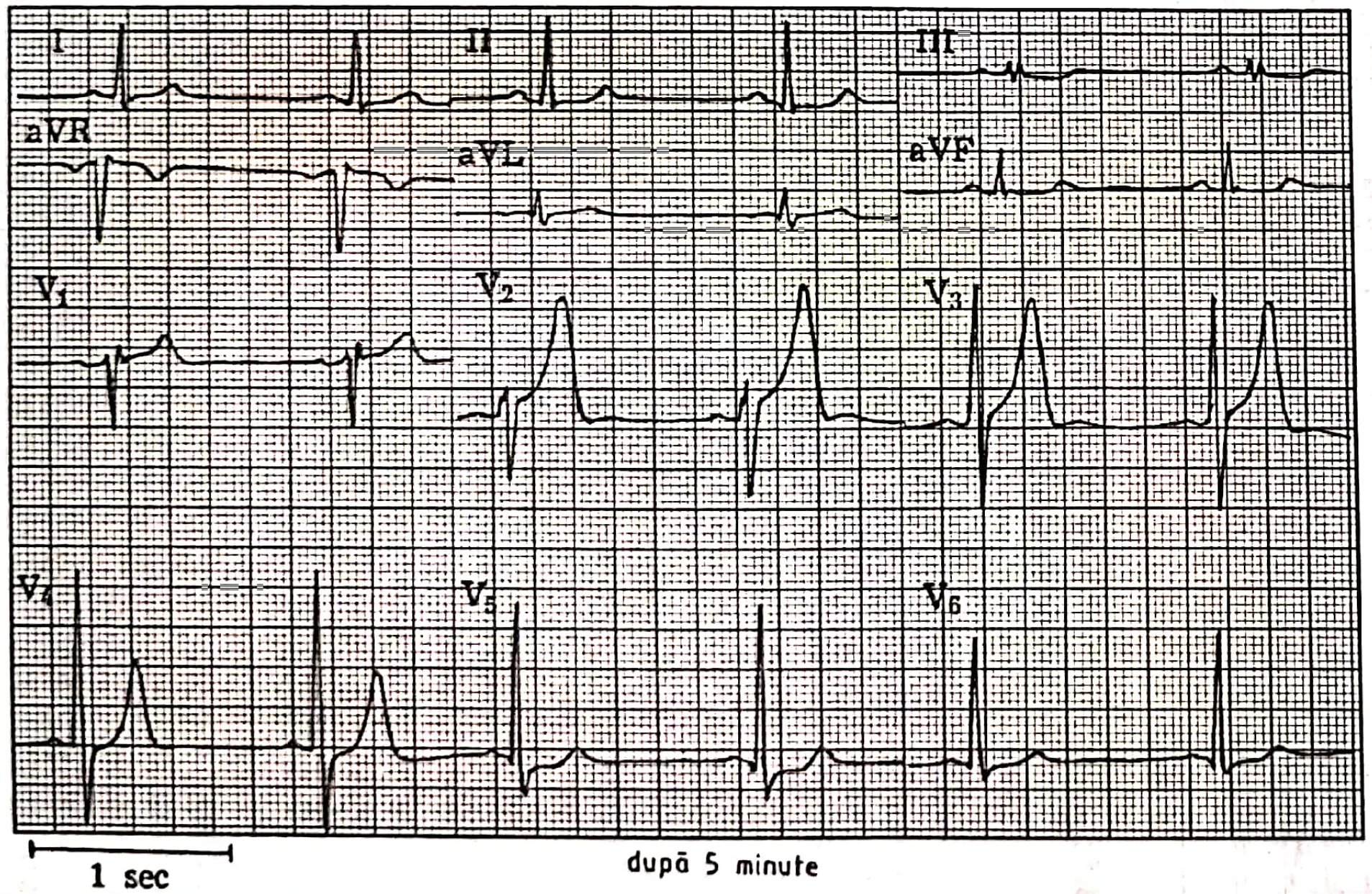
I
II
III
aVR
aVL
aVF
V1
V2
V3
V4
V5
V6
1 sec

după 5 minute

Fig. 8.10: *Modificări electrocardiografice în timpul crizei de angină pectorală. În timpul crizei se observă subdenivelarea segmentului ST şi apariţia unei unde U negative (marcată prin săgeţi) în derivaţiile precordiale stângi. După 5 minute de la încetarea durerii, se constată dispariţia atât a subdenivelării segmentului ST, cât şi a undei U negative.*

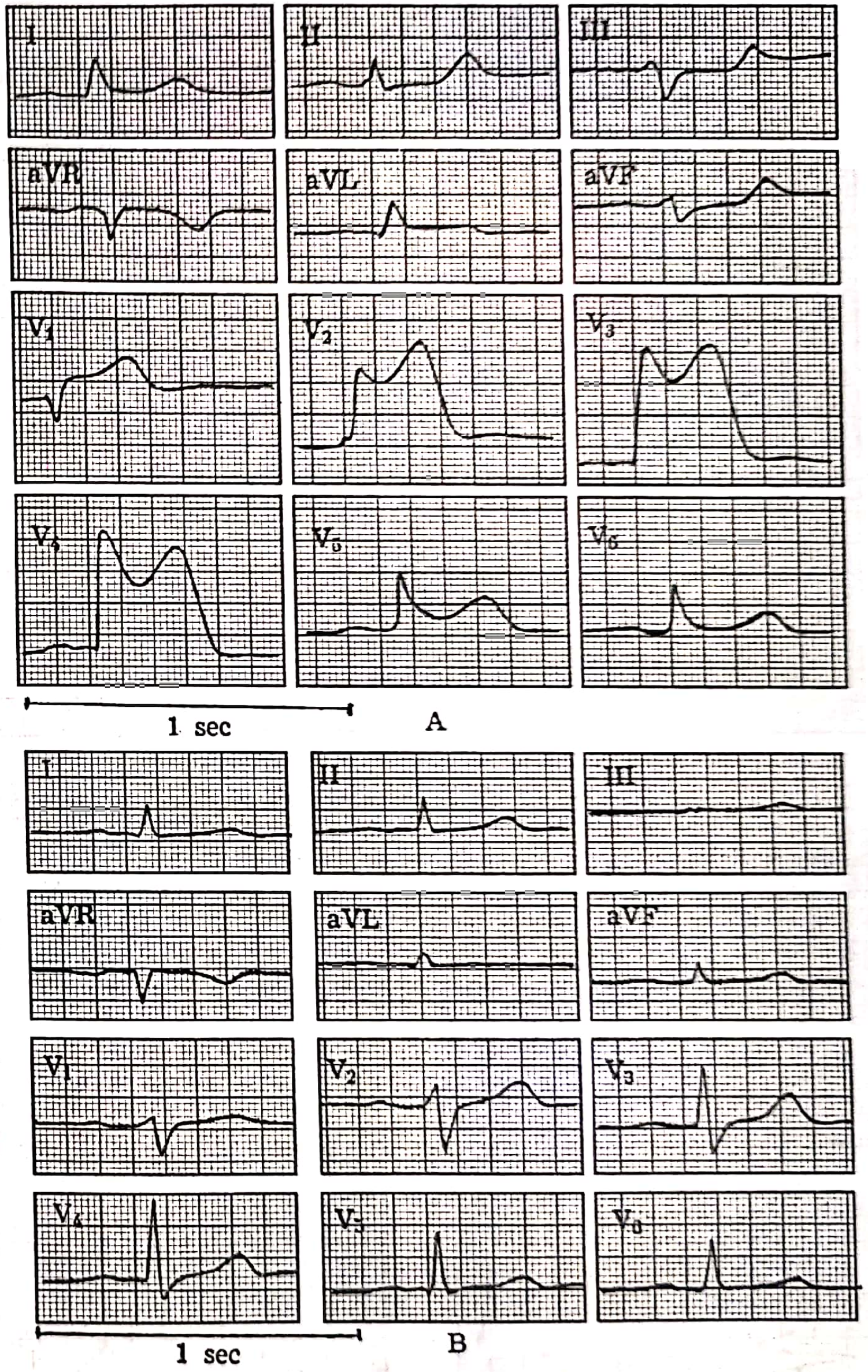
I
II
III
aVR
aVL
aVF
V1
V2
V3
V4
V5
V6
1 sec
A
I
II
III
aVR
aVL
aVF
V1
V2
V3
V4
V5
V6
1 sec
B

Fig. 8.11: *Angină pectorală Prinzmetal. A. În timpul crizei dureroase: supradenivelarea majoră a segmentului ST (complexul QRS prezintă o configuraţie asemănătoare cu cea a unui potenţial de acţiune monofazic). B. Aspectul electrocardiografic după 10 minute de la încetarea durerii.*

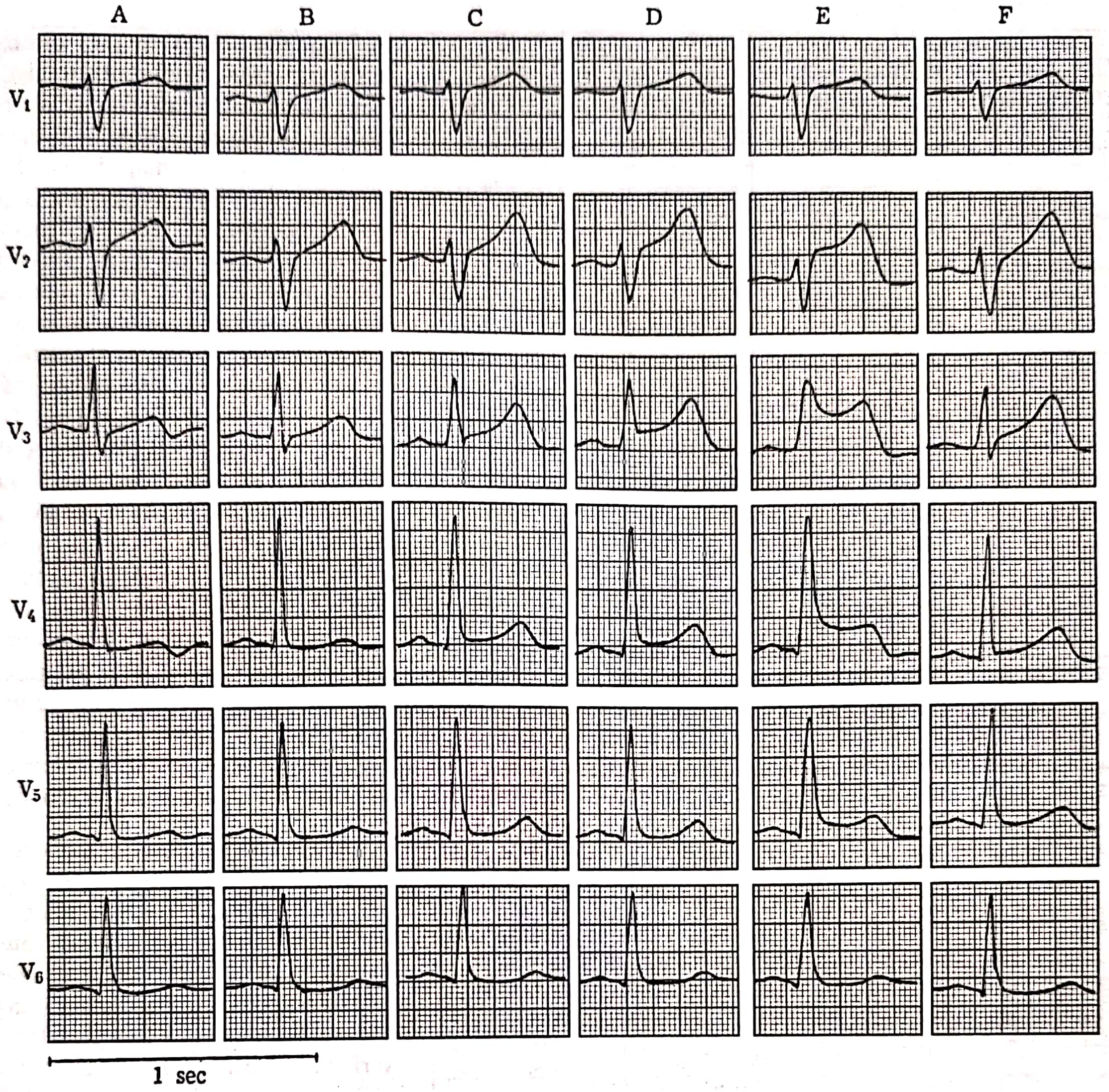

Fig. 8.12: *Angină pectorală Prinzmetal. A. Aspectul electrocardiografic la apariţia durerii. B, C, D, E şi F reprezintă aspectele electrocardiografice succesive după 1, 2, 3, 5 şi 20 de minute.*

aceeaşi oră a zilei sau a nopţii. În timpul crizei, pe electrocardiogramă se constată supradenivelarea segmentului ST în unele derivaţii (aspect de potenţial de acţiune monofazic), cu modificări de tip reciproc în derivaţiile opuse. În derivaţiile în care apare supradenivelarea segmentului ST, unda R devine mai amplă (fig. 8.11 şi 8.12). La bolnavii cu electrocardiograma anormală în perioada intercritică (subdenivelarea segmentului ST şi inversiunea undei T), modificările din timpul durerii pot produce o falsă ameliorare a electrocardiogramei (fig. 8.13 şi 8.14). Mai rar, în timpul crizei, pot apărea unde Q care dispar imediat după încetarea episodului ischemic (Meller J şi colab., 1975). În general, derivaţiile în care apare supradenivelarea segmentului ST corespund ariei de distribuţie a unui ram coronarian principal şi delimitează zona în care se va produce ulterior infarctul miocardic acut. În peste 50% dintre cazuri, crizele se însoţesc de aritmii ventriculare (extrasistole ventriculare, ritm idioventricular accelerat, tahicardie ventriculară, fibrilaţie ventriculară). Mai rar, pot apărea tulburări de conducere atrioventriculare (mai ales dacă supradenivelarea segmentului ST se produce în derivaţiile inferioare), bloc de ramură, tahicardie paroxistică supraventriculară.

Constatările arteriografice în forma variantă a anginei pectorale sunt variabile. Se constată aspecte de la obstrucţii foarte severe, aproape complete, a cel puţin unui ram coronarian principal, până la imagini de artere coronare normale (Arnett EN şi Roberts WC, 1976; Higgins CB şi colab., 1976). Crizele dureroase apar consecutiv unui spasm care se produce fie pe artere coronare normale, fie la nivelul unui ram principal cu obstrucţie severă.

Probele de efort la bolnavii cu angină pectorală Prinzmetal se soldează cu rezultate variabile: absenţa modificărilor, supradenivelarea sau subdenivelarea segmentului ST (MacAlpin RN şi colab., 1973). În cazul unor artere coronare normale sau fără leziuni fixe sau severe, efortul induce spasm, durere şi supradenivelare ST numai la o minoritate a bolnavilor, aproximativ 8% din cazuri,

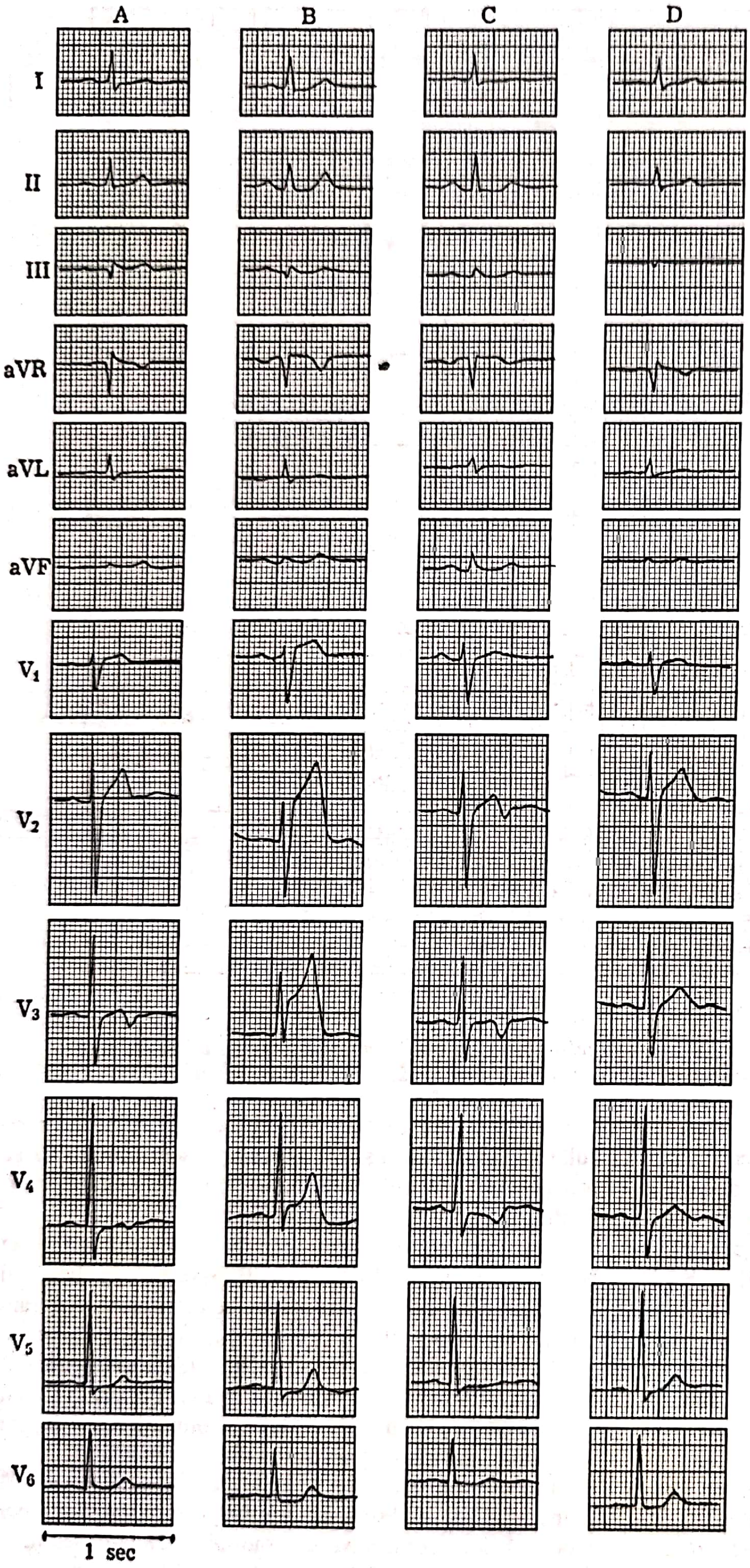

Fig. 8.13: *Angină pectorală Prinzmetal. A. Electrocardiograma de control. B. Electrocardiograma în timpul crizei dureroase. C. Electrocardiograma la 5 minute după încetarea durerii. D. Electrocardiograma după 24 de ore.*

şi subdenivelare ST în 16% din cazuri. În prezenţa unor leziuni obstructive severe, efeortul produce spasm la nivelul obstrucţiei asociat cu durere şi supradenivelare a segmentului ST la majoritatea bolnavilor (Heupler FA, 1980; Specchia G şi colab., 1981). O parte dintre bolnavi manifestă în timpul probelor de efort subdenivelarea segmentului ST în derivaţii diferite faţă de acelea în care apare supradenivelarea ST în cursul crizelor de angină spontană. Aceasta sugerează că zonele miocardice incriminate de ischemia în repaus şi în timpul efortului pot să nu fie aceleaşi (Maseri A şi colab., 1978). Electrostimularea atrială rapidă se soldează de multe ori cu subdenivelarea segmentului ST, ceea ce indică, probabil, că procedeul pune în evidenţă numai obstrucţiile fixe (fig. 8.15).

Pentru producerea spasmului coronarian, mai ales în prezenţa unor artere coronare normale, a fost propus testul cu maleat de ergonovină, alcaloid extras din secara cornută, cu proprietăţi constrictive asupra musculaturii netede (vezi mai jos).

Angina pectorală tip Prinzmetal include circa 2-3% din totalul bolnavilor cu angină pectorală (MacAlpin RN şi colab., 1973). Dată fiind evoluţia sa frecventă spre infarct miocardic, unii cercetători o consideră ca o formă de angină pectorală instabilă. În practica clinică, diagnosticul de angină pectorală forma variantă necesită demonstrarea supradenivelării recurente şi tranzitorii a segmentului ST şi absenţa modificărilor enzimatice care să sugereze prezenţa unui infarct miocardic acut (Chou TC, 1979).

Electrocardiograma în angina pectorală instabilă

Angina pectorală instabilă este definită pe baza următoarelor criterii: (1) apariţia sau reapariţia în cele două săptămâni precedente a unei angine de efort clasice (atunci când apare pentru prima oară în cele două săptămâni precedente este desemnată cu termenul de angină pectorală „de novo"), (2) modificarea caracteristicilor anginei pectorale de efort în săptămânile precedente, în ceea ce priveşte frecvenţa, durata, intensitatea, localizarea, iradierea, gradul de efort care induce durerea sau apariţia în condiţii de repaus, scăderea răspunsului la nitroglicerină şi (3) apariţia la un bolnav cu angină pectorală,

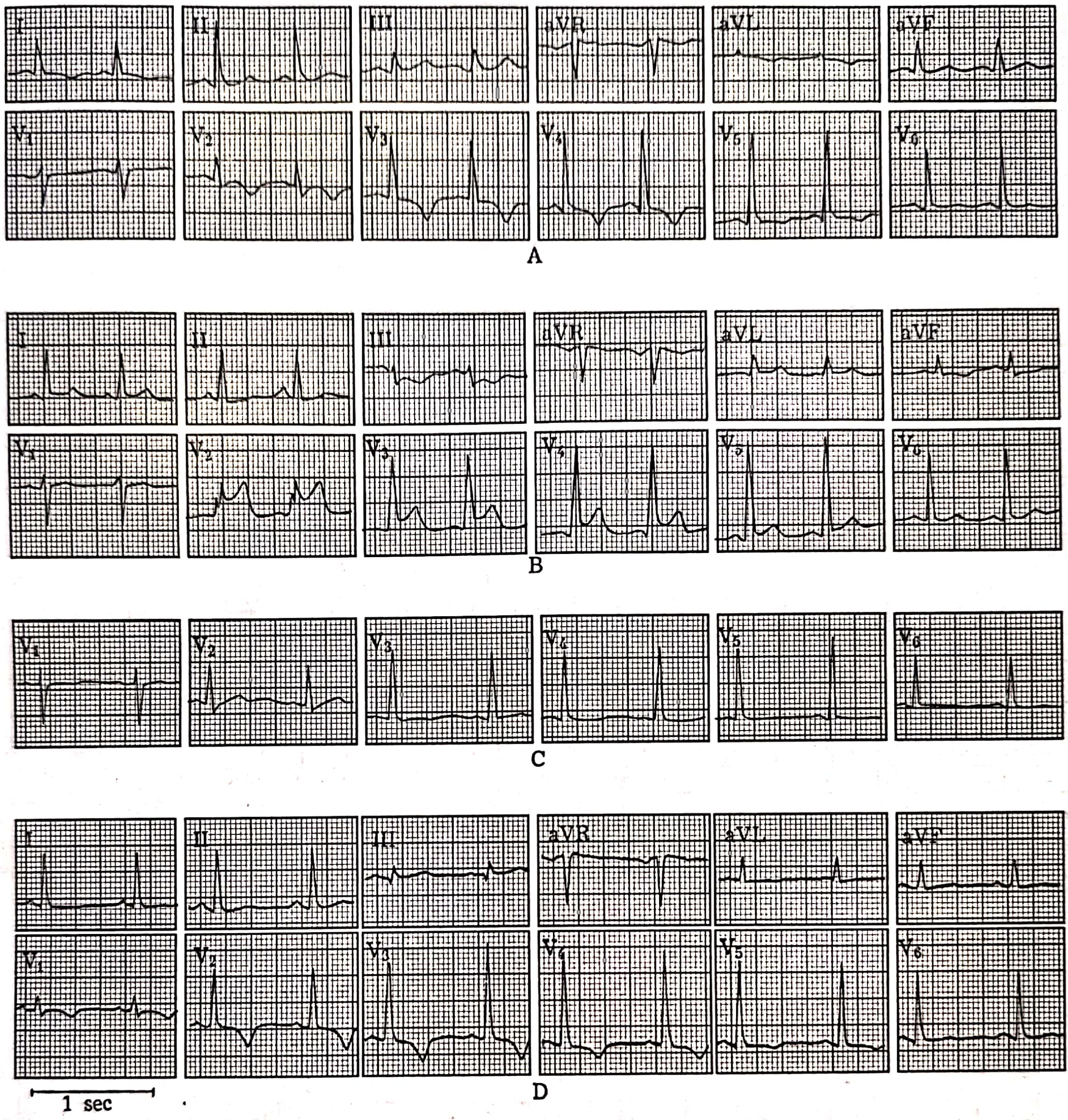

Fig. 8.14: *Angină pectorală Prinzmetal. A. Electrocardiograma de control. B. Electrocardiograma în timpul crizei. C. Electrocardiograma după 5 minute de la încetarea durerii. D. Electrocardiograma după 24 de ore.*

în cele două săptămâni precedente, a altor simptome: dispnee sau accentuarea dispneei preexistente, palpitaţii (tulburări de ritm cardiac) (WHO, Raport Euro 8204/3). Din cele de mai sus rezultă că *diagnosticul de angină pectorală instabilă este în esenţă un diagnostic clinic.* Modificările electrocardiografice sunt inconstante şi nespecifice, iar interpretarea lor nu se poate face în afara contextului clinic.

În general, evaluarea anomaliilor electrocardiografice din angina pectorală instabilă necesită înregistrări seriate sau, mai bine, monitorizare continuă, dată fiind variaţiile de la o zi la alta şi chiar în cursul aceleiaşi zile. Principalele anomalii constatate sunt: (1) alteraţiuni electrice de tip ischemo-lezional, (2) pozitivarea bruscă a undelor T, anterior negative, (3) tulburări de ritm cardiac de apariţie recentă, (4) semne electrocardiografice de infarct vechi şi (5) semne electrocardiografice de hipertrofie ventriculară stângă (Theodorescu B şi colab., 1968; Krauss KR şi colab., 1972; Fischl SJ şi colab., 1974; Huret JF şi colab., 1978; Negoiţă CI şi Marcu C, 1982).

Alteraţiuni electrice de tip ischemo-lezional

Sunt prezente la 80-90% dintre bolnavi şi constau din inversiunea undei T şi/sau subdenivelarea segmentului ST şi, mai rar, supradenivelarea segmentului ST. Aceste anomalii pot regresa spontan sau sub tratament în decurs de câteva zile/săptămâni o dată cu atenuarea semnelor clinice, sau evoluează până la aspectul de infarct miocardic transmural (fig. 8.16, 8.17 şi 8.18). Topografia anomaliilor de repolarizare ventriculară este predominant anterioară

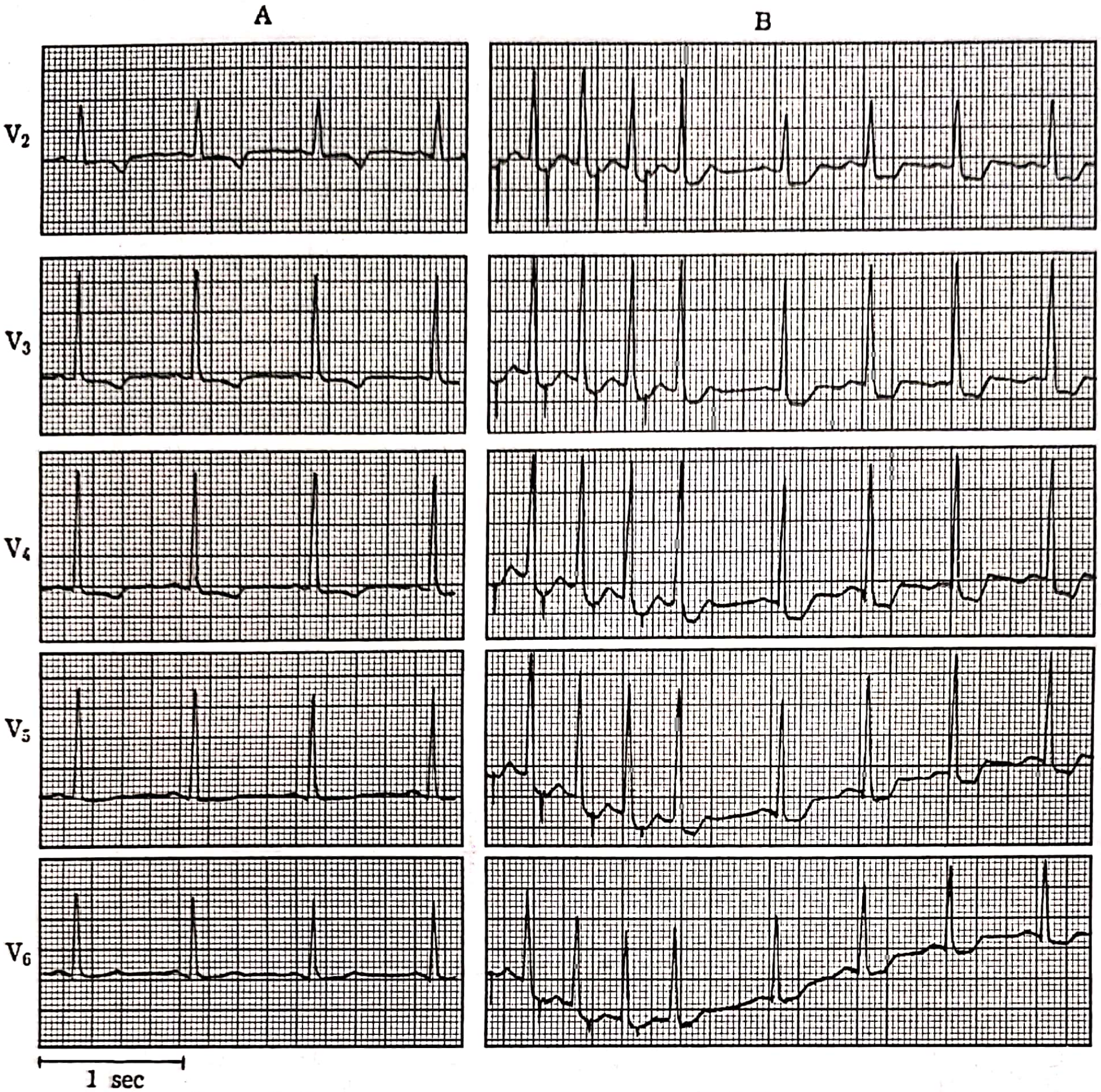
A
B
V2
V3
V4
V5
V6
1 sec

Fig. 8.15: *La acelaşi bolnav ca în fig. 3.14, stimularea electrică atrială rapidă se soldează cu subdenivelarea segmentului ST. A. Control. B. Stimulare electrică atrială rapidă.*

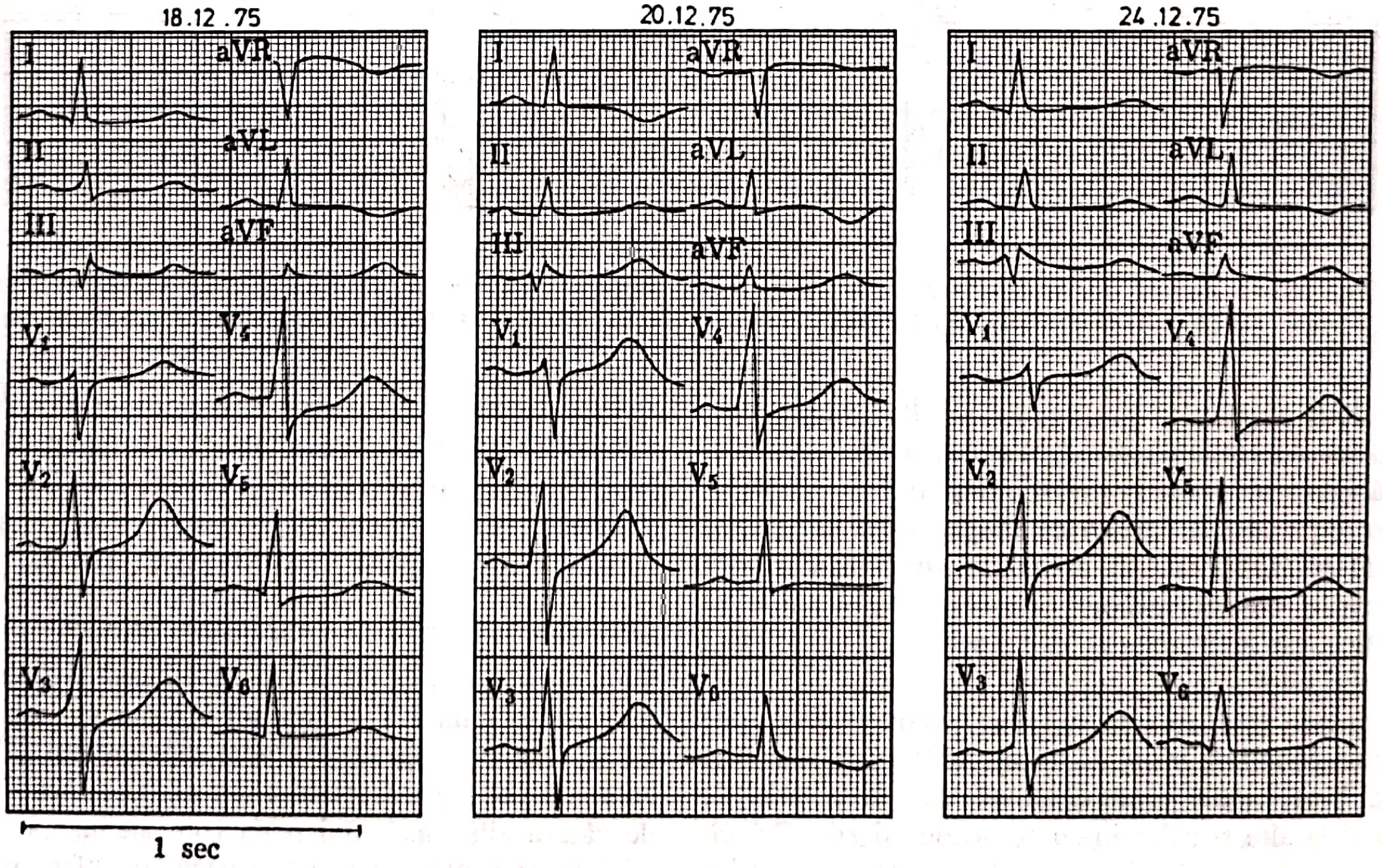
18.12.75
20.12.75
24.12.75
I
aVR
II
aVL
III
aVF
V1
V4
V2
V5
V3
V6
1 sec

Fig. 8.16: *Bolnav în vârstă de 60 de ani cu diagnosticul clinic de angină pectorală instabilă. La internare (18.12.75), alteraţiunile de repolarizare ventriculară sunt prezente în aVL. După două zile (20.12.75), anomaliile de repolarizare se extind în DI, V_5 şi V_6. După 6 zile (24.12.75), modificările de repolarizare regresează, aspectul electrocardiografic fiind similar cu cel de la internare.*

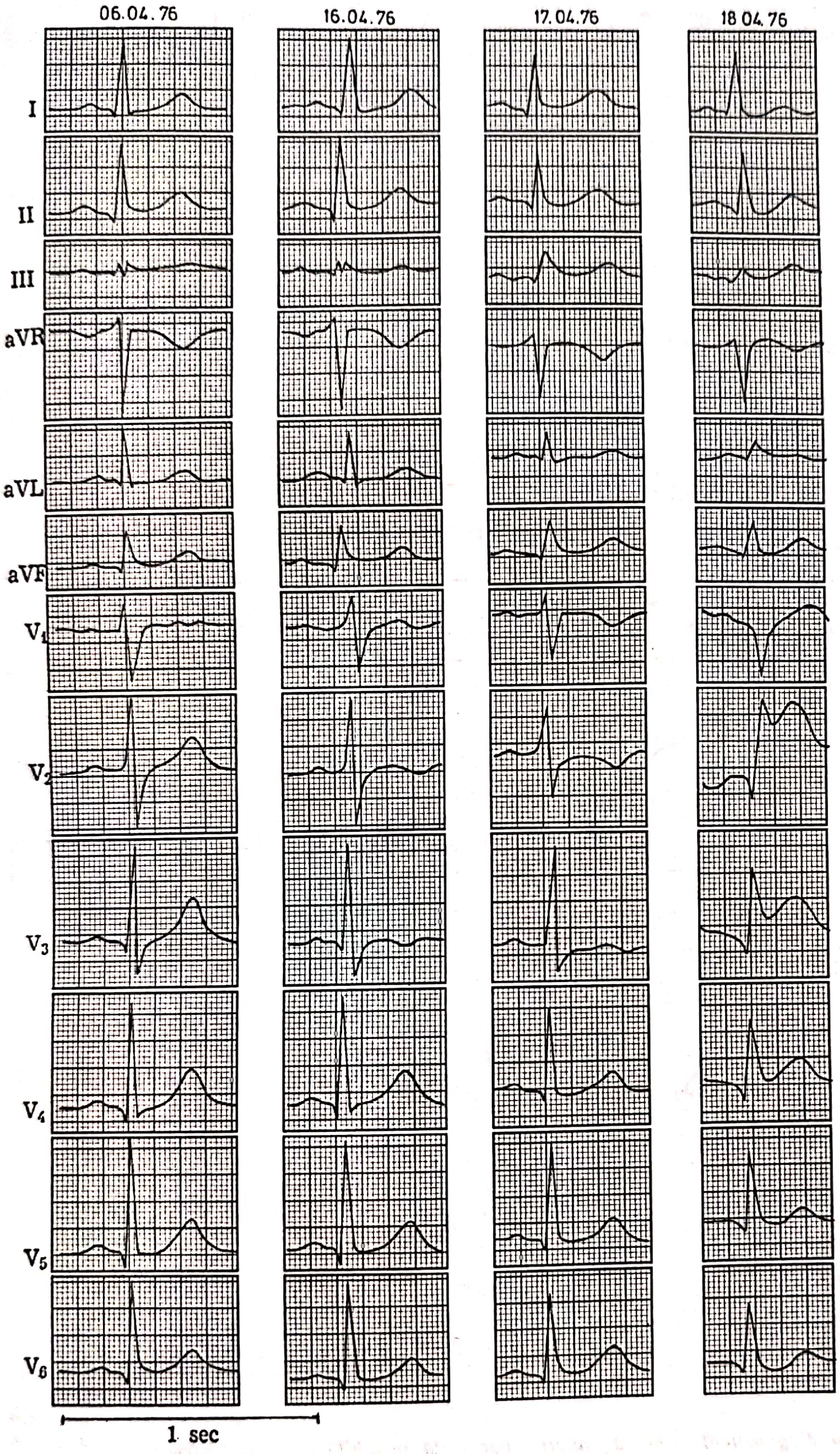

Fig. 8.17: *Bolnav în vârstă de 56 de ani cu diagnosticul clinic de angină pectorală instabilă. În decurs de 21 de zile, aspectul electrocardiografic evoluează până la imaginea de infarct miocardic cu localizare anteroseptală.*

şi, mai rar, inferioară. Însă modificările de repolarizare ventriculară din angina pectorală instabilă nu sunt specifice şi, în consecinţă, fără valoare dacă nu sunt interpretate în context clinic. Anomalii electrocardiografice similare pot fi observate şi în formele obişnuite de angină pectorală stabilă, precum şi în alte boli care se însoţesc de modificări primare ST-T (pericardită, cardiomiopatii etc.). Alteraţiunile fazei de repolarizare ventriculară pot însă întări ipoteza clinică, dacă se constată apariţia lor recentă pe baza comparării cu traseele electrocardiografice anterioare. Mobilitatea acestor modificări (extindere sau regresiune) în cursul explorărilor electrocardiografice seriate

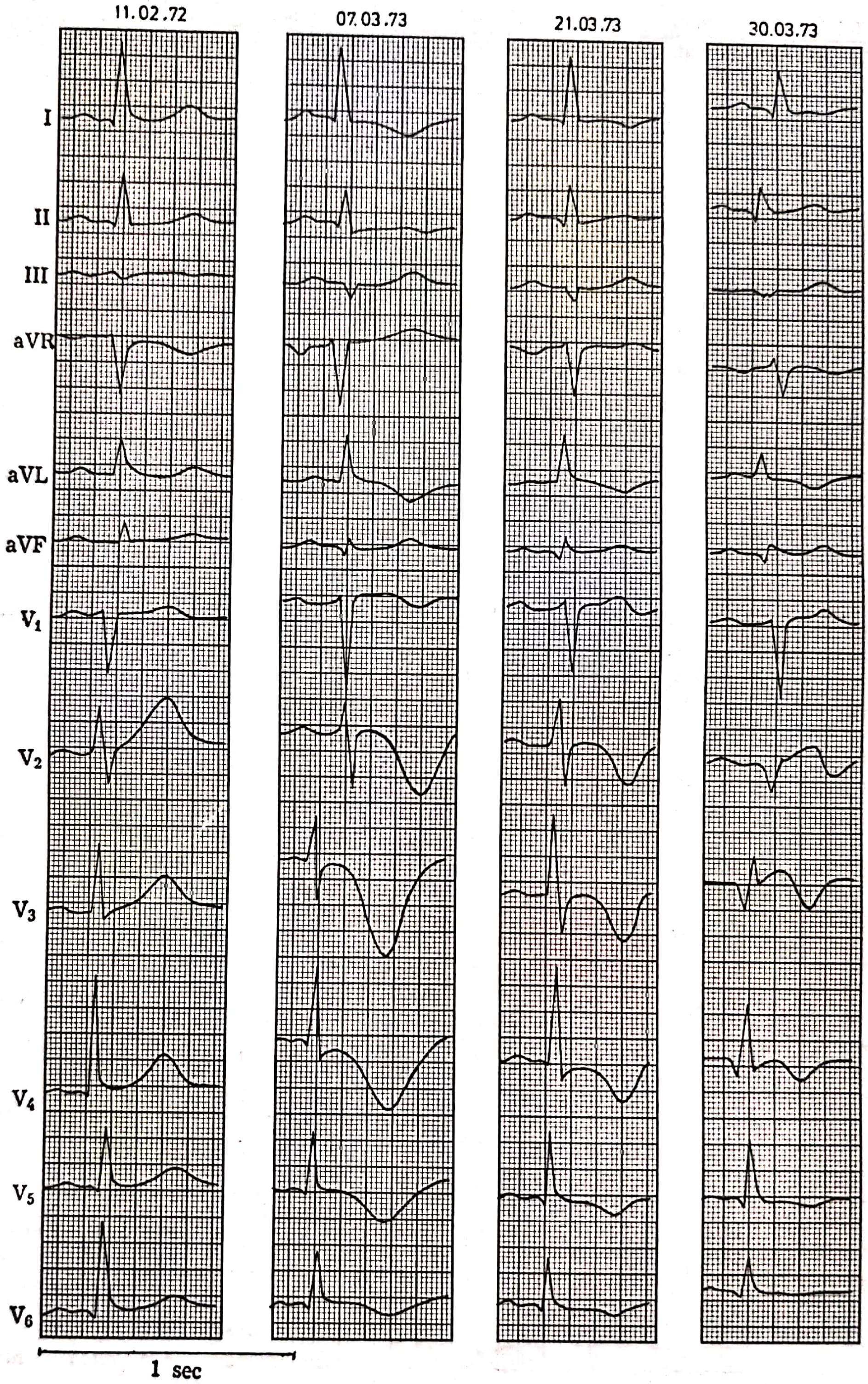

Fig. 8.18: *Bolnav cu diagnosticul clinic de angină pectorală instabilă. Primul traseu electrocardiografic înregistrat înainte cu circa un an (11.02.72) este normal. Creşterea duratei, frecvenţei şi intensităţii crizelor dureroase în ultimele două săptămâni îl determină pe bolnav să se prezinte la medic. La internare (07.03.72) se constată un aspect electrocardiografic compatibil cu diagnosticul de infarct subendocardic. Testele biologice de necroză sunt negative. Deşi în următoarele două săptămâni modificările electrocardiografice se atenuează progresiv (21.03.73), aspectul evoluează totuşi spre imaginea de infarct miocardic transmural cu localizare anteroseptală (30.03.73).*

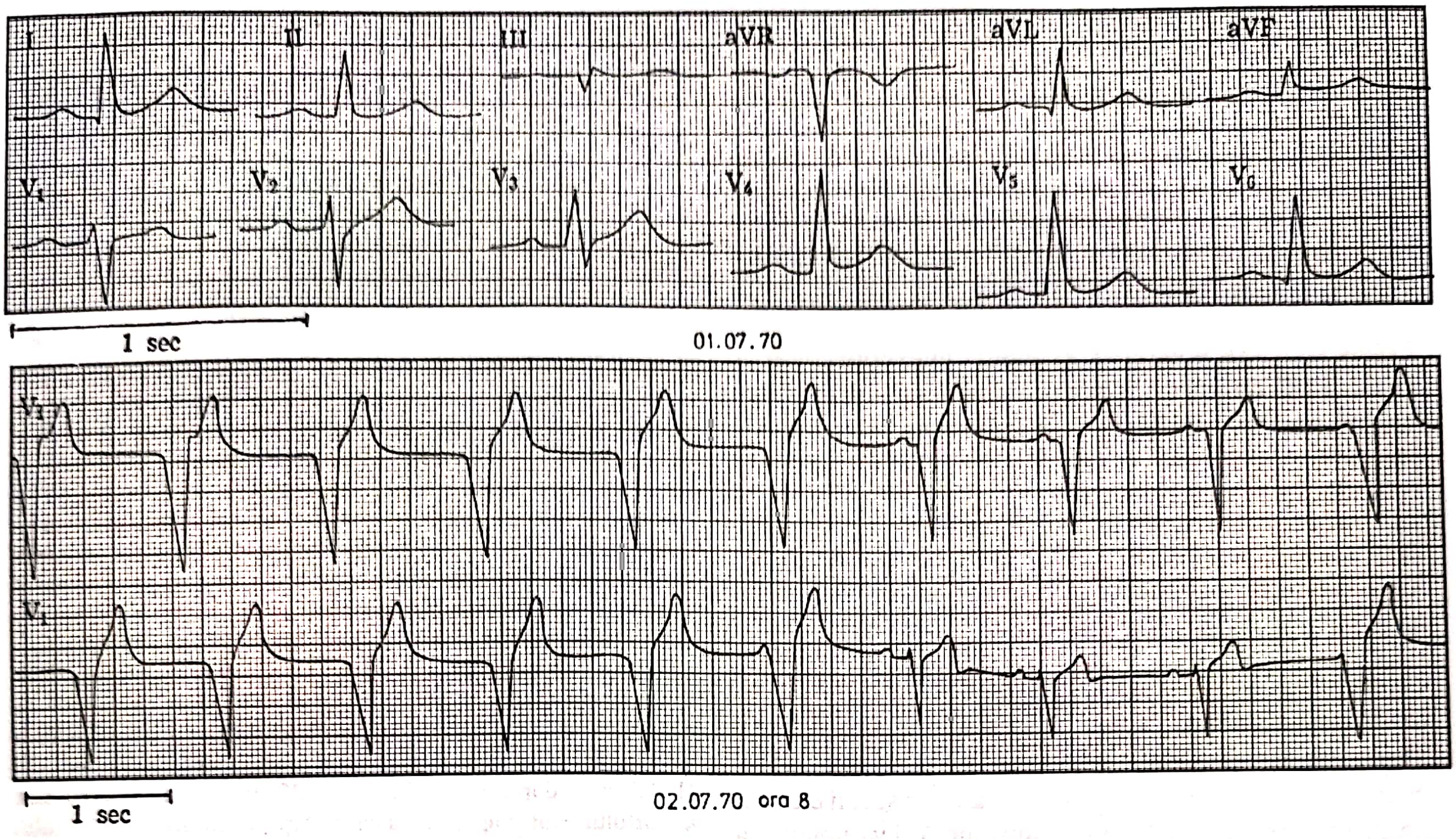
I
II
III
aVR
aVL
aVF
V1
V2
V3
V4
V5
V6
1 sec
01.07.70
V1
V1
1 sec
02.07.70 ora 8

Fig. 8.19: *Bolnav cu diagnosticul clinic de angină pectorală „de novo" (durerile au apărut pentru prima oară în urmă cu două săptămâni). La internare (01.07.70), aspect electrocardiografic normal. A doua zi (02.07.70, ora 8) se instalează un ritm indioventricular accelerat cu frecvenţa 65/minut, cu disociaţie AV incompletă (înregistrare continuă a derivaţiei V_1).*

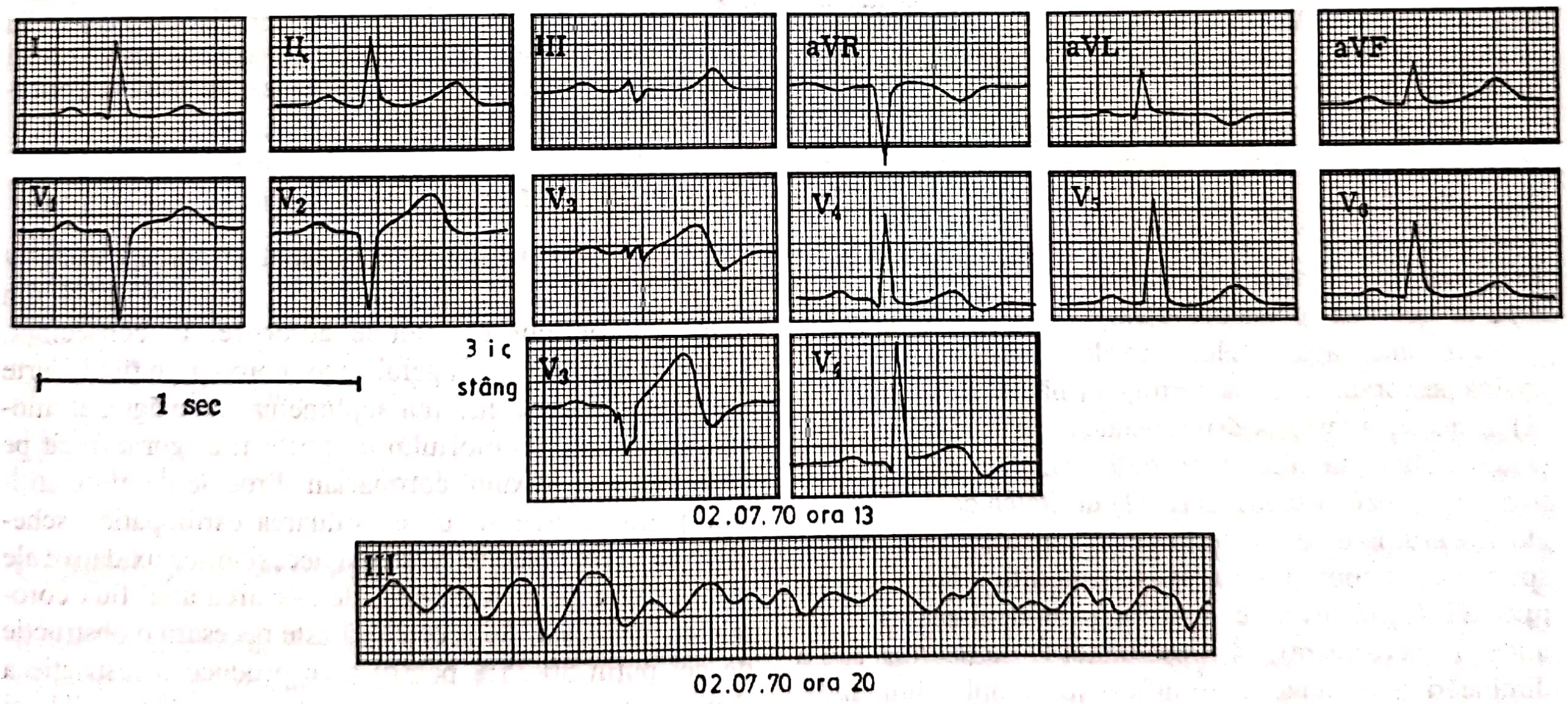
I
II
III
aVR
aVL
aVF
V1
V2
V3
V4
V5
V6
1 sec
3 i c
stâng
V3
V4
02.07.70 ora 13
III
02.07.70 ora 20

Fig. 8.20: *Acelaşi bolnav ca în figura 8.19. După circa 36 de ore de la internare (02.07.70, ora 13) se constituie imaginea de infarct miocardic cu localizare anterioară, iar după alte 7 ore (02.07.70, ora 20) prezintă un episod de fibrilaţie ventriculară.*

sau în timpul monitorizării reprezintă un indiciu valoros pentru un proces de evoluţie, dependent de ischemia progresivă a unei zone a miocardului (fig. 8.16, 8.17, 8.18). De cele mai multe ori, topografia modificărilor electrocardiografice coincide cu sediul infarctului miocardic subsecvent.

Pozitivarea bruscă a undelor T anterior negative

Traduce o ischemie subendocardică adiţională care anulează vectorii patologici de ischemie subepicardică. Această „ameliorare" a traseului electrocardiografic se poate observa şi în criza de angină pectorală stabilă, însă în forma instabilă este mai persistentă (durează ore sau zile).

Tulburări de ritm cardiac de apariție recentă

Se constată la 18% dintre bolnavi și se manifestă prin: aritmie extrasistolică, fibrilație sau flutter atrial, tahicardie paroxistică ventriculară, blocuri atrioventriculare sau intraventriculare. Monitorizarea electrocardiografică continuă indică o incidență mult mai mare a aritmiilor cardiace decât procedeul înregistrărilor seriate (5-6 electrocardiograme pe zi).

Semne electrocardiografice de infarct miocardic vechi

În circa 8% din cazuri, electrocardiograma bolnavilor cu angină pectorală instabilă indică prezența unor infarcte miocardice vechi, ceea ce face foarte dificilă interpretarea traseului în absența unei anamneze sugestive. Și în acest caz, monitorizarea continuă este deosebit de utilă (stabilitate a aspectului electrocardiografic sau apariția unei supradenivelări persistente în zona de infarct vechi ori a unei ischemii noi în alte derivații).

Semne electrocardiografice de hipertrofie ventriculară stângă

După diverse statistici, sunt prezente la 2-18% dintre bolnavii cu angină instabilă. Interpretarea traseului electrocardiografic se face în funcție de anamneză și variabilitatea în timp a curbei de repolarizare ventriculară.

În circa 10% din cazuri, electrocardiograma bolnavilor cu angină pectorală instabilă este normală. Monitorizarea electrocardiografică poate surprinde însă modificări de tip ischemo-lezional cu caracter tranzitoriu, care apar în condiții de repaus.

Absența undei Q de necroză pe traseele electrocardiografice ale bolnavilor cu angină instabilă nu exclude prezența unor zone de necroză de dimensiuni mici. Scintigrama miocardică cu Tc^{99m} pirofosfat (Donski MS și colab., 1975) sau Tl^{201} (Henning H și colab., 1977) poate obiectiva zone de necroză subendocardică.

În rezumat, analiza electrocardiogramei la bolnavii cu angină pectorală instabilă permite următoarele observații: (1) necesitatea înregistrării repetate a electrocardiogramei (sau, mai bine, monitorizare continuă), chiar dacă primele trasee nu prezintă modificări, (2) utilitatea comparării cu electrocardiogramele anterioare, (3) apariția frecventă și spontană (în condiții de repaus) a modificărilor segmentului ST (subdenivelare, mai rar supradenivelare) și ale undei T (negativare), (4) lipsa undei Q de necroză sau a diminuării persistente și semnificative a amplitudinii undei R în derivațiile precordiale și (5) lipsa de specificitate a anomaliilor electrocardiografice, care însă, interpretate corect pe baza criteriilor clinice, pot aduce informații valoroase la precizarea diagnosticului (Negoiță CI și Marcu C, 1982).

Probele de efort și electrostimularea atrială în evaluarea ischemiei miocardice

Istoric

Primul traseu electrocardiografic care prezintă o subdenivelare a segmentului ST după efort a fost publicat de Einthoven W[*] (1909). În anul 1918, Bousfield G[**] înregistrează pentru prima oară subdenivelarea segmentului ST în cursul unei crize de angină pectorală „spontană", iar 10 ani mai târziu, Feil H și Siegel ML[***] (1928) demonstrează că durerea anginoasă se însoțește de o subdenivelare prelungită a segmentului ST și folosesc termenul „răspuns pozitiv" atunci când modificarea este produsă prin efort. Autorii interpretează această anomalie ca fiind expresia unui flux coronarian inadecvat și remarcă normalizarea traseului electric atunci când durerea dispare sau după administrarea nitroglicerinei. Wood FC și Wolfert CC[***] (1931) și Goldhammer S și Scherf D[****] (1932) sugerează utilizarea modificărilor electrocardiografice de efort ca metodă de diagnostic a insuficienței coronariene latente. Însă extinderea în clinică a electrocardiografiei de efort începe cu Master AM (1941) care, după ce încă în anul 1929 stabilise o standardizare a efortului pentru aprecierea capacității funcționale a aparatului cardiovascular, propune tehnica și criteriile originale de interpretare. Ulterior, metodologia probelor de efort a fost ameliorată progresiv prin: (1) introducerea efortului maximal la bicicleta ergometrică și covorul rulant, (2) utilizarea unor derivații cu o sensibilitate crescută pentru detectarea modificărilor segmentului ST, (3) precizarea criteriilor de interpretare pe baza corelației cu aspectele arteriografice și (4) analiza automată a electrocardiogramei în timpul efortului.

Bazele fiziologice

Miocardul fiind un țesut cu un metabolism aproape exclusiv aerob, extrage, chiar în condiții de repaus, 65-75% din oxigenul conținut în arterele coronare. În consecință, saturația în oxigen a sângelui venos coronarian fiind foarte joasă (20-25%), consumul suplimentar de oxigen al miocardului în timpul efortului nu poate fi asigurat decât pe baza creșterii fluxului coronarian. Probele de efort utilizate pentru diagnosticul și evaluarea cardiopatiei ischemice au drept obiectiv creșterea necesităților oxidative ale miocardului și, prin aceasta, demascarea unui flux coronorian inadecvat. Se acceptă că este necesară o obstrucție de cel puțin 50-75% pentru a se produce o restricție a fluxului coronarian în condiții de efort (Gould KL și colab., 1974; McHenry PL și colab., 1976). Parametrii care permit o bună aproximare a necesităților oxidative ale miocardului, deci și a necesităților de flux coronarian, sunt: frecvența cardiacă (FC) și tensiunea arterială sistolică (TAS) în timpul efortului (Sarnoff SJ şi colab., 1958). La bolnavii cu angină pectorală supuşi probei de efort, momentul apariţiei durerii cardiace şi a modificărilor electrocardiografice se corelează aproape constant cu valoarea produsului FC × TAS (prag anginos, dublu produs, indice tensiune-timp, indice Sarnoff-Robinson) (Robinson BF, 1967 ; Détry JMR şi colab., 1970). De aceea, intensitatea muncii condiţionează în mod primar semnificaţia rezultatelor obţinute, iar cuantificarea efortului capătă o importanţă dosebită atât pentru eliminarea probelor fals negative, cât şi pentru evaluarea gradului de efort la care apar durerea anginoasă şi modificările de tip ischemic. În acest scop au fost propuse diverse protocoale de efort care, în absenţa modificărilor clinice, electrocardiografice şi hemodinamice care să impună întreruperea efortului, pot realiza atingerea frecvenţei cardiace maxime teoretice : 220 – vârsta în ani (Wolthniss DA şi colab., 1977 ; Sheffield LT şi colab., 1978). În mod practic, de cele mai multe ori este suficientă atingerea unei frecvenţe cardiace-ţintă, care reprezintă 85-90% din frecvenţa cardiacă maximă teoretică. Pentru atingerea acestei frecvenţe cardiace este preferat efortul la bicicleta ergometrică sau efortul multistadial la covor rulant. Testul Master – simplu sau dublu – reprezintă în general un efort insuficient pentru majoritatea coronarienilor, fapt ilustrat de procentajul mare de rezultate fals negative, care pot ajunge până la 65% (Schweitzer P şi colab., 1974 ; Weisfeldt ML, 1977). În absenţa unei dublări a frecvenţei cardiace sau la o frecvenţă cardiacă mai mică de 120/minut, un test Master nu va fi considerat negativ, ci efort insuficient (Cohn PF şi colab., 1971 ; Marcu C, 1982).

---

[*] Citat după Sheffield LT, 1980.

[**] Citați după Chung EK, 1980.

[***] Citați după Lepeschkin E, 1960.

[****] Citați după Varnauskas E, 1977.

Alegerea celor mai utile derivaţii electrocardiografice pentru probele de efort reprezintă o problemă deosebit de importantă. Din considerente de ordin practic, se pot folosi cu rezultate bune : (1) o combinaţie de 3 derivaţii : una transversală (V$_5$, V$_6$ sau I), una verticală (II, III sau aVF) cu electrozii plasaţi pe cuşca toracică şi una sagitală (V$_1$ sau V$_2$) (Blomquist CG şi Mitchell HJ, 1977) sau (2) o combinaţie de derivaţii bipolare toracice (CM$_5$, CC$_5$, CL) şi V$_3$ (Chaitman BR şi colab., 1978).

Criterii de interpretare

Criteriile electrocardiografice de interpretare a probelor de efort sunt prezentate în tabelul 4.1.

Modificări ale segmentului ST

Clasificare

După Sheffield LT (1980), modificările de tip ischemic ale segmentului ST, induse prin efort, pot fi clasificate în 3 tipuri (fig. 8.21). *Tipul I* constă dintr-o subdenivelare ST de aspect orizontal în cursul efortului, care dispare rapid în perioada postefort. Durata foarte scurtă a modificării face aproape imposibilă detectarea sa dacă înregistrarea nu se face şi în timpul efortului sau imediat după efort. *Tipul II*, mai frecvent, constă dintr-o subdenivelare ST cu panta ascendentă şi lentă în timpul efortului. În perioada de recuperare, segmentul ST devine progresiv mai anormal ca urmare a unei deplasări negative adiţionale, se însoţeşte de inversiunea undei T şi, frecvent, de durere anginoasă. *Tipul III* reprezintă aspectul cel mai puţin frecvent (3-5% din cazuri) şi constă din supradenivelarea segmentului ST. În tipul III$_a$, caracteristic anginei pectorale Prinzmetal, se produce o supradenivelare majoră a segmentului ST, care deformează complexul QRS, încât configuraţia QRS-T seamănă temporar cu un potenţial de acţiune monofazic înregistrat direct. Dispariţia acestei imagini trece de regulă printr-o fază în care unda T apare inversată. În tipul III$_b$, supradenivelarea segmentului ST este mai puţin marcată şi nu deformează complexul QRS. În evoluţia sa spre dispariţie nu se însoţeşte de inversiunea undei T şi apare cel mai frecvent în derivaţiile longitudinale (II, III şi aVF). Tipurile I şi II reflectă o ischemie subendocardică ce determină subdenivelarea segmentului ST. Tipul III$_a$ reflectă o ischemie transmurală localizată şi intensă, iar tipul III$_b$, prezenţa unei zone de dischinezie ventriculară sau o leziune cicatricială (Chachine RA şi colab., 1976).

Tabel 8.1 : *Criterii electrocardiografice de interpretare a probelor de efort*

1.	Subdenivelarea segmentului S-T de tip orizontal sau descendent ≥ 1.0 mm, cu durata ≥ 0.08 s (sau subdenivelarea S-T adiţională ≥ 2.0 mm, dacă pe traseul de repaus este prezentă subdenivelarea segmentului S-T)
2.	Supradenivelarea segmentului S-T ≥ 1.0 mm
3.	Subdenivelarea segmentului S-T cu panta ascendentă lentă, dacă este îndeplinită una dintre următoarele condiţii : – subdenivelare S-T ≥ 2.0 mm la 0.08 s după punctul „J” – viteza pantei S-T* ≤ 1.0 mV/s – indicele pantei S-T* ≤ 0
4.	Inversiunea undei U
5.	Creşterea amplitudinii undei R
6.	Pozitivarea undei T (negativă pe traseul electrocardiografic de repaus), cu condiţia ca aceasta să se producă brusc, la frecvenţe cardiace joase, sincron cu apariţia durerii şi eventual însoţită de subdenivelarea segmentului S-T şi/sau inversiunea undei U

după Varnauskas E, 1977 ; De Maria AN şi colab., 1978 ; McHenry PL, 1978 ; McNeer JF şi colab. ; Miller RR şi colab., 1978 ; Sheffield LT, 1980 ; Chartman BR, 2001

---

* Explicaţii în text.

Subdenivelarea segmentului ST

Până în prezent, subdenivelarea segmentului ST a rămas cel mai sigur criteriu electrocardiografic de ischemie miocardică produsă prin efort. Apariţia acestei anomalii electrocardiografice este expresia unei ischemii subendocardice consecutive creşterii inadecvate a fluxului coronarian în raport cu necesităţile oxidative ale miocardului. Factorii principali care reduc în mod preferenţial perfuzia straturilor sebendocardice sunt: (1) creşterea forţelor compresive intramiocardice, (2) creşterea presiunii terminal-diastolice ventriculare stângi (consecutiv instalării insuficienţei cardiace ischemice şi modificărilor de complianţă ventriculară) şi (3) scurtarea diastolei (Becker L şi Pitt B, 1974; Oliver MF, 1978). Descreşterea fluxului coronarian în zonele subendocardice determină o scădere majoră a legăturilor fosfatice macroergice şi, consecutiv acesteia, scăderea raportului potasiu intracelular/potasiu extracelular (K_i^+ / K_e^+) şi acumularea de potasiu în spaţiul extracelular. Efectele acestor modificări ale gradientelor ionice

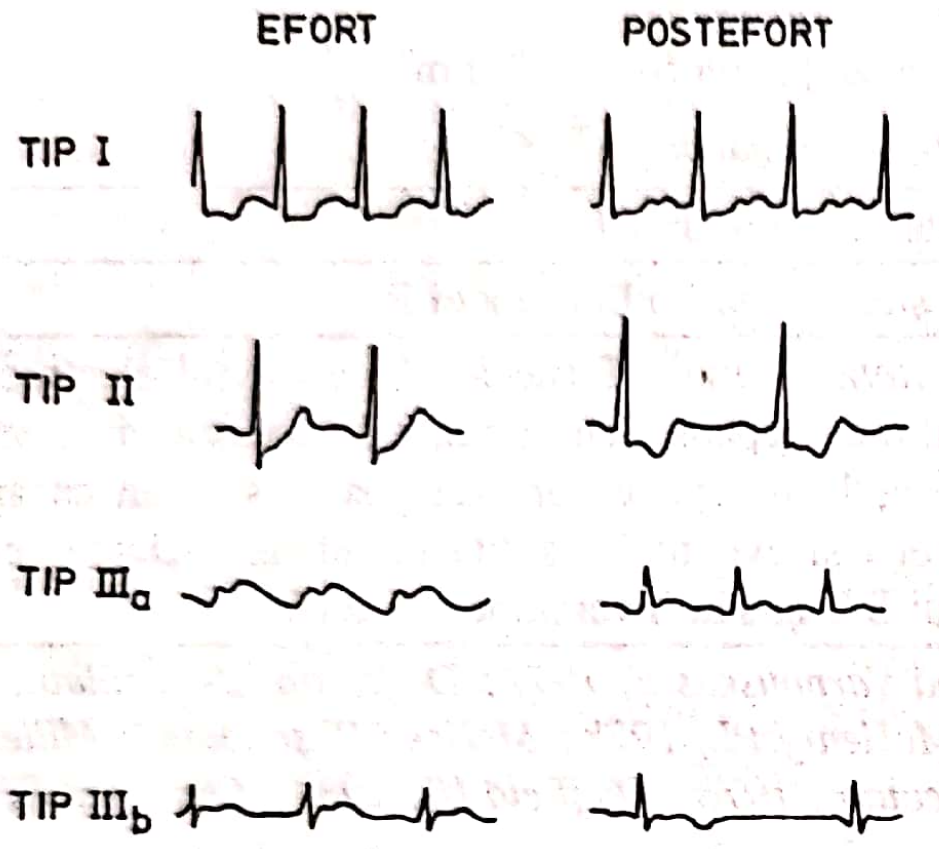
EFORT
POSTEFORT
TIP I
TIP II
TIP IIIa
TIP IIIb

Fig. 8.21: *Modificări ST de tip ischemic induse de efort (după Sheffield LT, 1980). Tipul I: subdenivelare tranzitorie a segmentului ST în timpul efortului, care dispare la 1 minut după efort. Tipul II: subdenivelare ST în timpul efortului, care se accentuează după efort, înainte de a reveni la normal. Tipul III_a: supradenivelare ST caracteristică anginei pectorale Prinzmetal. Tipul III_b: supradenivelare moderată a segmentului ST produsă, de regulă, de o dischinezie sau leziune cicatricială a ventriculului stâng.*

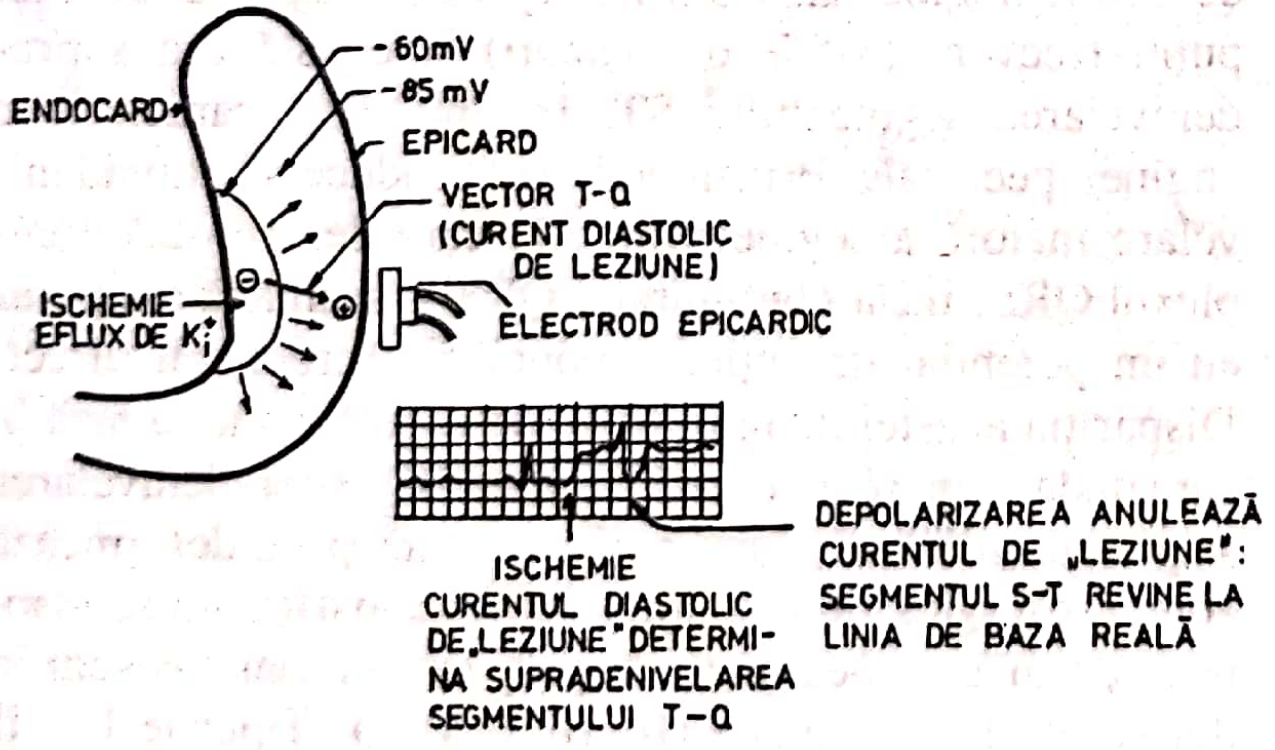
-60mV
-85 mV
ENDOCARD
EPICARD
VECTOR T-Q (CURENT DIASTOLIC DE LEZIUNE)
ISCHEMIE EFLUX DE K$_i^+$
ELECTROD EPICARDIC
ISCHEMIE CURENTUL DIASTOLIC DE „LEZIUNE" DETERMINA SUPRADENIVELAREA SEGMENTULUI T-Q
DEPOLARIZAREA ANULEAZĂ CURENTUL DE „LEZIUNE": SEGMENTUL S-T REVINE LA LINIA DE BAZA REALĂ

Fig. 8.22: *Mecanismul supradenivelării segmentului T-Q în cursul ischemiei subendocardice (după Ellestad MH şi colab., 1979). Ischemia subendocardică determină apariţia în timpul diastolei a unei diferenţe de potenţial între zonele subendocardice electronegative şi cele subepicardice electropozitive (vectorul patologic T-Q), care produce deplasarea superioară a liniei de zero potenţial (segment T-Q). Atunci când forţele electrice ale depolarizării ventriculare anulează acest curent de „leziune", segmentul ST se înscrie pe linia izoelectrică reală (subdenivelare aparentă sau „secundară" a segmentului ST).*

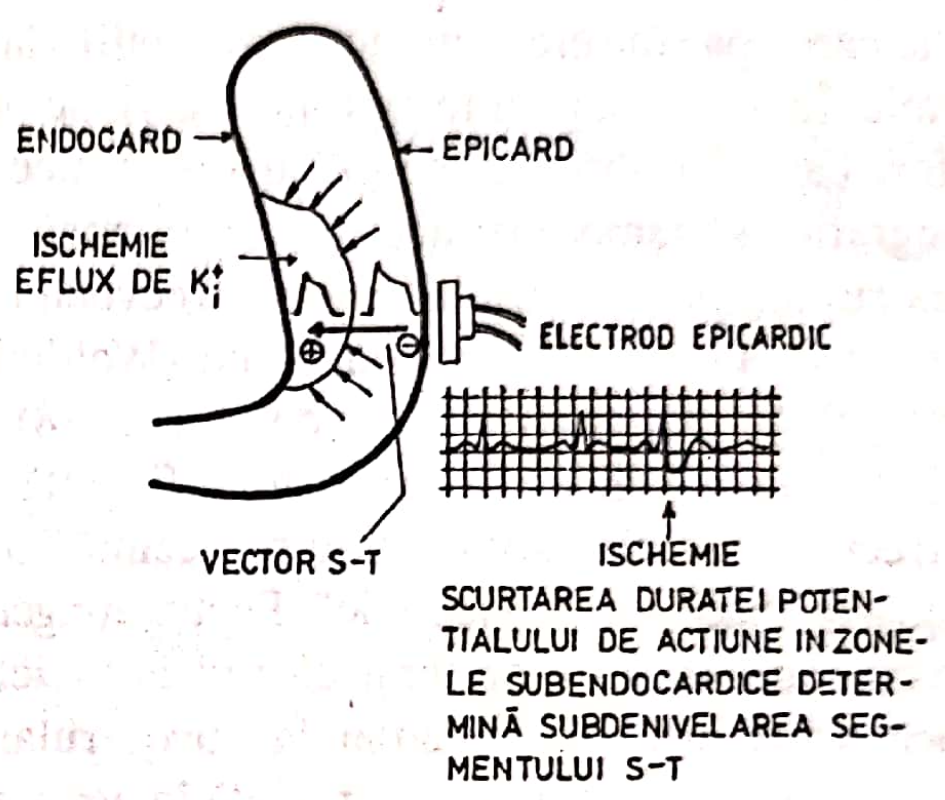
ENDOCARD
EPICARD
ISCHEMIE EFLUX DE K$_i^+$
ELECTROD EPICARDIC
VECTOR S-T
ISCHEMIE
SCURTAREA DURATEI POTENTIALULUI DE ACTIUNE IN ZONELE SUBENDOCARDICE DETERMINĂ SUBDENIVELAREA SEGMENTULUI S-T

Fig. 8.23: *Mecanismul subdenivelării „primare" a segmentului ST. Ischemia determină reducerea amplitudinii şi duratei potenţialului de acţiune (repolarizare accelerată) în zonele subendocardice. Diferenţa de potenţial dintre zonele subepicardice (electronegative) şi cele subendocardice (electropozitive) din timpul sistolei generează vectorul patologic ST, orientat de la epicard spre endocard, care se manifestă la începutul repolarizării ventriculare prin subdenivelarea reală a segmentului ST.*

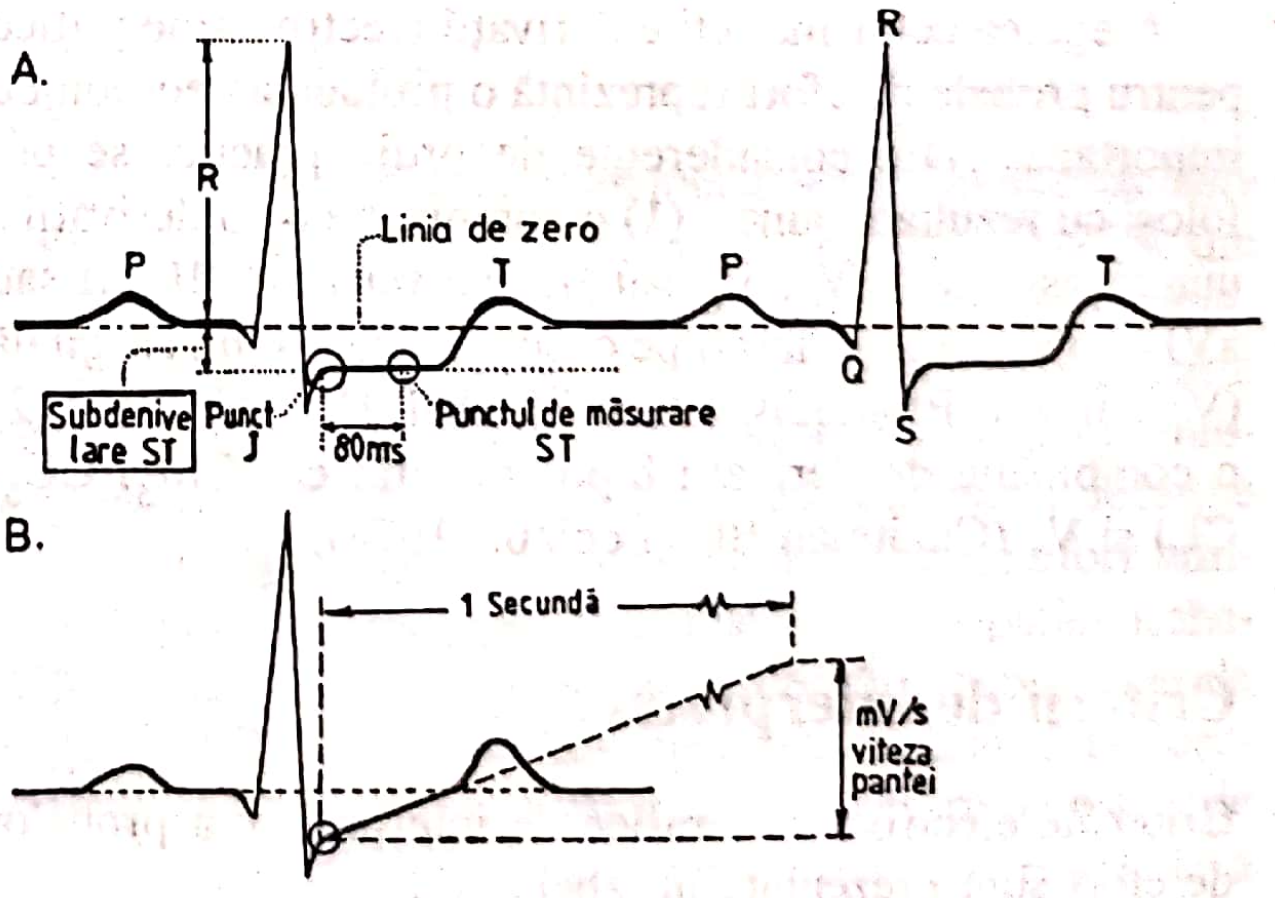
A.
R
P
T
Linia de zero
Q
S
Subdenivelare ST
Punct J
80ms
Punctul de măsurare ST
B.
1 Secundă
mV/s viteza pantei

Fig. 8.24: *Tipuri de subdenivelare a segmentului ST (după Csapo G, 1980). A. Subdenivelare de tip ischemic (orizontală) a segmentului ST. Gradul subdenivelării se măsoară la 0.08 secunde după punctul „J" (joncţiunea complexului QRS cu segmentul ST). Testul de efort se consideră pozitiv dacă subdenivelarea ST prezintă o adâncime de cel puţin 1 mm şi o durată de cel puţin 0.08 secunde. B. Subdenivelare cu panta lent ascendentă a segmentului ST. Testul de efort se consideră pozitiv dacă adâncimea subdenivelării ST la 0.08 secunde după punctul „J" este egală sau mai mare de 2.0 mm, sau panta ST mai mică de 1 mV/s.*

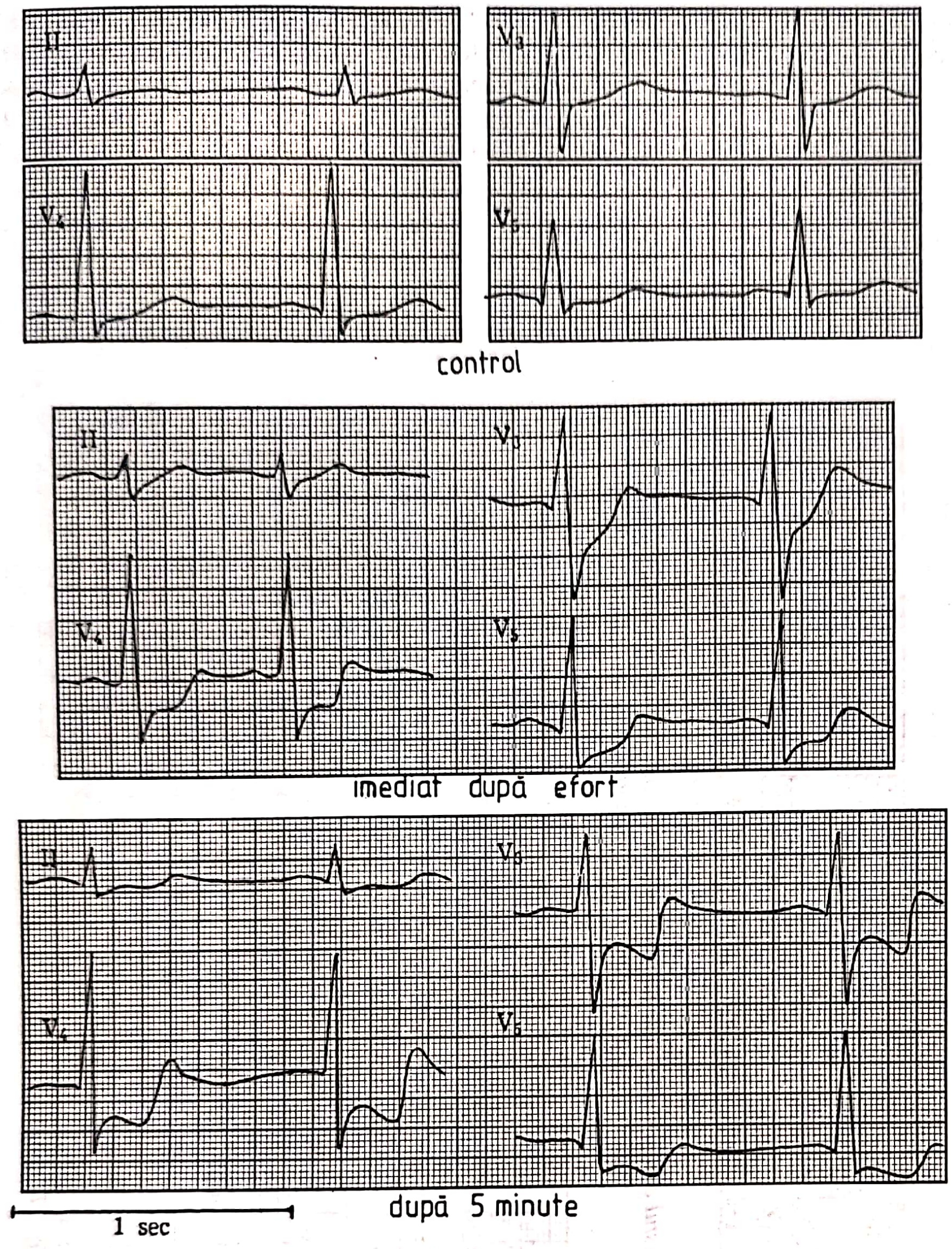

Fig. 8.25: *Probă de efort (dublu Master) pozitivă. Durere în timpul efortului şi în perioada de recuperare. Imediat după efort, subdenivelare ST cu panta lent ascendentă (3-5 mm la 0.08 secunde după punctul „J"). În perioada de recuperare, panta ST devine de tip descendent, cu o adâncime de 4-6 mm (răspuns ischemic de tip II).*

transmembranare sunt: (1) apariţia unui curent diastolic de leziune, care se manifestă prin supradenivelarea segmentului TQ şi subdenivelarea aparentă (secundară) a segmentului ST (fig. 8.22) şi (2) scurtarea duratei potenţialului de acţiune în zonele subendocardice, care se manifestă prin subdenivelarea reală (primară) a segmentului ST (fig. 8.23).

Experienţa acumulată până în prezent în interpretarea electrocardiogramei postefort şi confruntările coronarografice au dovedit că indicele optim pentru ischemie este reprezentat de subdenivelarea segmentului ST de tip orizontal sau descendent, egală sau mai mare de 1.0 mm, cu o durată egală sau mai mare de 0.08 secunde (fig. 8.24 A) (Schweitzer P şi colab., 1974; Varnauskas E, 1977; Csapo G, 1980; Sheffield LT, 1980). Acest criteriu discriminativ poate apărea uneori şi la efort mai uşor (testul Master), mai ales în cazul unor leziuni coronariene foarte severe (fig. 8.25). Însă, de regulă, apariţia modificărilor de tip ischemic necesită un efort mai intens (fig. 8.26). De multe ori, alteraţiunile segmentului ST pot fi mai semnificative în perioada de recuperare (fig. 8.25 şi 8.27). Confruntările arteriografice atestă o corelaţie în severitatea leziunilor coronariene şi răspunsul de tip ischemic al segmentului ST. Astfel, leziunile coronariene multiple şi severe, cu risc crescut pentru infarct miocardic subsecvent sau moarte subită, se însoţesc de: (1) subdenivelare ST > 2.0 mm, care apare în primele 3 minute de efort, la frecvenţe cardiace joase sau la un efort puţin intens, (2) configuraţie de tip descendent (tip II) în perioada de recuperare, (3) persistenţa postefort mai mare de 5 minute şi (4) prezenţa în mai multe derivaţii (Eriksen J şi colab., 1976; Chaitman BR şi colab., 1978; Conti CR şi colab., 1979; Ellestad MH şi colab., 1979).

În general, se admite că subdenivelarea segmentului ST cu panta ascendentă (subdenivelarea punctului „J" sau subdenivelarea de tip „joncţional") constituie un răspuns

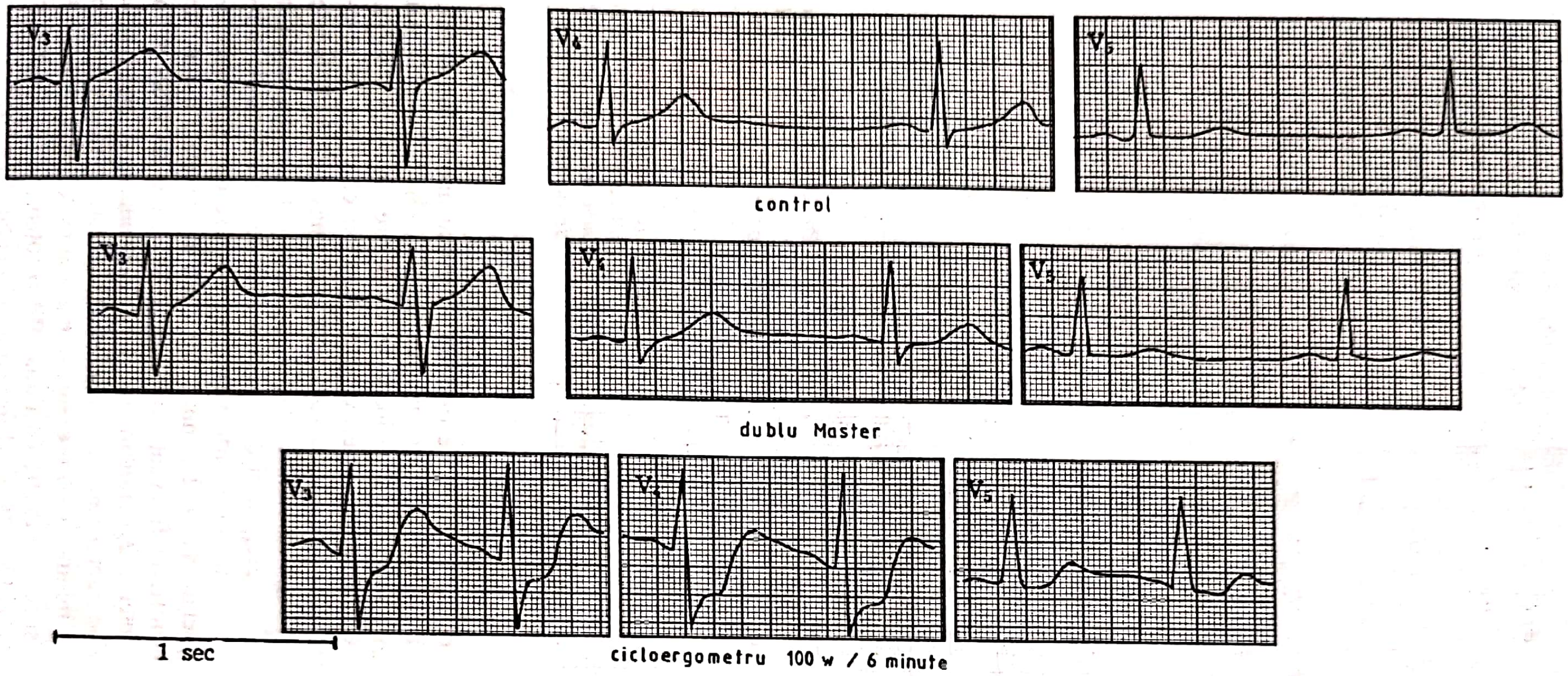
V3
V4
V5
control
V3
V4
V5
dublu Master
V3
V4
V5
1 sec
cicloergometru 100 w / 6 minute

Fig. 8.26 : *Bolnav cu angină pectorală tipică. Testul dublu Master este negativ, în timp ce un efort mai intens la cicloergometru se însoțește de modificări majore de tip ischemic ale segmentului ST.*

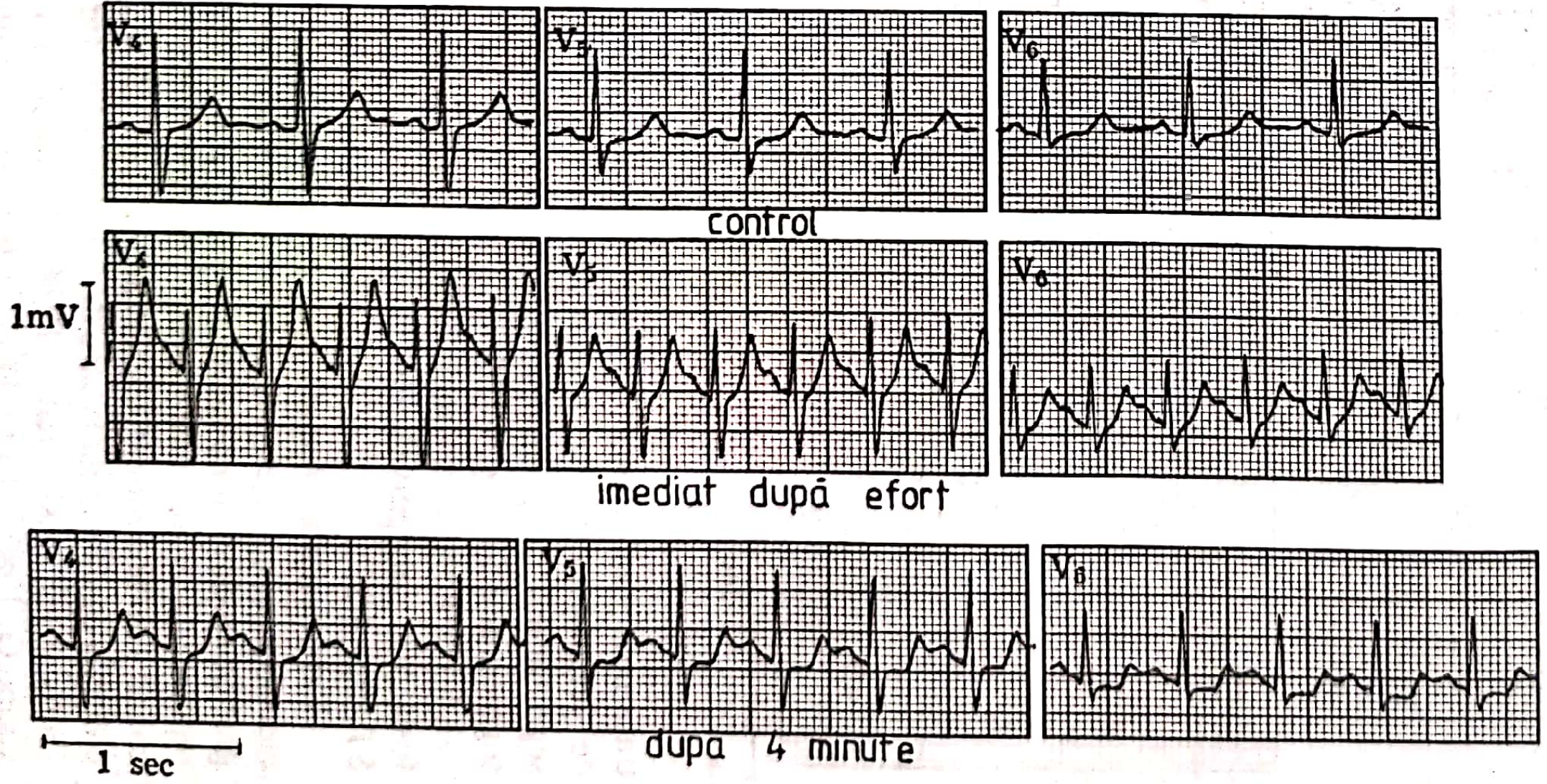
V4
V5
V6
control
1mV
V4
V5
V6
imediat după efort
V4
V5
V6
1 sec
după 4 minute

Fig. 8.27 : *Probă de efort de tip triunghiular (cicloergometru) la un bolnav cu angină pectorală de efort. Imediat după efort, subdenivelare ST cu panta ascendentă. La 4 minute după efort, subdenivelare ST de tip ischemic (răspuns ischemic de tip II).*

fiziologic. Cercetări mai recente au dovedit că trebuie făcută distincţie între subdenivelarea punctului „J" (răspuns fiziologic) şi subdenivelarea de tip ascendent a segmentului ST, cu panta ST lentă (fig. 8.24 B). Acest tip de subdenivelare ST, indusă prin efort, poate exprima o ischemie miocardică dacă este egală sau mai mare de 2.0 mm la 0.08 secunde după punctul „J", sau dacă viteza pantei este egală sau mai mică de 1 mV/s. (Stuart RJ şi colab., 1976; Chaitman BR şi colab., 1979). Corelaţia cu datele angiografice indică totuşi un număr relativ mare de rezultate fals pozitive. De aceea, acest tip de răspuns trebuie interpretat în contextul altor variabile, hemodinamice sau clinice, care pot avea valoare diagnostică chiar în prezenţa unor modificări ST echivoce.

Pe baza analizei automate a electrocardiogramei *în timpul efortului*, McHenry PL şi Morris SN (1976) propun calcularea indicelui ST = subdenivelarea ST la nivelul punctului „J" (–mm) + panta ST (+mV/s). Proba de efort este considerată pozitivă dacă subdenivelarea ST ≥ 1.0 mm şi indicele ST ≤ 0 (fig. 8.28). Criteriul este valabil numai în timpul efortului şi în perioada de recuperare imediată.

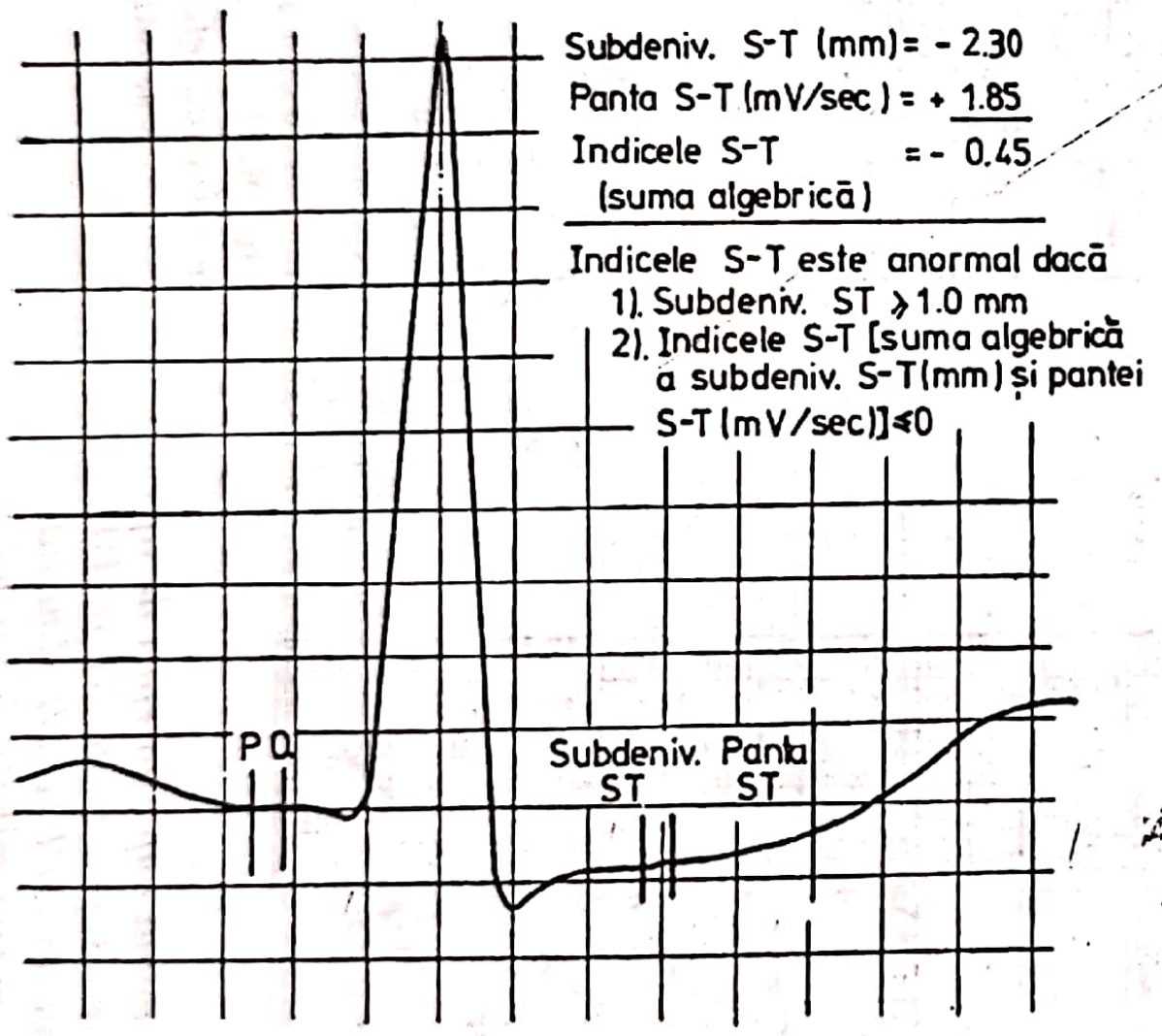
Subdeniv. S-T (mm)= - 2.30
Panta S-T (mV/sec) = + 1.85
Indicele S-T = - 0.45
(suma algebrică)
Indicele S-T este anormal dacă
1). Subdeniv. ST ≥1.0 mm
2). Indicele S-T [suma algebrică a subdeniv. S-T(mm) şi pantei S-T (mV/sec)]≤0
PQ
Subdeniv. ST
Panta ST

Fig. 8.28: *Calcularea indicelui ST în timpul efortului (după McHenry PL şi Morris SN, 1976).*

Supradenivelarea segmentului ST

Descris prima oară de Kroop JG şi colab. (1949), acest tip de răspuns apare mult mai rar, aproximativ în 3-5% din cazuri (Chachine RA şi colab., 1976; Sheffield LT, 1980). Atât cercetările experimentale, cât şi cele scintigrafice atestă că supradenivelarea segmentului ST exprimă un grad mai accentuat de ischemie decât subdenivelarea acestui segment, şi anume o ischemie transmurală severă. Cauzele care pot sta la baza supradenivelării segmentului ST prin efort sunt: (1) leziune obstructivă foarte severă (ocluzie totală sau aproape totală) a unui ram coronarian principal sau leziune triplu-vasculară, cu limitare majoră a fluxului coronarian în timpul efortului (Fortuin NJ şi Friesinger GC, 1970; Longhurst JC şi Kraus WL, 1979; Lahiri A şi colab., 1980); (2) ocluzie spastică a unui ram coronarian principal – angină pectorală forma variantă Prinzmetal (Waters DD şi colab., 1979; Specchia G şi colab., 1981); şi (3) anevrism ventricular stâng cu tulburări de cinetică parietală, mai ales la bolnavii cu infarct miocardic cronic (Chachine RA şi colab., 1976). În general, distincţia între cauzele menţionate mai sus nu este posibilă numai pe baza electrocardiogramei de efort (Heupler FA, 1980). Se admite totuşi că o supradenivelare majoră a segmentului ST cu deformarea complexului QRS, însoţită de durere anginoasă în timpul efortului, ar pleda pentru o ischemie transmurală intensă produsă prin ocluzia spastică a unui ram coronarian principal sau pentru o ischemie severă cu localizare anterioară condiţionată de leziuni proximale şi grave ale arterei intraventriculare anterioare. Dimpotrivă, o subdenivelare ST de grad moderat, mai ales în derivaţiile longitudinale, fără durere asociată, reprezintă probabil expresia unui anevrism ventricular cu tulburări de cinetică parietală ventriculară (Sheffield LT, 1980). În fig. 8.29, 8.30, 8.31 şi 8.32 sunt prezentate două probe de efort la care, în perioada de recuperare, se

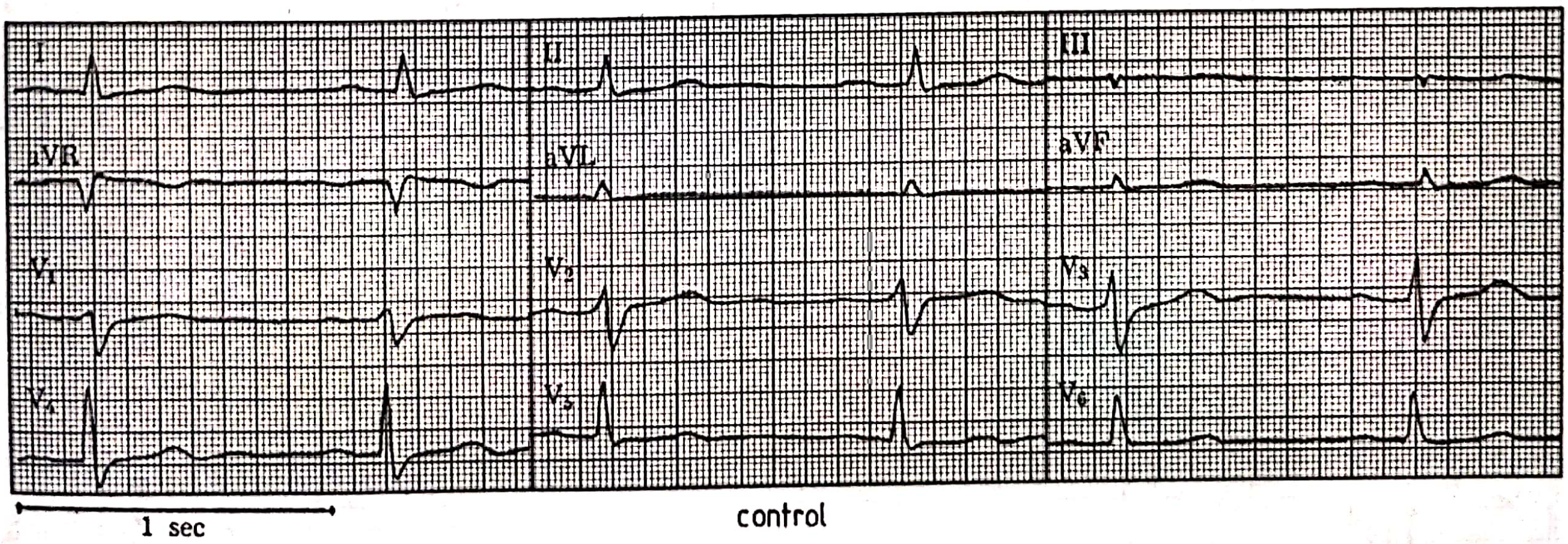

Fig. 8.29: *Bolnav cu angină pectorală Prinzmetal. Electrocardiograma de control.*

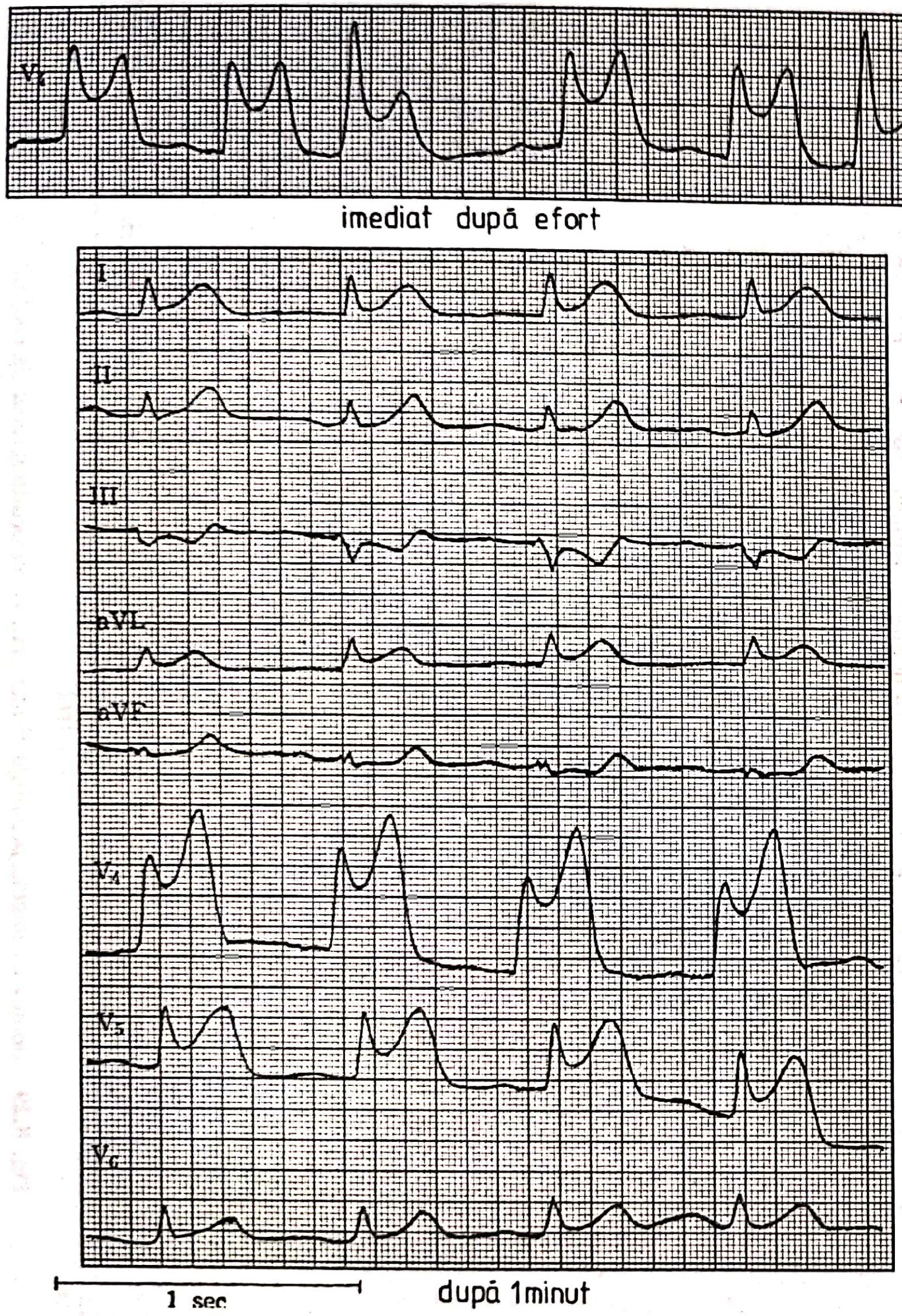
V4
imediat după efort
I
II
III
aVL
aVF
V4
V5
V6
1 sec
după 1minut

Fig. 8.30: *Acelaşi bolnav ca în fig. 8.29, imediat şi la un minut după un efort de tip triunghiular la cicloergometru. Se remarcă supradenivelarea segmentului ST în DI, aVL şi derivaţiile precordiale, cu modificări de tip reciproc în DIII şi aVF. Imediat după efort sunt prezente extrasistole atriale sistematizate (ritm trigeminat). Bolnavul a prezentat durere anginoasă la sfârşitul efortului şi în perioada de recuperare.*

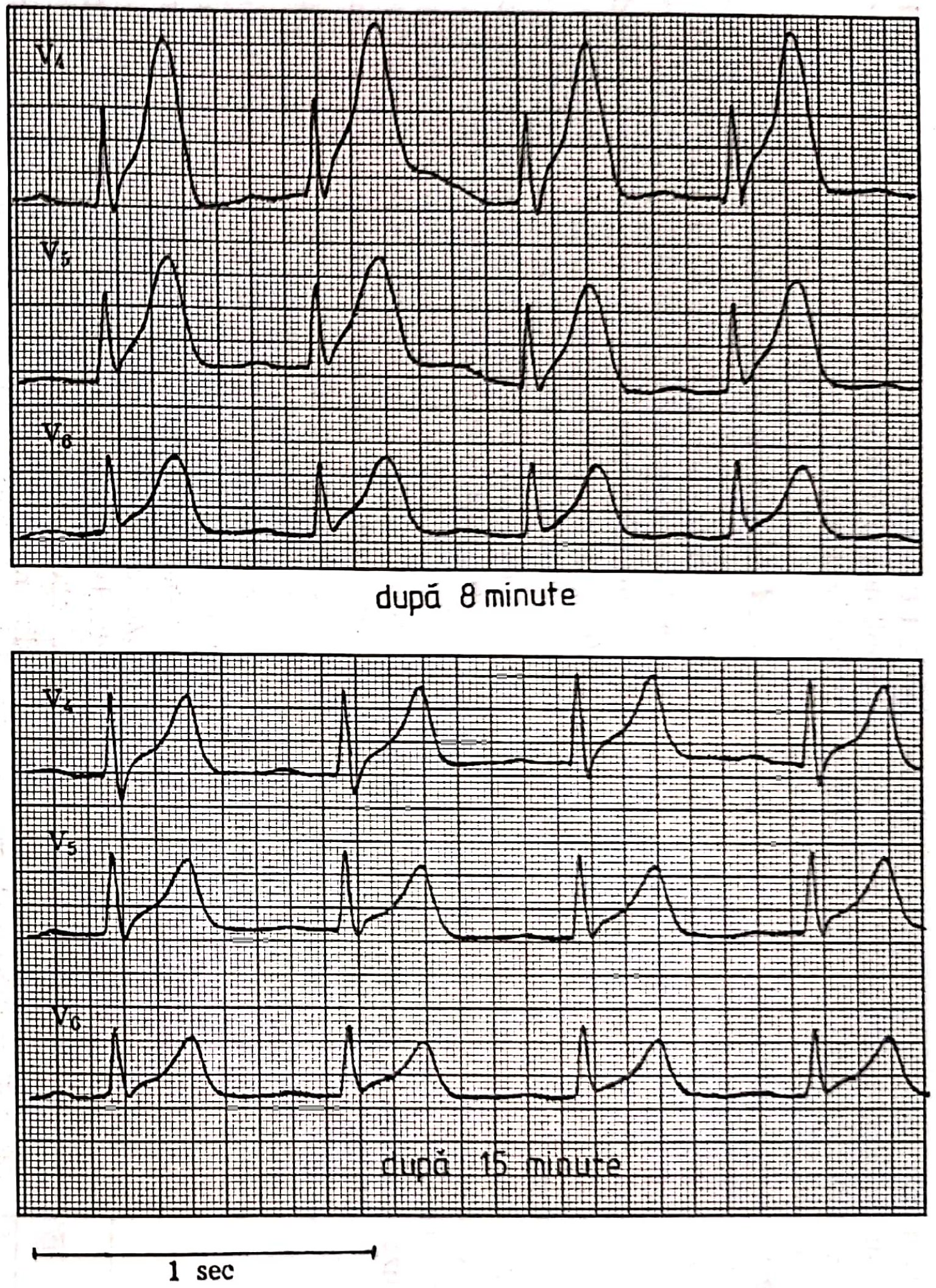
V4
V5
V6
după 8 minute
V4
V5
V6
după 15 minute
1 sec

Fig. 8.31: *Acelaşi bolnav ca în figurile 8.29 şi 8.30. La 8 minute după terminarea efortului, supradenivelarea segmentului ST s-a redus în mod semnificativ, iar la 15 minute este foarte mult atenuată.*

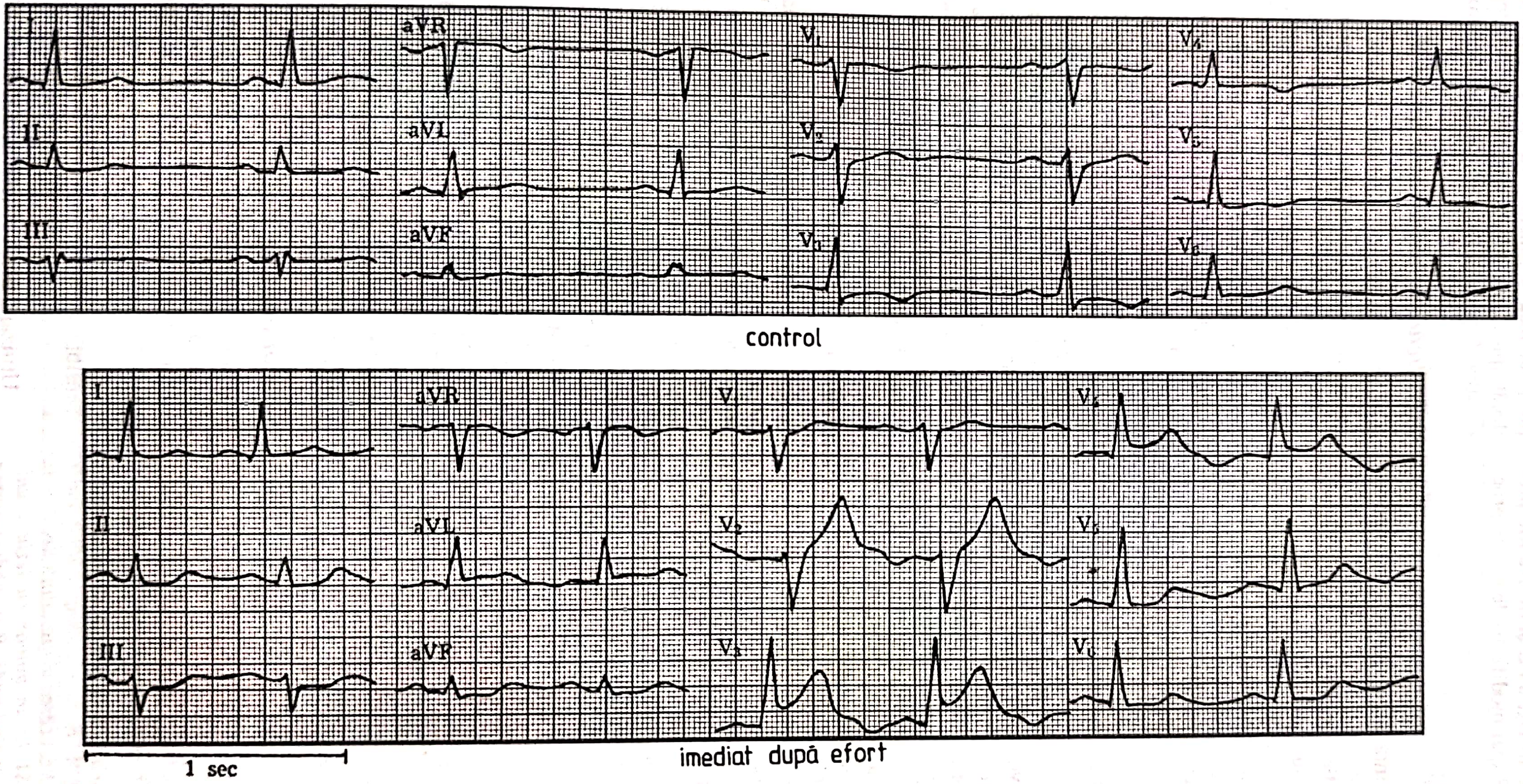
I
II
III
aVR
aVL
aVF
V1
V2
V3
V4
V5
V6
control
I
II
III
aVR
aVL
aVF
V1
V2
V3
V4
V5
V6
1 sec
imediat după efort

Fig. 8.32: *Bolnav cu angină pectorală de efort tipică. Pe electrocardiograma de control se observă un segment ST cu convexitatea superioară şi inversiunea undei T în derivaţiile V_3, V_4 şi V_5. Imediat după efort (test dublu Master) se constată apariţia unei supradenivelări a segmentului ST în DI, aVL, V_2, V_3, V_4, cu modificări de tip reciproc în DII, DIII, aVF. De asemenea, în V_2, V_3 şi V_4 se remarcă apariţia unei unde U negative. Bolnavul a prezentat durere la sfârşitul efortului şi în perioada de recuperare.*

constată supradenivelarea segmentului ST. În ambele cazuri, supradenivelarea ST apare în DI, aVL şi derivaţiile precordiale, iar în DIII şi aVF apar modificări de tip reciproc.

Inversiunea undei U

În 5% din cazuri reprezintă unica modificare electrocardiografică şi constituie un indicator foarte specific pentru o ischemie miocardică, mai ales în condiţiile unei electrocardiograme de repaus normale, în absenţa hipertensiunii arteriale şi a hipertrofiei ventriculare stângi sau a administrării drogurilor antiaritmice (fig. 8.32). Foarte frecvent, inversiunea undei U indică o stenoză proximală severă (≥ 75%) pe artera interventriculară anterioară (Morris NS şi McHenry LP, 1978 ; Gerson MC şi colab., 1979).

Creşterea amplitudinii undei R

Criteriul de amplitudine a undei R a fost propus ţinând seama de faptul că, frecvent, coronarienii prezintă în timpul efortului o creştere a volumului ventricular (ca expresie a tulburărilor de contractilitate produse de ischemia regională şi a creşterii presiunii terminal-diastolice ventriculare stângi), în timp ce persoanele normale manifestă o reducere a acestui volum (ca urmare a tahicardiei şi eliberării de catecolamine). Creşterea amplitudinii undei R la efort indică o tulburare semnificativă a funcţiei ventriculare stângi, cu creşterea volumelor sistolice-diastolice şi a presiunilor, şi este frecvent asociată cu obstrucţie coronariană severă (leziuni dublu- sau tripluvasculare). Dimpotrivă, descreşterea amplitudinii undei R implică o funcţie ventriculară stângă normală sau cu tulburări minime, aşa cum se observă la persoanele cu artere coronare normale sau cu o boală coronariană moderată (fig. 8.33) (Bonoris PE şi colab., 1978 a şi 1978 b ; Ellestad MH şi colab., 1979). Criteriul de amplitudine a undei R pare a prezenta însă o sensibilitate şi specificitate mai reduse decât aprecierea izolată a subdenivelării segmentului ST (Battler A şi colab., 1979 ; Wagner S şi colab., 1979).

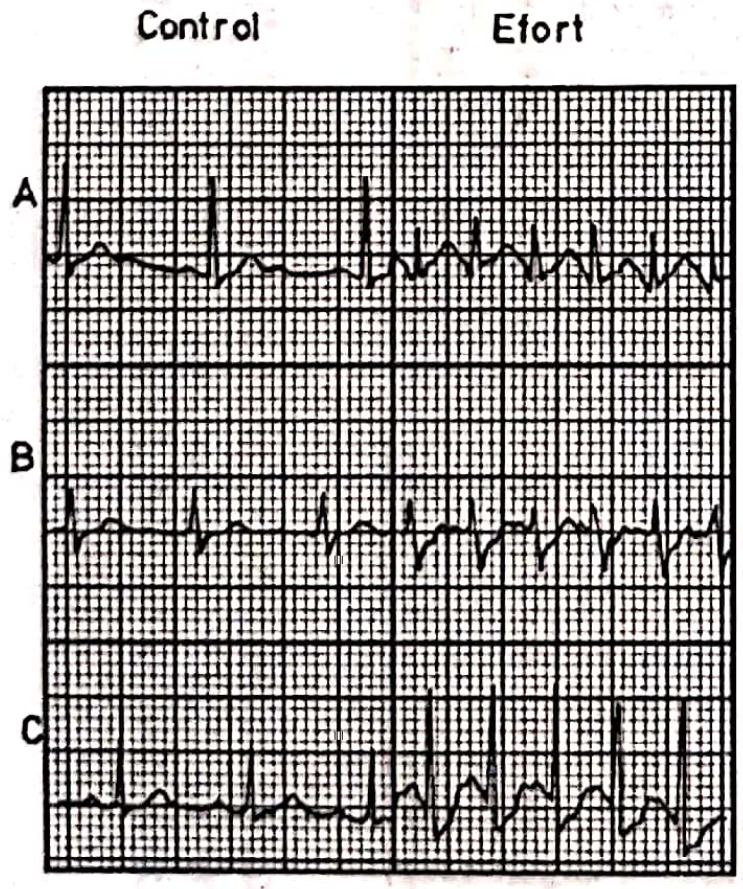

Fig. 8.33: *Modificări ale undei T în timpul efortului (după Bonoris PE şi colab., 1978 a). A. Reducerea amplitudinii undei R la o persoană normală. B. Reducerea amplitudinii undei R şi subdenivelarea segmentului ST la un bolnav cu leziune univasculară. C. Creşterea amplitudinii undei R şi subdenivelarea segmentului ST la un bolnav cu leziune tripluvasculară.*

Modificări în polaritatea undei T

Apariţia unei negativări izolate a undei T (neînsoţită de subdenivelarea segmentului ST) în cursul efortului sau postefort nu prezintă o valoare predictivă pentru ischemia miocardică, fiind lipsită de specificitate. În perioada postefort poate fi constatată negativarea undei T la persoanele cu astenie vaso-reglatorie şi modificări „labile" ale undei T prin hiperventilaţie şi ortostatism (McHenry PL şi Morris SN, 1976 a). În ceea ce priveşte pozitivarea undelor T – negative pe traseele de repaus – prin efort (pozitivarea „paradoxală" a undelor T), aceasta se poate constata atât la coronarieni, cât şi la bolnavii cu alte cardiopatii organice sau la persoanele normale. „Normalizarea" undei T negative poate fi expresia unei ischemii miocardice adiţionale numai dacă apare brusc în timpul efortului la frecvenţe cardiace joase şi sincron cu apariţia durerii, şi se însoţeşte de modificări de tip ischemic ale segmentului ST sau de inversiunea undei U (Linhart JW şi Turnhoff HB, 1974 ; Arvindakshan V şi colab., 1977).

Aritmii ventriculare

În timpul efortului, dar mai ales în perioada de recuperare, pot apărea aritmii ventriculare (extrasistole ventriculare, tahicardie ventriculară). Însă, numai în asociere cu o subdenivelare ST semnificativă sau cu durerea de tip coronarian, apariţia unei aritmii ventriculare poate fi corelată cu o ischemie miocardică (fig. 8.34 şi 8.35). Lipsa de specificitate a aritmiilor ventriculare induse prin efort nu reduce însă valoarea lor prognostică. Apariţia în condiţii de efort a extrasistolelor ventriculare grupate şi multifocale, în asociere cu durerea anginoasă şi/sau subdenivelarea ST de tip ischemic, indică de regulă leziuni coronariene severe şi extensive (Helfant RH şi colab., 1974 ; Udall JA şi Ellestad MH, 1977 ; Chung EK, 1979).

Sensibilitate, specificitate şi valoare predictivă

Sensibilitate

Sensibilitatea constă în capacitatea probelor de efort de a identifica în mod corect persoanele cu leziuni coronariene semnificative (obstrucţie ≥ 50%). Se poate exprima prin ecuaţia :

$$\text{Sensibilitate} = \frac{\text{probe strict pozitive}}{\text{probe strict pozitive} + \text{probe fals negative}}$$

Utilizând drept criterii numai modificările de tip ischemic ale segmentului ST, sensibilitatea probelor de efort

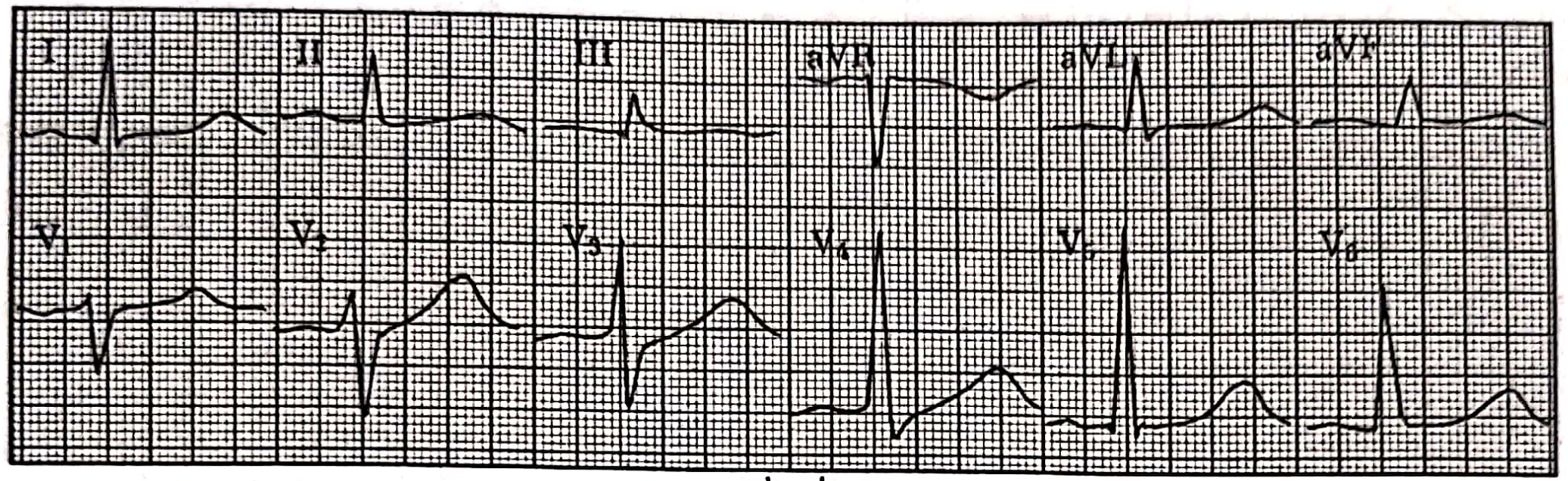

control

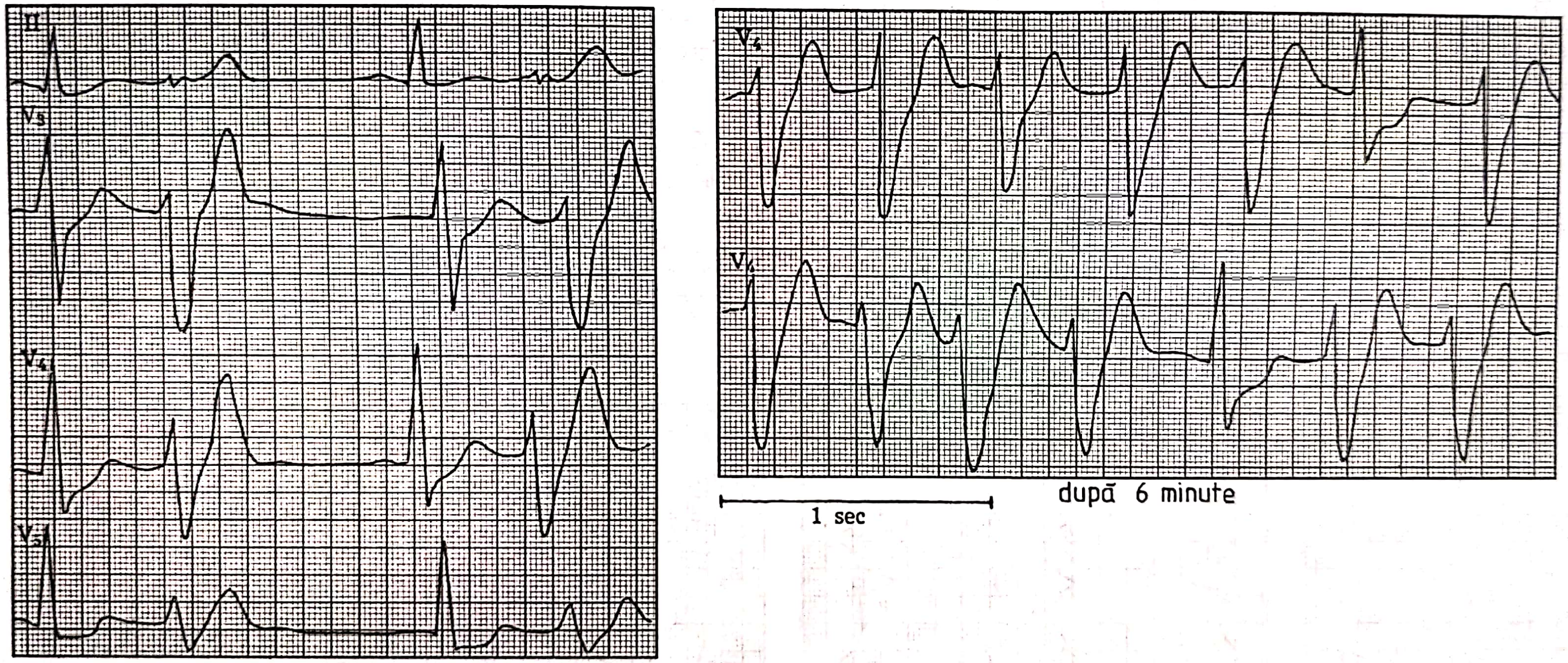

imediat după efort

după 6 minute

Fig. 8.34: *Modificări de tip ischemic ale segmentului ST asociate cu tulburări de ritm ventricular, induse prin efort, la un bolnav cu angină pectorală. Imediat după efort, se remarcă prezenţa extrasistolelor vetriculare bigeminate, iar după 6 minute, o tahicardie ventriculară cu rare capturi ventriculare. Capturile ventriculare prezintă o subdenivelare majoră a segmentului ST. Bolnavul a prezentat durere atât în timpul efortului, cât şi în perioada de recuperare.*

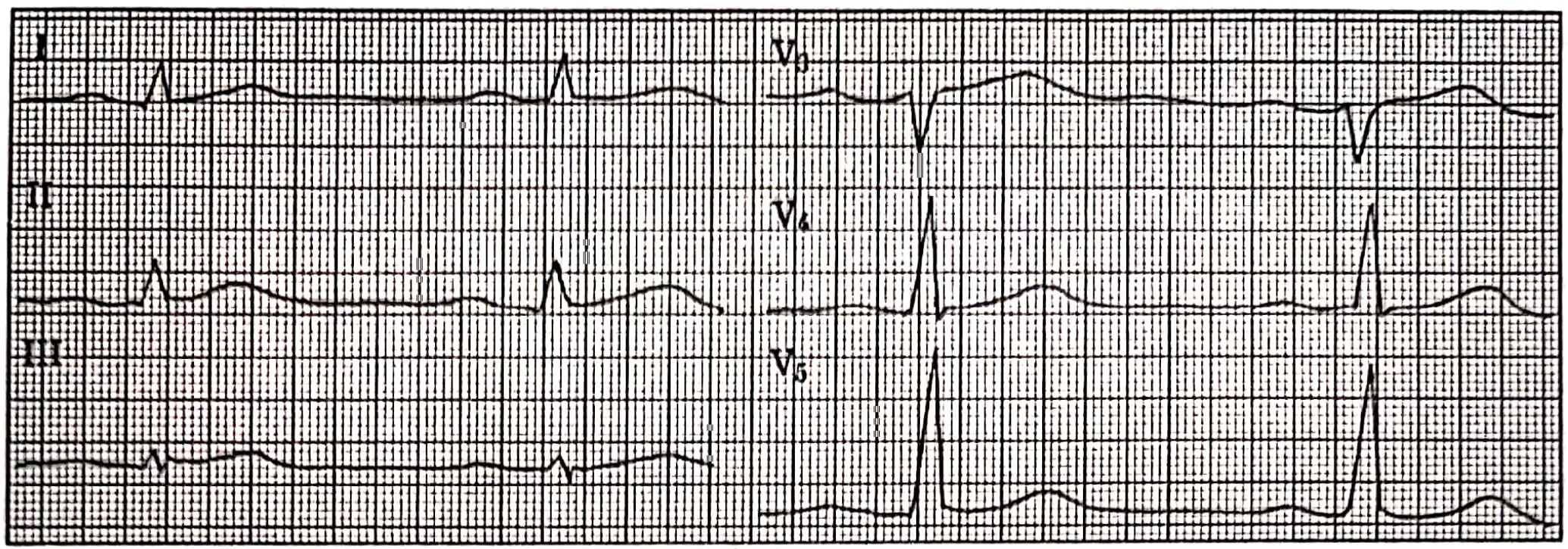
I
II
III
V3
V4
V5

control

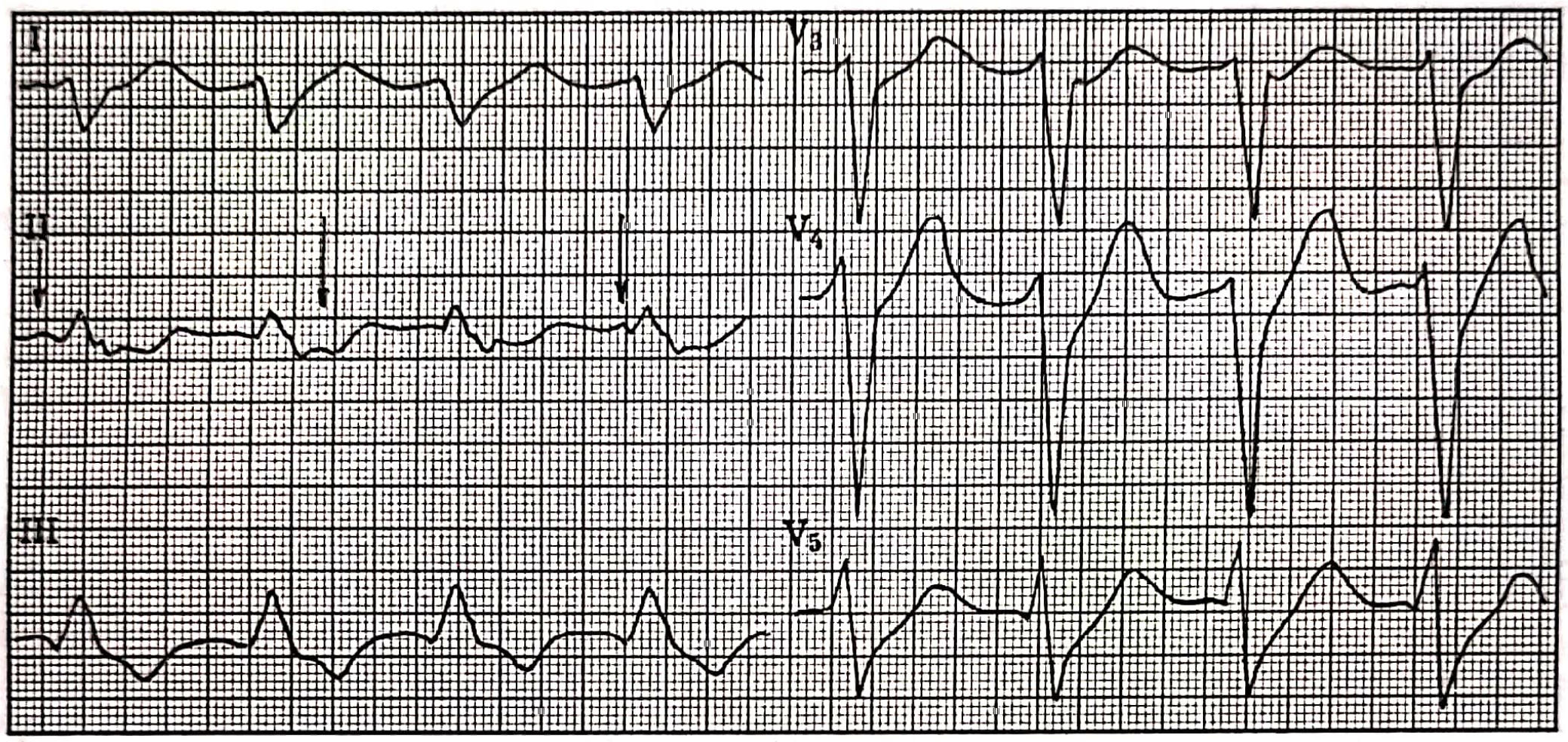
I
II
III
V3
V4
V5

dublu Master (imediat după efort)

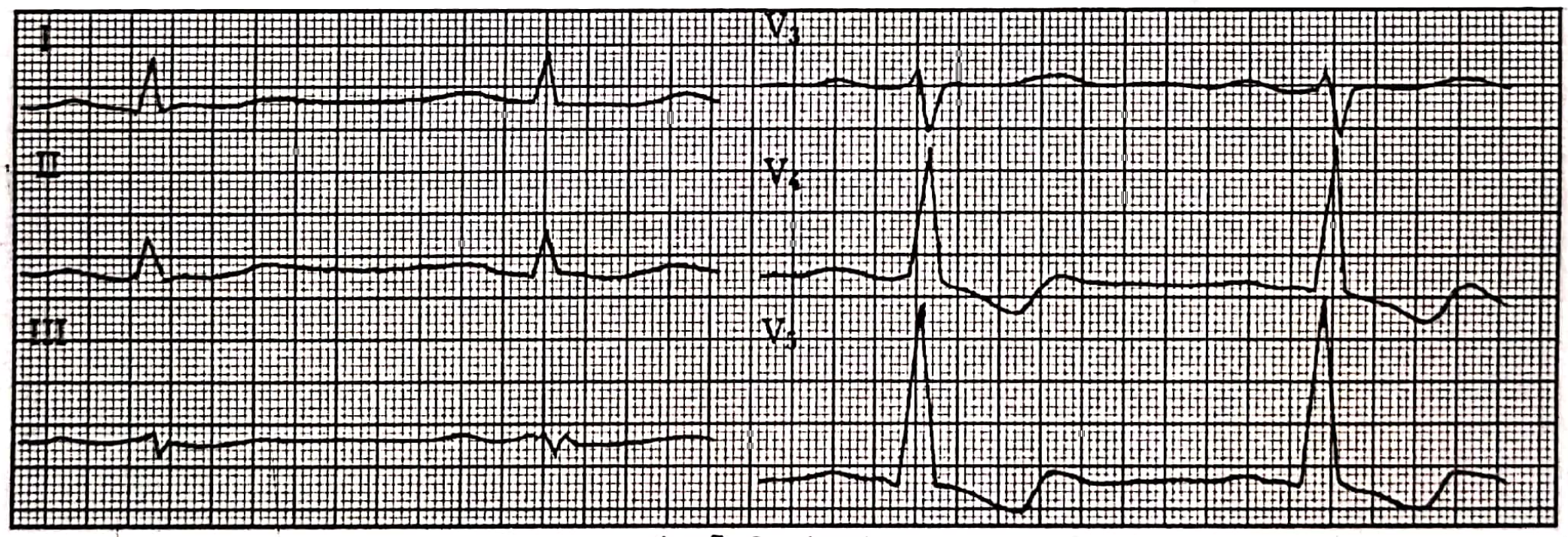
I
II
III
V3
V4
V5

după 3 minute

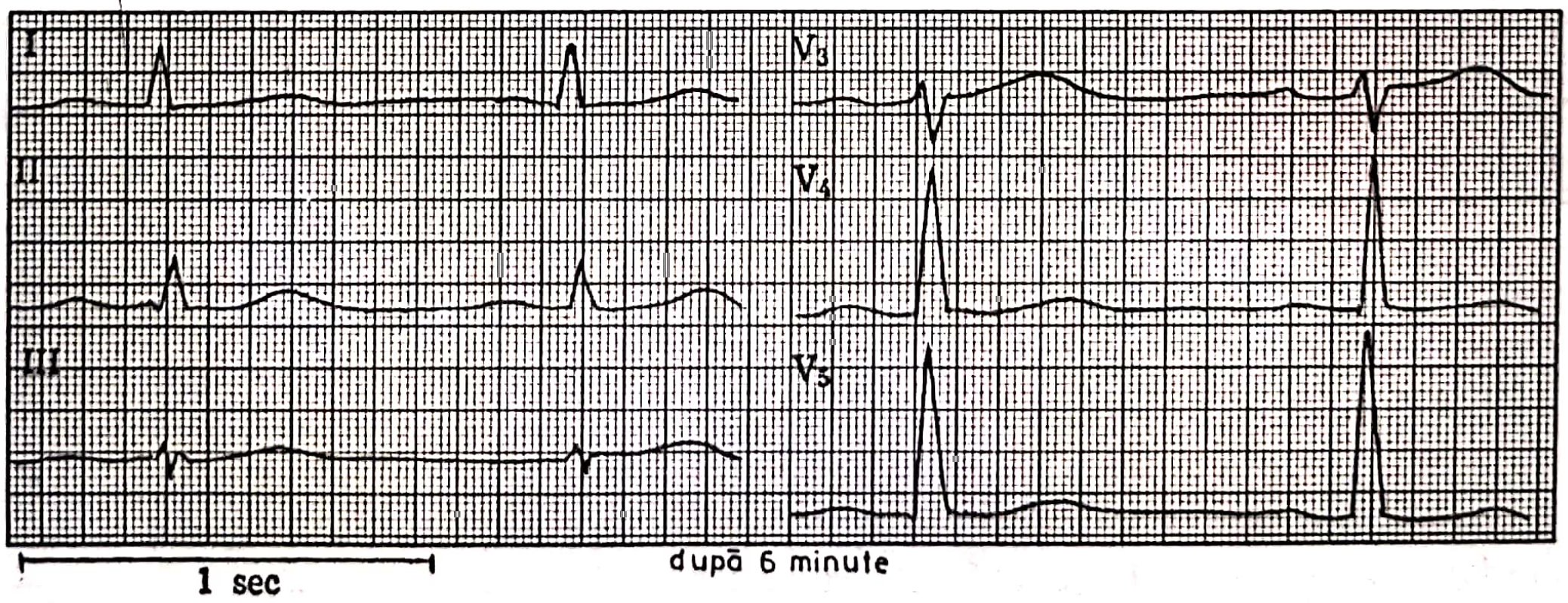
I
II
III
V3
V4
V5
1 sec

după 6 minute

Fig. 8.35: *Probă de efort pozitivă asociată cu aritmie ventriculară indusă prin efort. Imediat după efort, tahicardie paroxistică ventriculară cu frecvenţa 135/minut (undele P, care atestă disociaţia AV, sunt marcate prin săgeţi). După 3 minute, ritm sinusal cu alteraţiuni majore de tip ischemic ale segmentului ST în V_4 şi V_5. După 6 minute, revenirea la aspectul de control.*

Tabel 8.2: *Sensibilitatea şi specificitatea electrocardiogramei de efort (corelaţia cu cinearteriografia coronariană)*

Cercetător	Nr. cazuri	Cinecriterii pentru obstrucţie coronariană semnificativă	Sensibilitate	Specificitate
Mason RE şi colab. (1967)	84	≥ 50%	78%	87%
Roitman D şi colab. (1970)	45	≥ 50%	80%	93%
Martin MC şi colab. (1972)	100	≥ 50%	62%	89%
Keleman NH şi colab. (1973)	73	≥ 75%	54%	96%
Bartel AG şi colab. (1974)	332	≥ 70%	65%	92%
Linhart LW şi colab. (1974)	57	≥ 50%	85%	100%
McHenry PL şi colab. (1976)	112	≥ 75%	83%	95%
Ritchie JL şi colab. (1977)	101	≥ 70%	45%	85%
De Vita C şi colab. (1977)	173	≥ 70%	89%	58%
Tonkon MJ şi colab. (1977)	91	≥ 75%	65%	-
Chaitman BR şi colab. (1978)	100	≥ 70%	88%	82%
McNeer JF şi colab (1978)	1472	≥ 70%	57%	90%
Bodenheimer MM şi colab. (1979)	75	≥ 70%	58%	84%
Fox KM şi colab.* (1979)	109	≥ 70%	95%	92%
în medie			72%	88%

* mapping precordial

maximale şi submaximale (85-90% din frecvenţa maximă teoretică) variază între 45 şi 89%, în medie 72%. Utilizarea mapping-ului precordial poate creşte sensibilitatea la 95% (tabel 8.2). Cauzele potenţiale care pot produce rezultate fals negative sunt redate în tabelul 8.3. În general, se admite că o stenoză coronariană are consecinţe funcţionale în condiţii de efort atunci când reduce lumenul vascular cu cel puţin 50% sau chiar cu 70-75%. Cu cât: (1) criteriile angiografice pentru diagnosticul de boală coronariană sunt mai stricte, (2) intensitatea efortului este mai redusă, (3) numărul de derivaţii electrocardiografice este mai mic, (4) criteriile electrocardiografice utilizate pentru diagnosticul

Tabel 8.3: *Factorii care influenţează sensibilitatea probelor de efort*

1.	Criteriile angiografice pentru diagnosticul de boală coronariană semnificativă
2.	Intensitatea efortului
3.	Sistemul de derivaţii electrocardiografice utilizat
4.	Criteriile utilizate pentru diagnosticul de test pozitiv
5.	Severitatea, extinderea şi localizarea leziunilor coronariene
6.	Circulaţia colaterală şi fluxul coronarian distal faţă de stenoză
7.	Prezenţa aspectului de infarct miocardic pe electrocardiograma de repaus
8.	Anevrismele ventriculare şi tulburările de cinetică parietală ventriculară stângă
9.	Administrarea unor droguri (preparate de nitroglicerină, betablocanţi, chinidină, procainamidă, neuroleptice din grupa fenotiazinei)

Tabel 8.4: *Cauzele probelor de efort fals pozitive*

1.	Cardiopatiile valvulare reumatice cu disfuncţie valvulară severă
2.	Insuficienţa aortică de alte etiologii
3.	Stenoza aortică sau pulmonară congenitale
4.	Hipertensiunea pulmonară de diverse etiologii
5.	Pericardită constrictivă
6.	Hipertrofia ventriculară stângă
7.	Cardiomiopatii
8.	Anevrismul ventricular – produce supradenivelare ST la efort chiar în absenţa unei obstrucţii coronariene semnificative
9.	Prolapsul de valvă mitrală
10.	Hipertensiunea arterială severă – chiar în absenţa hipertrofiei ventriculare stângi
11.	Sindromul WPW
12.	Blocul de ramură stângă
13.	Anemiile severe
14.	Mixedemul
15.	Pectus excavatum
16.	Droguri: digitale, diuretice, tranchilizante din clasa benzodiazepinei, inhibitorii dopa-decarboxilazei
17.	Hiperkaliemia
18.	Persoanele cu astenie vasoreglatorie şi modificări „labile" sau „funcţionale" ale undei T, prin hiperventilaţie şi ortostatism
19.	Ingestia de glucoză

de test pozitiv sunt mai stricte şi (5) circulaţia colaterală (fluxul coronarian distal faţă de stenoză) este mai bine dezvoltată, cu atât va creşte incidenţa rezultatelor fals negative. De asemenea, pot determina o creştere a rezultatelor fals negative: aspectul de infarct miocardic pe electrocardiograma de repaus, anevrismele ventriculare, precum şi unele droguri (menţionate în tabelul 8.3).

Specificitate

Specificitatea constă în capacitatea testului de a identifica în mod concret persoanele cu coronare normale sau cu leziuni nesemnificative. Se poate exprima prin ecuaţia:

$$\text{Specificitate} = \frac{\text{probe strict negative}}{\text{probe strict negative} + \text{probe fals pozitive}}$$

Pe o serie de 14 studii luate din literatură, probele de efort maximale şi submaximale (85-95% din frecvenţa cardiacă maximă teoretică) realizează o specificitate de 58-100%, în medie 88% (tabel 8.2). De remarcat că numai un singur studiu constată o specificitate sub 84%. Cauzele potenţiale care pot induce rezultate fals pozitive sunt menţionate în tabelul 8.4. În afară de acestea, prezenţa unor modificări de repolarizare ventriculară (subdenivelare ST şi/sau inversiunea undei T) pe electrocardiograma de repaus este susceptibilă de a induce rezultate fals pozitive mai ales în două circumstanţe: (1) la femei şi (2) în cazurile în care aceste modificări sunt localizate în derivaţiile anterioare. Aproape 50% dintre femeile cu anomalii ST-T pe electrocardiograma de repaus prezintă un răspuns fals pozitiv, mai ales în condiţiile administrării tranchilizantelor şi a altor droguri psihoactive (Linhart JW şi colab., 1974; Harris FJ şi colab., 1976; Morris SN şi McHenry LP, 1978). Pare foarte probabil că factorii care influenţează acurateţea testului în funcţie de sex sunt prevalenţa deosebită a bolii la bărbaţi şi femei, cât şi particularităţile anatomice şi fiziologice. Pentru eliminarea probelor fals pozitive a fost propus testul cu nitroglicerină: repetarea probei, cu aceeaşi intensitate şi durată a muncii, după administrarea pe cale sublinguală a 5 mg isosorbid-dinitrat. Dacă subdenivelarea ST nu se mai produce sau este semnificativ mai redusă, bolnavul este probabil un coronarian (Williams D şi Klepzig H, 1971).

Tabel 8.5: *Prevalenţa răspunsurilor ECG anormale, a anginei pectorale şi a extrasistoliei ventriculare în timpul TE practicat precoce după IMA*

Studiu	Pacienţi (nr.)	Timpul postinfarct (zile)	%		
			Subdenivelare ST ≥ 1 mm	Angina pectoris	Extrasistole ventriculare
TE gradat nivel scăzut:					
• Theroux	210	11	30	20	20
• Starling	130	15	32	27	15
• Davidson	195	21	22	15	38
TE limitat de simptome:					
• Starling	70	14	31	21	17
• Davidson	195	21	22	15	38
• Pedersen	500	înaintea ext.	70	24	51

după Hamm LF, 1986

Tabel 8.6: *Parametrii înregistraţi în cursul TE practicat precoce după IMA în relaţie cu predicţia evenimentelor coronariene nonfatale consecutive şi a mortalităţii la 1 an*

Anomalie la TE	Posibilităţi evolutive	Valoare predictivă (mortalitate la 1 an)
Subdenivelare ST	IM recurent, boală plurivasculară, by-pass coronarian	DA
Supradenivelare ST	IM recurent, angina postinfarct, deprimarea funcţiei contractile VS	DA
Angina pectoris	IM recurent, boală plurivasculară, by-pass coronarian, angina postinfarct	NU
Scăderea TA sistolice	IM recurent, angina postinfarct, deprimarea funcţiei contractile VS	Controversată (probail DA)
Capacitate funcţională < 3-5 METS	IM recurent, by-pass coronarian	DA
Aritmii ventriculare	Neconcludent	Controversată (probabil NU)

Valoare predictivă

Valoarea predictivă a unui test constă în probabilitatea prezenţei bolii dacă rezultatul este pozitiv (semnificaţia clinică a unui test pozitiv) şi se poate exprima prin ecuaţia :

$$\text{Predictibilitate} = \frac{\text{probe strict pozitive}}{\text{probe strict pozitive} + \text{probe fals pozitive}}$$

În condiţiile unui efort maximal sau submaximal (85-90% din frecvenţa cardiacă maximă teoretică), la grupele de persoane simptomatice, predictibilitatea variază între 90 şi 95% (Ellestad MH şi colab., 1979).

Testul de efort după infarctul miocardic acut

Astăzi se consideră că orice bolnav cu infarct miocardic acut (IMA) necomplicat trebuie să părăsească spitalul numai după ce a efectuat un test de efort înaintea externării. Astfel, testul de efort (TE) practicat imediat după IMA a devenit o indicaţie de rutină şi, dintre toate testele neinvazive aflate la dispoziţia medicului, rămâne cea mai importantă şi mai utilizată metodă de apreciere a riscului de deces la 1 an (Cohn PF).

Informaţiile rezultate din interpretarea TE (tabel 8.5) completează analiza multivariată a prognosticului, rezultată din supravegherea bolnavului cu IMA în unităţile de terapie intensivă coronariană (valoarea maximă a CPK, sediul şi întinderea infarctului, complicaţiile majore survenite).

Deşi s-au propus două protocoale de lucru (***TE gradat la nivel scăzut*** şi ***TE limitat de simptome***), se consideră că prima variantă, la nivel scăzut de efort, cu obţinerea unei frecvenţe cardiace de 115-130/min. (frecvenţa cardiacă limită) sau a 60-70% din FCMT (frecvenţa cardiacă maximă teoretică) este opţiunea cel mai frecvent folosită fără riscuri.

Efortul dinamic la cicloergometru este considerat superior efortului izometric, cât şi altor tipuri de efort dinamic, solicitând din plin participarea pacientului.

Intervalul minim între survenirea infarctului şi efectuarea TE este de 10 zile, majoritatea autorilor utilizând de rutină aplicarea TE la 2-3 săptămâni după instalarea IMA sau înaintea externării bolnavului din spital.

Tabelul 8.6 ilustrează predicţia evenimentelor coronariene nonfatale consecutive IMA în relaţie cu parametrii (anomaliile) înregistraţi(te) la TE practicat precoce după survenirea IMA

Subdenivelarea ST de 1 mm sau mai mult (până la 3-4 mm) este predictivă pentru evenimente coronariene ulterioare şi pentru moarte subită. Repetarea TE la un an după IMA permite constatarea subdenivelării ST cu aceeaşi topografie si severitate ca la TE practicat precoce.

Confruntarea cu situaţia anatomică, rezultată din analiza angiografiilor coronariene la aceşti bolnavi, a arătat că 55-95% dintre pacienţii cu subdenivelare ST au leziuni plurivasculare, în timp ce TE negativ după IMA identifică 73-75% din pacienţii fără altă afectare coronariană sau numai cu un singur vas afectat (Hamm LF, 1986).

Supradenivelarea ST este considerată un indicator mai sever decât subdenivelarea ST în predicţia evenimentelor coronariene şi a morţii subite, fiind însoţită în majoritatea cazurilor de scăderea TA.

Supradenivelarea ST ≥ 1 mm este adiţională segmentului ST (rectiliniu sau supradenivelat) din derivaţiile în

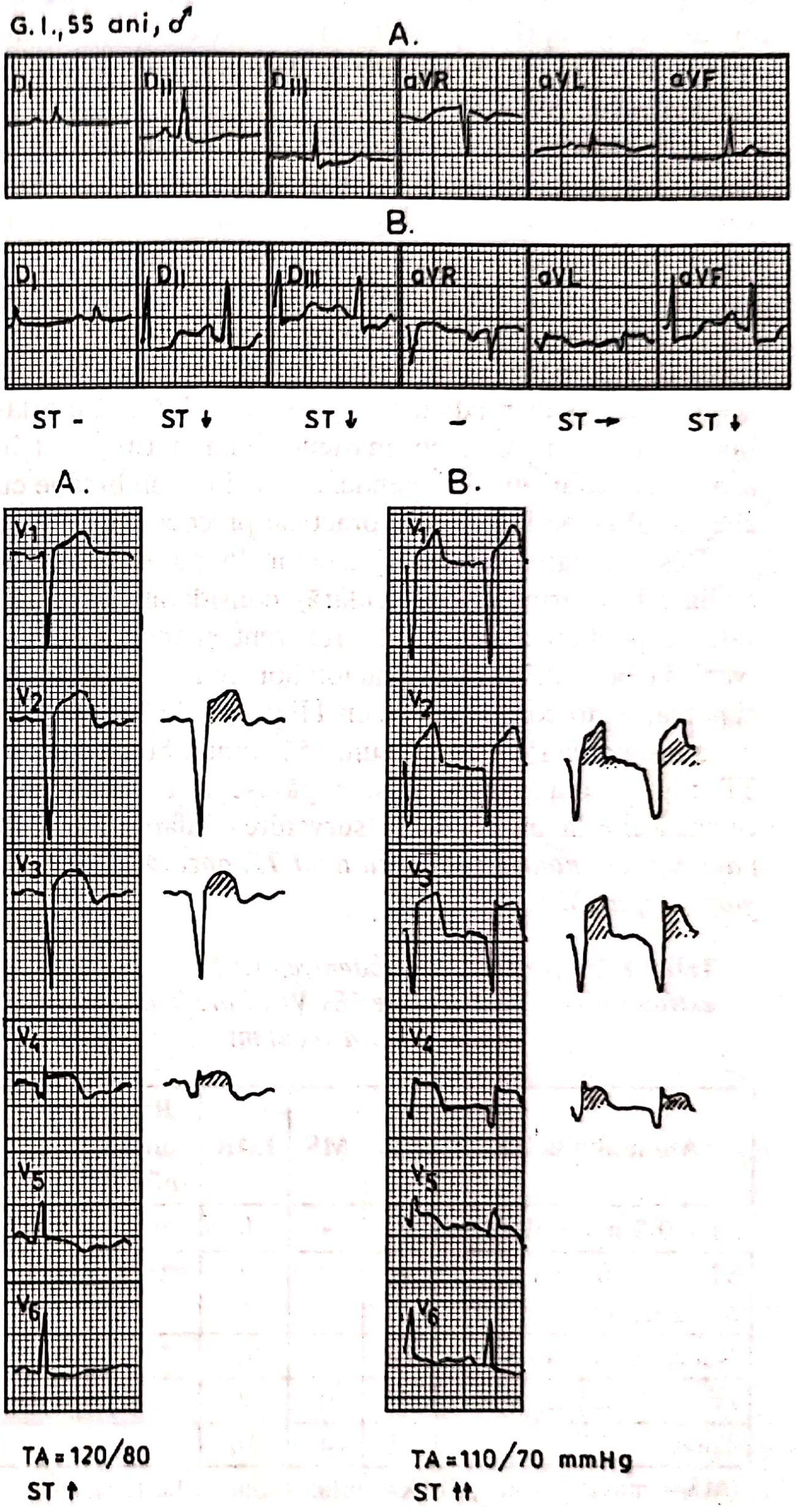

A. Control – IMA ant. – lateral ; (15.07.88)

B. Efort 50 - 90 watt (5') la 13 zile

Fig. 8.36 : *TE practicat precoce după IMA (la 13 zile). Se constată accentuarea supradenivelării ST (adiţională supradenivelării produse de IMA) din V_2-V_4, concomitent cu scăderea TA.*

care se găseşte proiecţia topografică a IMA, până la valoarea de 3 mm (în plus) faţă de valoarea de control (fig. 8.36) la pacienţii studiaţi de noi. La aspectul ECG prezentat în fig. 8.36 se mai adaugă şi scăderea TA (cu 10 mm faţă de control), ambele anomalii fiind considerate secundare deprimării severe a funcţiei contractile a ventriculului stâng (moarte subită la o lună de la data survenirii IMA şi la 17 zile de la TE prezentat în figură). Această constatare a fost întărită de studii comparative care au evidenţiat o deprimare mult mai severă a funcţiei contractile a VS la cei cu supradenivelare ST decât la cei cu subdenivelare ST.

Activitatea ectopică ventriculară supravegheată în lotul de pacienţi testaţi de noi s-a concretizat în rare extrasistole ventriculare, extrasistole bigeminate, lambouri de tahicardie ventriculară nesusţinută la 15% din cazuri.

Apariţia extrasistolelor ventriculare suscită numeroase interpretări controversate, de la aprecierea riscului morţii subite de 2,5 ori mai mare (Irving JE), până la a considera că acestea nu sunt un predictor sigur al morbidităţii şi mortalităţii prin evenimente coronariene (Hamm LF), atât în analiza ca parametru independent, cât şi în combinaţie cu alte variabile obţinute la TE practicat precoce după IMA.

Deşi evaluarea cantitativă a celor doi parametri (anomalia ST şi aritmia ventriculară) consideraţi ca având valoare predictivă pentru IM recurent şi moarte subită (vezi şi tabelul 8.7) arată că nu toţi bolnavii cu IM recurent şi pontaj aorto-coronarian au un TE pozitiv la 3 săptămâni de la instalarea IMA (după cum 35% dintre bolnavi au un TE pozitiv după IMA şi se regăsesc fără evenimente coronariene la un an de la survenirea infarctului), ***toţi pacienţii cu moarte subită au avut TE pozitiv la 3 săptămâni după IMA***.

Tabel 8.7: *Amploarea subdenivelării ST ± prezenţa extrasistolelor ventriculare (Es.V) în predicţia morţii subite şi a IM recurent*

Anomalia la TE	Nr.	MS	IMR	Risc post-infarct	p
ST ≥ 0,2 mV ± Es.V	10	4	0	40%	0.001
ST = 0,1-0,19 mV ± Es.V	8	0	2	25%	0.1
Numai Es.V fără ST	26	0	6	23%	0.03
Fără ST, fără Es.V	41	0	2	5%	0.01
Total	85	4	10		

(MS= moarte subită ; IMR= infarct miocardic recurent)

după Hamm LF, 1985

Probele de efort la persoanele asimptomatice

Probele de efort sunt utile la bărbaţii în vârstă de 45-65 de ani care, deşi asimptomatici, prezintă un număr de factori de risc coronarian bine determinaţi. Incidenţa probelor de efort pozitive la persoanele asimptomatice variază între 8 şi 12% (Cumming GR şi colab., 1975 ; Amsterdam EA şi colab. 1978). Confruntările cinearteriografice şi cercetările epidemiologice au demonstrat însă că la aceste persoane, spre deosebire de cazurile clinice, valoarea predictivă a probelor de efort este redusă. În majoritatea studiilor, incidenţa leziunilor coronariene semnificative (obstrucţie ≥ 50%) la persoanele asimptomatice cu electrocardiograma de efort pozitivă variază între 36 şi 43%, iar cea a cardiopatiei ischemice subsecvente este în general sub 26% (Borer JS şi colab., 1975 ; Amsterdam EA şi colab., 1978 ; Epstein SE, 1978). Prin urmare, răspunsul de tip ischemic prin efort la persoanele asimptomatice nu implică o concluzie definitivă cu privire la frecvenţa bolii coronariene, ci numai o probabilitate în lumina conceptului de risc. Predictibilitatea este condiţionată nu numai de sensibilitate şi specificitate, ci şi de prevalenţa bolii în cadrul populaţiei studiate. Valoarea predictivă a probelor de efort la persoanele asimptomatice creşte în mod sensibil în următoarele circumstanţe : (1) apariţia unei subdenivelări ST ≥ 2.0 mm, care în perioada de recuperare devine de tip descendent, (2) răspunsul de tip ischemic apare în primele stadii de efort şi, în general, la eforturi de intensitate joasă, (3) subdenivelarea ST este prezentă în mai multe derivaţii, (4) răspunsul de tip ischemic persistă peste 5 minute în perioada de recuperare, (5) accentuarea răspunsului ischemic în cursul unor probe de efort seriate (apariţia subdenivelării ST la eforturi din ce în ce mai mici sau transformarea unui răspuns negativ într-unul pozitiv) şi (6) asocierea unor aritmii ventriculare severe (Lorenz EC şi Morganroth J, 1977 ; Morris SN şi McHenry LP, 1978 ; Epstein SE, 1979).

Electrostimularea atrială

Pentru evaluarea ischemiei miocardice a fost propus procedeul stimulării electrice transvenoase a atriului drept cu ajutorul unui cateter electrod bipolar (Lau SH şi colab., 1968). După înregistrarea electrocardiogramei de referinţă, se începe stimularea cu o frecvenţă superioară cu 10-12 bătăi frecvenţei sinusale spontane (stimuli de intensitate dublă faţă de cea a pragului de stimulare). Frecvenţa de stimulare se creşte apoi progresiv cu 10-20 stimuli la fiecare 1-2 minute. La sfârşitul fiecărei etape, stimularea se opreşte brusc timp de 5-10 secunde pentru a se înregistra aspectul segmentului ST în primele cicluri cardiace de ritm sinusal spontan. Pot apărea următoarele eventualităţi : (1) subdenivelare de tip ischemic, (2) durere anginoasă şi (3) bloc atrioventricular de gradul II (în ultimul caz se poate administra 1 mg atropină intravenos, după care stimularea electrică atrială poate fi continuată). Dacă este necesar, stimularea electrică se poate continua până la atingerea unei frecvenţe cardiace de 160-180/minut. Testul este considerat pozitiv dacă apare o subdenivelare de tip orizontal sau descendent a segmentului ST, egală sau mai mare de 1.0 mm, cu o durată egală sau mai mare de 0.08 secunde (Redwood DR şi Epstein SE, 1972) – fig. 8.37. Spre deosebire de probele de efort, nu există o corelaţie între gradul subdenivelării segmentului ST şi severitatea leziunilor coronariene (Rios JL şi Hurwitz LE, 1974). Metoda este relativ simplă, reproductibilă, lipsită de riscuri şi se recomandă numai bolnavilor care nu pot realiza un efort suficient.

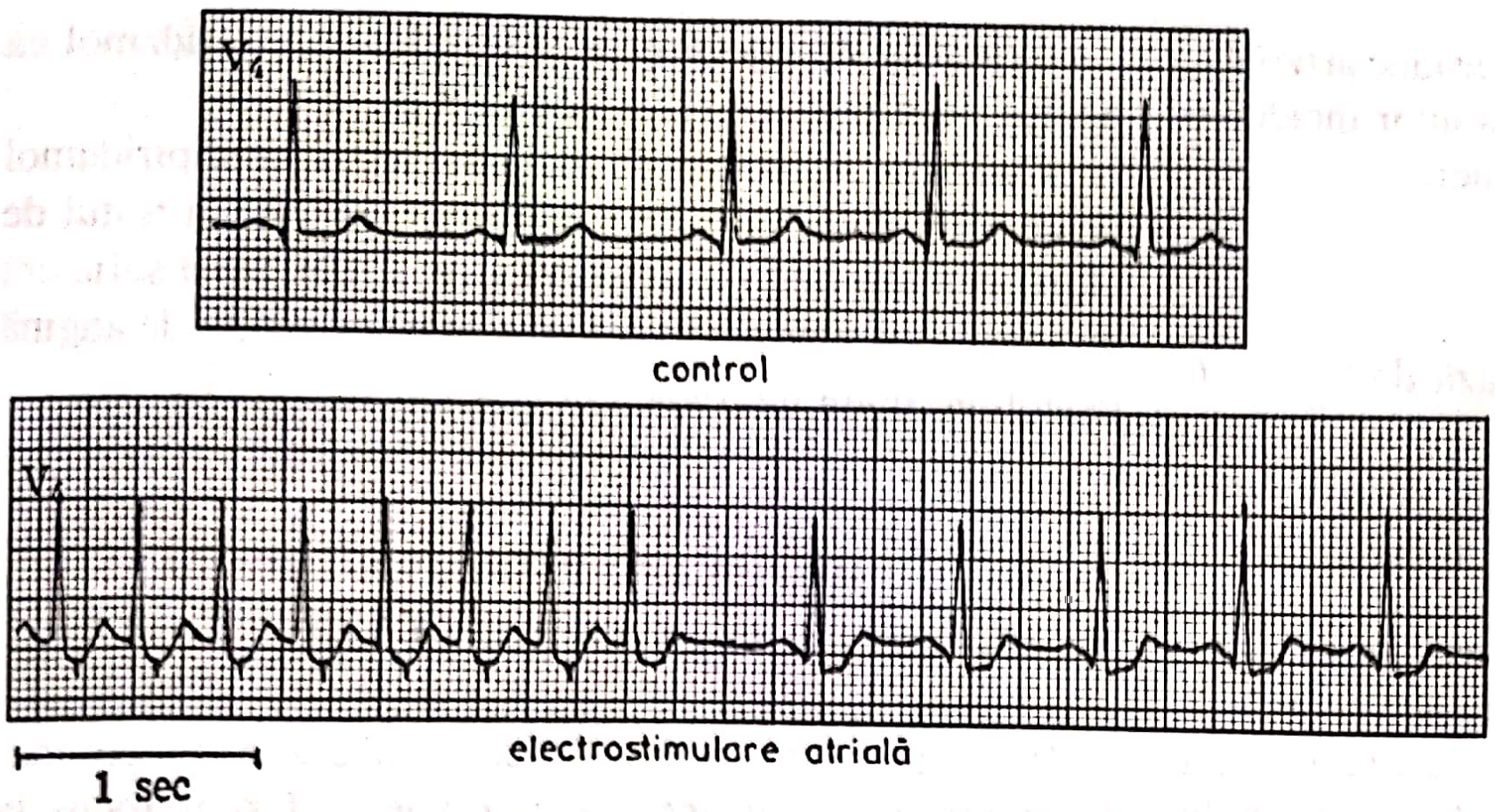

Fig. 8.37: *Electrostimulare atrială la un bolnav cu diagnosticul clinic de angină pectorală. Stimularea atriului drept cu o frecvenţă de 170/minut obiectivează o subdenivelare de tip orizontal a segmentului ST, cu o adâncime de 1.5 mm, la complexele de origine sinusală care apar după încetarea stimulării.*

Testele farmacologice în evaluarea ischemiei miocardice

Printre testele de provocare a ischemiei miocardice sub control ECG sunt şi ***testele farmacologice*** (de stres), unele dintre acestea fiind utilizate şi în explorarea imagistică, la ecocardiografie sau/şi în momentul explorării radioizotopice (evidenţiază ischemia reversibilă, la stres farmacologic):

Testul cu dipiridamol

Introducerea în practica clinică a testului cu dipiridamol (TD) a pornit de la următoarele premise:

1. dipiridamolul determină vasodilataţia ramurilor mici ale circulaţiei coronariene normale (prin inhibarea recaptării adenozinei), fără o acţiune eficientă în teritoriul ischemic (cel mai adesea o acţiune dăunătoare, prin devierea sau „furtul" sângelui către teritoriul miocardic sănătos, ale cărui coronare sunt dilatate sub acţiunea drogului);
2. sensibilitatea egală cu a testului de efort în cazurile cu o distribuţie anatomică multivasculară a obstrucţiilor coronariene critice;
3. comoditatea şi siguranţa testului, posibilitatea executării la cei cu handicap motor, care nu pot desfăşura efort fizic, posibilitatea cuplării cu testele diagnosticului imagistic (scintigrafie miocardică, ecocardiografie de stres farmacologic) a ischemiei miocardice.

TD a fost propus de Tauchert M în 1976, necesitând peste 10 ani de confirmări şi trialuri convingătoare care să susţină aplicabilitatea în practica curentă, deşi bazele farmacologiei clinice demonstrau cert acţiunile sale defavorabile asupra circulaţiei coronariene cu obstrucţii critice. Această latenţă ar putea fi explicată şi de inerţia psihologică indusă în gândirea medicală de concepţia rigidă a utilizării unui vasodilatator coronarian direct (*acţiune ce cu greu mai poate fi realizată pe o arteră coronară obstruată sau cu placă de aterom ce a pierdut capacitatea vasodilatatorie*), ca test pentru dovedirea unei obstrucţii coronariene.

Existenţa unui preparat românesc (Sicomed) de dipiridamol injectabil (fiole de 2 ml conţinând 10 mg) face posibilă realizarea testului în orice laborator de explorări funcţionale, unde sunt necesare, totuşi, dotări minime de prevenţie şi combatere a fenomenelor secundare administrării dipiridamolului intravenos.

Indicaţiile testului cu dipiridamol:

- Angina pectorală stabilă, cunoscută (dar cu ECG normală);
- Angina pectorală necunoscută, la primul diagnostic;
- Angina pectorală cu coronare normale (*small vessel disease*);
- Pacienţi cu factori de risc coronarian ± dureri toracice anterioare, fără diagnostic precizat;
- Confirmarea/excluderea diagnosticului de angină pectorală la bolnavul cu HTA;
- Evaluarea la externare a pacienţilor cu infarct miocardic acut, în vederea reabilitării;
- Pacienţi care nu pot efectua test de efort, prin handicap fizic, cooperare insuficientă sau în lipsa unui laborator echipat corespunzător pentru efectuarea corectă a testelor de efort;
- Validarea interpretativă a testelor de efort, suspectate ca fiind fals pozitive;
- Pacienţi cu angină pectorală şi anomalii ale segmentului ST pe ECG, care nu sunt produse de ischemie: hipertrofie ventriculară, bloc de ramură, sindrom WPW, influenţare electrolitică sau farmacologică a segmentului ST.

Testul cu dipiridamol se va aplica cu prudenţă la pacienţii având tulburări de conducere (sinoatrială, boala nodului sinusal, atrioventriculară: bloc atrioventricular de grad înalt sau complet ori anomalii de conducere intraventriculare), tulburări de excitabilitate (sau numai afirmarea palpitaţiilor în anamneză), hipotensiune arterială, HTA severă, persoane care afirmă apariţia unor incidente supărătoare după administrarea aminofilinei.

Administrarea dipiridamolului

Cantitatea necesară pentru injectare variază de la 4 la 6 fiole de dipiridamol de 10 mg.

Doza uzuală este de 0;56 mg/kg corp, administrată în 4 minute (sau 0,14 mg/kg corp/minut), doză practicată şi în laboratorul nostru.

Tauchert (promotorul testului) administra o doză suplimentară de până la 0,75 mg/kg corp în următoarele 3 minute, după o prealabilă injectare, în primele 10 minute, a unei doze de 0,5 mg/kg corp (jumătate din doză în primele 3 minute şi cealaltă jumătate în următoarele 7 minute). Indiferent ce metodă este folosită, dozele de dipiridamol administrate nu diferă semnificativ, ci doar timpul în care se administrează, ambele opţiuni fiind valabile.

Există opinii că dipiridamolul poate produce vasospasm (Picano M *et al.*), prin administrarea dipiridamolului în doze mari, de până la 0,84 mg/kg în perfuzie (cu durata de 10 minute) şi „stoparea” efectului dipiridamolului, la 6-8 minute de la terminarea perfuziei, prin administrarea a 80-240 mg aminofilină. Aproape 30% dintre pacienţii testaţi prin această metodă au demonstrat o supradenivelare ST de 2,9 ± 0,8 mm, acompaniată de asinergie a contracţiei ventriculare (apreciată ecocardiografic), anomalii comparabile cu cele obţinute la testul cu maleat de ergonovină.

Apariţia modificărilor ECG sugestive pentru ischemie şi/sau a durerii anginoase este notată, în majoritatea situaţiilor, la 3-5 minute de la terminarea injectării (fig. 8.38), însă apariţia acestor anomalii încă din cursul administrării substanţei este specifică pentru leziunile coronariene plurivasculare, necesitând întreruperea injectării (deci doze mai mici de dipiridamol) şi obligând la administrarea aminofilinei pentru corecţia manifestărilor clinice şi ECG

Tabel 8.8 : *Criterii de interpretare a testului pozitiv cu dipiridamol (TD)*

Criteriu de pozitivitate a TD	Descriere
A. *Clinic*	*Durere anginoasă tipică, care cedează la administrarea aminofilinei*
B. *Electrocardiografic*	1. *Subdenivelare ST ≥ 1 mm* 2. *Supradenivelare ST ≥ 1 mm* 3. *Efect Brody* 4. *Unda U negativă* 5. *Pseudo-normalizarea ST-T*
C. *Ecocardiografic*	*Asinergia contracţiei pereţilor ventriculari*
D. *Hemodinamic*	*Modificarea parametrilor de contractilitate miocardică*

Criteriile de interpretare a testului cu dipiridamol ca pozitiv sunt prezentate în tabelul 8.8.

Conform cu tabelul de mai sus, testul cu dipiridamol poate reproduce toate anomaliile înregistrate la testul de efort, inclusiv unda U negativă (fig. 8.39), fiind suficient de sensibil şi specific în demonstrarea cazurilor de angină pectorală mixtă (coloanele 3 şi 4 din fig. 8.39).

Testul de provocare a vasospasmului cu maleat de ergonovină (TME)

TME la pacienţi simptomatici şi arteriografii coronariene normale (sau aproape normale) a fost introdus la Cleveland Clinic în 1972.

Practicat iniţial pentru a documenta spasmul coronarian în timpul coronarografiei, în prezenţa sau absenţa stenozei coronariene aterosclerotice fixe, TME a trecut din sălile de cateterism şi angiocoronarografie în unităţile de terapie intensivă şi laboratoarele de explorare clinică funcţională, dată fiind siguranţa reversibilităţii vasospasmului (în cele mai multe situaţii) la administrarea nitroglicerinei, sublingual sau i.v.

TME a fost acceptat, în general, ca o metodă sigură, sensibilă şi specifică pentru detecţia spasmului coronarian.

Tehnica TME

Selecţia pacienţilor (vezi tabelul 8.9)

Indicaţia absolută a TME este la pacienţii cu varianta anginei (Prinzmetal), care nu au o dovadă ECG obţinută în timpul crizei sau când se obţine o documentare echivocă.

TME a fost recomandat, de preferinţă, după obiectivarea configuraţiei anatomice a circulaţiei coronariene prin arteriografie, fiind indicat la pacienţii fără obstrucţii severe sau cu obstrucţie pe o arteră şi anomalii ECG însoţite de angină, aferente altei artere, care este normală la arteriografie.

O prealabilă testare corectă la efort (test maximal, monitorizare continuă a ECG şi a TA în timpul efortului şi în perioada de recuperare), fără modificări de ischemie miocardică, face posibilă efectuarea ulterioară a TME în deplină siguranţă, fără incidente sau accidente notabile, excluzând necesitatea absolută a vizualizării angiografice a circulaţiei coronariene, la categorii diverse de pacienţi (vezi şi tabelul 8.9).

Monitorizarea ECG

Deoarece modificările ECG se pot produce fără declanşarea anginei, constituind astfel singura evidenţă certă a spasmului coronarian, este necesară monitorizarea a 6 derivaţii ECG (cel puţin 3 derivaţii simultane), o singură derivaţie fiind insuficientă şi monitorizarea necorespunzătoare.

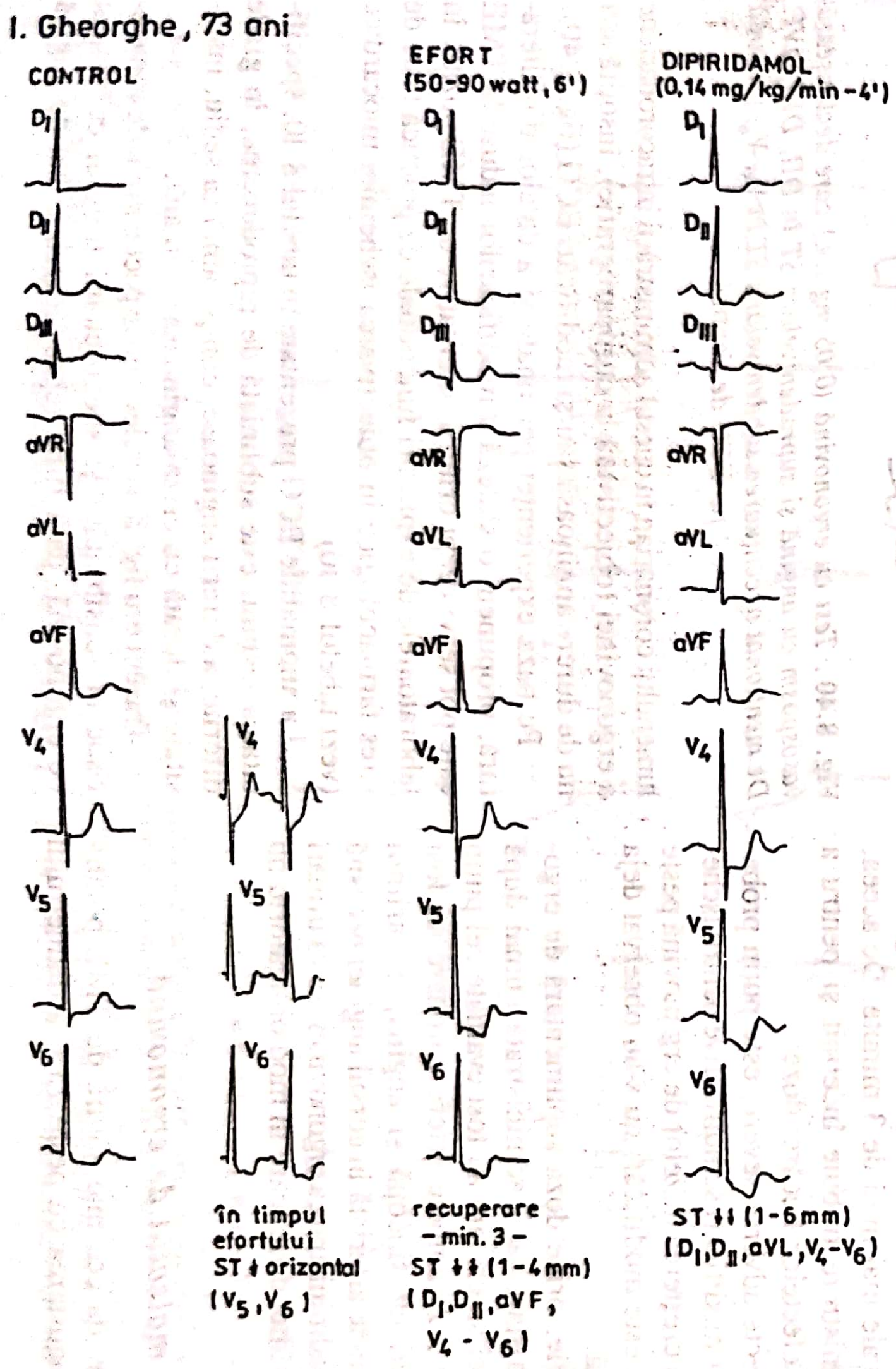
I. Gheorghe, 73 ani
CONTROL
EFORT
(50-90 watt, 6')
DIPIRIDAMOL
(0,14 mg/kg/min - 4')
D_I
D_II
D_III
aVR
aVL
aVF
V_4
V_5
V_6
în timpul efortului
ST ↓ orizontal
(V_5, V_6)
recuperare
- min. 3 -
ST ↓↓ (1-4 mm)
(D_I, D_II, aVF,
V_4 - V_6)
ST ↓↓ (1-6 mm)
(D_I, D_II, aVL, V_4-V_6)

Fig. 8.38: *Test cu dipiridamol (0,14 mg/kg/min.) efectuat la un pacient anginos cu ECG de control fără anomalii semnificative, la care atât efortul (coloana 2 şi 3), cât şi dipiridamolul (coloana 4) induc modificări ischemice severe constând din subdenivelare ST orizontală/descendentă urmată de undă T difazică minus-plus în* V_4-V_6*. De menţionat similitudinea modificărilor ECG ischemice la cele două teste (efort-dipiridamol).*

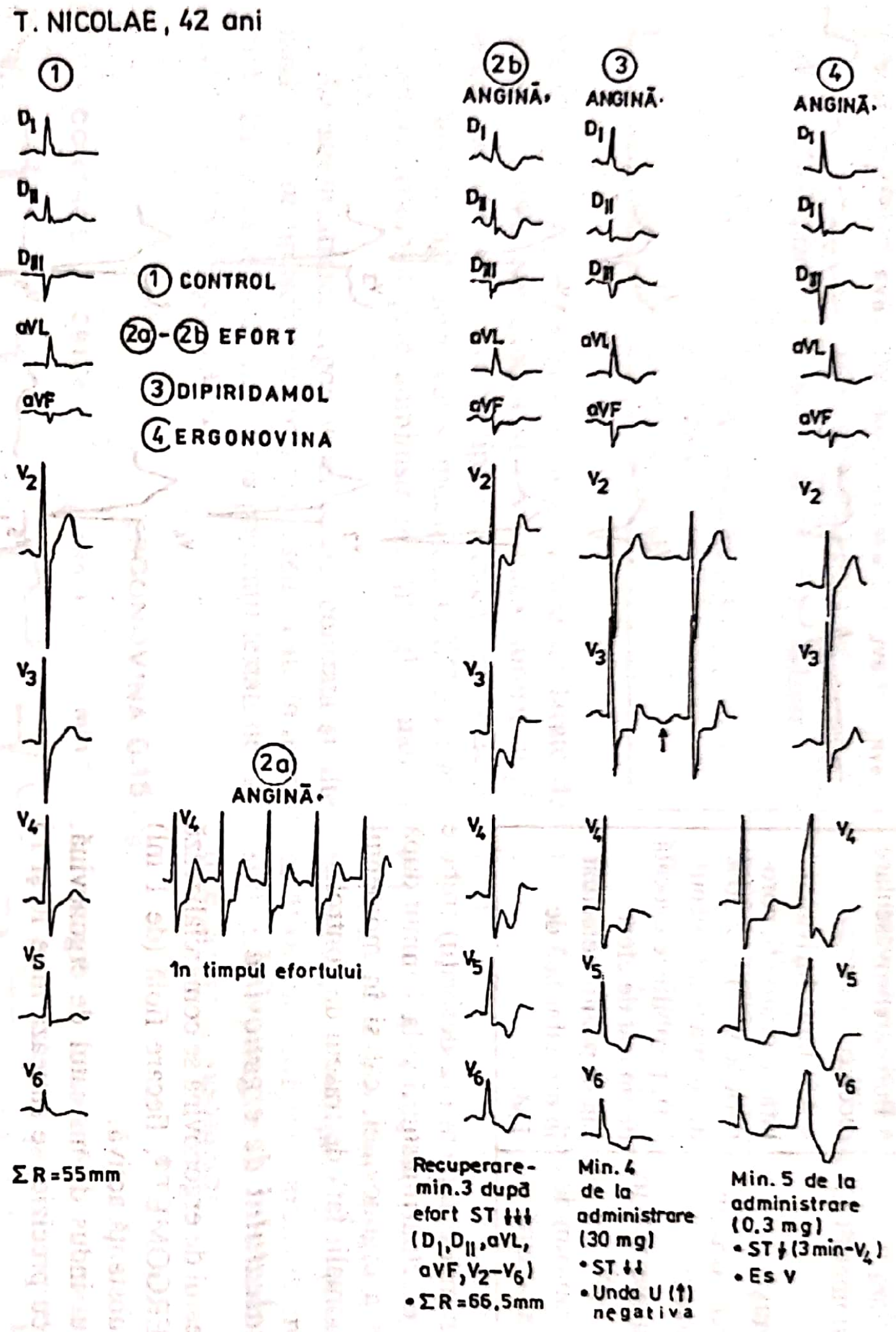
T. NICOLAE, 42 ani
①
D_I
D_II
D_III
aVL
aVF
V_2
V_3
V_4
V_5
V_6
ΣR = 55 mm
① CONTROL
(2a)-(2b) EFORT
③ DIPIRIDAMOL
④ ERGONOVINA
(2a) ANGINĂ.
V_4
în timpul efortului
(2b) ANGINĂ.
③ ANGINĂ.
④ ANGINĂ.
Recuperare - min. 3 după efort ST ↓↓↓ (D_I, D_II, aVL, aVF, V_2-V_6)
• ΣR = 66,5 mm
Min. 4 de la administrare (30 mg)
• ST ↓↓
• Unda U (↑) negativa
Min. 5 de la administrare (0,3 mg)
• ST ↓ (3 min-V_4)
• Es V

Fig. 8.39: *Explorare ECG complexă pentru obiectivarea ischemiei miocardice la un pacient cu angină pectorală mixtă. Electrocardiograma de control (coloana 1) este aproape normală (totuşi* $T_1 < T_3$*). Efortul induce modificări încă din cursul testului la cicloergometru (coloana 2), modificări care se accentuează în perioada de recuperare (coloana 3) constând din subdenivelare 2-4 mm în* D_1*,* D_2*,* V_2-V_6*, efect Brody (*$\Sigma_R = 66,5$ *mm după efort, comparativ cu* $\Sigma_R = 55$ *mm pe ECG de control). Administrarea dipiridamolului induce modificări ischemice identice cu cele produse de efort (coloana 3), constatând în plus şi undă U negativă în* V_3*. Administrarea ergonovinei produce modificări de mai mică amplitudine (coloana 4), dar sugestive pentru ischemie prin vasospasm în acelaşi teritoriu cu obstrucţia critică coronariană.*

Tabel 8.9: *Indicaţiile şi contraindicaţiile TME*

Indicaţii	Contraindicaţii
• Angina Prinzmetal • Angina cu „coronare normale" • Angina de repaus (fără posibilitatea obţinerii unei ECG în timpul durerii) • Angina pectorală mixtă • Modificări ST-T echivoce (în timpul durerii anginoase) • Aritmii majore sau sincopă (în timpul durerii anginoase) • Bloc de ram stâng sau ritm de pacemaker asociate cu angină	• Infarct miocardic recent • Boli cerebrovasculare recente • Afectare plurivasculară cu obstrucţii coronariene severe (>50% din diametrul lumenului), posibilitate evocată de un test de efort intens pozitiv, efectuat în prealabil faţă de TME

O electrocardiogramă completă (12 derivaţii) trebuie înregistrată anterior efectuării testului şi la 1 minut după fiecare administrare a ergonovinei, cât şi în momentul surprinderii unor anomalii faţă de traseul de control.

Administrarea maleatului de ergonovină

În ţara noastră, maleatul de ergonovină se comercializează sub denumirea de ERGOMET®, fiecare fiolă (de 1 ml) conţinând 0,2 mg substanţă activă.

Durata spasmului indus de maleatul de ergonovină, fără a fi cunoscută cu precizie, se situează între 10 şi 15 minute.

Doza totală nu trebuie să depăşească 0,4-0,5 mg.

Administrarea maleatului de ergonovină se face în doze crescânde, prima administrare fiind de 0,05 mg (1/4 de fiolă) şi apoi 0,1-0,15-0,2 mg la intervale de cel puţin 10 minute. Un efect cumulativ se obţine dacă drogul este administrat la intervale mai mici de 3 minute. De aceea, acest ritm de administrare trebuie încetinit şi pentru a permite observarea efectelor fiecărei doze.

Deşi nu apar efecte adverse severe, este puţin probabilă declanşarea unor modificări semnificative pentru ischemie miocardică prin creşterea dozelor de ergonovină peste 0,4-0,5 mg, dacă aceste modificări nu s-au observat deja până la această doză.

La coronarografie, orice doză suplimentară de ergonovină faţă de doza-start va fi administrată numai după ce: 1) efectele dozei anterioare au fost evaluate cel puţin timp de 5-6 minute; 2) ambele artere coronare au fost vizualizate. Bolnavii cu sincopă şi angină, cu aritmii majore sau hipotensiune arterială în cursul anginei necesită precauţii speciale la administrarea ergonovinei (se va urmări cu atenţie efectul primei doze, care în mod obligatoriu nu va depăşi 0,05 mg).

Testul pozitiv la maleatul de ergonovină

Se consideră că dovada cea mai sigură de TME pozitiv este furnizată de îngustarea cu peste 75% a diametrului lumenului coronarian în cursul administrării intracoronariene a ergonovinei (obiectivată la coronarografie), însoţită sau nu de durere anginoasă sau/şi modificări ECG (fig. 8.40).

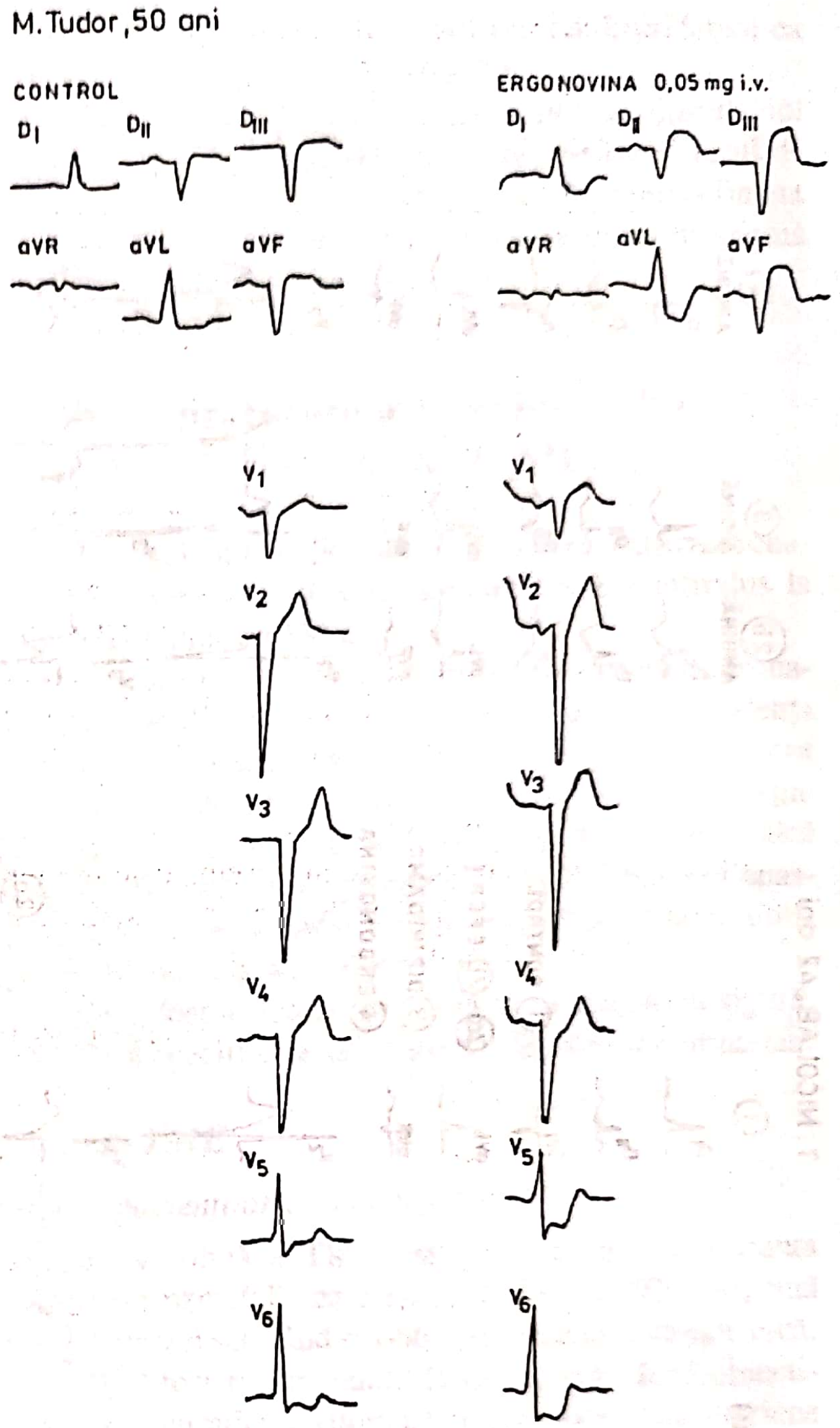

Fig. 8.40: *Test cu ergonovină (0,05 mg i.v.) care declanşează vasospasm cu angină şi supradenivelare ST în DII, DIII, aVF. De menţionat accentuarea subdenivelării ST în V_5, V_6, prezentă pe ECG de control.*

Pe baza experienţei personale şi a datelor din literatură, propunem o sinteză a modificărilor induse la TME care pot servi drept criterii orientative de TME pozitiv în laboratoarele de explorări funcţionale ce practică teste de stres farmacologice în obiectivarea ischemiei miocardice (vezi tabelul 8.10).

La anomaliile ECG prezentate în tabelul 8.10, specificitatea testului este subliniată de reproducerea, în grade diferite, a durerii anginoase, comparabilă ca sediu, intensitate şi durată cu criza anginoasă spontană.

Traseul din fig. 8.41 relevă un aspect extrem de caracteristic al sensibilităţii şi specificităţii testului cu maleat de ergonovină, dată fiind reproducerea crizei de angină

Tabel 8.10 : *Criterii ECG de interpretare a TME pozitiv*

Criterii de TME pozitiv	Modificări ECG
A. de certitudine	1. supradenivelare ST ≥ 1 mm ; 2. subdenivelare ST ≥ 1 mm.
B. de probabilitate	1. creşterea amplitudinii undelor T ≥ 2 mm ; 2. pseudonormalizare ST-T ; 3. efect Brody ; 4. unda U negativă.

vasospastică, cu aceleaşi caractere clinice declarate de bolnav privind intensitatea şi severitatea durerii anginoase, însoţite de modificări tipice la înregistrarea ECG. Atât durerea anginoasă, cât şi modificările ECG au fost înlăturate complet prin administrarea nitroglicerinei în perfuzie.

La administrarea ergonovinei se pot constata şi alte modificări de tip ischemic, mai puţin semnalate în literatură, dar pe care le-am întâlnit la pacienţii testaţi de noi (vezi tabelul 8.10), cum ar fi :

- subdenivelarea ST în alte teritorii faţă de cele în care criza spontană de angină vasospastică declanşează supradenivelare ST (fig. 8.42) ;
- subdenivelare ST identică la TME cu cea produsă de testul de efort (fig. 8.43) ;
- undă U negativă asociată modificărilor neechivoce ale segmentului ST (fig. 8.44).

Explorarea ECG complexă, în evoluţie, a aceluiaşi bolnav poate anticipa pe baza TME instalarea infarctului de miocard având vasospasmul drept factor declanşant/precipitant (fig. 8.45).

Dacă TME este efectuat în afara serviciilor de coronarografie şi cateterism cardiac (aşa cum se practică astăzi pe scară largă), sensibilitatea sa poate fi diminuată, întrucât pacienţii cu spasm coronarian silenţios, fără angină sau modificări ECG, nu pot fi detectaţi. Asumându-ne această rezervă, considerăm că practica TME în laboratoarele de explorări funcţionale sau în unităţile de terapie intensivă coronariană şi interpretarea pe baza criteriilor ECG prezentate mai sus ± apariţia anginei (comparabilă cu cea spontană) fac din TME un instrument preţios de diagnostic, cu suficiente argumente în documentarea ischemiei miocardice induse de vasospasm.

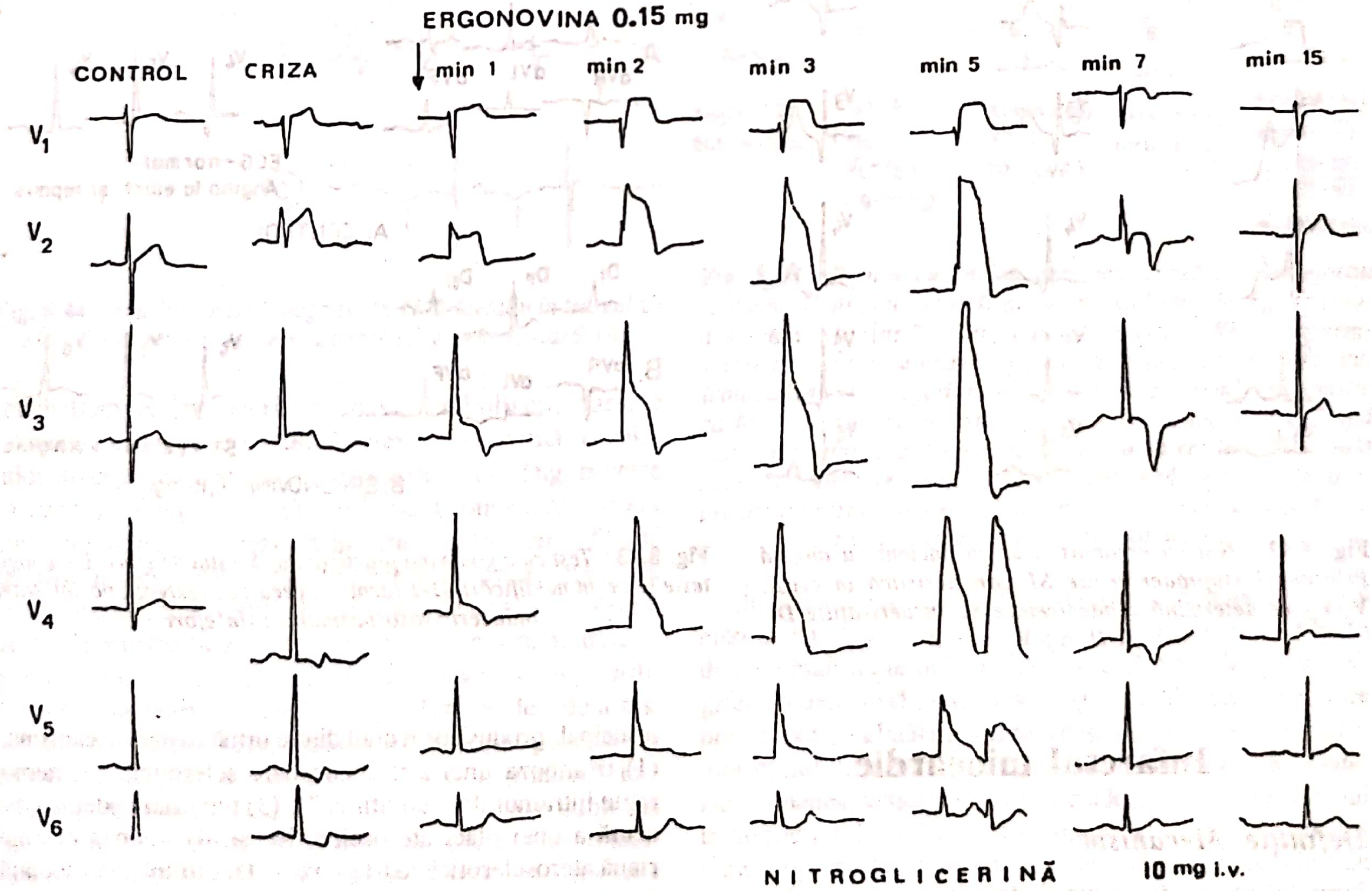

Fig. 8.41 : *Test cu ergonovină 0,15 mg (mai puţin de o fiolă de Ergomet®) care declanşează durere anginoasă severă şi supradenivelare ST (V_2-V_5) după a treia priză de 0,05 mg ergonovină administrată i.v. Accentuarea grotescă a supradenivelării ST, înglobată în panta descendentă a undei R, transformă complexul QRS într-o adevărată undă monofazică şi impune administrarea de urgenţă a nitroglicerinei în doze mari (perfuzie cu un debit de aproape 1 mg/min.) pentru a amenda criza anginoasă şi a readuce ECG la aspectul de control (coloana 1 şi 8, în min. 15 după administrarea ergonovinei).*

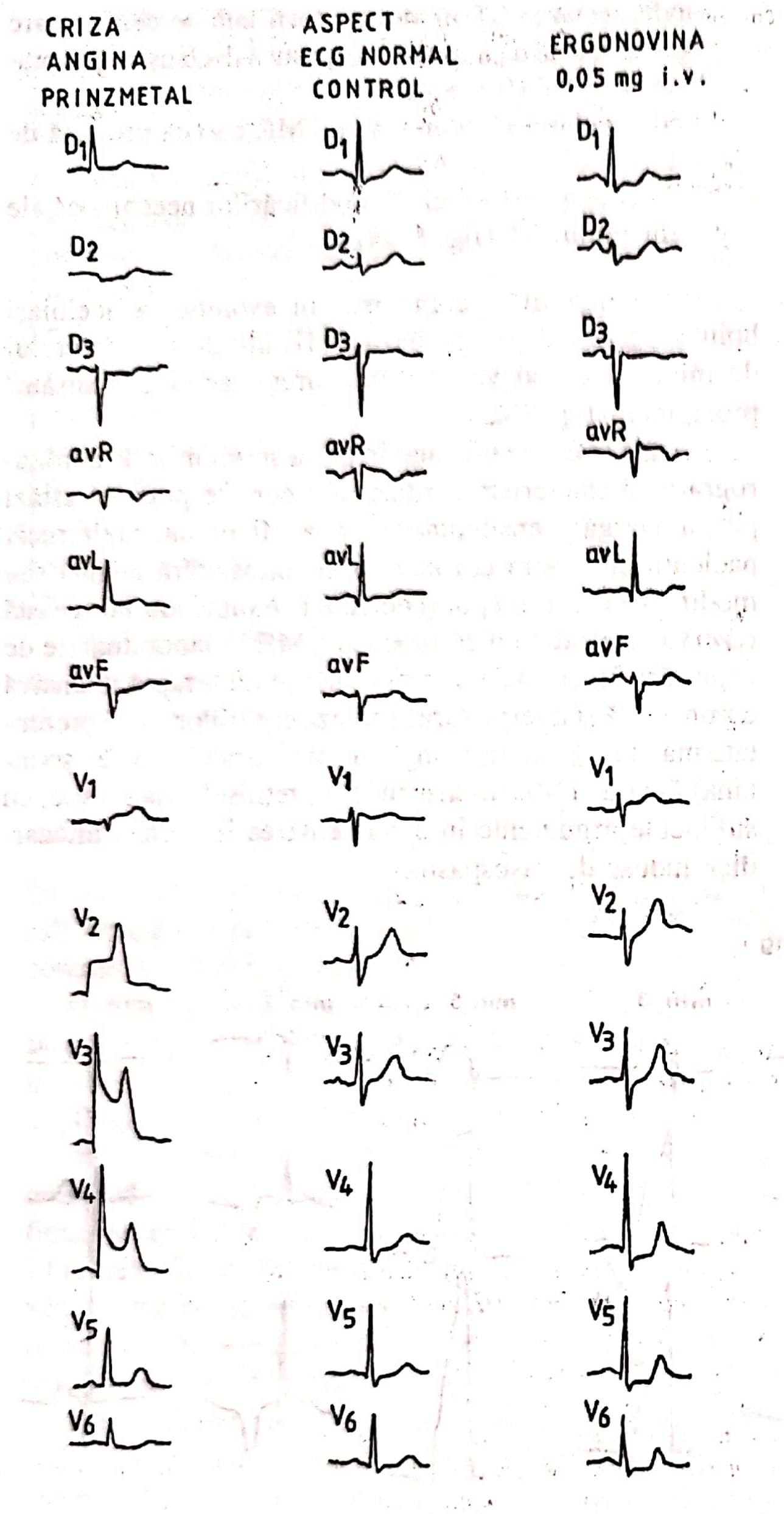
CRIZA ANGINA PRINZMETAL
ASPECT ECG NORMAL CONTROL
ERGONOVINA 0,05 mg i.v.
D1
D2
D3
avR
avL
avF
V1
V2
V3
V4
V5
V6

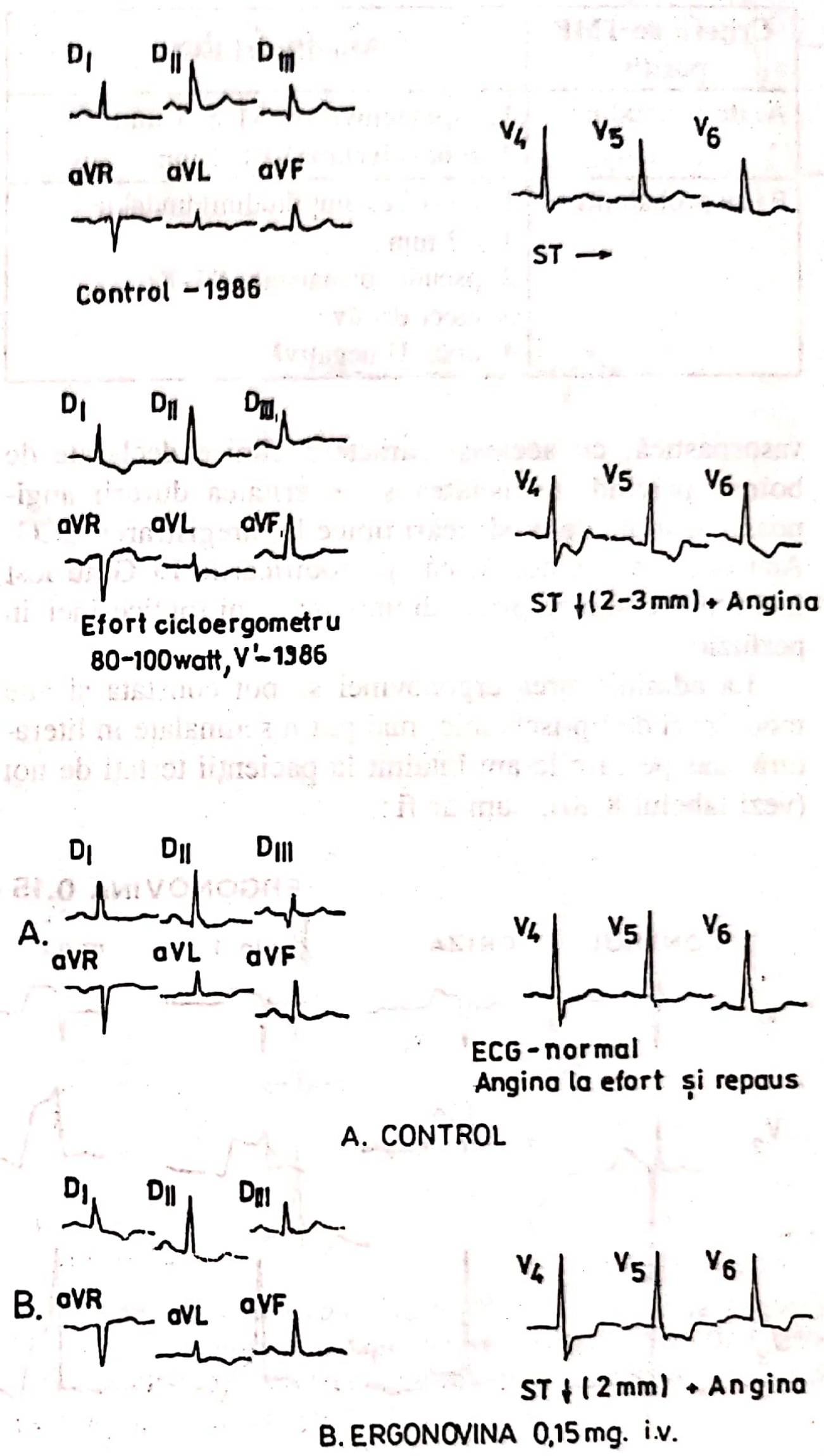
DI DII DIII
aVR aVL aVF
V4 V5 V6
Control -1986
ST →
Efort cicloergometru 80-100watt, V'-1986
ST ↓(2-3mm) + Angina
A.
ECG - normal
Angina la efort şi repaus
A. CONTROL
B.
ST ↓ (2mm) + Angina
B. ERGONOVINA 0,15mg. i.v.

Fig. 8.42: *Test cu ergonovină la un pacient cu angină Prinzmetal (supradenivelare ST caracteristică în criză, V_2-V_4) ce determină subdenivelare ST în derivaţiile DI, DII, V_4-V_6.*

Fig. 8.43: *Test cu ergonovină practicat după testul de efort. La ambele teste se obţin modificări ST-T identice, ceea ce sugerează posibilitatea inducerii vasospasmului prin efort.*

Infarctul miocardic

Definiţie. Mecanism

Infarctul miocardic poate fi definit ca o necroză a miocardului consecutivă unei reduceri critice sau întreruperi complete a fluxului sanguin într-o anumită zonă a muşchiului cardiac. Cauza tulburării în asigurarea fluxului sanguin constă de regulă în obstrucţia unui ram coronarian principal, produsă prin unul dintre următoarele mecanisme: (1) tromboza unei artere coronare sclerotice, (2) hemoragie intramurală (subintimală), (3) tumefiere edematoasă acută a unei plăci aterosclerotice şi (4) stenoză coronariană aterosclerotică foarte severă, fără tromboză asociată. Aceste mecanisme, condiţionate de prezenţa unor leziuni aterosclerotice la nivelul arterelor coronare, sunt responsabile de apariţia infarctului miocardic în circa 95% din cazuri. Cauze mult mai puţin frecvente sunt: leziuni inflamatorii ale arterelor coronare cu sau fără tromboză

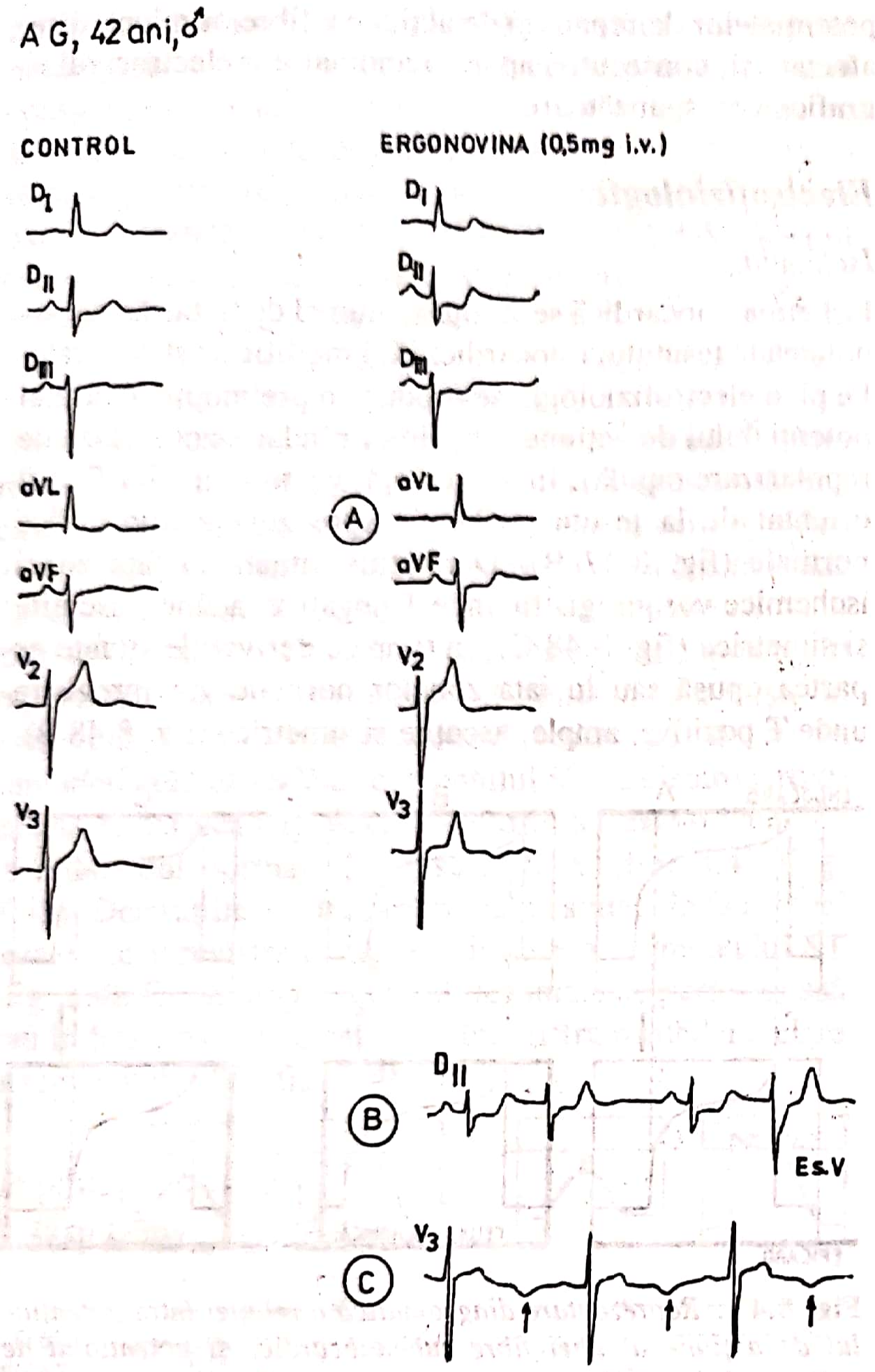
A G, 42 ani, ♂
CONTROL
ERGONOVINA (0,5mg i.v.)
DI
DII
DIII
aVL
aVF
V2
V3
A
B
C
Es.V

Fig. 8.44 : *Apariţia undei U negative la TME (detaliu în traseul C) alături de subdenivelare şi extrasistolie ventriculară (B).*

(boală Buerger, poliarterită nodoasă), embolii coronariene (stenoză mitrală, endocardită bacteriană subacută, cardiomiopatii cu trombi murali, mixoame de atriu stâng, proteze valvulare), disecţie de aortă, cardiopatii congenitale (arteră coronară stângă cu originea în artera pulmonară, fistulă arteriovenoasă coronariană, anevrism de arteră coronară cu tromboză), intervenţii chirurgicale pe cord şi procedee de diagnostic cardiologic (pontaj aortocoronarian, arteriografie coronariană, cateterism transtoracic stâng), utilizarea contraceptivelor orale etc. În ultimele decade a fost pus în discuţie rolul spasmului coronarian în producerea infarctului miocardic acut. De asemenea, în prezenţa unei boli coronariene latente, reduceri majore ale debitului cardiac (colaps, embolie pulmonară) pot induce uneori apariţia infarctului de miocard. În sfârşit, modificările calitative ale sângelui, cu reducerea majoră a capacităţii de transport a oxigenului (anemie acută, intoxicaţie cu bioxid de carbon), pot favoriza apariţia infarctului miocardic, mai ales în condiţiile unor leziuni coronariene obstructive preexistente (Chou TC, 1979; Csapo G, 1980).

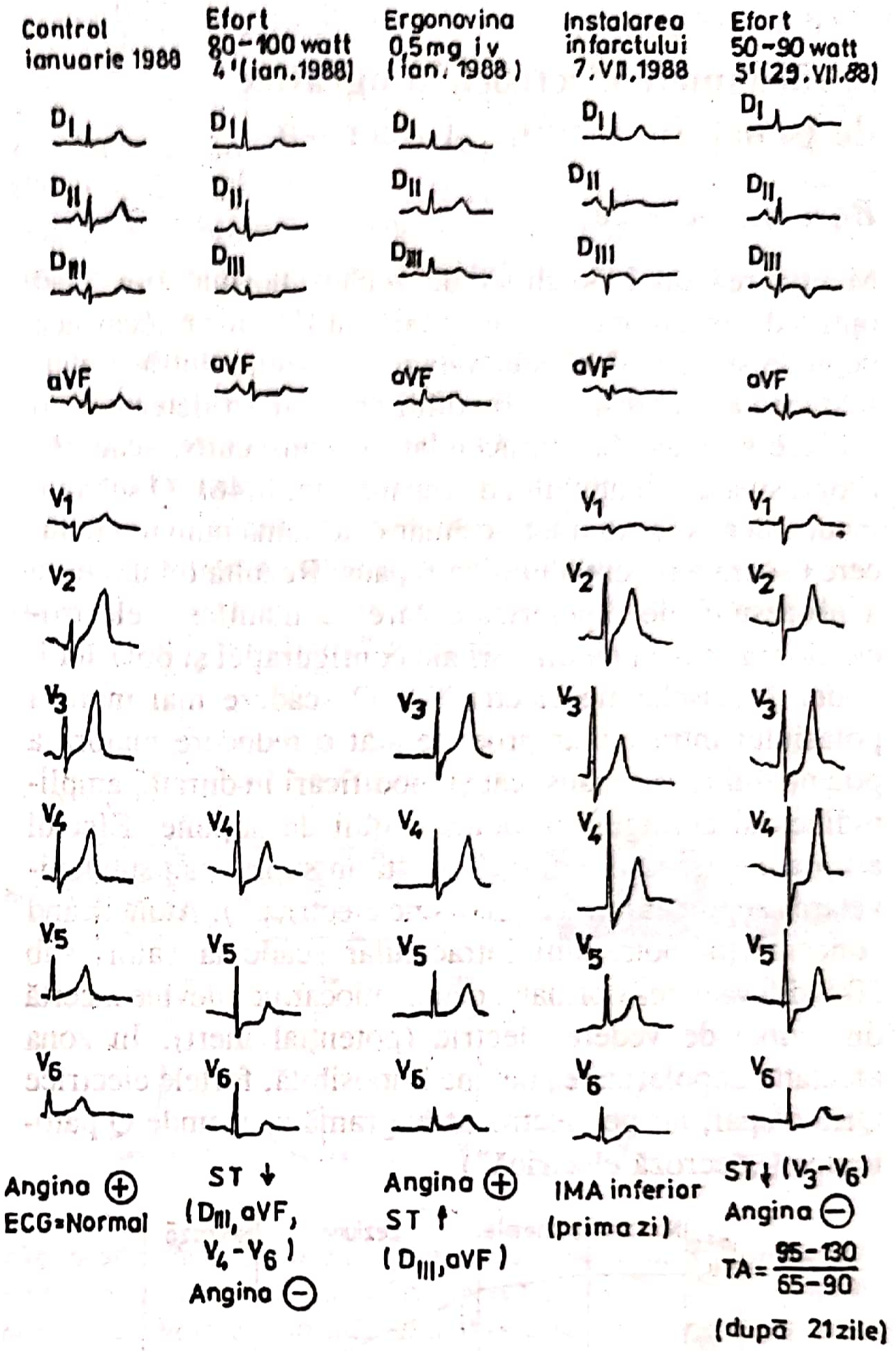
Control ianuarie 1988
Efort 80-100 watt 4'(ian.1988)
Ergonovina 0,5mg i.v (ian. 1988)
Instalarea infarctului 7.VII.1988
Efort 50-90 watt 5'(29.VII.88)
DI
DII
DIII
aVF
V1
V2
V3
V4
V5
V6
Angina ⊕ ECG=Normal
ST ↓ (DIII, aVF, V4-V6) Angina ⊖
Angina ⊕ ST ↑ (DIII, aVF)
IMA inferior (prima zi)
ST ↓ (V3-V6) Angina ⊖ TA= 95-130 / 65-90
(după 21zile)

Fig. 8.45: *Bolnav cu angină pectorală mixtă la care efortul (coloana 2) produce modificări de tip ischemic în V_5, V_6 (subdenivelare ST), iar TME (coloana 3) în DIII, aVF (supradenivelare ST), teritoriu unde se va instala infarctul miocardic acut (coloana 4, IMA inferior), sugerând mecanismul vasospastic ca factor dominant în instalarea marei crize anginoase. După instalarea infarctului miocardic, ischemia antero-laterală (boală plurivasculară) se menţine, fiind obiectivată de testul de efort practicat precoce, anomalie care poate avea valoare predictivă pentru sediul viitor al reinfarctizării.*

În general, anamneza, datele clinice şi biologice (deviaţii enzimatice, dozarea troponinelor, hiperglicemie) permit de cele mai multe ori un diagnostic clinic. Electrocardiograma poate însă obiectiva diagnosticul clinic, permite precizarea localizării, extinderii şi stadiului de evoluţie a infarctului, precum şi diagnosticul aritmiilor asociate. De asemenea, aduce un ajutor considerabil al diagnosticului infarctului miocardic asimptomatic sau cu simptomatologie atipică, cât şi în clarificarea durerilor toracice de altă etiologie. Totuşi, în primele 24 de ore, până ce zona de necroză prezintă o anumită extindere şi adâncime, modificările electrocardiografice pot fi absente. Pe de altă parte, infarctele miocardice vechi pot fi uneori lipsite de anomalii electrocardiografice semnificative.

Sindroamele electrocardiografice de ischemie, leziune şi necroză

Baze biochimice

Menţinerea unui potenţial de repaus normal (un grad optim de negativitate intracelulară) al fibrelor miocardice depinde de un nivel adecvat al potasiului intracelular. Reducerea progresivă a fluxului coronarian determină o scădere a potasiului intracelular şi, consecutiv, scăderea progresivă a potenţialului de repaus (fig. 8.46). O scădere moderată a potasiului intracelular determină numai o reducere uşoară a potenţialului de repaus. Rezultă o întârziere a procesului de repolarizare care se manifestă electrocardiografic prin modificări ale configuraţiei şi polarităţii undei T („ischemie electrică"). O scădere mai mare a potasiului intracelular produce atât o reducere majoră a potenţialului de repaus, cât şi modificări în durata, amplitudinea şi configuraţia potenţialului de acţiune. Efectul asupra electrocardiogramei constă în supra- sau subdenivelarea segmentului ST („leziune electrică"). Atunci când concentraţia potasiului intracelular scade la valori sub 50% din valoarea normală, celula miocardică devine incertă din punct de vedere electric (potenţial inert). În zona afectată, depolarizarea devine imposibilă, forţele electrice QRS dispar, iar pe electrocardiogramă apar unde Q patologice („necroză electrică").

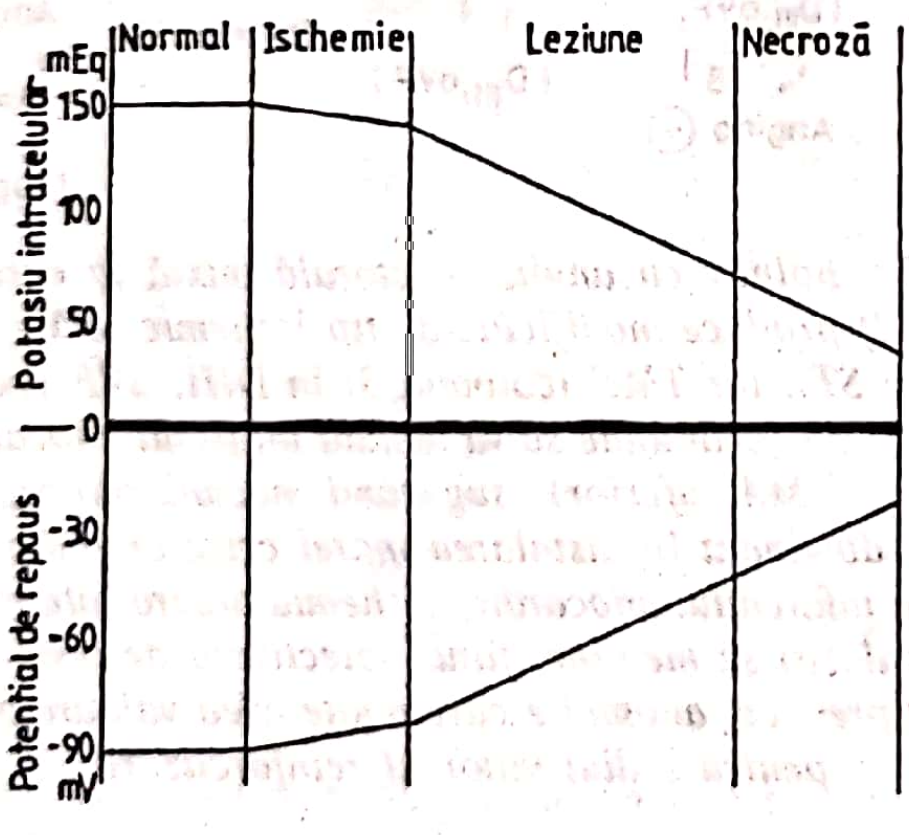

Fig. 8.46: *Reprezentare diagramatică a relaţiei dintre concentraţia potasiului intracelular şi potenţialul de repaus transmembranar (după Schamroth L, 1977). Scăderea progresivă a concentraţiei potasiului intracelular se asociază cu o reducere progresivă a potenţialului de repaus şi tranziţia prin fazele de ischemie, leziune şi necroză.*

Nu există analogie între noţiunile electrocardiografice şi cele histopatologice de „ischemie", „leziune" şi „necroză". Din punct de vedere electrocardiografic, „ischemia", „leziunea" şi „necroza" reprezintă, în ordine, grade din ce în ce mai intense de reducere a fluxului coronarian şi de hipoxie miocardică, cu tulburări progresive ale transportului ionic transmembranar şi ale polarizării celulelor miocardice. Aceasta are drept urmare modificarea potenţialelor de repaus şi de acţiune a fibrelor miocardice afectate şi, consecutiv, apariţia anomaliilor electrocardiografice corespunzătoare.

Electrofiziologie

Ischemia

Ischemia miocardică se însoţeşte numai de tulburări metabolice ale ţesutului miocardic, fără modificări structurale. Pe plan electrofiziologic se produce o prelungire a duratei potenţialului de acţiune, în primul rând a fazei 3 (faza de repolarizare rapidă). În consecinţă, vectorul mediu T va fi orientat de la ţesutul ischemic spre zonele miocardice normale (fig. 8.47 B). Derivaţiile situate în faţa zonei ischemice vor înregistra unde T negative, adânci, ascuţite şi simetrice (fig. 8.48 C), în timp ce derivaţiile situate pe partea opusă sau în faţa zonelor normale vor înregistra unde T pozitive, ample, ascuţite şi simetrice (fig. 8.48 B).

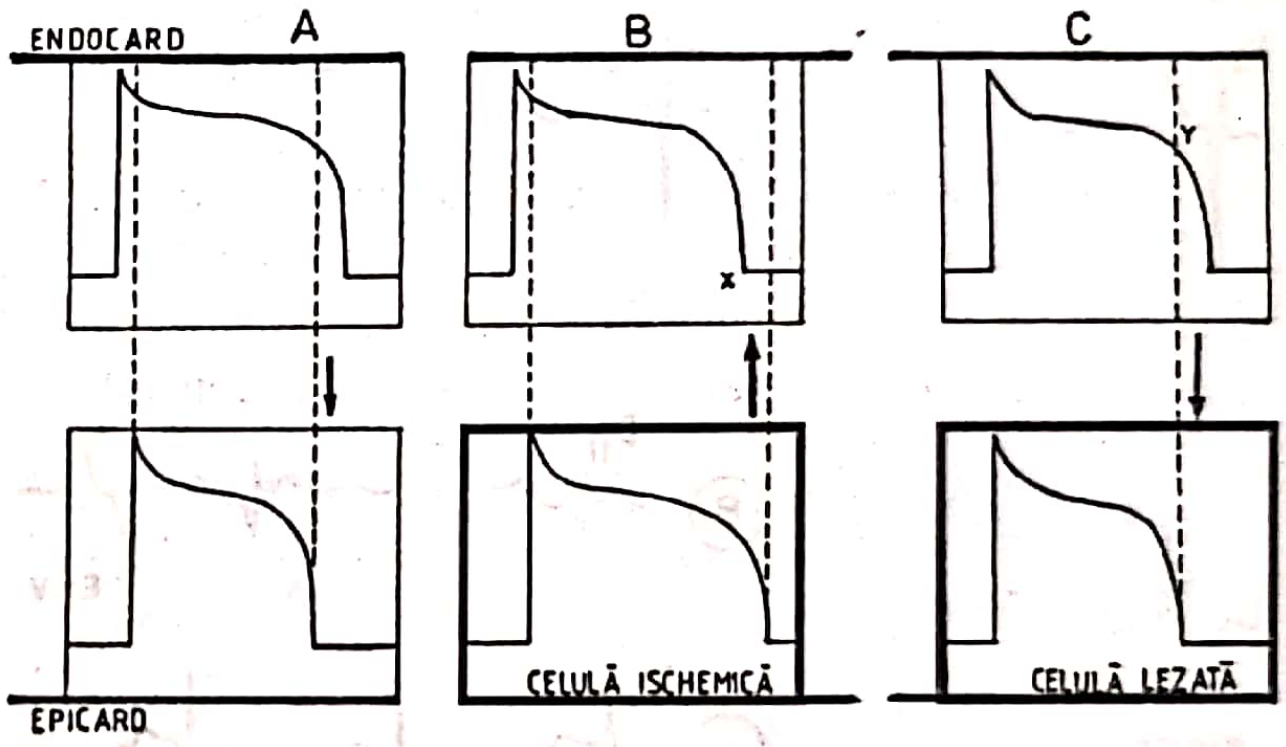

Fig. 8.47: *Reprezentare diagramatică a relaţiei între potenţialul de acţiune al unei fibre subendocardice şi potenţialul de acţiune al unei fribre subepicardice (după Schamroth L, 1977). A. Repolarizarea endo-epicardică normală. B. Repolarizarea în condiţiile unei ischemii subepicardice. C. Repolarizarea în condiţiile unei leziuni subepicardice. Sensul repolarizării este invers în prezenţa unei ischemii sau leziuni subendocardice.*

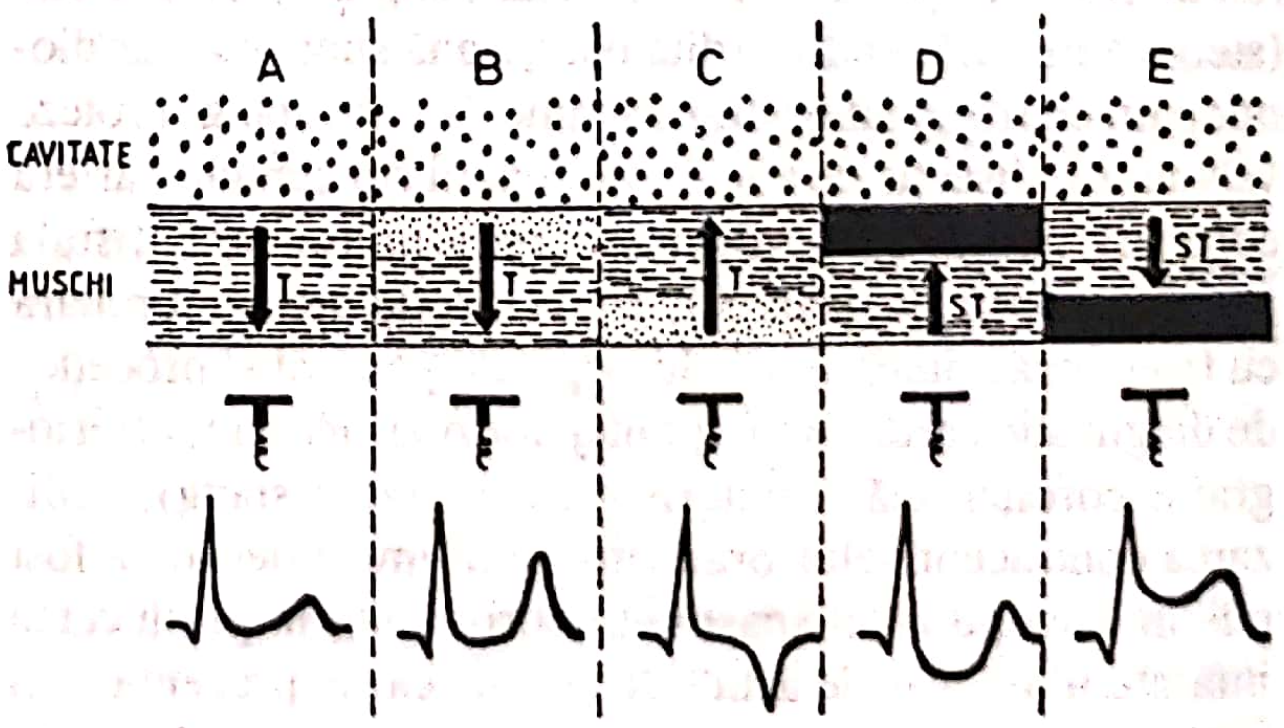

Fig. 8.48: *Reprezentare diagramatică a orientării vectorilor T şi ST (după Schamroth L, 1977). A. Vectorul T endo-epicardic normal. B. Ischemie subendocardică. C. Ischemie subepicardică. D. Leziune subendocardică. E. Leziune subepicardică.*

Leziunea

Leziunea reflectă un grad mai accentuat de ischemie miocardică, cu apariţia modificărilor histologice. Din punct de vedere biochimic, pompa ionică, ce asigură transportul intracelular al potasiului, îşi reduce activitatea în mod considerabil. Potasiul intracelular scade în continuare şi celula miocardică devine incapabilă să-şi menţină o stare de polarizare normală în tot timpul diastolei: potenţialul se reduce de la -90 mV la circa -70 mV. Spaţiul extracelular al zonei lezate devine relativ electronegativ în raport cu spaţiul extracelular al zonei normale şi, în consecinţă, apare un *curent diastolic de leziune* care determină subdenivelarea segmentului T-Q pe electrograma epicardică. Aceasta se manifestă printr-o supradenivelare relativă a segmentului ST, deoarece linia T-Q este utilizată ca nivel de referinţă pentru evaluarea electrocardiografică a deplasării segmentului ST. În plus, în zona lezată scade durata şi amplitudinea potenţialului de acţiune. Spaţiul extracelular al zonei lezate devine relativ electropozitiv în raport cu spaţiul extracelular al zonei normale şi, în consecinţă, apare un *curent sistolic de leziune* care determină supradenivelarea reală a segmentului ST pe electrocardiograma epicardică (fig. 8.49). Vectorul ST este orientat de la miocardul normal spre ţesutul lezat (fig. 8.47 C şi 8.49). Derivaţiile electrocardiografice situate în faţa zonei lezate vor înregistra o supradenivelare a segmentului ST (fig. 8.48 E), în timp ce derivaţiile situate de partea opusă sau în faţa ţesutului normal vor înregistra o subdenivelare a segmentului ST (fig. 8.48 D).

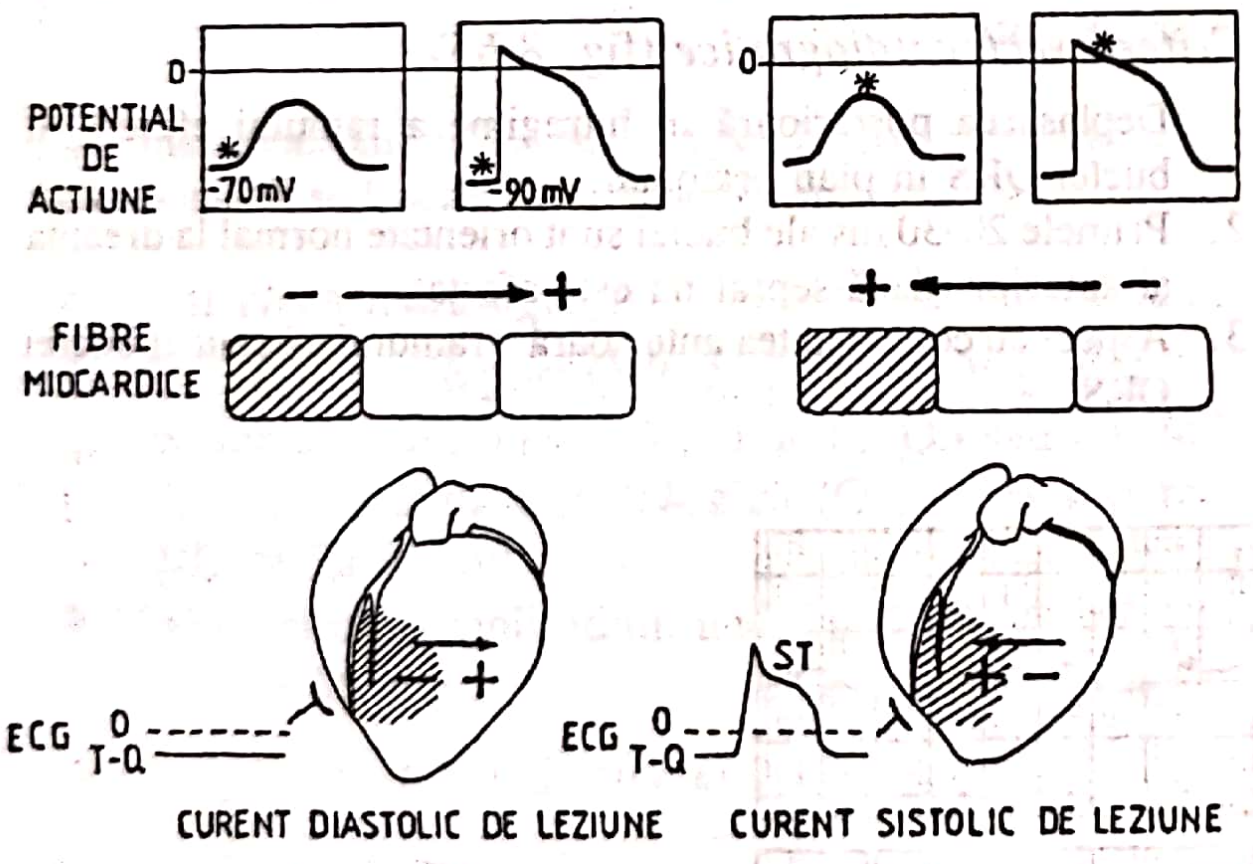

Fig. 8.49: *Curenţii de leziune (după Durrer D şi colab., 1978, modificat). Curentul disatolic de leziune este produs de descreşterea potenţialului transmembranic de repaus al fibrelor miocardice, cu apariţia unei negativităţi în spaţiul extracelular al zonei lezate. Curentul sistolic de leziune este produs de scurtarea duratei şi scăderea amplitudinii potenţialului de acţiune în zona lezată, încât spaţiul extracelular al acestei zone devine relativ electropozitiv în raport cu cel al zonei normale.*

Necroza

Din punct de vedere biochimic, noţiunea de necroză presupune încetarea transportului ionic prin membrana fibrelor miocardice. În sens electrofiziologic, necroza miocardică reflectă o stare în care fibrele nu mai pot fi activate. Reducerea sau dispariţia forţelor electrice de depolarizare din zona necrozată şi predominanţa forţelor electrice opuse din zonele normale se manifestă electrofiziologic prin scăderea amplitudinii deflexiunii pozitive R sau apariţia unei deflexiuni negative (Q sau QS) în derivaţiile orientate spre zona necrozată (fig. 8.50).

Semnele electrocardiografice de infarct miocardic pot fi clasificate în *semne directe* (înregistrate în derivaţiile orientate spre zona de infarct) şi *semne indirecte* (înregistrate în derivaţiile opuse). Semnele directe sunt reprezentate prin semne de necroză (unde Q patologice) şi semne de ischemie (unde T negative, ascuţite şi simetrice) – fig 8.51. Semnele indirecte se manifestă prin imaginea inversă sau „în oglindă" a semnelor directe.

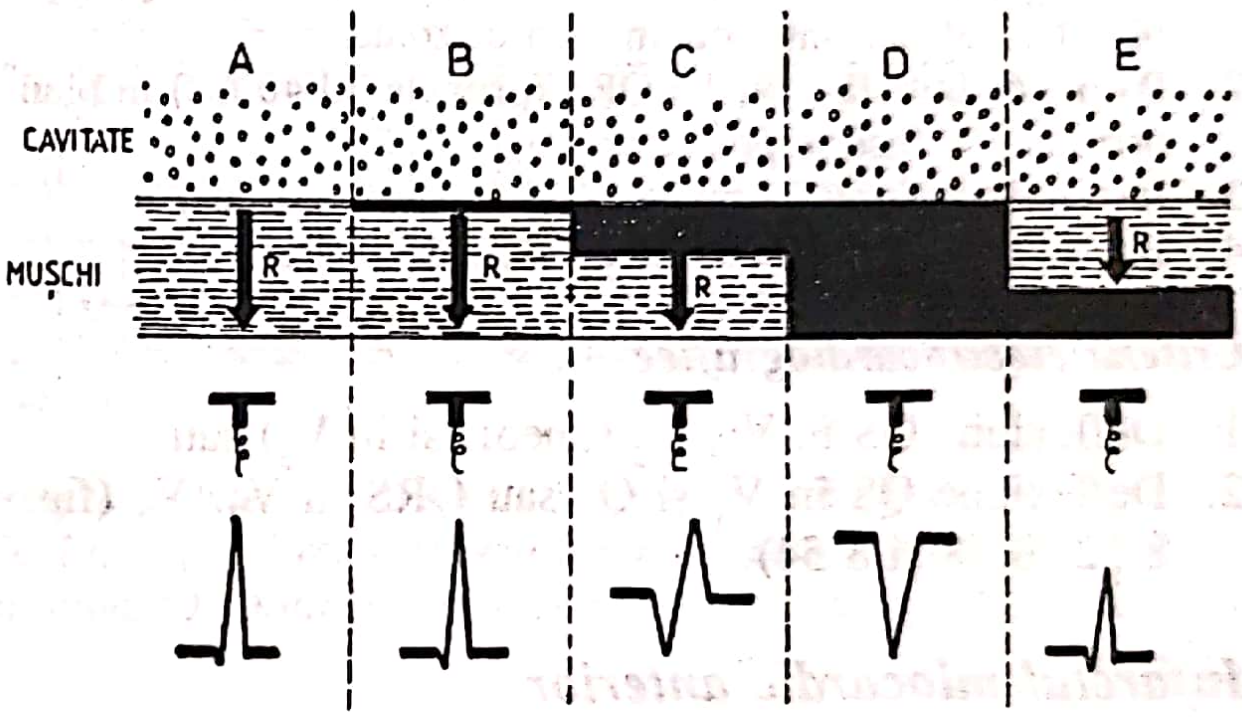

Fig. 8.50: *Reprezentare diagramatică a vectorul R în prezenţa unei zone de necroză (după Schamroth L, 1977). A. Vectorul R normal. B. Necroză subendocardică minimă: vectorul R nemodificat. C. Necroză subendocardică semnificativă: reducerea amplitudinii vectorului R (undă R de amplitudine mai mică, precedată de o undă Q patologică, deoarece la începutul depolarizării forţele electrice opuse sunt dominante). D. Necroză transmurală: absenţa vectorului R (aspect QS, deoarece forţele electrice opuse sunt total dominante). E. Necroză subepicardică: reducerea amplitudinii vectorului R (undă R de amplitudine mai mică).*

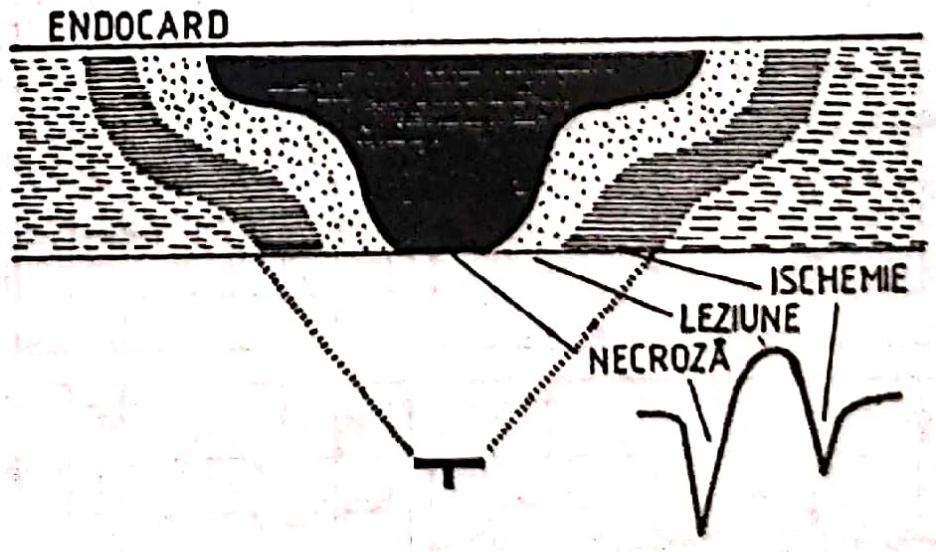

Fig. 8.51: *Reprezentare diagramatică a unui infarct miocardic transmural, cu semne electrocardiografice directe de ischemie, leziune şi necroză (după Schamroth L, 1977).*

Criterii de diagnostic vectocardiografic şi electrocardiografic în infarctul miocardic transmural

(Friedberg CK, 1966; Schamroth L, 1977; Chou TC, 1979; Chung EK, 1980; Csapo G, 1980; Horan LG şi Flowers NC, 1980; Surawicz B şi Knilans TK, 2001)

Infarctul miocardic anteroseptal

Infarctul miocardic anteroseptal este produs de obstrucţia arterei interventriculare anterioare în porţiunea sa mijlocie sau terminală. Regiunea necrozată include în mod predominant zonele septale anterioare.

Criterii vectocardiografice (fig. 8.52)

1. Absenţa vectorului iniţial normal, orientat la dreapta, în plan frontal, şi, anterior, în plan orizontal.
2. Porţiunea iniţială a buclei QRS (primele 30-40 ms) în plan orizontal se înscrie posterior.
3. Inscripţie antiorară a buclei QRS în plan orizontal.
4. Bucla T orientată opus faţă de zona de infarct.

Criterii electrocardiografice

1. Deflexiune QS în V_1, V_2 (uneori şi în V_3) sau
2. Deflexiune QS în V_1 şi Qr sau QRS în V_2, V_3 (fig. 8.52, 8.53 şi 8.54).

Infarctul miocardic anterior

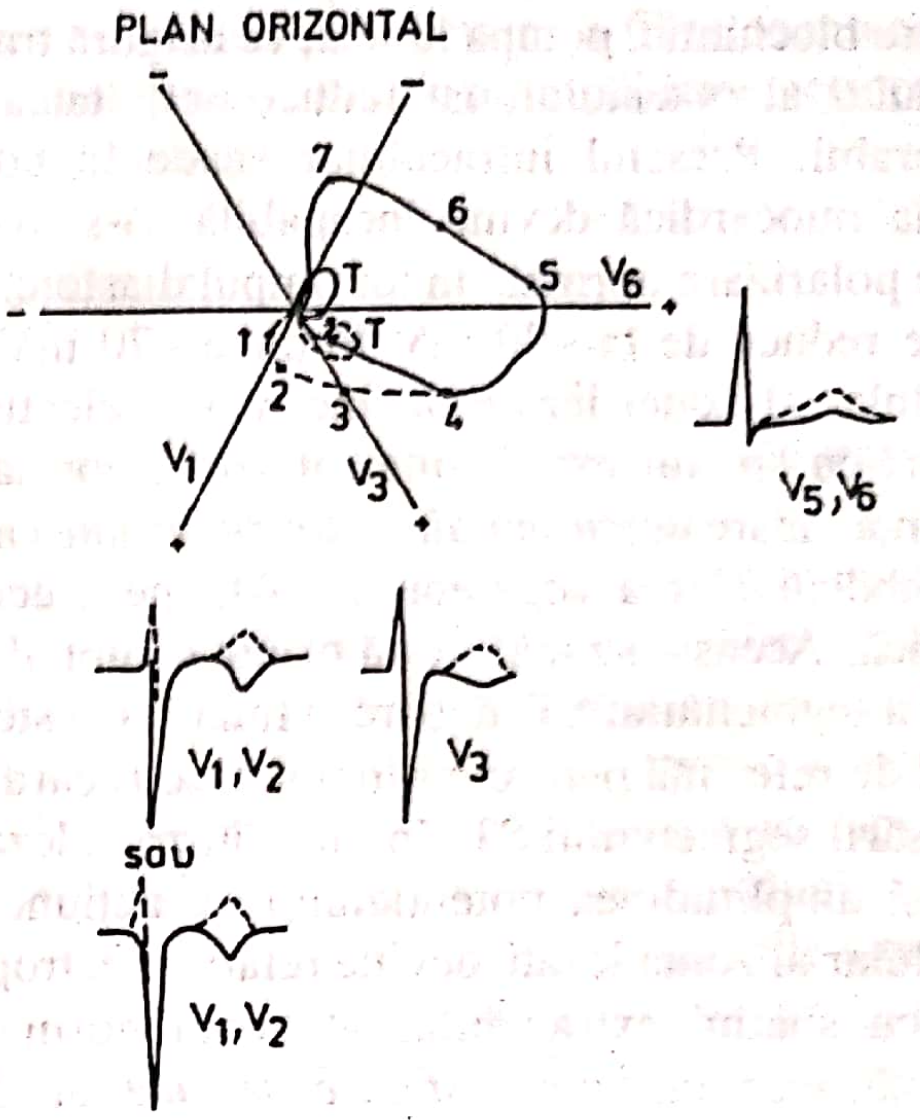

Fig. 8.52 : *Reprezentare diagramatică a vectocardiogramei (plan orizontal) în infarctul miocardic anteroseptal şi modificările electrocardiografice corespunzătoare. Liniile întrerupte reprezintă aspectul normal.*

Infarctul anterior este produs de o obstrucţie a porţiunii iniţiale a arterei interventriculare anterioare. Regiunea necrozată include peretele anterior al ventriculului stâng între şanţul interventricular anterior şi marginea laterală a muşchiului papilar anterior, precum şi zonele anterioare ale septului interventricular, cu sau fără interesarea muşchiului papilar anterior.

Criterii vectocardiografice (fig. 8.55)

1. Deplasarea posterioară în întregime a ramului eferent al buclei QRS în plan orizontal.
2. Primele 20-30 ms ale buclei sunt orientate normal la dreapta şi anterior (dacă septul nu este afectat).
3. Aspect cu concavitatea anterioară a ramului eferent al buclei QRS.

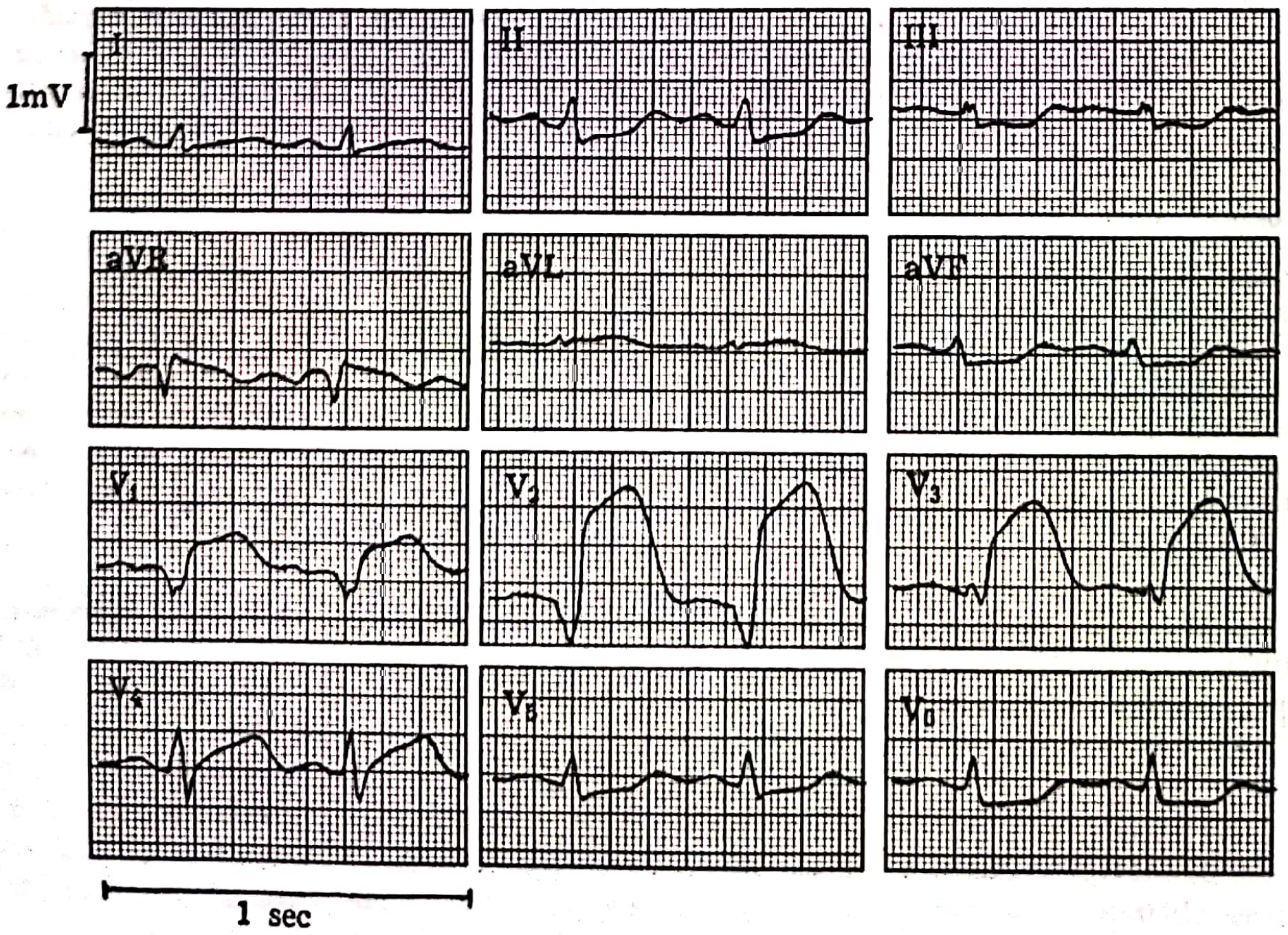

Fig. 8.53 : *Infarct miocardic anteroseptal, stadiul acut (4 ore după debutul clinic).*

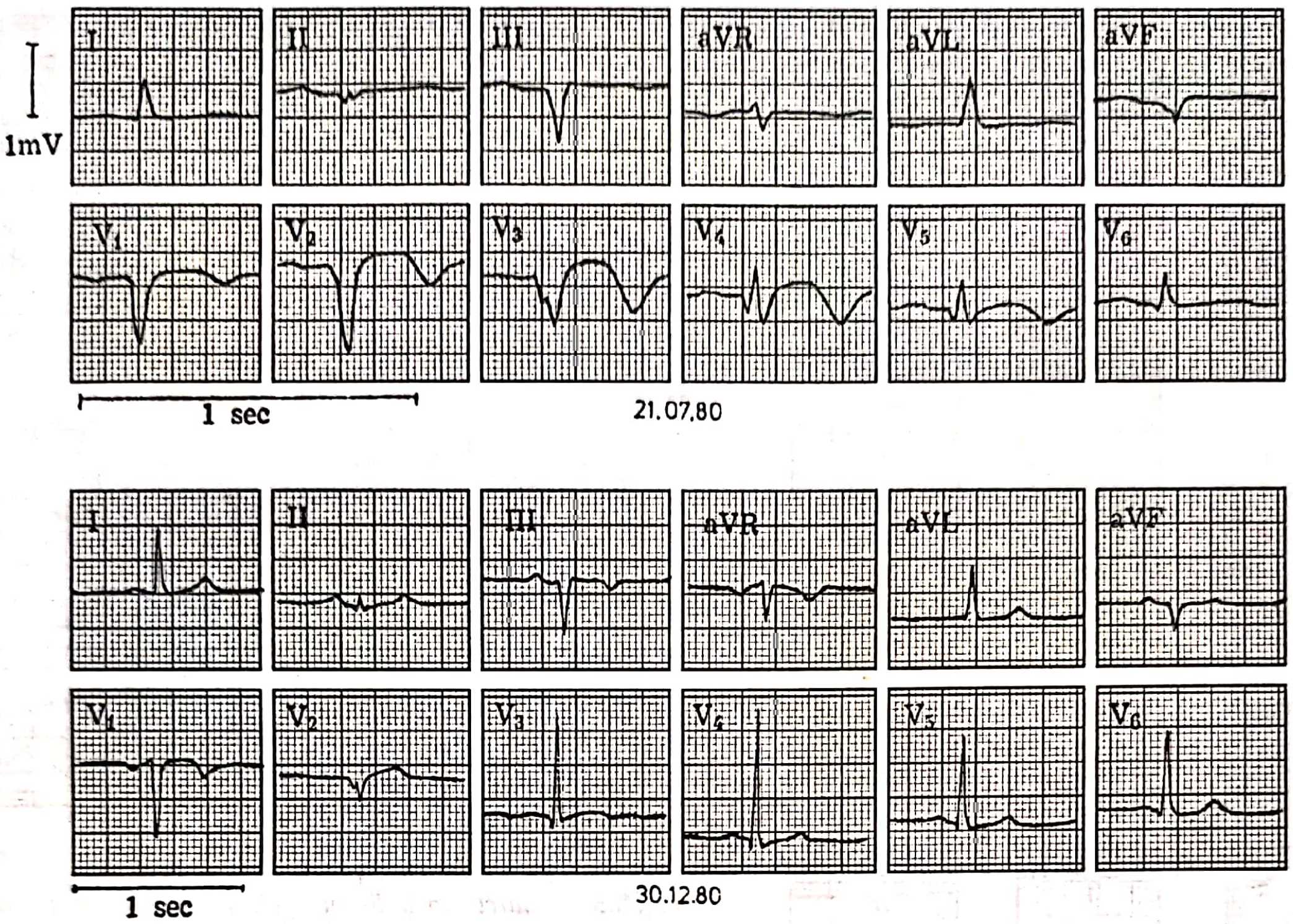

Fig. 8.54: *Infarct miocardic vechi cu localizare inferioară şi anteroseptal recent – vechime 3 săptămâni –, stadiul subacut (21.07.80). După circa 5 luni (30.12.80), infarctul miocardic anteroseptal prezintă aspectul de stadiu cronic stabilizat.*

4. Inscripţie „în opt" a buclei QRS în plan orizontal.
5. Bucla T se înscrie opus zonei de infarct.

Criterii electrocardiografice

1. Q ≥ 0.04 s şi raport Q/R > 25% în DI şi aVL
2. Deflexiune de tip rS în V_1 şi de tip QS sau QR în V_2, V_3, V_4, cu unda Q patologică (Q ≥ 0.04 s şi raport Q/R > 25%) sau
3. Descreşterea amplitudinii undei R de la V_1 la V_4 (fig. 8.55. 8.56 şi 8.57).

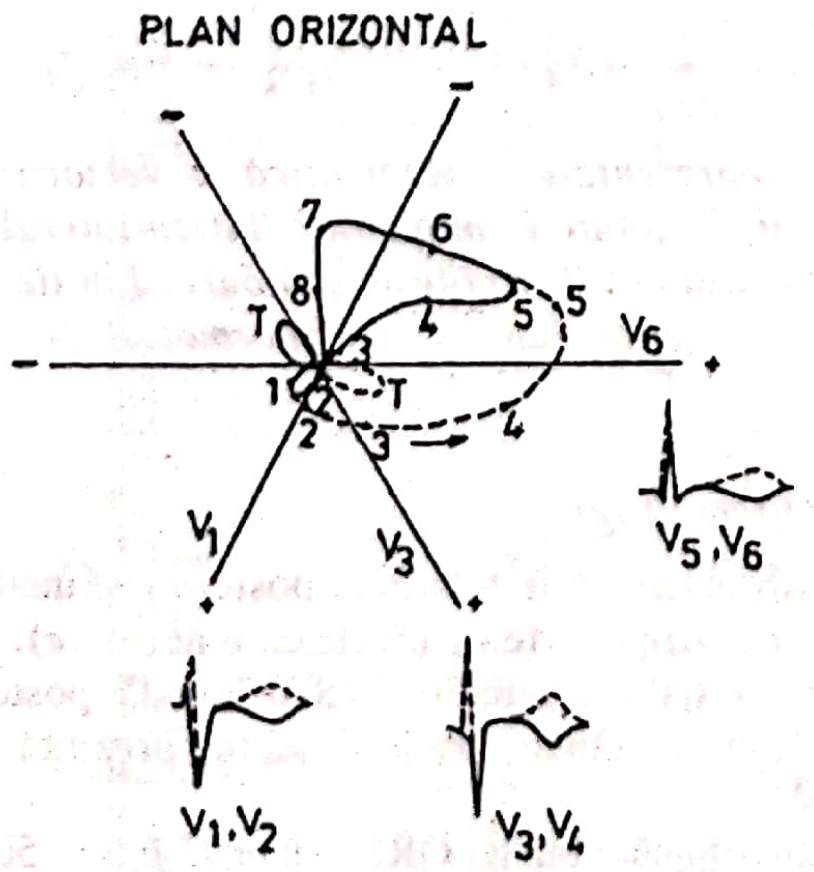

Fig. 8.55: *Reprezentare diagramatică a vectocardiogramei (plan orizontal) în infarctul miocardic anterior şi modificările electrocardiografice corespunzătoare. Liniile întrerupte reprezintă aspectul normal.*

Infarctul miocardic antero-lateral

Infarctul miocardic antero-lateral este produs de obstrucţia porţiunii mijlocii sau terminale a arterei interventriculare anterioare ori de obstrucţia unui ram al arterei circumflexe. Regiunea necrozată include o zonă din peretele ventriculului stâng situată între marginea laterală a muşchiului papilar anterior şi marginea laterală a muşchiului papilar posterior.

Criterii vectocardiografice (fig. 8.58)

1. Orientare generală posterioară a buclei QRS în plan orizontal.
2. Porţiunea iniţială a buclei QRS este orientată normal, la dreapta şi anterior, însă include o suprafaţă mai mare (forţele iniţiale depăşesc 0.22 s şi sunt mai mari de 0.16 mV).
3. Inscripţie antiorară a buclei QRS în plan orizontal.
4. Bucla T orientată opus zonei de infarct.

Criterii electrocardiografice

1. Q ≥ 0.04 s şi raport Q/R > 25% în DI şi aVL
2. Q ≥ 0.04 s şi raport Q/R > 15% în V_4, V_5 şi V_6 (fig. 8.60 şi 8.61).

Infarctul miocardic anteroextensiv

Infarctul miocardic anteroextensiv este produs de o obstrucţie proximală a arterei interventriculare anterioare. Regiunea necrozată include peretele anterior şi lateral al ventriculului stâng, precum şi septul anterior.

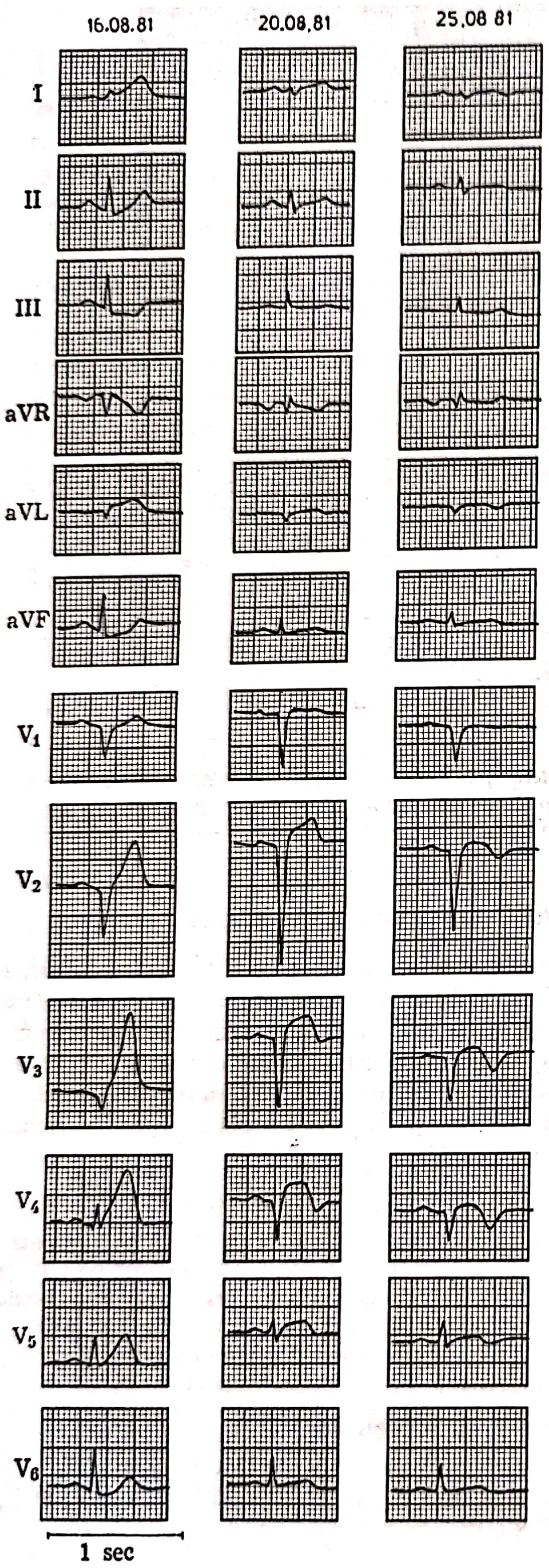
16.08.81
20.08.81
25.08 81
I
II
III
aVR
aVL
aVF
V1
V2
V3
V4
V5
V6
1 sec

Fig. 8.56: *Infarct miocardic cu localizare anterioară după 2 ore de la debut - stadiul supraacut (16.08.81), după 4 zile - stadiul acut (20.08.81) şi la 9 zile de la debut - stadiul subacut (25.08.81).*

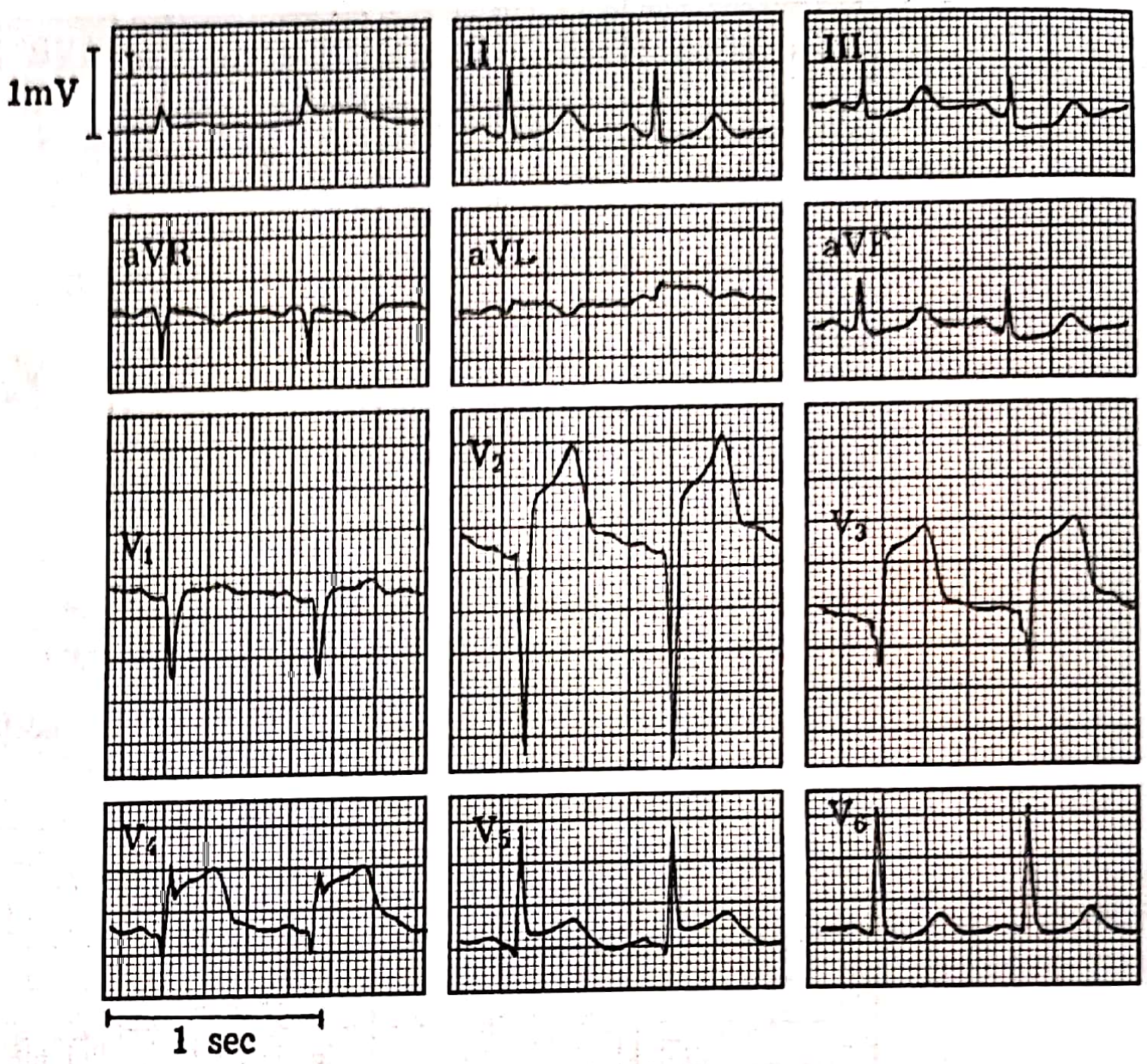
1mV
I
II
III
aVR
aVL
aVF
V1
V2
V3
V4
V5
V6
1 sec

Fig. 8.57: *Infarct miocardic cu localizare anterioară, stadiul supraacut (6 ore de la debut).*

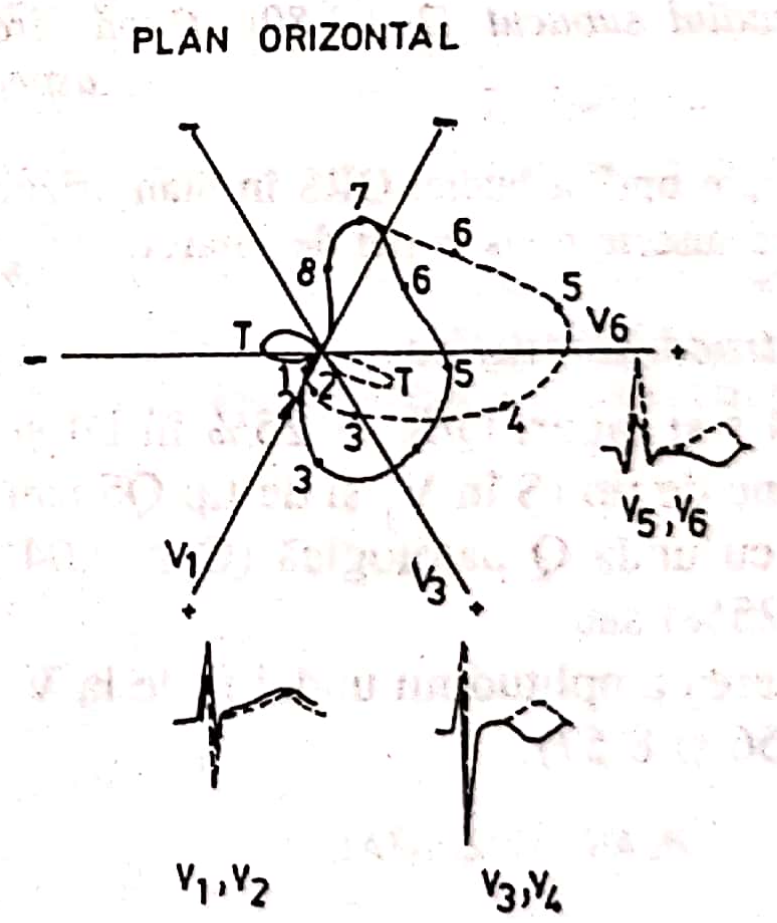
PLAN ORIZONTAL
7
6
8
6
5
V6
T
T
5
1
2
4
3
3
V1
V3
V5,V6
V1,V2
V3,V4

Fig. 8.58: *Reprezentare diagramatică a vectocardiogramei (plan orizontal) în infarctul miocardic antero-lateral şi modificările electrocardiografice corespunzătoare. Liniile întrerupte reprezintă aspectul normal.*

Criterii vectocardiografice

1. Bucla QRS orientată în totalitate posterior şi medial în plan orizontal (absenţa forţelor electrice anterioare).
2. Porţiunea iniţială a buclei QRS orientată posterior şi la dreapta (sau la stânga, dacă şi septul prezintă o necroză extensivă).
3. Axa longitudinală a buclei QRS orientată între -50° şi -60°.
4. Inscripţie orară a buclei QRS în plan orizontal.
5. Bucla T orientată posterior.

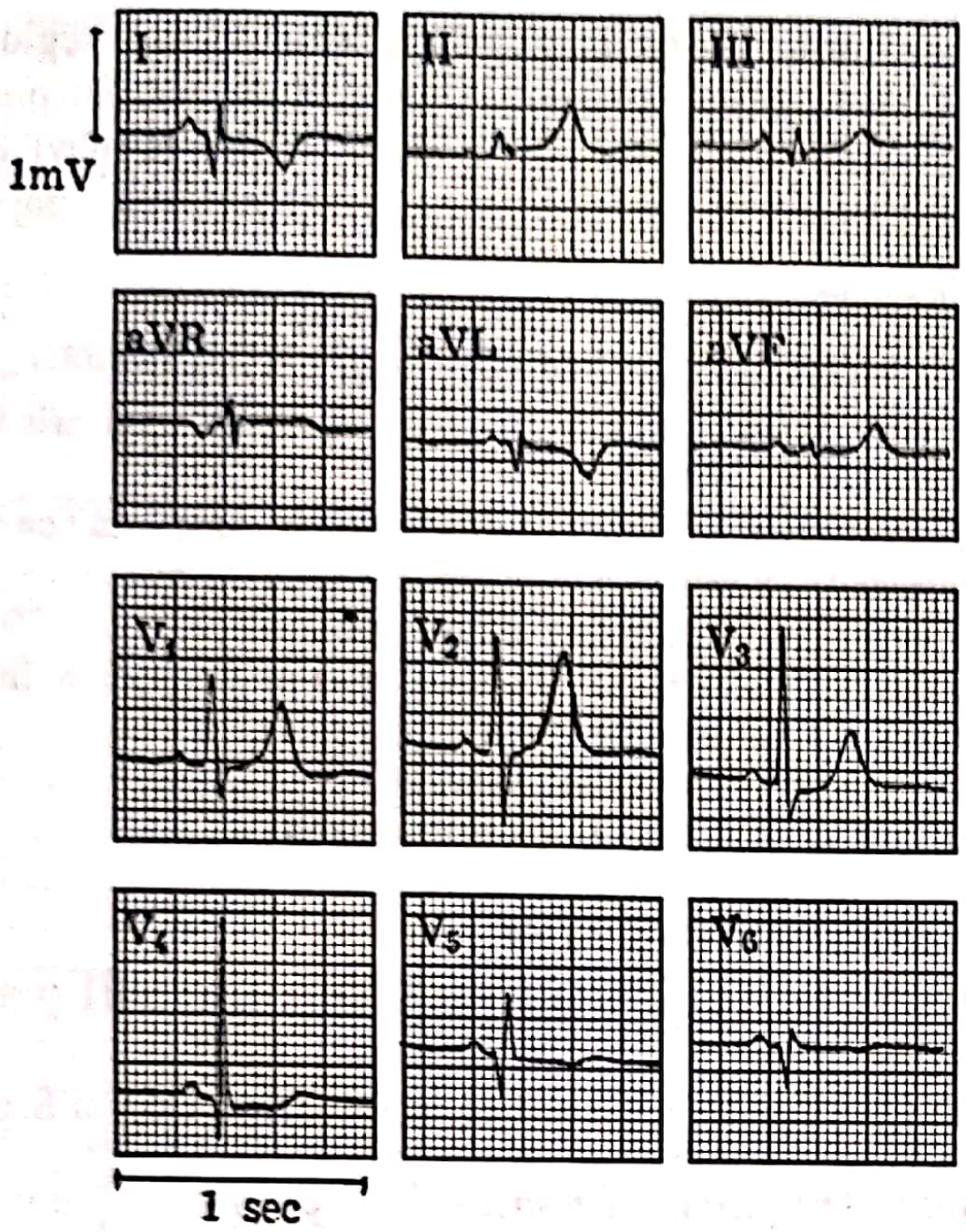
I
II
III
1mV
aVR
aVL
aVF
V1
V2
V3
V4
V5
V6
1 sec

Fig. 8.59 : *Infarct miocardic antero-lateral şi posterior, stadiul cronic stabilizat (vechimea infarctului : 8 luni). Localizarea posterioară este atestată de unda R amplă cu raportul R/S > 1 în* V_1 *şi* V_2.

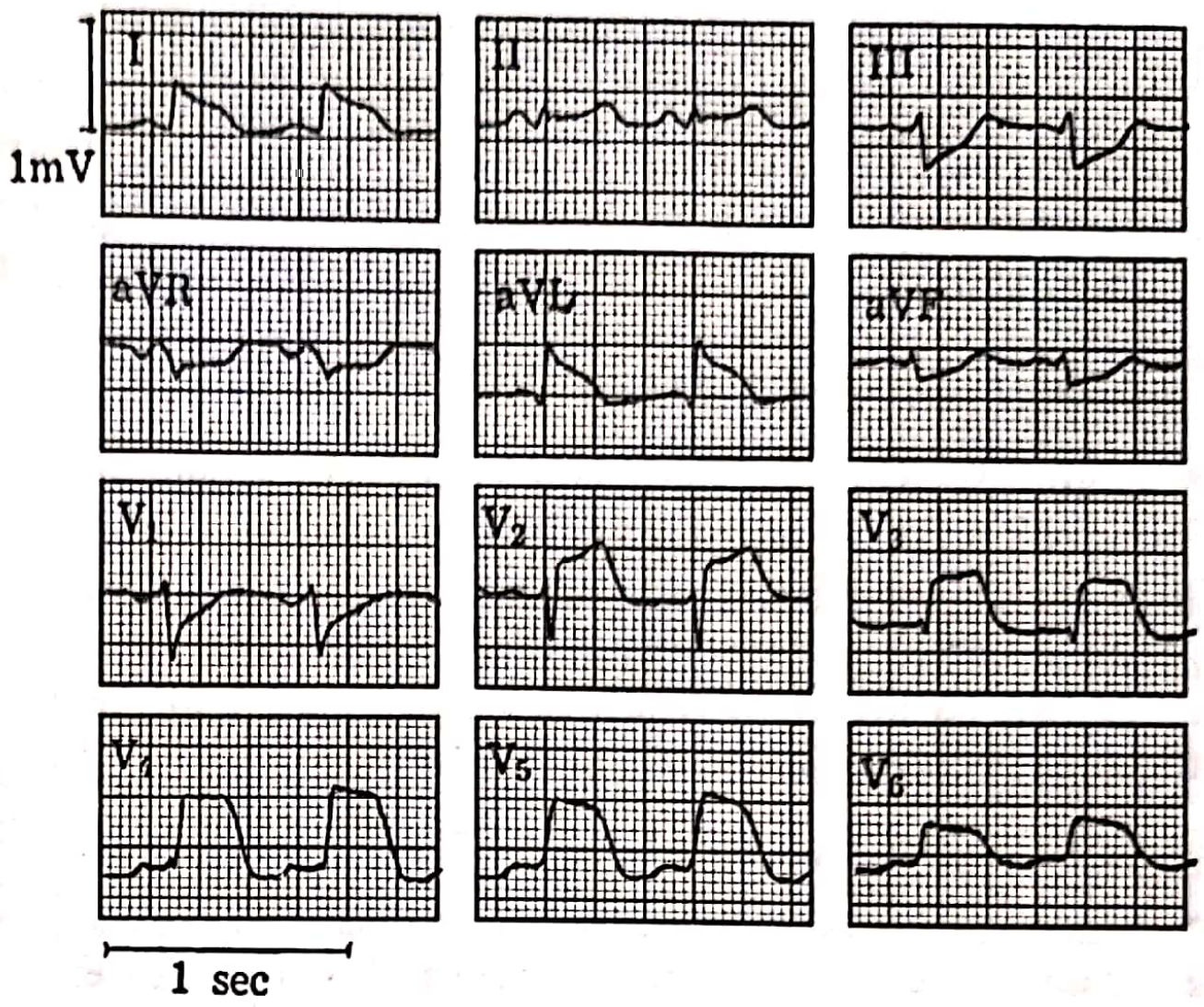
I
II
III
1mV
aVR
aVL
aVF
V1
V2
V3
V4
V5
V6
1 sec

Fig. 8.60 : *Infarct miocardic anteroextensiv, stadiul supraacut (12 ore de la debut).*

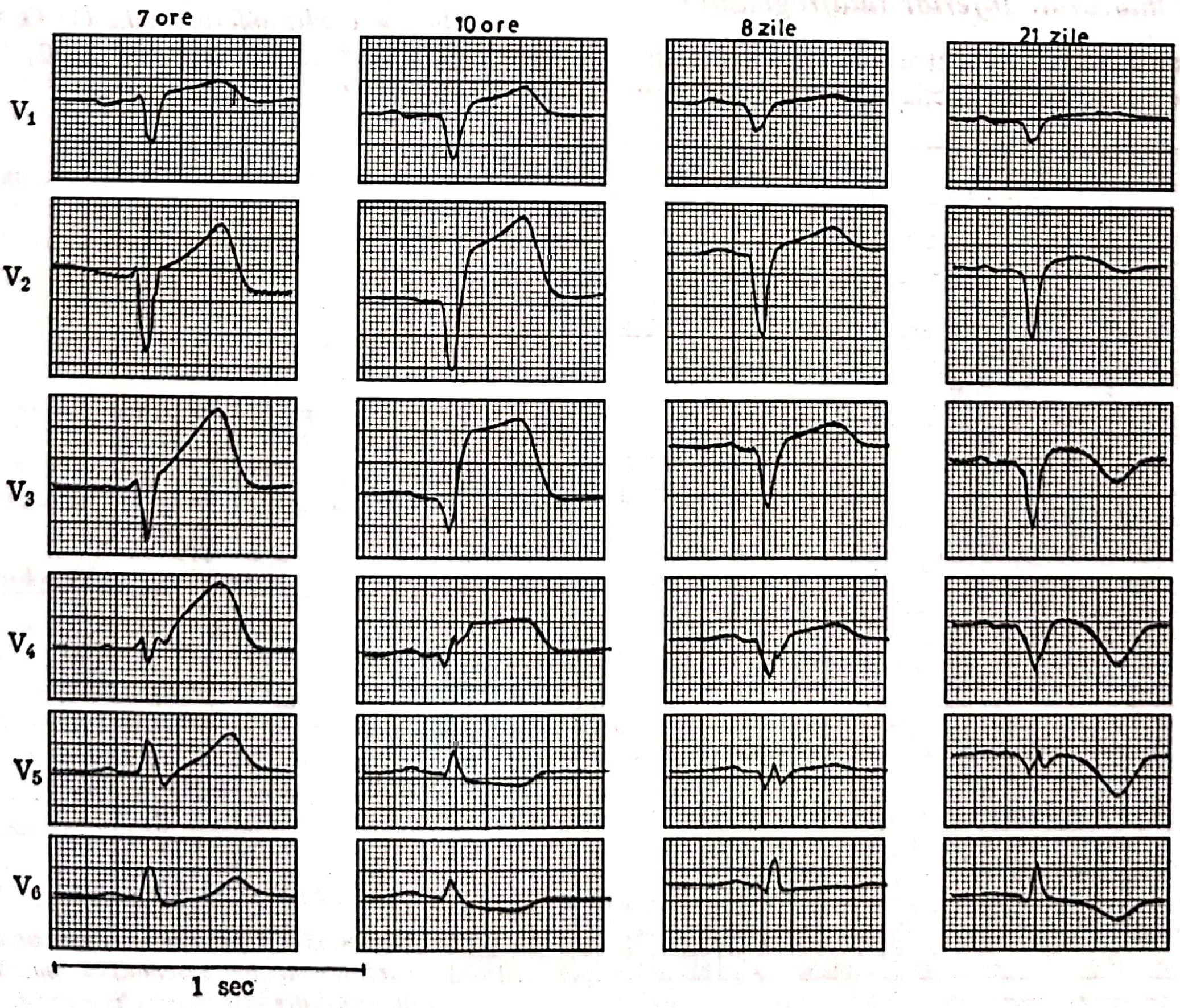
7 ore
10 ore
8 zile
21 zile
V1
V2
V3
V4
V5
V6
1 sec

Fig. 8.61 : *Infarct miocardic cu localizare anteroseptală în evoluţie. După 8 zile şi 21 de zile de la debut, se observă extinderea infarctului (localizare anteroextensivă).*

Criterii electrocardiografice

1. $Q \geq 0.04$ s în DI şi aVL
2. Tip QS sau QR în toate derivaţiile precordiale (fig. 8.60 şi 8.61).

Infarctul miocardic lateral înalt

Infarctul miocardic cu localizare înaltă este produs de obstrucţia porţiunii mijlocii sau distale a arterei circumflexe stângi. Regiunea necrozată include zona laterală a porţiunii bazale a ventriculului stâng. Însă, de cele mai multe ori, ca urmare a distribuţiei arterei circumflexe, regiunea necrozată se extinde şi posterior.

Criterii vectocardiografice (plan frontal)

1. Porţiunea iniţială şi mijlocie a buclei QRS orientată la dreapta.
2. Dacă regiunea necrozată include şi zona posterioară a bazei ventriculului stâng, bucla QRS este orientată la dreapta şi anterior.
3. Bucla T este opusă zonei de infarct.

Criterii electrocardiografice

1. $Q \geq 0.04$ s şi raport $Q/R > 50\%$ în aVL
2. $Q \geq 0.04$ s şi raport $Q/QRS > 10\%$ în DI (fig. 8.62).

Infarctul miocardic inferior (diafragmatic)

Infarctul miocardic cu localizare inferioară sau diafragmatică este produs de obstrucţia arterei coronare drepte sau a unui ram al acesteia. Zona necrozată include regiunea situată între marginea laterală a muşchiului papilar posterior şi septul posterior. La o parte dintre bolnavi este interesat şi septul posterior, precum şi muşchiul papilar posterior.

Criterii vectocardiografice (fig. 8.63) (plan frontal)

1. Forţele electrice iniţiale ale buclei QRS (20 ms) orientate între −80° şi −100°.
2. Vectorul QRS maxim orientat superior, amplitudinea mai mare de 0.25 mV şi durata mai mare de 20 ms.
3. Raportul de amplitudine dintre vectorul primelor 20 ms (orientat superior) şi vectorul maxim depăşeşte limita superioară normală de 0.16.
4. Inscripţie orară a buclei QRS.
5. Bucla T orientată opus zonei de infarct.

Criterii electrocardiografice

1. $Q \geq 0.04$ s şi raport $Q/R > 25\%$ în DII, DIII şi aVF sau
2. Tip QS în DIII, aVF şi QR în DII (fig. 8.63 şi 8.64).

Variante ale infarctului miocardic inferior

Infarctul miocardic infero-lateral: (1) $Q \geq 0.04$ s şi raport $Q/R > 25\%$ în DII, DIII, aVF şi (2) $Q \geq 0.04$ s şi o adâncime mai mare de 25% din amplitudinea totală a complexului QRS în V_5, V_6 (fig. 8.65).

Infarctul miocardic inferoseptal: (1) $Q \geq 0.04$ s şi raport $Q/R > 25\%$ în DII, DIII, aVF şi (2) tip QS în V_1 (fig. 8.66 şi 8.67).

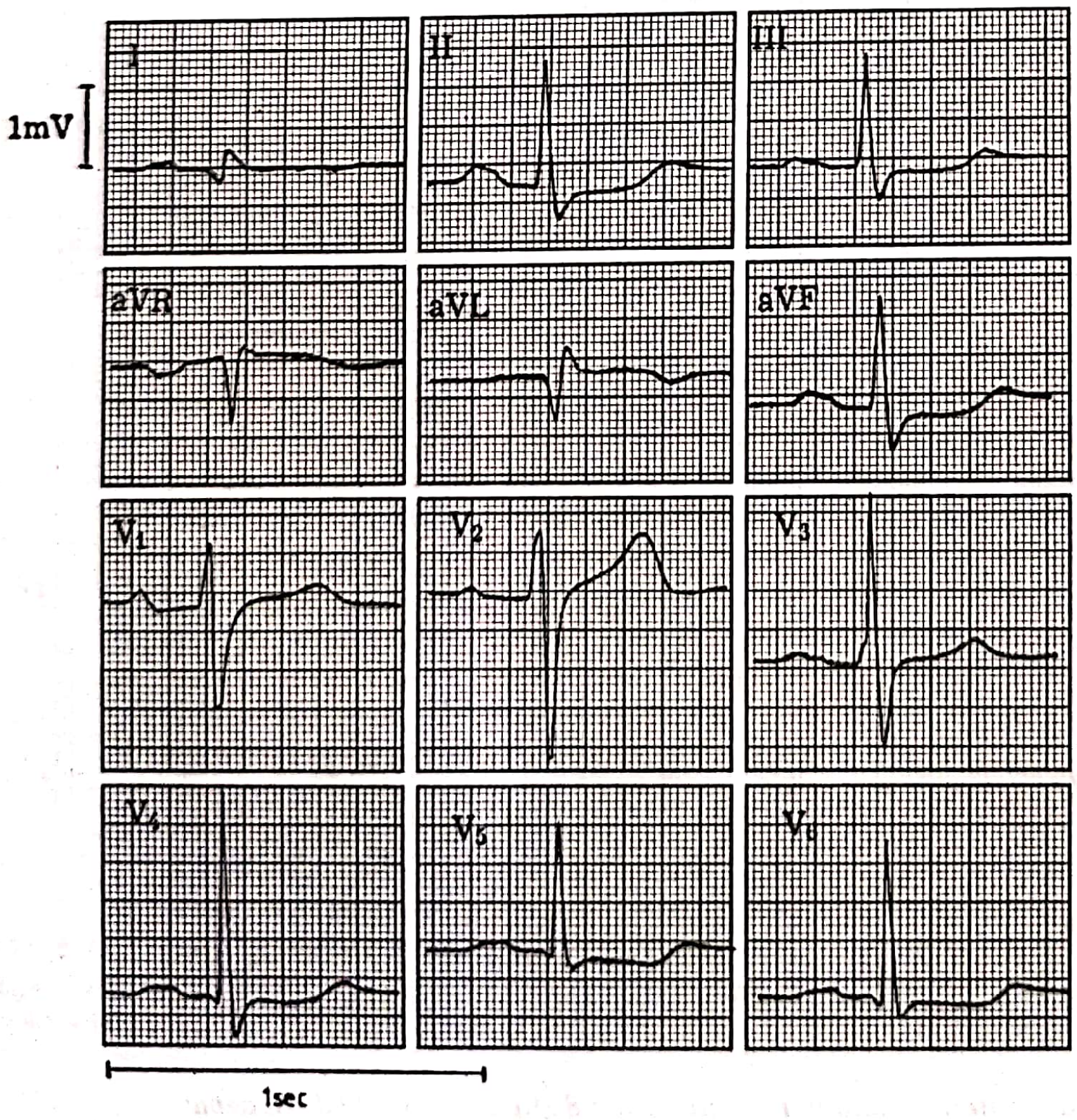

Fig. 8.62: *Infarct miocardic lateral înalt (vechimea: 1 an).*

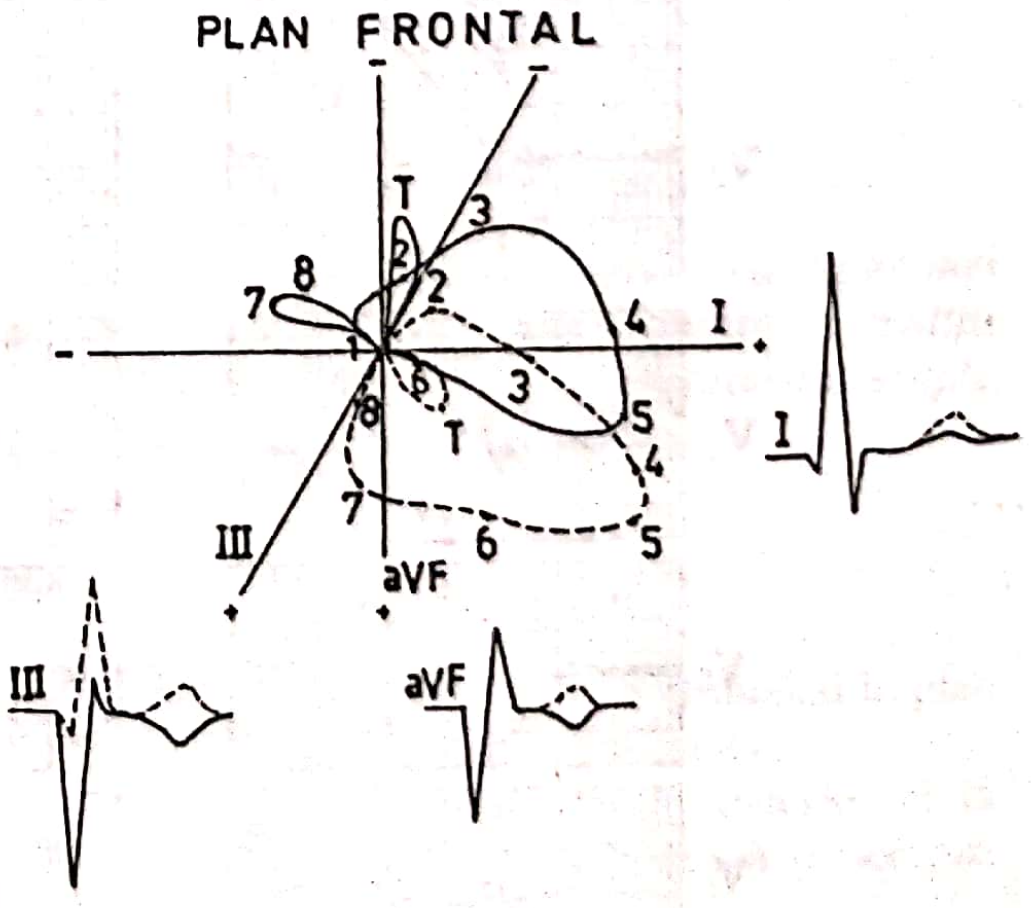

Fig. 8.63: *Reprezentare diagramatică a vectocardiogramei (plan frontal) în infarctul miocardic cu localizare inferioară (diafragmatică) şi modificările electrocardiografice corespunzătoare. Liniile întrerupte reprezintă aspectul normal.*

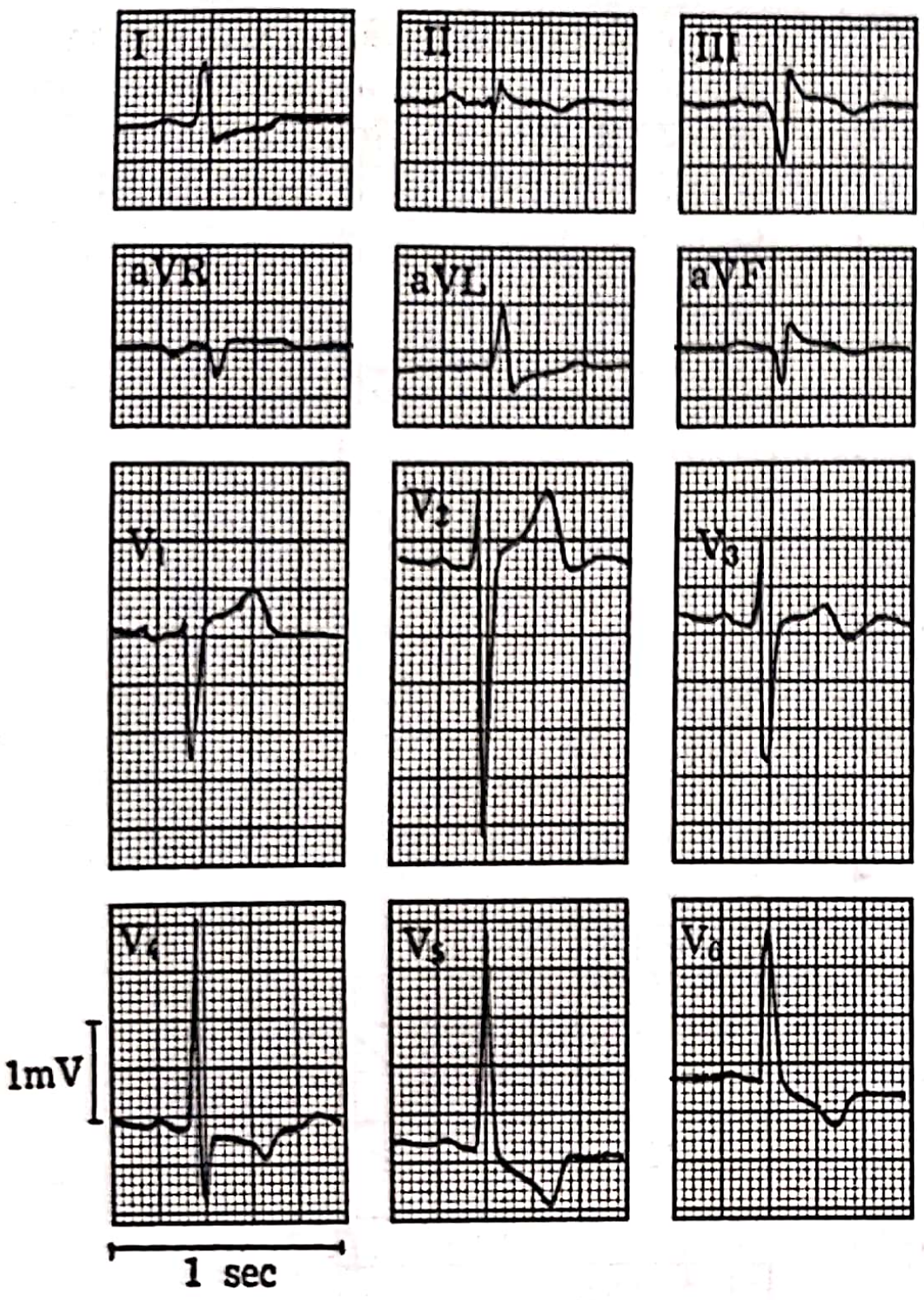

Fig. 8.64 : *Infarct miocardic cu localizare inferioară (diafragmatică), stadiul cronic stabilizat (vechimea infarctului : 6 luni). Traseul electrocardiografic îndeplineşte şi criteriile de hipertrofie ventriculară stângă.*

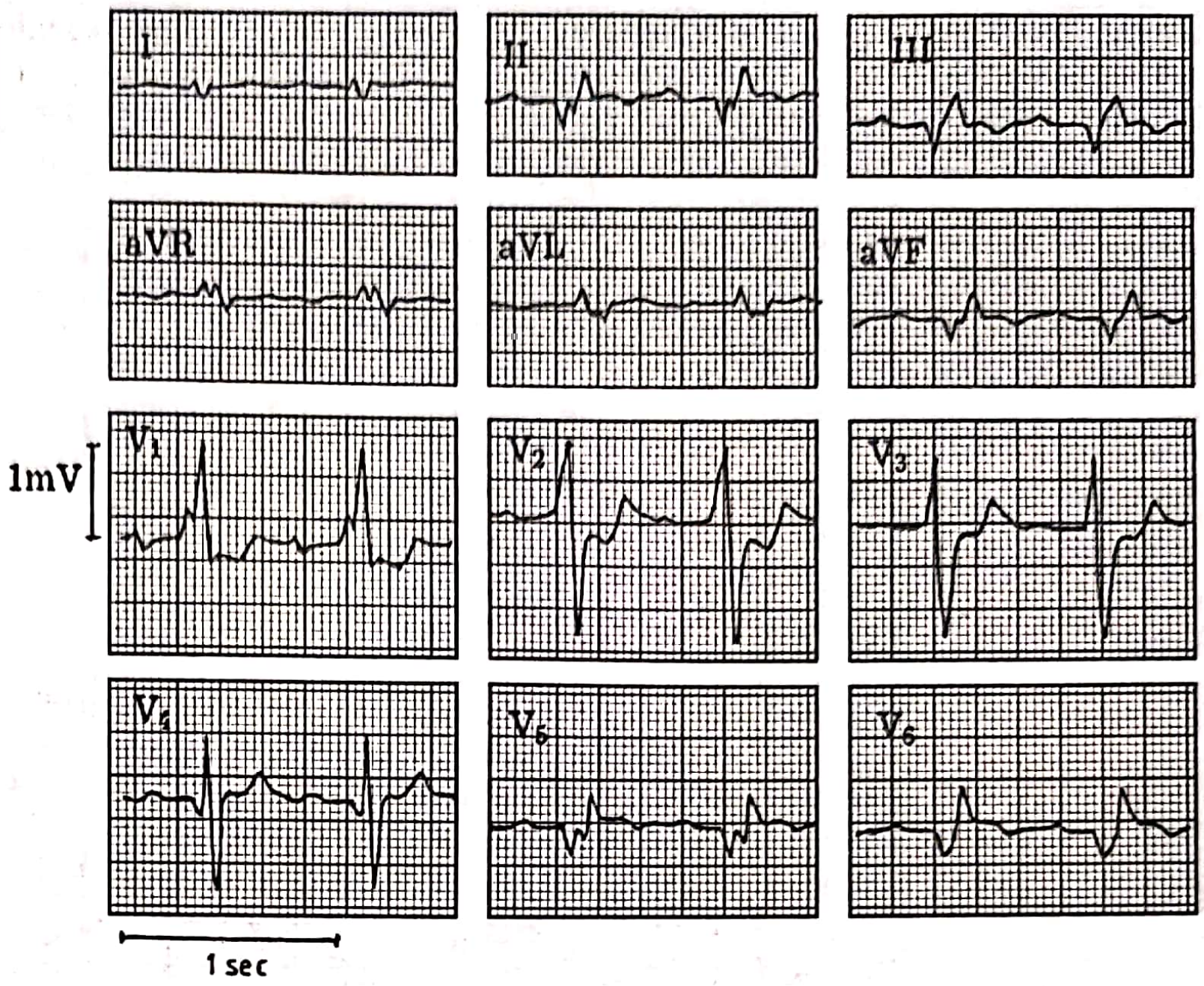

Fig. 8.65 : *Infarct miocardic cu localizare infero-laterală, stadiul cronic stabilizat, asociat cu bloc de ramură dreaptă complet (vechimea infarctului : 9 ani).*

În absenţa unei anamneze tipice pentru diagnosticul de infarct miocardic, prezenţa unei unde Q în DIII ridică uneori probleme dificile de diagnostic, dat fiind că poate apărea în multe alte circumstanţe : tip stâng de poziţie (aspect QS), tip drept de poziţie (aspect qR), sarcină, obezitate etc. Unda Q_{III} va fi interpretată ca patologică în următoarele circumstanţe : (1) $Q \geq 0.04$ s şi $Q/R > 25\%$, (2) asocierea cu o undă Q adâncă şi în DII, aVF, (3) undă T negativă şi ascuţită în DII, DIII, aVF, (4) undă Q adâncă sau undă T cu negativitate terminală în derivaţia D (Nehb) şi (5) în inspiraţie profundă unda Q_{III} nu se modifică semnificativ (diferenţiere cu tipul stâng de poziţie).

Infarctul miocardic posterior (*strict posterior, posterior înalt, posterobazal*)

Infarctul miocardic cu localizare posterioară este produs de obstrucţia arterei circumflexe stângi sau a arterei coronare drepte, în funcţie de tipul de distribuţie a circulaţiei coronariene. Zona necrozată include treimea bazală a peretelui postero-inferior al inimii.

Criterii vectocardiografice (plan orizontal)

1. Suprafaţa anterioară a buclei QRS > 2/3 din suprafaţa totală a buclei şi durata anterioară > 50 ms.
2. Vectorul maxim anterior ≥ 0.6 mV.
3. Vectorul terminal cel mai posterior < 0.3 mV.
4. Inscripţie antiorară a buclei QRS.
5. Bucla T este opusă zonei de infarct şi prezintă aceeaşi orientare ca şi bucla QRS.

Criterii electrocardiografice

1. $R \geq 0.04$ s şi raport $R/S \geq 1$ în V_1, V_2 (reducerea sau dispariţia forţelor electrice posterioare).
2. $Q \geq 0.04$ s cu raport $Q/R \geq 33\%$ în V_7, V_8.
3. Scăderea amplitudinii undei R cu 50% sau mai mult între derivaţiile V_4 şi V_5, sau V_5 şi V_6.
4. Subdenivelare ST şi undă T pozitivă, amplă, ascuţită şi simetrică în V_1, V_2.
5. Undă T negativă în V_7, V_8 (fig. 8.68).

În absenţa unei anamneze sugestive pentru diagnosticul de infarct miocardic, diagnosticul de infarct miocardic strict posterior este relativ dificil. Criteriile enunţate mai sus atestă că diagnosticul electrocardiografic se bazează în primul rând pe semne indirecte prezente în derivaţiile V_1 şi V_2. Creşterea amplitudinii undelor R cu raportul $R/S > 1$ în V_1, V_2 este determinată de reducerea sau dispariţia forţelor electrice posterioare, consecutiv necrozei zonei posterobazale a ventriculului stâng. Un raport $R/S > 1$ în V_1, V_2 se poate însă constata şi la persoanele normale sub vârsta de 30 de ani, precum şi în hipertrofia ventriculară dreaptă şi în blocul de ramură dreaptă. De aceea, diagnosticul de infarct miocardic posterior impune excluderea acestor condiţii pe baza modificărilor electrocardiografice asociate. Diagnosticul de infarct miocardic posterior este însă uşurat de faptul că, de cele mai multe ori, zona de infarct se

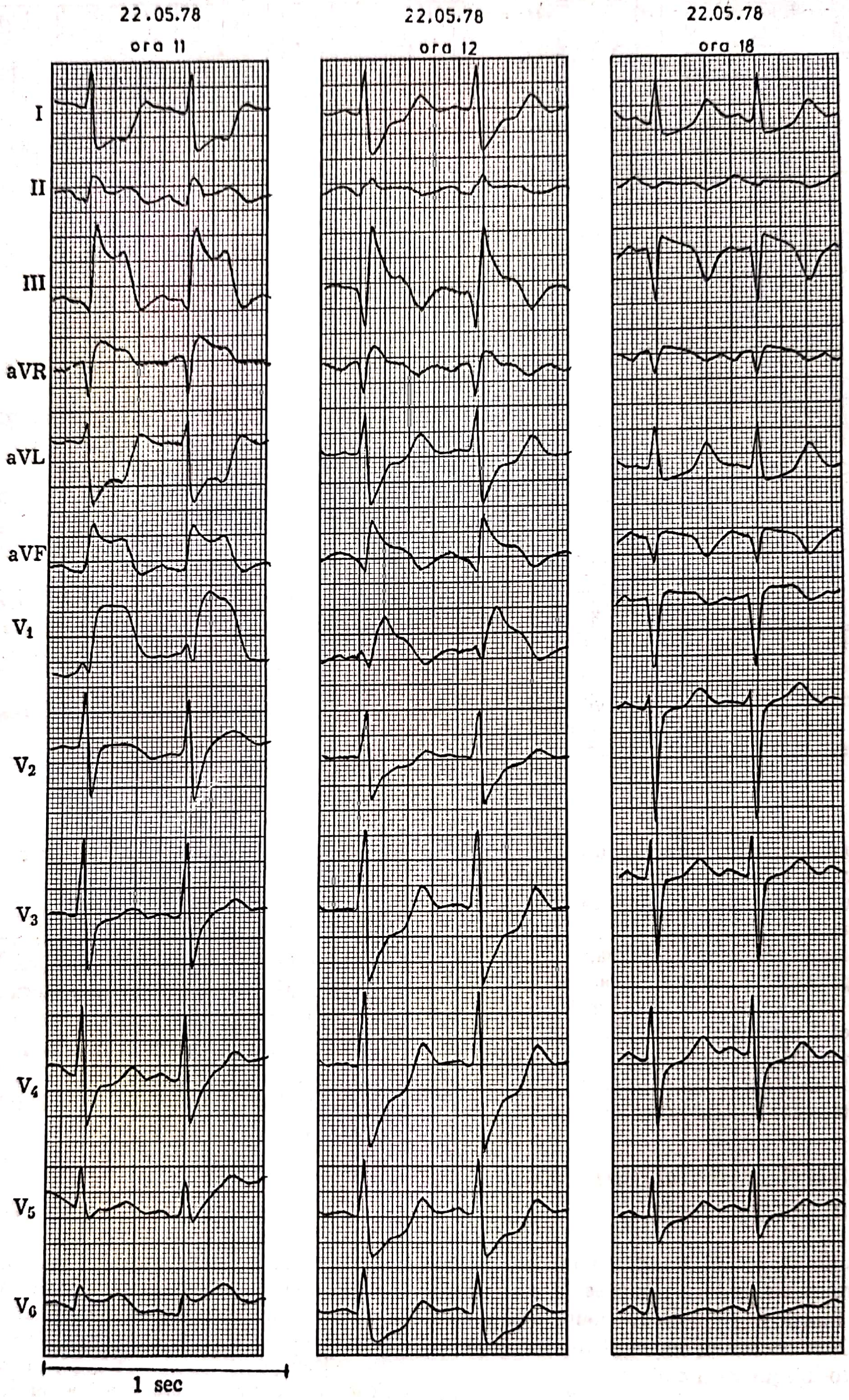
22.05.78
ora 11
22.05.78
ora 12
22.05.78
ora 18
I
II
III
aVR
aVL
aVF
V_1
V_2
V_3
V_4
V_5
V_6
1 sec

Fig. 8.66: *Infarct miocardic inferoseptal cu evoluţie electrocardiografică rapidă. Prima înregistrare (ora 11) a fost efectuată la 30 de minute de la debut. După 7 ore (ora 18), aspectul electrocardiografic este de stadiu subacut.*

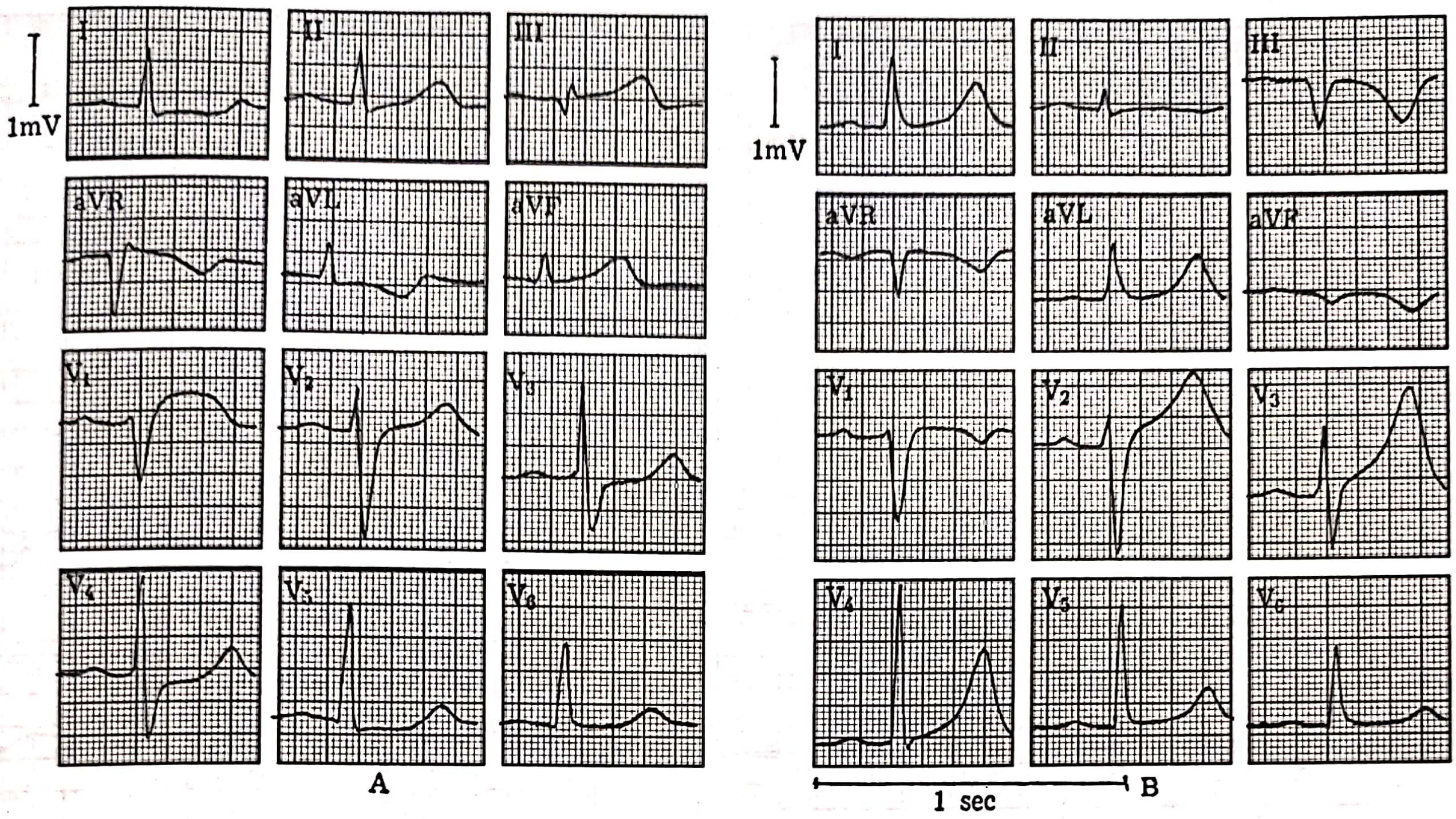

Fig. 8.67: *Infarct miocardic cu localizare inferoseptală. A. După 6 ore de la debut. B. După două săptămâni.*

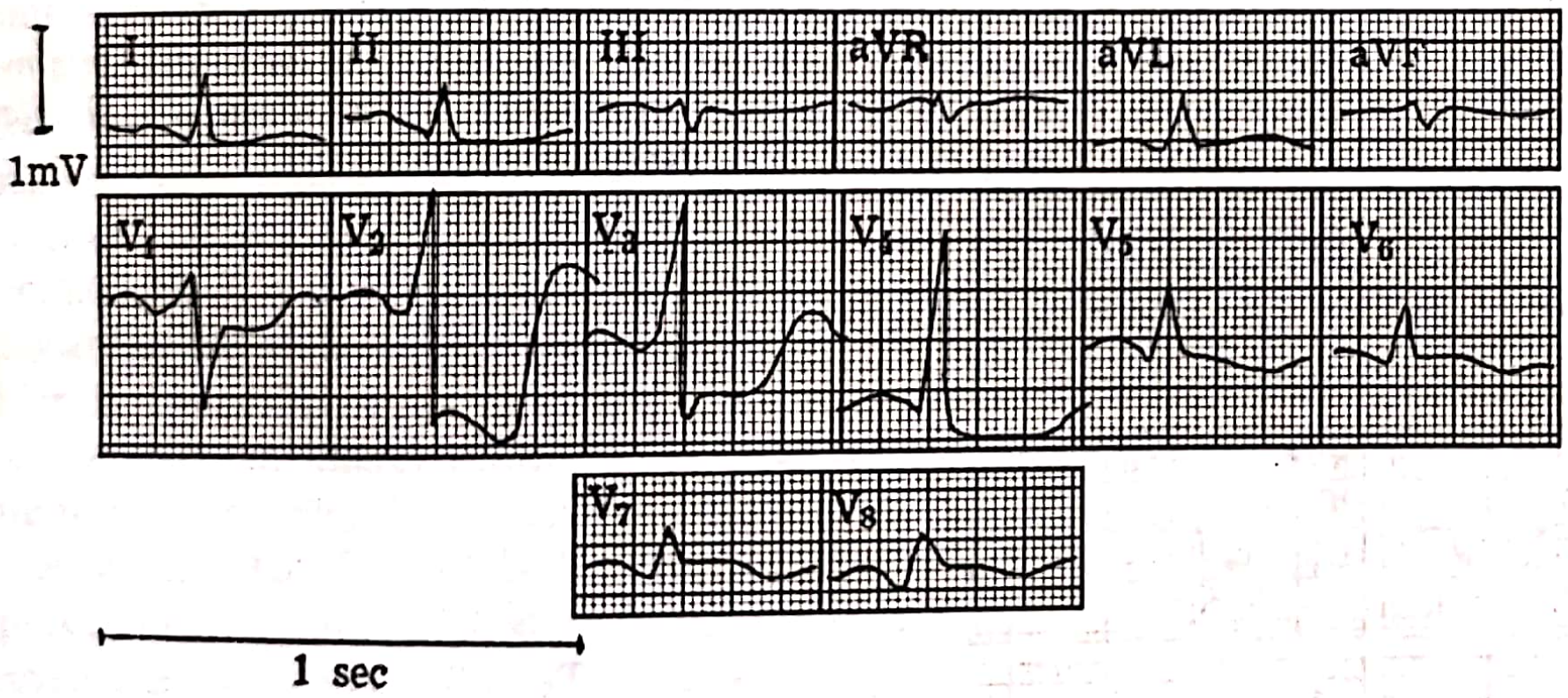

Fig. 8.68: *Infarct miocardic cu localizare strict posterioară – 5 ore de la debutul clinic (confirmare necropsică).*

extinde inferior şi/sau lateral (infarct miocardic postero-inferior, postero-lateral sau antero-lateral şi posterior), încât apar semne electrocardiografice directe în alte derivaţii.

Infarctul miocardic postero-inferior: (1) criterii de infarct miocardic posterior: $R \geq 0.04$ s cu raport $R/S \geq 1$ în V$_1$ şi (2) criterii de infarct miocardic inferior: $Q \geq 0.04$ s şi raport $Q/R > 25\%$ în DII, DIII, aVF (fig. 8.69).

Infarctul miocardic postero-lateral: (1) criterii de infarct miocardic posterior: $R \geq 0.04$ s cu raport $R/S \geq 1$ în V$_1$ şi (2) criterii de infarct miocardic lateral înalt: $Q \geq 0.04$ s cu raport $Q/R > 50\%$ în aVL şi $Q \geq 0.04$ s cu raport $Q/RS > 10\%$ în DI (fig. 8.71).

Infarctul miocardic antero-lateral şi posterior: (1) criterii de infarct miocardic posterior: $R \geq 0.04$ s şi raport $R/S \geq 1$ în V$_1$ şi (2) criterii de infarct miocardic antero-lateral: $Q \geq 0.04$ s cu raport $Q/R > 25\%$ în DI, aVL şi $Q \geq 0.04$ s cu raport $Q/R > 15\%$ în V$_4$, V$_5$, V$_6$ (fig. 8.70).

Infarctul miocardic antero-inferior

Infarctul miocardic cu localizare combinată antero-inferioară este produs de obstrucţia arterei interventriculare anterioare, atunci când aceasta se prelungeşte şi distribuie ramuri şi suprafeţei inferioare (diafragmatice) a miocardului ventricular. Regiunea necrozată include zone localizate atât în peretele anterior, cât şi în cel inferior al inimii.

Criterii electrocardiografice

1. Criterii de infarct miocardic anterior: $Q \geq 0.04$ s şi raport $Q/R > 25\%$ în V$_2$, V$_3$, V$_4$.
2. Criterii de infarct miocardic inferior: $Q \geq 0.04$ s şi raport $Q/R > 25\%$ în DII, DIII, aVF sau tip QS în DIII, aVF şi QR în DII (fig. 8.72).

Modificările electrocardiografice din infarctul miocardic antero-inferior sunt variabile şi depind de localizarea

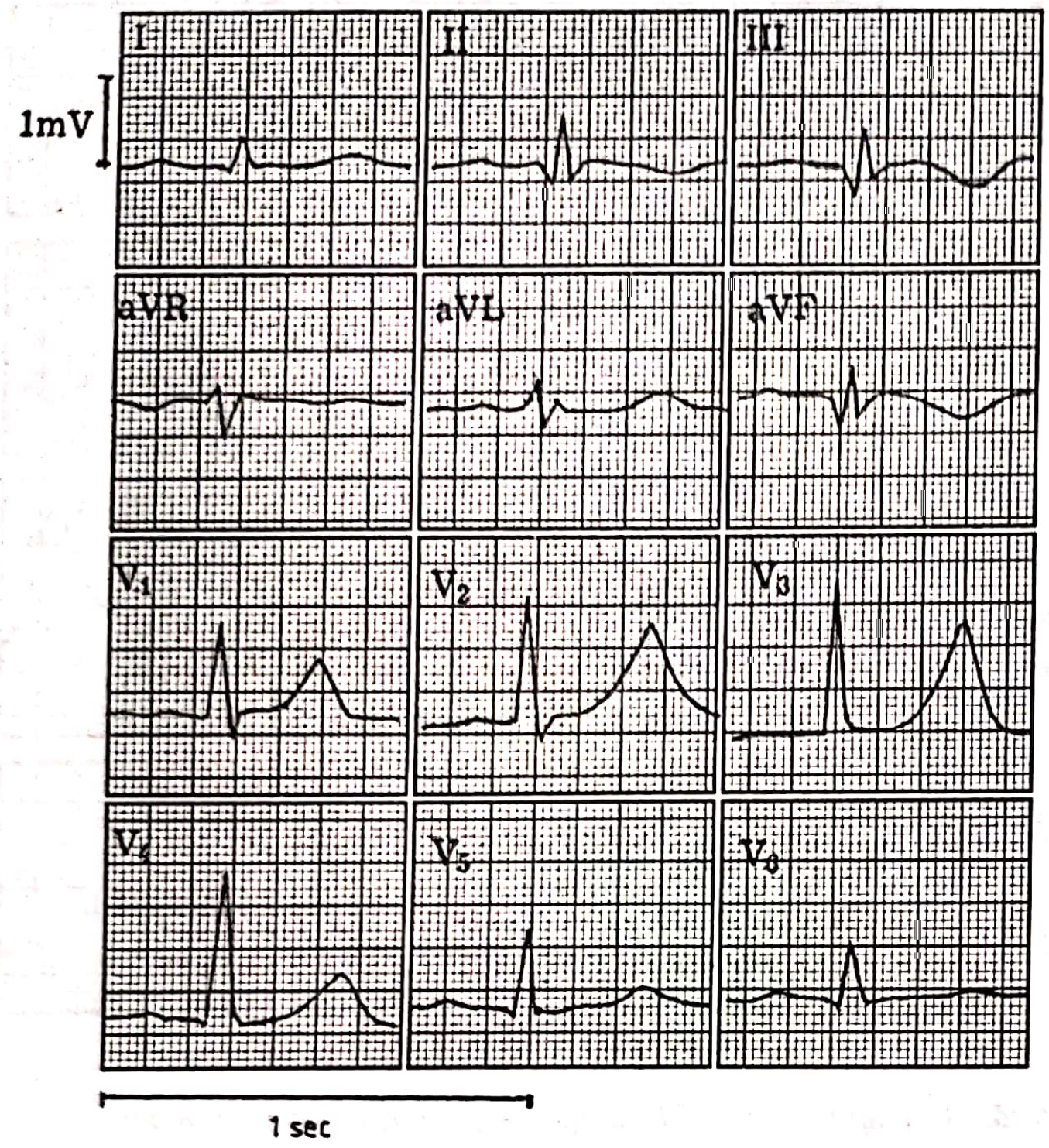

Fig. 8.69 : *Infarct miocardic cu localizare postero-inferioară (vechimea : 10 zile).*

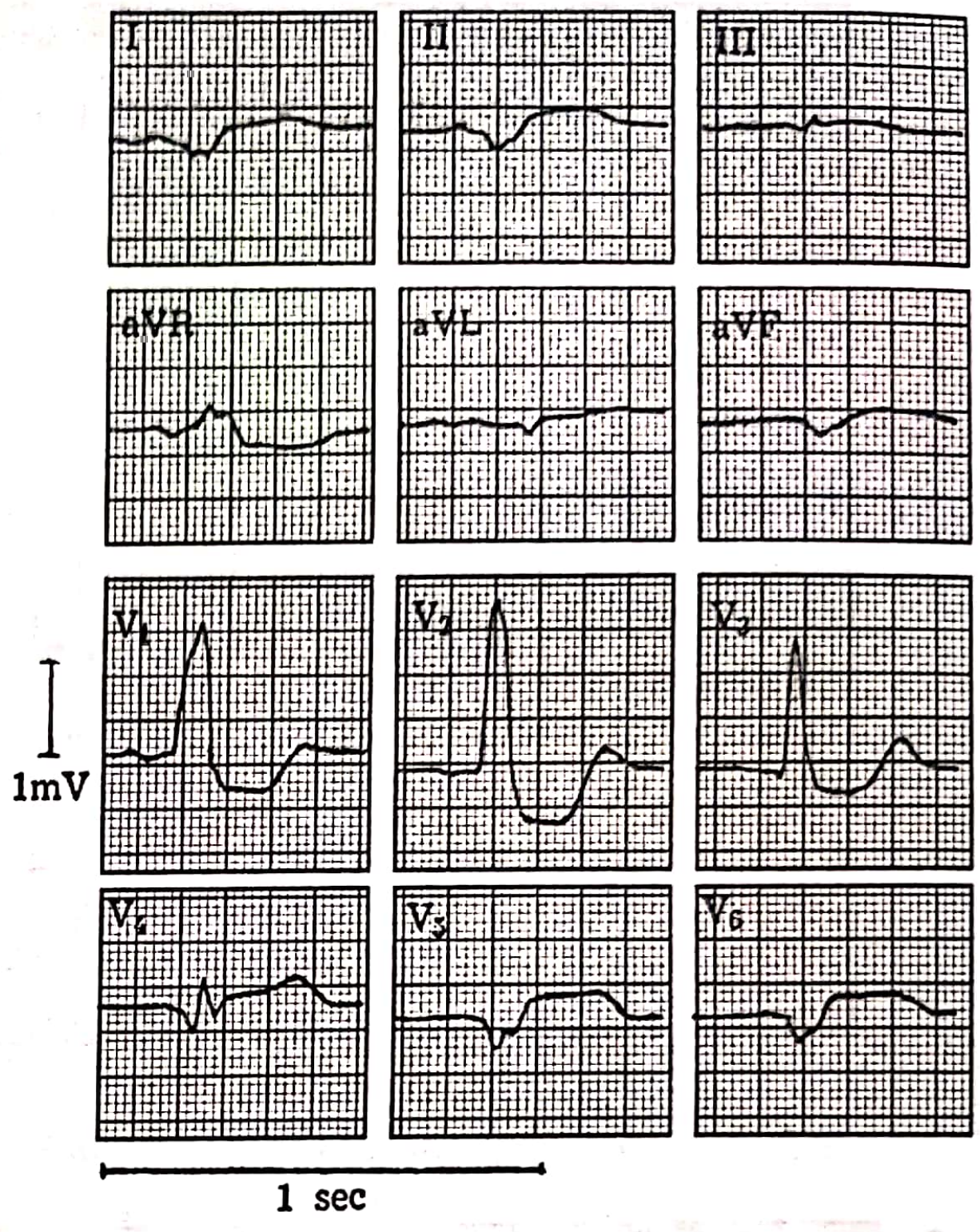

Fig. 8.70 : *Infarct miocardic cu localizare antero-laterală și posterioară, cu vechimea de 10 zile (confirmare necropsică).*

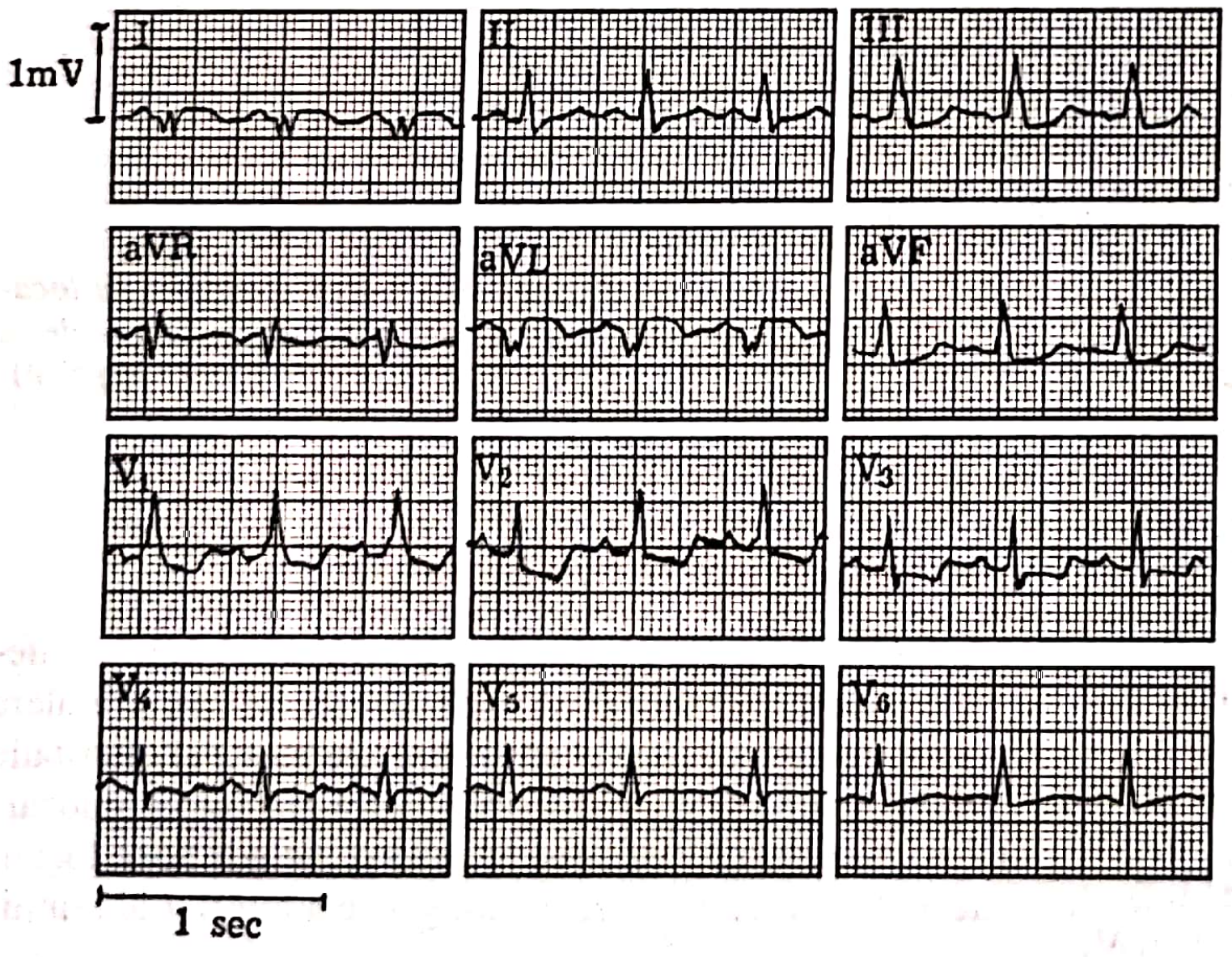

Fig. 8.71 : *Infarct miocardic cu localizare postero-laterală (vechimea : 3 săptămâni).*

şi extinderea zonelor necrozate. De multe ori, vectorii patologici fiind orientaţi în sens opus, aspectul electrocardiografic este mai puţin sugestiv. Pot apărea diverse aspecte : (1) reducerea voltajului complexului QRS atât în derivaţiile membrelor, cât şi în cele precordiale, ca urmare a unei scăderi generalizate a potenţialelor electrice în urma unor infarcte extensive şi multiple ale pereţilor anterior şi postero-inferior, (2) apariţia unor modificări sugestive pentru un infarct miocardic postero-inferior cu dezvoltarea subsecventă a modificărilor de infarct anterior şi invers, (3) atunci când coexistă un infarct vechi pe o suprafaţă şi unul recent pe cealaltă, modificările produse de infarctul recent se pot adăuga sau pot înlocui semnele de infarct vechi şi (4) un infarct anterior acut tinde să mascheze semnele electrocardiografice de infarct posterior.

În concluzie, criteriul esenţial pentru diagnosticul de infarct miocardic transmural (sau intramural cu extindere

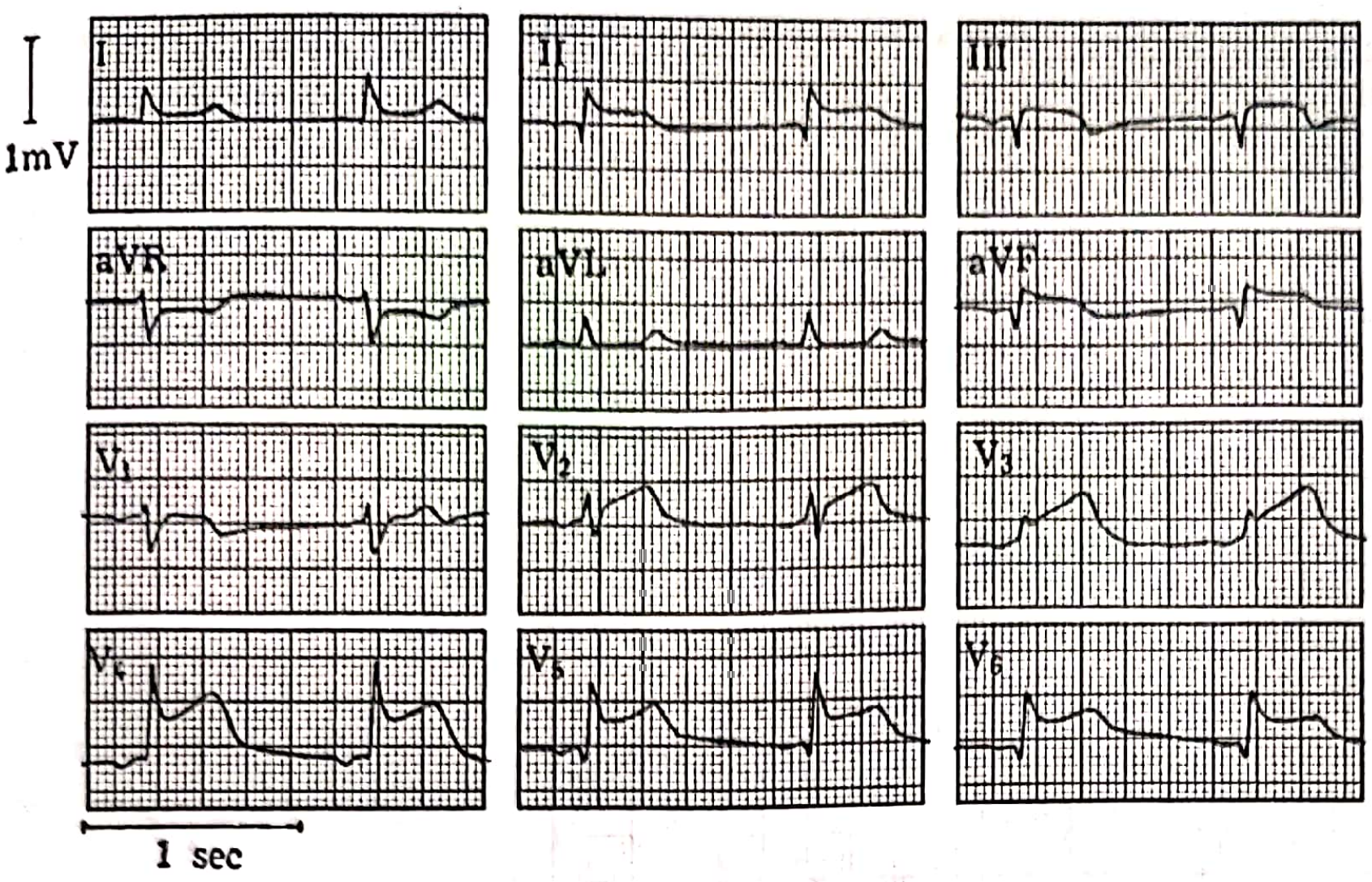

Fig. 8.72: *Infarct miocardic cu localizare antero-inferioară supraacut-acut, cu vechimea de 72 de ore (confirmare necropsică).*

epicardică) constă în prezenţa unei unde Q ≥ 0.04 s sau a unui echivalent vectocardiografic reprezentat de orientarea anormală a buclei QRS în primele 20-30 ms ale activării ventriculare. Probabilitatea diagnosticului de infarct miocardic creşte în mod sensibil atunci când sunt asociate următoarele elemente adiţionale: (1) modificări ST-T semnificative, (2) modificări electrocardiografice evolutive şi (3) apariţia unor unde Q anormale faţă de traseele electrocardiografice efectuate anterior. În practica clinică, diagnosticul de infarct miocardic se face adesea în absenţa undelor Q patologice sau a tipului QS. Dacă sunt prezente anomalii ST-T sugestive pentru o leziune şi ischemie miocardică, se poate suspiciona un infarct miocardic acut chiar dacă modificările complexului QRS nu sunt tipice. De exemplu, un infarct miocardic al peretelui anterior este probabil prezent dacă creşterea amplitudinii undelor R de la derivaţia V_1 până la V_4 este foarte redusă sau lipseşte, mai ales atunci când se însoţeşte de modificări secvenţiale ale segmentului ST şi undei T. Dacă este disponibil un traseu anterior, demonstraţia reducerii amplitudinii undei R asociată cu anomaliile ST-T indică în mod aproape cert prezenţa unui infarct miocardic. De asemenea, prezintă o semnificaţie înaltă apariţia unor noi unde Q, chiar dacă durata acestora este mai mică de 0.04 s. Aceasta se produce adesea în infarctele miocardice inferioare. Infarctele miocardice inferioare pot prezenta o undă R minimă în DII, DIII şi aVF, urmată de o deflexiune negativă crestată şi lentă. Atunci când diagnosticul de infarct miocardic se bazează pe anomalii mai puţin tipice, se va utiliza termenul de infarct miocardic „probabil" sau „posibil".

În legătură cu topografia infarctului miocardic stabilită pe baza criteriilor menţionate – criterii în general acceptate –, există totuşi o mare variaţie în ceea ce priveşte numărul şi localizarea derivaţiilor în care sunt prezente modificările electrocardiografice. În general, infarctele miocardice „inferioare" prezintă o extindere mai laterală, iar infarctele electrocardiografice „anterioare" prezintă o extindere mai postero-inferioară decât era de aşteptat pe baza electrocardiogramei. Prin urmare, localizarea anatomică a infarctului pe baza criteriilor electrocardiografice nu trebuie interpretată în mod strict, ci mai mult ca o informaţie generală şi o bază pentru comparaţia cu înregistrările ulterioare. Localizarea şi extinderea infarctului miocardic poate fi apreciată mai exact cu metoda mapping-ului precordial, prin utilizarea unui număr de circa 100 de puncte de culegere a biocurenţilor cardiaci. Procedeul permite, de asemenea, identificarea infarctului miocardic chiar atunci când derivaţiile convenţionale sunt neconcludente, precizarea nu numai a anomaliilor prezente în primele 20-30 ms ale complexului QRS, ci şi fazele medii şi finale ale activării ventriculare, precum şi monitorizarea intervenţiilor terapeutice (Braunwald E şi Maroko PR, 1976; Flowers NC şi colab., 1976 a şi b; Vincent GM şi colab., 1977; Henning H şi colab., 1978; Müller JE şi colab., 1978).

Diagnosticul infarctului miocardic pe baza morfologiei complexelor ectopice ventriculare

Atunci când un ritm ectopic ventricular (extrasistole ventriculare, tahicardie ventriculară, ritm idioventricular subsidiar în prezenţa blocului AV complet) complică un infarct miocardic, diagnosticul de infarct poate fi evident pe baza morfologiei bătăilor ectopice. Modificările sunt prezente la nivelul tuturor componentelor electrocardiografice – complexul QRS, segmentul ST şi unda T – şi, uneori, pot fi mai definitorii la nivelul complexelor ectopice decât la complexele de origine supraventriculară (fig. 8.73). Pentru diagnostic se va ţine seama de următoarele două condiţii: (1) diagnosticul va fi precizat numai pe baza complexelor QRS cu deflexiunea dominantă pozitivă şi (2) vor fi utilizate numai derivaţiile orientate spre suprafaţa externă – epicardică – a inimii. Prin urmare, vor fi

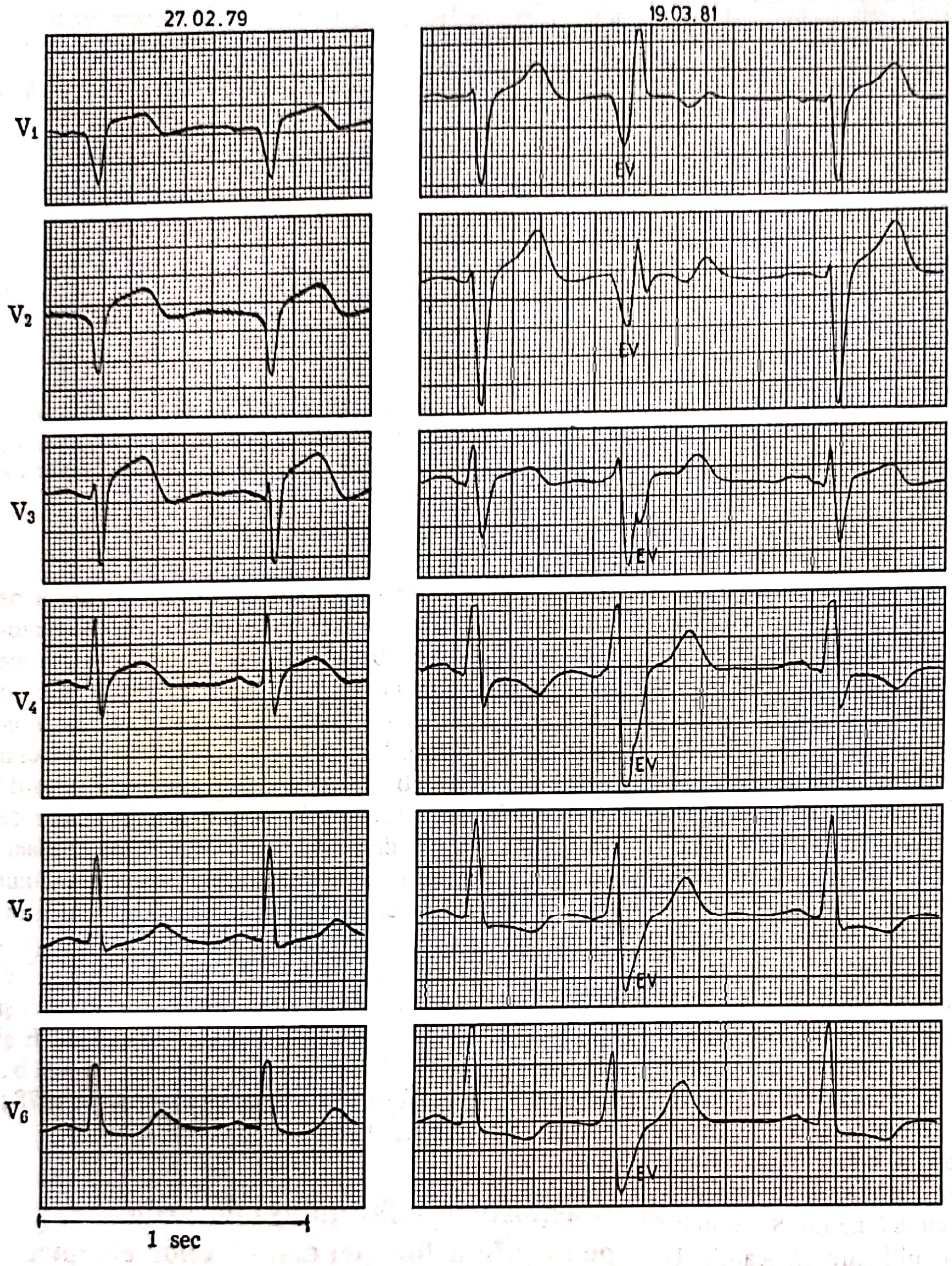

Fig. 8.73 : *Infarct miocardic cu localizare anteroseptală, stadiul acut (27.02.79). La controlul efectuat după circa 2 ani (19.03.81), diagnosticul de infarct miocardic nu mai este posibil pe complexele QRS de origine supraventriculară. În schimb, extrasistolele ventriculare (EV) „demască" infarctul anteroseptal.*

excluse derivaţiile aVR şi V_1, care sunt orientate spre cavităţile ventriculare (Bisteni A şi colab., 1961 ; Sodi-Pallares D şi colab., 1963).

Criterii de diagnostic electrocardiografic

(Schamroth L, 1977)

1. Complex QRS dominant pozitiv precedat de o undă Q iniţială, indiferent de adâncimea acestei unde (tip qR, qRR', qRs, QRs sau QR).
2. Complex QRS dominant pozitiv cu modificări primare ST-T : (a) supradenivelarea segmentului ST, (b) segment ST cu convexitatea superioară, (c) segment ST cu panta ascendentă şi (d) undă T simetrică ascuţită.

Evoluţia stadială a infarctului miocardic transmural

Modificările succesive ale complexului QRS în infarctul miocardic acut permit o clasificare stadială a evoluţiei electrocardiografice. În mod clasic, se consideră că pot fi delimitate 4 stadii : (1) stadiul supraacut, (2) stadiul acut, (3) stadiul subacut şi (4) stadiul cronic stabilizat (Schamroth L, 1977 ; Csapo G, 1980).

Stadiul supraacut (stadiul I sau stadiul de leziune primară)

Criterii de diagnostic electrocardiografic

1. Bloc acut de leziune.
2. Supradenivelare ST cu panta ascendentă.

3. Creşterea amplitudinii undei T.
   (diagramele B, C şi D din fig. 8.74 şi fig. 8.75 A)

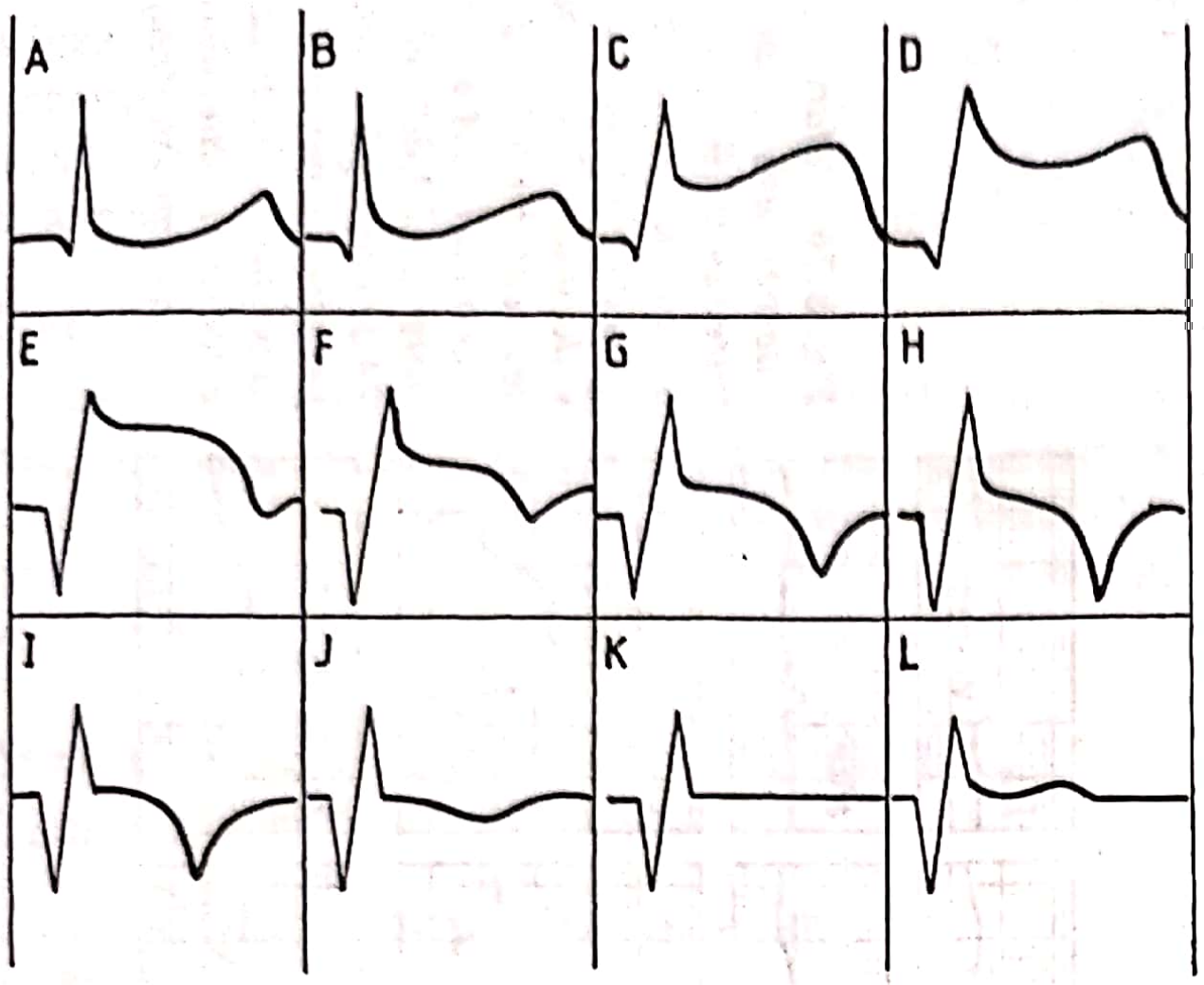

Fig. 8.74: *Reprezentare diagramatică a stadiilor de evoluţie ale infarctului miocardic: aspect normal (A), stadiul supraacut (B, C şi D), stadiul acut (E, F, G şi H), stadiul subacut (I) şi stadiul cronic stabilizat (J, K şi L).*

Uneori, chiar în stadiul supraacut poate apărea o undă Q patologică ce se adânceşte în următorul stadiu de evoluţie.

(1) *Blocul acut de leziune.* Se manifestă prin: (a) inscripţie lentă a undei R, cu deflexiunea intrinsecoidă ≥ 0.45 secunde şi (b) creşterea duratei QRS (până la 0.12 secunde). Aceste modificări sunt consecinţa prelungirii timpului de activare în zona ischemică. Uneori se produce şi creşterea amplitudinii complexului QRS deoarece, la sfârşitul depolarizării, frontul de activare întârziat din zona ischemică nu mai este neutralizat de activarea normală a zonelor miocardice distale deja depolarizate.

(2) *Supradenivelare cu panta ascendentă a segmentului ST.* În condiţii normale, segmentul ST prezintă o concavitate superioară şi se continuă lent şi imperceptibil cu braţul proximal al undei T, încât cele două componente nu pot fi separate cu precizie (diagrama A din figura 8.74). Adesea, semnul cel mai precoce de infarct miocardic constă din dispariţia concavităţii superioare şi transformarea rectilinie a segmentului ST. În derivaţiile orientate spre zona de infarct, segmentul ST prezintă o pantă ascendentă rectilinie, iar unda T este aparent lărgită şi înglobată în segment (diagramele B şi C din figura 8.74). În evoluţie, supradenivelarea segmentului ST se accentuează şi în cele din urmă prezintă o concavitate superioară (diagrama D din figura 8.74). Amplitudinea supradenivelării ST poate fi moderată (2-3 mm), dar poate ajunge până la 10-15 mm, mai ales în derivaţiile precordiale (fig. 8.75 A). În derivaţiile opuse, situate în faţa miocardului normal, apar imagini de tip reciproc – subdenivelarea segmentului ST. Supranivelarea segmentului ST cu concavitatea superioară din stadiul supraacut al infarctului miocardic simulează manifestările electrocardiografice ale pericarditei acute.

(3) *Creşterea amplitudinii undei T.* Reprezintă de fapt manifestarea electrocardiografică cea mai precoce din infarctul miocardic şi apare chiar înaintea modificărilor ST. Aceasta se constată adesea în infarctul miocardic anterior, când, în derivaţiile precordiale, se înregistrează unde T foate ample, care anticipează apariţia modificărilor ST. Undele T de amplitudine crescută exprimă o ischemie subendocardică.

(4) *Subdenivelarea segmentului ST.* Stadiul supraacut de infarct miocardic anterior se poate manifesta uneori prin aspectul de „leziune" subendocardică (subdenivelarea segmentului ST), care precedă instalarea aspectului tipic de infarct miocardic transmural (fig. 8.76).

Semnificaţia stadiului supraacut

Stadiul supraacut al infarctului miocardic reflectă o stare electrofiziologică foarte instabilă şi critică. De aceea, în acest stadiu pot apărea grave tulburări de ritm cardiac, inclusiv fibrilaţia ventriculară. În acest stadiu se produce o depolarizare diastolică majoră, dar neomogenă, a zonelor ischemice, cu o „fragmentare" a miocardului din punctul de vedere al proprietăţilor electrofiziologice. În consecinţă, apare posibilitatea instalării unor multiple circuite de reintrare a excitaţiei. Precipitarea tulburărilor de ritm ventricular este favorizată atât de conducerea lentă a excitaţiei, cât şi de creşterea automatismului la periferia zonei lezate.

Durata stadiului supraacut

În mod obişnuit, durata stadiului supraacut al infarctului miocardic este de câteva ore până la cel mult 1-2 zile. Durata sa relativ scurtă face ca de multe ori primele înregistrări electrocardiografice să se efectueze în stadiul acut.

Stadiul acut (stadiul II sau stadiul ischemolezional)

Criterii de diagnostic electrocardiografic

1. Undă Q patologică sau tip QS.
2. Supradenivelare convexă în sus a segmentului ST.
3. Undă T negativă, ascuţită şi simetrică, ce se degajează progresiv din segmentul ST.
   (diagramele E, F, G şi H din fig. 8.74 şi fig. 8.75 B)

Aspectul caracteristic pentru stadiul acut constă din prezenţa unei unde Q patologice asociată cu supradenivelarea majoră a segmentului ST. În derivaţiile orientate spre suprafaţa epicardică a infarctului apare în evoluţie o undă T negativă, care devine progresiv mai adâncă şi simetrică (ischemie transmurală) pe măsură ce segmentul ST revine spre linia izoelectrică. Segmentul ST apare supradenivelat, convex în sus, şi se continuă fără delimitare precisă cu unda T negativă care îl urmează: *unda Pardee* (diagramele E şi F din fig. 8.74).

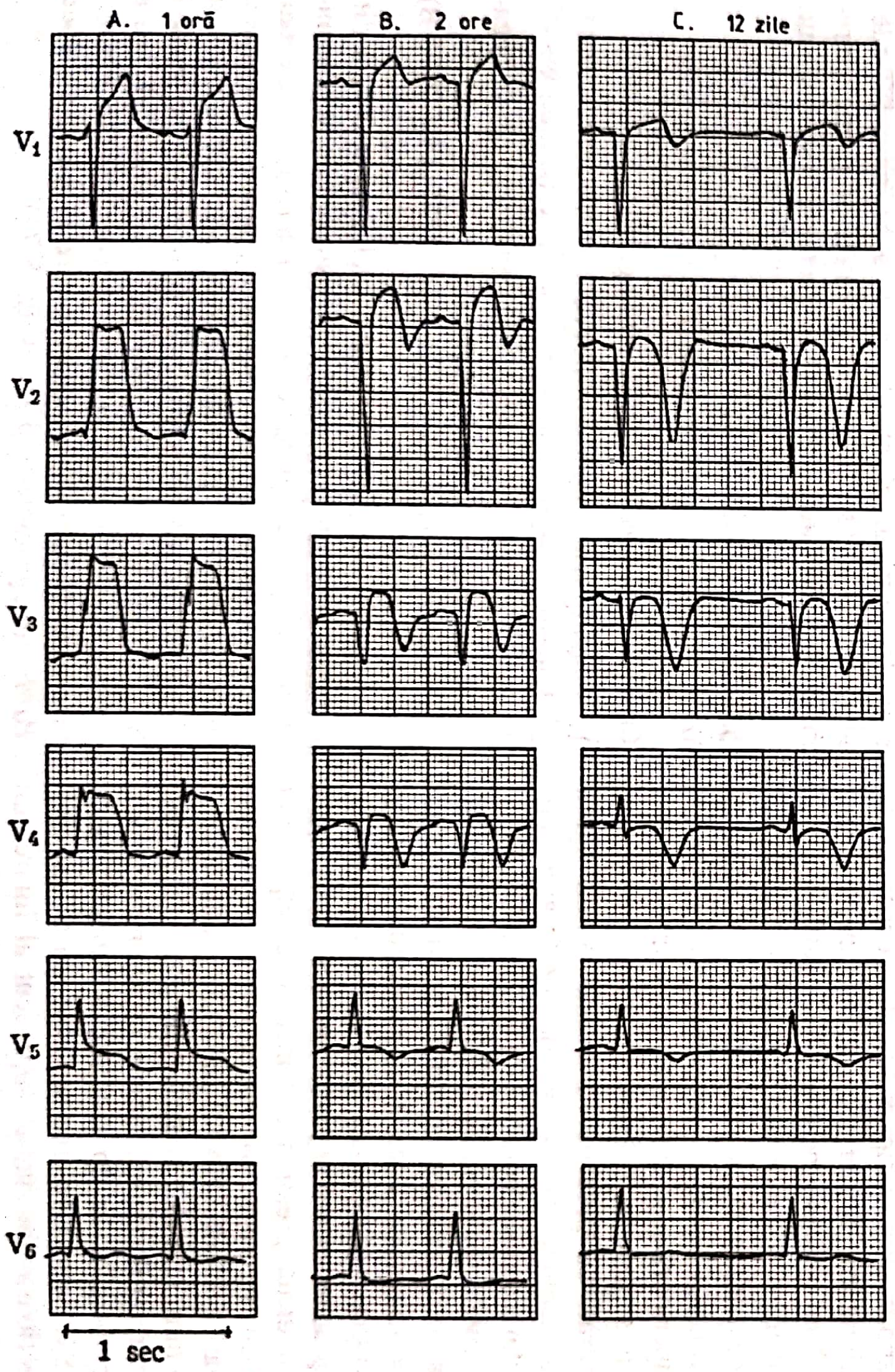
A. 1 oră
B. 2 ore
C. 12 zile
V1
V2
V3
V4
V5
V6
1 sec

Fig. 8.75: *Infarct miocardic cu localizare anteroseptală în evoluție. (A) Stadiul supraacut. (B) Stadiul acut. (C) Stadiul subacut.*

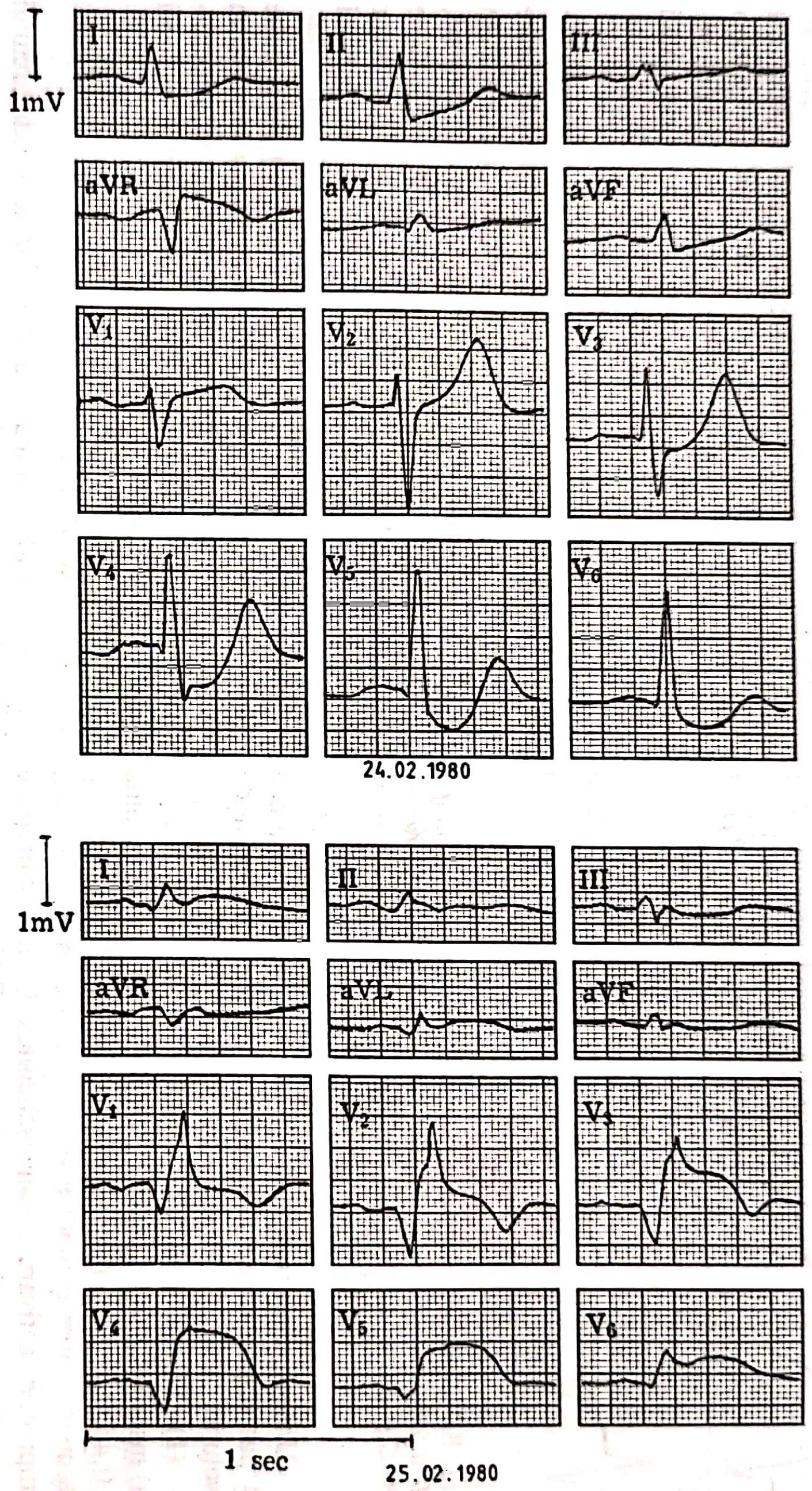
1mV
I
II
III
aVR
aVL
aVF
V1
V2
V3
V4
V5
V6
24.02.1980
1mV
I
II
III
aVR
aVL
aVF
V1
V2
V3
V4
V5
V6
1 sec
25.02.1980

Fig. 8.76: *Infarct miocardic anteroextensiv. Prima înregistrare (24.02.80), efectuată la 6 ore după debutul clinic, prezintă aspectul de „leziune subendocardică" (subdenivelarea segmentului ST în derivațiile precordiale). A doua înregistrare (25.02.80), efectuată la 24 de ore după debutul clinic, permite diagnosticul de infarct miocardic transmural anteroextensiv, stadiul acut și bloc de ramură dreaptă.*

Semnificaţia stadiului acut

Stadiul acut reflectă regresiunea de la stadiul de dominanţă a leziunii din faza supraacută la o fază în care domină ischemia şi necroza. Din punct de vedere clinic, apariţia unei unde T negative şi simetrice exprimă tranziţia spre o fază mai puţin periculoasă din evoluţia infarctului miocardic.

Durata stadiului acut

În cazul unei evoluţii normale, stadiul acut durează 7-14 zile, perioadă în care segmentul ST revine progresiv la linia de zero. Persistenţa supradenivelării segmentului ST peste o lună indică probabilitatea dezvoltării unui anevrism ventricular.

***Stadiul subacut** (stadiul III sau stadiul ischemic tardiv)*

Criterii de diagnostic electrocardiografic

1. Undă Q patologică sau de tip QS.
2. Segment ST convex în sus, dar pe linia izoelectrică.
3. Undă T negativă şi adâncă, cu durata crescută: *T coronarian.*
   (diagrama I din fig. 8.74 şi fig. 8.75 C)

Definirea unui stadiu electrocardiografic subacut nu are o accepţiune unanimă, deoarece delimitarea atât de stadiul acut, cât şi de cel cronic stabilizat este de multe ori dificilă în lipsa documentaţiei clinice sau a unor înregistrări electrocardiografice seriate.

Semnificaţia stadiului subacut

Evoluţia aspectului electrocardiografic spre stadiul subacut (revenirea segmentului ST la linia de zero) exprimă regresiunea „leziunii electrice", care este înlocuită treptat cu o zonă de „ischemie electrică" situată în jurul zonei de necroză.

Durata stadiului subacut

În mod convenţional, stadiul subacut începe atunci când segmentul ST a revenit la linia de zero şi se termină atunci când adâncimea undei T negative s-a redus în mod semnificativ, ajungând la un nivel staţionar. Durata acestui stadiu electrocardiografic este în general de 3-6 săptămâni. Însă, nu rareori, aspectul electrocardiografic de infarct miocardic desemnat cu termenul „stadiu subacut" poate persista luni, ani sau indefinit.

***Stadiul cronic stabilizat** (stadiul IV, stadiul cicatricial)*

Criterii de diagnostic electrocardiografic

1. Undă Q patologică sau tip QS.
2. Segment ST pe linia de zero.
3. Undă T negativă, dar puţin adâncă şi rotunjită, izoelectrică sau pozitivă.
   (diagramele J, K şi L din fig. 8.74)

Semnificaţia stadiului cronic stabilizat

Stadiul cronic stabilizat exprimă formarea în zona de infarct a unei cicatrice (ţesut fibros) lipsită de activitate electrică. Tranziţia de la stadiul subacut la cel cronic stabilizat se face treptat, prin reducerea progresivă a adâncimii undei T negative. Perioada de tranziţie durează în multe cazuri 4-6 luni. În stadiul cronic stabilizat, unicul semn electrocardiografic de infarct miocardic constă din prezenţa unei unde Q patologice sau un tip QS.

Schema evoluţiei electrocardiografice a infarctului miocardic prezentată mai sus, deşi acceptată, prezintă numeroase variaţii individuale. În acest sens, sunt de reţinut observaţiile menţionate mai jos.

1. În absenţa unei supradenivelări majore a segmentului ST (stadiul supraacut, stadiul acut), diagnosticul stadial al infarctului miocardic nu este posibil fără o documentaţie clinică şi/sau înregistrări electrocardiografice seriate.

2. Cel mai precoce indiciu de infarct miocardic constă din supradenivelarea segmentului ST (5-15 mm) în derivaţiile situate în faţa zonei de infarct, cu modificări de tip reciproc în derivaţiile opuse. Însă durata persistenţei supradenivelării segmentului ST este foarte variabilă: de la câteva ore la câteva săptămâni. În cursul evoluţiei, supradenivelarea segmentului ST se poate accentua temporar, concomitent cu apariţia unei noi dureri (fig. 8.77). Acest aspect este probabil consecinţa unei extinderi a procesului ischemic. În decurs de 2 săptămâni, supradenivelarea segmentului ST dispare în 90% din cazuri în infarctele miocardice cu localizare inferioară şi numai în 40% din cazuri în cele anterioare (Mills RM şi colab., 1975). Persistenţa supradenivelării peste 30 de zile (după unii peste 6 luni) ridică suspiciunea formării unui anevrism ventricular.

3. Uneori evoluţia electrocardiografică este foarte rapidă, încât în decurs de 24 de ore aspectul electrocardiografic este de stadiu „cronic stabilizat". Acest tip de evoluţie se constată mai ales în unele infarcte cu localizare inferioară (fig. 8.78).

4. Unde Q patologice asociate cu unde T negative, adânci şi simetrice, fără supradenivelarea segmentului ST (stadiul „subacut") pot fi constatate la infarcte cu vechime de zile, luni sau chiar ani.

5. Undele Q patologice apar de regulă în primele ore sau zile de la debutul clinic al infarctului miocardic acut, cel mai adesea subsecvent supradenivelării segmentului ST. Ele persistă indefinit şi reprezintă unicul semn electrocardiografic de infarct miocardic. În cazul infarctelor de dimensiuni mici, unda Q poate deveni cu timpul mai puţin adâncă, în urma organizării fibroase şi retracţiei zonei de necroză. În 15-20% din cazuri se poate observa chiar dispariţia undelor Q patologice, prin compensarea produsă de miocardul înconjurător hipertrofiat sau atunci când zona cicatricială electric inactivă este foarte redusă. În sfârşit, undele Q patologice pot dispărea ca urmare a

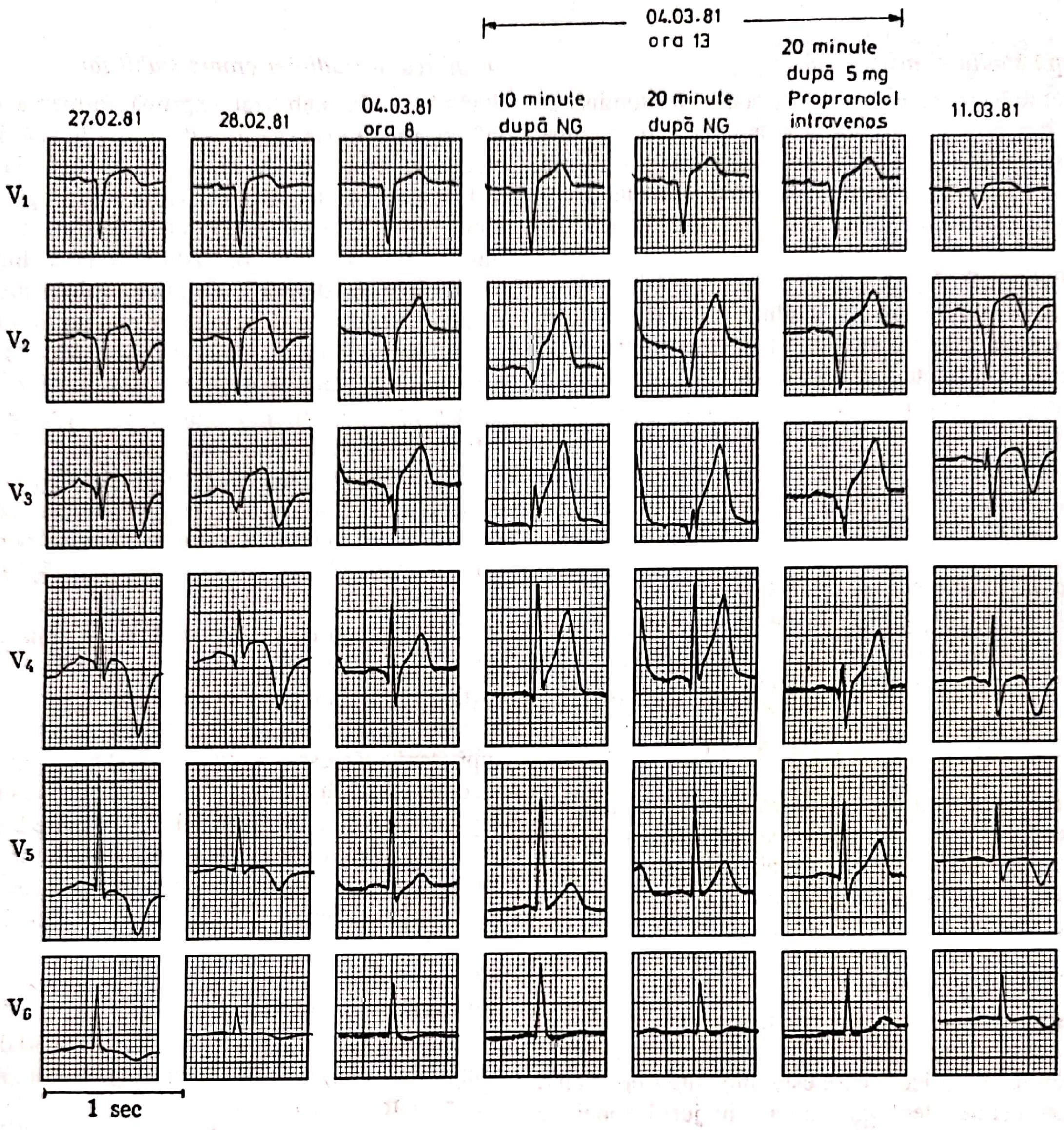

Fig. 8.77: *Infarct miocardic cu localizare anteroseptală, în evoluţie. Prima înregistrare (27.02.81) a fost efectuată după 48 de ore şi a doua (28.02.81) după 72 de ore de la debutul clinic. Aspectul electrocardiografic este de stadiu acut. După 4 zile (04.03.81), concomitent cu apariţia unei noi dureri, se constată accentuarea supradenivelării segmentului ST şi pozitivarea undelor T, care devin foarte ample. Aspectul electrocardiografic nu este influenţat în mod sensibil după administrarea de nitroglicerină (NG) sau propranolol. După două săptămâni de la debutul clinic (11.03.81), aspectul electrocardiografic este de stadiu acut-subacut.*

neutralizării produse de noi infarcte cu o localizare opusă. În aceste cazuri, dispariţia undelor Q patologice se produce după 1-3 ani de la constituirea infarctului şi, mai rar, în primele 2-3 luni (Kaplan BM şi Berkson DM, 1964; Burns-Cox GJ, 1967; Kalbfleisch JM şi colab., 1968). În fig. 8.79, 8.80 şi 8.81 redăm trei aspecte de infarct miocardic cu evoluţie până la dispariţia undei Q patologice.

În condiţiile unei singure înregistrări electrocardiografice şi în absenţa documentaţiei clinice, unii cercetători propun următoarea nomenclatură:

(1) *stadiul acut*: o undă Q patologică sau tip QS şi supradenivelare majoră a segmentului ST (asociate eventual cu undă T negativă de aspect coronarian) şi

(2) *stadiul nedeterminat*: undă Q patologică sau tip QS, segment ST pe linia izoelectrică sau uşor supradenivelat (1-2 mm) şi undă T negativă sau izoelectrică (OMS, 1979; Horan LG şi Flowers NC, 1980).

Termenul de infarct miocardic „vechi" poate fi utilizat numai dacă dispunem de înregistrări electrocardiografice seriate, care atestă stabilitatea aspectului electrocardiografic şi este confirmat de datele clinice şi biologice. Clinic, un infarct miocardic se consideră recent dacă prezintă o vechime sub două luni şi vechi, dacă depăşeşte două luni. Din punct de vedere histopatologic, cele mai multe infarcte sunt deja cicatrizate după această perioadă de timp.

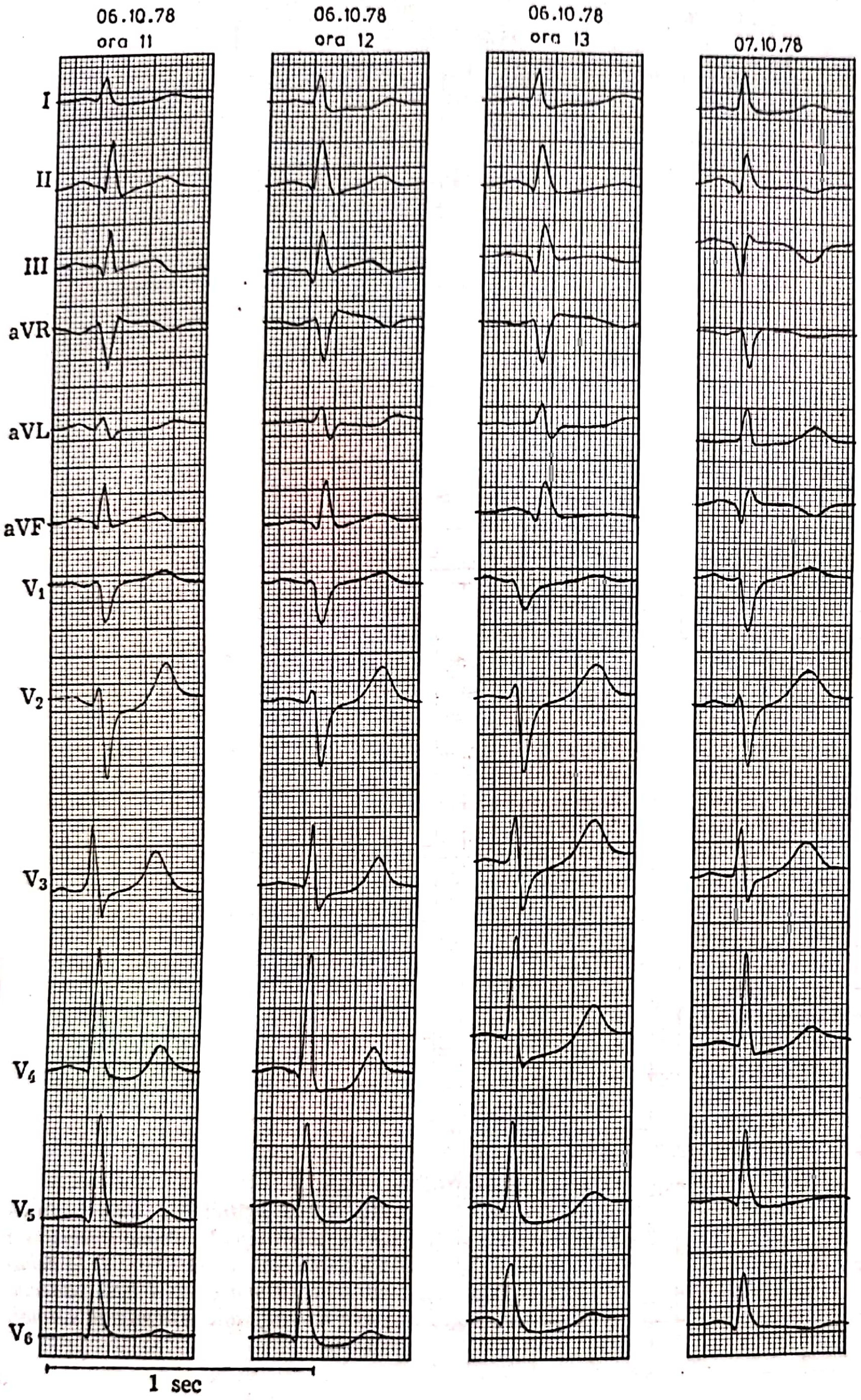

Fig. 8.78 : *Infarct miocardic cu localizare inferioară (diafragmatică) cu evoluţie electrocardiografică rapidă. Primele trei înregistrări, efectuate la 2, 3 şi, respectiv, 4 ore de la debutul clinic, indică stadiul supraacut. După 24 de ore (07.10.78), aspectul electrocardiografic este de stadiu cronic stabilizat.*

Infarctul miocardic fără undă Q

Infarctul miocardic fără undă Q constă în prezentarea clinică a unui infarct miocardic acut, asociat cu modificări ST-T apărute recent şi persistente, însă fără undă Q patologică. Această entitate clinică – electrocardiografică a fost pe deplin confirmată pe baza datelor enzimatice (creşterea nivelului creatinkinazei şi mai ales a izoenzimei MB), explorărilor cu radio-nuclizi (Technetium 99-M pirofosfat, Thallium-201) şi imaginilor cu rezonanţă magnetică. Absenţa undei Q nu atestă caracterul netransmural sau subendocardic al infarctului. Confruntările anatomo-electrice au demonstrat că atât infarctele subendocardice, cât şi cele transmurale se pot însoţi sau nu de unde Q patologice. Datele de sinteză publicate raportează o incidenţă a infarctului miocardic fără undă Q de circa 20% din totalitatea infarctelor miocardice (Nixon JV, 1986).

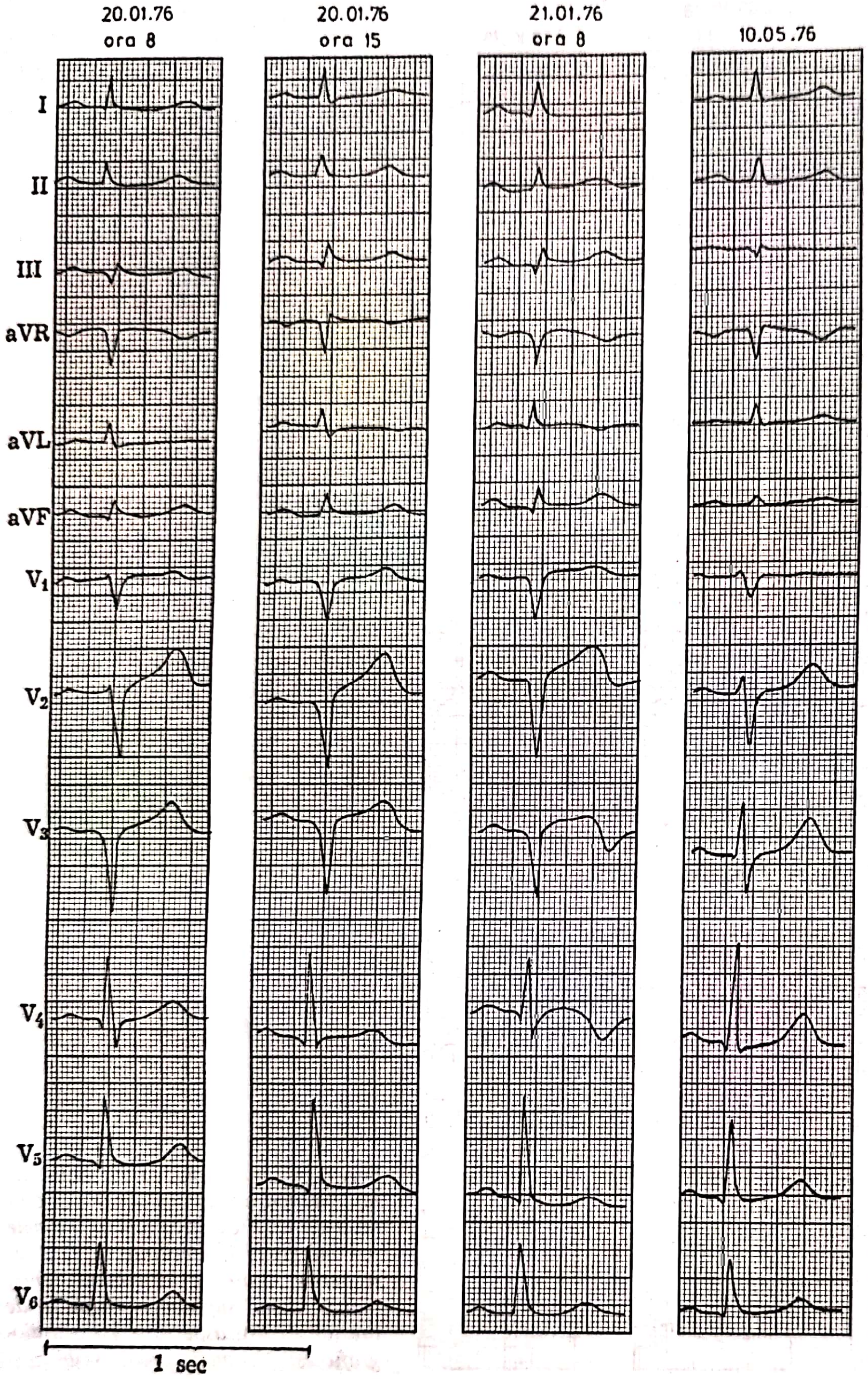

Fig. 8.79: *Infarct miocardic cu localizare anteroseptală. Prima înregistrare a fost efectuată după 12 ore de la debutul clinic. După circa 4 luni, aspectul electrocardiografic este practic normal.*

Criterii de diagnostic

1. Subdenivelarea segmentului ST şi inversiunea undei T, apărute recent şi persistente.
2. Anamneză tipică (durere toracică anterioară prelungită).
3. Evidenţa de laborator a necrozei miocardice (creşterea nivelului plasmatic al enzimelor miocardice).

Prin urmare, modificările electrocardiografice au valoare diagnostică numai în context clinic şi enzimatic. Din punct de vedere electrocardiografic, pot fi delimitate două tipuri evolutive: (1) dispariţia modificărilor electrocardiografice în decurs de câteva săptămâni sau luni (fig. 8.82) şi (2) evoluţia spre o imagine tipică de infarct miocardic acut cu undă Q patologică (fig. 8.83).

Patogenia infarctului miocardic fără undă Q pare a fi multifactorială. Frecvenţa mare a necrozei benzilor contractile pe preparatele histopatologice sugerează o serie de mecanisme fiziopatologice care includ: ocluzia trombotică acută (prezentă la 50% din cazuri), spasmul arterial



Fig. 8.80: *Evoluţie atipică a unui infarct miocardic cu localizare anterioară. Clinic: durere toracică anterioară foarte intensă, cu iradiere la baza gâtului şi în umeri, cu durata de 3 ore. Prima înregistrare, efectuată la 2 ore de la debutul clinic (05.11.80, ora 16), obiectivează supradenivelarea segmentului ST în DI, aVL, V_3 şi V_4. După alte două ore (05.11.80, ora 18), segmentul ST a revenit la linia de zero. După 48 de ore de la debutul clinic (07.11.80), se constată apariţia unui hemibloc stâng anterior, asociat cu un bloc de ramură dreaptă. Numai derivaţiile aVL şi V_2 permit identificarea infarctului. După 72 de ore de la debut (08.11.80), se observă dispariţia blocului de ramură dreaptă. Infarctul miocardic poate fi identificat numai în DI şi aVL. După 5 zile de la debut (10.11.80), apar din nou semne electrocardiografice certe de infarct miocardic stadiul acut în V_1, V_2, V_3, V_4 şi V_5, care se atenuează (inclusiv dispariţia undei QS) după 24 de ore (11.11.80). După alte 6 zile (17.11.80), se constată reapariţia modificărilor electrocardiografice în derivaţiile precordiale. După 19 zile de la debutul clinic (24.11.80), numai derivaţia aVL sugerează prezenţa unui infarct miocardic. Cu acest aspect electrocardiografic bolnavul a fost externat după 3 săptămâni. Nivelul semnificativ crescut al enzimelor serice a exclus diagnosticul de angină pectorală Prinzmetal.*

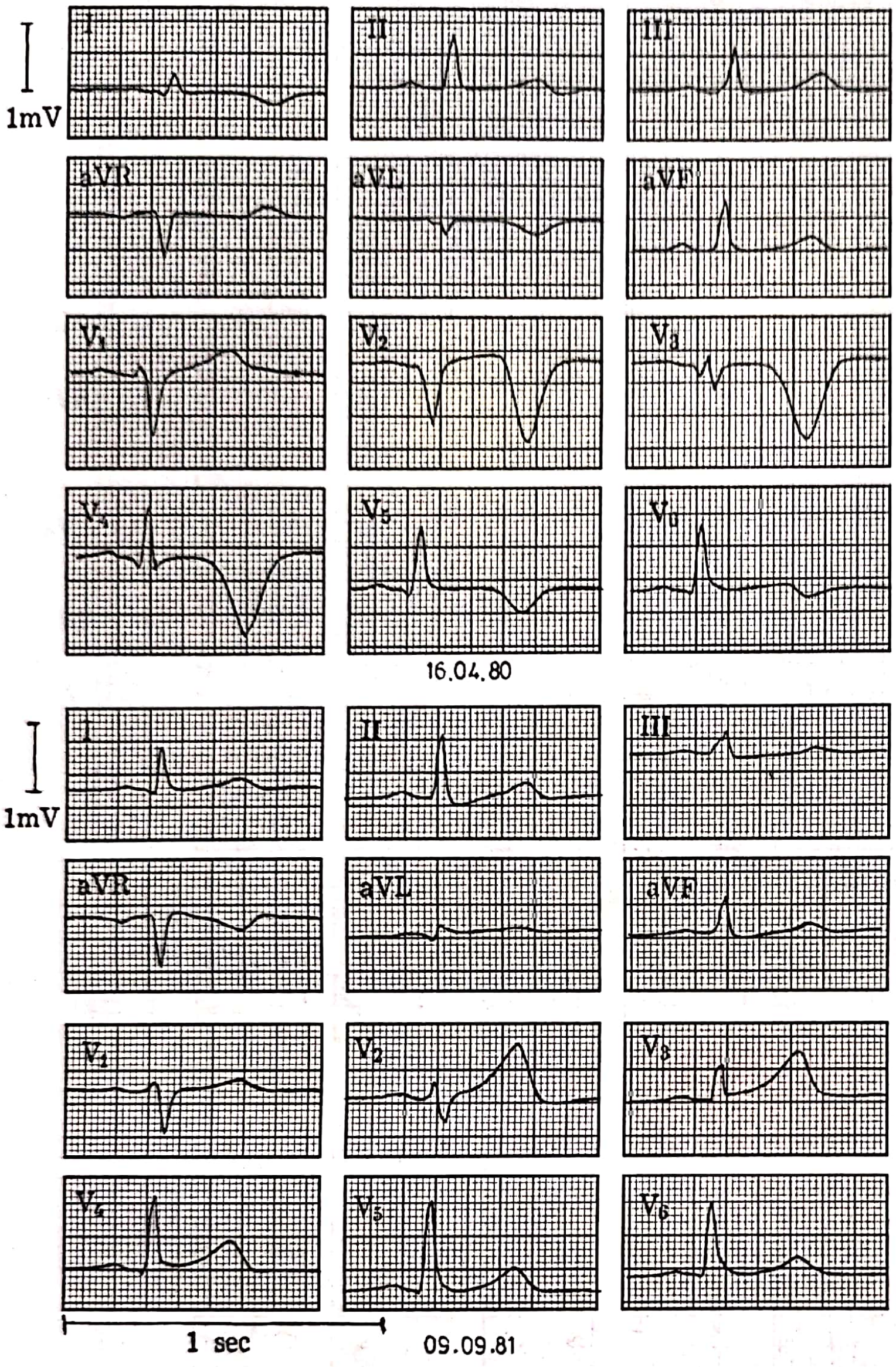

Fig. 8.81: *Infarct miocardic cu localizare anterioară, stadiul subacut (16.04.80), cu dispariția completă a modificărilor electrocardiografice după circa 17 luni (09.09.81).*

coronarian, hipoperfuzia tranzitorie şi reperfuzia prin recanalizare spontană a trombusului (Freifeld AC şi colab., 1983).

Termenii mai vechi utilizaţi pentru desemnarea infarctului miocardic fără undă Q sunt: infarctul miocardic „rudimentar" şi infarctul miocardic „subendocardic".

Infarctul miocardic „rudimentar" (Holzman M, 1962) se caracterizează prin: (1) dureri anginoase de tip recurent, (2) anomalii electrocardiografice de dată recentă limitate la segmentul ST şi unda T (supradenivelarea segmentului ST şi undă T difazică, iar mai târziu undă T negativă, ascuţită şi simetrică) şi (3) titru crescut al enzimelor miocardice. Modificările electrocardiografice pot apărea în derivaţiile precordiale V_2-V_5 (infarct „rudimentar" anterior) sau în derivaţiile II, III, aVF, V_7, V_8 şi Nehb D (infarct „rudimentar" postero-inferior). Unda Q patologică sau tipul QS lipsesc, deoarece necroza este prea mică (intramurală, nepenetrantă sau subepicardică) şi, în consecinţă, efectele sale electrice sunt neutralizate de miocardul normal înconjurător. În multe cazuri, electrocardiograma se normalizează în câteva zile până la câteva săptămâni. Însă în circa 20% din cazuri evoluţia se face spre un infarct miocardic tipic. În absenţa modificărilor enzimatice, aspectul clinic şi electrocardiografic al infarctului miocardic „rudimentar" se confundă cu cel al anginei pectorale instabile (Negoiţă CI şi Marcu C, 1982).

Infarctul miocardic „subendocardic" (Prinzmetal M şi colab., 1954). În acest caz, zona de necroză este predominant subendocardică („miocardul silenţios"), în timp ce zonele de leziune şi/sau ischemie sunt probabil transmurale. Criterii de diagnostic: (1) anamneză tipică pentru diagnosticul de infarct miocardic acut, (2) modificări de dată recentă şi persistente ale repolarizării ventriculare: subdenivelarea segmentului ST şi unde T negative şi adânci în DI, aVL şi V_2-V_6 şi supradenivelarea segmentului ST în aVR şi (3) evidenţa de laborator a necrozei miocardice. Modificările electrocardiografice care exprimă un infarct „subendocardic" pot dispărea după câteva săptămâni (fig. 8.82) sau evoluţia se face spre un infarct miocardic tipic cu o undă Q patologică (fig. 8.83). După cum s-a mai menţionat în acest text, delimitarea electrocardiografică între infarctele miocardice transmurale şi cele subendocardice este în mare măsură arbitrară, deoarece circa 50% dintre infarctele subendocardice se însoţesc de unde Q patologice (Raunio H şi colab.,

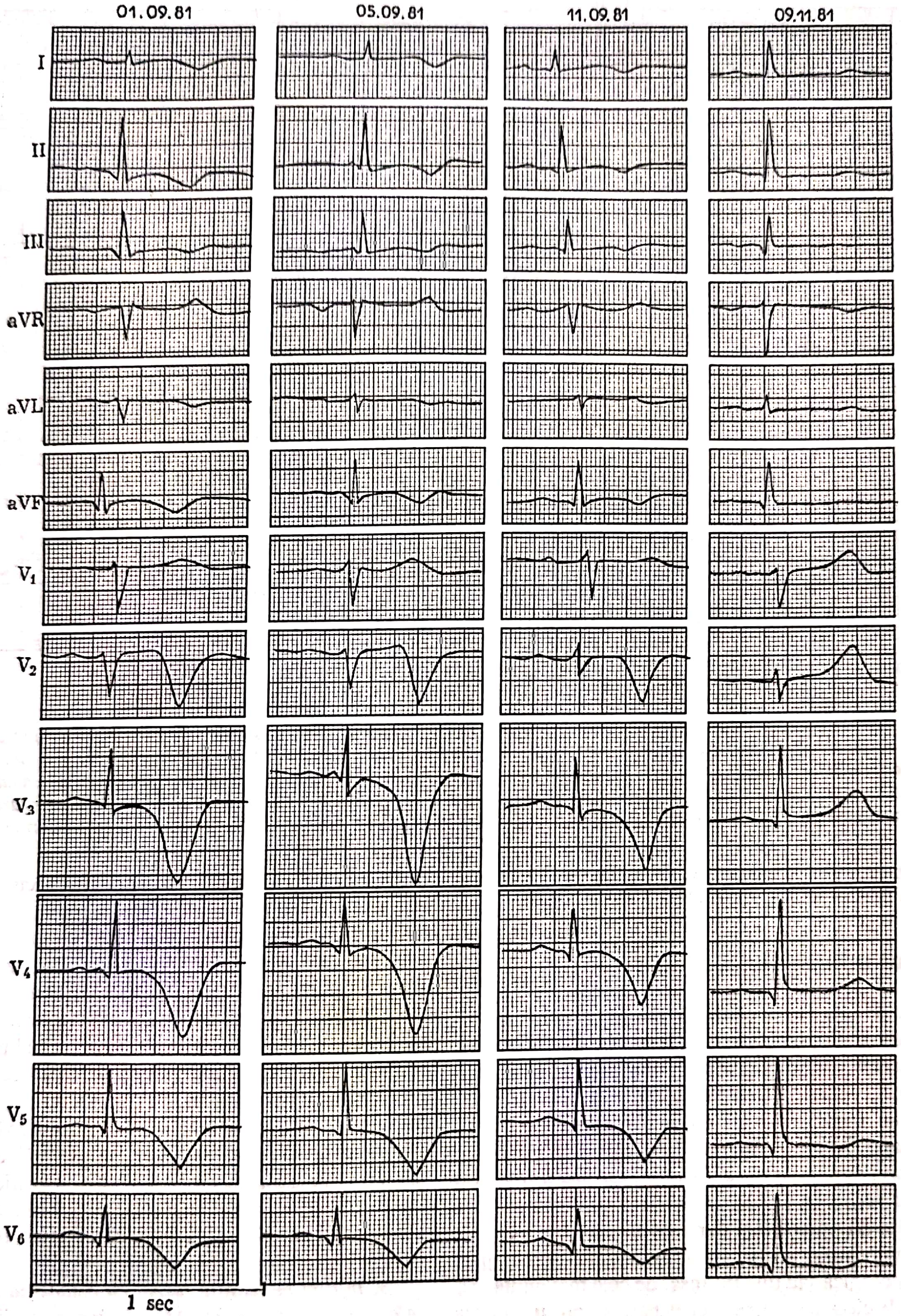

Fig. 8.82 : *Infarct miocardic fără undă Q („subendocardic"). Bolnavă în vârstă de 57 de ani cu diagnosticul de angină pectorală stabilă, precizat în urmă cu 3 ani. Cu 24 de ore înainte de prima înregistrare (01.09.81), a prezentat o durere toracică anterioară foarte puternică, cu durata de circa 2 ore. Primele 3 înregistrări obiectivează prezența unor unde T negative şi adânci, mai ales în derivațiile precordiale* V_2-V_6. *Determinarea seriată a enzimelor miocardice pledează pentru un proces de necroză miocardică. După circa 2 luni (09.11.81) se observă regresiunea aproape totală a modificărilor electrocardiografice.*

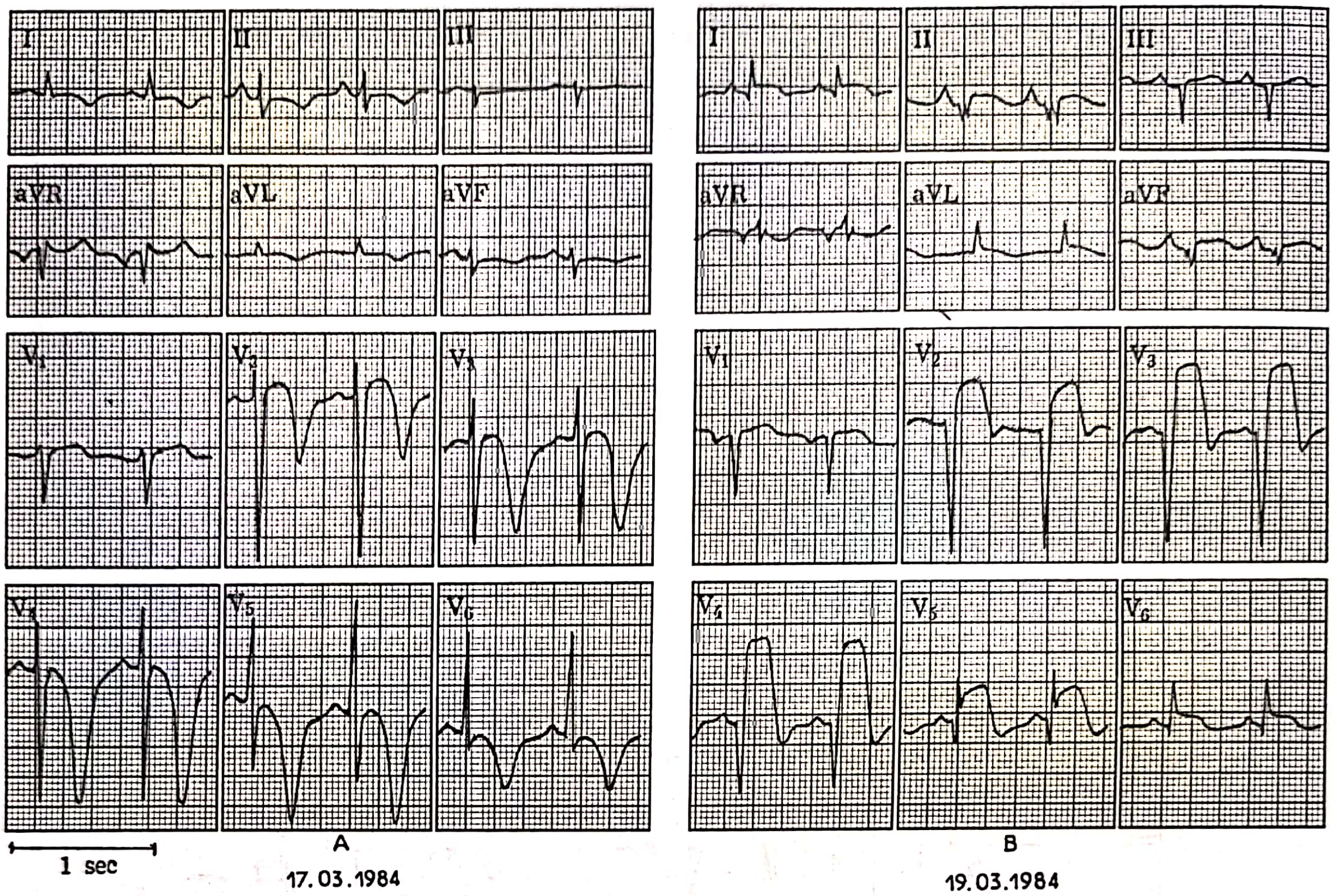

Fig. 8.83 : *Infarct miocardic fără undă Q („subendocardic"), cu evoluţie spre un aspect de infarct miocardic tipic „transmural" (bolnav în vârstă de 65 de ani, cu diagnosticul de angină pectorală stabilă, precizat în urmă cu 2 ani). Cu o zi înainte de prima înregistrare (16.03.84), bolnavul a prezentat o durere toracică anterioară prelungită (circa 2 ore), care nu a cedat la nitroglicerină.* ***A.*** *Aspectul la internare (17.03.84) : unde T negative, adânci şi simetrice în I, II, aVL şi V_2-V_6 (aspect de infarct miocardic „subendocardic").* ***B.*** *După 48 de ore (19.03.84) : aspect tipic de infarct miocardic acut transmural cu localizare anterioară.*

1979; Phibs B, 1983; Spodick DH, 1983). De aceea, termenul de „infarct miocardic fără undă Q" pare mai adecvat.

Infarctul miocardic recurent

Recidivele de infarct miocardic se manifestă prin aspecte electrocardiografice combinate. În lipsa unei electrocardiograme anterioare ultimului infarct, diagnosticul exact este însă, uneori, dificil. Principalele aspecte electrocardiografice sunt redate mai jos (Merril SL şi Pearce NL, 1971; Csapo G, 1980; Marcu C şi colab., 1984).

1. *Infarct miocardic recent cu aceeaşi localizare ca a infarctului vechi*. În acest caz, reapare supradenivelarea segmentului ST în aceleaşi derivaţii în care era localizat infarctul miocardic vechi, manifestat până atunci prin undă Q patologică sau tip QS. Însă, de cele mai multe ori, modificările electrocardiografice depăşesc zona marginală a infarctului vechi, extinzându-se şi la derivaţiile adiacente (fig. 8.84). În lipsa unei electrocardiograme înregistrate anterior, diagnosticul acestei asocieri este practic imposibil.

2. *Infarct miocardic recent cu persistenţa semnelor de infarct miocardic vechi*. În cazul în care vectorii de necroză ai infarctului miocardic recent nu sunt de sens opus faţă de cei ai infarctului miocardic vechi, traseul electrocardiografic obiectivează ambele infarcte. De exemplu, asocierea unui infarct miocardic anteroseptal vechi cu un infarct recent cu localizare inferioară (fig. 8.85) sau asocierea unui infarct infero-lateral vechi cu un infarct anteroseptal recent (fig. 8.86). Diagnosticul este mult uşurat dacă există electrocardiograme înregistrate anterior. În lipsa acestora, semnele de necroză electrică ce nu se încadrează în tabloul electrocardiografic al evenimentului coronarian recent permit numai ipoteza unui infarct miocardic vechi asociat. De exemplu, prezenţa unor unde Q patologice în DII, DII şi aVF, asociate cu semne electrocardiografice de infarct miocardic acut localizat anterior va fi formulată ca „zonă cicatricială inferioară la un infarct miocardic anterior acut".

3. *Infarct miocardic recent cu dispariţia semnelor de infarct miocardic vechi*. Atunci când vectorii de necroză ai infarctului miocardic recent neutralizează complet vectorii de necroză ai infarctului miocardic vechi, semnele acestuia din urmă dispar de pe traseul electrocardiografic. Acelaşi efect se poate produce atunci când infarctul miocardic recent determină apariţia unui hemibloc. De exemplu, un infarct miocardic antero-lateral acut cu hemibloc stâng

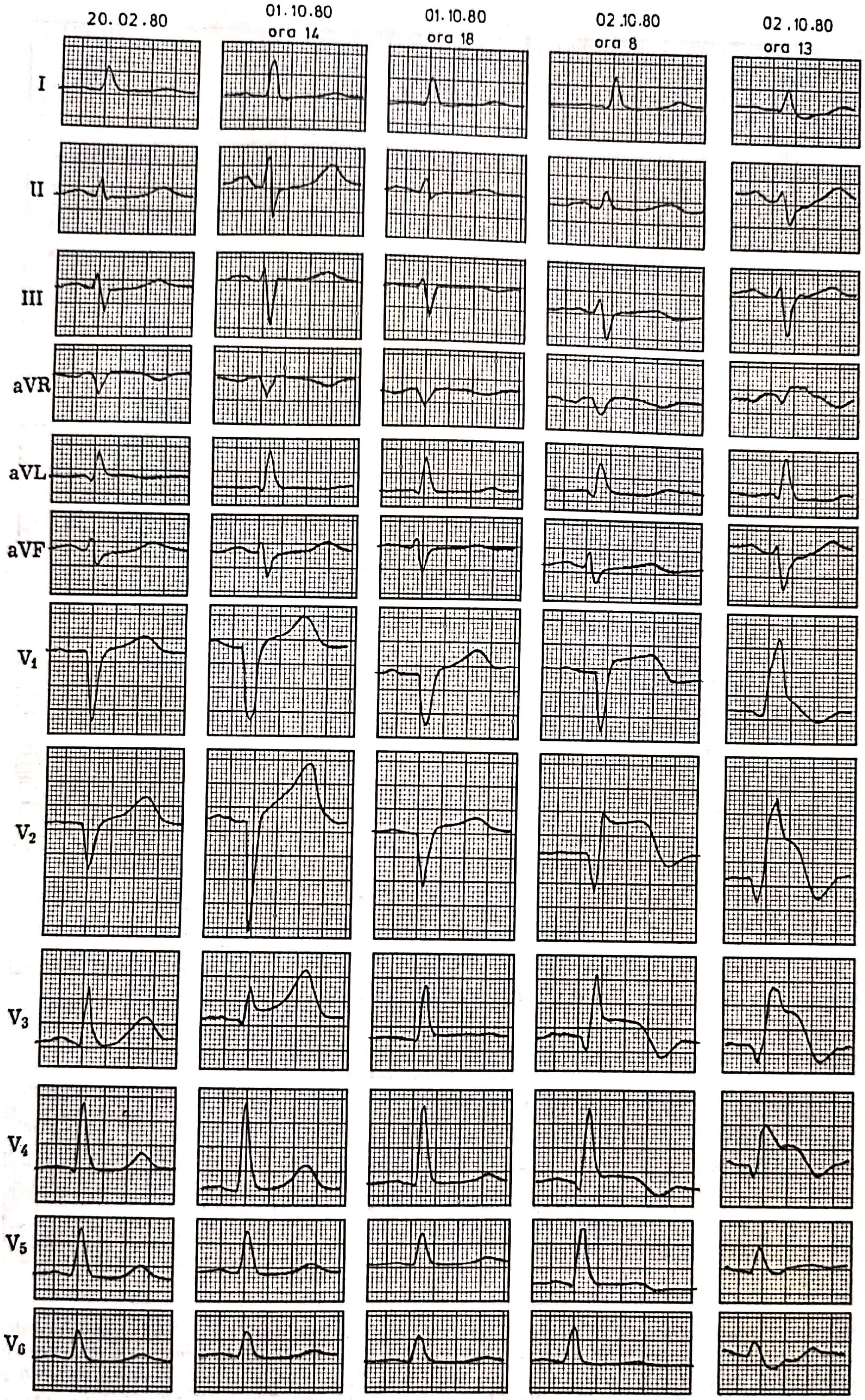
20. 02 .80
01. 10.80 ora 14
01. 10.80 ora 18
02 .10.80 ora 8
02 .10.80 ora 13
I
II
III
aVR
aVL
aVF
V₁
V₂
V₃
V₄
V₅
V₆

Fig. 8.84: *Infarct miocardic anteroseptal vechi şi infarct miocardic acut cu localizare anterioară. Infarctul anteroseptal prezintă o vechime de 5 ani. Controlul efectuat pe data de 20.02.80 obiectivează tipul QS în derivaţiile V_1 şi V_2. După circa 8 luni, infarct miocardic acut cu aceeaşi localizare (supradenivelarea segmentului ST în V_1, V_2) şi extindere la derivaţiile învecinate (V_3, V_4). Se remarcă şi apariţia unui bloc de ramură dreaptă (ultima înregistrare).*

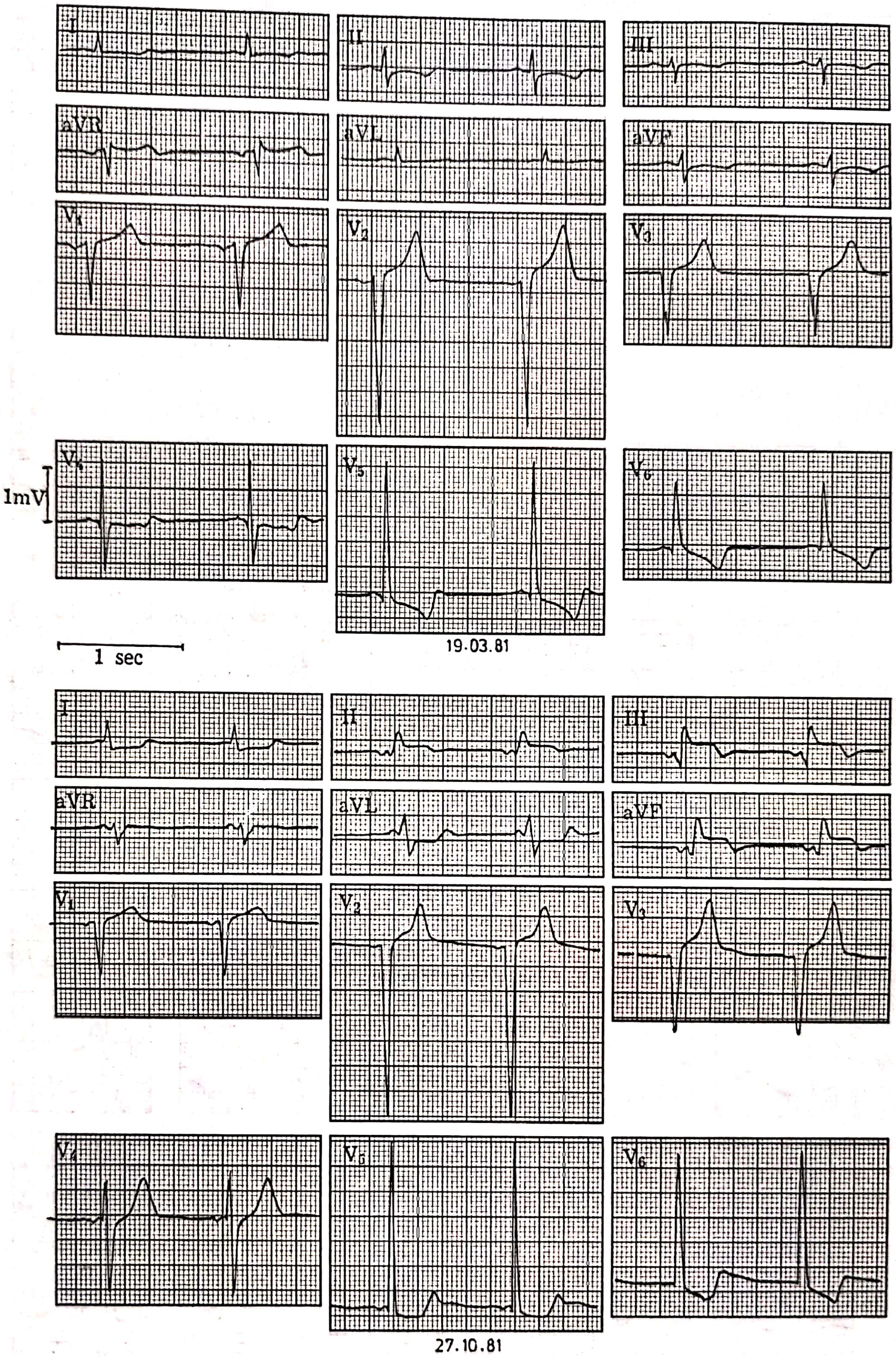
I
II
III
aVR
aVL
aVF
V_1
V_2
V_3
V_4
V_5
V_6
1mV
1 sec
19.03.81
I
II
III
aVR
aVL
aVF
V_1
V_2
V_3
V_4
V_5
V_6
27.10.81

Fig. 8.85 : *Infarct miocardic vechi cu localizare anteroseptală (vechimea : 3 ani) şi infarct miocardic acut cu localizare inferioară. Controlul efectuat pe data de 19.03.81 demonstrează scăderea amplitudinii undei R în V_1 şi V_2, dispariţia undei R în V_3, precum şi criterii electrocardiografice pentru diagnosticul de hipertrofie ventriculară stângă. După circa 7 luni, infarct miocardic acut cu localizare inferioară şi persistenţa semnelor de infarct vechi cu localizare anteroseptală.*

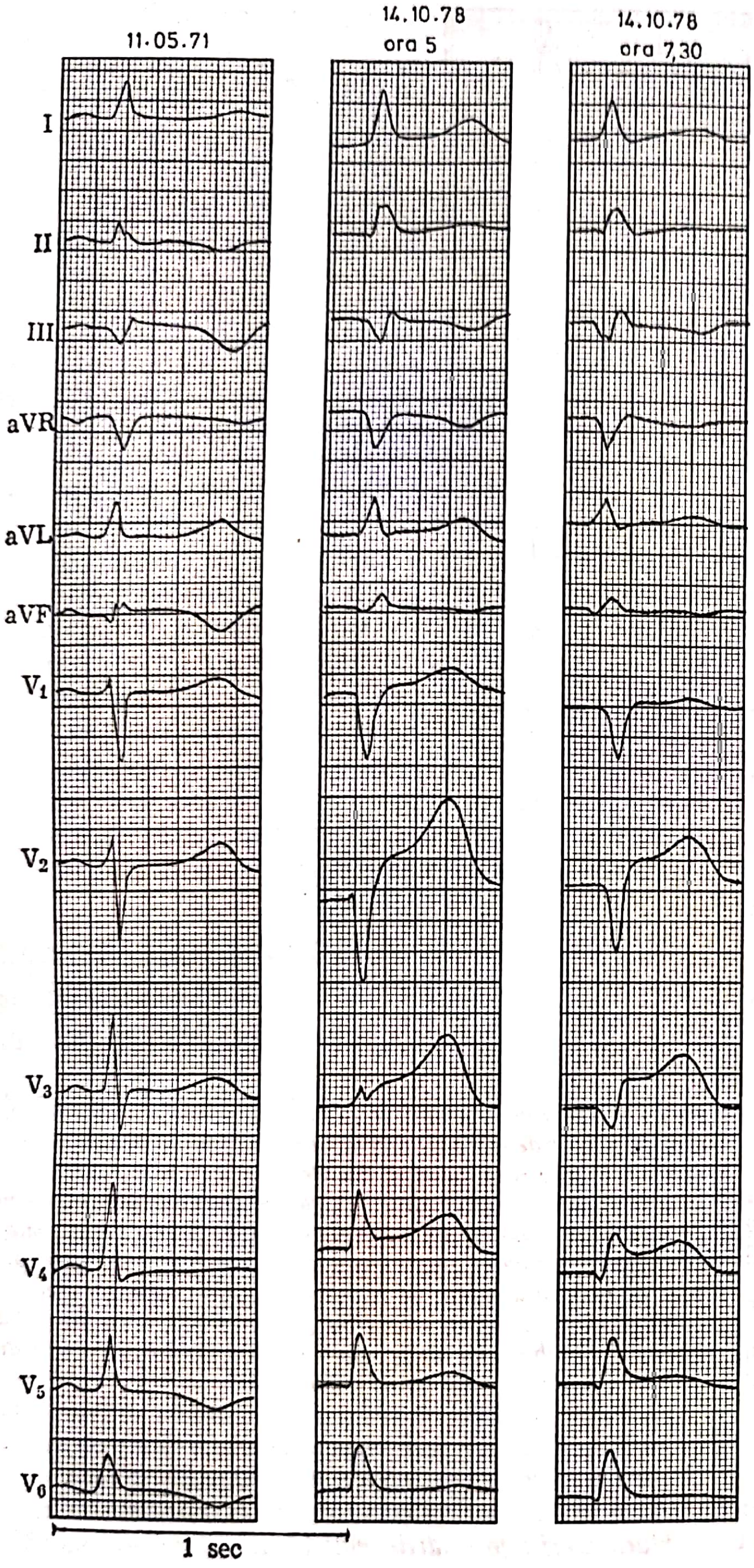

Fig. 8.86: *Infarct miocardic vechi cu localizare infero-laterală (vechimea: 1 an) şi infarct miocardic acut cu localizare anteroseptală. Controlul efectuat pe data de 11.05.71 obiectivează semnele de infarct miocardic infero-lateral. După circa 5 luni, infarct miocardic anteroseptal acut. Persistă şi semnele de infarct miocardic infero-lateral, parţial atenuate.*

anterior poate induce dispariţia semnelor electrocardiografice de infarct miocardic vechi localizat anteroseptal sau inferior (fig. 8.87).

4. *Anularea reciprocă a semnelor electrocardiografice de infarct miocardic.* În cazuri foarte rare, semnele electrocardiogarfice se neutralizează reciproc, deoarece zonele de necroză ale celor două infarcte produc un vector de sumaţie care generează un complex QRS normal. De exemplu, un infarct miocardic acut cu localizare posterioară, subsecvent unui infarct localizat anterior, poate determina reapariţia bruscă a undelor R şi a undelor T pozitive în derivaţiile precordiale.

Blocul peri-infarct

Termenul de bloc peri-infarct, introdus de First SR, Bayley RH şi Bedford DR (1950), postulează prezenţa unei conduceri întârziate şi lente a excitaţiei în ţesutul miocardic adiacent zonei de necroză. Activarea ţesutului relativ normal din jurul zonei de infarct nu se mai produce în direcţie normală endoepicardică, ci în sens tangenţial (Durrer şi colab., 1964). În consecinţă, în derivaţiile orientate spre zona de infarct apare o undă R întârziată şi lentă, care urmează după unda Q patologică, iar durata QRS este uşor crescută. Acest tip de bloc este desemnat cu termenul *bloc peri-infarct focal* (fig. 8.88). Conceptul de bloc peri-infarct a fost ulterior lărgit de Grant RP (1956 şi 1959), care postulează că blocul poate fi situat în unul dintre cele două fascicule ale ramului stâng. Unda Q patologică apare ca urmare a dispariţiei forţelor electrice în zona de necroză, iar unda R tardivă şi lentă (lărgită), ca expresie a unui bloc în fasciculul anterior sau posterior al ramului stâng (hemibloc stâng anterior sau hemibloc stâng posterior). Durata QRS este crescută în 10% din cazuri. Acest tip de bloc este desemnat cu termenul *bloc peri-infarct divizional*. În sfârşit, Cabrera E şi colab. (1959) consideră că, în absenţa unei tulburări de conducere, atât unda Q patologică, cât şi unda R care urmează după aceasta se înscriu regulat, sub froma unor deflexiuni rapide. Dimpotrivă, înscrierea lentă şi aspectul uneori crestat al deflexiunii iniţiale (unda Q patologică) şi a celei potenţial terminale (unda R) este expresia unei activări întârziate şi lente a unor insule viabile de ţesut miocardic, chiar în interiorul zonei de necroză. Cu alte cuvinte, ei postulează că un bloc intrainfarct ar fi răspunzător pentru ambele anomalii.

Criterii de diagnostic electrocardiografic

(Friedberg ChK, 1966; Schamroth L, 1977; Horan LG şi Flowers, 1980; Surawicz B şi Knilans TK, 2001)

Blocul peri-infarct focal

1. Prezenţa criteriilor electrocardiografice de infarct miocardic.
2. Creşterea uşoară a duratei QRS (0.11-0.12 secunde), ca urmare a întârzierii vectorilor terminali.

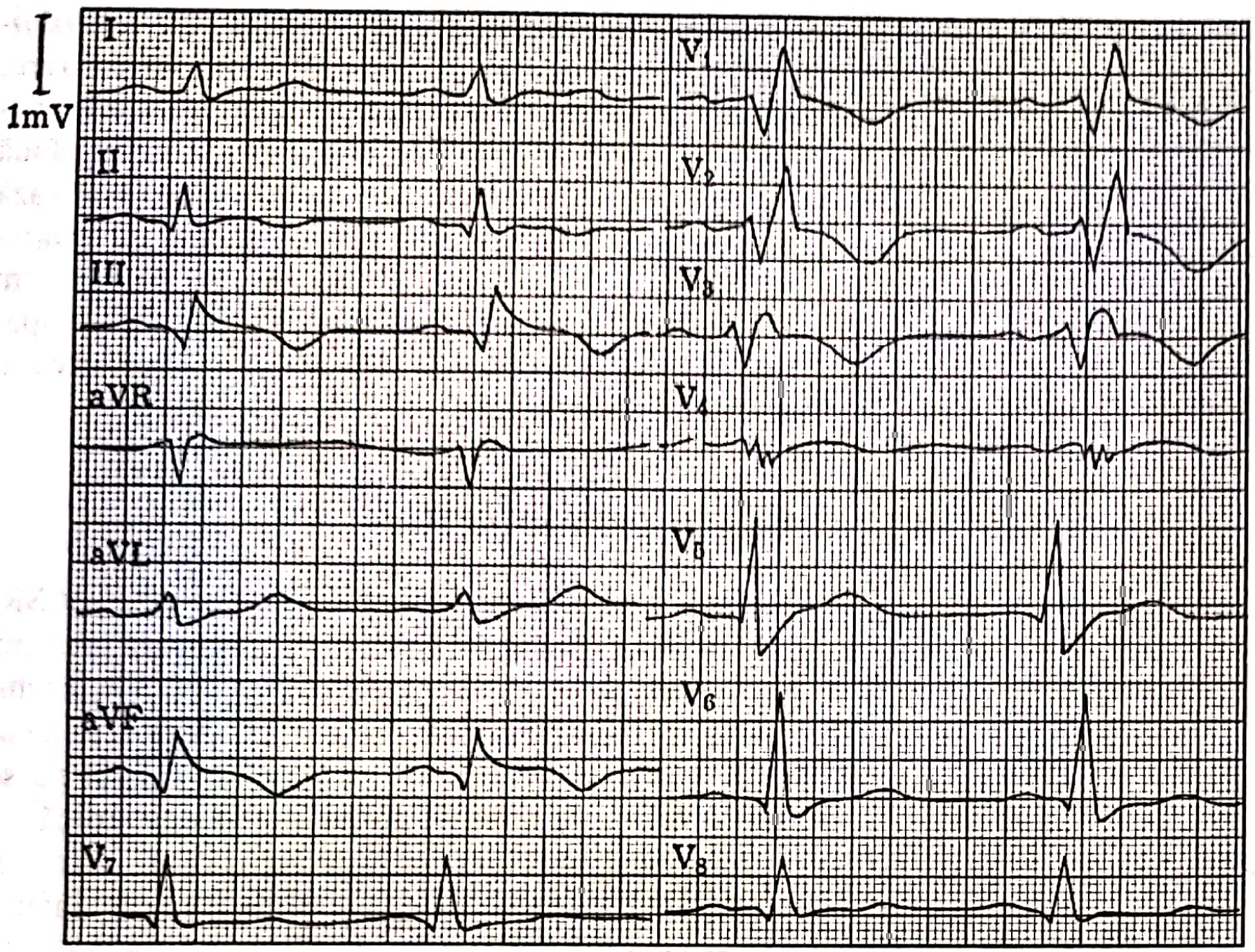

21.01.75

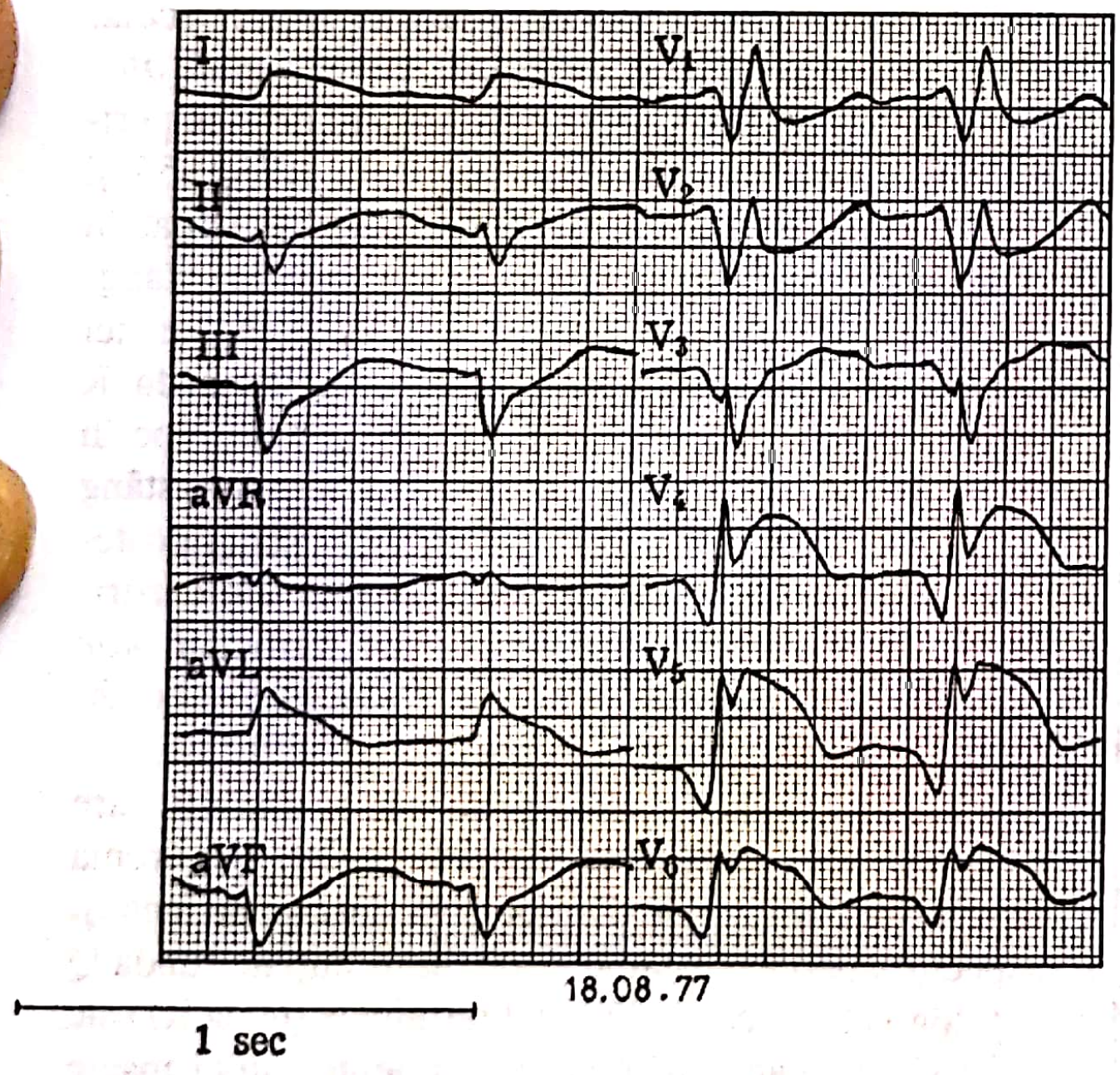

18.08.77

Fig. 8.87: *Infarct miocardic vechi cu localizare postero-inferioară, asociat cu bloc de ramură dreaptă, şi infarct miocardic acut antero-extensiv (confirmare necropsică). Prima înregistrare (21.01.75): infarct miocardic postero-inferior, stadiul cronic stabilizat şi bloc de ramură dreaptă. A doua înregistrare (18.08.77): infarct miocardic anteroextensiv, stadiul supraacut, hemibloc stâng anterior, bloc de ramură dreaptă. Se remarcă dispariţia semnelor electrocardiografice de infarct miocardic postero-inferior, ca urmare a apariţiei hemiblocului stâng anterior, care anulează vectorii de necroză inferioară.*

3. În zona marginală a infarctului, unda Q patologică este urmată de o undă R lărgită şi, uneori, crestată.

Vectorul QRS iniţial al primelor 0.04 secunde (vectorul de necroză miocardică) este orientat dinspre zona de necroză spre zonele miocardice opuse (distale). Vectorul QRS terminal al ultimelor 0.04 secunde (vectorul blocului peri-infarct) este orientat în sens opus, spre epicardul relativ normal din jurul zonei de infarct (fig. 8.88). În consecinţă, unghiul dintre vectorul deflexiunii QRS iniţiale şi cel al deflexiunii QRS terminale este în general mai mare de 100°.

Blocul peri-infarct divizional

Blocul peri-infarct divizional se manifestă sub aspectul unui hemibloc stâng anterior sau posterior, produs de un infarct miocardic acut. Distincţia între blocul peri-infarct divizional şi cel focal se bazează pe următoarele criterii:

1. Blocul peri-infarct divizional se asociază în mod constant cu o axă electrică QRS în plan frontal deviată la stânga şi superior (aproximativ −60°), în infarctul antero-lateral, sau la dreapta şi inferior (+90° sau +100°), în infarctul inferior, în timp ce ÂQRS în blocul peri-infarct focal este nespecifică.

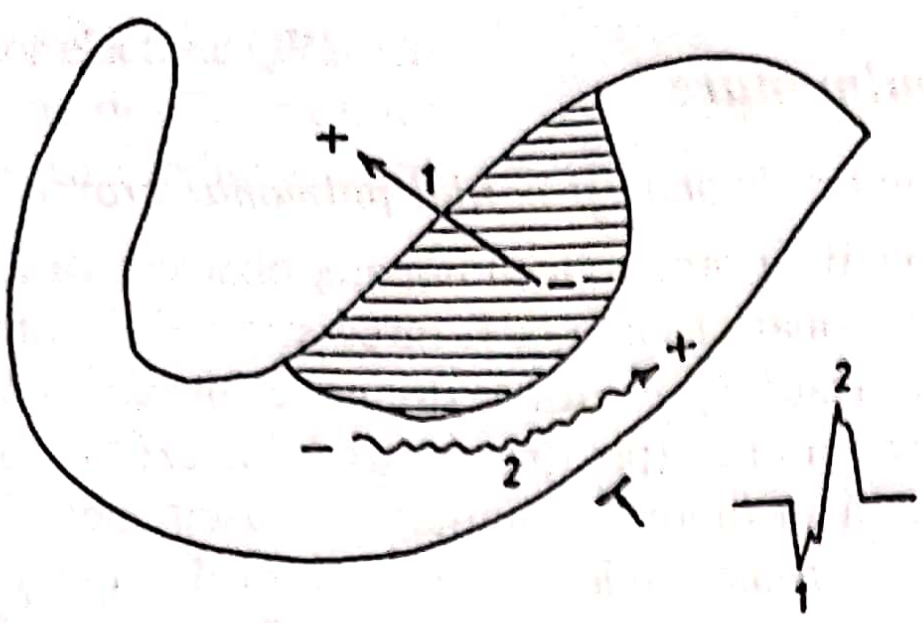

Fig. 8.88: *Reprezentare diagramatică a blocului peri-infarct. Suprafaţa haşurată reprezintă zona de necroză. 1 = vectorul de necroză şi 2 = vectorul blocului peri-infarct (activarea în sens tangenţial a ţesutului miocardic din jurul zonei de necroză).*

2. Blocul peri-infarct divizional apare predominant în infarctul miocardic antero-lateral şi în cel cu localizare inferioară, în timp ce blocul peri-infarct focal poate apărea în oricare tip de infarct, indiferent de sediul acestuia.
3. Blocul peri-infarct focal este reflectat de electrozii orientaţi spre periferia infarctului (zone de infarct subendocardice acoperite de ţesut miocardic relativ normal), în timp ce blocul peri-infarct divizional este reflectat de electrozii orientaţi către centrul infarctului.

Corelaţii anatomice (sensibilitatea şi specificitatea electrocardiogramei în diagnosticul infarctului miocardic)

Acurateţea diagnosticului electrocardiografic de infarct miocardic este influenţată de următorii factori: (1) dimensiunile infarctului, (2) vârsta infarctului (acut sau vechi), (3) gradul extinderii în grosimea peretelui ventricular, (4) localizarea infarctului (anterior, posterior, strict posterior sau lateral), (5) prezenţa sau absenţa unor infarcte multiple, (6) prezenţa sau absenţa hipertrofiei ventriculare stângi, (7) prezenţa sau absenţa tulburărilor de conducere intraventriculare şi (8) disponibilitatea unui număr adecvat de înregistrări electrocardiografice, inclusiv cele efectuate înainte de evenimentul coronarian acut (Chou TC, 1979).

În absenţa tulburărilor de conducere intraventriculare, confruntările anatomo-electrice indică o sensibilitate generală a electrocardiogramei în diagnosticul infarctului miocardic de 55-61%. Dacă infarctul miocardic este acut, sensibilitatea creşte la 75-94%. Dimpotrivă, procentul diagnosticelor fals negative creşte semnificativ în cazul infarctelor vechi. În general, electrocardiograma este mai sensibilă în detectarea infarctelor miocardice cu localizare anterioară decât a celor localizate inferior şi posterior. Infarctele laterale înalte scapă şi mai mult diagnosticului electrocardiografic, chiar dacă sunt în stadiul acut (Duna WJ şi colab., 1956; Paton BC, 1957; Burch GE şi colab., 1958; Woods JD şi colab., 1963; Helfant R, 1976; Savage RM şi colab., 1977). De asemenea, stabilirea exactă a localizării şi extinderii este adesea lipsită de acurateţe, mai ales în cazul infarctelor vechi şi/sau în prezenţa hipertrofiei ventriculare stângi. În infarctele miocardice transmurale, la periferia infarctului, zona de necroză se extinde de cele mai multe ori subendocardic. În consecinţă, în derivaţiile adiacente celor în care se constată unde Q patologice apar numai modificări ST-T, deşi zona de necroză este mult mai extinsă.

În condiţiile utilizării criteriilor clasice (undă Q patologică sau tip QS), confruntările anatomo-electrice indică o incidenţă a diagnosticelor fals pozitive de infarct miocardic în circa 30% din cazuri (Gunnar RM şi colab., 1967; Hoffman I şi colab., 1974). Valoarea diagnostică a undelor Q patologice nu este aceeaşi pentru diferitele derivaţii sau combinaţii de derivaţii electrocardiografice. Astfel, undele Q ≥ 0.04 secunde în derivaţiile inferioare (II, III, aVF), septale (V_1, V_2) sau în cele anterioare (V_3, V_4), fără alte criterii de infarct miocardic, sunt asociate cu o incidenţă de 46% a diagnosticelor fals pozitive. Dimpotrivă, undele Q ≥ 0.04 secunde în derivaţiile laterale (V_5, V_6) sau cu mai multe localizări (de exemplu, DIII, aVF cu unde Q adiţionale în alte derivaţii) se asociază cu o incidenţă de numai 4% a diagnosticelor fals pozitive. Prin urmare, distribuţia „laterală" sau „combinată" a undelor Q anormale reprezintă un indicator mult mai sensibil al necrozei miocardice decât undele Q limitate la derivaţiile V_1-V_2, V_3-V_4 sau DIII-aVF (Horan LG şi colab., 1971; Horan LG şi Flowers NC, 1972).

Corelaţia cu angiografia coronariană şi ventriculograma

O obstrucţie completă a unuia sau mai multora dintre cele trei ramuri principale (artera interventriculară anterioară, circumflexa stângă şi coronara dreaptă) se asociază în 71% din cazuri cu unde Q patologice, sugestive pentru un infarct miocardic. Pe de altă parte, electrocardiograma poate fi normală chiar în prezenţa unor obstrucţii coronariene severe şi extensive. Astfel, aspectul electrocardiografic este normal la 16% dintre bolnavii cu leziuni triplu-vasculare semnificative şi la 4% dintre cei cu obstrucţie completă sau aproape completă a uneia sau mai multora dintre cele trei ramuri principale. În multe dintre aceste cazuri, s-a putut obiectiva o circulaţie colaterală foarte bine dezvoltată, considerată răspunzătoare pentru absenţa anomaliilor electrocardiografice (Martinez Rios MA şi colab., 1970; Benchimol A şi colab., 1973).

La bolnavii cu boală coronariană semnificativă – obstrucţie ≥ 75% (fără cardiopatii asociate, hipertrofie ventriculară stângă sau tulburări de conducere intraventriculare) –, evidenţa electrocardiografică a unui infarct miocardic transmural indică cu acurateţe prezenţa şi sediul asinergiei ventriculare în 85-95% din cazuri. Undele Q patologice în derivaţiile precordiale se asociază în mod constant cu asinergia peretelui anterior al ventriculului stâng, în timp ce incidenţa asinergiei peretelui inferior este ceva mai redusă la bolnavii cu unde Q anormale în derivaţiile inferioare. Cu cât undele Q anormale sunt prezente într-un număr mai mare de derivaţii precordiale, cu atât gradul tulburărilor de cinetică parietală ventriculară stângă este mai sever. De asemenea, prezenţa supradenivelării segmentului ST cu inversiunea undei T la un infarct miocardic vechi reprezintă un indicator că asinergia ventriculară este mai severă şi mai extinsă. La bolnavii cu leziuni coronariene semnificative, însă cu absenţa undelor Q patologice, incidenţa asinergiei ventriculare este de 20-25%, iar gradul acesteia este mai uşor (Williams RA şi colab., 1973 ; Miller RR şi colab., 1974 ; Bodenheimer şi colab., 1975).

Diagnostic diferenţial

Undele Q patologice, mai ales în prezenţa modificărilor ST-T, reprezintă constatări electrocardiografice tipice la bolnavii cu infarct miocardic. Însă anomalii similare pot fi constatate şi în alte cardiopatii organice (pseudoinfarcte). De aceea, atunci când informaţiile clilnice nu sunt disponibile sau nu sunt luate în consideraţie, interpretarea izolată a electrocardiogramei poate conduce la grave erori de diagnostic.

Hipertrofiile ventriculare

Hipertrofia ventriculară stângă

În hipertrofia ventriculară stângă apar frecvent complexe ventriculare de tip QS în derivaţiile precordiale drepte (V_1, V_2) sau absenţa progresiunii undei R de la V_1 la V_4, ceea ce sugerează un infarct miocardic anteroseptal. Anomaliile secundare de repolarizare ventriculară din aceste derivaţii (supradenivelarea segmentului ST) pot fi interpretate în mod eronat ca expresie a unui curent de leziune. Aspectul electrocardiografic descris mai sus este probabil consecinţa unui proces de fibroză miocardică sau a unei tulburări de conducere intraventriculare. Înregistrarea derivaţiilor V_3 şi V_4 cu un spaţiu intercostal mai jos se soldează cu apariţia unor unde R iniţiale, spre deosebire de infarctul miocardic în care aspectul QS sau QR persistă.

Hipertrofia ventriculară dreaptă

În hipertrofia ventriculară dreaptă poate apărea tipul QR cu inversiunea undei T în derivaţiile precordiale drepte, ca urmare a unei depolarizări anormale a septului interventricular. Depolarizarea septală normală orientată de la stânga la dreapta este inversată, iar forţele electrice septale drepte devin potenţialul dominant. Însă modificările electrocardiografice din derivaţiile precordiale drepte se asociază cu alte semne electrocardiografice sugestive pentru diagnosticul de hipertrofie ventriculară dreaptă : deviaţie anormală la dreapta a axei electrice QRS, creşterea amplitudinii undei R în V_1, V_2 şi a adâncimii undei S în V_5, V_6.

Boli pulmonare

Emfizemul pulmonar şi cordul pulmonar cronic

La bolnavii cu bronhopneumopatie obstructivă cronică şi cord pulmonar cronic pot fi înregistrate deflexiuni de tip QS în derivaţiile precordiale drepte, ca urmare a deplasării verticale a inimii (poziţia electrodului explorator devine superioară în raport cu inima). De asemenea, în cordul pulmonar cronic, undele T se inversează în derivaţiile V_1, V_2 şi V_3. Aceste aspecte sugerează diagnosticul de infarct miocardic anteroseptal. Însă aplicarea electrodului explorator cu un spaţiu intercostal mai jos se soldează cu normalizarea parţială a complexului QRS. Pentru diagnosticul de bronhopneumopatie obstructivă cronică şi cord pulmonar cronic mai pledează : asocierea cu unde P de aspect „pulmonar", deviaţia dreaptă a axei QRS, reducerea amplitudinii complexelor QRS, unde S adânci în DI, DII, DIII (tip $S_1S_2S_3$), unde S adânci în V_5, V_6 cu raportul $R/S < 1$.

Pneumotoraxul

Bolnavii cu pneumotorax stâng (spontan sau artificial) prezintă adesea un tip electrocardiografic QS în derivaţiile precordiale, ca urmare a deplasării şi rotaţiei inimii şi interpoziţiei de aer între inimă şi peretele toracic. În caz de pneumotorax (atât cel stâng, cât şi cel drept) mai pot apărea : deplasarea la dreapta a axei electrice QRS în plan frontal, reducerea voltajului QRS şi inversiunea undei T în derivaţiile membrelor şi precordiale.

Embolia pulmonară

Embolia pulmonară poate simula la examenul electrocardiografic un infarct miocardic cu localizare inferioară : unde Q anormale, asociate uneori cu modificări ST-T, în derivaţiile DIII şi aVF. Aceste anomalii sunt atribuite dilataţiei ventriculului drept şi rotaţiei orare a inimii în jurul axului longitudinal. Suprafaţa septală dreaptă fiind orientată superior, forţele electrice iniţiale ale depolarizării septale sunt orientate de asemenea superior, încât se înscrie o undă Q în DIII şi aVF. Spre deosebire de infarctul miocardic inferior, undele Q apar rareori în DII.

Embolia pulmonară poate simula uneori şi un infarct miocardic anterior : tip QS sau unde Q patologice în V_1, V_2 şi V_3, asociate cu o uşoară supradenivelare a segmentului ST şi inversiunea undei T. Diagnosticul corect impune cunoaşterea datelor clinice.

Cardiomiopatii

Cardiomiopatiile primitive

În cardiomiopatiile primitive, mai ales în cele hipertrofice obstructive, apar unde Q anormale în derivaţiile I, V_4, V_5 şi V_6 ca expresie a hipertrofiei septale. Cu o incidenţă mai mică, undele Q patologice pot apărea şi în cardiomiopatiile primitive neobstructive. În acest caz, orientarea anormală a forţelor electrice QRS iniţiale este condiţionată de prezenţa unor zone de fibroză miocardică sau a leziunilor microscopice care induc apariţia unor tulburări de conducere.

Cardiomiopatiile secundare

În cardiomiopatiile secundare pot apărea unde Q anormale ca urmare a înlocuirii miocardului prin ţesut fibrotic sau alt tip de ţesut inert din punct de vedere electric. Aspecte de pseudoinfarct se pot constata în miocardită, amiloidoză, sclerodermie, distrofie musculară progresivă, ataxie Friedreich, tumori cardiace etc.

Tulburări de conducere

Blocul de ramură stâng

În blocul de ramură stâng, chiar în absenţa infarctului miocardic, se poate înregistra în derivaţiile V_1-V_4 un aspect QS sau lipsa progresiunii undelor R. Supradenivelarea segmentului ST de tip secundar din derivaţiile precordiale drepte, asociată cu o deflexiune de tip QS poate sugera un fals aspect de infarct miocardic acut. Tipul QS se mai poate înregistra în DII, DIII şi aVF (aspect de pseudoinfarct inferior).

Hemiblocul stâng anterior

În hemiblocul stâng anterior, orientarea inferioară a vectorilor QRS iniţiali poate determina apariţia unor unde Q anormale în derivaţiile precordiale drepte şi mijlocii, ceea ce sugerează un infarct miocardic anterior. Dacă electrodul explorator este aplicat cu un spaţiu intercostal mai jos, tipul qRS este înlocuit cu o deflexiune RS.

Sindromul WPW

În sindromul WPW tip A poate apărea un aspect de pseudoinfarct inferior (DII, DIII, aVF) sau lateral (DI, aVL). În sindromul WPW tip B poate apărea un aspect de pseudoinfarct inferior (DII, DIII, aVF) sau anteroseptal (V_1, V_2). Aceste aspecte sunt condiţionate de orientarea vectorilor QRS iniţiali generaţi de zona de preexcitaţie.

Hemoragiile cerebrale

În hemoragiile cerebrale, mai ales în cele subarahnoidiene, apar frecvent: supra- sau subdenivelarea segmentului ST, unde T ample şi largi (pozitive sau negative), alungirea intervalului Q-T, unde U ample. Mai rar, se constată apariţia unor unde Q patologice sau tipul QS. Cauzele puse în discuţie sunt: (1) tulburări ale tonusului vegetativ, care induc alteraţiuni ale repolarizării ventriculare (funcţionale sau prin leziuni anatomice), (2) hemoragii subendocardice şi (3) procese de miocitoliză focală.

Contuziile cardiace

Consecutiv traumatismelor toracice pot apărea hemoragii sau necroze miocardice de grade variate. Electrocardiografic se constată modificări ST-T nespecifice şi, uneori, aspecte de infarct miocardic.

Hiperkaliemia

Hiperkaliemia majoră (în jurul a 9 mEq/l) poate simula un infarct miocardic acut, ca urmare a supradenivelării marcate a segmentului ST, mai ales în derivaţiile precordiale. Corectarea tulburării electrolitice înlătură anomalia electrocardiografică. Mecanismul constă în apariţia unui „curent dializabil de leziune” condiţionat de modificarea majoră a raportului potasiu intracelular/potasiu extracelular (Levine HD şi colab., 1956).

Prolapsul de valvă mitrală

În prolapsul de valvă mitrală (sindromul clicului sistolic) pot apărea unde Q anormale, care simulează un infarct miocardic anterior sau inferior în prezenţa unei arteriograme coronariene normale (Tuqan şi colab., 1975).

Pericardita acută

În primele zile de evoluţie a unei pericardite se constată o supradenivelare difuză a segmentului ST, prezentă în toate derivaţiile orientate spre suprafaţa epicardică a ventriculelor. Fac excepţie numai derivaţiile aVR şi, uneori, V_1 şi III. În infarctul miocardic, supradenivelarea segmentului ST este mai localizată şi se asociază cu modificări de tip reciproc (subdenivelare ST) în derivaţiile opuse.

Modificări electrocardiografice postconversie electrică

Uneori, imediat după aplicarea şocului electric extern pentru conversia în ritm sinusal a unei aritmii cardiace, poate apărea o supradenivelare majoră a segmentului ST, care simulează un infarct miocardic în stadiul supraacut, în derivaţiile orientate spre suprafaţa epicardică a ventriculelor. În derivaţiile opuse apar modificări de tip reciproc. Durata anomaliei electrocardiografice este de câteva minute (fig. 8.89 şi 8.90). Mecanismul constă, probabil, în perturbarea temporară a transportului ionic în zonele subepicardice.

Diagnosticul infarctului miocardic în prezenţa tulburărilor de conducere intraventriculare

Infarctul miocardic în prezenţa blocului de ramură dreaptă

În blocul de ramură dreaptă, orientarea vectorilor QRS iniţiali nu este modificată. În consecinţă, prezenţa unui bloc de ramură dreaptă nu influenţează undele Q patologice din infarctul miocardic, care sunt generate de modificarea

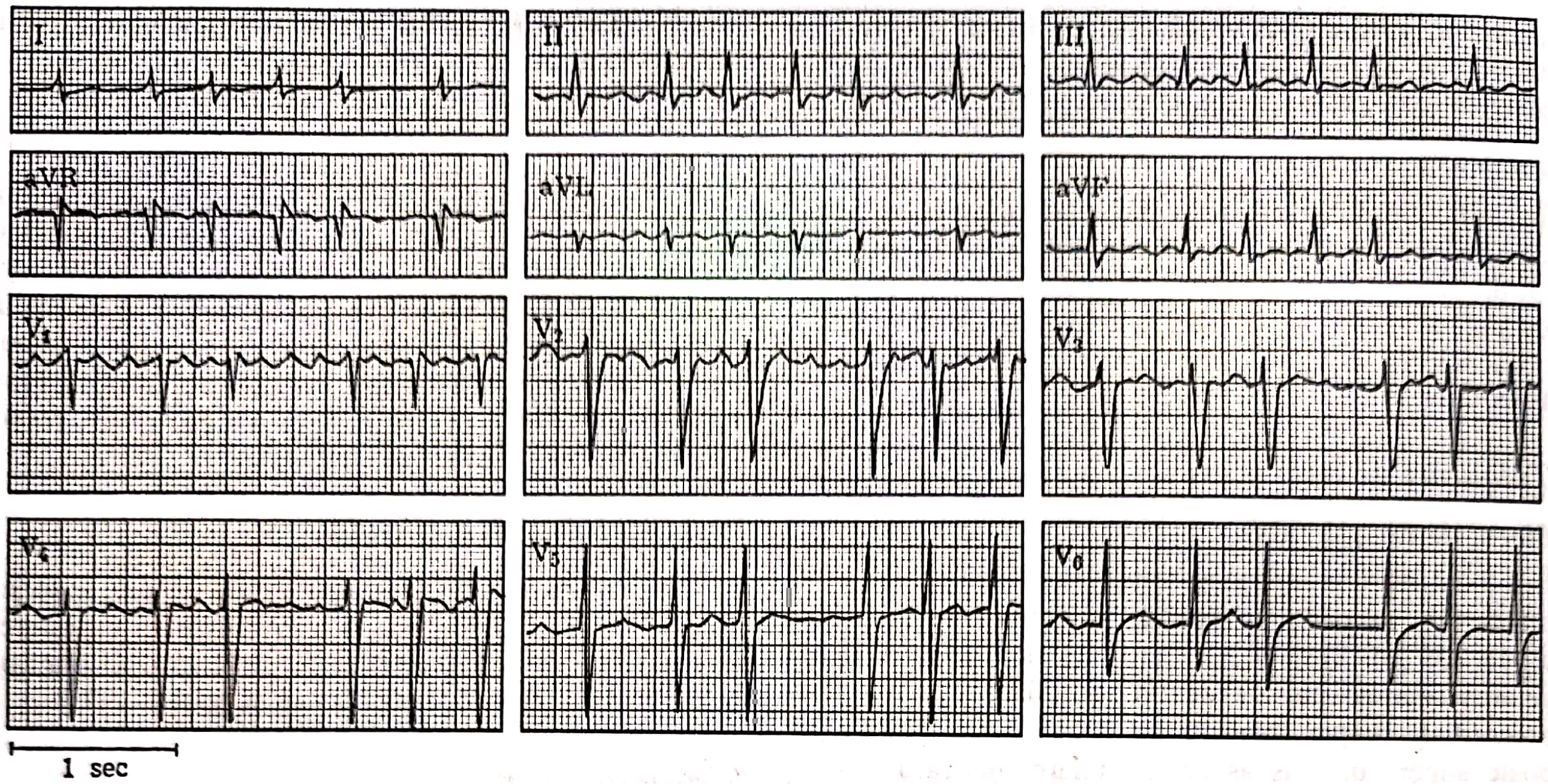
I
II
III
aVR
aVL
aVF
V1
V2
V3
V4
V5
V6
1 sec

Fig. 8.89 : *Flutter atrial cu conducere AV variabilă (vezi şi fig. 8.90).*

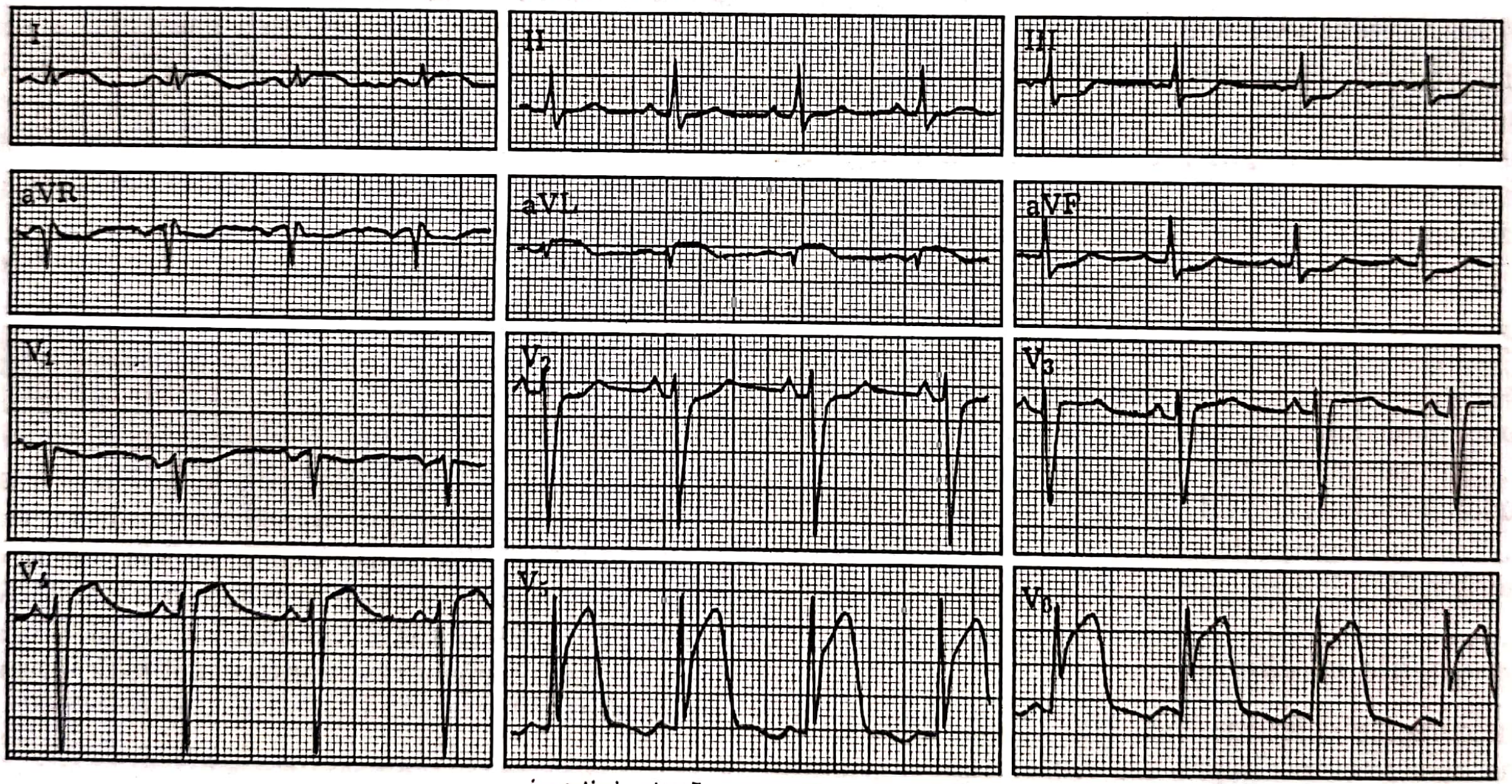
I
II
III
aVR
aVL
aVF
V1
V2
V3
V4
V5
V6

imediat după conversie electrică

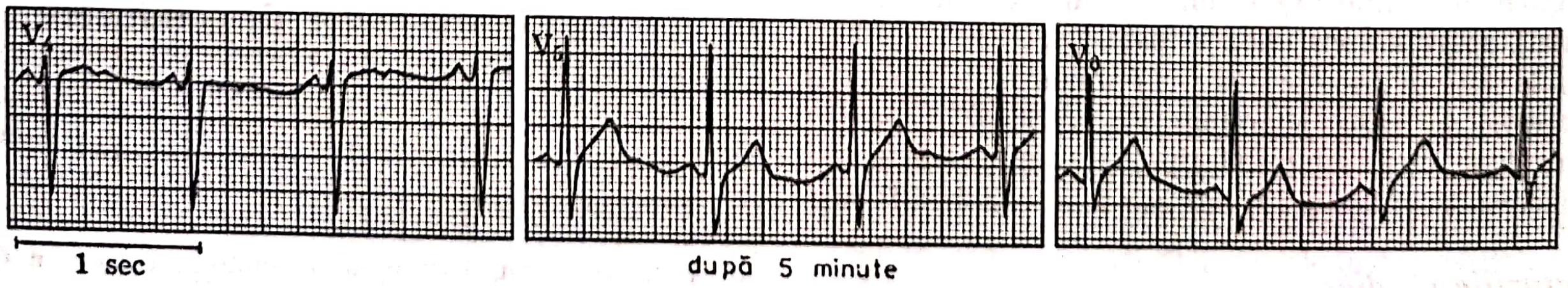
V1
V4
V6
1 sec

după 5 minute

Fig. 8.90 : *Acelaşi bolnav ca în fig. 8.89. Imediat după conversia electrică în ritm sinusal, se constată supradenivelarea majoră a segmentului ST în DI, aVL, V_4, V_5 şi V_6. După 5 minute, aspect electrocardiografic normal.*

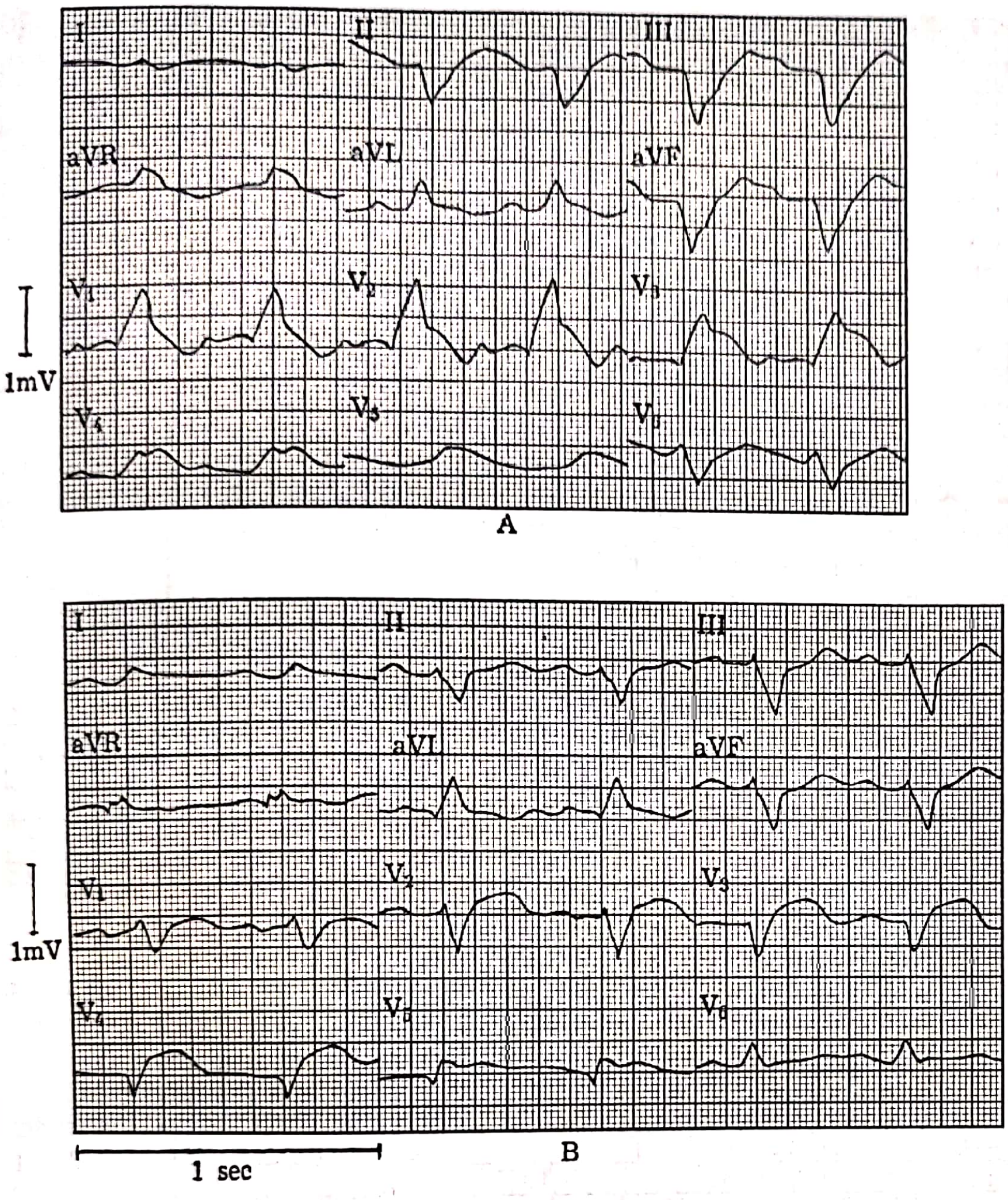

Fig. 8.91: *A. Infarct miocardic cu localizare anterioară stadiul acut, bloc de ramură dreaptă şi hemibloc stâng anterior. B. Aspectul electrocardiografic după dispariţia blocului de ramură dreaptă: infarct miocardic cu localizare anterioară, stadiul acut şi hemibloc stâng anterior.*

forţelor electrice QRS iniţiale (fig. 8.91 şi 8.92). Infarctul miocardic poate fi recunoscut în prezenţa blocului de ramură dreaptă, chiar dacă acesta coexistă cu un hemibloc stâng anterior sau posterior. Unica excepţie este reprezentată de infarctul miocardic strict posterior, care determină orientarea anterioară şi la dreapta a forţelor electrice QRS terminale, ca şi blocul de ramură dreaptă. În consecinţă, în ambele situaţii, în derivaţia V_1 se înregistrează potenţiale predominant pozitive şi diagnosticul devine foarte dificil.

Confruntările anatomo-electrice atestă că sensibilitatea electrocardiogramei în diagnosticul infarctului miocardic asociat cu bloc de ramură dreaptă este de 72%, deci comparabilă cu cea pentru infarctul miocardic necomplicat. La cazurile fără evidenţă anatomică de infarct miocardic, 25% dintre electrocardiogramele cu bloc de ramură dreaptă prezintă unde $Q \geq 0.04$ secunde, susceptibile de un diagnostic fals pozitiv de infarct miocardic. Cele mai multe dintre acestea prezintă şi hipertrofie ventriculară dreaptă (Horan LG şi colab., 1970 şi 1971).

Infarctul miocardic în prezenţa blocului de ramură stângă

În blocul de ramură stângă, modificarea secvenţei procesului de activare ventriculară determină modificări majore în orientarea atât a vectorilor QRS iniţiali, cât şi a celor terminali. În consecinţă, în prezenţa blocului de ramură stângă, diagnosticul de infarct miocardic devine foarte dificil. Criteriile convenţionale de diagnostic nu mai sunt aplicabile. După cum se va menţiona (vezi capitolul 22), în blocul de ramură stângă activarea septală se produce de la dreapta la stânga. Forţele electrice QRS iniţiale sunt orientate în sus şi la stânga şi, în consecinţă, apar unde Q anormale sau deflexiuni de tip QS în derivaţiile precordiale drepte. Prin urmare, dispariţia undelor R în derivaţiile precordiale drepte şi chiar mijlocii nu mai poate fi interpretată ca un semn de infarct miocardic anterior. Corelaţiile anatomo-electrice atestă că în blocul de ramură stângă incidenţa tipului QS în V_1-V_4 este de 35% la bolnavii cu infarct şi de 40% la cei fără infarct miocardic (Horan LG şi colab., 1970).

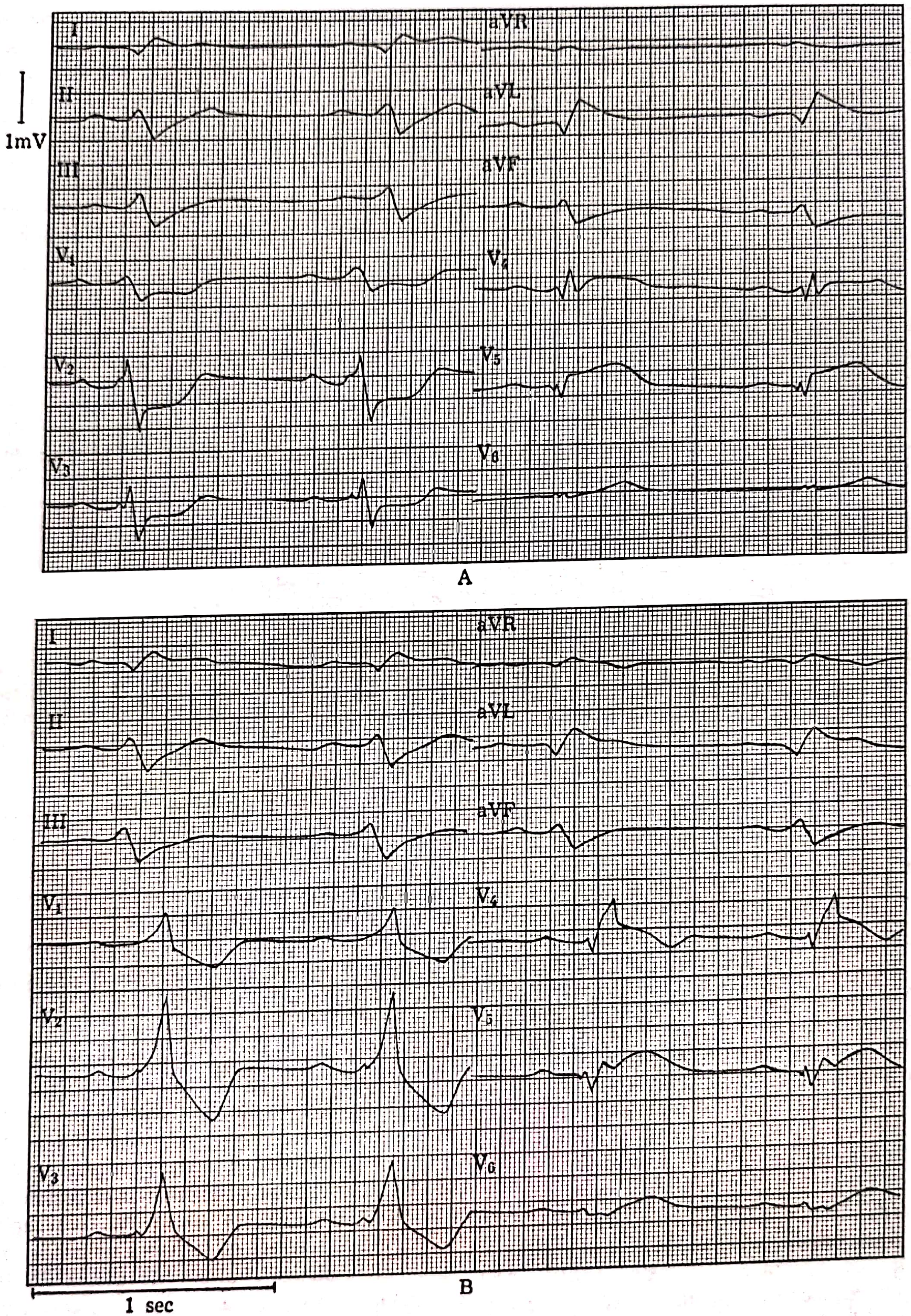
I
II
III
V1
V2
V3
aVR
aVL
aVF
V4
V5
V6
1mV
A
I
II
III
V1
V2
V3
aVR
aVL
aVF
V4
V5
V6
B
1 sec

Fig. 8.92: *A. Infarct miocardic cu localizare antero-laterală şi posterioară, stadiul acut. B. După instalarea blocului de ramură dreaptă se observă persistenţa semnelor electrocardiografice de infarct miocardic.*

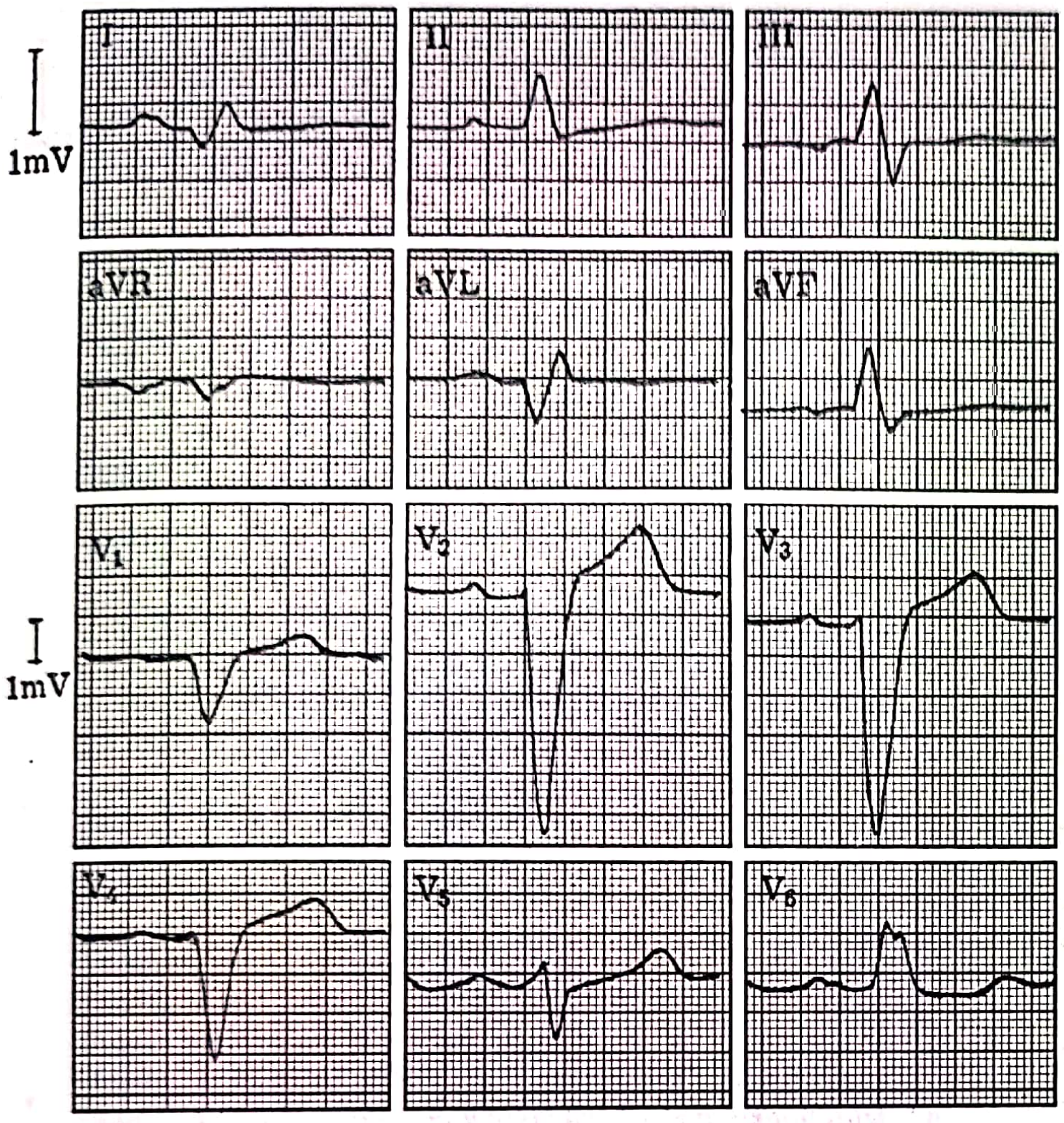

Fig. 8.93: *Bloc de ramură stângă complet şi infarct miocardic. Se remarcă prezenţa unor unde Q cu durata de 0.06 secunde în DI şi aVL.*

Au fost propuse următoarele criterii pentru detectarea infarctului miocardic în prezenţa blocului de ramură stângă:

1. Unde Q ≥ 0.04 secunde în DI, V_5 şi V_6.
2. Lipsa progresiunii undei R în derivaţiile precordiale drepte şi mijlocii.
3. Incizură precoce pe unda S (undă S crestată precoce) la dreapta zonei de tranziţie (de regulă V_3, V_4).
4. Incizură tardivă şi largă pe unda S (undă S crestată tardiv) la dreapta zonei de tranziţie (de regulă V_3, V_4).
5. Tip rSR' în derivaţiile I, V_5 şi V_6.
6. Tip RS în derivaţiile precordiale stângi.
7. Tip QS cu aspect în „W" în DII, DIII şi aVF.
8. Modificări ST-T primare.

(Cabrera E şi Friedland C, 1953; Chapman MG şi Pearce ML, 1957; Besoain-Santander M şi Gomez-Ebenspergner G, 1960; Scott RC, 1962 şi 1965; Sodi-Pallares D şi colab., 1963; Norris RM şi Croxon MS, 1970; Schamroth L, 1977; Chou Tc., 1979; Surawicz B şi Knilans TK, 2001)

(1) În blocul de ramură stângă, orientarea de la dreapta la stânga a forţelor electrice QRS iniţiale determină în mod constant absenţa undelor Q în DI, aVL, V_5 şi V_6. De aceea, în prezenţa blocului de ramură stângă, apariţia undelor Q în aceste derivaţii este interpretată ca fiind cel mai sigur criteriu de infarct miocardic. Însă, numai o durată a undelor Q ≥ 0.04 secunde reprezintă un criteriu de certitudine (fig. 8.93). Acest aspect electrocardiografic apare mai ales în infarctele masive ale septului interventricular, cu dispariţia forţelor electrice septale iniţiale. Potenţialele generate de ventriculul drept devin astfel manifeste sub forma unor unde Q patologice în DI, aVL, V_5 şi V_6. Însă acelaşi aspect poate apărea şi ca urmare a unui infarct miocardic antero-lateral asociat blocului de ramură stângă (Chou TC, 1979). Prin urmare, localizarea exactă a infarctului miocardic în prezenţa blocului de ramură stângă asociat cu unde Q anormale în DI, aVL, V_5 şi V_6 nu se poate face.

(2) Lipsa progresiunii undelor R în derivaţiile precordiale drepte, în prezenţa blocului de ramură stângă, poate reprezenta un indiciu de infarct masiv al septului deoarece forţele electrice ale ventriculului drept, orientate anterior şi la dreapta, devin anormale. Însă acest criteriu se soldează cu o incidenţă foarte crescută a diagnosticelor fals pozitive de infarct miocardic (Scott RC, 1965).

(3) Prezenţa unei incizuri pe unda S sau pe deflexiunea QS în derivaţiile precordiale imediat la dreapta zonei de tranziţie (de regulă în V_3 şi V_4) a fost interpretată drept un criteriu de infarct miocardic anteroseptal la bolnavii cu bloc de ramură stângă. Incizura apare fie foarte precoce, pe ramul descendent al undei S sau a deflexiunii QS (la circa 0.03 secunde după începutul complexului QRS), fie, mai tardiv, pe ramul ascendent al undei S sau a deflexiunii QS (în acest caz, durata incizurii trebuie să depăşească 0.05 secunde). Acest criteriu se soldează cu o sensibilitate de 25%. Incidenţa rezultatelor fals pozitive este de circa 8% (Scott RC, 1965).

(4) Tipurile rSR' în DI, V_5 şi V_6 şi RS în derivaţiile precordiale stângi sunt lipsite de specificitate (Scott RC, 1965).

(5) Tipul QS cu aspect în „W" în derivaţiile inferioare (II, III şi aVF) prezintă o specificitate înaltă pentru diagnosticul de infarct miocardic cu localizare inferioară în prezenţa blocului de ramură stângă (Horan LG şi colab., 1970) – fig. 8.94. Însă unii cercetători au observat acelaşi aspect chiar atunci când localizarea infarctului era alta decât cea inferioară (Rhoads DV şi colab., 1961; Scott RC, 1965).

(6) Modificările ST-T primare. În blocul de ramură stângă necomplicat, vectorii ST şi T prezintă aceeaşi orientare şi sunt de sens opus faţă de deflexiunea principală a complexului QRS (modificări secundare ST-T). În consecinţă, în derivaţiile în care complexul QRS este predominant negativ, segmentul ST apare supradenivelat şi unda T pozitivă, în timp ce în derivaţiile în care complexul QRS este predominant pozitiv segmentul ST apare subdenivelat şi unda T negativă. Deoarece alteraţiunile ST-T secundare sunt foarte marcate, anomaliile ST-T primare adiţionale nu pot fi de regulă identificate. Dacă sunt însă prezente, ele reprezintă un indiciu foarte puternic

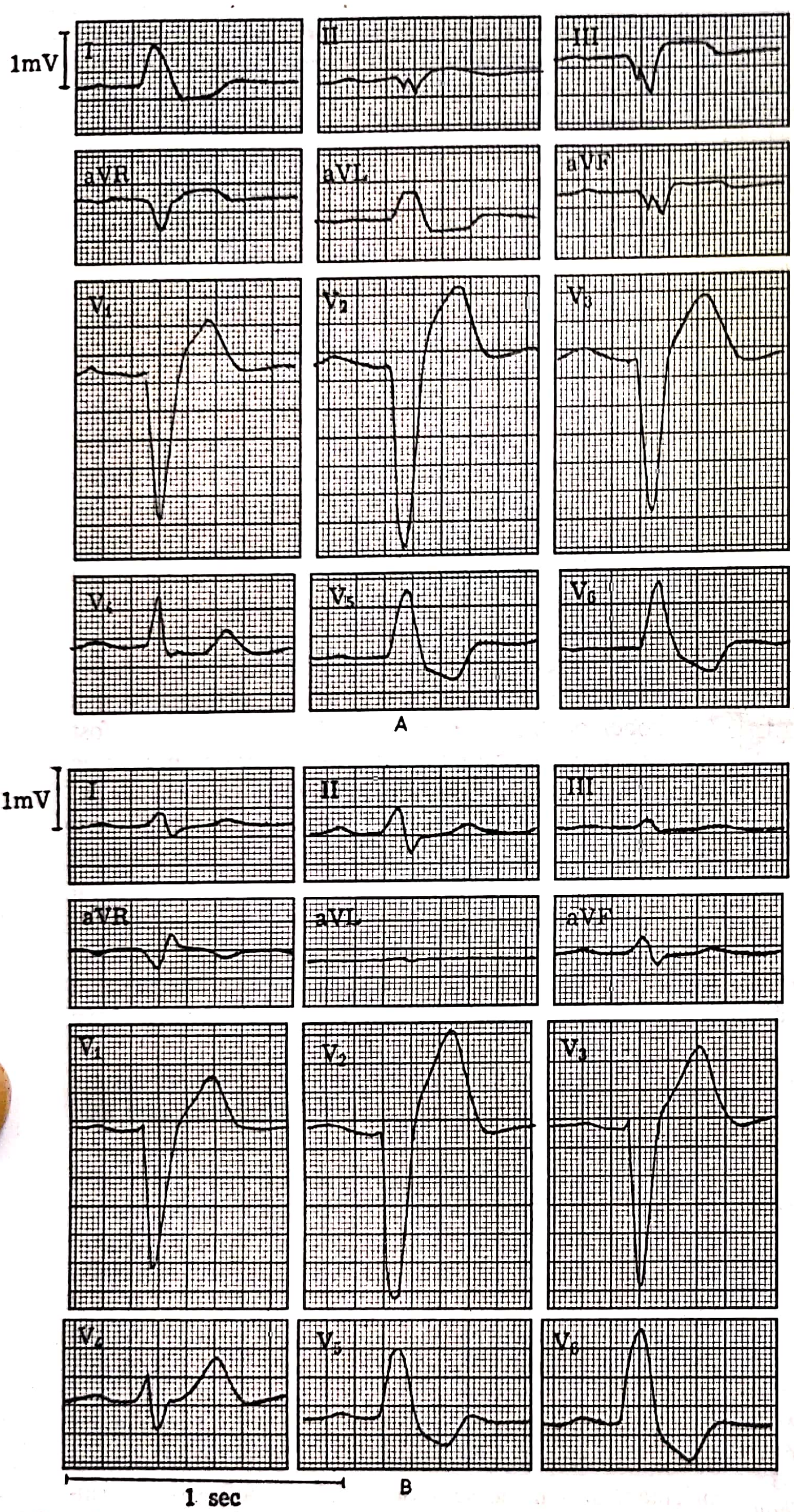

Fig. 8.94: *A. Bloc de ramură stângă cu infarct miocardic acut cu localizare inferioară. B. Control după un an.*

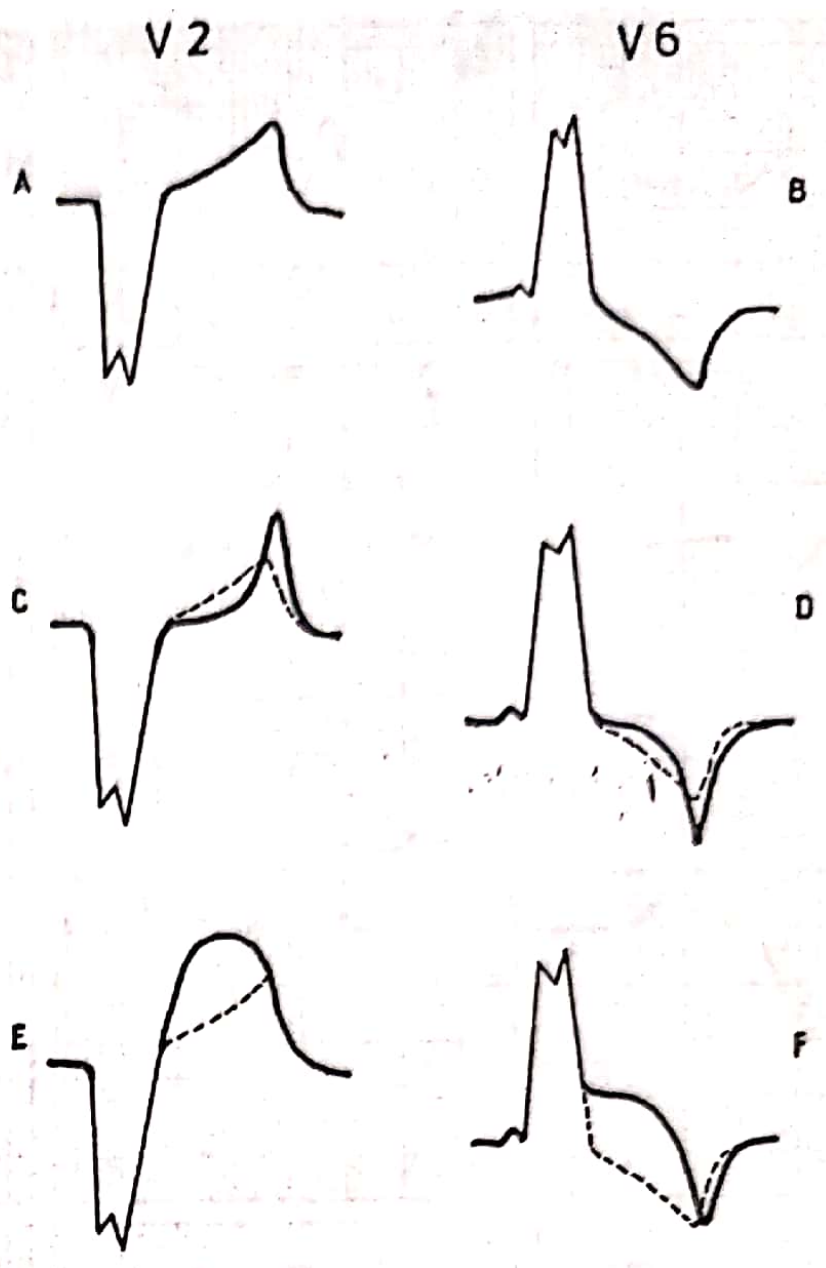

Fig. 8.95: *Diagramele A şi B: aspectul segmentului ST şi undei T în blocul de ramură stângă necomplicat. Diagramele C şi D: efectele ischemiei miocardice asupra segmentului ST şi undei T în blocul de ramură stângă. Diagramele E şi F: efectele unui infarct miocardic anterior asupra segmentului ST şi undei T în blocul de ramură stângă (după Schamroth L, 1977).*

de infarct miocardic. Principalele alteraţiuni primare de repolarizare ventriculară care sugerează un infarct miocardic acut în prezenţa blocului de ramură stângă sunt (fig. 8.95): (a) deplasarea segmentului ST în acelaşi sens cu deflexiunea principală a complexului QRS, (b) supradenivelare foarte marcată a segmentului ST în V_1 şi V_2 – peste 8 mm sau jumătate din amplitudinea undei T – în absenţa administrării digitalei (criteriu foarte specific, dar lipsit de sensibilitate), (c) segment ST convex în sus şi rotunjit, urmat de undă T negativă şi simetrică (Besoain-Santander M şi Gomez-Ebensperguer G, 1960; Schamroth L, 1977; Chou TC, 1979; Csapo G, 1980). În fig. 8.96 prezentăm un exemplu de bloc de ramură stângă cu modificări primare de repolarizare ventriculară care exprimă un infarct miocardic asociat.

Infarctul miocardic în prezenţa hemiblocului stâng anterior

Hemiblocul stâng anterior poate masca semnele electrocardiografice de infarct miocardic inferior (fig. 8.87) sau anteroseptal. Vectorul iniţial al hemiblocului stâng anterior, orientat la dreapta şi inferior, tinde să se opună vectorului QRS iniţial orientat superior (vectorul primelor 0.04 secunde) al infarctului miocardic inferior şi, în consecinţă, anulează sau modifică unda Q de necroză. În mod similar, vectorul QRS iniţial al hemiblocului stâng anterior se opune vectorului QRS iniţial orientat la stânga şi posterior (vectorul primelor 0.04 secunde) al infarctului miocardic anteroseptal (Castellanos A jr şi colab., 1971; Altieri P şi Schaal SF, 1973).

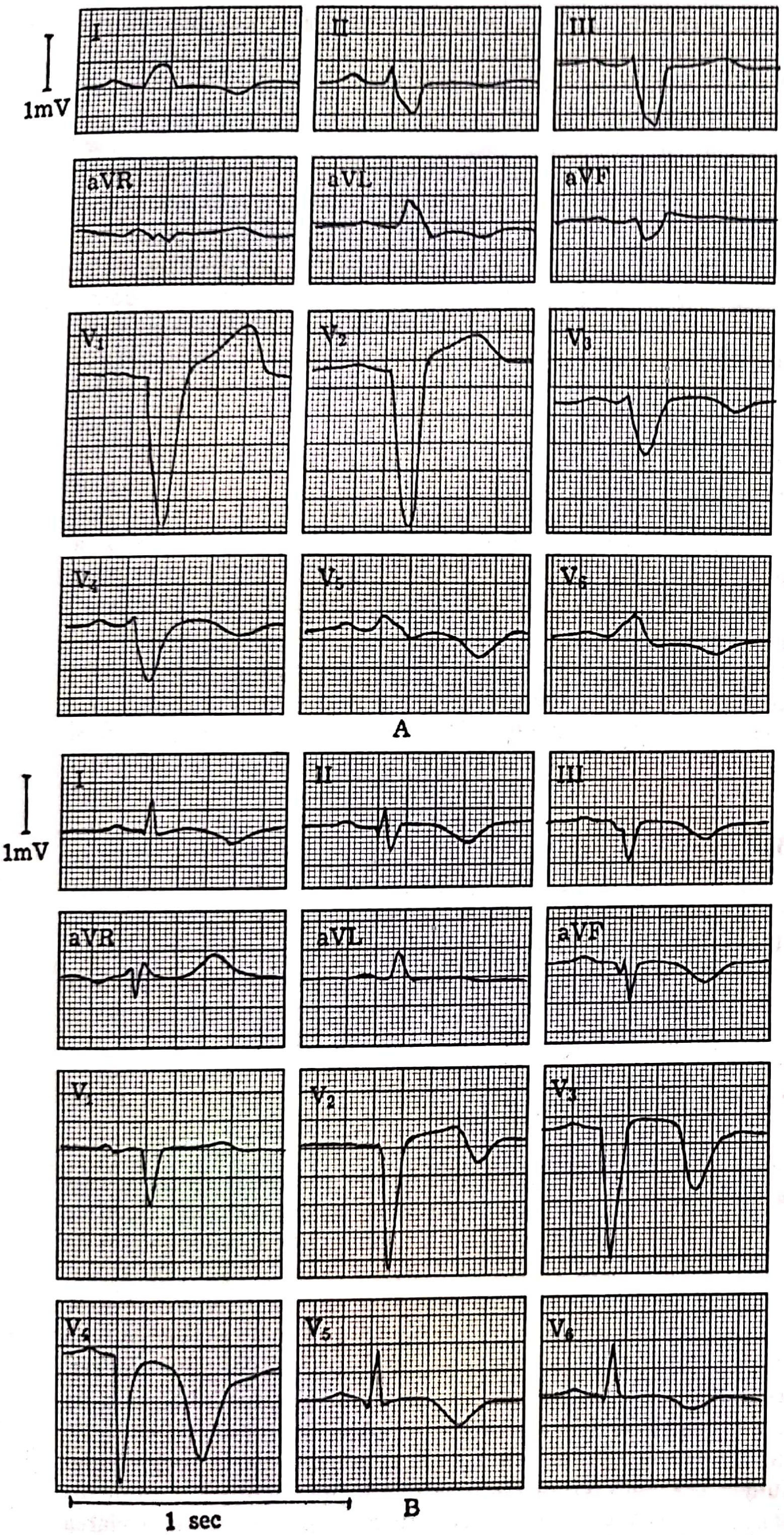

Fig. 8.96: *Bloc de ramură stângă asociat cu un infarct miocardic localizat anterior. A. Se remarcă modificările primare de repolarizare ventriculară în prezenţa blocului de ramură stângă: segment ST pe linia de zero, convex în sus şi rotunjit, urmat de undă T negativă şi simetrică în V_3, V_4, V_5 şi V_6. B. După 10 zile de la debutul clinic al infarctului, se produce dispariţia blocului de ramură stângă şi apariţia aspectului tipic de infarct miocardic cu localizare anterioară. Prezenţa blocului de ramură stângă a mascat semnele electrocardiografice de infarct.*

Infarctul miocardic în prezenţa sindromului WPW

După cum s-a menţionat în acest capitol, sindromul WPW poate simula un infarct miocardic (vezi „Diagnosticul diferenţial al infarctului miocardic"). Uneori însă, sindromul WPW se poate asocia cu un infarct miocardic şi, în acest caz, modifică în mod semnificativ prezentarea electrocardiografică a acestuia.

Vectorul undei delta modifică forţele QRS iniţiale. În consecinţă, sindromul WPW poate masca vectorul de necroză (primele 0.04 secunde) al infarctului miocardic, dacă vectorul undei delta este de sens opus vectorului de necroză (Wolff L şi Richman JL, 1953; Sodi-Pallares D şi colab., 1963; Schamroth L şi Lapinski GB, 1972; Schamroth L, 1977).

Infarctul miocardic inferior. Dacă vectorul undei delta este orientat în plan frontal în jos şi la dreapta (între +90° şi +100°), va anula vectorul de necroză orientat superior şi la stânga al infarctului miocardic inferior. În consecinţă, unda Q din DII, DIII şi aVF poate dispărea sau poate fi micşorată.

Infarctul miocardic antero-lateral. Dacă vectorul undei delta este orientat în plan frontal superior şi la stânga (între –30° şi –70°), va anula vectorul de necroză orientat în jos şi la dreapta al infarctului miocardic antero-lateral. În consecinţă, unda Q din DI şi aVL poate dispărea sau poate fi micşorată.

Infarctul miocardic anteroseptal. Dacă vectorul unei delta este orientat anterior (preexcitaţia peretelui ventricular posterior, de regulă tipul A al sindromului WPW), apar deflexiuni pozitive în derivaţiile V_1-V_4. Acestea pot determina dispariţia undelor Q patologice din derivaţiile precordiale drepte ale infarctului miocardic anteroseptal. Diagnosticul poate fi totuşi sugerat de scăderea amplitudinii undelor R între V_1 şi V_2 sau V_3 şi V_4 şi/sau de prezenţa unor modificări primare de repolarizare ventriculară.

Modificări primare de repolarizare ventriculară. Sindromul de preexcitaţie se însoţeşte de alteraţiuni secundare ST-T, ca urmare a modificării secvenţei procesului de depolarizare. Aceste alteraţiuni secundare de repolarizare ventriculară sunt exprimate prin deviaţia segmentului ST şi, uneori, şi a undei T, în sens opus deflexiunii dominante a complexului QRS. Cu cât gradul de preexcitaţie (unda delta) este mai mare, cu atât anomaliile ST-T secundare sunt mai pronunţate. Asocierea unor modificări ST-T primare adiţionale poate reprezenta unicul semn electrocardiografic de infarct miocardic: (1) deviaţia segmentului ST în acelaşi sens cu deflexiunea dominantă a complexului QRS, (2) segment

ST convex în sus şi (3) undă T negativă, ascuţită şi simetrică.

În general, este dificil de precizat cu certitudine diagnosticul de infarct miocardic în prezenţa sindromului WPW. Diagnosticul se bazează în primul rând pe apariţia semnelor electrocardiografice de leziune şi ischemie (modificări primare ST-T) cu un tablou clinic sugestiv de infarct miocardic. Dacă sindromul WPW este intermitent, diagnosticul de infarct miocardic devine mai evident pe complexele QRS fără undă delta.

Creşterea efectelor electrocardiografice ale infarctului miocardic. În unele cazuri, forţele electrice produse de preexcitaţia ventriculară se pot suma cu forţele electrice ale infarctului miocardic, dacă sunt orientate în aceeaşi direcţie. În mod teoretic, efectele electrocardiografice ale infarctului miocardic vor creşte în următoarele circumstanţe: (1) infarct miocardic posterior asociat cu sindrom WPW tip A (vectorul undei delta, orientat anterior, se sumează cu vectorul de necroză orientat tot anterior), (2) orientarea la stânga a axului electric al undei delta în prezenţa unui infarct miocardic inferior, (3) orientarea la dreapta a axului electric al undei delta în prezenţa unui infarct miocardic localizat antero-lateral şi (4) orientarea posterioară a axului electric al undei delta în prezenţa unui infarct miocardic localizat anteroseptal.

Diagnosticul infarctului miocardic la bolnavii cu stimulator cardiac artificial

Diagnosticul de infarct miocardic la bolnavii cu stimulator (pacemaker) cardiac artificial este foarte dificil, ca urmare a secvenţei anormale de activare ventriculară. Dacă stimulatorul este de tip „demand", aspectul de infarct miocardic poate apărea pe complexele QRS spontane. În general, diagnosticul de infarct miocardic se bazează pe alteraţiunile ST-T primare, deoarece complexul QRS nu se modifică în mod semnificativ. Diagnosticul este mult uşurat dacă dispunem de o electrocardiogramă anterioară apariţiei accidentului coronarian acut (fig. 8.97).

Anevrismul ventricular

Din punct de vedere anatomic, anevrismul ventricular se defineşte ca protruzia unei zone localizate din suprafaţa externă a ventriculului însoţită de o protruzie corespunzătoare a cavităţii ventriculare. Evidenţa cineventriculografică este reprezentată printr-o dischinezie sau expansiuni sistolice paradoxale şi localizate ale peretelui ventricular. Cei mai mulţi cercetători interpretează ca semn electrocardiografic de anevrism ventricular persistenţa supradenivelării segmentului ST mai mult decât o lună după debutul infarctului miocardic acut. Mecanismul electrofiziologic probabil constă în apariţia unui curent de leziune la joncţiunea dintre anevrism şi ţesutul miocardic normal. În timpul sistolei ventriculare se produce o expansiune spre exterior a anevrismului, în timp ce restul ventriculului se deplasează către centrul cavităţii ventriculare. Această mişcare paradoxală produce o tensiune excesivă la joncţiunea dintre cele două zone ale ventriculului, cu apariţia unor modificări electrofiziologice tip „leziune electrică" în miocardul situat la periferia anevrismului.

Corelaţiile anatomo-electrice atestă că electrocardiograma prezintă o sensibilitate înaltă în detectarea anevrismului ventricular, mai ales a celui cu localizare anterioară. Însă, până în prezent, nu există date suficiente pentru evaluarea specificităţii supradenivelării persistente a segmentului ST ca indicator al unui anevrism constituit anatomic. Datele din literatură pot fi rezumate după cum urmează: (1) 79% dintre bolnavii cu anevrism anterior şi 50% dintre cei cu anevrism inferior prezintă o supradenivelare persistentă a segmentului ST, (2) anevrismul este cu atât mai extins cu cât undele Q patologice sunt prezente în mai multe derivaţii, (3) localizarea electrocardiografică a infarctului se corelează foarte bine cu sediul anevrismului, (4) durata complexului QRS se corelează bine cu „vârsta" anevrismului, (5) nu există o corelaţie între gradul supradenivelării segmentului ST şi dimensiunile anevrismului şi (6) efortul induce la o parte dintre bolnavi o creştere a gradului supradenivelării segmentului ST (Gorlin R şi colab., 1967; Cokkinos DV şi colab., 1971; Dubnow MH şi colab., 1975). Bolnavii cu anevrism ventricular prezintă o incidenţă crescută a aritmiilor ventriculare, cel mai adesea tahicardie ventriculară. După anverismectomie se constată descreşterea duratei complexului QRS, creşterea amplitudinii undelor R, reducerea numărului de derivaţii cu unde Q patologice (uneori dispariţia acestora), descreşterea gradului supradenivelării segmentului ST şi chiar dispariţia acesteia în circa 1/3 din cazuri (Cokkinos DV şi colab., 1971).

Infarctul auricular

Diagnosticul electrocardiografic de infarct auricular este dificil, ca urmare a amplitudinii reduse a forţelor electrice ale depolarizării atriale şi a suprapunerii potenţialelor de repolarizare atrială cu forţele electrice QRS. De aceea, deşi datele din literatură raportează o incidenţă de 1-17% a infarctului auricular la bolnavii cu infarct miocardic, în condiţii clinice, diagnosticul este formulat mult mai rar, deoarece criteriile de diagnostic electrocardiografic nu sunt încă suficient de precise. Au fost propuse următoarele criterii de diagnostic: (1) supradenivelarea segmentului PQ (care reprezintă o parte a segmentului PT_a), cu modificări reciproce în derivaţiile opuse, (2) subdenivelarea segmentului PQ ≥ 1.0 mm, de tip orizontal şi care formează un unghi net cu unda P, (3) unde P ample, crestate, cu aspect în „M" sau în „W", care apar în cursul unui episod coronarian acut, şi (4) apariţia unei aritmii atriale (extrasistole atriale, tahicardie atrială, fibrilaţie sau flutter atrial, pauză sau oprire sinusală) în cursul evoluţiei unui infarct miocardic acut (fig. 8.98). În general, diagnosticul

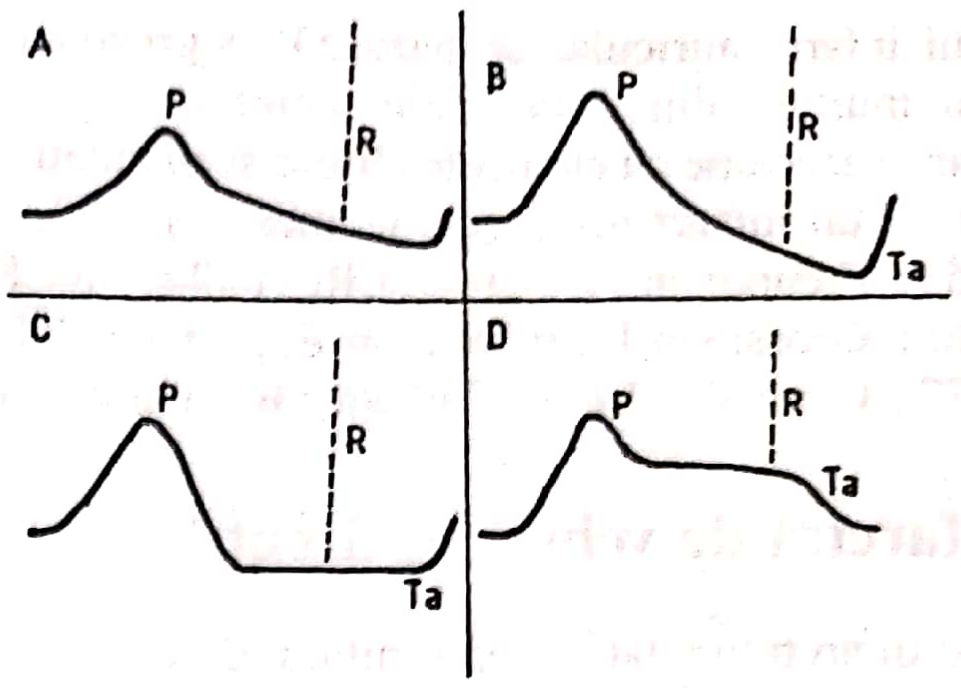

Fig. 8.98: *Diagramele undelor P şi T_a. A. Aspect normal. B. Aspect normal în condiţii de tahicardie: creşterea amplitudinii undei P şi subdenivelare minimă, cu panta ascendentă a segmentului PQ. C. Infarct atrial: creşterea amplitudinii undei P şi subdenivelare de tip orizontal a segmentului PQ, care formează un unghi net cu unda P. D. Infarct atrial: creşterea amplitudinii undei P şi supradenivelarea segmentului PQ. Poziţia complexului QRS este indicată de liniile întrerupte (după Schamroth L, 1977).*

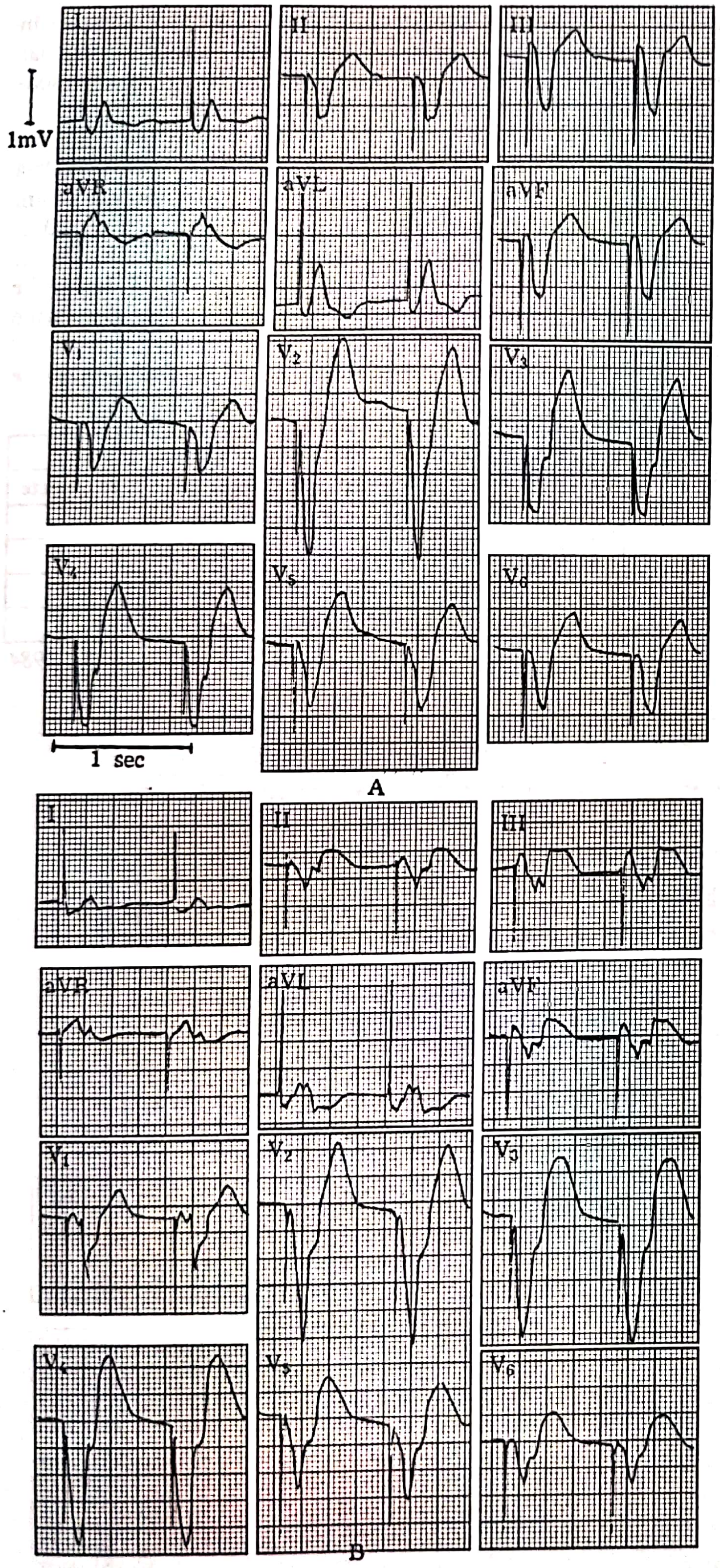

Fig. 8.97: *Infarct miocardic acut cu localizare inferioară (confirmare necropsică) în condiţiile unui stimulator cardiac artificial. A. Înainte de instalarea infarctului. B. După instalarea infarctului, se remarcă supradenivelarea convexă în sus a segmentului ST în DII, DIII şi aVF, cu imagine de tip reciproc în DI şi aVL. Se observă, de asemenea, reducerea amplitudinii şi creşterea complexului QRS în DII, DIII şi aVF.*

unui infarct auricular se bazează pe prezenţa unuia sau mai multora dintre criteriile menţionate mai sus, care apar în asociaţie cu elemente clinice şi enzimatice sugestive pentru un infarct miocardic (James TN şi Geoghegan T, 1953 ; Freundlich J şi Sereno LR, 1959 ; Liu CK şi colab., 1961 ; Grossman JL şi Delman AJ, 1969 ; Schamroth L, 1977 ; Chou TC, 1979 ; Surawicz B şi Knilans TK, 2001).

Infarctul de ventricul drept

Atât infarctul izolat al ventriculului drept, cât şi asocierea infarctului de ventricul drept la infarctul miocardic inferior se produc adeseori (14-36% din cazuri).

Deşi mici regiuni de ventricul drept pot fi interesate atât în infarctele postero-inferioare, cât şi în cele anterioare, în mod egal, foarte rar un infarct semnificativ al ventriculului drept se produce concomitent cu infarctul miocardic anterior.

Diagnosticul ECG de infarct al ventriculului drept trebuie să pornească de la cunoaşterea morfologiei normale a ECG în precordialele drepte la persoanele fără antecedente cardiovasculare (tabel 8.11).

Segmentul ST este izoelectric în 100% din cazuri în derivaţiile precordiale V$_{3R}$-V$_{6R}$ (după Saito K, 1993), iar unda T este negativă, asimetrică la majoritatea persoanelor normale (79-88%).

Unda Q (cu durată ≥ 0,04 s şi amplitudine egală sau peste 75% din unda R pe care o precedă) nu apare niciodată în derivaţia V$_{3R}$ la persoanele normale, dar se poate întâlni în procente variabile în V$_{4R}$, V$_{5R}$, şi V$_{6R}$ la 5, 20 şi respectiv 51% dintre persoanele normale (Saito K, 1993).

Modificările ECG vor fi analizate atât în derivaţiile convenţionale (neconcludente), cât şi în derivaţiile

Tabel 8.11 : *Aspecte ECG întâlnite în precordialele drepte la persoane normale*

Derivaţia	Aspecte ECG			
	rS	rSr'	QS sau QR	Alte aspecte
V3R	100%	Niciodată	Niciodată	-
V4R	91.4 %	6%	2.4%	-
V5R	67%	17%	9.7%	6%
V6R	45.1%	19.5%	25.6%	9.7%

după Morgera T şi colab., 1984

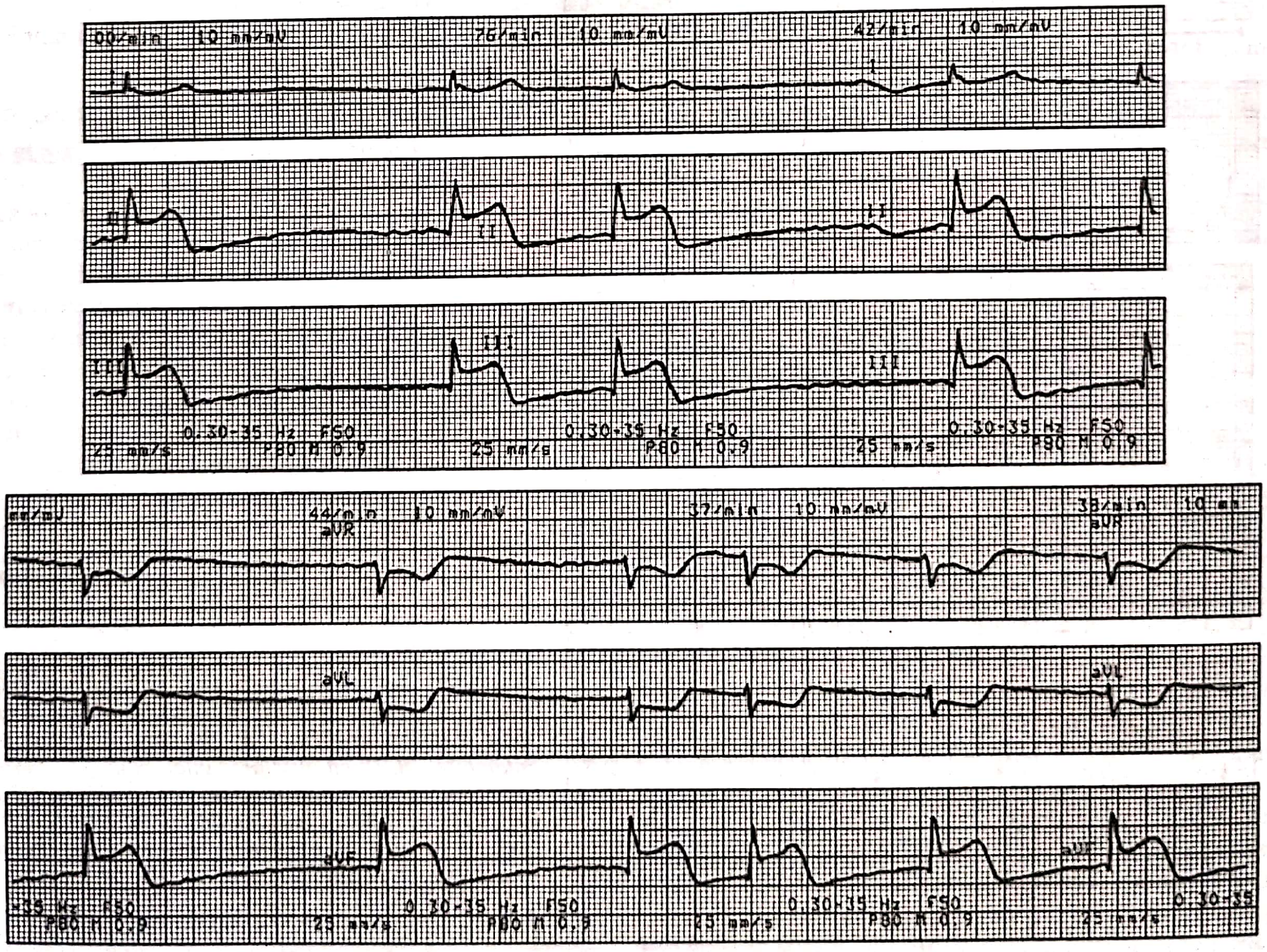

Fig 8.99 : *Infarct miocardic inferior (semne directe în DII, DIII şi aVF) evoluând concomitent cu infarct de ventricul drept (vezi fig. 8.99 bis).*

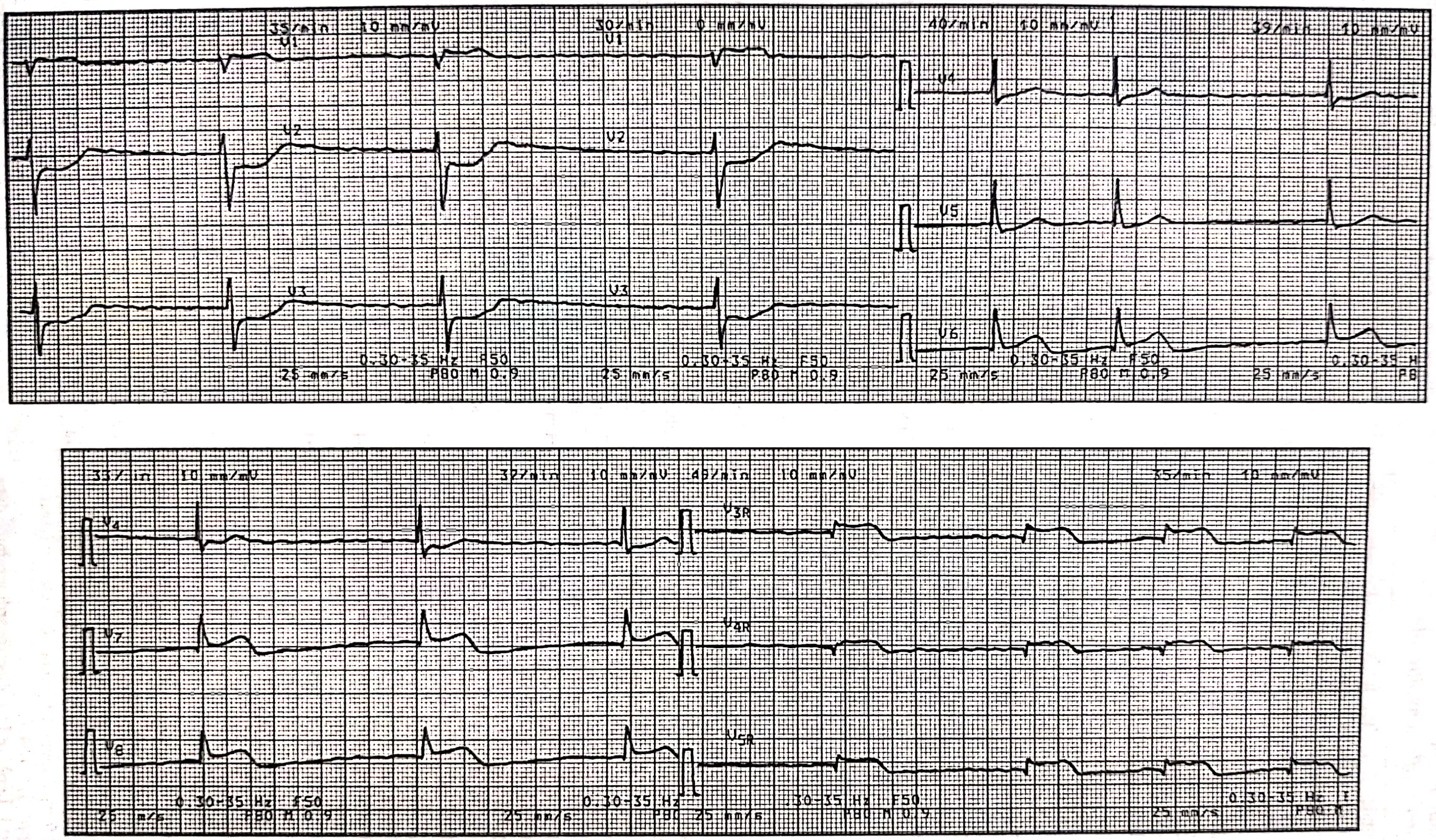
V1
V2
V3
V4
V5
V6
V3R
V4R
V5R
25 mm/s
10 mm/mV
0.30-35 Hz F50
F80 M 0.9

Fig 8.99 bis: *Infarct miocardic inferior evoluând concomitent cu infarct de ventricul drept (semne directe în* V_3R, V_4R *şi* V_5R*). Acelaşi bolnav ca în fig. 8.99.*

Tabel 8.12: *Infarctul de ventricul drept – modificări ECG în derivaţiile convenţionale*

1. apariţia unor unde R înalte, largi în V_1-V_2 asociate semnelor directe de infarct miocardic inferior;
2. apariţia undelor Q însoţite de supradenivelarea segmentului ST în V_1-V_3* asociate semnelor directe de infarct miocardic inferior;
3. alte modificări ECG: bradicardie sinusală, bloc AV gradul I, bloc de ramură dreaptă (inexistente înainte de marea criză anginoasă).

* aspect QS în V_1-V_3 descris de Chou doar la patru cazuri cu ocluzia completă a coronarei drepte şi infarct de ventricul drept

Tabel 8.13: *Infarctul de ventricul drept – modificări ECG în precordialele drepte*

1. supradenivelarea ST în derivaţiile V_{3R}-V_{4R}-V_{5R}-V_{6R};
2. aspect QS sau QR în V_{3R}-V_{4R};
3. caracterul tranzitoriu al modificărilor ECG de mai sus (persistente doar 10-12 ore de la debutul marii crize anginoase).

precordiale drepte (anomalii concludente, dar tranzitorii), care sunt obligatorii pentru afirmarea diagnosticului de infarct de ventricul drept (tabel 8.12 şi tabel 8.13)

Modificările ECG din precordialele drepte înregistrate în infarctul ventriculului drept au un caracter tranzitoriu, iar persistenţa acestor modificări peste 10 ore de la debutul infarctului ventricular drept are o semnificaţie prognostică peiorativă (scăderea fracţiei de ejecţie a VD).

Ocluzia proximală a arterei coronare drepte (înaintea primului ram marginal), însoţită de scăderea brutală a fracţiei de ejecţie a ventriculului drept, pare să fie responsabilă de persistenţa supradenivelării segmentului ST în V_{4R}.

În concluzie, atitudinea practică ce domină diagnosticul ECG în infarctul miocardic inferior, suspectat a fi asociat cu infarct de ventricul drept, trebuie să includă înregistrarea de rutină a derivaţiilor precordiale drepte (în special V_{3R} şi V_{4R}) în primele 10-12 ore de la debutul marii crize anginoase (fig. 8.99 şi 8.99 bis), anomaliile ST descrise fiind sugestive pentru instalarea concomitentă a infarctului de ventricul drept.

Bibliografie

Angina pectorală stabilă şi instabilă

Allen R, Gettes L, Phallan, C: Silent S-T depression in patients with angina pectoris. Circulation (abstr.), 1974, 49-50 (suppl. III): 122.

Arnett EN, Robert WC: Acute myocardial infarction and aniographically normal coronary arteries. Circulation, 1976, 53: 395.

Blackburn H, Taylor HL, Keys A: The electrocardiogram in prediction of five-year coronary heart disease. Incidence among men aged forty through fifty-nine. Circulation (abstr.), 1970, 41-42 (suppl. I): 154.

Blondeau M, Himbert J, Lenègre J: L'électrocardiogramme dans l'angine de poitrine d'effort. Arch Mal Cœur, 1958, 51: 263.

Braunwald E, Zipes DG, Libby P (Edited by): Heart Disease. A Textbook of Cardiovascular Medicine, 6th Ed. W.B. Saunders Company, 2001.

Buxton A, Goldberg S, Hirshfeld JW, Wilson J, Mann T, Williams DO, Overlie P, Oliva P: Refractory ergonovine-induced coronary vasospasm: Importance of intracoronary nitroglycerin. Am J Cardiol, 1980, 46: 329.

Chiche P, Berkman M, Haiat R: Ondes Q transitoires „à éclipse" au cours de l'insuffisance coronarienne aiguë. Arch Mal Cœur, 1971, 64: 657.

Chou TC: Electrocardiography in Clinical Practice. Grune-Stratton, New York-San Francisco-London, 1979.

Cionca H, Kleinerman L: Angina Pectorală în Cardiopatia Ischemică, sub red. Kleinerman L, Editura Medicală, Bucureşti, 1981: 134-215.

Curry RC jr: Prinzmetal's angina. Provocative test and current therapy. JAMA, 1978, 240: 677.

Donski MS, Curry GC, Parkey RW, Meyer SL, Bonte FJ, Platt MR, Willerson JT: Unstable angina pectoris: clinical, angiographic and myocardial scintigraphic observation. Circulation (abstr.), 1975, 52 (suppl. II): 89.

Ducloux G: L'électrocardiogramme au cours de l'insuffisance coronarienne chronique. Lille Méd, 1970, 15: 1443.

Faivre G: Évolution de la pathologie coronarienne et coronarographie. Cœur Med Int, 1974, 13: 191.

Fischl SJ, Herman MV, Gorlin R: Intermediäres Koronarsyndromkranheit zwischen Angina und Infarkt, in Kardiologie Aktuelle, 1974, 2: 8.

Friedberg ChK: Disease of the Heart, WB. Saunders Comp., Philadelphia-London, 1966.

Friesinger GC, Gotlieb C, Smith RF: Correlation of electrocardiographic studies and arteriographic findings with angina pectoris. Circulation, 1972, 46: 1173.

Fulton M, Julian DG: Unstable Angina în Angina Pectoris, sub red. Julian DG, Churchill Livingstone, Edinburgh-New York, 1977: 69-80.

Golding B, Wolf E, Tzivoni D, Stern S: Transient ST elevation during normal daily activity. Am Heart J, 1973, 86: 501.

Henning H, Schelbert HR, Righetti A, Ashburn WL, O'Rourke RA: Dual myocardial imaging with Technetium-99 m Pyrophosphate and Thallium-201 for detecting, localizing and sizing acute myocardial infarction. Am J Cardiol, 1977, 40: 147.

Heupler FA, Proudfit WL, Razavi M, Shirey EK, Greenstreet R, Sheldon WC: Ergonovine maleate provocative test for coronary arterial spasm. Am J Cardiol, 1978, 41: 631.

Heupler FA: Syndrome of coronary arterial spasm with nearly normal coronary arteriograms. Am J Cardiol, 1980, 45: 873.

Higgins CB, Wexler L, Silverman JF, Schroeder JS: Clinical and arteriographic features of Primzmetal's variant angina: Documentation of etiologic factors. Am J Cardiol, 1976, 37: 831.

Huret JF, Agier B, Rosier SP, Guéret P, Ben Farhat M, Kahn JC, Bardet J, Bourdarias JP: Aspects cliniques, angiographiques et thérapeutiques du syndrome de menace d'infarctus du myocarde. Cœur Méd Int, 1978: 457.

Ionescu V: Tulburări cardiovasculare la limita între normal şi patologic. Editura Academiei RSR, Bucureşti, 1972.

Jaeger M: Électrocardiogramme et angine de potrine. Schweiz Med Wschr, 1972, 102: 1704.

Jouve A, Lévy P, Sommer A, Kerbol D, Amichot JL: Angor „spontané" et angor d'effort „pur". Arch Mal Cœur, 1974, 67: 673.

Krauss KR, Hutter AM jr, De Sanctis RW: Acute coronary insufficiency: Course and follow-up. Arch Intern Med, 1972, 129: 808.

Likoff W, Segal LB, Kasparian H.: Clinical aspects of coronary arteriography. Am J Cardiol, 1966, 19: 497.

Mac Alpin RN, Kattus AA, Alvaro AB: Angina pectoris at rest with preservation of exercise capacity: Prinzmetal's variant aniga. Circulation, 1973, 47: 946.

MacFarlane PW, Lawrie TDV (Eds.): Comprehensive Electrocardiography: Theory and Practice in Health and Disease, New York, Pergamon, 1989.

Marcu C, Bostaca I, Negoiţă CI: Semnificaţia clinică a undei U negative. Rev Med Chirurg (Iaşi), 1976, 80: 179.

Marcu C, Negoiţă CI, Georgescu G: Aspecte electrocardiografice în criza de angină pectorală. Rev Med Chirurg (Iaşi), 1977, 81: 187.

Marcu C: Diagnosticul electrocardiografic în angina pectorală, in Angina Pectoris, sub red. Negoiţă CI, Editura Junimea, Iaşi, 1982: 191-297.

Marcu C: Teste Farmacodinamice şi Procedee Fizicale în Diagnosticul Cardiopatiei Ischemice Cronice", Teză de doctorat, IMF Iaşi, 1975.

Marcu C: Valoarea şi limitele electrocardiogramei în diagnosticul anginei pectorale. Viaţa Med, 1972, 19: 698.

Maseri A, Severi S, De Nes M, L'Abbate A, Chierchia S, Marzili M, Anna Maria Ballestra, Parodi O, Biagini A, Distante A: „Variant" angina: one apsect of continuous spectrum of vasospastic myocardial ischemia. Pathogenetic mechanisms, estimated incidence and clinical and coronary arteriographic findings in 138 patients. Am J Cardiol, 1978, 42: 1019.

Meller J, Conde CA, Donoso E: Transient Q waves in Prinzmetal's angina. Am J Cardiol, 1975, 35: 691.

Moliterno D, Sgarbossa EB, Armstrong P, *et al.*: A major dichotomy in unstable angina outcome: ST depression versus T-wave inversion. GUSTO-II results. J Am Coll Cardiol, 1996, 27 (suppl. A): 182 A (abstract).

Negoiţă CI, Marcu C: Angina pectorală instabilă, in Angina Pectoris, sub red. Negoiţă CI, Editura Junimea, Iaşi, 1982: 298-339.

Ostrander LD: The relationship of silent T wave inversion to cardiovascular disease in an epidemiologic study. Am J Cardiol, 1970, 25: 325.

Prinzmetal M, Ekmekci A, Kennamer R, Kwoczinski JK, Shubin H, Toyoshima H: Variant form of angina pectoris. JAMA, 1960, 174: 1794.

Prinzmetal M, Kennamer R, Merliss R, Wada T, Bor N: Angina pectoris. I. A variant form of angina pectoris. Am J Med, 1959, 27: 375.

Rose CA, Blackburn H: Cardiovascular Survey Methods. WHO Monograph Serie, 1968, 56: 137.

Specchia G, De Servi S, Falcone C, Angoli L, Mussini A, Bramucci E, Marioni GP, Ardissino D, Salerno J, Bobba P: Significance of exercice-induced ST-segment elevation in patients without myocardial infarction. Circulation, 1981, 63: 46.

Stern S, Tzivoni D: Early detection of silent ischemic heart disease by 24 hours electrocardiographic monitoring of active subjects. Brit Heart J, 1974, 36: 481.

Strauer BE: Koronare Herzkrankheit in Klinische Kardiologie, sub red. Riecker G, Springer Verlag, Berlin-Heidelberg--New York, 1975.

Surawicz B, Knilans TK: Chou's Electrocardiography in Clinical Practice, W.B. Saunders Companyu, 2001.

Theodorescu B, Mihail A, Popescu P, Cunescu V: Insuficienţa Coronariană. Editura Academiei RSR, Bucureşti, 1968.

Topol EJ (Editor): Comprehensive Cardiovascular Medicine, Lippincott-Raven Publishers, Philadelphia, New-York, 1998.

Tzivoni D, Stern Z, Stern S: Correlation between ambulatory ECG monitoring and coronary arteriogram. Circulation (abstr.), 1974, 49 (suppl. III): 152.

Wagner GS: Marriott's Practical Electrocardiography. Tenth Edition, Lippincott Williams & Wilkins, 2001.

WHO: The Prodromal Symptoms of Myocardial Infarction and Sudden Death, Report on a Working Group. Report Euro 8204 (3), Copenhagen, 1971.

Probele de efort şi electrostimularea atrială în evaluarea ischemiei miocardice

Abboud L, Hir J, Eisen I, Markiewicz W: Angina pectoris and ST-segment depression during exercise testing early following acute myocardial infarction. Cardiology, 1994, 84 (4-5): 268-273.

Amsterdam EA, Wilmore JH, Dressendorfer RH, Mason DT: Exercise testing in symptomatic and asymptomatic populations: Diagnostic and prognostic implications, in Advances in Heart Disease, vol. 2, sub red. Mason DT, Grune-Stratton, New York-San Francisco-London, 1978: 331-344.

Arvindakshan V, Surawicz B, Allen RD: Electrocardiographic exercise test in patients with abnormal T waves at rest. Am Heart J, 1979, 93: 706.

Bartel AG, Behar VS, Pater RH, Orgain ES, Kong Y: Graded exercise stress tests in angiographically documented coronary artery disease. Circulation, 1974, 49: 348.

Battler A, Froelicher V, Slutsky R, Ashburn, W: Relationship of QRS amplitude changes during exercise to lef ventricular function and volumes and the diagnosis of coronary artery disease. Circulation, 1979, 60: 1004.

Becker L, Pitt B: Regional myocardial blood flow, ischemia and antianginal drugs. Rassegna Med, 1974, 61: 77.

Blomquist CG, Mitchell HJ: Heart diseases and Dynamic Exercice Testing, in Clinical Cardiology, sub red. Willerson TJ şi Saunders AC, Grune-Stratton, New York-San Francisco--London, 1977: 213-221.

Bodenheimer MM, Banka VS, Fooshee CM, Helfant RH: Comparative sensitivity of the exercice electrocardiogram, thallium imaging and stress radionuclide angiography to detect the presence and severity of coronary heart disease. Circulation, 1979, 60: 1270.

Bonoris PE, Greenberg SP, Castellanet JM, Ellestad MH: Significance of changes in R wave amplitude during treadmill stress testing: angiographic correlation. Am J Cardiol, 1978, 41: 846a.

Bonoris PE, Greenberg SP, Christison GW: Evaluation of R wave amplitude changes versus ST segment depression in stress testing. Circulation, 1978, 57: 904b.

Borer JS, Brensike JF, Redwood DR, Itscoitz SB, Passamani ER, Stone NJ, Richardson JN, Levy RJ, Epstein SE: Limitations of electrocardiographic response to exercice in predicting coronary artery disease. N Engl J Med, 1975, 293: 367.

Bostaca I: Corelaţii clinice şi prognostice între cardiopatia ischemică manifestă clinic şi ischemia asimptomatică tranzitorie, Med Internă (Bucureşti), 1986, 4: 301.

Bostaca I: Testul clinic cu maleat de ergonovină. Metodă, indicaţii, riscuri. Muncitorul sanitar, 1988, 22: 5.

Bostaca I: Tulburări de ritm la efort. Rev Med Chir (Iaşi), 1989, 2: 233

Bostaca I: Rolul efortului şi al unor teste farmacologice de provocare în diagnosticul ischemiei miocardice şi silenţioase. Teză de doctorat, UMF Iaşi, 1990.

Bostaca I: Cheile diagnosticului în clinica medicală. Polirom, Iaşi, 1999.

Bostaca I, Marcu C, Negoiţă CI: Diagnosticul obiectiv al anginei pectorale mixte. Rev Med Chir (Iaşi), 1988, 92, 2: 253.

Bostaca I, Marcu C, Năstase L: Analiza efectului Brody pe electrocardiograma de efort. Med Internă (Bucureşti), 1988, 5: 437.

Chachine RA, Raizner AE, Ishimori T: The clinical significance of exercice-induced ST-segment elevation. Circulation, 1976, 54: 209.

Chaitman BR, Waters DD, Bourassa MG, Tuban JF, Wagniart P, Ferguson RJ: The importance of clinical subsets in interpretation of clinical treadmill exercice tests results: The role of multiplelead system. Circulation, 1979, 59: 3.

Chaitmann BR, Bourassa MG, Wagniart P, Corbara F, Ferguson RJ: Improved efficiency of treadmill exercice testing using a multipe lead ecg system and basic hemodynamic exercice response. Circulation, 1978, 57: 71.

Chung EK: Electrocardiography: Practical Applications with Vectorial Principles, Harper-Row, Hagerstown, Maryland, 1980.

Chung EK: Exercice Induced Cardiac Arrhythmias. Exercice Electrocardiography, sub red. Chung EK, Williams and Wilkins Comp., Baltimore, 1979: 220-261.

Ciaroni S, Delonca J, Righetti A: Early exercise testing after acute myocardial infarction in the elderly: clinical evaluation and prognostic significance. Am Heart J, 1993, 126 (2): 304-311.

Cohn PF, Vokonas PS, Most AS, Herman MV, Gorlin R: Diagnostic accuracy of the two-step postexercice electrocardiogram. Results in 305 subjects studied by coronary arteriography. JAMA, 1972, 220: 501.

Cohn PF: The role of noninvasive cardiac testing after uncomplicated myocardial infarction. N Engl J Med, 1983, 109: 312.

Conti CR, Selby JH, Christie LG, Pepine CJ, Curry RC, Nichols WW, Conetta DG, Feldman RL, Mehta J, Alexander JA: Left main coronary artery stenosis: Clinical spectrum, pathophysiology and management. Prog Cardiovasc Dis, 1979, 22: 73.

Csapo G: Konventionelle und Intrakardiale Elektrokardiographie. Ciba-Geigy GmbH, Wehr/Baden, 1980.

Cumming GR, Samm J, Borysyk L, Kich L: Electrocardiographic cahnges during exercice in asymptomatic men: 3 year follow-up. Can Med Assoc J, 1975, 112: 578.

Curry RC, Pepine CJ, Sabou MB, *et al.*: Effects of ergonovine in patients with and without coronary artery disease. Circulation, 1977, 56: 803.

De Maria NA, Harris FJ, Lee G, Tonkon MJ, Miller RR, Amsterdam EA, Mason DT: Exercice Stress Test Interpretation of Ischemia with Preexisting Eletcrocardiographic Abnormalities: Resting ST-T Wave Depression and Presence of Digitalis. Advances in Heart Disease, vol. 2, sub red. Mason DT, Grune-Stratton, New York-San Francisco-London, 1978: 319-329.

De Vita C, Ciliberto GR, Gibelli G, Caru B: Contributo della prova da sforzo a la diagnostica dell'angina da sforzo stabile tipica. G Ital Cardiol, 1977, 7: 1047.

DeBusk RF, Haskell W: Symptom-limited vs heart-rate-limited exercise testing soon after myocardial infarction. Circulation, 1980, 61 (4): 738-743.

Détry JMR, Piette F, Brasseur LA: Hemodynamic determinants of exercice ST segment depression in coronary patients. Circulation, 1970, 42: 593.

Ellestad MH, Cooke BM jr., Greenberg PS: Stress testing. Progr Cardiovasc Dis, 1979, 21: 431.

Epstein SE: Limitations of electrocardiographic exercise testing. N Engl J Med, 1979, 301: 264.

Epstein SE: Value and limitation of electrocardiographic response in assessement of patients with coronary artery disease. Controversies in cardiology (II). Am J Cardiol, 1978, 42: 667.

Eriksen J, Enge J, Forfang K, Storstein O: False positive diagnostic tests and coronary angiographic findings in 105 presumably healthy males. Circulation, 1976, 54: 571.

Fortuin NJ, Friesinger GC: Exercise induced ST segment elevation: Clinical, electrocardiographic and arteriographic studies in twelve patients. Am J Med, 1970, 49: 459.

Fox KM, Selwyn A, Shillingford JP: Precordial electrocardiographic mapping after exercise in the diagnosis of coronary artery disease. Am J Cardiol, 1979, 43: 541.

Froelicher VF, Perdue S, Pewen W, Risch M: Application of meta-analysis using an electronic spread sheet for exercise testing in patients after myocardial infarction. Am J Med, 1987, 83: 1045-1054.

Georgescu G: Electrostimularea Atrială, in Angina Pectoris, sub red. Negoiţă CI, Editura Junimea, Iaşi, 1982: 273-278.

Gerson MC, Phillip JF, Morris SN, McHenry PL: Exercice induced U wave inversion as a marker of stenosis of the left anterior descending coronary artery. Circulation, 1979, 60: 1014.

Gould KL, Hamilton GW, Lipscomb K, Ritchie JL, Kennedy JW: Method for assessing stress-induced regional malperfusion during coronary arteriography. Experimental validation and clinical application. Am J Cardiol, 1974, 34: 557.

Griffith LS, Varnauskas E, Wallin J, Bjurö T, Ejdeback J: Correlation of coronary arteriography after acute myocardial infarction with predischarge limited exercise test response. Am J Cardiol, 1988, 61 (4): 201-207.

Hamm LF, Crow RS, Stull GA, Hannan P: Safety and characteristics of exercise testing early after acute myocardial infarction. Am J Cardiol, 1989, 63 (17): 1193-1197.

Harris FJ, Mason DT, Lee G, Amsterdam EA, De Maria AN: Value and limitations of exercise testing in detecting coronary disease in the presence of ST-T abnormalities on standard 12-lead electrocardiogram. Am J Cardiol, 1976, 37: 141.

Helfant RH, Pine R, Kabde V: Exercise-related ventricular premature complexes in coronary heart disease. Ann Intern Med, 1974, 80: 589.

Heupler FA, Proudfit WL, Razavi M, et al: Ergonovine maleate provocative testing for coronary arterial spasm, Am J Cardiol, 1978, 41: 631.

Heupler FA: Provocative testing for coronary arterial spasm: Risk, method and rationale. Am J Cardiol, 1980, 46: 335.

Heupler FA: Syndrome of coronary arterial spasm with nearly normal coronary arteriograms. Am J Cardiol, 1980, 45: 873.

Heupler FA: Syndrome of symptomatic coronary arterial spasm with nearly normal coronary arteriograms. Am J Cardiol, 1980, 46: 873.

Keleman MH, Gillian RE, Bouchard RJ, Heppner RL, Werbasse JR: Diagnosis of obstructive coronary disease by maximal exercise and atrial pacing. Circulation, 1973, 48: 1227.

Krone RJ, Miller JP, Gillespie JA, Weld FM: Usefulness of low-level exercise testing early after acute myocardial infarction in patients taking beta-blocking agents. Am J Cardiol, 1987, 60 (1): 23-27.

Kroop IG, Saffe HL, Master AM: The significance of RS-T elevation in acute coronary insufficiency. Bull NY Acad Med, 1949, 29: 465.

Lahiri A, Subramanian B, Millar-Craig M, Crawley J, Raftery EB: Exercise induced S-T segment elevation in variant angina. Am J Cardiol, 1980, 45: 887.

Lau SH, Cohen SI, Stein E, Haft ZI, Kimney MJ, Young MW, Helfant TH, Damato AN: Controlled heart rate by atrial pacing. A determinant of electrocardiographic ST depression. Circulation, 1968, 38: 711.

Lepeschkin E: Exercise tests in the diagnosis of coronary heart disease. Circulation, 1960, 22: 986.

Linhart JW, Laws JC, Satinski JD: Maximal treadmill exercise electrocardiography in female patients. Circulation, 1974, 50: 1173.

Linhart JW, Turnhoff HB: Maximum treadmill exercise test in patients with abnormal control electrocardiograms. Circulation, 1974, 49: 677.

Longhurst JC, Kraus WL: Exercise induced ST elevation in patients without myocardial infarction. Circulation, 1979, 60: 616.

Lozner EC, Morganroth J: New criteria for evaluating „positive" exercise tests in asymptomatic patients. Am J Cardiol, 1977, 39: 288.

Marcu C: Diagnosticul Electrocardiografic al Anginei Pectorale, in Angina Pectoris, sub red. Negoiţă CI, Editura Junimea, Iaşi, 1982: 191-273.

Martin MC, Mc Conahay DR: Maximall treadmill exercise elctrocardiography. Correlations with coronary arteriography and cardiac hemodynamics. Circulation, 1972, 46: 956.

Mason RE, Likar I, Biern RO, Ross RS: Multiple lead exercise electrocardiography experience in 107 normal subjects and 67 patients with angina pectoris, and comparison with coronary cinearteriography in 84 patients. Circulation, 1967, 36: 517.

Master AM, Jaffe HL: The electrocardiographic changes after exercise in angina pectoris. J Mt Sinai Hospital, 1941, 7: 629.

Mc Henry PL, Morris SN, Phillips JF: The significance of a 50% coronary artery stenosis in exercise induced ischemia. Am J Cardiol, 1976, 37: 153.

Mc Henry PL, Morris SN: Exercise Electrocardiography. Current State of the Art. Advances in Electrocardiography, vol. 2, sub red. Schlant RC şi Hurst JW, Grune-Stratton, New York-San Francisco-London, 1976: 265-304.

Mc Henry PL: Exercise Stress Testing: Methods, Protocols, Measurements and New Indices, in Advances in Heart Disease, vol. 2, sub red. Mason DT, Grune-Stratton, New York-San Francisco-London, 1978: 273-306.

Mc Neer JF, Margolis JR, Lee KL, Kisslo JA, Peter RH, Kong Y, Behar VS, Wallace AG, Mc Cants CB, Rosati RA: The role of exercise test in evaluation of patients with ischemic heart disease. Circulation, 1978, 57: 64.

Miller RR, Tonkon MJ, De Maria AN, Lee G, Amsterdam AA, Mason DT: Exercise Stress Testing: Sensitivity and Specificity in Coronary Artery Disease, in Advances in Heart Disease, vol. 2, sub red. Mason DT, Grune-Stratton, New York-San Francisco-London, 1978: 307-318.

Miranda CP, Herbert WG, Dubach P, Lehmann KG, Froelicher VF: Post-myocardial infarction exercise testing: non-Q-wave versus Q-wave correlation with coronary angiography and long-term prognosis. Circulation, 1991, 84 (6): 2357-2365.

Morris NS, Mc Henry PL: Role of stress testing in healthy subjects and patients with coronary artery disease. Controversies in Cardiology. Am J Cardiol, 1978, 42: 659.

Moss AJ, Goldstein RE, Hall WJ, Bigger JT jr, Fleiss JL, Greenberg H, Bodenheimer M, Krone RJ, Marcus FI, Wackers FJ: Detection and significance of myocardial ischemia in stable patients after recovery from an acute coronary event: Multicenter Myocardial Ischemia Research Group. JAMA, 1993, 269 (18): 2379-2385.

Oliver MF: Metabolism of normal and ischemic myocardium. Devlopments in Cardiovascular Medicine, sub red. Dickinson CJ şi Marks J, MTP Press Limited, 1978: 145-164.

Picano E, Distante A, Masini M, *et al.*: Dipyridamol-Echography test in effort angina pectoris. Am J Cardiol, 1985, 56: 432.

Picano E, Lattanzi P, Masini M, *et al.*: Aminophylline Termination of Dipyridamole stress as a Trigger of Coronary Spasm. Am J Cardiol, 1988, 62: 694.

Picano E, Masini M, Distante A, *et al.*: Dipyridamole-Echography test in Patients with Exercise-Induced ST-segment Elevation. Am J Cardiol, 1986, 57: 765.

Rios JL, Hurwitz LE: Electrocardiographic responses to atrial pacing and multistage treadmill exercise testing. Correlations with coronary arteriography. Am J Cardiol, 1974, 34: 661.

Ritchie JL, Trobaugh, GB, Hamilton, GW, Myocardial imaging with thallium-201 at rest and during exercise: Comparison with coronary arteriography and resting and stress electrocardiography. Circulation, 1977, 56: 66.

Robinson BF: Relation of heart rate and systolic blood pressure to the onset of pain in angina pectoris. Circulation, 1967, 35: 1073.

Roitman D, Jones WB, Sheffield LT: Comparison of submaximal exercise test with coronary cineangiocardiogram. A Intern Med, 1970, 72: 647.

Sarnoff SJ, Braunwald E, Welch GH, Case RB, Stainsby WN, Macruz R: Hemodynamic determinants of oxygen consumption of the heart with special reference to the tension-time index. Am J Physiol, 1958, 192: 148.

Schweitzer P, Jelinek MV, Herman MV, Gorlin R: Comparison of two-step and maximal exercise test in patients with coronary artery disease. Am J Cardiol, 1974, 33: 797.

Shaw LJ, Peterson ED, Kesler K, Hasselblad V, Califf RM: A meta-analysis of predischarge risk stratification after acute myocardial infarction with stress electrocardiographic, myocardial perfusion, and ventricular function imaging. Am J Cardiol, 1996, 78 (12): 1327-1337.

Sheffield LT, Maloof JA, Sawyer JA, Roitman D: Maximal heart rate and treadmill performance of healthy women in relation to age. Circulation, 1978, 57: 79.

Sheffield LT: Exercise Stress Testing. Heart Disease, sub red. Braunwald E, W.B. Saunders Company, Philadelphia-London-Toronto, 1980: 253-277.

Sia ST, Macdonald PS, Horowitz JD, Goble AJ, Doyle AE: Usefulness of early exercise testing after non-Q-wave myocardial infarction in predicting prognosis. Am J Cardiol, 1986, 57 (10): 738-744.

Specchia G, De Servi S, Dalcone C, Angoli L, Mussini A, Bramucci E, Marioni GP, Ardissino D, Salerno J, Bobba P: Significance of exercise-induced ST-segment elevation in patients without myocardial infarction. Circulation, 1981, 63: 46.

Stuart RJ, Ellestad MH: Upsloping ST segment in exercise stress testing. Am J Cardiol, 1976, 37: 19.

Tauchert M: Der Dipyridamol-Test als Suchmethode bei koronarer Herzkrankheit. Internist, 1977, 18: 588.

Tauchert M, Betrerbeck DW, Hötzel J, Hilger HH: Ein neuer pharmakologischer Test zur Diagnose der Koronarinsuffizienz. Dtsch Med Wschr, 1976, 101: 35-37.

segment in transmural and subendocardial infarction: a clinico-pathologic study. Am Heart J, 1979, 98: 176.

Rhoads DV, Edwards JE, Pruitt RD: The electrocardiogram in the presence of myocardial infarction and intraventricular block of the left bundle-branch block type. Am Heart J, 1961, 62: 735.

Savage RM, Wagner GS, Ideker RE, Podolski SA, Hackel DB: Correlation of postmortem anatomic findings with electrocardiographic changes in patients with myocardial infarction. Retrospective study of patients with typical anterior and posterior infarcts. Circulation, 1977, 55: 279.

Schamroth L, Lapinsky GB: The Wolff-Parkinson-White syndrome associated with myocardial infarction and right bundle branch block. J Electrocardiol, 1972, 5: 299.

Schamroth L: The Electrocardiology of Coronary Artery Disease. Blackwell Scientific Publications, Oxford – London – Edinburgh – Melbourne, 1977.

Scott RC: Current concepts of ventricular activation in the normal heart, in left bundle branch block, and in left bundle branch block with myocardial infarction. Am Heart J, 1962, 64: 696.

Scott RC: Left bundle branch lock – a clinical assessement. Am Heart J, 1985, 70: 535, 691, 813.

Sgarbossa EB, Pinski SL, Barbagelata A, *et al.*: Electrocardiographic diagnosis of evolving acute myocardial infarction in the presence of left bundle branch block. N Engl J Med, 1996, 334: 481-487.

Sgarbossa EB, Thompson T, Pinski SL, *et al.*: Bedside identification of proximal LAD occlusion in patients with acute myocardial infarction. Circulation, 1996, 94, I: 669 (abstract).

Shalev Y, Fogelman M, Oettinger M, Caspi A: Does the electrocardiographic pattern of „anteroseptal" myocardial infarction correlate with the anatomic location of myocardial injury? Am J Cardiol, 1995, 75: 763-766.

Sodi-Pallares D, Cisneros F, Medrano GA, Bisteni A, Testellie MR, Micheli AD: Electrocardiographic diagnosis of myocardial infarction in the presence of bundle branch block (right and left), ventricular premature beats and Wolff-Parkinson-White syndrome. Progr Cardiovasc Dis, 1963, 6: 107.

Spodick DH: Q-wave infarction versus S-T infarction. Nonspecificity of eletcrocardiographic criteria for differentiating transmural and nontransmural lesions. Am J Cardiol, 1983, 51: 913.

Taquan SK, Mau RD, Schwartz MJ: Anterior myocardial infarction patterns in the mitral valve prolapse-systolic click syndrome. Am J Med, 1975, 58: 719.

Vincent GM, Abildskov JA, Burgess MJ, Millar K, Lux RL, Wyatt RF: Diagnosis of old inferior myocardial infarction by body surface isopotential mapping. Am J Cardiol, 1977, 39: 510.

WHO: Nomenclature and criteria for diagnosis of ischemic heart disease. Circulation, 1979, 59: 607.

Williams RA, Cohn PF, Vokonas PS, Young E, Herman MN, Gorlin R: Electrocardiographic, arteriographic and ventriculographic correlations in transmural myocardial infarction. Am J Cardiol, 1973, 31: 595.

Wolff L, Richman JL: The diagnosis of myocardial infarction in patients with anomalous atrioventricular excitation (Wolff-Parkinson-White syndrome). Am Heart J, 1953, 45: 545.

Woods JD, Laurie W, Smith WG: The reliability of the electrocardiogram in myocardial infarction. Lancet, 1963, 2: 265.

Zehender M, Kasper W, Kauder E, *et al.*: Right ventricular infarction as an independent predictor of prognosis after acute inferior myocardial infarction. N Engl J Med, 1993, 328: 981-988.

CAPITOLUL 9

Cardiomiopatiile

Cardiomiopatiile (primitive şi secundare) afectează în mod difuz miocardul şi sistemul de conducere specializat. În consecinţă, apar anomalii electrocardiografice foarte diverse şi în general nespecifice. Tulburarea proceselor electrofiziologice la nivel atrial determină modificarea configuraţiei undei P (semne de dilataţie atrială şi tulburări de conducere intraatriale) şi aritmii atriale. Înlocuirea ţesutului miocardic ventricular normal prin ţesut electric inert are drept consecinţă reducerea amplitudinii complexului QRS şi apariţia unor unde Q patologice. În formele hipertrofice ale cardiomiopatiilor apar adesea semne electrocardiografice de hipertrofie ventriculară stângă, dreaptă sau biventriculară. Interesarea sistemului de conducere specializat determină apariţia tulburărilor de conducere atrioventriculare şi intraventriculare. Modificarea proceselor electrofiziologice la nivel ventricular facilitează apariţia aritmiilor ventriculare. În sfârşit, modificarea secvenţei procesului de repolarizare ventriculară are ca efect apariţia anomaliilor ST-T (primare şi/sau secundare).

În general, anomaliile electrocardiografice din cardiomiopatii sunt nespecifice. De aceea, interpretarea lor se face numai în contextul clinic şi al altor elemente de laborator. Totuşi, în anumite circumstanţe, aspectul electrocardiografic reprezintă un indicator deosebit de valoros pentru precizarea diagnosticului clinic.

Cardiomiopatia primitivă neobstructivă

Undele P

În prezenţa ritmului sinusal pot fi constatate anomalii ale undelor P cu o incidenţă de 14% în formele familiale şi 24-32% în cele nefamiliale (tabel 9.1). Modificările constau din: (1) unde P lărgite şi crestate în derivaţiile membrelor şi difazice cu componenta negativă adâncă şi largă în V_1, (2) unde P difazice în V_1, cu componenta pozitivă relativ amplă, în asociaţie cu unde P ample şi ascuţite în V_2, V_3, ceea ce sugerează o hipertrofie biatrială (fig. 9.1) şi (3) unde P cu aspect de dilataţie atrială dreaptă – foarte rar

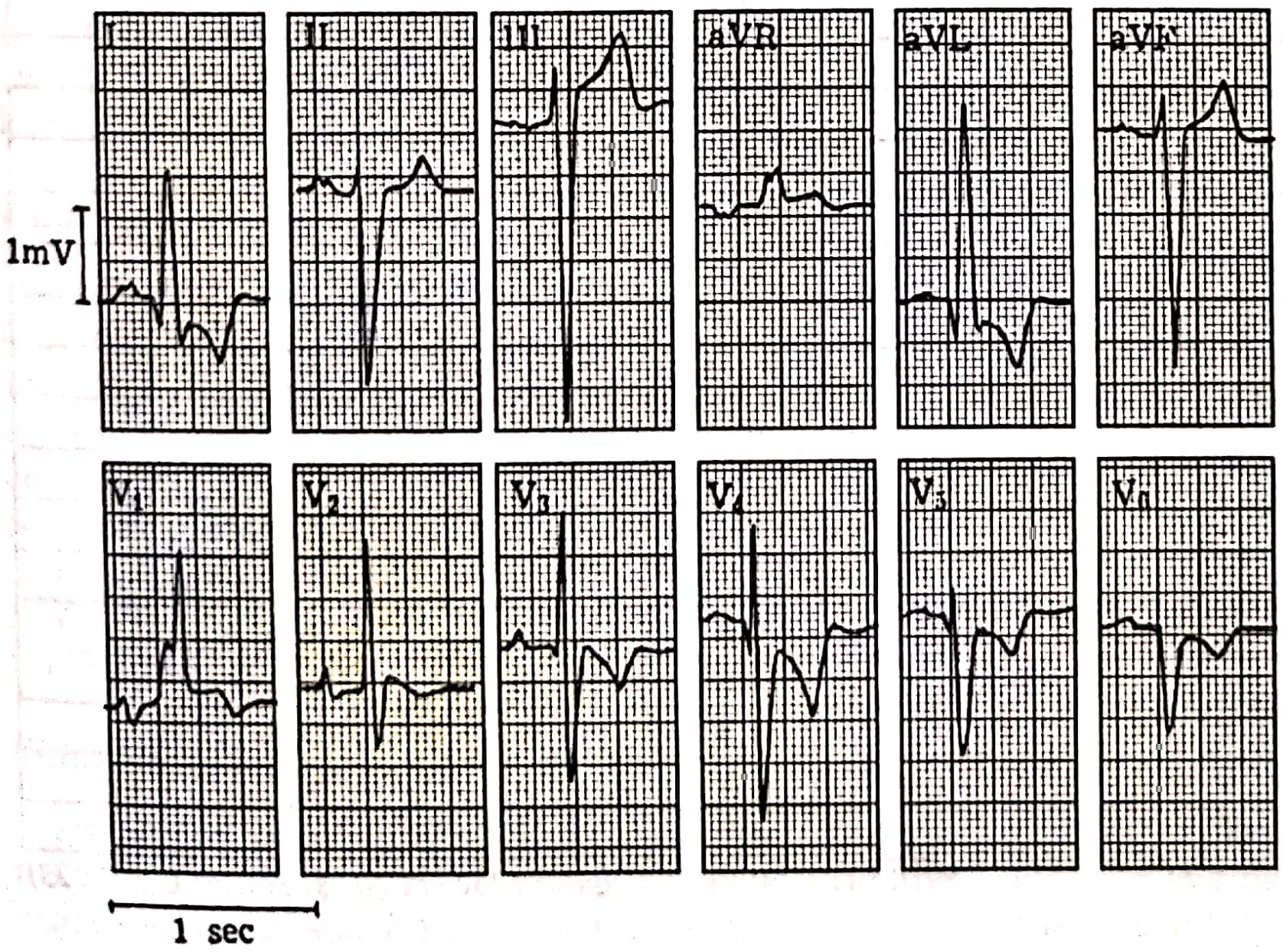

Fig. 9.1: *Cardiomiopatie primitivă neobstructivă (bolnav în vârstă de 24 de ani). Pot fi remarcate următoarele modificări electrocardiografice: unde P cu aspect de dilataţie biatrială, bloc de ramură dreaptă complet, hemibloc stâng anterior, criterii de hipertrofie ventriculară stângă (în derivaţiile membrelor), inversiunea undelor T în DI, aVL şi V_1-V_6, tip qrS în V_4, V_5 şi QS în V_6.*

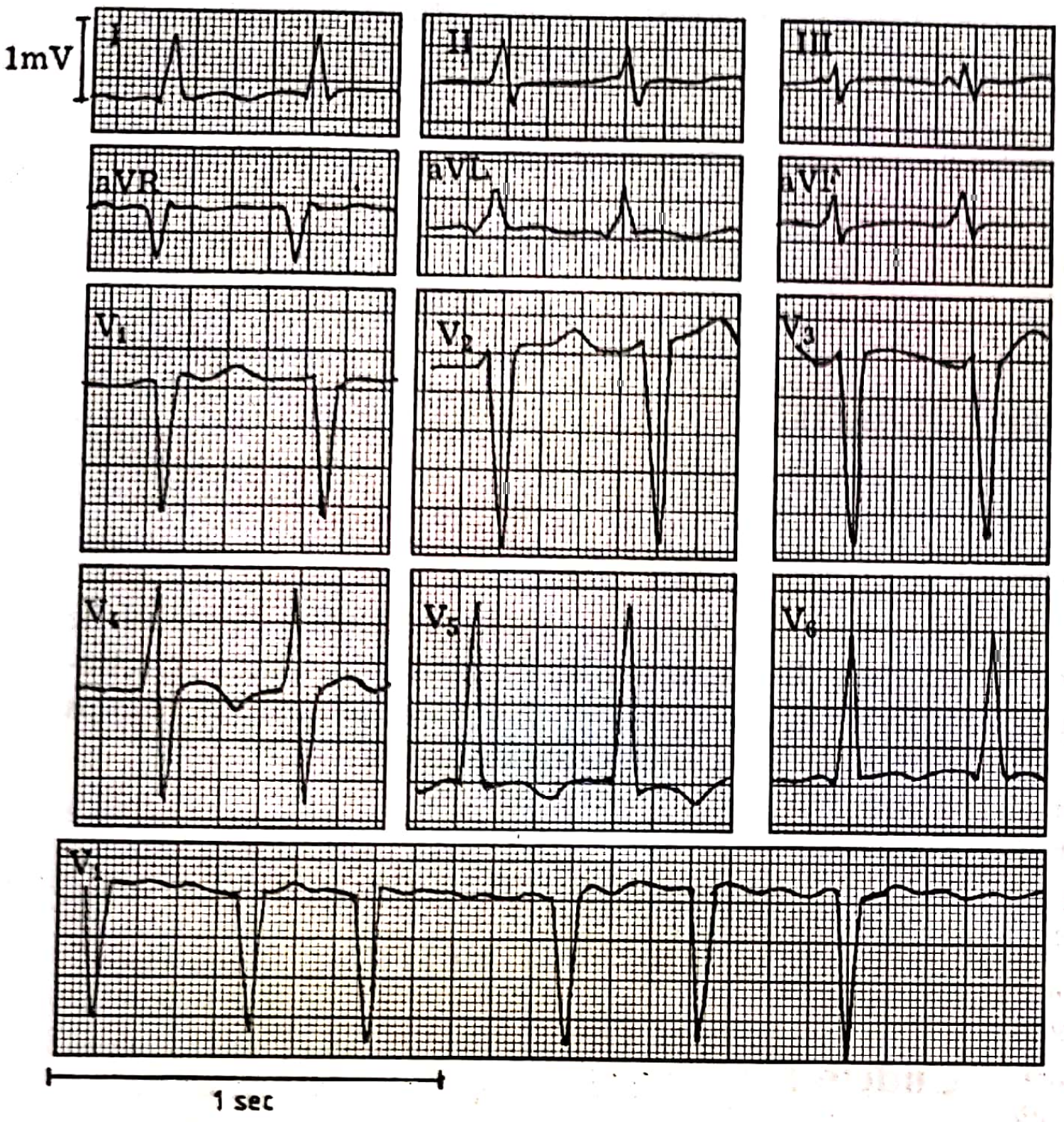

Fig. 9.2: *Cardiomiopatie primitivă neobstructivă familială (bolnav în vârstă de 32 de ani). Se remarcă prezenţa fibrilaţiei atriale şi a criteriilor de hipertrofie ventriculară stângă.*

(Marriott HJL, 1964; Hamby RJ şi Raia F, 1968; Flowers NC şi Horan LG, 1973).

Complexul QRS

Semne de hipertrofie ventriculară stângă (fig. 9.1 şi 9.2)

Criterii de hipertrofie ventriculară stângă sunt prezente la circa 1/3 din totalul bolnavilor, deşi la cazurile necropsiate hipertrofia ventriculară stângă anatomică este constantă. Sensibilitatea scăzută a electrocardiogramei în detectarea hipertrofiei ventriculare stângi la bolnavii cu cardiomiopatie primitivă neobstructivă este consecinţa prezenţei frecvente a blocului de ramură stângă, a fibrozei miocardice difuze care determină reducerea amplitudinii deflexiunilor QRS şi asocierii cu un grad variabil de hipertrofie ventriculară dreaptă, care maschează semnele electrocardiografice de hipertrofie ventriculară stângă. Foarte rar, apar semne electrocardiografice de hipertrofie ventriculară dreaptă izolată sau hipertrofie biventriculară (Marriott HJL,1964; Hamby RJ şi Raia F, 1968).

Microvoltaj al complexului QRS

La unii bolnavi se constată reducerea amplitudinii deflexiunilor complexului QRS în derivaţiile membrelor. Mai rar, microvoltajul apare şi în derivaţiile

Tabel 9.1: *Modificări electrocardiografice în cardiomiopatiile primitive (date cumulative din literatură, pe baza a 1218 bolnavi)*

Anomalia	Neobstructivă		Obstructivă
	Forma familială (169 bolnavi) %	Forma nefamilială (631 bolnavi) %	Forma familială şi nefamilială (418 bolnavi) %
Unde P anormale	24.2	14.4	25.3
Fibrilaţie sau flutter atrial	9.4	17.5	2.6
Tahicardie supraventriculară	4.7	4.5	-
Extrasistole atriale şi AV joncţionale	3.5	9.6	0.7
Extrasistole ventriculare	1.1	11.7	1.6
Disociaţie AV şi ritm AV joncţional	2.3	0.6	-
Tahicardie ventriculară	4.7	1.5	-
Bloc AV incomplet	4.1	14.4	2.6
Bloc AV complet	7.1	0.7	0.7
Hipertrofie ventriculară stângă	20.1	33.4	53.5
Hipertrofie ventriculară dreaptă	*	*	0.4 (?)*
Hipertrofie biventriculară	*	*	*
Conducere AV anormală	15.3	0.6	8.6
Unde Q patologice	18.3	6.6	20.0
Bloc de ramură stângă	8.2	8.8	3.5
Bloc de ramură dreaptă	3.5	3.8	1.9
Tulburări difuze de conducere intraventriculară	7.1	4.9	4.3

după Flowers NC şi Horan LG (1973)

*Date nesigure

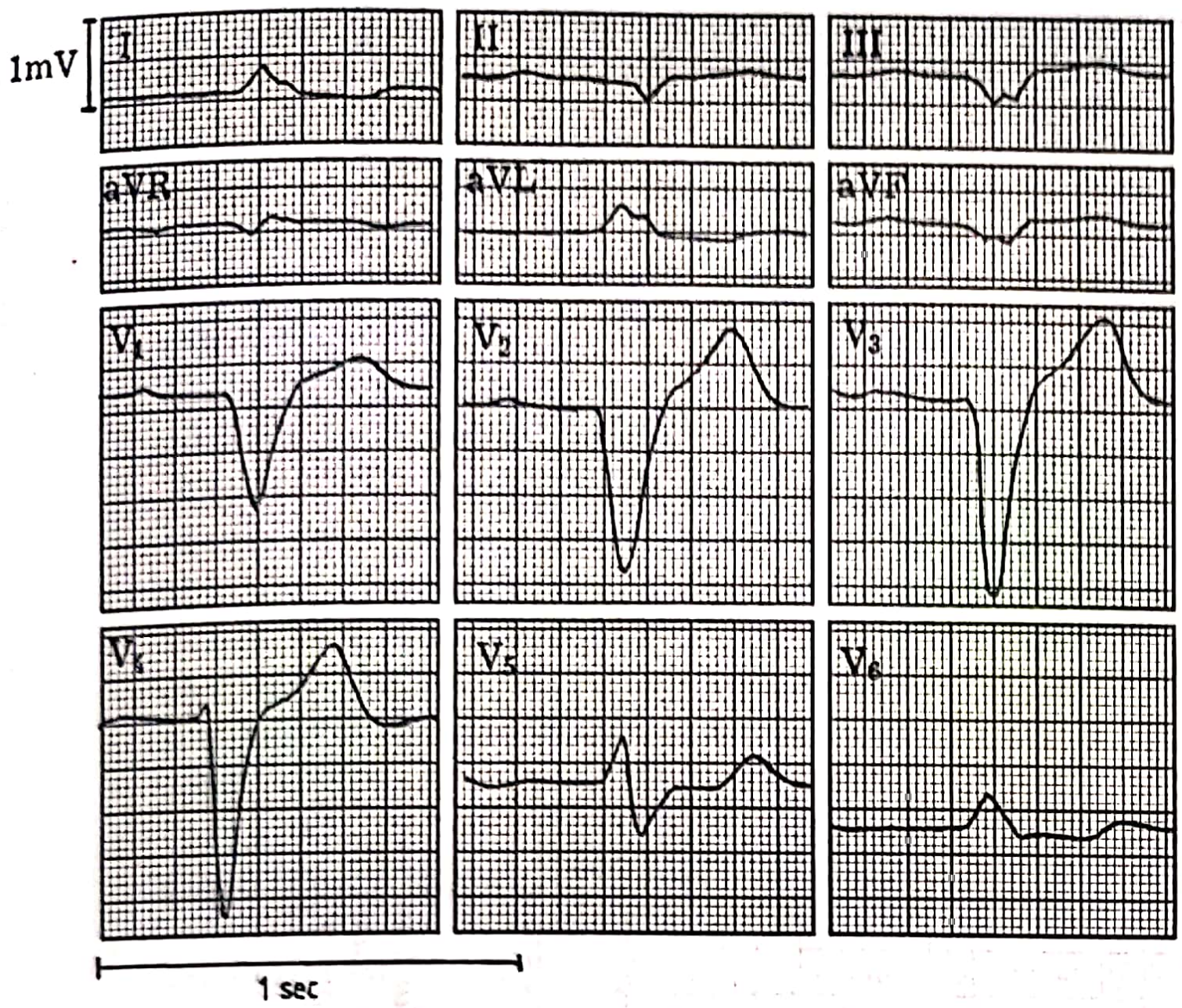

Fig. 9.3: *Cardiomiopatie primitivă neobstructivă (bolnav în vârstă de 48 de ani): bloc de ramură stângă complet.*

precordiale (Marriott HJL,1964; Hamby RJ și Raia F, 1968).

Tulburări de conducere intraventriculare

Tulburările de conducere intraventriculare sunt relativ frecvente, mai ales blocul de ramură stângă (fig. 9.3). După unele rapoarte incidența blocului de ramură stângă variază între 9 și 44%. Se mai constată: hemibloc stâng anterior (fig. 9.1) – circa 42% din cazuri, bloc de ramură dreaptă (fig. 9.1.) – circa 4% din cazuri sau tulburări difuze de conducere intraventriculară – complexe QRS lărgite și crestate fără criterii de bloc de ramură stângă sau dreaptă (Marriott HJL, 1964; Hamby RI și Raia F, 1968; Stapleton JF și colab., 1970; Flowers NC și Horan LG, 1973).

Unde Q patologice

În cardiomiopatiile primitive neobstructive pot apărea unde Q patologice care simulează un infarct micoardic (circa 18% în forma familială și 6% în cea nefamilială). Însă incidența acestor unde este mai redusă decât în varietatea obstructivă. Undele Q patologice apar mai frecvent în derivațiile precordiale drepte și mijlocii, dar pot apărea și în derivațiile precordiale stângi (fig. 9.1) (Pruitt RD și colab., 1962; Tavel ME și Fisch C, 1964; Fowler NO, 1971; Hoffman I și colab., 1973; Kübler W și colab., 1976).

Sindrom WPW

Aspectul electrocardiografic de sindrom WPW apare mai frecvent în varietatea familială a cardiomiopatiei primitive neobstructive (Westlake RE și colab., 1962).

Modificări ST-T

În 60% din cazuri se constată subdenivelarea segmentului ST și în 80%, negativarea sau turtirea undei T (Hamby RI și Raia F, 1968). În cardiomiopatiile primitive neobstructive anomaliile ST-T sunt de cele mai multe ori secundare hipertrofiei ventriculare stângi și tulburărilor de conducere intraventriculare. În general, modificările de repolarizare ventriculară sunt paralele cu gradul cardiomegaliei și nivelul presiunii terminal-diastolice ventriculare stângi (Flowers NC și Horan LG, 1973; Chou TC, 1979).

Aritmii și tulburări de conducere AV

Aritmiile cardiace se observă cu o incidență înaltă în cardiomiopatiile primitive neobstructive. Cele mai frecvente sunt fibrilația atrială (fig. 9.2) și extrasistolele ventriculare. Mai pot apărea: extrasistole atriale, tahicardie paroxistică supraventriculară, flutter atrial, ritmuri joncționale, tahicardie paroxistică ventriculară. Fibrilația ventriculară poate fi răspunzătoare de moartea subită a acestor bolnavi. Blocul AV de gradul I apare cu o frecvență de 6-30%. În cazuri rare poate surveni un bloc AV complet (Hamby RI și Raia F, 1968).

Cardiomiopatia hipertrofică obstructivă (stenoza subaortică hipertrofică idiopatică)

Principalele aspecte electrocardiografice sunt prezentate în tabelul 9.1.

Undele P

În circa 30% din cazuri, undele P prezintă o configurație de dilatație atrială stângă. În apariția acestui aspect contribuie: (1) creșterea rezistenței la ejecția atrială stângă ca urmare a scăderii complianței ventriculare stângi și (2) prezența unui grad variabil de insuficiență mitrală. Aspecte de dilatație atrială dreaptă și biatrială au fost raportate în 8%, respectiv 12% din cazuri (Frank S și Braunwald E, 1968).

Complexul QRS

Axa electrică medie QRS

În circa 30% din cazuri, ÂQRS este deviată la stânga (Frank S și Braunwald E, 1968). Totuși, prezența unei axe electrice intermediare sau chiar semiverticale nu este rară (fig. 9.4 și 9.5).

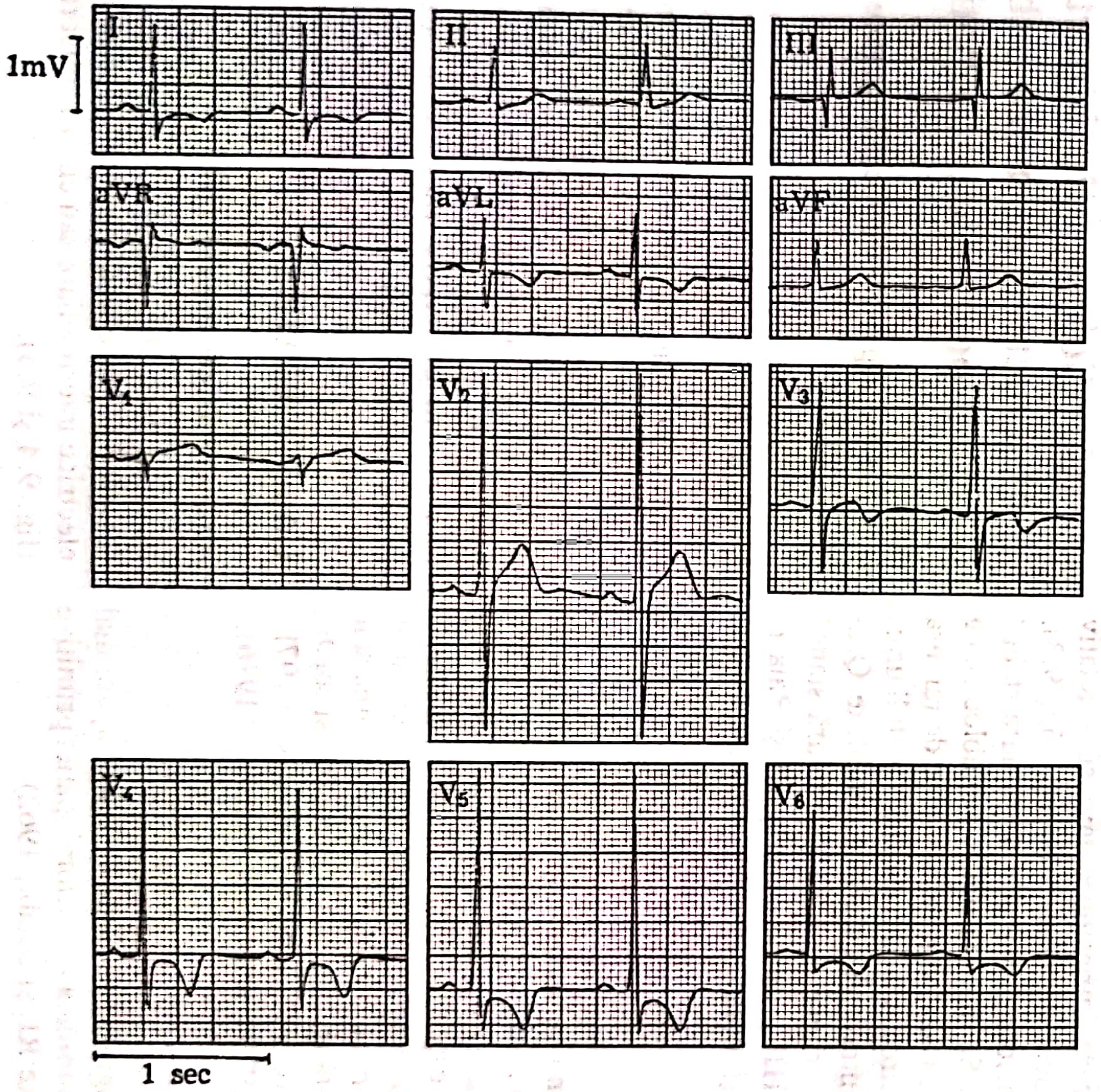
1mV
I
II
III
aVR
aVL
aVF
V1
V2
V3
V4
V5
V6
1 sec

Fig. 9.4: *Cardiomiopatie hipertrofică obstructivă (bolnav în vârstă de 43 de ani). Se observă prezența criteriilor electrocardiografice de hipertrofie ventriculară stângă şi a unor unde Q adânci (4.0 mm) în DIII. În derivația V_2 unda R=33 mm.*

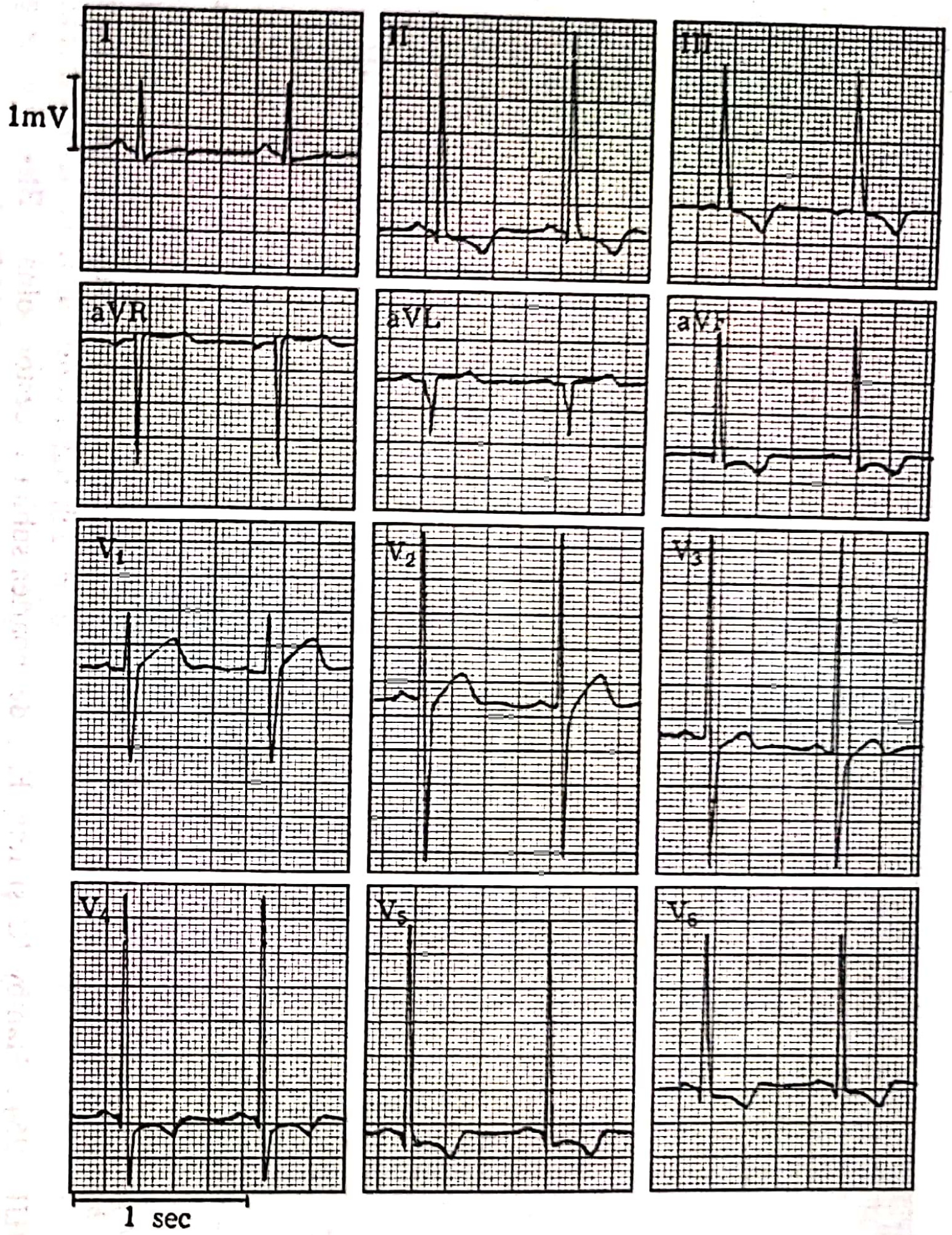
1mV
I
II
III
aVR
aVL
aVF
V1
V2
V3
V4
V5
V6
1 sec

Fig. 9.5: *Cardiomiopatie hipertrofică obstructivă (bolnav în vârstă de 31 ani). Sunt prezente criteriile electrocardiografice de hipertrofie ventriculară stângă şi tipul QS în aVL. Unda R=24 mm în derivația V_2.*

Semne de hipertrofie ventriculară stângă

Criteriile electrocardiografice de hipertrofie ventriculară stângă sunt prezente la mai mult de jumătate din totalul bolnavilor (hipertrofie primară a peretelui liber al ventriculului stâng sau hipertrofie secundară a acestuia, consecutivă obstrucţiei căii de ejecţie) – fig. 9.4 şi 9.5. Aspectul electrocardiografic de hipertrofie ventriculară stângă apare predominant la bolnavii care prezintă un gradient de presiune intraventricular în condiţii de repaus sau un grad de insuficienţă mitrală. Unii cercetători raportează prezenţa criteriilor electrocardiografice de hipertrofie biventriculară în 48% din cazuri, date care nu au putut fi însă confirmate (Hollister RM şi Goodwin JF, 1963 ; Walston A şi colab., 1976 ; Savage DD şi colab., 1978 ; Soria R şi colab., 1979).

Unde Q patologice

Prezenţa unor unde Q patologice, care simulează infarctul miocardic, reprezintă unul dintre elementele cele mai caracteristice ale cardiomiopatiei hipertrofice obstructive. De aceea, aspectul de pseudoinfarct la o persoană tânără orientează adeseori diagnosticul. Incidenţa undelor Q patologice variază între 20 şi 50% şi se observă cel mai adesea în derivaţiile anterolaterale : DI, aVL şi V_4-V_6, dar pot apărea şi în derivaţiile inferioare : DII, DIII, aVF (fig. 9.6).

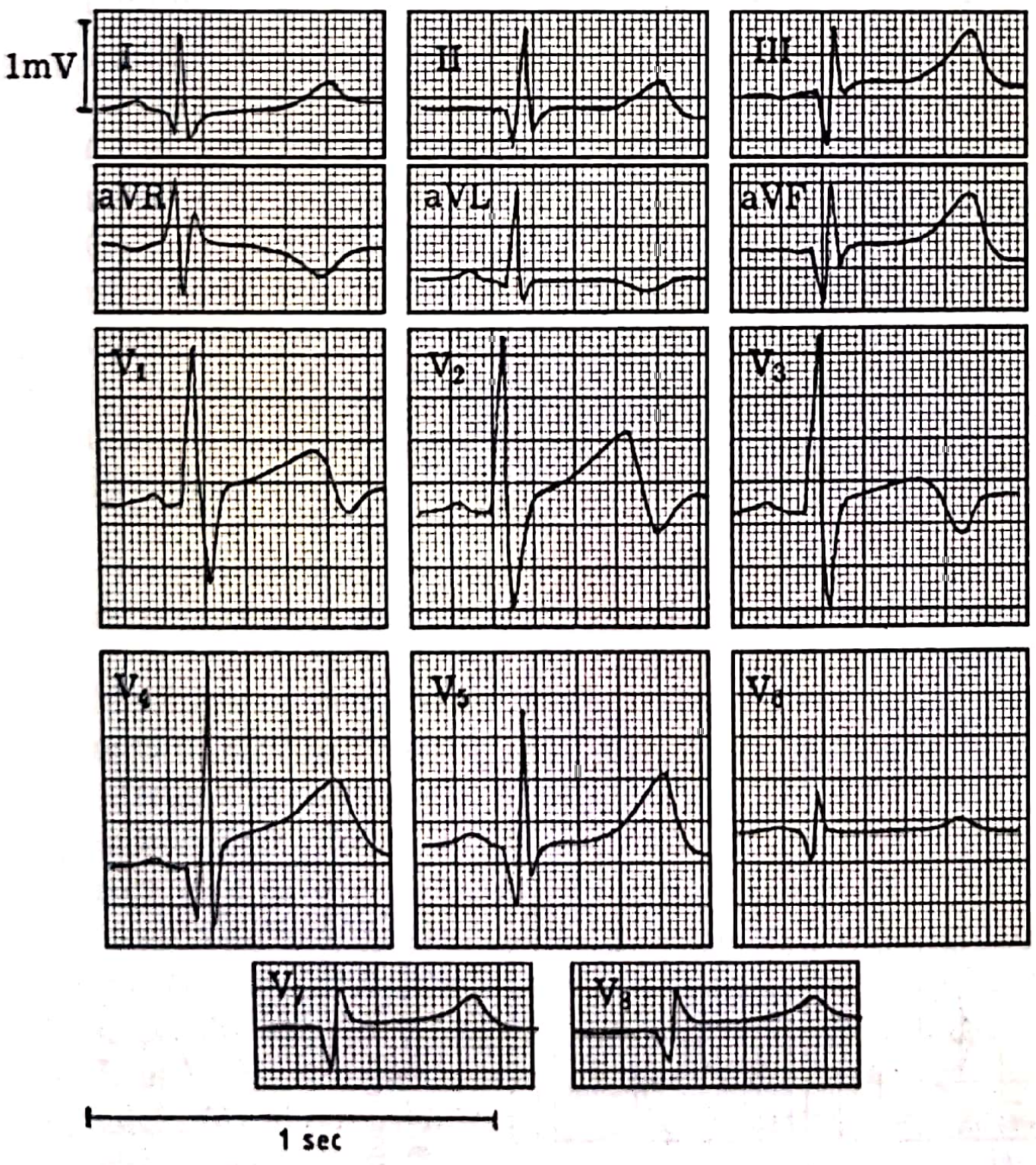

Fig. 9.6 : *Cardiomiopatie hipertrofică obstructivă (bolnav în vârstă de 16 ani). Se remarcă prezenţa undelor Q patologice în DII, DIII, aVF şi V_4-V_8. Undele R în derivaţiile V_1 şi V_2 prezintă o amplitudine de 18, respectiv 21 mm.*

Au fost postulate două ipoteze privind mecanismul apariţiei acestor unde : (1) creşterea forţelor electrice QRS iniţiale orientate superior, anterior şi la dreapta, ca urmare a hipertrofiei septale (ipoteza este sprijinită de reducerea sau dispariţia undelor Q patologice după rezecţia chirurgicală a septului hipertrofiat) şi (2) orientarea anormală a forţelor electrice QRS iniţiale în straturile interne ale peretelui ventricular stâng (ipoteză confirmată prin înregistrarea electrocardiogramei epicardice şi intramurale în timpul intervenţiilor chirurgicale). În general, nu există o corelaţie între prezenţa sau absenţa undelor Q şi severitatea obstrucţiei căii de ejecţie. De altfel, aceste unde pot apărea în cursul evoluţiei bolii, ori pot dispărea, creşte sau descreşte în amplitudine. Variaţiile în adâncimea undelor Q sunt determinate de gradul relativ de hipertrofie a septului interventricular şi peretelui liber al ventriculului stâng în funcţie de stadiul bolii, forţele electrice ale acestor două zone fiind diametral opuse. În stadiile mai tardive, fibrele miocardice hipertrofiate din sept sunt înlocuite printr-un ţesut fibros, ceea ce determină reducerea adâncimii undelor Q (Wigle ED şi Baron RH, 1966 ; Frank S şi Braunwald E, 1968 ; VanDam RT şi colab., 1972 ; Flowers NC şi Horan LG, 1973).

Unde R ample şi inversiunea undei T în V_1

Bolnavii cu cardiomiopatie hipertrofică obstructivă pot prezenta unde R ample în derivaţia V_1 (uneori şi în V_2), asociate cu inversiunea undei T, aspect care simulează o hipertrofie ventriculară dreaptă (fig. 9.6). Deşi aceste unde R ample, atribuite hipertrofiei septale, coincid adeseori cu prezenţa unor unde Q adânci în derivaţiile precordiale stângi, ele pot apărea şi în absenţa acestora din urmă (Braudo M şi colab., 1964).

Tulburări de conducere intraventriculare şi atrioventriculare

În cardiomiopatia hipertrofică obstructivă, tulburările de conducere intraventriculare sunt mai rare decât în varietatea neobstructivă. În statistica lui Flowers NC şi Horan LG (1973) se raportează o incidenţă sub 10%, în mod predominant blocul de ramură stângă (3.9%) şi tulburările difuze de conducere intraventriculară (4.3%). Mult mai rar apar tulburări de conducere AV.

Sindromul WPW

Incidenţa raportată a sindromului WPW tipic în cardiomiopatia hipertrofică obstructivă este de circa 3.2%. Însă formele atipice, care prezintă numai două criterii din triada sindromului (PR scurt, undă delta şi creşterea duratei QRS), par a fi mai frecvente (Frank S şi Braunwald E, 1968). În fig. 9.7 este prezentat un sindrom WPW la o bolnavă cu cardiomiopatie hipertrofică obstructivă, confirmată prin investigaţii hemodinamice şi ventriculografie.

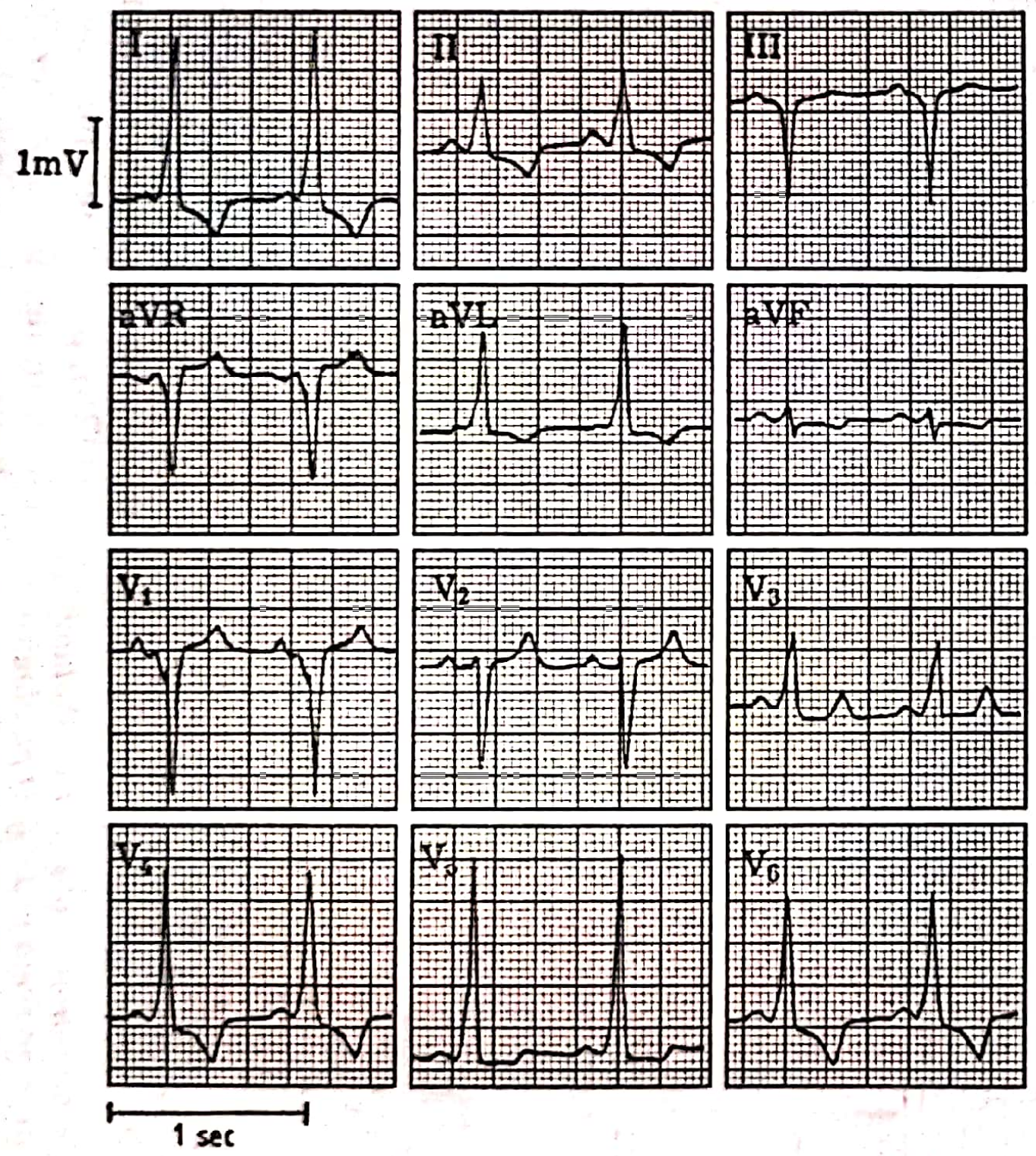
1mV
I
II
III
aVR
aVL
aVF
V1
V2
V3
V4
V5
V6
1 sec

Fig. 9.7: *Sindrom WPW tip B la o bolnavă în vârstă de 20 de ani cu diagnosticul de cardiomiopatie hipertrofică obstructivă (confirmată hemodinamic şi ventriculografic).*

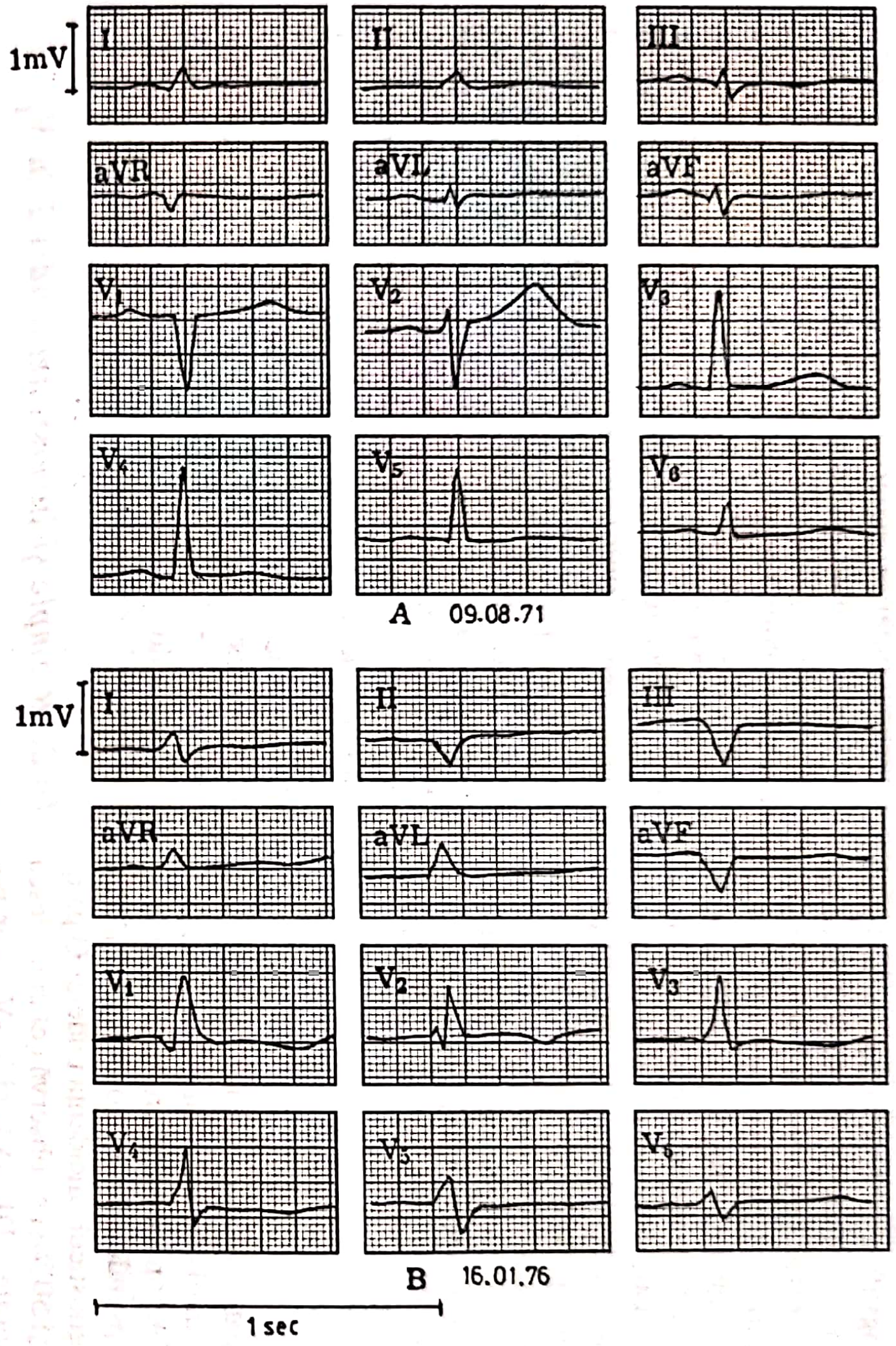
1mV
I
II
III
aVR
aVL
aVF
V1
V2
V3
V4
V5
V6
A 09.08.71
1mV
I
II
III
aVR
aVL
aVF
V1
V2
V3
V4
V5
V6
B 16.01.76
1 sec

Fig. 9.8: *Amiloidoză secundară (bolnav în vârstă de 43 de ani cu diagnosticul clinic de tuberculoză pulmonară şi renală). Prima înregistrare (09.08.1971), efectuată înainte de apariţia semnelor de insuficienţă cardiacă, relevează un microvoltaj în derivaţiile membrelor şi turtirea undelor T în derivaţiile precordiale stângi. A doua înregistrare (16.01.1976), efectuată după circa patru ani şi jumătate, obiectivează apariţia tulburărilor de conducere intraventriculară: hemibloc stâng anterior şi bloc de ramură dreaptă.*

Modificări ST-T

Reprezintă cele mai frecvente anomalii constatate în cardiomiopatia hipertrofică obstructivă, fiind de regulă secundare hipertrofiei ventriculare sau tulburării de conducere intraventriculare. În cazuri mai rare, anomaliile ST-T pot apărea în absenţa modificărilor QRS : modificări ST-T nespecifice (Estes EH şi colab., 1963 ; Zăgreanu I şi colab., 1980).

Aritmii

În cardiomiopatia hipertrofică obstructivă, aritmiile sunt relativ rare în raport cu incidenţa acestora în varietatea neobstructivă. Pentru fibrilaţia atrială se raportează totuşi o incidenţă de până la 10%, fără relaţie cu severitatea obstrucţiei sau a insuficienţei mitrale. Fibrilaţia atrială apare mai ales în stadiile tardive ale bolii, fiind asociată de regulă cu o agravare a tabloului clinic. Mult mai rar apar extrasistole ventriculare (Hollister RM şi Goodwin JF, 1963 ; Bahl OP şi colab., 1970 ; Glancy DL şi colab., 1970 ; Flowers NC şi Horan LG, 1973).

Cardiomiopatiile secundare

Cardiomiopatiile secundare pot fi definite ca manifestări miocardice secundare unor boli sistemice. Afectarea miocardică devine posibilă atunci când boala sistemică prezintă una sau mai multe din următoarele caracteristici : (1) afectează şi alte grupe de muşchi striaţi, (2) manifestă mecanisme autoimune sau interesează ţesutul conjunctiv, (3) infiltrează diverse organe, (4) apare asociată cu tulburări metabolice la nivelul altor organe sau (5) manifestă un grad înalt de toxicitate de natură infecţioasă sau chimică.

În textul de faţă vor fi prezentate în mod succint numai unele varietăţi de cardiomiopatie secundară de interes clinic mai mare.

Amiloidoza cordului (fig. 9.8, fig. 9.9)

Modificările electrocardiografice sunt consecinţa depunerii unei proteine de tip particular (amiloid) în miocard, sistemul de conducere specializat şi arterele coronare intramurale. Atunci când depozitele de substanţă amiloidă sunt extensive şi tulburările cardiace clinic manifeste, electrocardiograma este în mod constant anormală : (1) microvoltaj, (2) aspect de „infarct miocardic vechi" : unde Q patologice, tip QS sau reducerea amplitudinii undelor R în V_1-V_3, (3) deviaţie stângă anormală a axei electrice QRS, (4) tulburări de excitaţie sau de conducere : extrasistole ventriculare, tahicardie atrială sau AV joncţională, fibrilaţie atrială, bloc AV de diverse grade, bloc intraventricular şi (5) alternanţa electrică a undei P (Farokh A şi colab., 1964 ; Van Buchem FSP, 1966 ; Buja LM şi colab., 1970). Cel mai adesea, modificările electrocardiografice constau în aspectul de pseudoinfarct miocardic (83%) şi microvoltaj definit prin amplitudinea QRS ≤ 15 mm în I + II + III (63%) – tabel 9.2. Uneori, ocluzia unei artere coronare intramurale prin substanţă amiloidă poate determina apariţia manifestărilor clinice şi modificărilor electrocardiografice observate în infarctul miocardic acut.

În ultimii ani, confruntările anatomo-clinice şi electrice atestă că diagnosticul clinic de amiloidoză a cordului poate fi suspectat dacă microvoltajul şi aspectul de „infarct miocardic vechi" apar pe electrocardiogramă în următoarele condiţii : (1) bolnav în vârstă, cu insuficienţă cardiacă refractară manifestată prin răspuns slab şi/sau o sensibilitate crescută la glicozizii digitalici (efecte toxice la doze mici), (2) absenţa durerilor anginoase şi a hipertensiunii arteriale sistemice sau scăderea progresivă şi spontană în decurs de câtiva ani a unei hipertensiuni arteriale din antecedente, (3) cardiomegalie la examenul radiologic, în contrast cu microvoltajul prezent pe electrocardiogramă şi (4) examenul ecocardiografic atestă absenţa dilataţiei ventriculare stângi (cavitate de dimensiuni normale sau aproape normale), dar cu tulburări de cinetică parietală ventriculară. Diagnosticul absolut necesită însă confirmarea bioptică a prezenţei depozitelor extensive de amiloid în ţesutul cardiac sau în ţesuturile necardiace (Roberts CW şi Waller FB, 1983).

Tabel 9.2 : *Observaţii electrocardiografice la 40 de bolnavi cu amiloidoză cardiacă asociată cu disfuncţie cardiacă*

Modificări electrocardiografice Nr. cazuri (%)	**Nr. cazuri (%)**
1. Microvoltaj (QRS ≤ 15 mm în I + II + III)	25 (63)
2. Aspect de „infarct miocardic vechi" Anterior = 26 (79) Inferior = 2 (6) Antero-inferior = 5 (15)	33 (83)
3. Axa QRS anormală Deviaţie stângă (-30° până la -90°) = 23 (79) Deviaţie dreaptă (+111° până la +120°) = 6 (21)	29 (73)
4. Aritmii Extrasistole ventriculare = 21 (72) Tahicardie atrială sau AV joncţională = 10 (34) Fibrilaţie atrială = 9 (31)	29 (73)
5. Blocuri AV Interval PR>0.20 secunde = 9 (50) Bloc AV de gradul II = 4 (22) Bloc AV de gradul III = 5 (28)	18 (45)
6. Bloc de ramură complet Drept = 5 Stâng = 2	7 (18)

după Roberts CW şi Waller FB, 1983

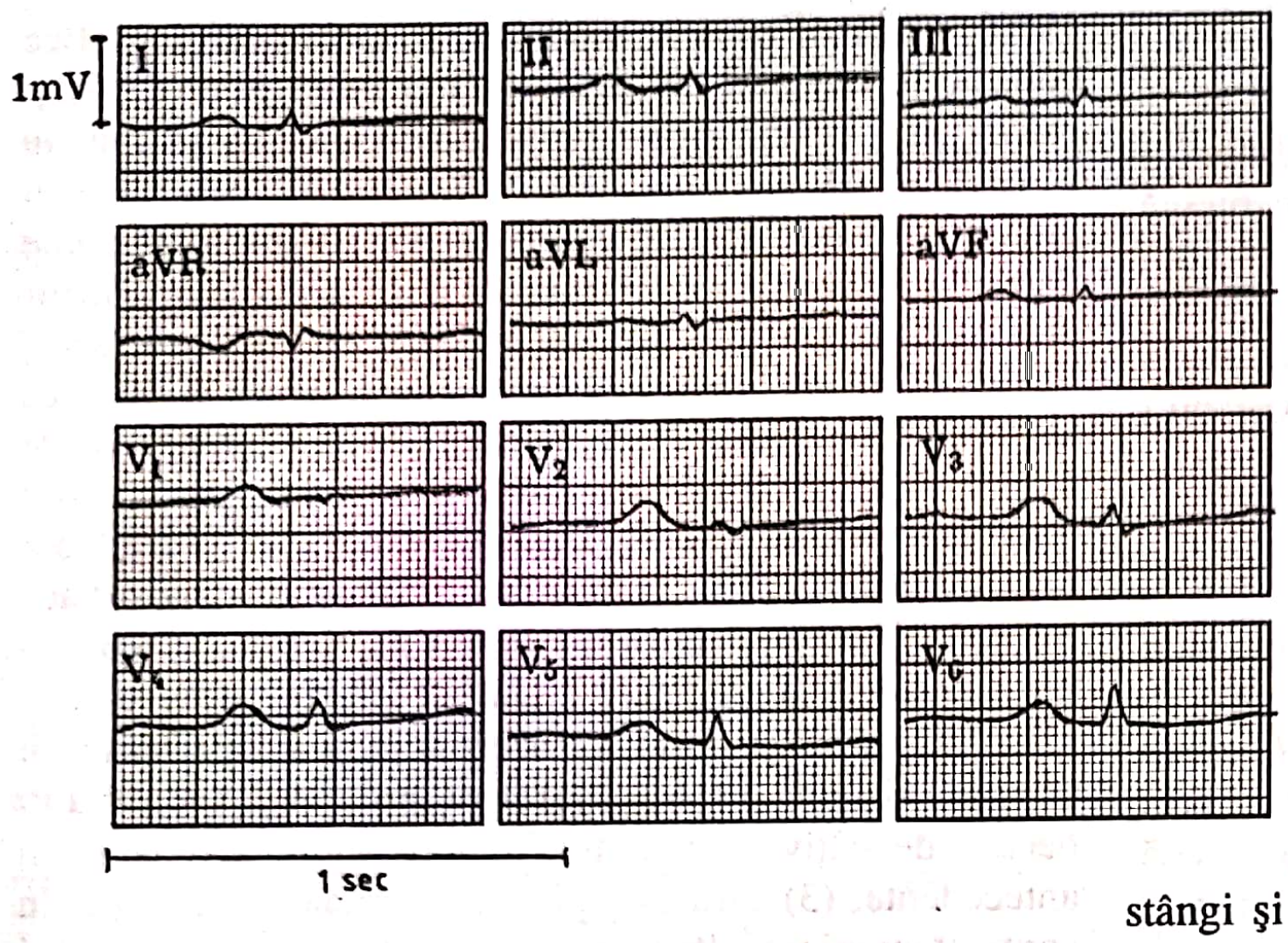

Fig. 9.9: *Amiloidoză primară a inimii (bolnavă în vârstă de 38 de ani). Diagnosticul a fost precizat necropsic. Se remarcă microvoltajul complexului QRS. Undele P prezintă un aspect de „dilatație" biatrială.*

Hemocromatoza

Hemocromatoza (diabetul bronzat) este o boală metabolică ce constă dintr-o stocare excesivă de hemosiderină în piele şi organele interne, diabet zaharat şi, frecvent, ciroză hepatică. Modificările electrocardiografice apar atunci când depunerea de hemosiderină în inimă este extensivă şi însoţită de procese de degenerescenţă miocardică şi fibroză. Aspecte electrocardiografice: (1) microvoltaj, (2) turtirea sau inversiunea undelor T, (3) aritmii supraventriculare (fibrilaţie sau flutter atrial) sau ventriculare (tahicardie ventriculară) şi (4) blocuri atrioventriculare sau intraventriculare, mai des blocul de ramură dreaptă (Engle MA şi colab., 1964; Friedberg CK, 1966; Buja LM şi Roberts WC, 1971).

Sarcoidoza

Poate determina o infiltraţie granulomatoasă a miocardului (cardiomiopatie granulomatoasă) cu interesarea frecventă a septului interventricular şi a sistemului de conducere specializat. Modificările electrocardiografice posibile, în ordinea frecvenţei, sunt următoarele: (1) blocul AV, incomplet sau complet, (2) tulburări de conducere intraventriculare, predominant blocul de ramură dreaptă, (3) diverse aritmii (mai ales fibrilaţia atrială), (4) anomalii ST-T şi (5) unde P ample (Duvernoy WFC şi Garcia R, 1971; Gozo EG şi colab., 1971; Chou TC, 1979).

Boli neuromusculare

Distrofia musculară progresivă

În forma pseudohipertrofică a distrofiei musculare progresive sau de tip Duchenne se constată în multe cazuri un tip electrocardiografic distinctiv reprezentat prin: (1) unde R ample şi raport R/S crescut în derivaţiile precordiale drepte şi (2) unde Q adânci în precordialele stângi şi în derivaţiile inferioare ale membrelor. Orientarea anterioară a forţelor electrice QRS (undă R în V_1) este expresia reducerii activităţii electrice în zonele posterobazale ale miocardului ventricular, ca urmare a leziunilor distrofice cu localizare determinată genetic. Undele Q reprezintă extinderea laterală sau diafragmatică a zonei distrofice (Perloff JK şi colab., 1967; Perloff JK, 1973). Alţi cercetători interpretează acest aspect electrocardiografic ca o persistenţă determinată genetic a tipului infantil (Slucka C, 1968). Alte aspecte electrocardiografice: tip RSr' sau undă R polifazică în V_1, interval PR scurt şi tahicardie sinusală. Foarte rar sunt menţionate extrasistole atriale sau ventriculare, flutterul atrial şi tahicardia paroxistică ventriculară. În distrofia joncţiunii membrelor (tipul Erb al distrofiei musculare) apar uneori tulburări de conducere intraventriculară dreaptă, în timp ce în tipul fascioscapulo-humeral electrocardiograma este de regulă normală (Welsh JD şi colab., 1963).

Miotonia atrofică (boala Steinert)

Electrocardiograma reprezintă cel mai bun indicator al afectării cordului în miotonia atrofică, deoarece este modificată în circa 2/3 din cazuri, în timp ce incidenţa insuficienţei cardiace manifeste este de numai 7% (Orndahl şi colab., 1964). Aspecte electrocardiografice mai frecvente: (1) bloc AV de gradul I, (2) bloc de ramură stângă, (3) reducerea amplitudinii undelor P, (4) anomalii ST-T şi (5) aritmii: bradicardie sinusală, fibrilaţie sau flutter atrial (cu ritm ventricular lent, ca urmare a unui bloc AV de grad înalt). Mai rar, pot apărea aspecte de pseudoinfarct, deviaţie axială stângă sau dreaptă, bloc AV complet, tahicardie ventriculară sau fibrilaţie ventriculară (Perloff JK, 1973). Anomaliile electrocardiografice apar de regulă în absenţa manifestărilor clinice de suferinţă cardiacă. La cazurile necropsiate s-a putut pune în evidenţă o fibroză miocardică difuză.

În fig. 9.10 şi 9.11 este prezentat aspectul electrocardiografic la doi fraţi cu diagnosticul clinic de miotonie atrofică.

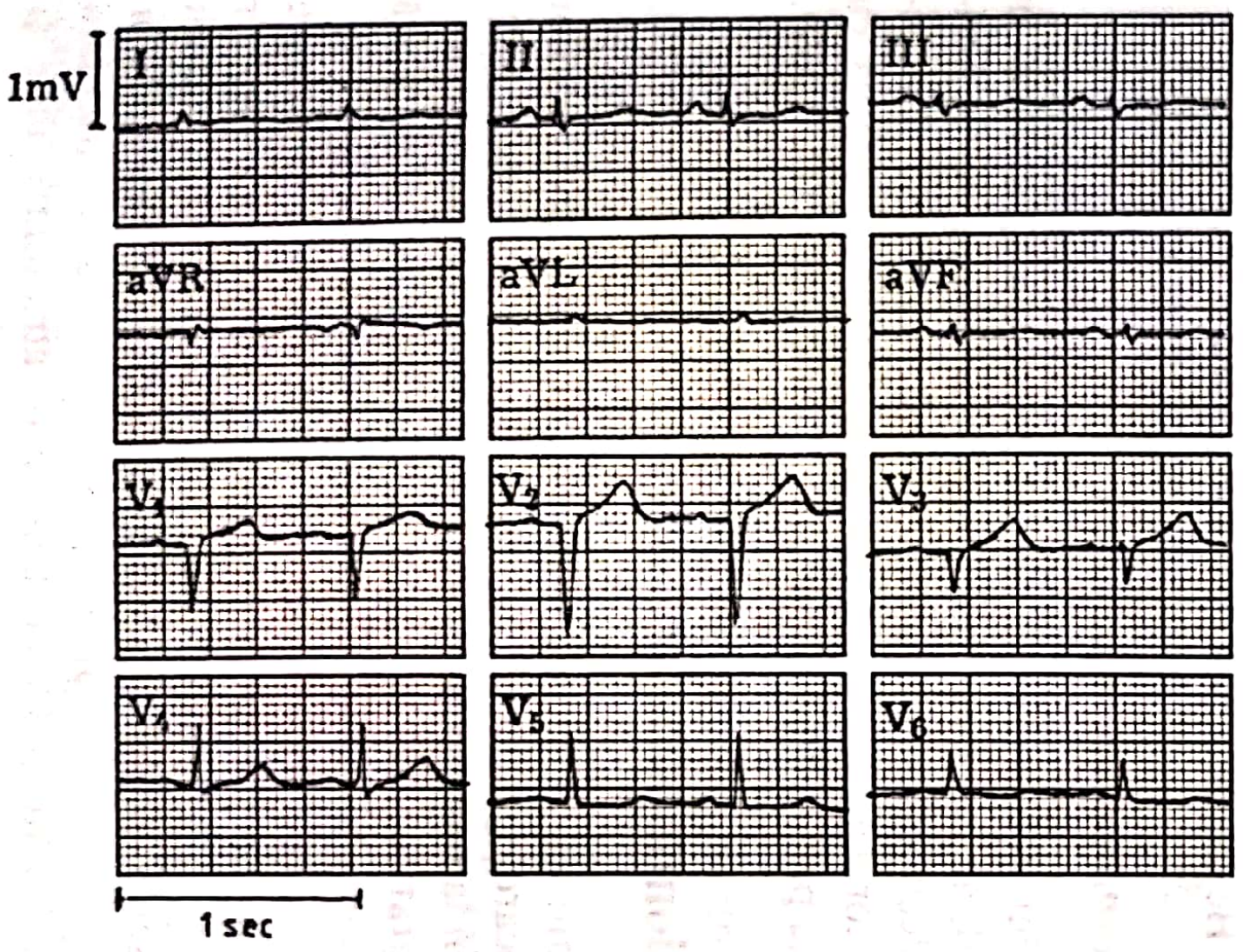
1mV
I
II
III
aVR
aVL
aVF
V_1
V_2
V_3
V_4
V_5
V_6
1 sec

Fig. 9.10 : *Miotonie atrofică (bolnav în vârstă de 47 de ani). Se remarcă : microvoltaj şi tip QS în V_1, V_2,V_3 (fibroză septală ?).*

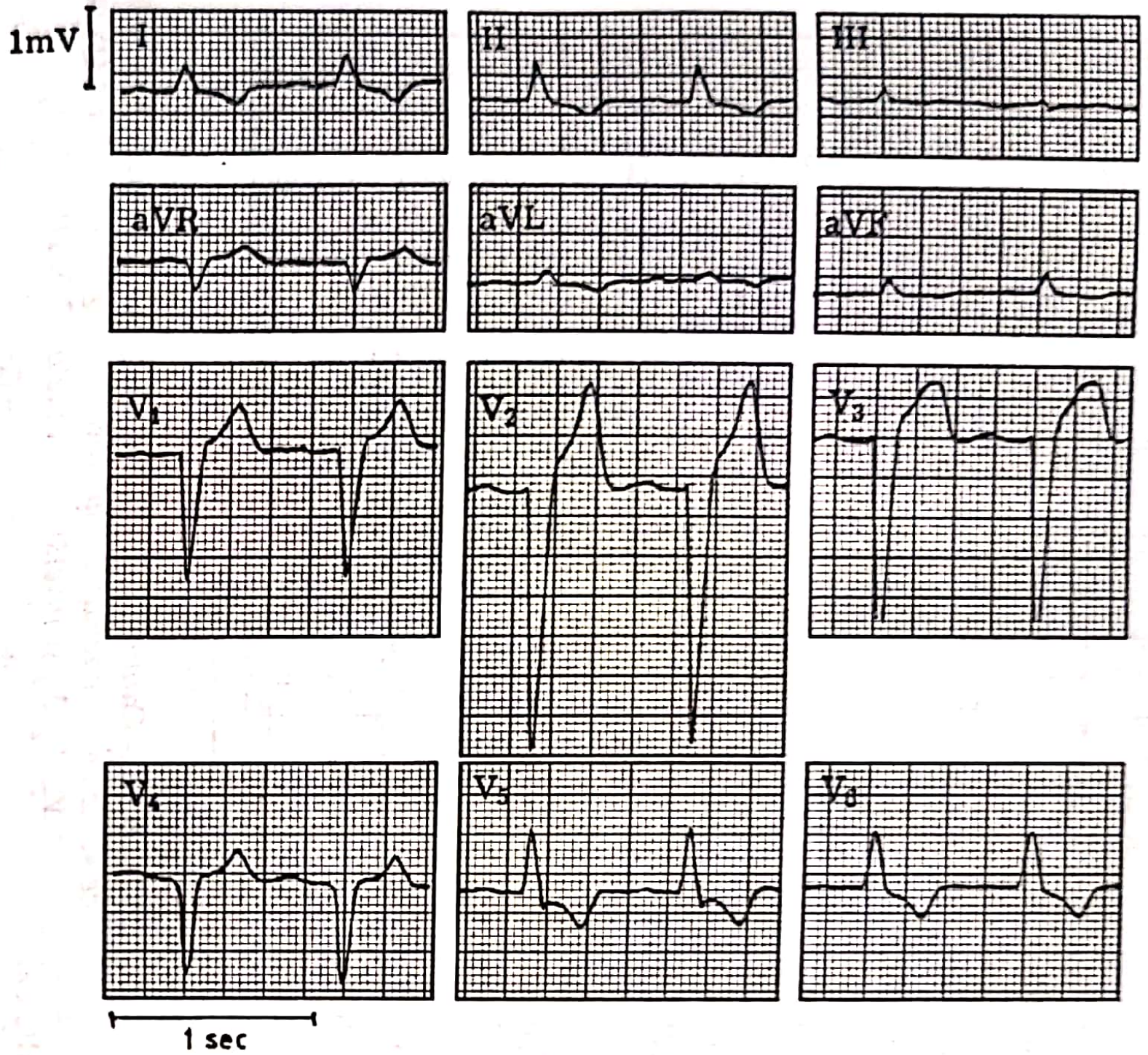
1mV
I
II
III
aVR
aVL
aVF
V_1
V_2
V_3
V_4
V_5
V_6
1 sec

Fig. 9.11 : *Miotonie atrofică (bolnav în vârstă de 48 de ani, frate cu bolnavul a cărui electrocardiogramă este prezentată în fig. 9.10). Se remarcă prezenţa unui bloc de ramură stângă. Undele P sunt microvoltate şi intervalul PR = 0.24 secunde.*

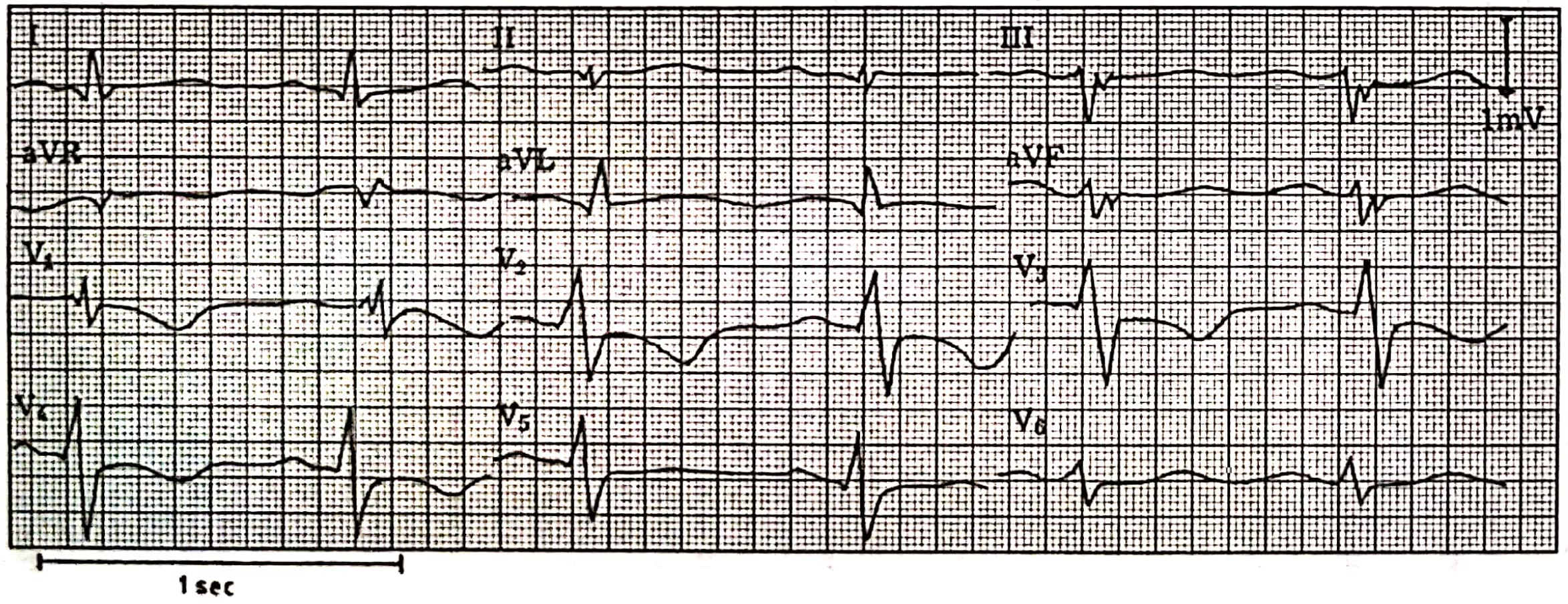
I
II
III
1mV
aVR
aVL
aVF
V_1
V_2
V_3
V_4
V_5
V_6
1 sec

Fig. 9.12 : *Ataxie Friedreich (bolnav în vârstă de 42 de ani). Se remarcă : ÂQRS = −30°, bloc de ramură dreaptă incomplet şi inversiunea undelor T în V_1-V_4.*

Ataxia Friedreich

Ataxia Friedreich este considerată o boală neurocardiacă cu determinism genetic. Leziunile cardiace sunt dominate de fibroza interstiţială, degenerescenţa fibrelor miocardice şi îngroşarea intimei arterelor coronare mici (Ivemark B şi Thoren C, 1964; James TN şi Fisch C, 1968). Circa 90% dintre bolnavi prezintă modificări electrocardiografice. În ordinea frecvenţei, acestea sunt reprezentate prin: (1) tulburări de repolarizare ventriculară (unde T turtite, difazice sau negative), (2) deviaţie stângă sau dreaptă a axei electrice QRS, (3) hipertrofie ventriculară stângă sau dreaptă, (4) unde Q adânci în derivaţiile inferioare şi precordiale stângi (condiţionate de fibroza miocardică sau de o hipertrofie septală), (5) aritmii atriale şi ventriculare şi (6) bloc AV sau intraventricular (Gach JV şi colab., 1971; Perloff JK, 1973).

În fig. 9.12 este prezentat aspectul electrocardiografic la un bolnav cu ataxie Friedreich la care domină tulburările de repolarizare ventriculară.

Boli ale ţesutului conjunctiv

Cardiomiopatia sclerodermică

În sclerodermie, cordul poate fi afectat prin mai multe căi şi anume: fibroza miocardului, invazia pericardului, a valvei mitrale şi tricuspide, invazia arterelor coronare, hipertensiunea arterială pulmonară (ca urmare a fibrozei pulmonare) şi hipertensiunea arterială sistemică (în urma invaziei renale). În funcţie de stadiul bolii, electrocardiograma este modificată în 9-85% din cazuri. Aspecte electrocardiografice: (1) microvoltaj (fibroză miocardică), (2) unde Q patologice (aspecte de pseudoinfarct, tot ca urmare a fibrozei miocardice), (3) semne de pericardită, (4) unde P anormale (P „pulmonar", sau unde P crestate ca expresie a fibrozei atriale), (5) hipertrofie ventriculară dreaptă, (6) hipertrofie ventriculară stângă, (7) tulburări de conducere (blocuri AV sau blocuri de ramură) şi (8) extrasistole atriale şi ventriculare (Escudero J şi McDevitt E, 1958; Windesheim JH şi Parkin TW, 1958; Sackner MA şi colab., 1966).

În fig. 9.13 este prezentat aspectul electrocardiografic la un bolnav cu sclerodermie.

Lupusul eritematos sistemic

În lupusul eritematos sistemic electrocardiograma este anormală la 35-62% dintre bolnavi. Însă incidenţa electrocardiogramelor anormale este mult mai mare la cazurile necropsiate, deci în stadiile mai avansate ale bolii (Kong TQ şi colab., 1962). Aspecte electrocardiografice: (1) anomalii nespecifice ale undei T (corelate în multe cazuri cu prezenţa pericarditei), (2) microvoltaj în derivaţiilor membrelor (corelate în unele cazuri tot cu prezenţa pericarditei), (3) tulburări de conducere atrioventriculare şi intraventriculare, (4) hipertrofie ventriculară stângă (la bolnavii cu hipertensiune arterială sistemică) şi (5) foarte rar, aspect de infarct miocardic ca urmare a vasculitei lupice de la nivelul arterelor coronare (Dubois EL şi Tuffanelli DL, 1964; Hejtmancik MR şi colab., 1964).

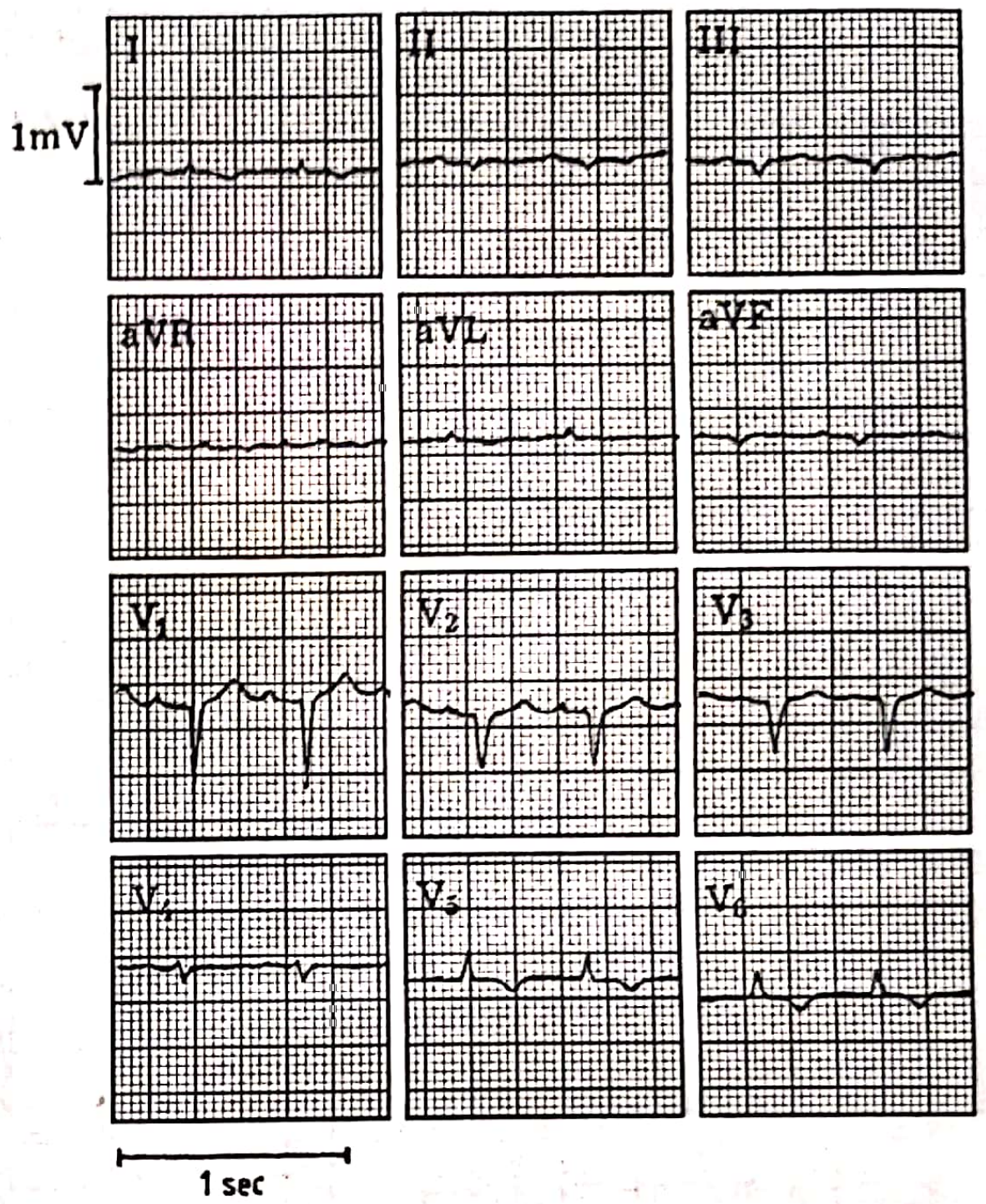

Fig. 9.13: *Cardiomiopatie sclerodermică (bolnavă în vârstă de 45 de ani). Se remarcă: microvoltaj, ÂQRS = –45°, tip QS în V_1, V_2, V_3 şi inversiunea undelor T în DI, V_5, V_6.*

Cardiomiopatia reumatică

În cordul bolnavilor cu artrită reumatoidă, inclusiv în miocard, au fost puse în evidenţă granuloame de tip fibrinoid. Electrocardiograma obiectivează anomalii ST-T nespecifice, corelate cu prezenţa miocarditei sau adesea cu prezenţa pericarditei (Bonfiglio T şi Atwater TC, 1969).

Cardiomiopatia alcoolică

În ultimii ani se acordă o atenţie deosebită modificărilor electrocardiografice ca indicator precoce al afectării miocardului la marii consumatori de alcool. Aspecte electrocardiografice: (1) tulburări de repolarizare ventriculară (inversiunea undelor T în derivaţiile membrelor şi precordialele stângi, unde T crestate, unde T ample şi ascuţite în derivaţiile precordiale mijlocii), (2) absenţa forţelor electrice septale, manifestată prin reducerea amplitudinii sau absenţa undelor r în V_1, V_2 (tip QS) şi absenţa undelor q în V_5,V_6 (tip R sau Rs), (3) hipertrofie ventriculară stângă, (4) tulburări de conducere atrioventriculare şi

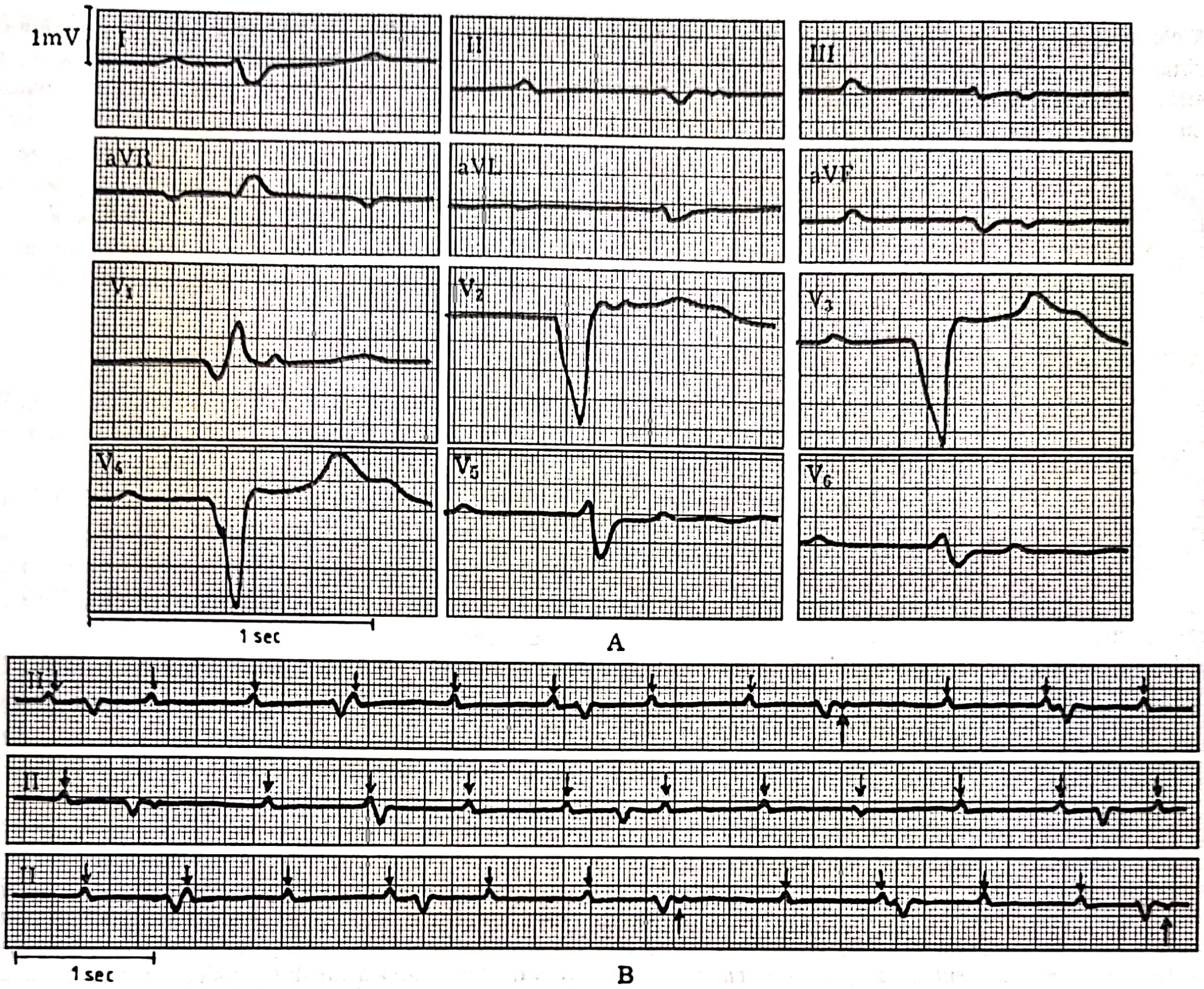

Fig. 9.14: *Cardiomiopatie alcoolică cu bloc AV complet (bolnav în vârstă de 37 de ani). A. Morfologia complexului QRS. B. (înregistrare continuă a derivaţiei II, cu viteza de derulare 25 mm/s): bloc AV complet. Undele P sunt marcate prin săgeţi cu vârful în jos. Conducerea retrogradă este însă posibilă (undele P negative marcate prin săgeţi cu vârful în sus) atunci când miocardul atrial este în afara perioadei refractare (interval P-R > 0.40 s).*

intraventriculare (bloc de ramură stângă sau dreaptă) şi (5) aritmii: tahicardie sinusală, fibrilaţie atrială, extrasistole ventriculare, tahicardie ventriculară (Evans W, 1959; Burch GE şi DePasquale NP, 1969; McDonald CD şi colab., 1971; Regan TJ, 1973; Negoiţă CI şi colab., 1983; Negoiţă CI, 1987 a).

În figura 9.14 este prezentat aspectul electrocardiografic la un bolnav cu cardiomiopatie alcoolică, cu evoluţie spre bloc AV complet.

Cardiomiopatia post-partum (peri-partum)

Formă de cardiomiopatie cu clasificare incertă, cardiomiopatia post-partum este inclusă de unii cercetători în grupa cardiomiopatiilor primitive. Aspecte electrocardiografice: (1) microvoltaj, (2) aspecte de pseudoinfarct (unde Q patologice sau tip QS) şi (3) aritmii atriale şi ventriculare. În unele cazuri se constată aspectul electrocardiografic de hipertrofie ventriculară stângă (Friedberg CK, 1966; Demakis JG şi Rahimatoola SH, 1971). În fig. 9.15 este prezentat aspectul electrocardiografic la o bolnavă cu diagnosticul de cardiomiopatie post-partum.

Miocarditele

Reumatismul articular acut şi miocardita reumatismală

În reumatismul articular acut pot apărea următoarele modificări electrocardiografice: (1) prelungirea intervalului PR (25-40% din cazuri), (2) bloc AV de gradul II tip Wenckebach, (3) ritm AV joncţional cu sau fără disociaţie AV, (4) anomalii ST-T şi (5) prelungirea intervalului QT. În mod excepţional pot apărea bloc sinoatrial, bloc AV complet, bloc de ramură stângă sau dreaptă şi unde Q patologice. Însă valoarea unora dintre aceste modificări electrocardiografice pentru diagnosticul miocarditei reumatice este discutabilă, deoarece este dificil de apreciat dacă ele sunt produse de procesul toxic febril sau dacă exprimă leziuni inflamatorii miocardice focale. Astfel, tulburările de conducere AV, prelungirea intervalului QT şi ritmurile AV joncţionale pot fi prezente în reumatismul articular acut chiar în absenţa carditei, iar anomaliile ST-T exprimă adesea efectele procesului toxic asupra metabolismului miocardic ori un proces inflamator pericardic. În cele mai multe cazuri, un interval PR prelungit se scurtează după administrarea atropinei. De aceea, diagnosticul de miocardită reumatismală nu poate fi pus numai pe baza electrocardiogramei (Bates RC, 1958; UK-US Joint Report on Rheumatic Heart Disease, 1965; Clarke M şi Keith JD, 1972; Stollermann GH, 1975).

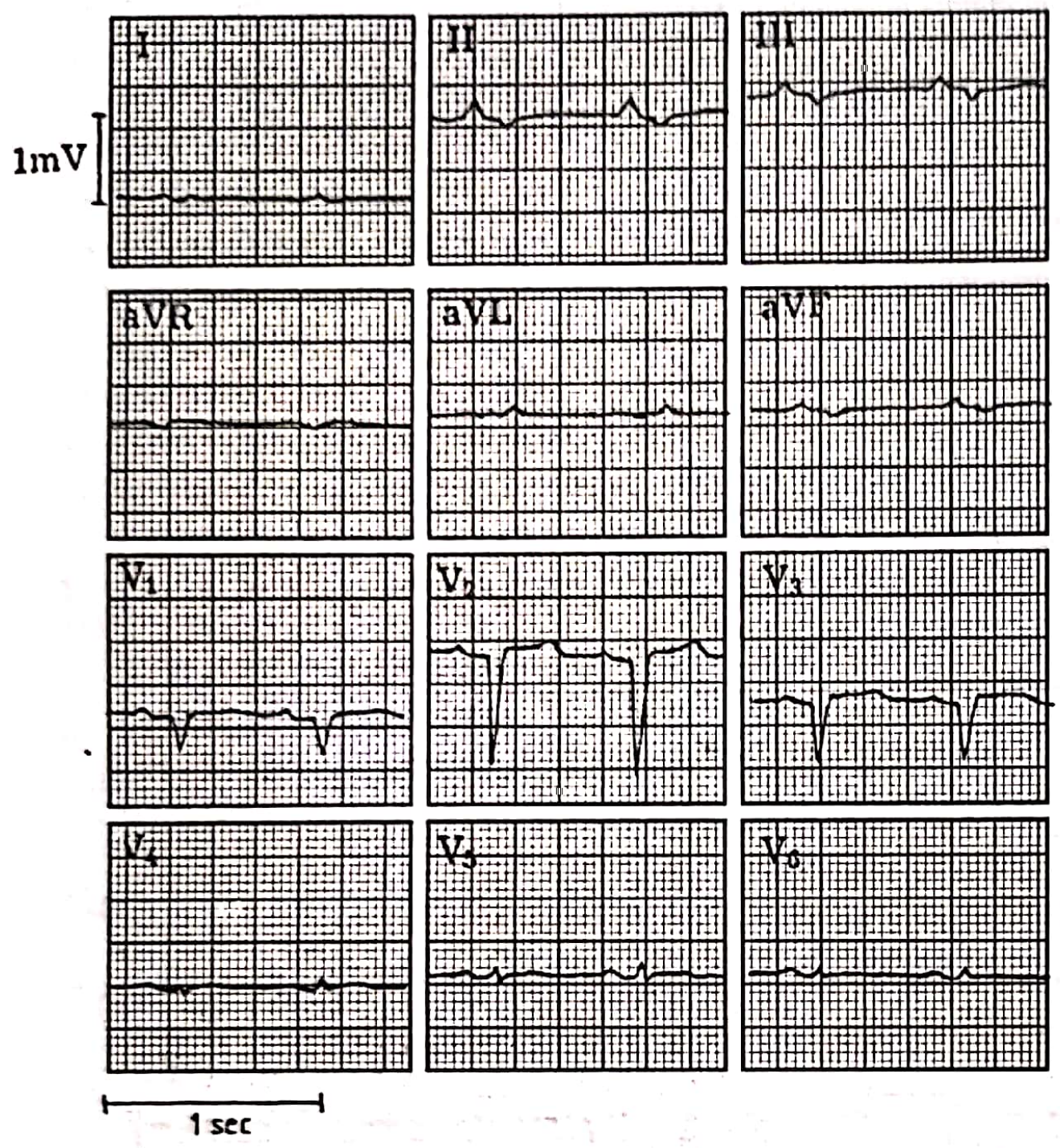

Fig. 9.15: *Cardiomiopatie post-partum (bolnavă în vârstă de 22 de ani). Se remarcă: microvoltaj, unde P cu aspect de dilataţie atrială dreaptă (DII) şi aspect de pseudoinfarct (tip QS) în DII, DIII, aVF şi V_1-V_3.*

Miocardita virală

Infecţiile virale (gripa, virusul Coxsackie B, Influenza, mononucleoza infecţioasă etc.) pot determina apariţia următoarelor modificări electrocardiografice: (1) tulburări de conducere AV, (2) anomalii ST-T, (3) unde Q patologice (aspect de pseudoinfarct), (4) prelungirea intervalului QT, (5) tulburări de conducere intraventriculară şi (6) aritmii atriale şi ventriculare (Smith WG, 1970; Abelmann WH, 1973; Chou TC, 1979; Negoiţă CI şi Dimitriu S, 1987 b). Însă, cu excepţia undelor Q patologice şi a tulburărilor de conducere intraventriculară, celelalte anomalii electrocardiografice nu se însoţesc în mod constant de leziuni inflamatorii ale miocardului. În figurile 9.16, 9.17, 9.18 şi 9.19 sunt prezentate câteva aspecte electrocardiografice observate în miocardita virală.

Modificările de repolarizare ventriculară descrise în cursul infecţiilor virale prezintă un grad redus de specificitate şi nu sunt totdeauna expresia unui proces inflamator miocardic. De aceea, interpretarea anomaliilor undei T trebuie făcută cu multă reţinere şi numai în corelaţie cu prezenţa altor simptome şi semne clinice de afectare miocardică. În primul rând, anomaliile undei T

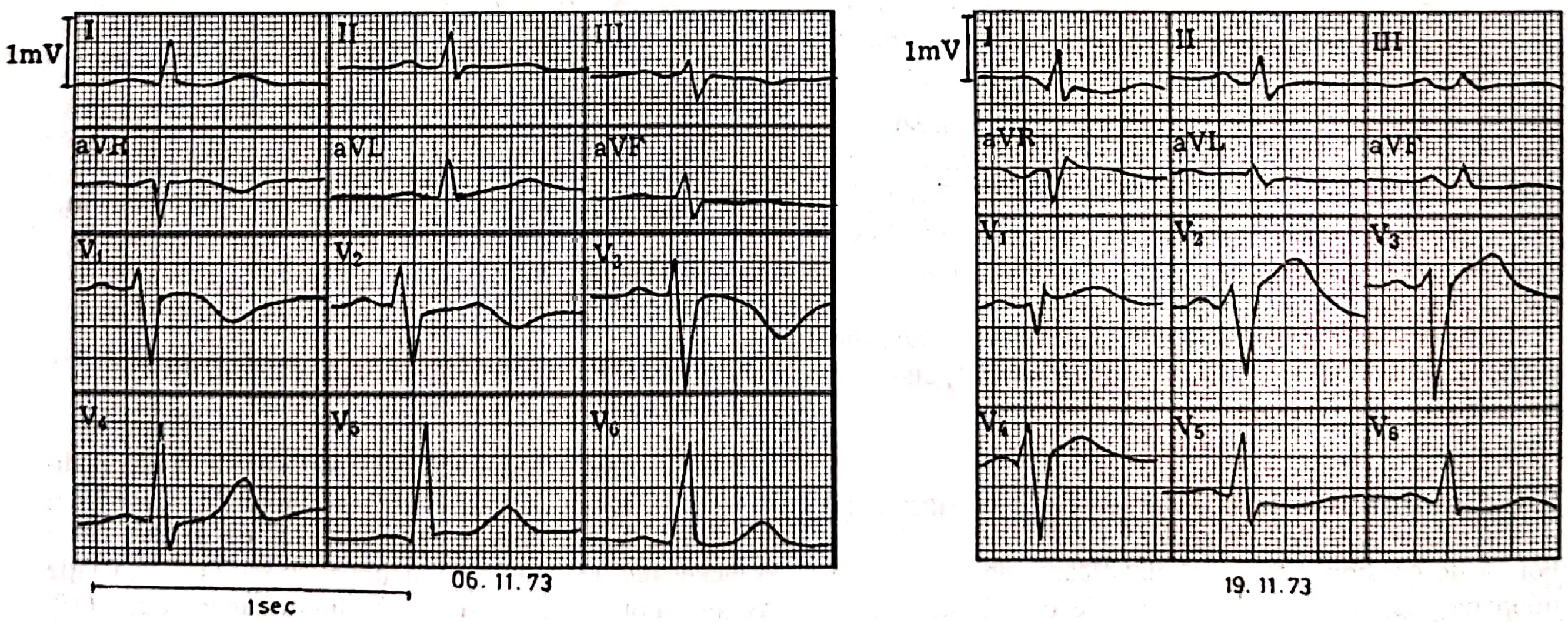

06. 11. 73

19. 11. 73

Fig. 9.16: *Miocardită acută (probabil virală). Bolnav în vârstă de 38 de ani cu o simptomatologie de tip „gripal", urmată de cardiomegalie, galop atrial şi ventricular, şi simptome de insuficienţă cardiacă congestivă. Prima înregistrare (06.11.1973) obiectivează inversiunea undelor T în derivaţiile precordiale drepte (V_1, V_2, V_3). Pe a doua înregistrare (19.11.1973) efectuată o dată cu agravarea stării clinice se remarcă: apariţia unui bloc minor de ramură dreaptă, supradenivelarea segmentului ST în V_1, V_2, V_3 şi subdenivelarea segmentului ST în DI, V_5, V_6. Bolnavul decedează după 3 zile cu fenomene de colaps cardiogen. La necropsie s-a constatat un proces inflamator miocardic difuz nespecific.*

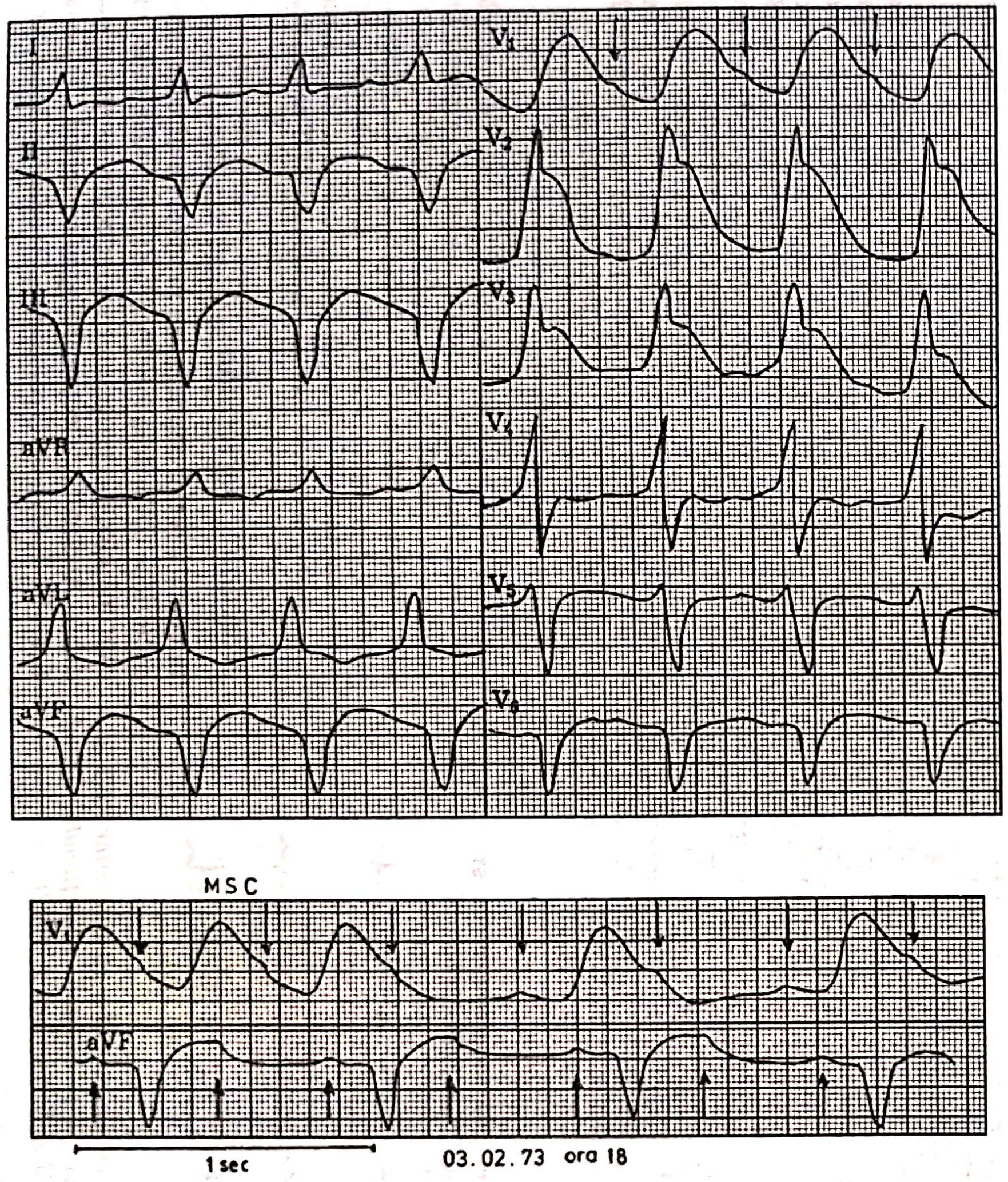
I
II
III
aVR
aVL
aVF
V1
V2
V3
V4
V5
V6
MSC
V1
aVF
1 sec
03.02.73 ora 18

Fig. 9.17: *Miocardită acută (probabil virală). Bolnav în vârstă de 22 de ani cu o simptomatologie de tip „gripal" în anamneză, urmată de cardiomegalie şi insuficienţă cardiacă congestivă. Electrocardiograma obiectivează o tahicardie atrială (140/minut) cu hemibloc stâng anterior şi bloc de ramură dreaptă. În derivaţiile V_1, V_2 şi V_3 se observă o supradenivelare majoră a segmentului ST. Masajul sinusului carotidian (MSC) determină apariţia unui bloc AV 2/1, ceea ce permite o identificare mai bună a undelor P (marcate prin săgeţi).*

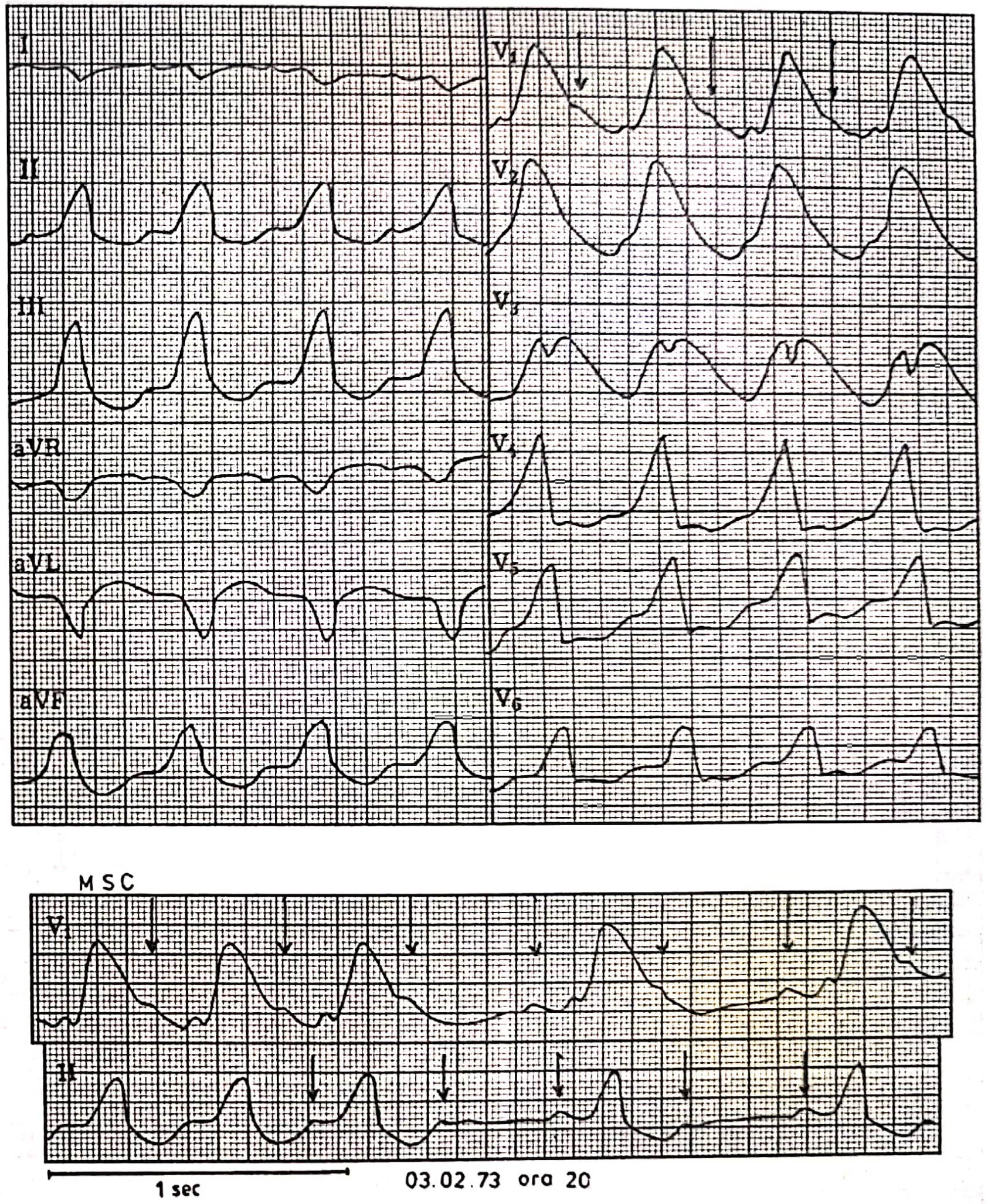
I
II
III
aVR
aVL
aVF
V1
V2
V3
V4
V5
V6
MSC
V1
II
1 sec
03.02.73 ora 20

Fig. 9.18: *Acelaşi bolnav ca în figura 9.17. Electrocardiogramă efectuată la două ore după prima înregistrare: tahicardie atrială 140/minut, hemibloc stâng posterior şi bloc de ramură dreaptă. Persistă supradenivelarea segmentului ST în V_1, V_2 şi V_3. Masajul sinusului carotidian (MSC) determină din nou apariţia unui bloc AV 2/1. Undele P sunt marcate prin săgeţi.*

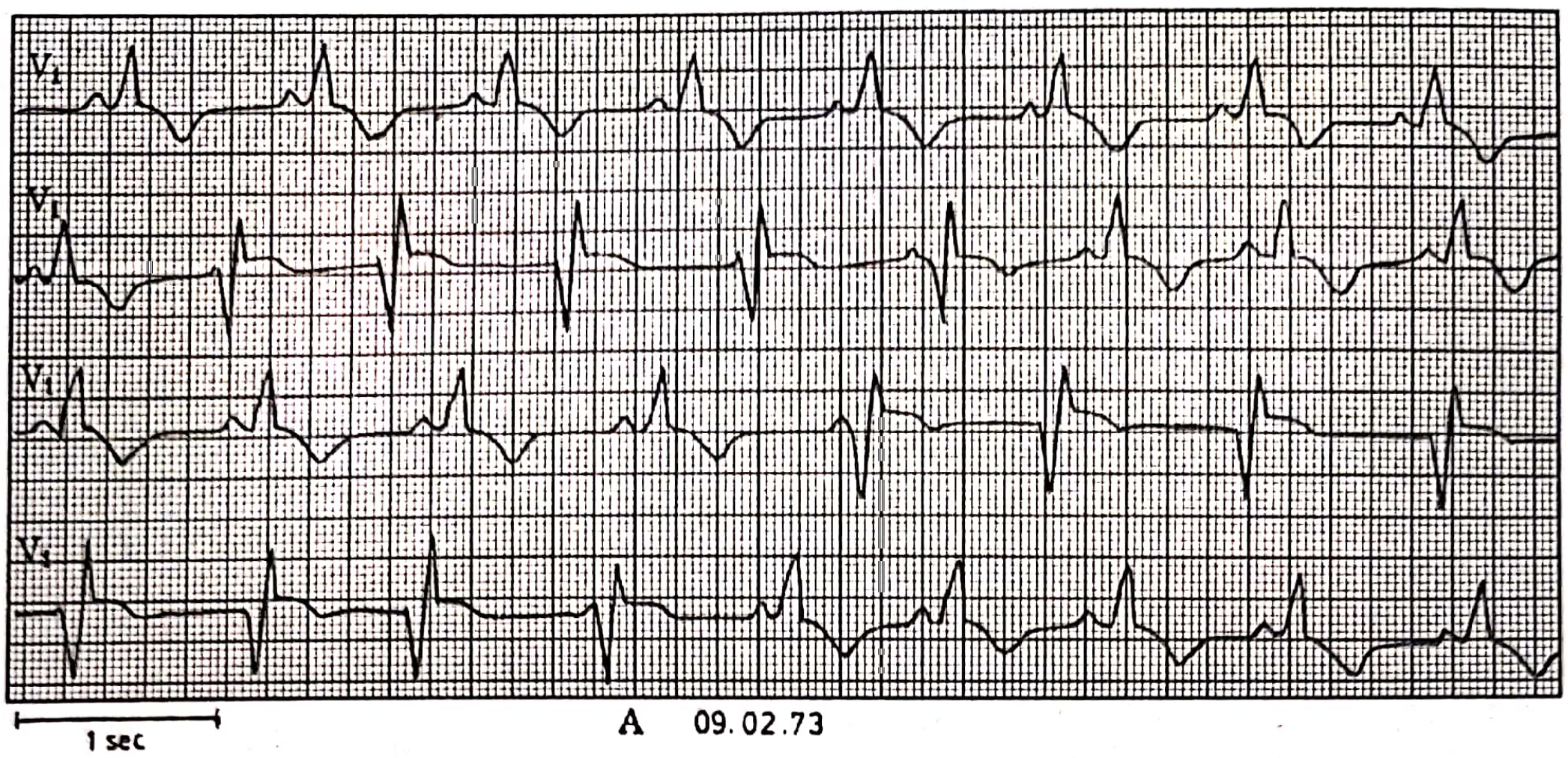
V1
V1
V1
V1
1 sec
A 09.02.73

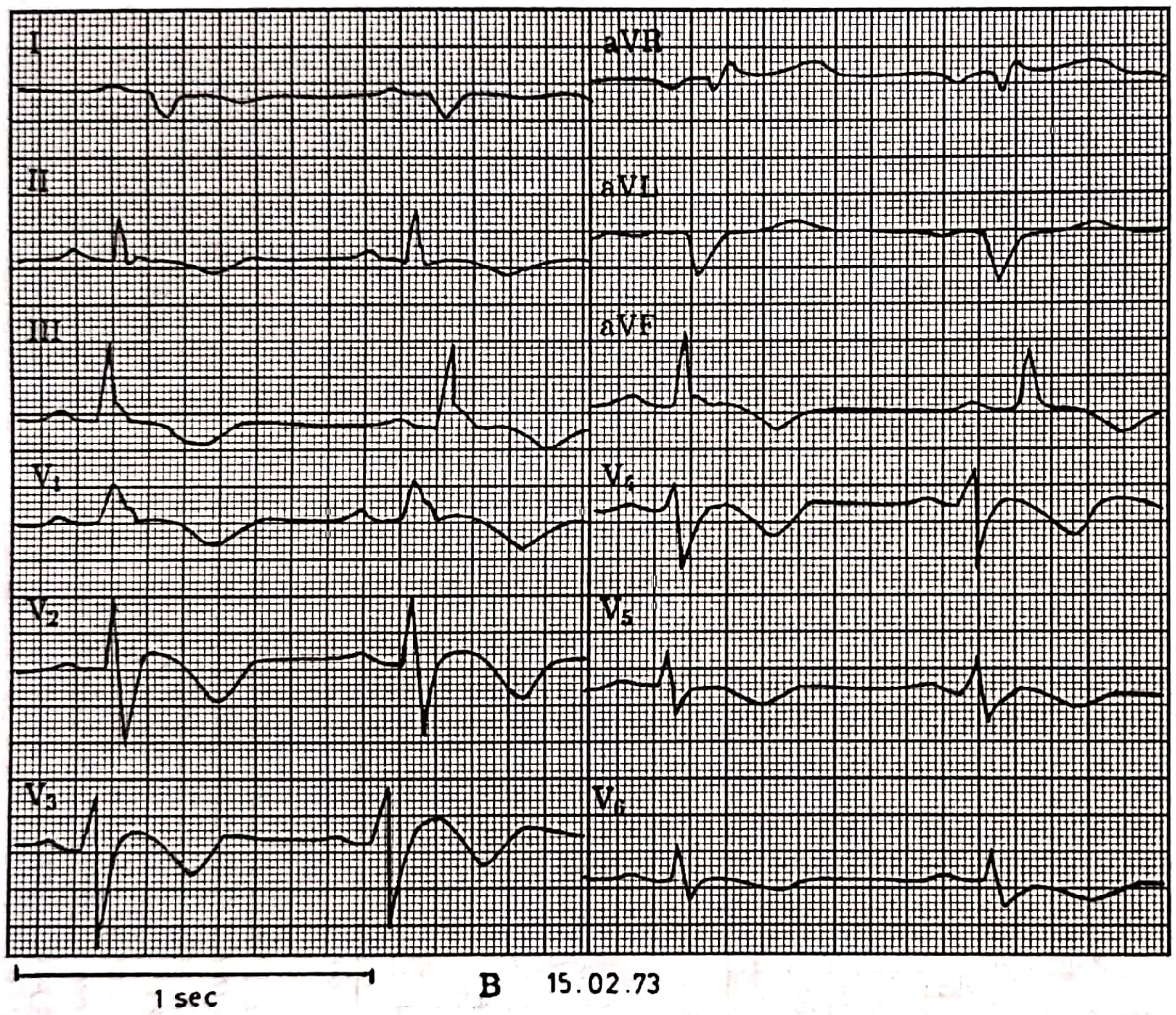
I
II
III
V1
V2
V3
aVR
aVL
aVF
V4
V5
V6
1 sec
B 15.02.73

Fig. 9.19: *Acelaşi bolnav ca în figurile 9.17 şi 9.18. A. Electrocardiogramă efectuată după 6 zile (înregistrare continuă a derivaţiei V_1): disociaţie AV incompletă prin ritm idioventricular accelerat intermitent (62/minut). B. Electrocardiogramă efectuată după alte 6 zile: ritm sinusal 70-75/minut, hemibloc stâng posterior, bloc de ramură dreaptă şi inversiunea undelor T în DII, DIII, aVF şi V_1-V_6.*

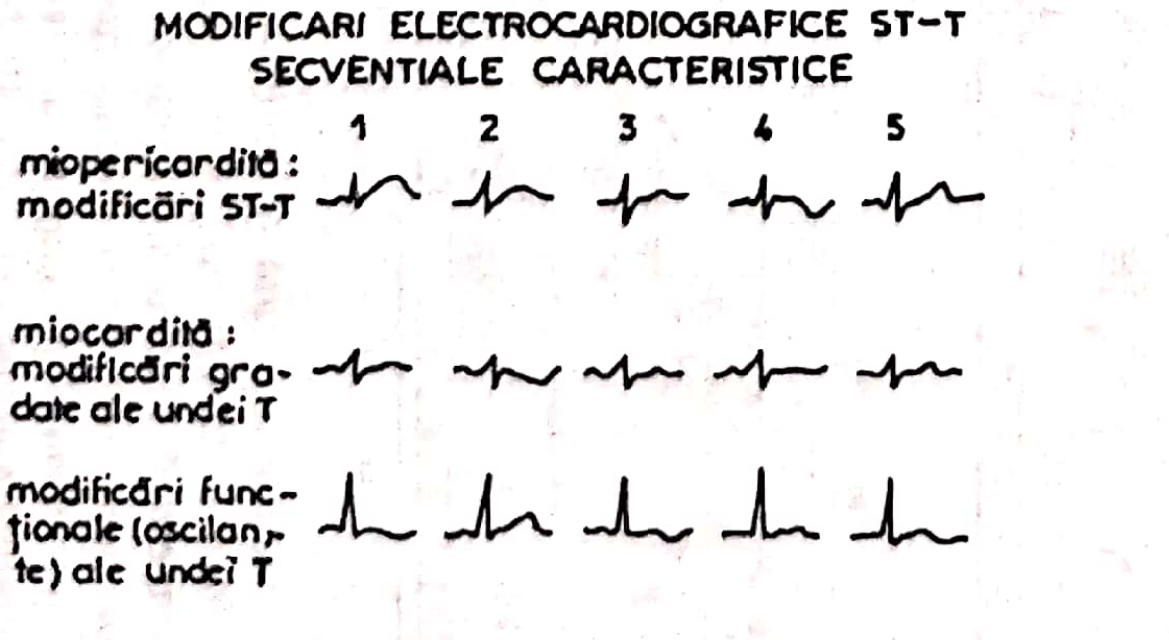
MODIFICARI ELECTROCARDIOGRAFICE ST-T SECVENTIALE CARACTERISTICE
1
2
3
4
5
miopericardită: modificări ST-T
miocardită: modificări gradate ale undei T
modificări funcţionale (oscilante) ale undei T

Fig. 9.20: *Reprezentare schematică a modificărilor ST-T din miopericardită, miocardită şi anomalii „funcţionale" (după Heikkila J şi Karjalainen J, 1982).*

produse de miocardita acută trebuie diferenţiate de modificările funcţionale ale undei T, constatate uneori la persoanele tinere normale, ca urmare a unui răspuns neobişnuit (excesiv) la catecolamine a receptorilor beta-adrenergici din miocard. În tabelul 9.3 şi figura 9.20 sunt prezentate criteriile propuse pentru diagnosticul diferenţial (vezi şi capitolul 14: „Electrocardiograma în diverse condiţii – modificări ST-T nespecifice").

Miocardita bacteriană

În cursul stărilor septicemice produse de diverse infecţii bacteriene pot apărea modificări electrocardiografice care exprimă efectele procesului toxiinfecţios asupra miocardului. Anomaliile electrocardiografice includ: (1) modificări ST-T, (2) unde Q patologice, (3) tulburări de conducere

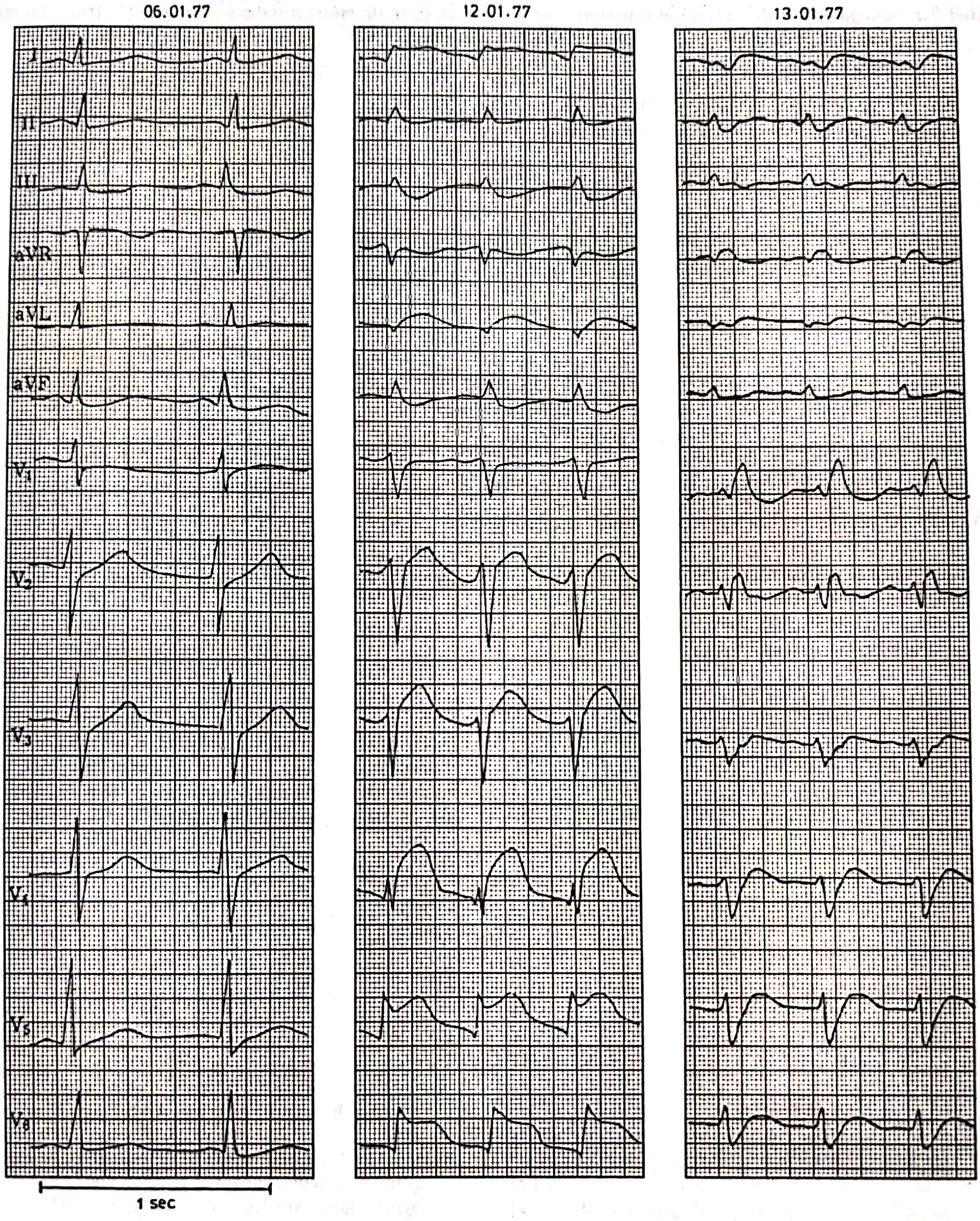

Fig. 9.21 : *Miocardită acută (bacteriană) consecutivă unei septicemii apărută după o intervenţie chirurgicală pe coloana vertebrală (bolnav în vârstă de 36 de ani). Primul traseu electrocardiografic efectuat preoperator (06.01.1977) este normal. La 48 de ore după instalarea manifestărilor septicemice (12.01.1977) se constată apariţia unei supradenivelări majore a segmentului ST în DI, aVL şi* V_2*-*V_6*. Bolnavul prezintă cardiomegalie, semne de insuficienţă cardiacă congestivă, galop atrial şi ventricular. După 24 de ore (13.01.1977) electrocardiograma obiectivează un bloc de ramură dreaptă.*

Tabel 9.3: *Diagnosticul diferențial al inversiunii undelor T produse de miocardita acută cu modificările „funcționale" de repolarizare ventriculară*

	Miocardită	Modificări funcționale	
		răspuns + la beta-blocadă*	**răspuns – la beta-blocadă****
Unda T (modificări în timp)	modificări gradate	modificări oscilante	modificări persistente sau oscilante
Ortostatismul	fără efect	accentuare	fără efect
Beta-blocada (ecg la 1-2 ore după 60-80 mg propranolol sau 100 mg metoprolol per os)	fără efect sau accentuare	normalizare	fără efect sau accentuare
Epinefrina (perfuzie 0.07-0.21 μg/min și monitorizare ecg)	de regulă accentuare	accentuare	normalizare
Tahicardia	fără efect	accentuare	normalizare
Repaus	fără efect	normalizare	accentuare
Localizare	inferoapical antero-lateral general	inferoapical	inferoapical sau septal

după Karjalainen J, 1983 și 1984 (modificat)

* atenuarea sau dispariția modificărilor ecg; ** persistența sau accentuarea modificărilor ecg; inferoapical: II, III, aVF, V_3-V_6; antero-lateral: I, II, aVL, V_3-V_6, septal: V_2-V_4; general: I, II, III, aVL, aVF, V_1-V_6.

atrioventriculare și intraventriculare și (4) aritmiile atriale și ventriculare. În figurile 9.21 și 9.22 sunt prezentate aspecte electrocardiografice din cursul unor stări septicemice (miocardită bacteriană acută).

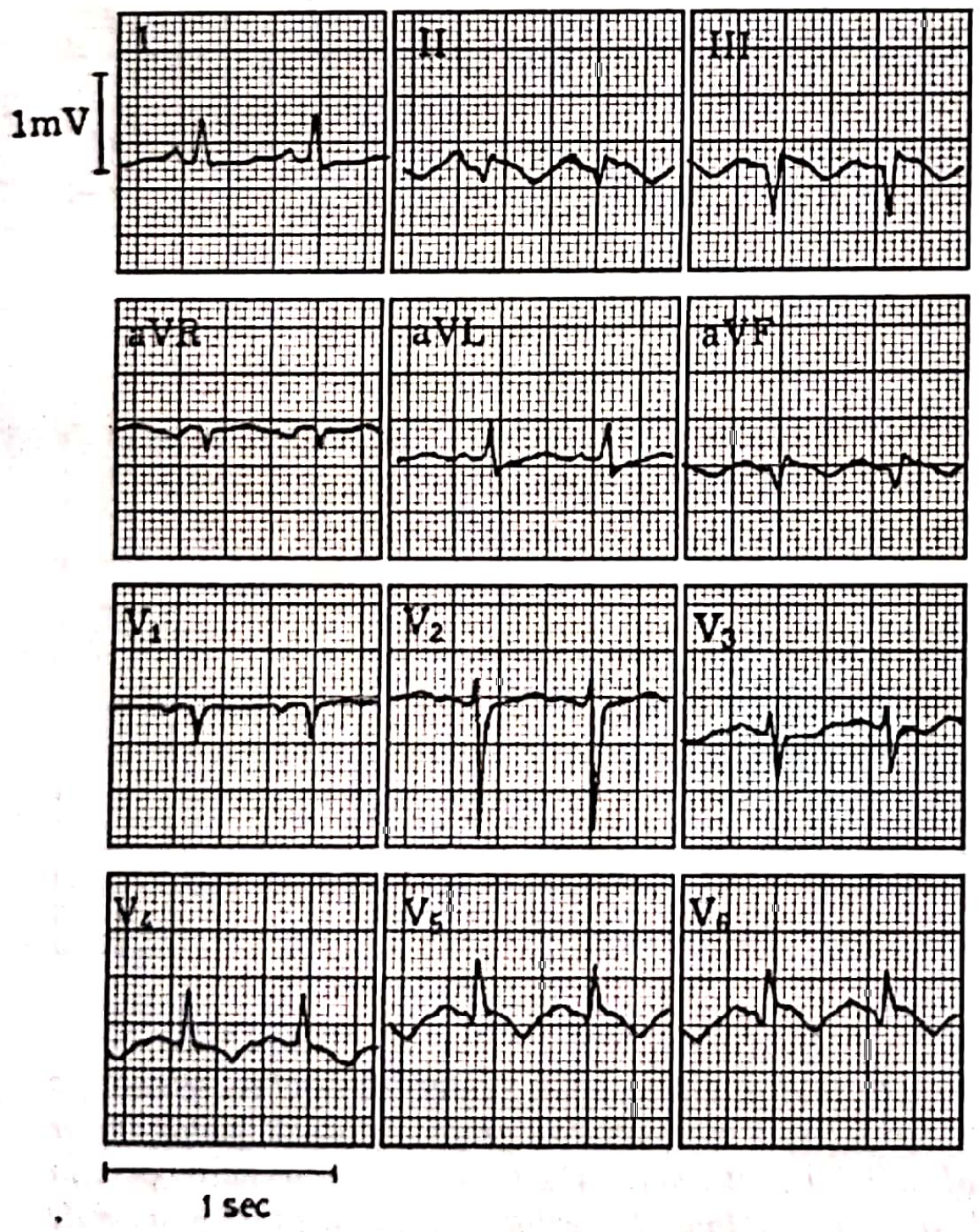

Fig. 9.22: *Miocardită acută (bacteriană) consecutivă unei septicemii post-abortum (bolnavă în vârstă de 24 de ani). Electrocardiograma obiectivează semne de „infarct miocardic" cu localizare inferioară și inversiunea undelor T în V_4, V_5 și V_6.*

Boala Chagas

Miocardita produsă de Trypanosoma cruzi (boala Chagas) induce modificări electrocardiografice în circa 90% din cazuri. În ordinea frecvenței pot apărea: (1) bloc de ramură dreaptă (asociat sau nu cu hemibloc stâng anterior), (2) inversiunea undelor T și (3) extrasistole ventriculare multifocale. Mai rar se constată: bloc de ramură stângă, bloc atrioventricular de diverse grade și fibrilație atrială (Rosenbaum MB, 1964).

Bibliografie

Abelmann WH: Clinical Aspects of Viral Cardiomyopathy (in Myocardial Diseases, sub red. Fowler NO. Grune-Stratton, New York-London, 1973: 253-280).

Bahl OP, Walsh TJ, Massie E: Electrocardiography and vectorcardiography in idiopathic hypertrophic subaortic stenosis. Am J Med Sci, 1970, 239: 262.

Bates RC: Acute rheumatic fever: a study of 132 cases in young adults. Ann Intern Med, 1958, 48: 1017.

Bonfiglio T, Atwater TC: Heart disease in patients with seropositive rheumatoid arthritis. Arch Intern Med, 1969, 124: 714.

Braudo M, Wigle ED, Keith JD: A distinctive electrocardiogram in muscular subaortic stenosis due to ventricular septal hypertrophy. Am J Cardiol, 1964, 14: 599.

Braunwald E, Zipes DG, Libby P (Edited by): Heart Disease A Textbook of Cardiovascular Medicine, 6th Ed. W.B. Saunders Company, 2001.

Buja LM, Roberts WC: Iron in the heart. Etiology and clinical significance. Am J Med, 1973, 51: 209.

Buja LM, Khoi NB, Roberts WC: Clinically significant cardiac amyloidosis. Clinico-pathologic findings in 15 patients. Am J Cardiol, 1970, 26: 394.

Burch GE, DePasquale NP: Alcoholic cardiomyopathy. Am J Cardiol, 1969, 23: 723.

Chou TC: Electrocardiography in Clinical Practice. Grune-Stratton, New York - San Francisco - London, 1979.

Clarke M, Keith JD: Atrioventricular conduction in acute rheumatic fever. Brit Heart J, 1972, 34: 472.

Demakis JG, Rahimtoola SH: Peripartum cardiomyopathy. Circulation, 1971, 44: 964.

Dubois EL, Tuffanelli DL: Clinical manifestations of systemic lupus erythematosus. JAMA, 1964, 190: 104.

Duvernoy WFC, Garcia R: Sarcoidosis of the heart presenting with ventricular tachycardia and atrioventricular block. Am J Cardiol, 1971, 28: 348.

Engle MA, Erlandson M, Smith CH: Late cardiac complications of chronic, severe, refractory anemia with hemochromatosis. Circulation, 1964, 50: 698

Escudero J, McDevitt E: The electrocardiogram in scleroderm: analysis of 60 cases and review of the literature. Am Heart J, 1958, 58: 846.

Estes EH jr, Whalen RE, Roberts SR jr, McIntosh HD: The electrocardiographic and vectorcardiographic findings in idiopathic hypertrophic subaortic stenosis. Am Heart J, 1963, 65: 155.

Evans W: The electrocardiogram of alcoholic cardiomyopathy. Brit Heart J, 1959, 21: 445.

Farrokh A, Walsh TJ, Massie E: Amyloid heart disease. Am J Cardiol, 1964, 13: 750.

Flowers NC, Horan LG: Electrocardiographic and Vectorcardiographic Features of Myocardial Disease (in Myocardial Disease, sub red. Fowler NO. Grune-Stratton, New York-London, 1973: 181-212).

Fowler NO: Differential diagnosis of the cardiomyopathies. Progr Cardiovasc Dis, 1971, 14: 113.

Frank S, Braunwald E: Idiopathic hypertrophic subaortic stenosis. Clinical analysis of 126 patiens with the emphasis on the natural history. Circulation, 1968, 37: 759.

Friedberg CK: Diseases of the Heart. W.B. Saunders Company, Philadelphia-London, 1966.

Gach JV, Andriange M, Frank G: Hypertrophic obstructive cardiomyopathy and Friedreich's ataxia. Report of a case and review of literature. Am J Cardiol, 1971, 27: 436.

Glancy DL, O'Brien KP, Gold HK: Atrial fibrillation in patients with idiopathic hypertrophic subaortic stenosis. Brit Heart J, 1970, 32: 652.

Gozo EG, Coxnow I, Cohen HC, Okun L: The heart in sarcoidosis. Chest, 1971, 60: 379.

Hamby RI, Raia F: Electrocardiographic aspects of primary myocardial disease in 60 patients. Am Heart J, 1968, 76: 316.

Heikkila J, Karjalainen J: Evaluation of mild acute myocarditis. Brit Heart J, 1982, 47: 381.

Hejtmancik MR, Wright JC, Quint R, Jennings FL: The cardiovascular manifestations of systemic lupus erythematosus. Am Heart J, 1964, 68: 119.

Hoffman I, Hilsenrath J, Hamby RI: Errors in the prediction of coronary artery disease or ventricular contractile patterns from the resting electrocardiogram (in Non-Invasive Methods in Cardiology, sub red. Zoneraich S. Ch Thomas, Springfield-Illinois, 1974: 268-283).

Hollister RM, Goodwin JF: The electrocardiogram in cardiomyopathy. Brit Heart J, 1963, 25: 357.

Ivemark B, Thoren C: Pathology of the heart in Friedreich's ataxia. Acta Med Scand, 1964, 175: 227.

James TN, Fisch C: Observations on the cardiovascular involvement in Friedreich's ataxia. Am Heart J, 1968, 66: 164.

Karjalainen J: Acute Infectious Myocarditis. Academic Dissertation. Medical Faculty of the University of Helsinki, 1984.

Karjalainen J: Functional and myocarditis induced T wave abnormalities. Effect of orthostasis, beta-blockade, and epinephrine. Chest, 1983, 83: 868.

Kong TQ, Kellum RE, Haserick JR: Clinical diagnosis of cardiac involvement in systemic lupus erythematosus. A correlation of clinical and autopsy findings in thirty patients. Circulation, 1962, 26: 7.

Kübler W, Zebe H, Mäurer W, Mehmel H, Zekl G: Die congestive Kardiomyopathie. Münch Med Wschr, 1976, 118: 751.

Marriott HJ: Electrocardiographic abnormalities, conduction disorders and arrhythmias in primary myocardial disease. Progr Cardiovasc Dis, 1964, 7: 99.

McDonald CD, Burch GE, Walsh JJ: Alcoholic cardiomyopathy managed with prolonged bed rest. Ann Intern Med, 1971, 74: 861.

Negoiţă CI: Cardiomiopatia alcoolică de la mit la realitate. Progrese în Cardiologie, sub red. Negoiţă CI. Ed. Medicală, Bucureşti, 1987: 191-229 a.

Negoiţă CI, Dimitriu S: Miocardita – o enigmă nozologică?. Progrese în Cardiologie, sub red. Negoiţă CI. Ed. Medicală, Bucureşti, 1987: 237-268 b.

Negoiţă CI, Marcu C, Ardeleanu M: Cardiomiopatia alcoolică – o cauză subestimată de insuficienţă cardiacă. Buletinul Sesiunii Ştiinţifice, IMF Iaşi, 1983: 64.

Orndahl G, Thulesius O, Enestrom S, Dehlin O: The heart in myotonic disease. Acta Med Scand, 1964, 176: 479.

Perloff JK, Roberts CW, de Leon AC, O'Doherty D: The distinctive electrocardiogram of Duchenne's progressive muscular dystrophy. Am J Med, 1967, 42: 179.

Perloff JK: The Myocardial Disease of Heredofamilial Neuromyopathies (in Myocardial Disease, sub red. Fowler NO. Grune-Stratton, New York-London, 1973: 319-336).

Pruitt RD, Curd GW, Leachman R: Simulation of electrocardiogram of apicolateral myocardial infarction by myocardial destructive lesions of obscure etiology (myocardiopathy). Circulation, 1962, 25: 506.

Regan TJ: Alcoholic Cardiomyopathy (in Myocardial Disease, sub red. Fowler NO. Grune-Stratton, New York-London, 1973: 233-252).

Roberts CW, Waller FB: Cardiac amyloidosis causing cardiac dysfunction: Analysis of 54 necropsy patients. Am J Cardiol, 1983, 52: 137.

Rosenbaum MB: Chagasic myocardiopathy. Progr Cardiovasc Dis, 1964, 7: 199.

Sackner MA, Heinz ER, Steinberg AJ: The heart in scleroderma. Am J Cardiol, 1966, 17: 542.

Savage DD, Seides SF, Clarck CE, Henry WL, Maron BJ, Robinson FC, Epstein SE: Electrocardiographic findings in patients with obstructive and nonobstructive hypertrophic cardiomyopathy. Circulation, 1978, 58: 402.

Slucka C: The electrocardiogram in Duchenne progressive muscular dystrophy. Circulation, 1968, 38: 933.

Smith WG: Coxsackie B myopericarditis in adults. Am Heart J, 1970, 80: 34.

Soria R, Desoutter P, Bretille J, Gerbaux A: Les anomalies électrocardiographiques de la myocardiopathie obstructive. Cœur Méd Int, 1979, 18: 27.

Stapleton JF, Segal JP, Harwey WP: The electrocardiogram of myocardiopathy. Progr Cardiovasc Dis, 1970, 13: 217.

Stollerman GH: Rheumatic Fever and Streptococcal Infection. Grune-Stratton, New York-San Francisco-London, 1975.

Surawicz B. Knilans TK: Chou's Electrocardiography in Clinical Practice, W.B. Saunders Company, 2001.

Tavel ME, Fisch C: Abnormal Q waves simulating myocardial infarction in diffuse myocardial disease. Am Heart J, 1964, 68: 534.

CAPITOLUL 10

Pericarditele

Electrofiziologie

Modificările electrocardiografice din pericarditele acute sunt expresia extinderii procesului inflamator la zonele subepicardice (miocardită subepicardică). Procesul inflamator determină apariţia unei zone de „leziune” în straturile superficiale ale miocardului, cu reducerea amplitudinii şi duratei potenţialului de acţiune. La sfârşitul depolarizării, aceste straturi fiind relativ electropozitive faţă de zonele subendocardice, apar vectori ST anormali orientaţi dinspre cavitatea ventriculară spre epicard. Vectorul ST mediu este orientat la stânga, inferior şi anterior, similar cu vectorul mediu QRS (fig. 10.1 A). Derivaţiile orientate spre epicard vor înregistra o supradenivelare a segmentului ST, în timp ce derivaţiile orientate spre cavitatea ventriculară vor înregistra o subdenivelare a segmentului ST. În consecinţă, supradenivelarea segmentului ST este prezentă în cea mai mare parte a derivaţiilor convenţionale, cu excepţia conducerii aVR, în care segmentul ST apare subdenivelat. În V_1 segmentul ST apare subdenivelat, deoarece această derivaţie face faţă atriului drept. Dacă ÂQRS este orizontală, subdenivelarea ST se observă mai bine în DIII, iar dacă este verticală, în aVL.

Atunci când leziunea epicardică este mai puţin severă sau pe cale de dispariţie, se produce numai o întârziere a procesului de repolarizare (prelungirea duratei potenţialului de acţiune) în straturile subepicardice. La sfârşitul repolarizării aceste straturi sunt relativ electronegative în raport cu zonele subendocardice. Apar vectori patologici orientaţi de la epicard spre endocard, care determină inversiunea sensului normal epi-endocardic al procesului de repolarizare. Vectorul T mediu este orientat la dreapta, superior şi posterior, deci opus vectorului mediu QRS (fig. 10.1 B). În consecinţă, unda T apare negativă în derivaţiile orientate spre suprafaţa epicardică a ventriculelor.

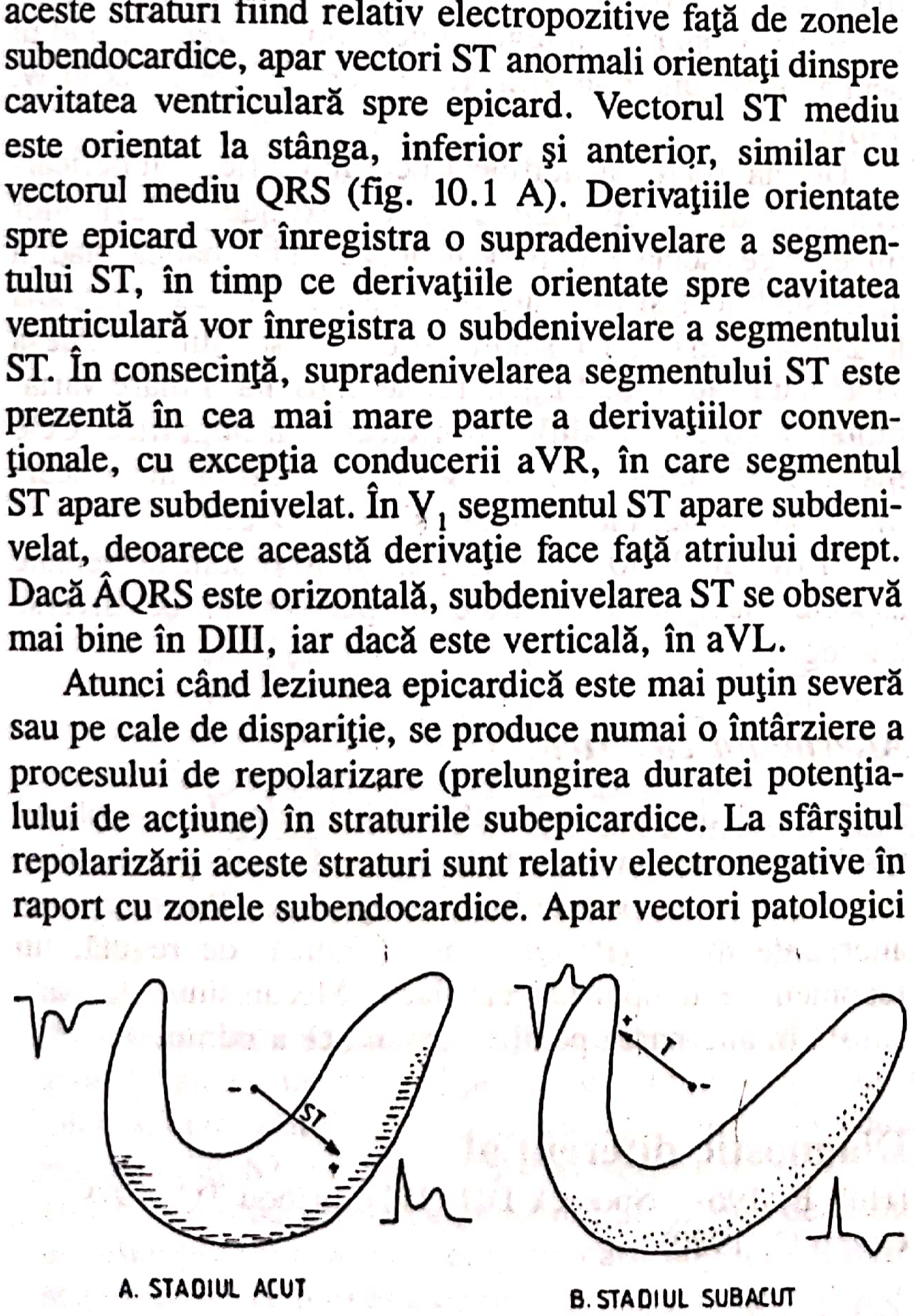

A. STADIUL ACUT

B. STADIUL SUBACUT

Fig. 10.1: *Reprezentare diagramatică a orientării vectorilor medii ST şi T în stadiile acut şi subacut ale pericarditei (explicaţii în text).*

La începutul acumulării revărsatului pericardic (în primele 24 de ore), amplitudinea deflexiunilor electrocardiografice poate creşte. Mai târziu, voltajul de suprafaţă descreşte. Aceste modificări sunt atribuite unui efect Brody: creşterea iniţială şi tranzitorie a voltajului este determinată de o mai bună transmisie a potenţialelor electrice de suprafaţă, deoarece inima este înconjurată în mod uniform de un mediu bun conductor de electricitate; microvoltajul, care survine ulterior, o dată cu acumularea unei cantităţi mai mari de lichid, apare ca urmare a scurtcircuitării potenţialelor electrice. Însă şi simpla creştere a potenţialului epicardic, fără acumulare de lichid, poate determina apariţia microvoltajului (Rudy Y şi colab., 1977). De asemenea, la apariţia microvoltajului participă probabil şi efectul de izolator al depozitelor de fibrină. Mecanismul fenomenului de alternanţă electrică, care poate apărea în evoluţia revărsatelor pericardice, a fost discutat în cap. 24.

În *pericardita cronică constrictivă*, fibroza subepicardică determină anomalii persistente ale undei T, leziunile miocardice extensive produc un microvoltaj accentuat, iar compresiunea atriilor şi leziunile atriale consecutive dezvoltării ţesutului fibros au drept urmare apariţia unor anomalii ale undei P şi instalarea aritmiilor atriale.

Modificări electrocardiografice în pericardita acută, cu sau fără revărsat pericardic

(Surawicz B şi Lasseter KC, 1970; Moll A şi Hamacher F, 1972; Chou TC, 1979; Horan LG şi Flowers NC, 1980)

1. Modificări ale segmentului PR şi aritmii atriale
2. Microvoltaj al complexului QRS
3. Supradenivelarea difuză a segmentului ST şi inversiunea undei T
4. Alternanţă electrică

Modificări ale segmentului PR şi aritmii atriale

În stadiul precoce al pericarditei acute se poate constata subdenivelarea segmentului PR în toate derivaţiile, cu excepţia derivaţiei aVR (şi uneori V_1), ca urmare a leziunilor subepicardice atriale. Înregistrarea unei subdenivelări a segmentului PR este consecinţa poziţiei anatomice a atriilor, care, fiind situate superior, la dreapta şi posterior faţă de ventricule, forţele electrice generate de leziunea epicardică sunt orientate în aceeaşi direcţie. În general, se consideră că este prezentă o leziune atrială atunci când se constată o subdenivelare $PR > 0.8$ mm sau o supradenivelare $PR > 0.5$ mm (Charles MA şi colab., 1973 ; Spodick DH, 1973).

Aritmiile atriale sunt relativ rare în pericardita acută. Atunci când apar, bolnavii prezintă de regulă şi alte cardiopatii organice asociate. Cel mai adesea se constată fibrilaţie atrială şi flutter atrial şi, mai rar, tahicardie AV joncţională. Cauza acestor aritmii pare a consta în lezarea nodului sinusal (James TN, 1962).

Microvoltaj al complexului QRS

Reducerea amplitudinii deflexiunilor complexului QRS se produce numai atunci când cantitatea revărsatului pericardic creşte în mod semnificativ. Totuşi, nu există totdeauna o corelaţie între cantitatea de revărsat pericardic şi reducerea voltajului. După pericardiocenteză se constată de regulă revenirea deflexiunilor electrocardiografice la amplitudinea normală. Absenţa acestei reveniri este condiţionată probabil de efectul izolator al depozitelor de fibrină (Nizet PM şi Marriott HJL, 1966). Mult mai frecvent, microvoltajul apare în pericardita constrictivă.

Supradenivelarea difuză a segmentului ST şi inversiunea undei T

Supradenivelarea difuză a segmentului ST reprezintă anomalia cea mai caracteristică în pericardita acută, mai ales atunci când prezintă modificări seriate. După Spodick DH (1974), pot fi deosebite 4 stadii de evoluţie ale segmentului ST şi undei T: *stadiul 1* – supradenivelarea segmentului ST în toate derivaţiile orientate spre suprafaţa epicardică a ventriculelor şi subdenivelarea segmentului ST în derivaţiile orientate spre cavităţile ventriculare; *stadiul 2* – revenirea joncţiunii ST la linia zero şi începutul descreşterii amplitudinii undei T; *stadiul 3* – inversiunea undei T şi *stadiul 4* – rezoluţia progresivă a modificărilor electrocardiografice cu revenirea la aspectul normal. Stadiul 1 şi 2 reprezintă stadiul acut, stadiul 3 echivalează cu cel subacut şi stadiul 4, cu perioada de vindecare (Csapo G, 1980).

Deşi în pericardita acută modificările ST-T sunt extensive, acestea nu sunt prezente în mod constant în toate derivaţiile. Astfel, în derivaţiile membrelor supradenivelarea segmentului ST se observă mai frecvent în DI şi DII, rar în derivaţiile precordiale V_5 şi V_6 şi, cu o frecvenţă descrescândă, de la V_4 la V_1. Subdenivelarea segmentului ST apare cu o frecvenţă descrescândă în aVR, V_1, DIII şi aVL. Modificările undei T urmează în general o distribuţie similară.

Incidenţa modificărilor ST-T depinde în mare măsură de etiologia pericarditei. Anomaliile ST-T caracteristice apar cel mai frecvent în pericardita acută idiopatică, în cea purulentă, precum şi în hemopericardul posttraumatic. Cu o incidenţă semnificativ mai redusă, modificările ST se constată în pericardita tuberculoasă, deşi cei mai mulţi dintre bolnavi prezintă inversiunea undei T în majoritatea derivaţiilor. Mai rar, electrocardiograma obiectivează anomalii ST în pericardita uremică, reumatică, reumatoidă şi în sindromul postpericardiotomie (Soffer A, 1960 ; Bedford ED, 1964 ; Bailey GL şi colab., 1968 ; Rooney JJ şi colab., 1970). Pericardita care complică infarctul miocardic acut este mai greu de diagnosticat deoarece se limitează de regulă la zona de infarct. Prezenţa pericarditei asociate poate fi pusă în discuţie dacă modificările tranzitorii ale segmentului ST sunt prezente în toate derivaţiile epicardice, însă anomaliile QRS sunt reduse la o zonă limitată, sau dacă lipseşte subdenivelarea de tip reciproc a segmentului ST. În sindromul postinfarct miocardic diagnosticul pericarditei este mai uşor atunci când modificările ST-T apar după regresiunea anomaliilor din stadiul acut al infarctului miocardic (Dressler W, 1959 ; Likoff W, 1961).

Durata modificărilor electrocardiografice din pericardită depinde de etiologia sa şi de extinderea leziunilor miocardice asociate. În pericardita acută idiopatică, stadiul acut (stadiile 1 şi 2) poate dura câteva ore sau zile, până la 2-3 săptămâni, iar stadiul subacut (stadiul 3), câteva săptămâni sau luni. În general se constată o mare variabilitate a duratei modificărilor electrocardiografice. Cele mai persistente modificări ST-T se observă în pericarditele purulente, tuberculoase şi neoplazice.

În fig. 10.2, 10.3, 10.4, 10.5 şi 10.6 sunt prezentate aspecte electrocardiografice în pericardite de diverse etiologii.

Alternanţa electrică

Fenomenul de alternanţă electrică limitat la complexul QRS se constată în circa 12% din revărsatele pericardice, mai frecvent în pericarditele neoplazice. Prezenţa unei alternanţe totale (P, QRS şi T) indică, de regulă, un fenomen de tamponadă cardiacă. Mecanismul de bază constă în alternarea poziţiei anatomice a inimii.

Diagnostic diferenţial

(Hull E, 1961 ; Spodick DH, 1971 ; Chou TC, 1979 ; Csapo G, 1980)

Infarctul miocardic

Următoarele criterii sunt utile în diagnosticul diferenţial dintre pericardita acută şi infarctul miocardic acut:

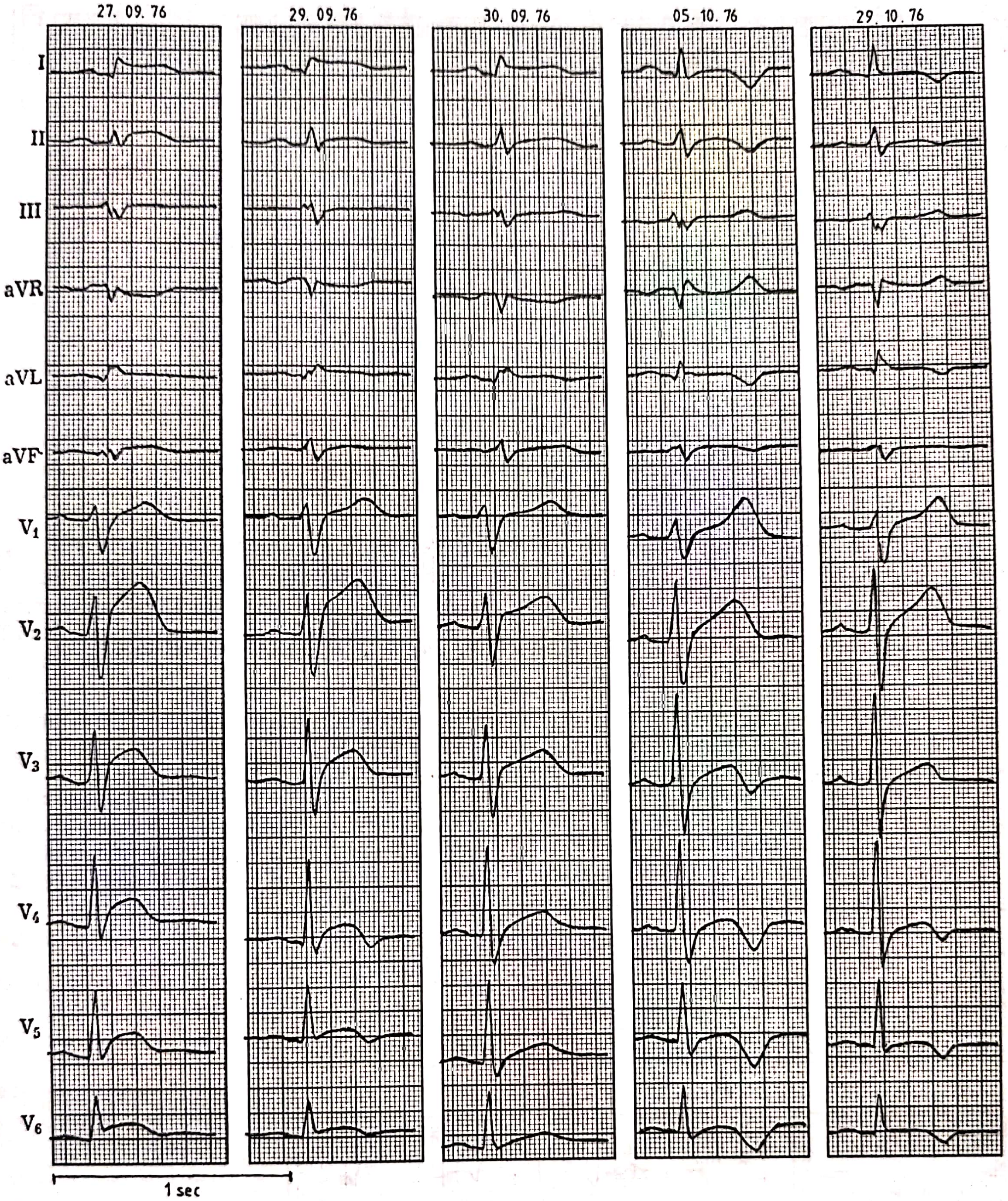

Fig. 10.2: *Evoluţia unei pericardite acute idiopatice (bolnav în vârstă de 42 de ani).*

(1) absenţa undei Q patologice în pericardita acută (totuşi, unda Q anormală poate lipsi şi în stadiul supraacut al infarctului miocardic), (2) în pericardită, supradenivelarea segmentului ST porneşte cel mai adesea de la nivelul undei S (supradenivelarea punctului „J"), spre deosebire de infarctul miocardic acut, în care supradenivelarea segmentului ST porneşte de pe ramul descendent al undei R, (3) în pericardită, segmentul ST supradenivelat apare net delimitat de unda T, în timp ce în infarctul miocardic acut segmentul ST şi unda T apar fuzionate într-o singură undă monofazică, (4) o supradenivelare a segmentului ST mai mare de 4-5 mm se constată rareori în pericardită, (5) în pericardita acută, segmentul ST supradenivelat prezintă o concavitate superioară şi unda T rămâne pozitivă până ce segmentul revine la linia de zero, în timp ce în infarctul miocardic acut segmentul ST apare convex în sus şi unda T începe să se negativeze încă în stadiul de supradenivelare a segmentului, (6) în pericardită nu apar modificări ST-T de tip reciproc (cu excepţia derivaţiilor orientate spre cavităţile ventriculare: aVR şi, mai rar,

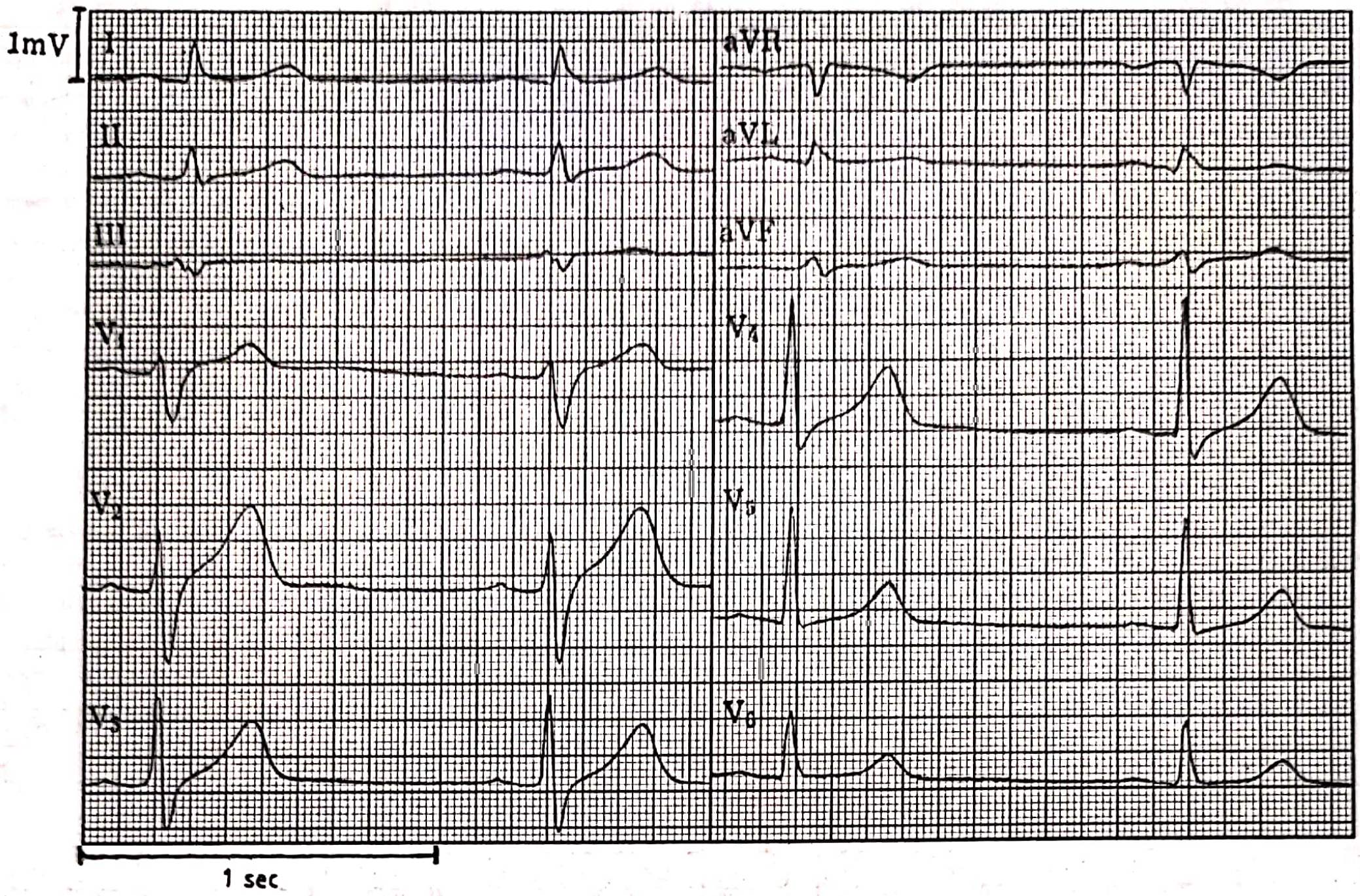
1mV
I
II
III
V1
V2
V3
aVR
aVL
aVF
V4
V5
V6
1 sec

Fig. 10.3: *Acelaşi bolnav ca în fig. 10.2: revenire la aspectul electrocardiografic normal după 3 luni.*

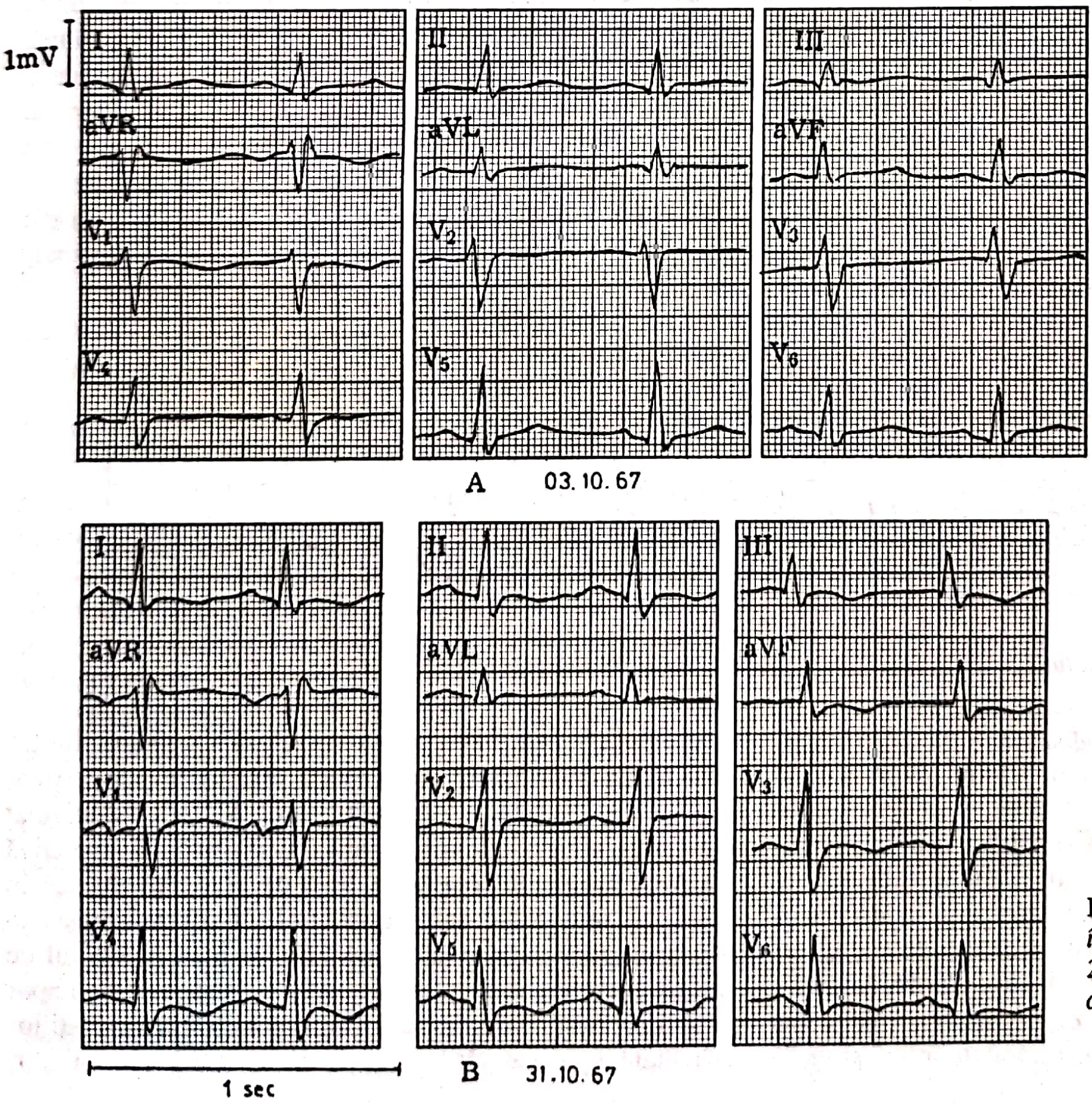
1mV
I
II
III
aVR
aVL
aVF
V1
V2
V3
V4
V5
V6
1 sec

A 03.10.67

B 31.10.67

Fig. 10.4: *Pericardită tuberculoasă în evoluţie (bolnavă în vârstă de 23 de ani). Pe a doua înregistrare se observă inversiunea undelor T în majoritatea derivaţiilor.*

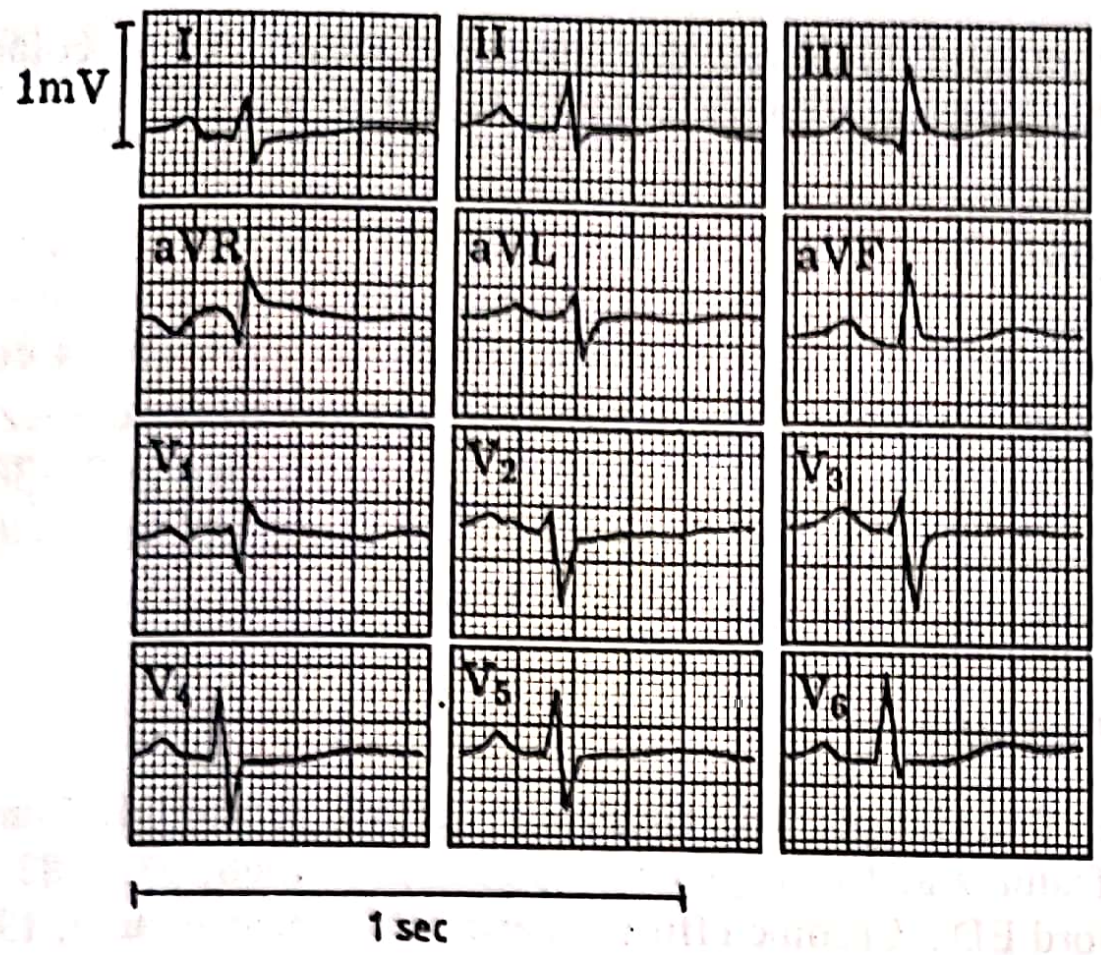
1mV
I
II
III
aVR
aVL
aVF
V1
V2
V3
V4
V5
V6
1 sec

Fig. 10.5: *Pericardită neoplazică, la o bolnavă în vârstă de 42 de ani cu neoplasm mamar. Se remarcă prezenţa unui microvoltaj şi turtirea undelor T în majoritatea derivaţiilor.*

V_1, DIII şi aVL, (7) în pericardita acută, inversiunea undei T este mai puţin adâncă şi mai difuză, iar uneori unda T prezintă un aspect difazic sau crestat şi (8) intervalul QT este de regulă normal în pericardită şi alungit în infarctul miocardic acut.

Varianta normală a supradenivelării segmentului ST

Supradenivelarea segmentului ST, asociată cu unde T ample, mai ales în derivaţiile precordiale, se constată adesea la persoanele tinere normale. Aspectul apare stabil pe înregistrările seriate.

Miocardita

În miocardită apare adesea o inversiune difuză a undei T, însoţită uneori de subdenivelarea segmentului ST. În multe din aceste cazuri miocardita şi pericardita coexistă. Prezenţa

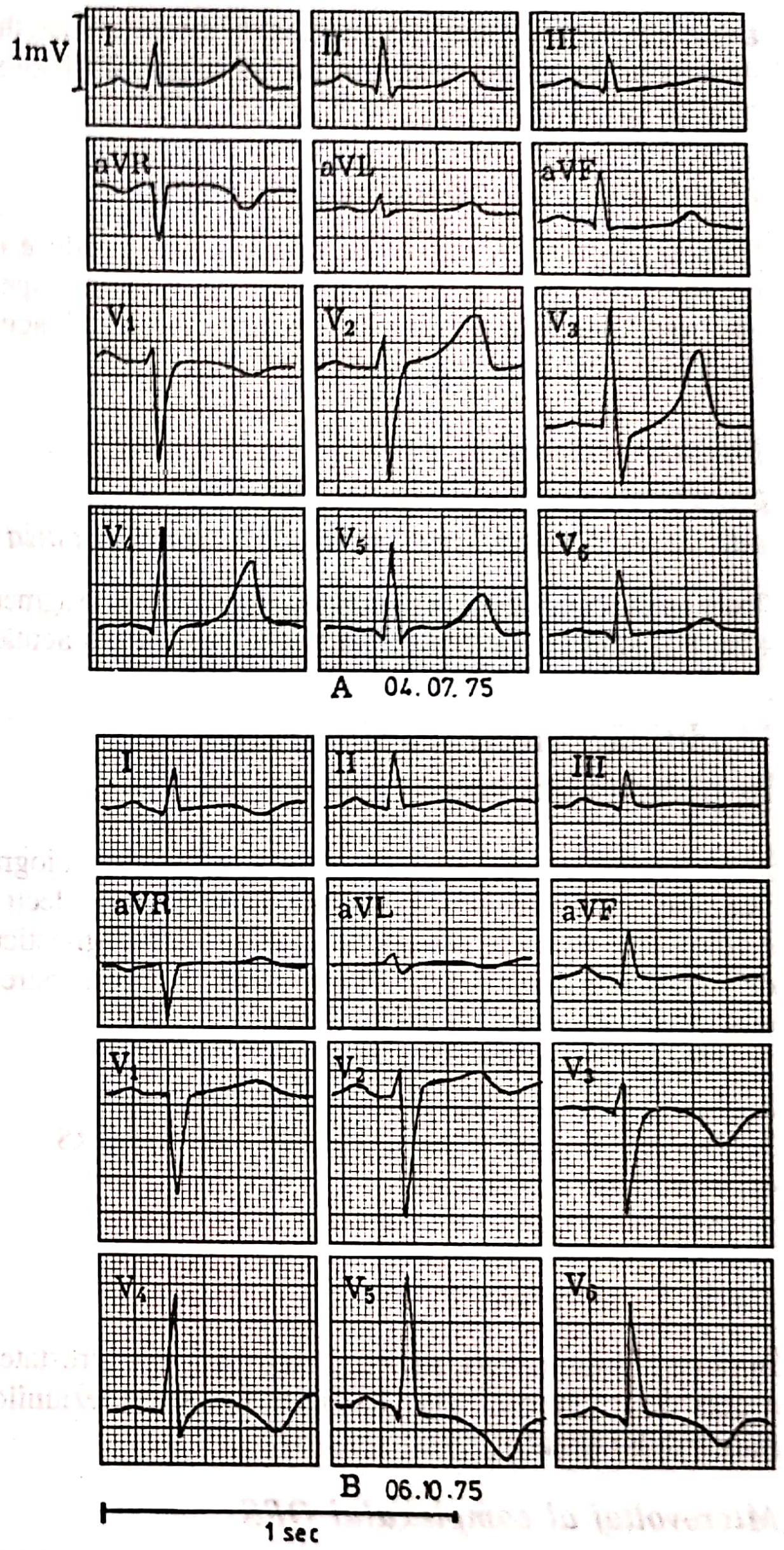
1mV
I
II
III
aVR
aVL
aVF
V1
V2
V3
V4
V5
V6
A 04.07.75
I
II
III
aVR
aVL
aVF
V1
V2
V3
V4
V5
V6
B 06.10.75
1 sec

Fig. 10.6: *Pericardită uremică (bolnav în vârstă de 20 de ani cu tubulopatie congenitală şi insuficienţă renală cronică). Faţă de traseul de control, a doua înregistrare obiectivează inversiunea undelor T în majoritatea derivaţiilor.*

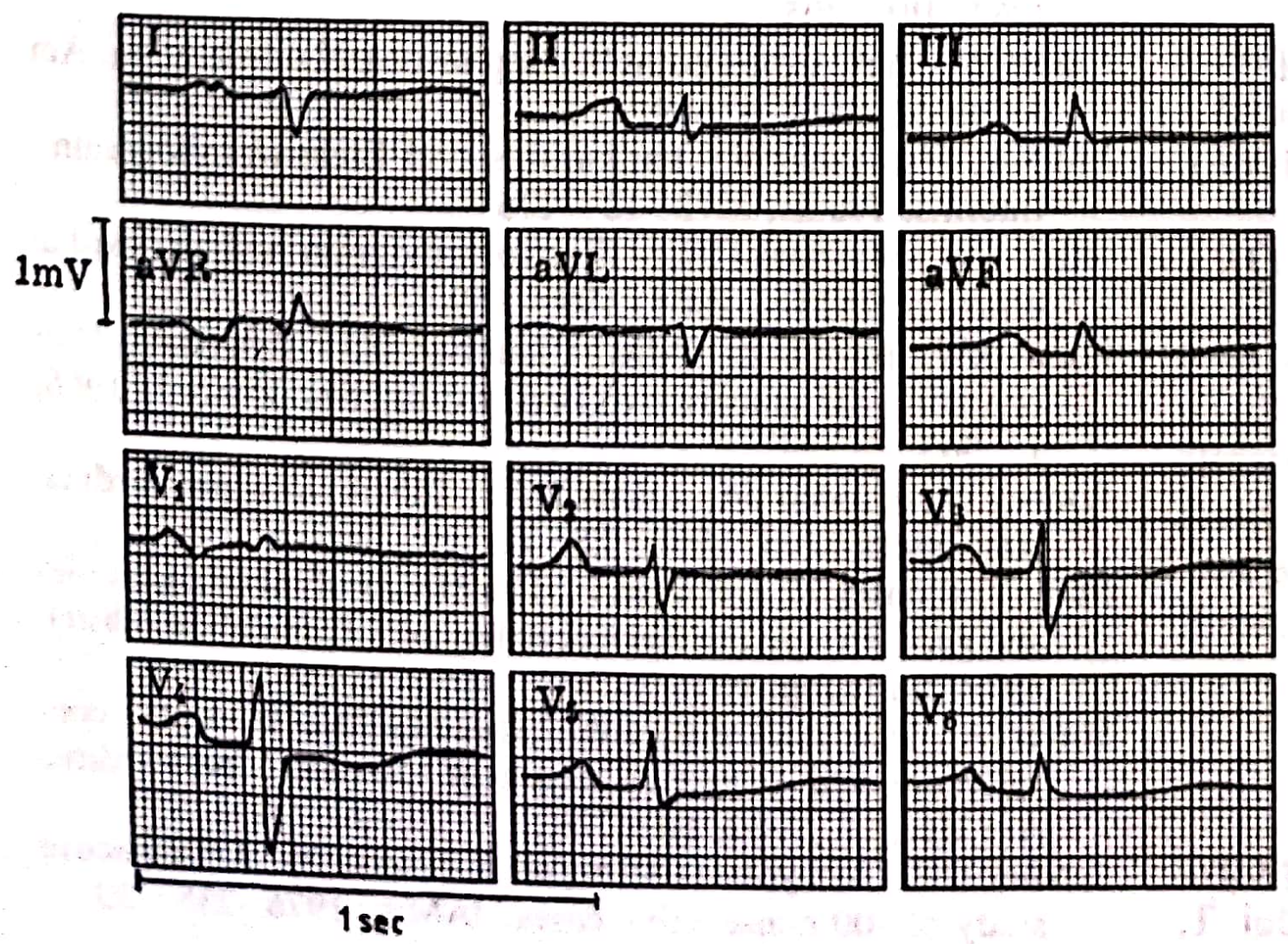
I
II
III
1mV
aVR
aVL
aVF
V1
V2
V3
V4
V5
V6
1 sec

Fig. 10.7: *Pericardită constrictivă (bolnav în vârstă de 38 de ani). Se constată: microvoltaj, ÂQRS deviată la dreapta, turtirea undelor T şi unde P de aspect „mitral".*

aritmiilor ventriculare, AV joncţionale sau a tulburărilor de conducere intraventriculare pledează pentru diagnosticul de miocardită.

Hemoragia subepicardică

Hemoragiile subepicardice, de exemplu cele produse de un anevrism disecant de aortă, pot determina un aspect electrocardiografic similar cu cel al pericarditei acute (vezi capitolul 14).

Pneumopericardul, embolia pulmonară, pneumotoraxul, pneumomediastinul, accidentele vasculare cerebrale, hiperkaliemia

Toate aceste condiţii pot determina supradenivelarea segmentului ST, similară cu cea constatată în pericardita acută.

Modificări electrocardiografice în pericardita constrictivă

În pericardita constrictivă, modificările electrocardiografice sunt nespecifice, însă constante. Prezenţa unei electrocardiograme normale exclude în mod practic diagnosticul de pericardită constrictivă. Pot fi observate următoarele modificări electrocardiografice:

1. Unde P anormale
2. Microvoltaj al complexului QRS
3. Deviaţie dreaptă anormală a axei electrice QRS
4. Modificări ale undei T
5. Aritmii atriale.

Unde P anormale

În circa 2/3 din cazuri, undele P sunt lărgite şi crestate: aspect de P „mitral" (fig. 10.7), ca urmare a leziunilor miocardului atrial.

Microvoltaj al complexului QRS

Se constată în circa 55-90% din cazuri, fiind expresia unui proces de atrofie a miocardului (Dalton JC şi colab., 1956; Gimlette TMD, 1959; Portal RW şi colab., 1966).

Deviaţie dreaptă anormală a axei electrice QRS

În unele cazuri, pericardita constrictivă se însoţeşte de o deviaţie dreaptă anormală a axei electrice QRS (fig. 10.7). Cauza este încă neprecizată. Au fost emise următoarele două ipoteze, ambele posibile: (1) hipertrofie ventriculară dreaptă ca urmare a unei constricţii fibroase inelare subpulmonare şi (2) rotaţie şi distorsiune a inimii (Chesler E şi colab., 1976; Chou TC, 1979).

Modificări ale undei T

Cea mai frecventă modificare din pericardita constrictivă este reprezentată de turtirea sau inversiunea undei T, prezentă în 90-100% din cazuri (Dalton JC şi colab., 1956; Gimlette TMD, 1959; Wood P, 1961).

Aritmii atriale

Spre deosebire de pericardita acută, în pericardita constrictivă aritmiile atriale sunt frecvente ca urmare a leziunilor de tip cicatricial. Fibrilaţia atrială apare în 23-36% din cazuri şi flutterul atrial cu o incidenţă de 6-10% (Dalton JC şi colab., 1956; Wood P, 1961).

Bibliografie

Bailey GL, Hampers CL, Hager EB: Uremic pericarditis. Clinical features and management. Circulation, 1968, 38: 582.

Bedford ED: Chronic effusive pericarditis. Brit Heart J, 1964, 26: 499.

Braunwald E, Zipes DG, Libby P (Edited by): Heart Disease A Textbook of Cardiovascular Medicine, 6th Ed. W.B. Saunders Company, 2001.

Charles MA, Bensinger TA, Glasser SP: Atrial injury current in pericarditis. Arch Intern Med, 1973, 131: 657.

Chesler E, Mitha AS, Matisonn RE: The ECG of constrictive pericarditis-pattern resembling right ventricular hypertrophy. Am Heart J, 1976, 91: 420.

Chou TC: Electrocardiography in Clinical Practice, Grune-Stratton, New York-San Francisco-London, 1979.

Csapo G: Konventionelle und intrakardiale Elektrokardiographie. Ciba-Geigy GmbH, Wehr/Baden, 1980.

Dalton JC, Pearson RJ, White PD: Constrictive pericarditis. A review and long-term follow-up of 78 cases. Ann Intern Med, 1956, 45: 445.

Dressler W: The post-myocardial infarction syndrome. Arch Intern Med, 1959, 103: 28.

Gimlette TMD: Constrictive pericarditis. Brit Heart J, 1959, 21: 9.

Horan LG, Flowers NC: Electrocardiography and Vectorcardiography. Heart Disease, sub red. Braunwald E. W.B. Saunders Comp, Philadelphia-London-Toronto, 1980.

Hull E: The electrocardiogram in pericarditis. Am J Cardiol, 1961, 7: 21.

James TN: Pericarditis and the sinus node. Arch Intern Med, 1962, 110: 305.

Likoff W: Pericarditis complicating myocardial infarction. Am J Cardiol, 1961, 7: 69.

Moll A, Hamacher F: Perikarditis und Elektrokardiogramm. Internist Praxis, 1972, 12: 175.

Nizet PM, Marriott HJL: Electrocardiogram and pericardial effusion. JAMA, 1966, 198: 169.

Portal RW, Besterman EMM, Chambers RJ: Prognostic after operation for constrictive pericarditis. Brit Heart J, 1966, 1: 563.

Rooney JJ, Crocco JA, Lyons HA: Tuberculous pericarditis. Ann Intern Med, 1970, 72: 73.

Rudy Y, Plonsey R, Liebman J: The effects of inhomogeneities and geometry on the electrocardiogram. Circulation (abstr), 1977, 56 (suppl III): 17.

Soffer A: Electrocardiographic abnormalities in acute, convalescent and recurrent stages of idiopathic pericarditis. Am Heart J, 1960, 60: 729.

Spodick DH: Arrhythmas during acute pericarditis. A prospective study of 100 consecutive cases. JAMA, 1976, 235: 39.

Spodick DH: Diagnostic electrocardiographic sequences in acute pericarditis. Significance of PR segment and PR vector changes. Circulation, 1973, 48: 575.

Spodick DH: Differential diagnosis of acute pericarditis. Progr Cardiovasc Dis, 1971, 14: 192.

Spodick DH: The electrocardiogram in acute pericarditis: Distribution of morphologic and axial changes in stages. Am J Cardiol, 1974, 33: 470.

Surawicz B, Lasseter KC: Electrocardiogram in pericarditis. Am J Cardiol, 1970, 26: 471.

Surawicz B, Knilans TK: Chou's Electrocardiography in Clinical Practice. W.B. Saunders Company, 2001.

Topol EJ (Editor): Comprehensive Cardiovascular Medicine, Lippincott-Raven Publishers, Philadelphia, New York, 1998

Wagner GS: Marriott's Practical Electrocardiography. Tenth Edition. Lippincott Williams & Wilkins, 2001.

Wood P: Chronic constrictive pericarditis. Am J Cardiol, 1961, 7: 48.

CAPITOLUL 11

Bronhopneumopatia obstructivă cronică. Pneumotoraxul. Embolia pulmonară

Bronhopneumopatia obstructivă cronică

Bronhopneumopatia obstructivă cronică determină modificări ale deflexiunilor electrocardiografice ca urmare a intervenţiei următorilor factori: (1) hiperinflaţia plămânilor, (2) poziţia joasă a inimii, ca urmare a coborârii diafragmului, încât electrozii precordiali prezintă o poziţie înaltă faţă de inimă, (3) verticalizarea inimii şi (4) rotaţia inimii în sens orar în jurul axului longitudinal. Axele electrice P şi QRS în plan frontal tind spre o poziţie verticală, iar în plan orizontal, principalele forţe electrice QRS sunt orientate posterior. Consecinţele electrocardiografice sunt următoarele: (1) reducerea amplitudinii undelor P în DI şi creşterea voltajului acestor unde în derivaţiile inferioare (vectorul P orientat vertical), (2) reducerea amplitudinii complexului QRS în derivaţiile membrelor (forţele QRS principale orientate posterior şi perpendicular pe plan frontal), (3) reducerea amplitudinii complexului QRS în V_5 şi V_6 (vectorii QRS orientaţi posterior şi perpendicular pe axul acestor derivaţii), (4) deplasarea la stânga a zonei de tranziţie (orientarea posterioară a forţelor electrice QRS şi poziţia relativ înaltă a electrozilor în raport cu ventriculele). Reducerea generală a voltajului este accentuată de efectul izolant al plămânilor hiperinflaţi. Creşterea presiunii arteriale pulmonare în cursul evoluţiei bolii determină în cele din urmă apariţia semnelor electrocardiografice de hipertrofie ventriculară dreaptă (fig. 11.1).

Criterii de diagnostic electrocardiografic

(Wasserburger RH şi colab., 1959; Littman D, 1960; Caird FJ şi Wilcken DEL, 1962; Burch GE şi DePasquale NP, 1963; Phillips JH şi Burch GE, 1963; Fowler NO şi colab., 1965; Chou TC, 1979; Csapo G, 1980)

1. Unde P ≥ 2.5 mm în DII, DIII sau aVF.
2. Axa electrică a undei P $\geq +80°$ în plan frontal.
3. „Semnul derivaţiei I": undă P izoelectrică, amplitudinea QRS ⊲ 1.5 mm şi amplitudinea undei T $<$ 0.5 mm.
4. Axa electrică QRS $> +60°$ în plan frontal*.
5. Amplitudinea QRS ≤ 5.0 mm în toate derivaţiile membrelor.
6. Amplitudinea QRS ≤ 5.0 mm în derivaţiile V_5 şi/sau V_6, sau R ≤ 7.0 mm în V_5, sau R ≤ 5.0 mm în V_6.
7. Raport R/S<1 în V_5 şi/sau V_6.
8. Tip $S_1S_2S_3$ cu raport R/S < 1 în DI, DII şi DIII, sau unde S în aceste derivaţii prezentând valori care depăşesc limitele superioare normale (vezi p. 107).

În cazuri mai rare, undele P în V_1 (uneori şi în V_2) pot fi negative, ceea ce sugerează o „dilataţie atrială stângă". Aspectul de pseudodilataţie atrială stângă este determinat de poziţia înaltă a electrozilor în raport cu inima. Uneori se constată subdenivelarea segmentelor PR şi ST ca urmare a prezenţei unei unde T auriculare largi şi adânci. La unii bolnavi, în derivaţiile precordiale drepte şi mijlocii se înregistrează complexe de tip QS (aspect de pseudoinfarct miocardic), ca urmare a poziţiei înalte a electrozilor în raport cu inima.

Sensibilitatea criteriilor electrocardiografice

Deşi cea mai mare parte a bolnavilor cu bronhopneumopatie obstructivă cronică prezintă cel puţin o parte dintre anomaliile electrocardiografice menţionate mai sus, la circa 21-27% dintre ei se constată o electrocardiogramă în limite normale. Datele raportate cu privire la sensibilitatea acestor criterii variază în limite foarte largi: 29-77% pentru $\hat{A}P > +70°$, 14-46% pentru P ≥ 2.5 mm, 60% pentru $\hat{A}QRS > +60°$ în plan frontal sau ÂQRS nedeterminabilă, 8% pentru $\hat{A}QRS > +90°$ în plan frontal, 25% pentru tipul $S_1S_2S_3$, 10% pentru microvoltaj (QRS < 5.0 mm în toate derivaţiile membrelor) şi 12.5% pentru deplasarea la stânga a zonei de tranziţie cu R/S < 1 în V_5, V_6 (Spodick DH şi colab., 1963; Kilcoyne MM şi colab., 1970). Unii cercetători raportează o corelaţie între gradul verticalizării axei electrice P şi creşterea amplitudinii undei $P \geq 2.5$ mm în derivaţiile inferioare, pe de o parte, şi severitatea bolii pulmonare pe de altă parte (Calatayud JB şi colab., 1970). Există, de asemenea, o corelaţie între gradul deviaţiei drepte a axei electrice QRS în plan frontal şi severitatea obstrucţiei bronşice (Spodick DH şi colab., 1963). Însă, uneori, la bolnavii cu emfizem pulmonar grav se constată o deviaţie stângă a axei electrice QRS. Acest aspect desemnat cu termenul „fenomen de iluzie axială" este produs de deplasarea posterioară şi uşor superioară a forţelor electrice QRS, încât acestea se proiectează în cadranul superior stâng (Spodick DH, 1959 a şi 1959 b; Littman D, 1960). După alţi cercetători, fenomenul de iluzie axială trebuie interpretat mai curând ca expresia unei deplasări majore a axei electrice QRS la dreapta, vectorul mediu QRS fiind situat în cadranul superior drept. Undele S din derivaţiile II şi III sugerează în mod aparent o deviaţie anormală a axei electrice QRS la stânga. Însă, în emfizemul pulmonar, S_2 este mai adânc decât S_3, în timp ce în deviaţia axială stângă reală S_3 este mai adânc decât S_2 (Chou TC, 1979).

---

* După unii cercetători: $\hat{A}QRS \geq +90°$ în plan frontal, însă această valoare se constată numai la un procent foarte redus dintre bolnavi (sub 10%).

Wasserburger RH şi colab. (1959) propun următoarele cinci criterii electrocardiografice („pentalogia electrocardiografică a emfizemului plmonar") pe care le constată în *emfizemul pulmonar sever*: (1) unde P ample ≥ 2.5 mm în DII, DIII şi aVF, (2) undă T_a net conturată în DII, DIII şi aVF, (3) ÂQRS verticalizată, (4) rotaţie orară a inimii în jurul axului longitudinal (tip S_1Q_3) şi (5) tendinţă la microvoltaj, mai ales în derivaţiile precordiale stângi.

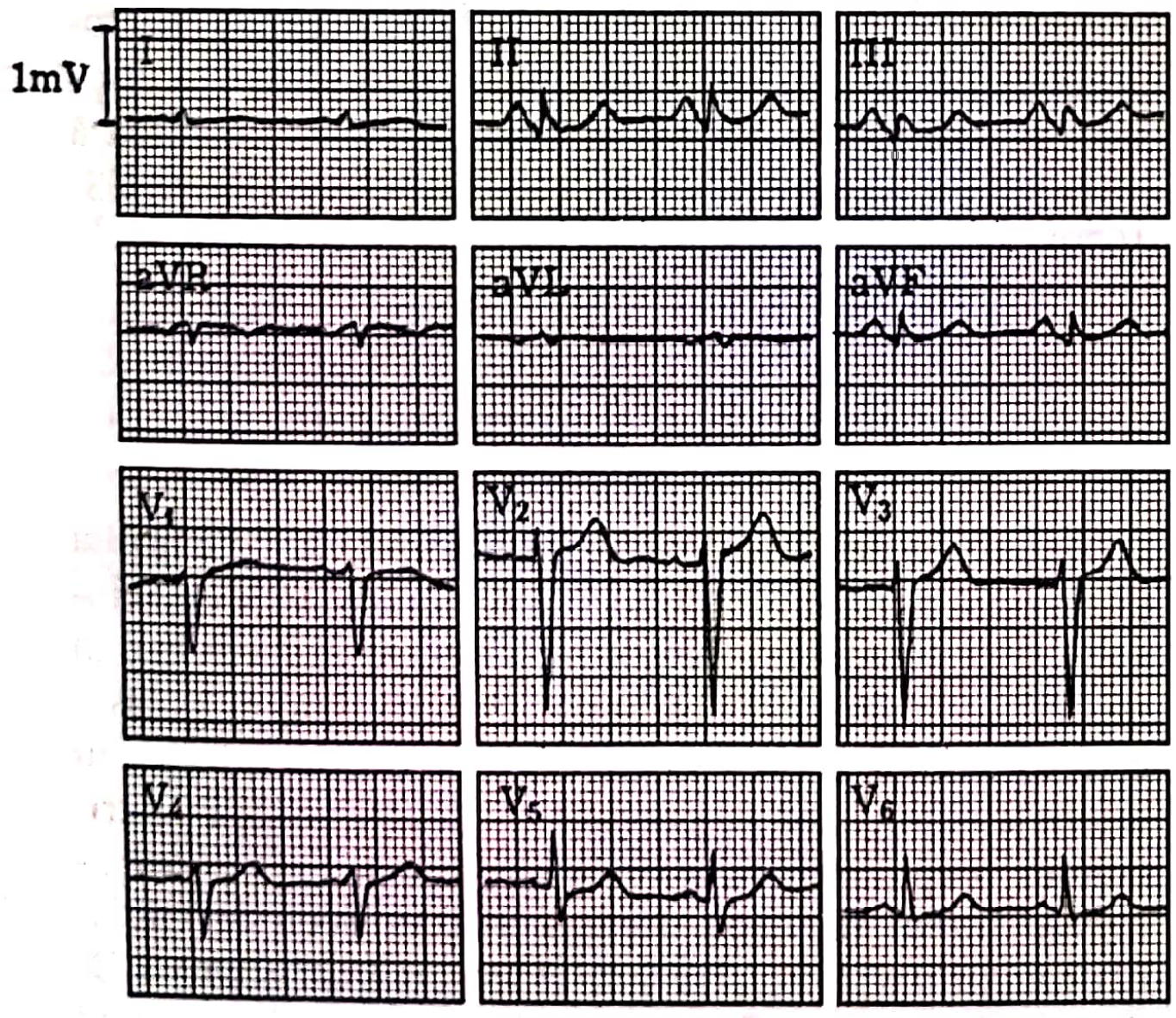

Fig. 11.1: *Bolnav în vârstă de 48 de ani cu diagnosticul clinic de bronhopneumopatie obstructivă cronică (emfizem pulmonar). Nu prezintă criterii clinice, radiologice şi hemodinamice de cord pulmonar cronic. Pe traseul electrocardiografic se constată unde P de tip „pulmonar" în derivaţiile inferioare (DII, DIII, aVF), microvoltaj în derivaţiile membrelor (DS şi DUM), rotaţie orară a inimii în jurul axului longitudinal cu deplasarea la stânga a zonei de tranziţie (aspect RS în V_5).*

Specificitatea criteriilor electrocardiografice

Nici unul din criteriile electrocardiografice menţionate pentru diagnosticul bronhopneumopatiei obstructive cronice nu este specific pentru această boală. Utilizarea izolată a unui singur criteriu se soldează cu o incidenţă de până la 54% a diagnosticelor fals pozitive. Însă, atunci când se folosesc cel puţin două criterii asociate, mai ales dacă acestea includ atât modificări ale undei P, cât şi ale complexului QRS, specificitatea creşte în mod semnificativ. În mod deosebit următoarele asociaţii prezintă o specificitate înaltă: (1) ÂP $> +80^\circ$ şi ÂQRS $> +90^\circ$, (2) ÂP $> +80^\circ$ şi microvoltaj al complexului QRS în V_5 şi/sau V_6 şi (3) ÂP $> +80^\circ$ şi raport $R/S < 1$ în V_5 şi/sau V_6. De asemenea, cu cât sunt prezente mai multe criterii electrocardiografice, cu atât boala pulmonară este mai severă (Kamper D şi colab., 1970).

Diagnostic diferenţial

Unda P de tip „pseudopulmonar". Se poate observa în următoarele circumstanţe: (1) cordul pulmonar cronic fără emfizem pulmonar (fibroze pulmonare, hipertensiune pulmonară primitivă), (2) cardiopatii congenitale (stenoză de arteră pulmonară, tetralogie Fallot, sindrom Eisenmenger); însă în aceste cazuri, ÂP este mai puţin verticală decât în bronhopneumopatia obstructivă cronică, (3) boli ale inimii stângi (cardiopatie hipertensivă, cardiopatie ischemică) – vezi şi capitolul 5, (4) în timpul tahicardiei, efortului sau manevrei Valsava şi (5) persoane normale de tip constituţional longilin sau în ortostatism. În mod tranzitoriu, undele P ample pot fi observate în embolia pulmonară, astmul bronşic în criză sau numai în prezenţa unei desaturări în oxigen a sângelui arterial fără creşterea presiunii intraatriale.

Axa electrică QRS verticalizată. Poate fi constatată în următoarele circumstanţe: (1) copii şi persoane tinere normale, (2) hipertrofia ventriculară dreaptă produsă de diverse cauze, (3) hemiblocul stâng posterior şi (4) infarctul miocardic lateral.

Tipul $S_1S_2S_3$. Poate exprima: (1) o variantă normală sau (2) o hipertrofie ventriculară dreaptă produsă de alte cauze decât bronhopneumopatia obstructivă cronică.

Microvoltajul. Se mai poate observa în: (1) pericardita lichidiană sau constrictivă, (2) cardiomiopatii primitive sau secundare (amiloidoză cardiacă, sclerodermie), (3) mixedem (ca urmare a revărsatului pericardic şi/sau a cardiomiopatiei secundare), (4) cardiopatia ischemică (leziuni miocardice difuze) şi (5) obezitatea majoră.

Tipul QS în V_1, V_2 (V_3). În bronhopneumopatia obstructivă cronică, acest tip este condiţionat de poziţia joasă a inimii. Aspectul simulează un infarct miocardic anteroseptal. Aplicarea electrozilor cu un spaţiu intercostal mai jos se poate solda cu normalizarea complexului QRS. Un aspect de pseudoinfarct poate fi constatat uneori şi în derivaţiile inferioare (DII, DIII, aVF).

Tulburări de ritm

În bronhopneumopatia obstructivă cronică, incidenţa aritmiilor cardiace este joasă (circa 1%). Frecvenţa aritmiilor, mai ales a celor supraventriculare, creşte semnificativ în următoarele circumstanţe: infecţii respiratorii intercurente, decompensare respiratorie şi embolie pulmonară, când incidenţa lor poate ajunge la 50%. Cel mai adesea se constată: extrasistole atriale, tahicardie paroxistică atrială, aritmie atrială haotică, fibrilaţie atrială sau flutter atrial. În cursul digitalizării, aceşti bolnavi prezintă frecvent tahicardie AV joncţională sau tahicardie atrială cu bloc AV. Aceste aritmii sunt condiţionate de factori hemodinamici (creşterea gradului hipertensiunii arteriale pulmonare ca urmare a complicaţiilor respiratorii), precum şi de factori hipoxici – metabolici (tulburări metabolice în fibra miocardică consecutive hipoxemiei, hipercapniei şi acidozei) (Thomas AJ şi Valabhji P, 1969; Negoiţă CI şi Marcu C, 1970).

Diagnosticul hipertrofiei ventriculare drepte la bolnavii cu bronhopneumopatie obstructivă cronică

Diagnosticul de cord pulmonar cronic poate fi admis atunci când electrocardiograma efectuată la un bolnav cu bronhopneumopatie obstructivă cronică prezintă unul sau mai multe criterii de hipertrofie ventriculară dreaptă. La cazurile necropsiate, cu cord pulmonar cronic, evidenţa electrocardiografică de cord pulmonar cronic este prezentă în 50-60% din cazuri. Totuşi, în cazurile diagnosticate clinic, diagnosticul electrocardiografic de hipertrofie ventriculară dreaptă este posibil numai la circa 25% dintre bolnavi. Acurateţea diagnosticului electrocardiografic de hipertrofie ventriculară dreaptă la bolnavii cu bronhopneumopatie obstructivă cronică este limitată de faptul că semnele de hipertrofie ventriculară dreaptă pot fi prezente la unii bolnavi cu emfizem pulmonar fără cord pulmonar cronic: unda P de tip „pulmonar", tipul $S_1S_2S_3$ şi deplasarea la stânga a zonei de tranziţie cu raport $R/S < 1$ în derivaţiile precordiale stângi. Diagnosticul de hipertrofie ventriculară dreaptă poate fi totuşi admis dacă este prezent cel puţin unul din următoarele criterii electrocardiografice: (1) unde $P > 1.5$ mm în derivaţiile precordiale drepte (V_1, V_2), (2) $\hat{A}QRS \geq 110°$ (în plan frontal), (3) tip RSR' sau QR în derivaţia V_1 şi (4) subdenivelare ST, cu unda T negativă în derivaţiile precordiale drepte (V_1, V_2) sau inferioare (DIII, aVF) (Burckhardt D, 1974; Chou TC, 1979). De asemenea, următoarele fluctuaţii electrocardiografice trebuie interpretate ca semne precoce de cord pulmonar cronic la bolnavii cu bronhopneumopatie obstructivă cronică, ce manifestă episoade tranzitorii de insuficienţă respiratorie: (l) deplasarea spre dreapta a axei electrice medii QRS cu 30° sau mai mult, (2) inversiunea undelor T în derivaţiile precordiale drepte, (3) subdenivelarea segmentului ST în DII, DIII şi aVF şi (4) bloc de ramură dreaptă tranzitoriu (Kilcoyne MM şi colab., 1970). În fig. 11.36, 11.37 şi 11.38 sunt prezentate aspecte electrocardiografice constatate la bolnavii cu bronhopneumopatie obstructivă cronică, ce îndeplinesc şi criteriile pentru diagnosticul de hipertrofie ventriculară dreaptă (cord pulmonar cronic).

Pneumotoraxul

În pneumotoraxul spontan şi artificial apar modificări electrocardiografice condiţionate de deplasarea şi rotaţia inimii, precum şi de interpunerea de aer între inimă şi electrozi. Totuşi, mecanismul exact al anomaliilor electrocardiografice nu este suficient de clar, deoarece nu există o corelaţie între acestea şi gradul colapsului pulmonar, axa QRS este deplasată la dreapta indiferent dacă pneumotoraxul este stâng sau drept şi nu există o corelaţie între gradul deplasării cordului şi gradul deviaţiei axei QRS.

În *pneumotoraxul drept* se constată: (1) deplasarea la dreapta a axei electrice QRS şi (2) descreşterea amplitudinii deflexiunilor P, QRS şi T, mai ales în DI.

În *pneumotoraxul stâng* se constată: (1) deplasarea la dreapta a axei electrice QRS, (2) reducerea amplitudinii complexului QRS în derivaţiile precordiale stângi, (3) deflexiuni de tip QS, supradenivelarea segmentului ST şi inversiunea undei T în mai multe derivaţii precordiale. Aspectul electrocardiografic poate simula un infarct miocardic. În ortostatism, anomaliile electrocardiografice se normalizează parţial (Sreenivasan BR, 1956; Copeland RB şi Omenn GS, 1970).

Embolia pulmonară

Modificările electrocardiografice produse de embolia pulmonară acută sunt dependente de dimensiunile embolusului şi de momentul înregistrării electrocardiogramei în raport cu debutul evenimentului. Atunci când embolusul este voluminos şi însoţit de o creştere majoră a presiunii arteriale pulmonare, se produce o dilataţie acută a ventriculului drept, cu următoarele consecinţe: (1) *verticalizarea inimii* (deviaţia dreaptă a axei electrice QRS), (2) *rotaţia orară în jurul axului longitudinal* (tipul S_1Q_3 descris de McGinn S şi White PD) şi (3) *apariţia unui bloc de ramură dreaptă complet* sau *incomplet*. Forţele electrice iniţiale septale stângi sunt orientate superior (undă Q în DIII), iar forţele electrice QRS terminale la dreapta (undă S în DI). Rotaţia orară a inimii în jurul axului longitudinal explică şi deplasarea la stânga a zonei de tranziţie (tip rS în V_5 şi V_6), deoarece ventriculul drept face faţă întregii regiuni precordiale, în timp ce ventriculul stâng este deplasat posterior şi la stânga. Instalarea concomitentă a unei dilatații atriale drepte determină apariția unor unde P ample în derivațiile inferioare (DII, DIII și aVF). Același mecanism, la care se adaugă o ischemie relativă a nodului sinusal și a atriului drept, reprezintă cauza probabilă a aritmiilor atriale relativ frecvente la bolnavii cu embolie pulmonară acută. Scăderea brutală a debitului cardiac, precum și compresiunea zonelor subendocardice ale ventriculului drept ca urmare a creșterii presiunii intraventriculare determină apariția anomaliilor ST-T. La persoanele în vârstă, cu insuficiență coronariană latentă, modificările de repolarizare ventriculară se extind și în derivațiile precordiale stângi. Modificările P, QRS, ST și T, secundare emboliei pulmonare și altor cauze care produc creșterea bruscă a rezistențelor vasculare pulmonare, sunt desemnate cu termenul „suprasolicitare acută a inimii drepte".

Criterii de diagnostic electrocardiografic

(Stein PJ, 1975; Chou TC, 1979; Csapo G, 1980)

Criterii majore

1. Tip S_1Q_3 sau $S_1Q_3T_3$ (S_1Q_3 + inversiunea undei T în DIII).
2. Deviația la dreapta a axei electrice QRS.
3. Deplasarea la stânga a zonei de tranziție în derivațiile precordiale („rotație orară"): aspect RS sau rS în V_5, V_6.
4. Bloc de ramură dreaptă tranzitoriu, complet sau incomplet.
5. Inversiunea undei T în derivațiile precordiale drepte.

Criterii minore

1. Deviație la stânga a axei electrice QRS.
2. Tip QR în V_1.
3. R>5 mm în V_1 sau R/S>1 în V_1.
4. Subdenivelarea segmentului ST în DI și aVL, și supradenivelarea segmentului ST în DIII, aVR și aVF.
5. Subdenivelarea sau supradenivelarea segmentului ST în derivațiile precordiale.
6. Modificări ST-T în derivațiile precordiale stângi.
7. Undă P de tip pulmonar.
8. Tahicardie sinusală și aritmii atriale (tahicardie atrială, fibrilație sau flutter atrial, extrasistole atriale).
9. Bloc AV de gradul I.

În fig. 11.2, 11.3, 11.4 și 11.5 sunt prezentate câteva exemple de embolie pulmonară, confirmate necropsic, care îndeplinesc o parte din criteriile menționate mai sus.

Sensibilitatea criteriilor electrocardiografice

Modificările electrocardiografice din embolia pulmonară sunt tranzitorii și, de aceea, rapoartele privind sensibilitatea criteriilor utilizate pentru diagnostic sunt foarte diferite. Astfel, tipul S_1Q_3 și anomaliile ST din derivațiile precordiale se constată numai în 15% din cazuri, deoarece persistă de cele mai multe ori câteva ore și, mai rar, 1-2 zile. Dimpotrivă, inversiunea undelor T în DIII și derivațiile precordiale drepte persistă timp de câteva săptămâni și, în consecință, se constată în circa 60% din cazuri (Csapo G, 1980). De aceea, diagnosticul de cord pulmonar acut necesită înregistrări electrocardiografice frecvente și seriate pentru a surprinde prezența modificărilor electrocardiografice și dinamica acestora. Dintre criteriile menționate, următoarele prezintă o sensibilitate mai înaltă: inversiunea undelor T în derivațiile precordiale drepte, tipul $S_1Q_3T_3$, blocul de ramură dreaptă tranzitoriu și rotația orară a inimii (tip RS sau rS în V_5 și V_6) (Cutforth RH și Oram S, 1958; Weber DM și Phillips JH, 1966; Szucs MM și colab., 1971; Stein PD și colab., 1975). Confruntările angiografice și scintigrafice atestă că apariția modificărilor electrocardiografice tipice de suprasolicitare ventriculară dreaptă acută se produc numai atunci când există o obstrucție de cel puțin 50% din patul vascular pulmonar. Bolnavii cu embolie pulmonară și electrocardiogramă normală prezintă, în general, defecte de perfuzie mai reduse și presiuni arteriale pulmonare mai joase. În defectele de perfuzie limitate, electrocardiograma poate fi normală în 72% din cazuri (Hildner F și Ormond RS, 1967; Sutton GC și colab., 1969).

Specificitatea criteriilor electrocardiografice

Nici unul dintre criteriile individuale menționate nu este specific pentru suprasolicitarea acută a inimii drepte. De aceea, interpretarea traseului electrocardiografic trebuie făcută totdeauna în contextul clinic și al datelor de laborator. Asocierea a două criterii electrocardiografice „majore" ameliorează acuratețea diagnosticului în mod substanțial, mai ales atunci când sunt disponibile pentru comparație electrocardiograme efectuate anterior. Combinația tipului $S_1Q_3T_3$ (sau S_1T_3) cu inversiunea undelor T în derivațiile precordiale drepte sau $S_1Q_3T_3$ plus bloc de ramură dreaptă sunt considerate de unii cercetători ca având o înaltă valoare diagnostică pentru embolia pulmonară (Cutforth RH și Oram S, 1958).

Diagnostic diferențial

(Chou TC, 1979; Csapo G, 1980)

1. *Electrocardiograma normală*

Persoanele tinere, normale, prezintă adesea tipul S_1Q_3 (sau $S_1Q_3T_3$), axa electrică verticalizată, inversiunea undelor T în derivațiile precordiale drepte și o undă R' în V_1. În condițiile unei tahicardii sinusale, unda P devine mai amplă („pseudo P pulmonar") și poate apărea o subdenivelare de tip joncțional a segmentului ST. În absența documentației clinice, diagnosticul diferențial cu embolia pulmonară este foarte dificil.

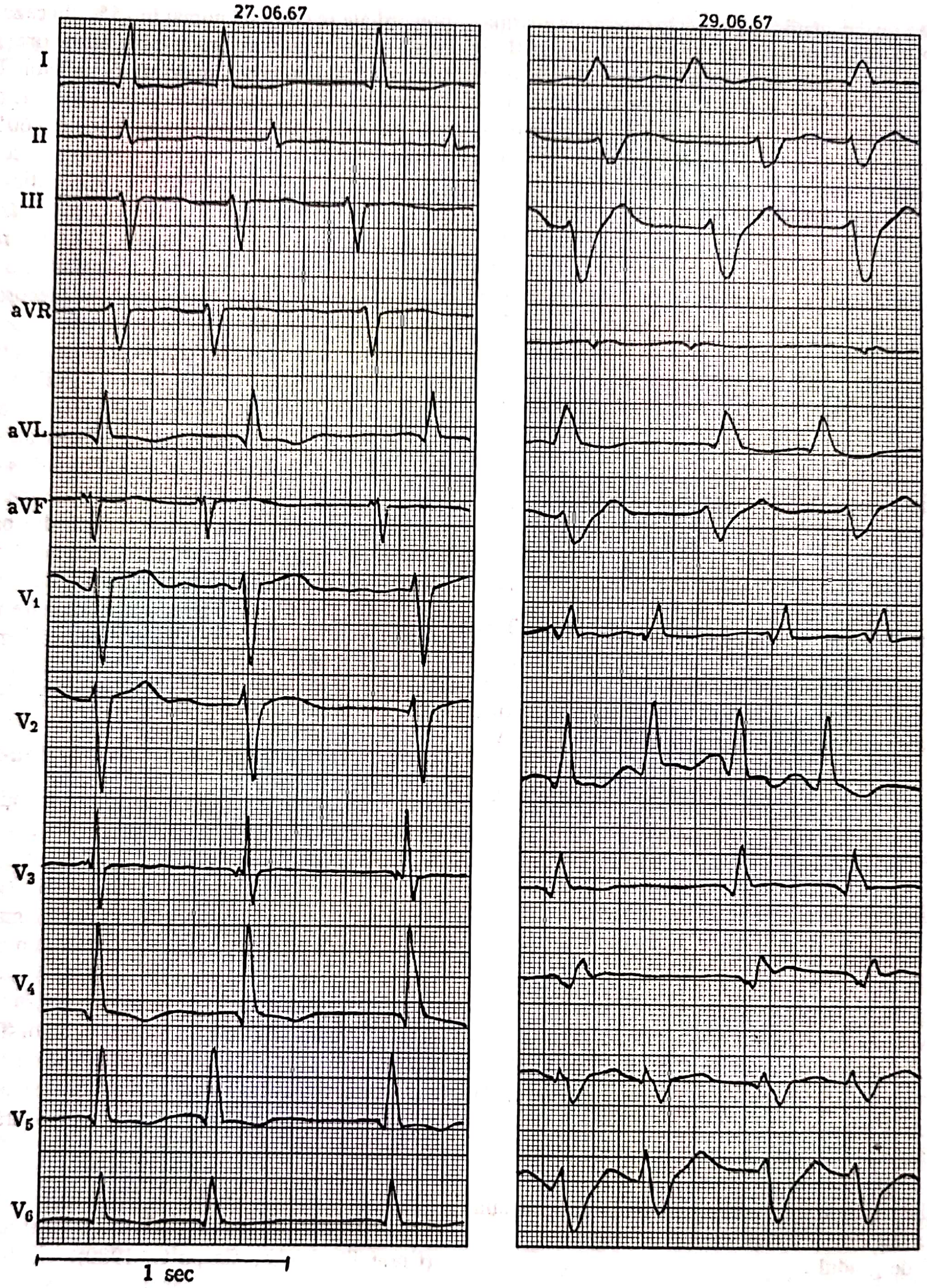

Fig. 11.2: *Embolie pulmonară (bolnav în vârstă de 73 de ani cu diagnosticul clinic de fibrilaţie atrială cronică, insuficienţă cardiacă congestivă). În urmă cu cinci ani, bolnavul a prezentat un infarct miocardic cu localizare anterioară, confirmat clinic, electrocardiografic şi enzimatic. Prima înregistrare (27.06.67) permite diagnosticul de fibrilaţie atrială şi hipertrofie ventriculară stângă. Diagnosticul de infarct miocardic vechi este sugerat de unda Q crestată din derivaţia* V_3*. După 48 de ore (29.06.67), bolnavul prezintă o durere violentă sub formă de junghi la nivelul hemitoracelui drept, dispnee intensă, tuse şi expectoraţie hemoptoică. Electrocardiograma obiectivează : fibrilaţie atrială, bloc de ramură dreaptă complet şi hemibloc stâng anterior. Se remarcă şi prezenţa semnelor de infarct miocardic vechi (*V_3*,* V_4*). Exitus după 3 ore. Examenul necropsic confirmă diagnosticul de embolie pulmonară dreaptă şi infarct miocardic vechi cu localizare anterioară.*

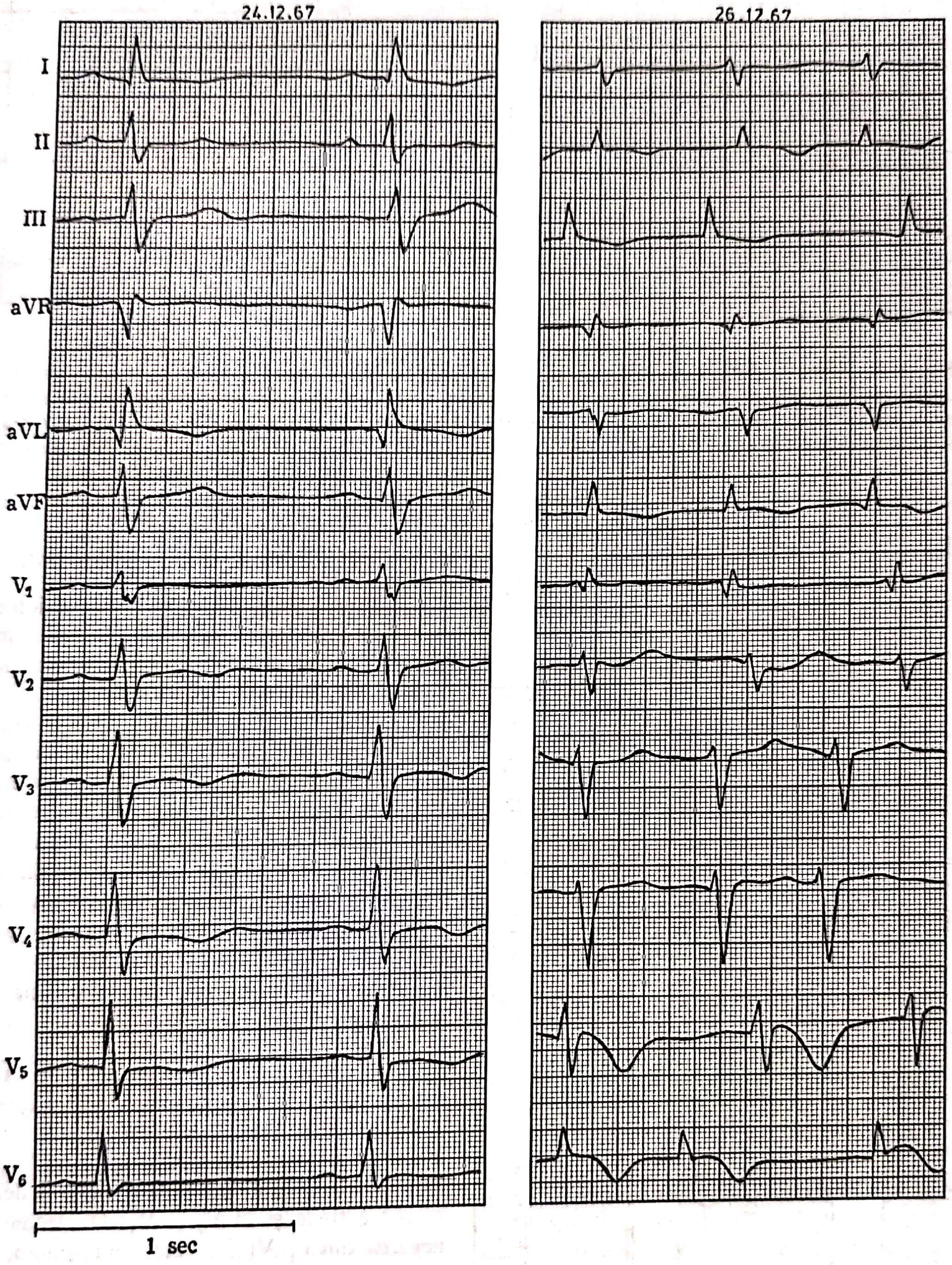

Fig. 11.3: *Embolie pulmonară (bolnavă în vârstă de 63 de ani cu varice gigante la nivelul membrelor inferioare şi proces de tromboflebită). Prima înregistrare (24.12.67), efectuată la o oră de la debutul unei simptomatologii clinice compatibile cu diagnosticul de embolie pulmonară, obiectivează inversiunea undelor T în V_2, V_3, V_4, V_5 şi semne de infarct miocardic vechi cu localizare laterală înaltă (aVL). După 48 de ore (26.12.67), se constată apariţia fibrilaţiei atriale, deviaţie dreaptă a axei electrice QRS, bloc de ramură dreaptă incomplet, deplasarea zonei de tranziţie la dreapta (rotaţie orară) şi inversiunea undelor T în V_5, V_6. Bolnava decedează în cursul aceleiaşi zile. Examenul necropsic confirmă diagnosticul de embolie pulmonară (artera pulmonară dreaptă) şi infarct miocardic vechi cu localizare laterală înaltă.*

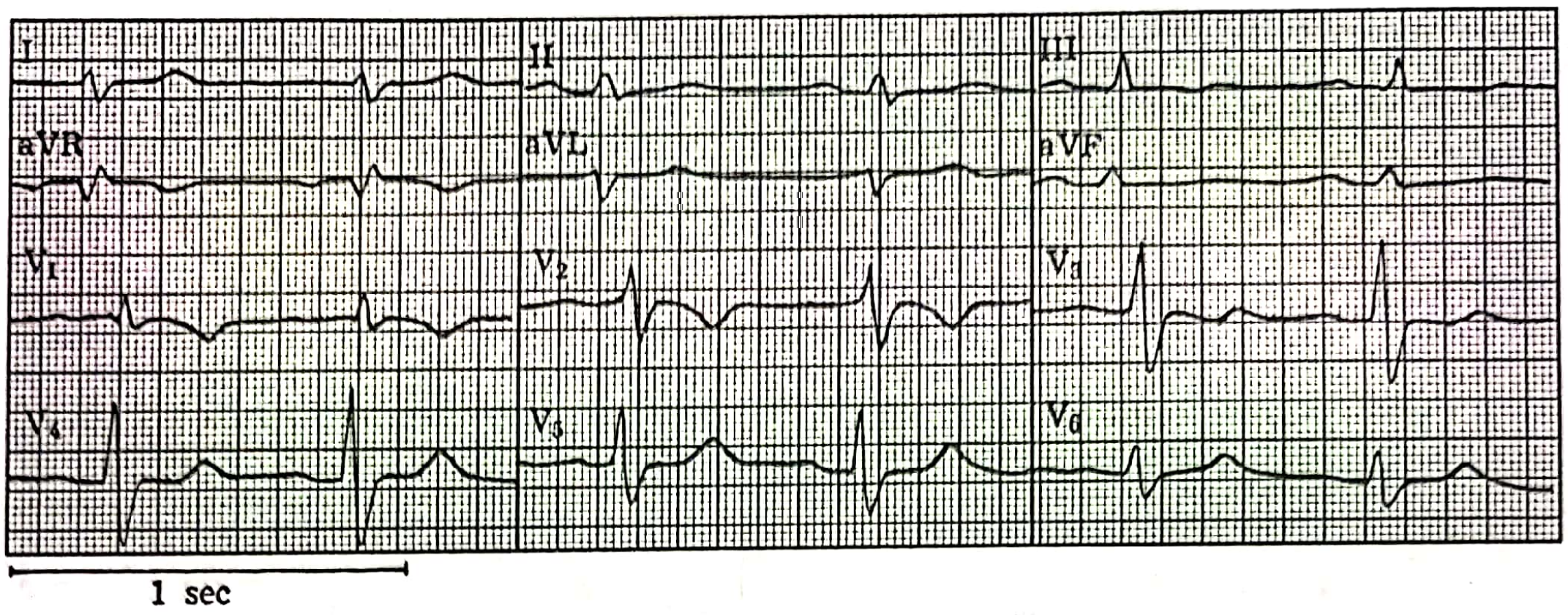

Fig. 11.4: *Embolie pulmonară (bolnavă în vârstă de 68 de ani cu varice gigante la nivelul membrelor inferioare). La internare prezintă o simptomatologie clinică compatibilă cu diagnosticul de embolie pulmonară. Traseul electrocardiografic evidenţiază : deviaţie dreaptă a axei electrice QRS, aspect qRs în V_1 şi inversiunea undelor T în V_1, V_2. Bolnava decedează după 24 de ore. Examenul necropsic confirmă diagnosticul de embolie pulmonară masivă (artera pulmonară dreaptă).*

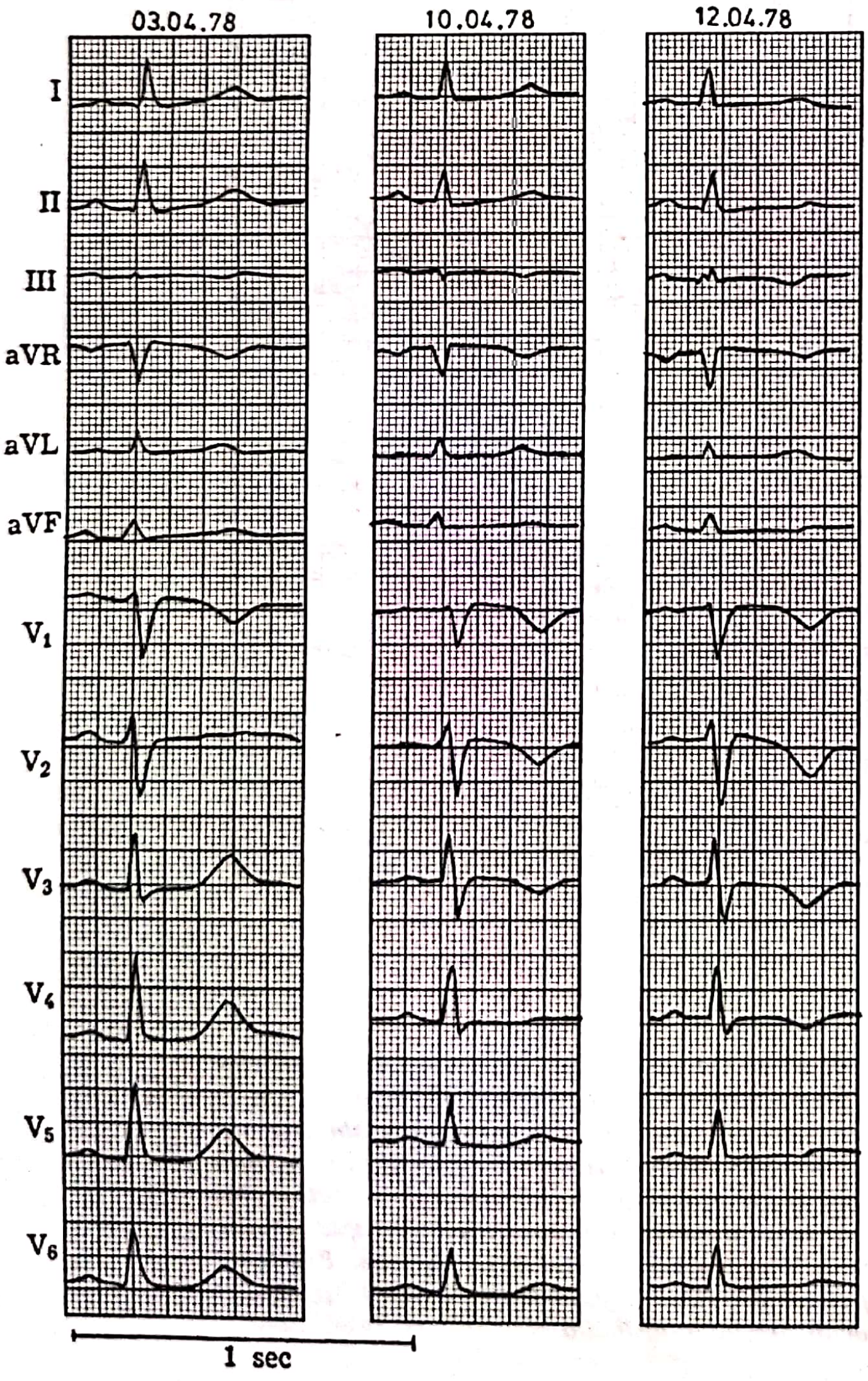

2. *Infarctul miocardic cu localizare inferioară*

Un diagnostic diferenţial deosebit de dificil este cel dintre embolia pulmonară şi infarctul miocardic inferior, cu atât mai mult cu cât prezentarea clinică este uneori similară. În general, în embolia pulmonară acută unda Q este tranzitorie, în DII nu apare, iar în aVF este puţin adâncă. În plus, apariţia unei unde S în DI sau a unui bloc de ramură dreaptă este sugestivă pentru embolia pulmonară, deşi o undă S în DI poate apărea şi în infarctul miocardic inferior asociat cu hemibloc stâng posterior. Dacă infarctul miocardic este cauza blocului de ramură dreaptă, sediul infarctului este de regulă anterior. Apariţia unei unde P de tip „pulmonar" pledează pentru o embolie pulmonară.

3. *Infarctul miocardic anterior sau ischemia miocardică anterioară*

Apariţia unui complex ventricular de tip Qr în V_1, asociat cu supradenivelarea segmentului ST şi inversiunea undei T în derivaţiile precordiale drepte, simulează adesea un infarct miocardic anteroseptal (fig. 11.6). În embolia pulmonară undele Q sunt de regulă limitate la derivaţia V_1, dar se pot extinde şi în V_2 şi V_3. De asemenea, undele T negative din V_1, V_2 (V_3) sunt mai rotunjite, spre deosebire de aspectul ascuţit şi simetric din infarctul miocardic.

Fig. 11.5: *Embolie pulmonară (bolnavă în vârstă de 48 de ani cu diagnosticul clinic de diabet zaharat clinic manifest, varice ale membrelor inferioare). La internare prezintă simptome clinice compatibile cu diagnosticul prezumtiv de embolie pulmonară. Înregistrările electrocardiografice seriate evidenţiază inversiunea progresivă a undelor T în derivaţiile precordiale drepte şi mijlocii (V_1, V_2, V_3 şi V_4). Bolnava decedează la 24 de ore după ultima înregistrare. Examenul necropsic evidenţiază multiple embolii pulmonare.*

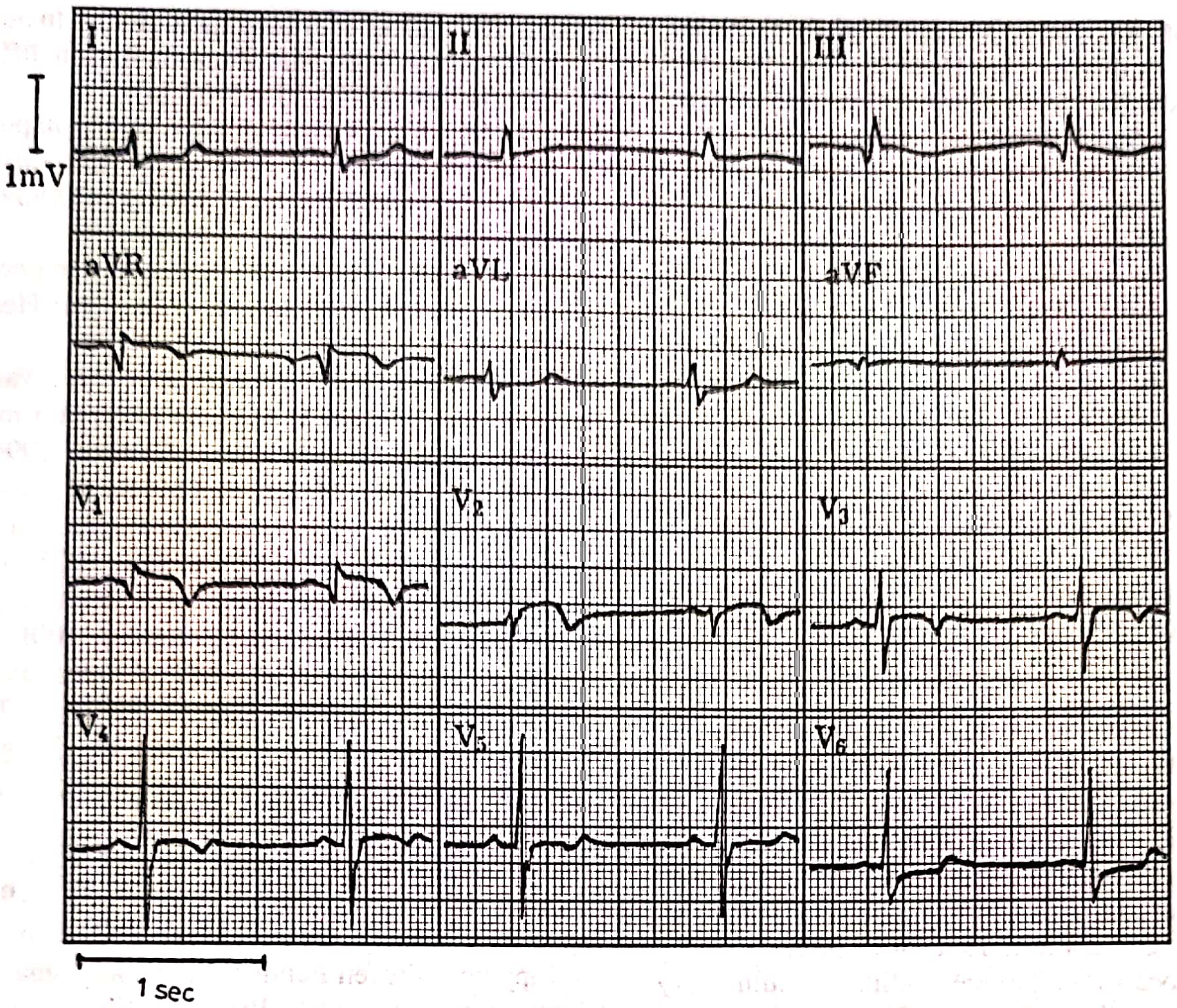

Fig. 11.6 : *Embolie pulmonară survenită postoperator, după o colecistectomie (bolnavă în vârstă de 51 de ani). Traseul electrocardiografic prezintă aspectul de „infarct miocardic anteroseptal şi inferior". Se remarcă, totuşi, că undele Q patologice sunt limitate în derivaţiile membrelor numai la DIII, iar în derivaţiile precordiale, numai la V_1. Undele T negative sunt prezente din V_1, până la V_4. În absenţa documentaţiei clinice, diagnosticul diferenţial cu un infarct miocardic anterior este dificil. Examenul necropsic a pus în evidenţă o embolie masivă situată la bifurcaţia arterei pulmonare.*

În prezenţa unor unde T negative, în derivaţiile precordiale drepte fără alte anomalii electrocardiografice asociate, diagnosticul diferenţial între suprasolicitarea inimii drepte şi cardiopatia ischemică este imposibil în absenţa documentaţiei clinice. Chiar dacă inversiunea undei T se extinde la toate derivaţiile precordiale, mecanismul poate consta în suprasolicitarea acută a inimii drepte. De altfel, nu rareori, în embolia pulmonară apar modificări ST-T în derivaţiile precordiale stângi.

4. *Cordul pulmonar cronic*

În cordul pulmonar cronic secundar bronhopneumopatiei obstructive cronice pot fi observate modificări electrocardiografice aproape similare celor prezente în embolia pulmonară : undă P de tip „pulmonar", deviaţie axială dreaptă, aspect $S_1Q_3T_3$, rotaţie orară, tip Qr cu inversiunea undei T în derivaţiile precordiale drepte. Diagnosticul diferenţial se face pe baza caracterului tranzitoriu al modificărilor electrocardiografice din embolia pulmonară. Însă o accentuare temporară a anomaliilor electrocardiografice se poate observa şi la bolnavii cu cord pulmonar cronic în timpul unui episod de insuficienţă respiratorie acută : inversiunea undelor T în derivaţiile precordiale drepte şi mijlocii, precum şi instalarea unor aritmii atriale. Trebuie luat în consideraţie şi faptul că un cord pulmonar cronic se poate complica în cursul evoluţiei sale cu o tromboză arterială pulmonară. De asemenea, cordul pulmonar cronic poate fi consecinţa unor embolii pulmonare recurente.

Alte cauze de suprasolicitare acută a inimii drepte

Semne electrocardiografice de suprasolicitare ventriculară dreaptă, consecutive dilataţiei acute a ventriculului drept, mai pot apărea în următoarele circumstanţe : pneumotorax, pneumoectomie, atelectazie pulmonară masivă, pneumonie extensivă şi revărsate pleurale mari.

Bibliografie

Braunwald E, Zipes DG, Libby P (Edited by) : Heart Disease. A Textbook of Cardiovascular Medicine, 6th Ed. W.B. Saunders Company, 2001.

Burch GE, DePasquale NP : The electrocardiographic diagnosis of pulmonary heart disease. Am J Cardiol, 1963, 11 : 622.

Burckhardt D : Das Elektrokardiogramm beim chronischen Cor pulmonale. Zschr f Kardiol 1974, 63 : 220.

Caird FI, Wilcken DEL : The electrocardiogram in chronic bronchitis with generalized obstructive lung disease. Am J Cardiol, 1962, 10 : 5.

Calatayud JB, Abad JM, Khoi NB: P-wave changes in chronic obstructive pulmonary disease. Am Heart J, 1970, 79: 444.

Chou TC: Electrocardiography in Clinical Practice. Grune-Stratton, New York-San Francisco-London, 1979.

Copeland RB, Omenn GS: Electrocardiogram changes suggestive of coronary artery disease in pneumothorax. Arch Intern Med, 1970, 125: 151.

Csapo G: Konventionelle und intrakardiale Elektrokardiographie. Ciba-Geigy GmbH, Wehr/Baden, 1980.

Cutforth RH, Oram S: The electrocardiogram in pulmonary embolism. Brit Heart J, 1958, 20: 41.

Fowler NO, Daniels C, Scott RC: The electrocardiogram in cor pulmonale with and without emphysema. Am J Cardiol, 1965, 16: 550.

Hildner FJ, Ormond RS: Accuracy of the clinical diagnosis of pulmonary embolism. JAMA, 1967, 202: 567.

Incalzi RA, Fuso L, De Rosa M, *et al.*: Electrocardiographic signs of cor pulmonale. Anegative prognostic finding in chronic obstructive pulmonary disease. Circulation, 1999, 99: 1600-1605.

Kamper D, Chou TC, Fowler NO: The reliability of electrocardiographic criteria of chronic obstructive lung disease. Am Heart J, 1970, 80: 445.

Kilcoyne MM, Davis AL, Ferrer MI: A dynamic electrocardiographic concept useful in the diagnosis of cor pulmonale. Result of a survey of 200 patients with chronic obstructive pulmonary disease. Circulation, 1970, 42: 903.

Littman D: The electrocardiographique findings in pulmonary emphysema. Am J Cardio, 1960, 5: 339.

Negoiţă CI, Marcu C: Troubles paroxystiques du rythme auriculaires dans l'evolution du coeur pulmonaire chronique. Arch l'Union Med Balkanique, 1970, 8: 641.

Phillips JH, Burch GE: Problems in the diagnosis of cor pulmonale. Am Heart J, 1963, 66: 818.

Spodick DH, Hauger-Klevine JH, Tyler JM: Electrocardiogram in pulmonary emphysema, Am Rev Resp Dis, 1963, 88: 14.

Spodick DH: Electrocardiographic studies in pulmonary disease. I. Electrocardiographic abnormalities in diffuse lung disease. Circulation, 1959, 20: 1067 (a).

Spodick DH: Electrocardiographic studies in pulmonary disease. II. Establishment of criteria for the electrocardiographic inference of diffuse lung disease. Circulation, 1959, 20: 1073 (b).

Sreenivasan BR: The electrocardiogram in pneumoperitoneum, pneumothorax and phrenic crush. Brit Heart J, 1956, 18: 226.

Steeram N, Cheriex EC, Smeets JL, *et al.*: Value of the 12-lead electrocardiogram at hospital admission in the diagnosis of pulmonary embolism. Am J Cardiol, 1994, 73: 298-303.

Stein PI, Dalen JE, McIntyre KM, Sasakara AA, Wenger NK, Willis PW III: The electrocardiogram in acute pulmonary embolism. Progr Cardiovasc Dis, 1975, 17: 247.

Surawicz B, Knilans TK: Chou's Electrocardiography in Clinical Practice, W.B. Saunders Company, 2001.

Sutton GC, Honey M, Gibson RW: Clinical diagnosis of massive pulmonary embolism. Lancet, 1969, 1: 271.

Szucs MM, Brooks HL, Grossman W: Diagnostic sensitivity of laboratory findings in acute pulmonary embolism. Ann Intern Med, 1971, 74: 161.

Thomas AJ, Valabhji P: Arrhythmia and tachycardia in pulmonary heart disease. Brit Heart J, 1969, 31: 491.

Topol EJ (Editor): Comprehensive Cardiovascular Medicine, Lippincott-Raven Publishers, Philadelphia, New York, 1998.

Wagner GS: Marriott's Practical Electrocardiography. Tenth Edition. Lippincott Williams & Wilkins, 2001.

Wasserburger RH, Kelly JR, Rasmussen HK: The electrocardiographic pentalogy of pulmonary emphysema. Circulation, 1959, 20: 831.

Weber DM, Phillips JH: A re-evaluation of electrocardiographic changes accompanying acute pulmonary embolism. Am J Med Sci, 1966, 251: 381.

CAPITOLUL 12

Tulburări electrolitice

Potenţialele de acţiune ale fibrelor miocardice sunt generate de migrarea ionilor prin membrana celulară a acestor fibre. De aceea, modificarea concentraţiilor ionice intra- şi extracelulare, şi, în consecinţă, a gradientelor ionice transmembranare influenţează în mod direct configuraţia, amplitudinea şi durata potenţialului de acţiune. Pe electrocardiograma de suprafaţă aceste tulburări se manifestă prin anomalii ale repolarizării, depolarizării sau prin tulburări de conducere.

În general, electrocardiografia reprezintă un procedeu foarte util în clinică pentru recunoaşterea tulburărilor electrolitice, mai ales în ceea ce priveşte potasiul şi calciul. În anumite situaţii (de exemplu, în cazul hiperkaliemiei), electrocardiograma permite estimarea severităţii tulburării electrolitice şi a concentraţiei serice a ionului. Totuşi, anumiţi factori limitează valoarea electrocardiogramei în precizarea cu mai multă acurateţe a tulburărilor electrolitice. Astfel: (1) modificările electrocardiografice sunt dependente nu atât de concentraţiile serice ale ionilor sau de concentraţiile acestora în muşchiul cardiac, cât de gradientul ionic trasmembranar (creşteri sau scăderi comparabile ale potasiului intra- şi extracelular, cu păstrarea unui gradient apropiat de valorile normale, nu produc modificări semnificative ale electrocardiogramei), (2) modificările electrocardiografice produse de o cardiopatie organică asociată le maschează uneori pe cele produse de tulburarea electrolitică, (3) interferenţa unor tulburări electrolitice multiple face uneori dificilă interpretarea traseului electrocardiografic, (4) modificări electrocardiografice similare pot fi produse de unele droguri sau boli extracardiace, şi (5) corelaţiile dintre electrocardiogramă şi tulburările electrolitice sunt cu atât mai bune cu cât acestea survin mai rapid şi sunt mai severe. Totuşi, atunci când diagnosticul unei tulburări electrolitice specifice este confirmat, electrocardiograma reprezintă un instrument util pentru precizarea severităţii diselectrolitemiei şi urmărirea eficienţei măsurilor terapeutice.

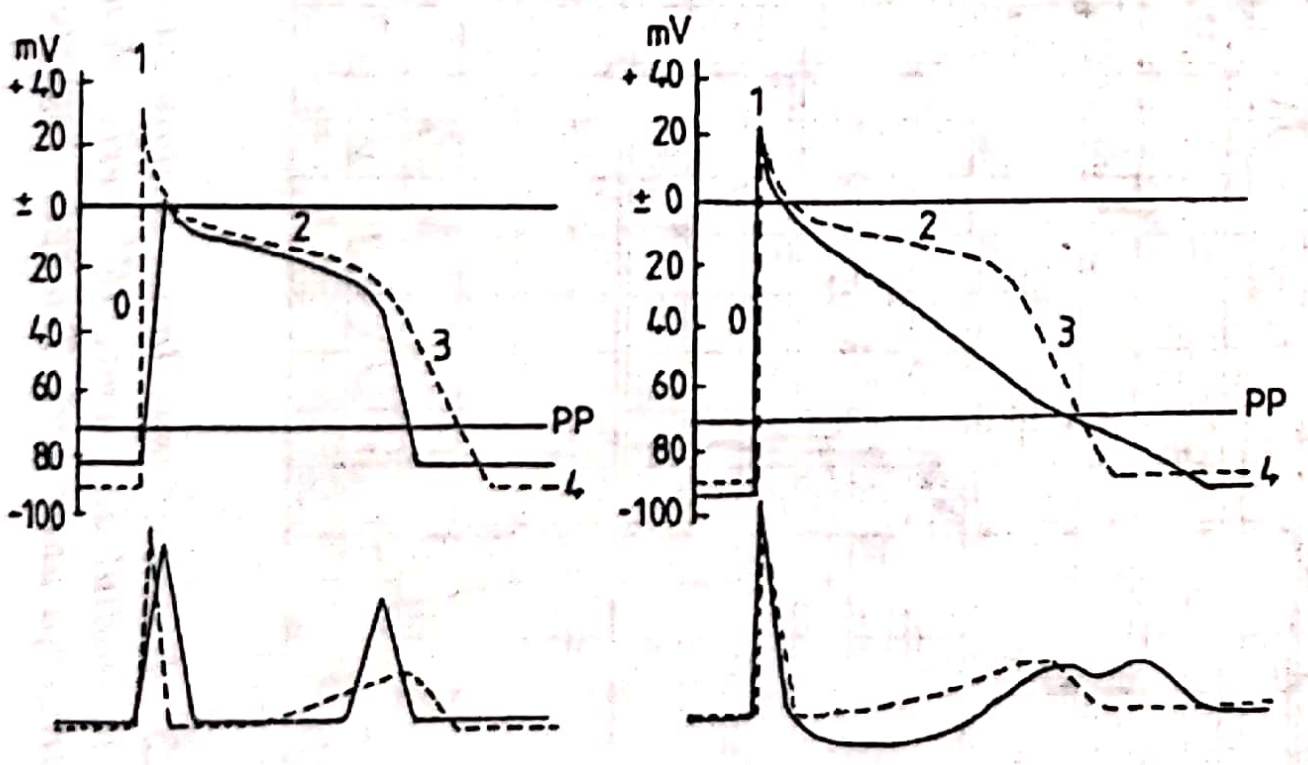

Fig. 12.1: *Modificarea potenţialului transmembranar al fibrelor miocardice în condiţii de hiper- şi hipokaliemie, şi efectele corespunzătoare asupra electrocardiogramei (liniile întrerupte reprezintă configuraţia normală a potenţialului de acţiune şi a electrocardiogramei). În hiperkaliemie: reducerea nivelului potenţialului de repaus, accelerarea pantei fazei 3, scurtarea duratei potenţialului de acţiune şi reducerea vitezei de creştere a fazei 0. În hipokaliemie: creştere uşoară a potenţialului de repaus, scurtarea (dispariţia) fazei 2 a potenţialului de acţiune, alungirea fazei 3, care devine foarte lentă, şi prelungirea considerabilă a duratei potenţialului de acţiune. PP=potenţial-prag.*

Hiperkaliemia

(K$^+$ seric $>$ 5.5 mEq/l)

Efecte asupra potenţialului transmembranar

(Surawicz B, 1963; Lepeschkin E şi Surawicz B, 1964; Salvador M şi colab., 1974)

Creşterea potasiului seric produce următoarele efecte asupra potenţialului transmembranar: (1) reducerea nivelului potenţialului de repaus, ca urmare a acumulării ionilor de potasiu în spaţiul extracelular şi scăderii gradientului potasic transmembranar, (2) scurtarea duratei potenţialului de acţiune prin accelerarea pantei fazei 3, ca efect al creşterii permeabilităţii membranei pentru potasiu şi (3) scăderea vitezei de creştere a potenţialului de acţiune (faza 0), ca urmare a reducerii nivelului potenţialului de repaus (fig. 12.1). Hiperkaliemia descreşte panta depolarizării diastolice spontane a tuturor fibrelor dotate cu proprietatea de automatism; pacemakerii ectopici sunt mai sensibili decât nodul sinoatrial la acest efect al hiperkaliemiei.

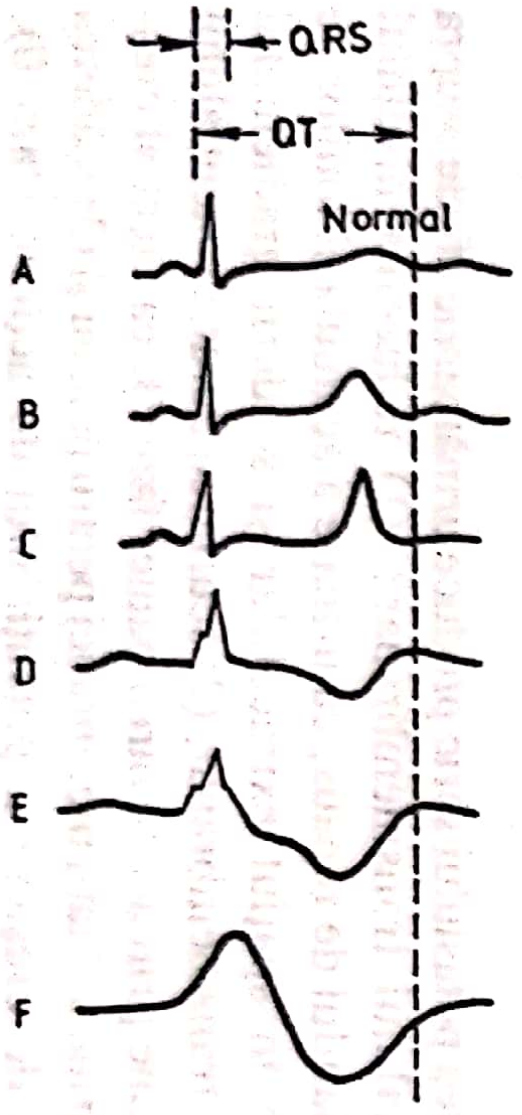

Fig. 12.2: *Reprezentare diagramatică a modificărilor electrocardiografice în condiţiile unei hiperkaliemii progresive (după Csapo G, 1980). A. Aspect normal. B şi C. Creşterea progresivă a amplitudinii undei T, care devine ascuţită, şi dispariţia undei U. D şi E. Creşterea duratei complexului QRS, subdenivelarea segmentului ST şi inversiunea undei T. F. Complex ventricular difazic şi lărgit, cu aspect sinusoidal.*

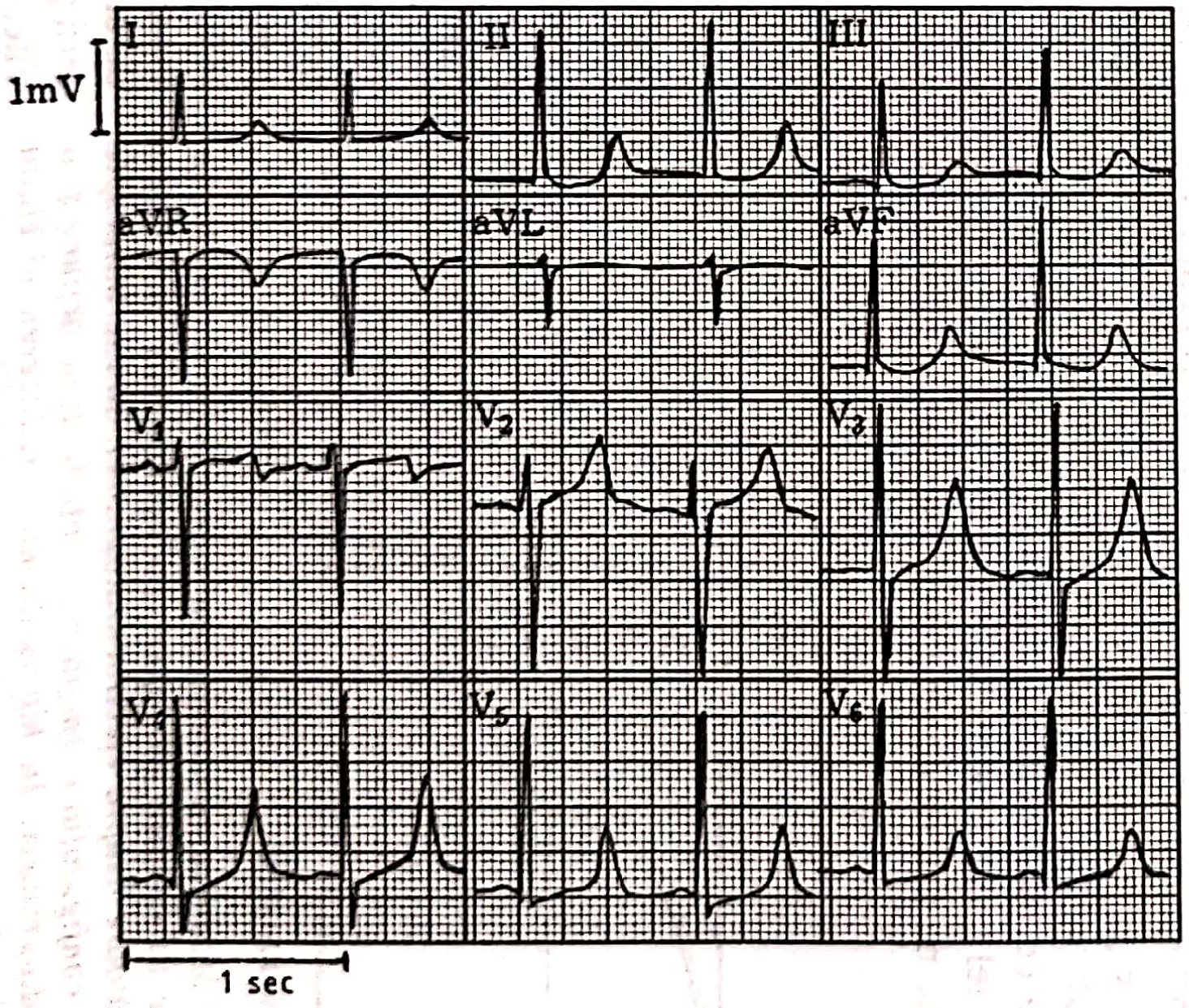

Fig. 12.3: *Hiperkaliemie la un bolnav cu insuficienţă renală cronică în stadiul de uremie (K^+ seric=6 mEq/l). Se observă prezenţa unor unde T ample, înguste şi ascuţite.*

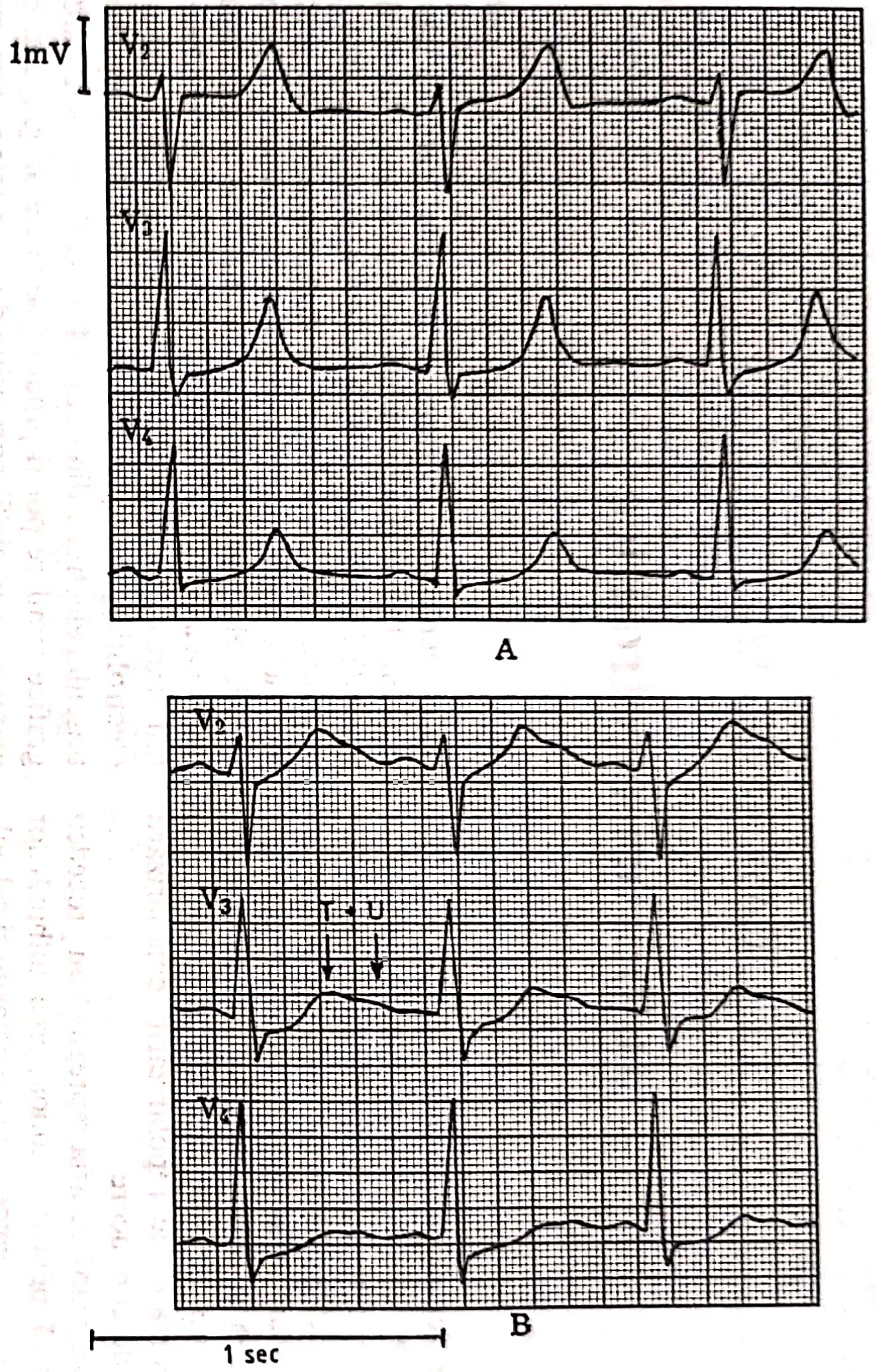

Fig. 12.4: *A. Hiperkaliemie la un bolnav cu insuficienţă renală cronică în stadiul de uremie (K^+ seric=6.8 mEq/l). Se observă prezenţa unor unde T ample şi ascuţite. B. După hemodializă (K^+ seric=2.9 mEq/l), reducerea amplitudinii undelor T, subdenivelarea segmentului ST şi undă U amplă (hipokaliemie).*

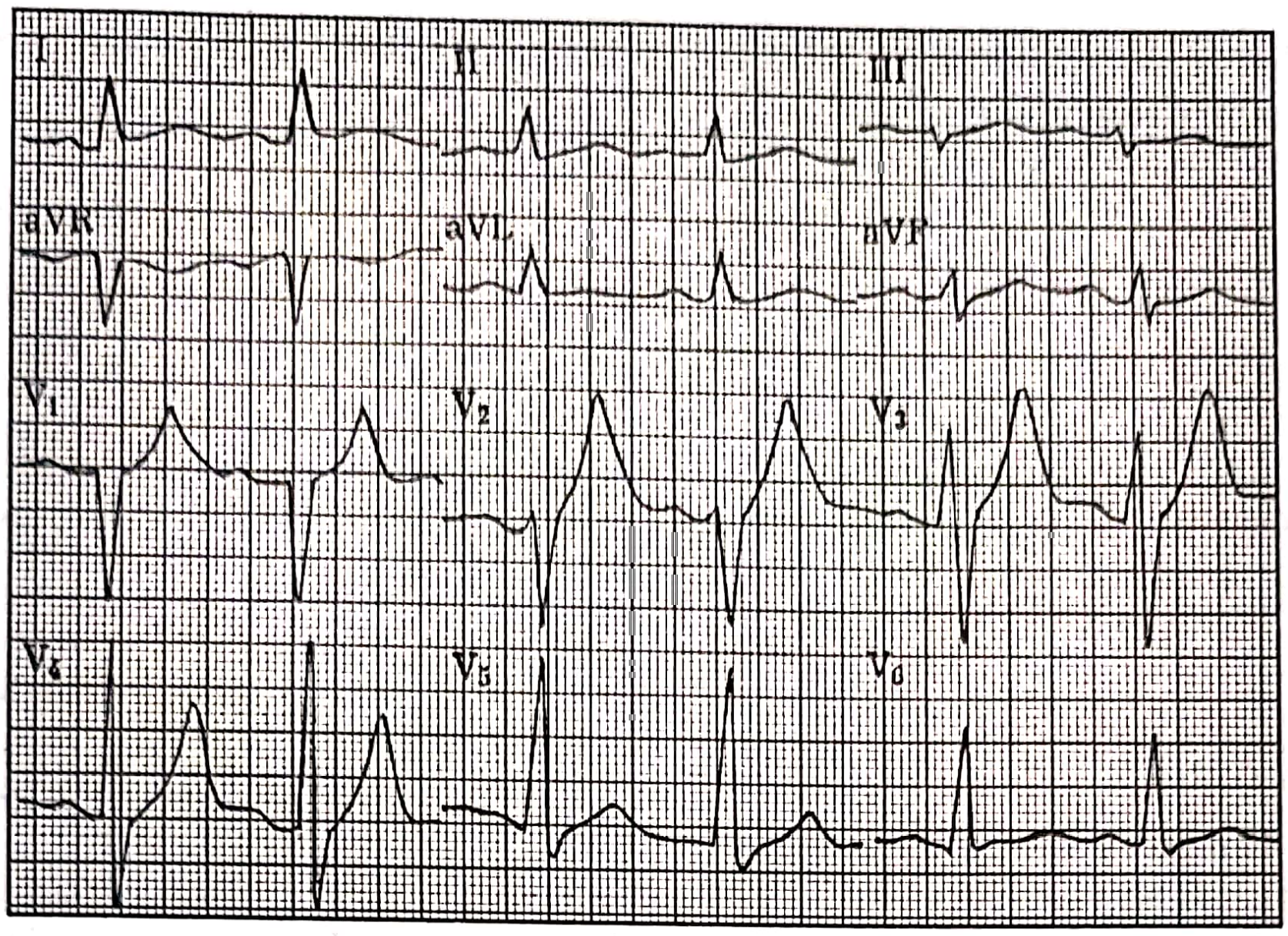
I
II
III
aVR
aVL
aVF
V1
V2
V3
V4
V5
V6

A 13.03.74

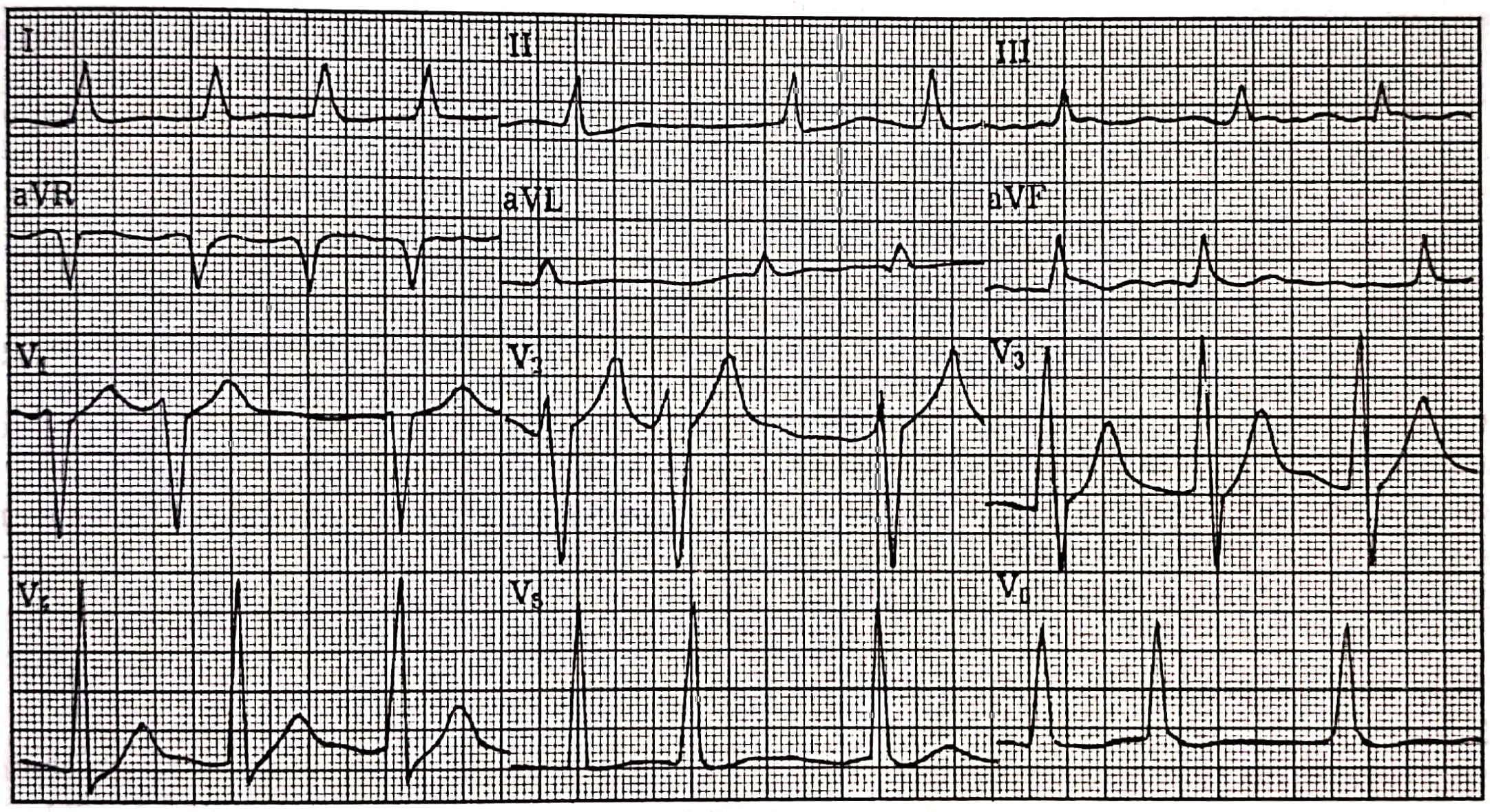
I
II
III
aVR
aVL
aVF
V1
V2
V3
V4
V5
V6

B 14.03.74 ora 8

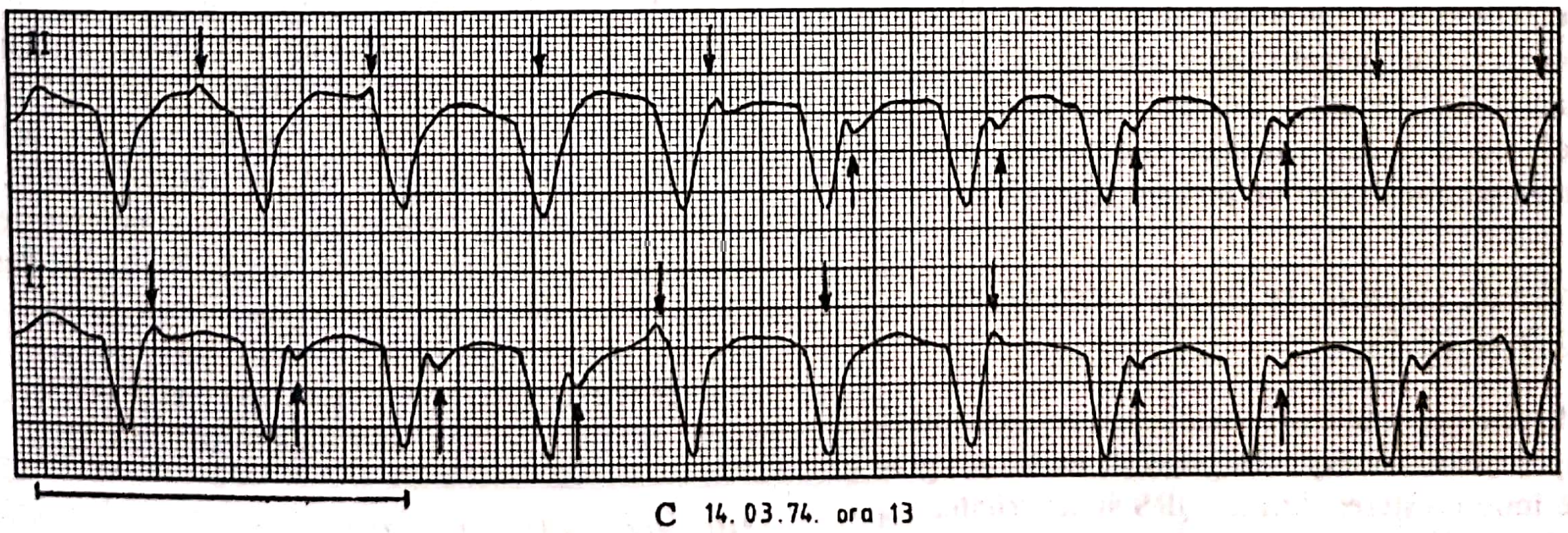

C 14.03.74. ora 13

Fig. 12.5: *Hiperkaliemie la o bolnavă cu insuficienţă renală cronică în stadiul de uremie.* ***A.*** *Înainte de hemodializă (K^+seric= 6.7 mEq/l): unde T ample şi ascuţite.* ***B.*** *După prima hemodializă (K^+ seric= 5.7 mEq/l): uşoară reducere a amplitudinii undelor T şi apariţia fibrilaţiei atriale.* ***C.*** *După a doua hemodializă (K^+ seric=2.9 mEq/l) – înregistrare continuă a derivaţiei II: tahicardie ventriculară cu frecvenţa 150/minut. Undele P sinusale sunt marcate prin săgeţi cu vârful în jos. În mod intermitent apar conduceri retrograde (săgeţile cu vârful în sus).*

Modificări electrocardiografice (fig. 12.2)

(Levine HD şi colab., 1956; Vassalle M şi Hoffman BF, 1965; Pryor R şi Blount SG, 1966; Surawicz B, 1966 şi 1967; Gelzayd EA şi Holzman D, 1967; Ewy GA şi colab., 1971; Wenger NK şi Hendon EG jr, 1974; Chou TC, 1979)

1. Unde T ample, înguste şi ascuţite
2. Tulburări de conducere intraventriculare
3. Reducerea amplitudinii sau absenţa undelor P
4. Modificări ale segmentului ST, cu aspect de „curent de leziune"
5. Aritmii cardiace (ritmuri ectopice, tulburări de conducere)

Anomalii ale undei T (fig. 12.3, 12.4 şi 12.5)

Cel mai precoce semn de hiperkaliemie (potasiu seric > 5.5 mEq/l) este reprezentat de apariţia unor unde T ample, înguste şi ascuţite ca urmare a accelerării fazei 3 a potenţialului de acţiune. Această morfologie tipică a undelor T se constată însă numai în circa 22% din cazuri. De cele mai multe ori undele T sunt ascuţite, dar de amplitudine şi durată normale. Morfologia tipică a undelor T se modifică de asemenea o dată cu instalarea tulburărilor de conducere intraventriculare, ca urmare a creşterii gradului de hiperkaliemie. Intervalul Q-T corectat ($Q\text{-}T_c$) este uşor scurtat sau normal.

Unde T ample şi ascuţite, asemănătoare cu cele din hiperkaliemie mai pot fi constatate în următoarele circumstanţe: (1) persoane tinere normale, (2) bradicardie, (3) ischemie subendocardică (în acest caz, intervalul QT este prelungit), (4) supraîncărcarea prin volum a ventriculului stâng şi (5) accidente vasculare cerebrale (în acest caz apar unde U ample).

Modificările undei T produse de hiperkaliemie pot masca unele anomalii electrocardiografice preexistente. Astfel, undele T negative din hipertrofia ventriculară stângă (V_5-V_6) sau hipertrofia ventriculară dreaptă (V_1-V_2) pot fi pozitivate. Dimpotrivă, în infarctul miocardic, hiperkaliemia poate accentua negativitatea undelor T, care devin mai adânci şi mai ascuţite. Undele T turtite constatate la persoanele cu tulburări cardiace funcţionale devin mai ample după administrarea de potasiu (fig. 12.6).

Tulburări de conducere intraventriculare (fig. 12.7 şi 12.8)

Survin de cele mai multe ori atunci când nivelul potasiului seric depăşeşte 6.5 mEq/l. În general, există un grad de corelaţie între creşterea duratei QRS şi severitatea hiperkaliemiei. Lărgirea complexului QRS este difuză şi afectează întregul complex. Mai rar, apar aspecte de bloc de ramură stângă, bloc de ramură dreaptă sau de hemibloc. Adesea apar unde S adânci în DI şi derivaţiile precordiale stângi.

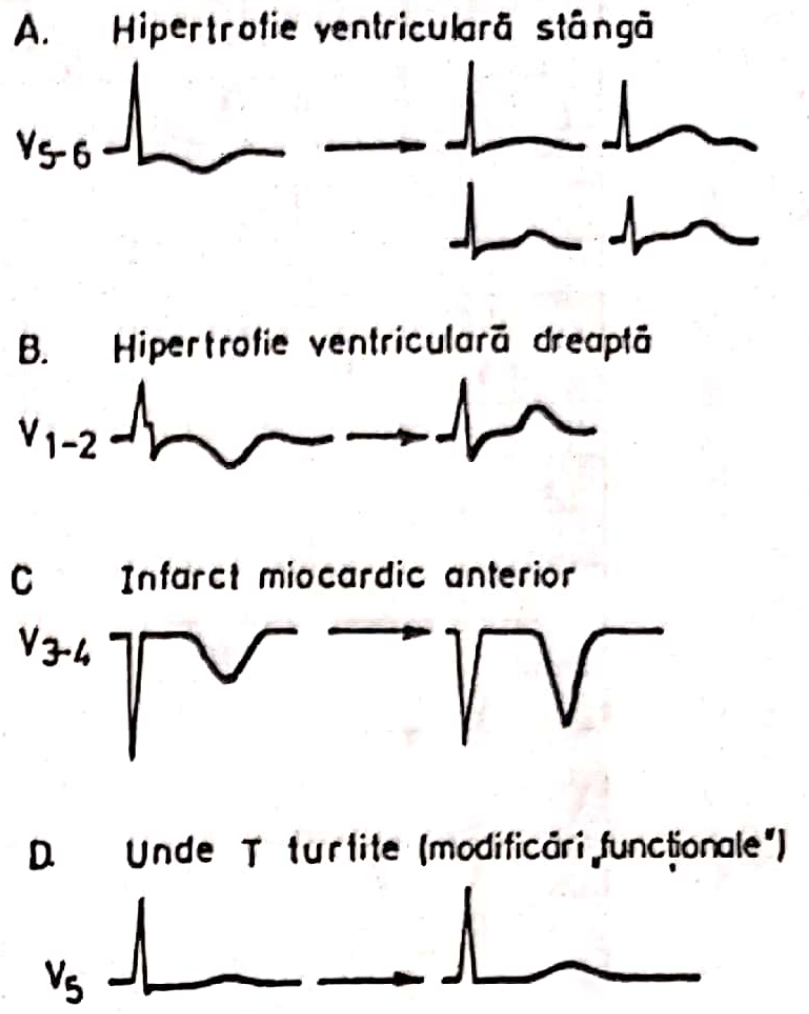
A. Hipertrofie ventriculară stângă
V5-6
B. Hipertrofie ventriculară dreaptă
V1-2
C Infarct miocardic anterior
V3-4
D. Unde T turtite (modificări „funcţionale")
V5

Fig. 12.6: *Efectele hiperkaliemiei (dreapta) asupra anomaliilor electrocardiografice preexistente (stânga) (după Csapo G, 1980). A şi B. Undele T negative din hipertrofiile ventriculare pot fi parţial normalizate. C. Undele T negative produse de o ischemie miocardică devin mai adânci şi mai ascuţite. D. Undele T turtite ca expresie a unor tulburări cardiace funcţionale devin mai ample.*

Tulburările de conducere intraventriculare din hiperkaliemie sunt consecinţa reducerii potenţialului de repaus (scăderea gradientului potasic transmembranar), care are ca efect scăderea vitezei de creştere a fazei 0 a potenţialului de acţiune. Apariţia unei lărgiri majore a complexului QRS în condiţiile unei hiperkaliemii indică o ameninţare vitală. În stadiul terminal apar numai complexe difazice, fără limită precisă, între faza iniţială şi cea terminală a electroventriculogramei.

Modificări ale undei P

Hiperkaliemia determină: (1) scăderea amplitudinii undei P (reducerea amplitudinii potenţialului de acţiune al fibrelor atriale) şi (2) creşterea duratei undei P (tulburări de conducere intraatriale). Aceste modificări apar numai atunci când concentraţia serică a potasiului depăşeşte 7.0 mEq/l (fig. 12.7 B). Când concentraţia serică a ionilor depăşeşte 8.8 mEq/l unda P dispare de pe traseul electrocardiografic. Acest aspect exprimă probabil o conducere sinoventriculară fără depolarizarea muşchiului atrial, deoarece fibrele sistemului de conducere specializat intraatrial sunt mult mai rezistente la hiperkaliemie. Însă, în aceste cazuri nu poate fi exclusă o oprire sinusală cu ritm AV joncţional sau un ritm de evadare ventriculară (fig. 12.8).

Modificări ale segmentului ST

În stadiile avansate de hiperkaliemie poate apărea o supradenivelare a segmentului ST care simulează o „leziune" miocardică sau o pericardită. Acest aspect este desemnat cu termenul „curent dializabil de leziune".

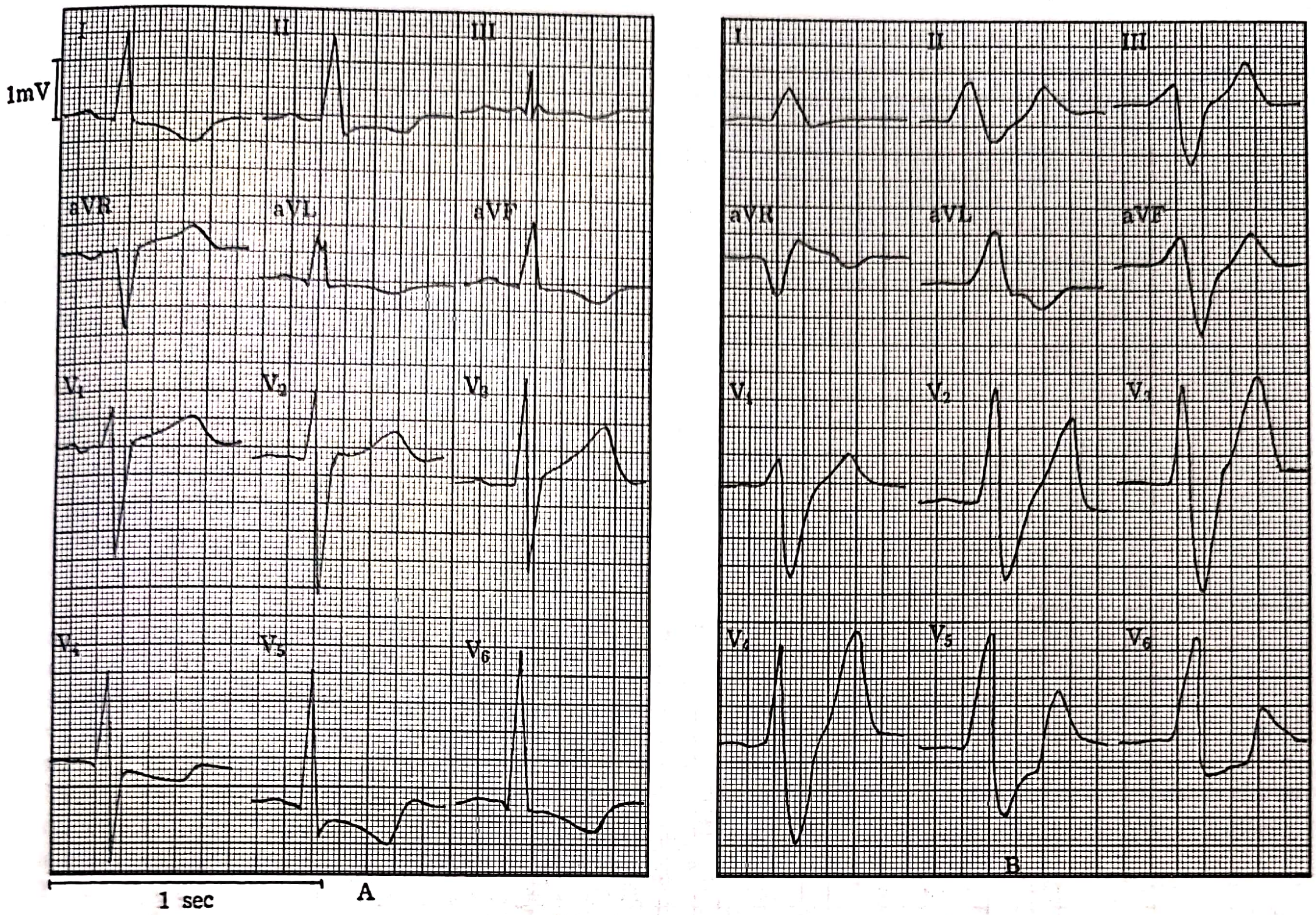

Fig. 12.7: *Hiperkaliemie la un bolnav cu hipertensiune arterială malignă, insuficiență renală cronică, stadiul de uremie. A. Traseul electrocardiografic efectuat înainte de instalarea uremiei prezintă criteriile de hipertrofie ventriculară stângă. B. După instalarea uremiei (K^+ seric=7.5 mEq/l): apariția tulburărilor de conducere intraventriculare (lărgirea complexului QRS pe seama undei S); se remarcă, de asemenea, reducerea amplitudinii undelor P.*

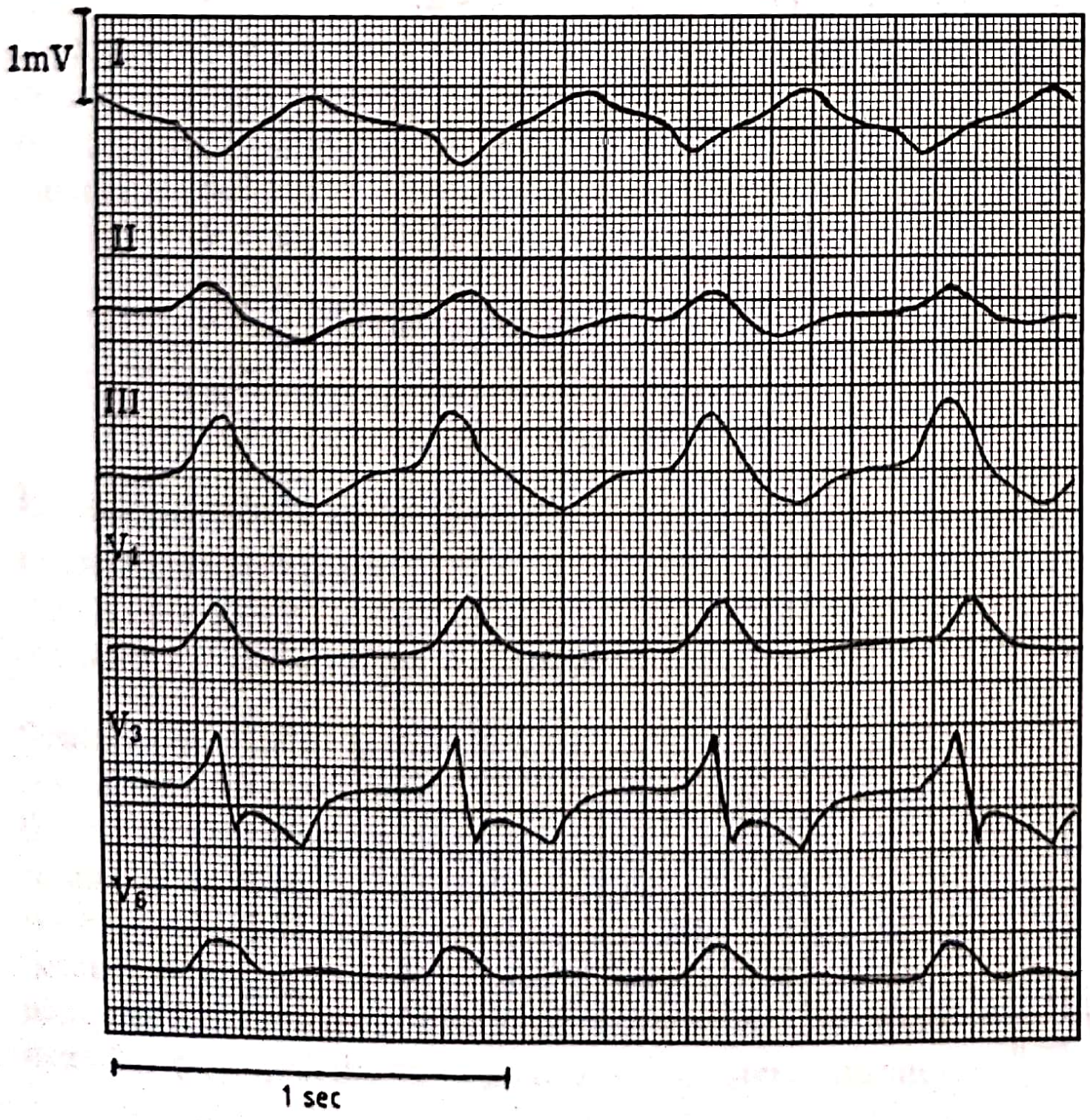

Fig. 12.8: *Hiperkaliemie la o bolnavă cu insuficiență renală cronică în stadiul de uremie (K^+ seric = 8.6 mEq/l). Se observă lărgirea difuză a complexelor ventriculare (QRS=0.18 secunde). Undele P sunt absente (conducere sinoventriculară ?). Nu se poate exclude un ritm AV joncțional sau un ritm idioventricular accelerat (frecvența 100/minut).*

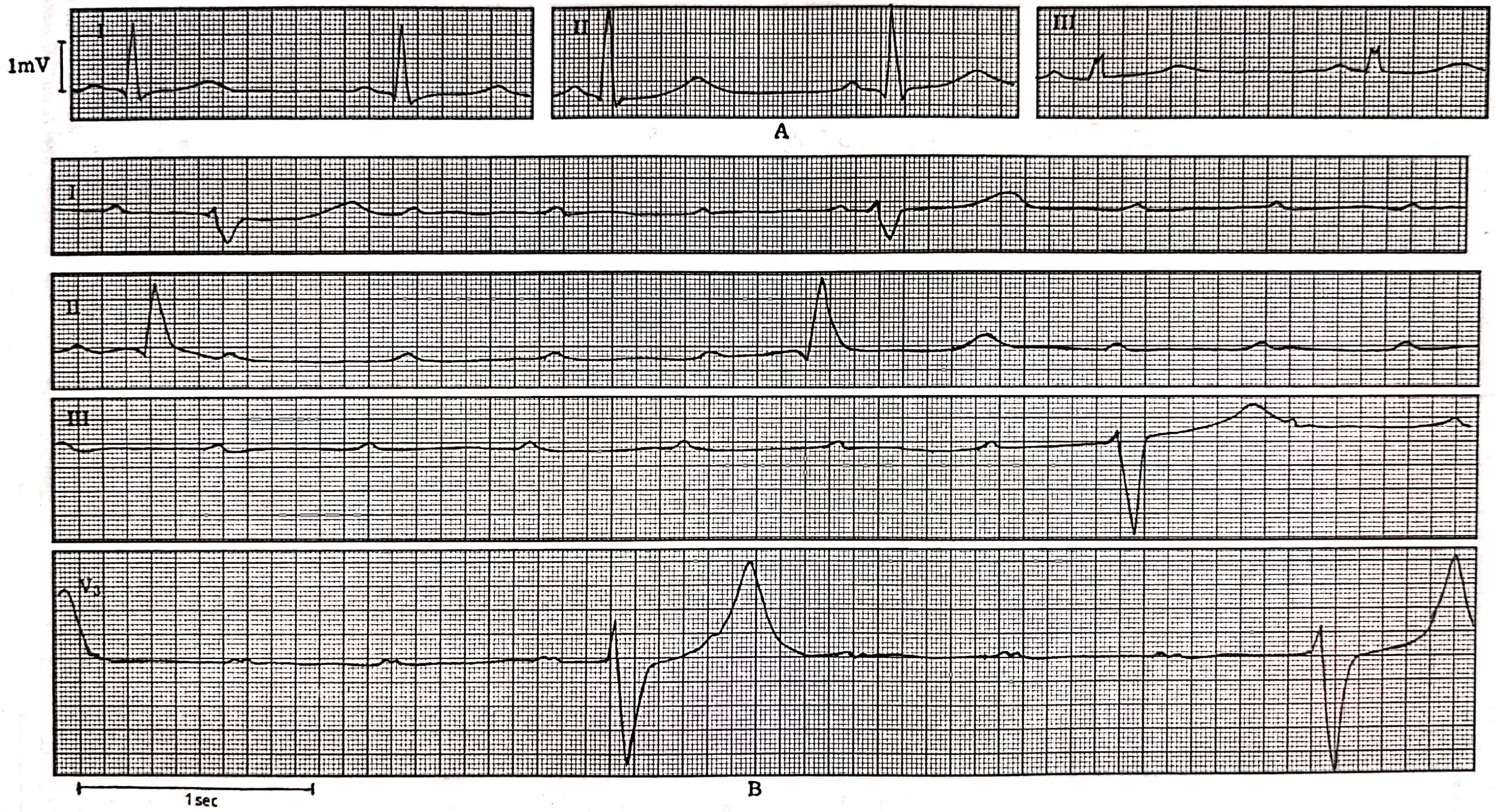

Fig. 12.9 : *Hiperkaliemie la un bolnav în vârstă de 51 ani, cu diagnosticul de insuficienţă renală cronică în stadiul de uremie (K^+seric=8.5 mEq/l). A. Traseul de control înainte de instalarea uremiei. B. După instalarea uremiei : bloc AV complet cu ritm de evadare ventriculară cu frecvenţa foarte joasă (20-22/minut) şi bloc de ieşire din centrul de automatism idioventricular (derivaţia III).*

Aritmii cardiace

Creşterea majoră a potasiului seric poate induce apariţia blocurilor de diverse grade, inclusiv blocul AV complet cu ritm de evadare ventriculară cu frecvenţa foarte joasă (fig. 12.9). Tulburarea conducerii intraventriculare şi inegalitatea duratei potenţialului de acţiune în diferitele zone ale miocardului ventricular (dispersia procesului de repolarizare) favorizează reintrarea excitaţiei şi precipitarea tahiaritmiilor ventriculare (tahicardie ventriculară, fibrilaţie ventriculară). Moartea survine prin fibrilaţie ventriculară sau oprire ventriculară.

Modificările electrocardiografice din hiperkaliemie pot fi clasificate, în funcţie de severitatea anomaliilor în 4 stadii: (l) *stadiul 1* (K^+ seric = 5.8-6.5 mEq/l): modificări de repolarizare ventriculară izolate (creşterea amplitudinii şi aspectul ascuţit al undei T), (2) *stadiul 2* (K^+ seric = 6.5-7.5 mEq/l): anomalii ale undei P (tulburări de conducere intraatriale), bloc sinoatrial, tulburări de conducere atrioventriculare (bloc AV de gradul I) şi tulburări de conducere intraventriculare (lărgirea complexului QRS pe seama undei S), (3) *stadiul 3* (K^+ seric = 7.5-8.5 mEq/l): bradicardie, dispariţia permanentă a undelor P, lărgirea globală şi descreşterea voltajului complexului QRS, absenţa segmentului ST individualizat, regresiunea undei T ascuţite (unda T se continuă fără delimitare cu ramul ascendent al undei S) şi (4) *stadiul 4* (K^+ seric > 8.5 mEq/l): complexe ventriculare foarte lărgite, rotunjite şi îngroşate, de aspect difazic (complexe de tip agonic); ritmul ventricular este neregulat şi lent (20-40/minut) şi precedă cu puţin oprirea ventriculară sau fibrilaţia ventriculară (Bellet S, 1955). Modificările electrocardiografice produse de hiperkaliemie sunt potenţate de hipocalcemie şi hiponatremie. Administrarea intravenoasă de soluţie salină, bicarbonat, glucoză, insulină sau calciu reduce parţial anomaliile electrocardiografice produse de hiperkaliemie.

Hipokaliemia
(K^+ seric < 4.1 mEq/l)

Efecte asupra potenţialului transmembranar

(Gettes LS şi colab., 1962; Surawicz B, 1963; Lepeschkin E şi Surawicz B, 1964; Moté G şi Vaysse J, 1977)

Scăderea potasiului seric are următoarele efecte asupra potenţialului transmembranar: (1) creşterea uşoară a potenţialului de repaus, ca urmare a scăderii potasiului extracelular şi creşterii gradientului potasic transmembranar (în hipokaliemiile majore se produce, dimpotrivă, scăderea potenţialului de repaus, adică deplasarea sa la un nivel mai puţin negativ), (2) scurtarea şi eventual dispariţia fazei 2 a potenţialului de acţiune şi (3) creşterea duratei potenţialului de acţiune prin alungirea considerabilă a fazei 3, ca efect al scăderii permeabilităţii membranei pentru potasiu (fig. 12.1). Caracteristică este mai ales alungirea fazei 3, care prezintă o pantă foarte lentă, încât celula miocardică este depolarizată de stimulul următor înainte de a fi complet repolarizată. Celula incomplet repolarizată prezintă un potenţial de repaus apropiat de potenţialul-prag, fiind deci uşor excitabilă chiar de stimulii subliminari. De asemenea, stadiile inegale de repolarizare în diferitele zone ale miocardului facilitează instalarea fenomenului de reintrare a excitaţiei. Aceste mecanisme stau la baza aritmiilor care apar în condiţii de hipokaliemie.

Modificări electrocardiografice

(Weaver WF şi Burchell HB, 1960; Surawicz B, 1966 şi 1967; Fletcher GF şi colab., 1967; Wenger NK şi Herndon EG jr, 1974; Chou TC, 1970; Csapo G, 1980)

1. Reducerea amplitudinii undelor T, subdenivelarea segmentului ST, unde U ample
2. Creşterea duratei QRS
3. Creşterea amplitudinii undelor P
4. Aritmii cardiace şi bloc AV

Reducerea amplitudinii undelor T, subdenivelarea segmentului ST şi unde U ample (fig. 12.10)

Modificările cele mai tipice, care apar progresiv o dată cu creşterea gradului hipokaliemiei, sunt reprezentate prin: reducerea amplitudinii undelor T, subdenivelarea segmentului ST, creşterea amplitudinii undelor U (mai ales în derivaţiile precordiale stângi şi mijlocii) şi suprapunerea undei U cu unda T (fig. 12.11 şi 12.12). În cazuri mai rare se observă inversiunea undelor T (fig. 12.13). În formele severe, fenomenul de sumaţie T+U nu mai permite identificarea separată a celor două unde (fig. 12.14). Anomaliile de repolarizare ventriculară apar ca o

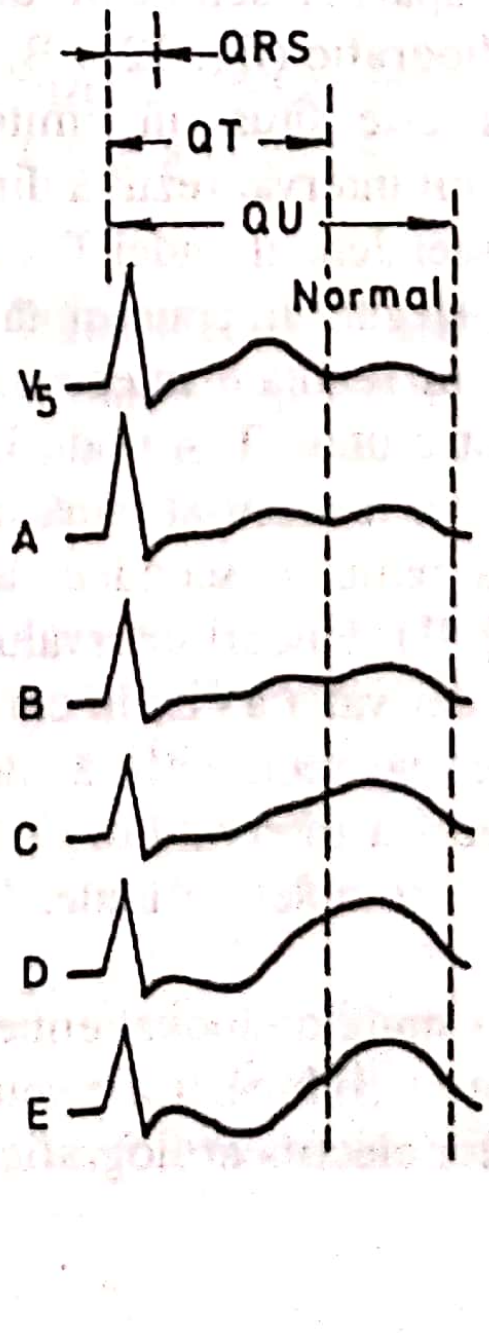

Fig. 12.10: *Reprezentare diagramatică a modificărilor electrocardiografice în condiţiile unei hipokaliemii progresive (după Csapo G, 1980). A, B şi C. Reducerea progresivă a amplitudinii undei T şi creşterea amplitudinii undei U. D şi E. Subdenivelarea segmentului ST şi undă U foarte amplă, sumată cu unda T (aspect T + U).*

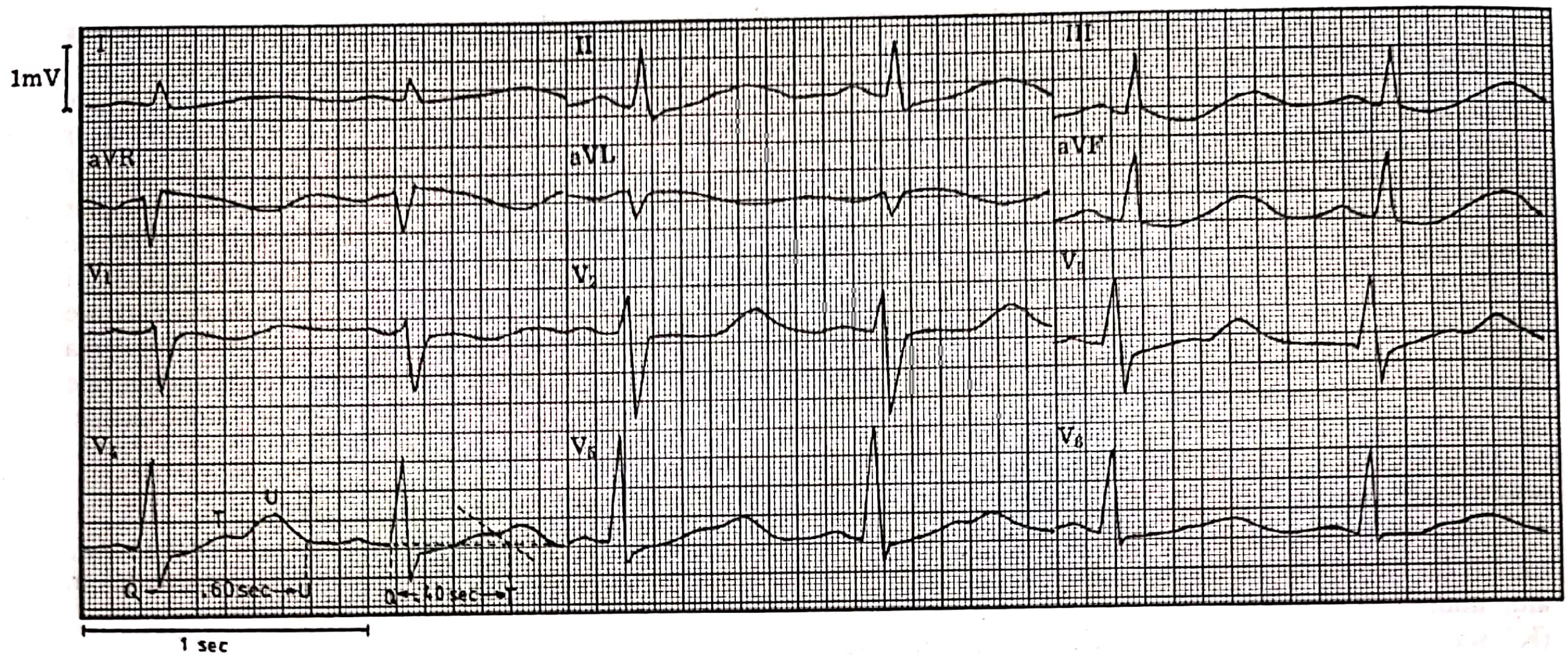

Fig. 12.11 : *Hipokaliemie la un bolnav cu diagnosticul clinic de ulcer duodenal, stenoză pilorică – sindrom Darrow (K^+ seric= 2.5 mEq/l). Se remarcă : subdenivelarea segmentului ST, unde T turtite şi unde U ample sumate cu undele T. Interval Q – U = 0.60 s, interval Q – T = 0.40 s (Q – T_c = 0.38 s).*

consecinţă a creşterii duratei şi modificării configuraţiei potenţialului de acţiune, mai ales a fazei 3.

În general, electrocardiograma este mai sensibilă în cazurile avansate de hipokaliemie şi mai puţin în formele moderate. Surawicz B (1967) cuantifică modificările de repolarizare ventriculară din hipokaliemie după cum urmează: (1) subdenivelarea segmentului ST > 0.5 mm, (2) undă U > 1.0 mm şi (3) raport U/T > 1 în aceeaşi derivaţie. Aceste modificări apar aproape constant atunci când nivelul potasiului seric este sub 2.3 mEq/l, în 78% din cazuri când potasiul seric este sub 2.7 mEq/l, în 35% din cazuri când potasiul seric este situat între 2.7 şi 3.0 mEq/l, şi la 10% dintre bolnavi la un nivel al potasiului seric de 3.0-3.5 mEq/l. La bolnavii cu uremie, supuşi hemodializei, scăderea sub limitele normale a potasiului seric determină în mod constant apariţia semnelor de hipokaliemie pe traseul electrocardiografic (fig. 12.4 B).

În hipokaliemie, intervalul QT este situat în limite normale. Alungirea aparentă a acestui interval rezultă din suprapunerea undei U pe ramul descendent al undei T, cu apariţia unor „unde T" foarte mult lărgite. În consecinţă, intervalul Q-T măsurat reprezintă în realitate intervalul Q-U. Dacă punctul de fuziune dintre unda T şi unda U poate fi identificat, intervalul Q-T va fi măsurat până la intersecţia dintre tangenta dusă la ramul descendent al undei T şi linia izoelectrică (fig. 12.11). Uneori intervalul Q-T poate fi măsurat mai exact în derivaţia aVL, în care unda U prezintă dimensiunile cele mai reduse. Însă, de foarte multe ori, determinarea exactă a intervalului Q-T este imposibilă, dată fiind fuziunea completă a undei U cu unda T.

Unde U foarte ample, care pot simula o hipokaliemie, mai pot apărea în următoarele situaţii : (l) hipertrofie ventriculară stângă (în prezenţa semnelor electrocardiografice de hipertrofie ventriculară stângă se va suspiciona o hipokaliemie asociată dacă undele U ample se însoţesc de subdenivelarea segmentului ST în V_1 şi V_2, derivaţii în care hipertrofia ventriculară stângă determină supradenivelarea segmentului ST), (2) bradicardie (în acest caz undele T sunt normale sau ample), (3) accidente vasculare cerebrale (undele T sunt însă normale sau ample), şi (4) unele droguri (digitala, chinidina, procainamida, fenotiazinele) pot induce de asemenea apariţia unor unde U ample asociate cu modificări ST-T care simulează o hipokaliemie.

Modificări ale complexului QRS

Durata complexului QRS poate fi crescută numai în hipokaliemiile severe, mai ales la copii. La persoanele adulte, creşterea duratei QRS depăşeşte rareori 0.02 secunde.

Modificări ale undei P

În hipokaliemie se poate constata uneori o uşoară creştere a amplitudinii undelor P.

Aritmii cardiace şi blocuri AV

În hipokaliemie pot apărea diverse aritmii cardiace sau blocuri AV, mai ales atunci când nivelul potasiului seric este sub 2.6 mEq/l. Însă susceptibilitatea la aritmii este mult mai crescută dacă bolnavul cu hipokaliemie este sub tratament digitalic. Dintre aritmiile cardiace sau blocurile AV care pot apărea în condiţiile unei hipokaliemii menţionăm: tahicardia atrială cu bloc AV (fig. 12.14 A şi B), disociaţia AV, blocul AV de gradul I sau II (tip Wenckebach), extrasistole ventriculare, tahicardia ventriculară (fig. 12.5 C) sau fibrilaţia ventriculară. Tulburările de ritm dispar o dată cu corectarea hipokaliemiei. La bolnavii

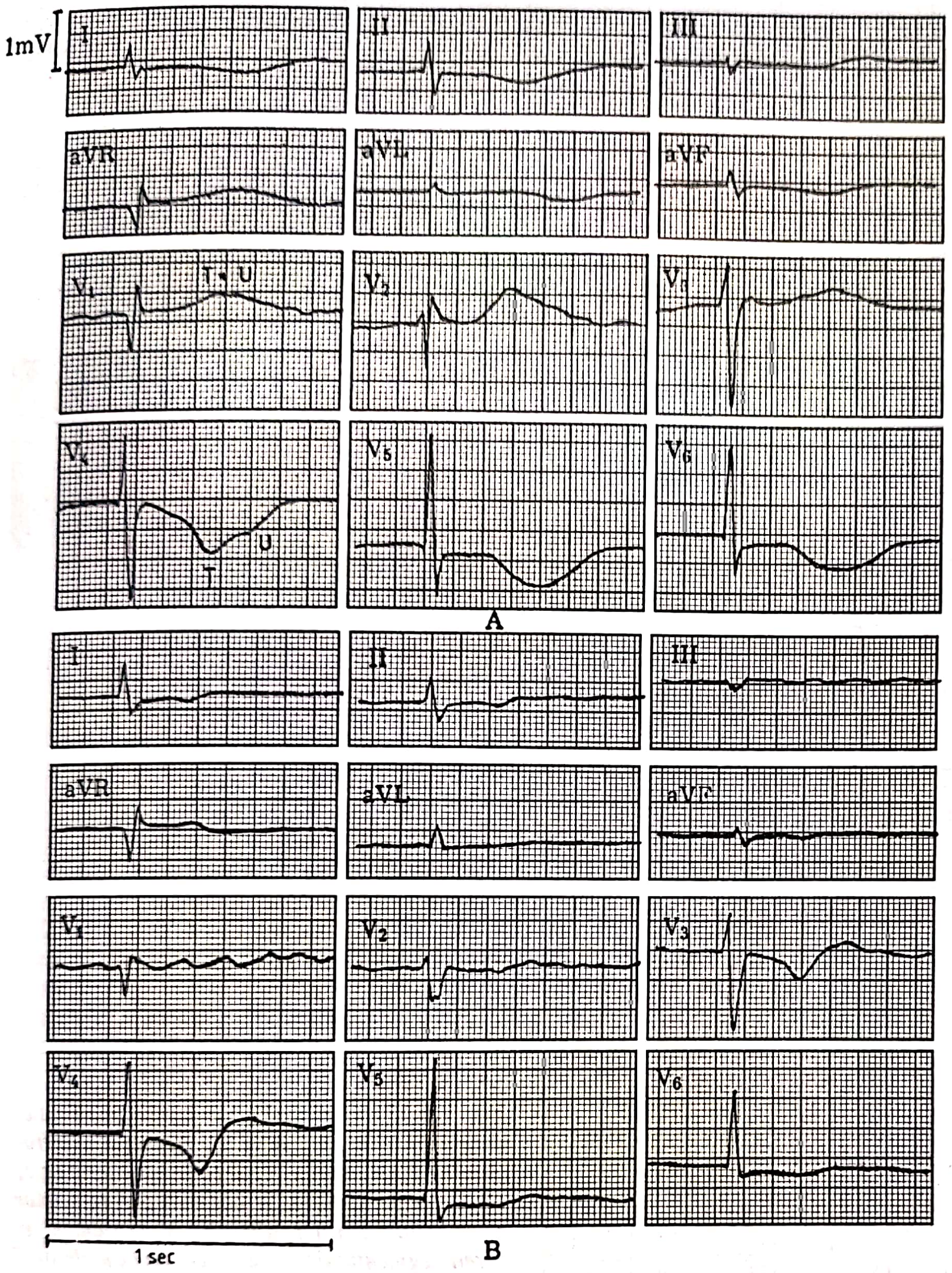

Fig. 12.12: *Hipokaliemie consecutivă tratamentului cu diuretice la o bolnavă cu diagnosticul clinic de boală mitrală, fibrilaţie atrială cronică, insuficienţă cardiacă cronică. **A.** La un nivel al K^+ seric=2.3 mEq/l se constată prezenţa unor unde U foarte ample, cu fenomen T+U. **B.** După corectarea hipokaliemiei (K^+ seric=4.1 mEq/l) se observă reducerea semnificativă a amplitudinii şi duratei undelor U.*

cu hipokaliemie, hipercalcemia creşte riscul apariţiei aritmiilor şi tulburărilor de conducere.

Hipercalcemia

(Ca^{++}seric > 11 mg/100 ml)*

Efecte asupra potenţialului transmembranar

(Surawicz B, 1963; Lepeschkin E şi Surawicz B, 1964)

Principalele efecte ale hipercalcemiei asupra potenţialului de membrană sunt: (1) reducerea duratei (şi uneori dispariţia) fazei 2 a potenţialului de acţiune şi (2) reducerea duratei totale a potenţialului de acţiune (fig. 12.15).

Modificări electrocardiografice

(Crum WD şi Till HJ, 1960; Bronsky D şi colab., 1961 a şi b; Surawicz B, 1967; Vass DM şi Drake EH, 1967; Wenger NK şi Herndon EG jr, 1974; Chou TC, 1979)

Principalele efecte ale hipercalcemiei asupra electrocardiogramei sunt:

1. Scurtarea intervalului Q-T_c pe seama segmentului ST care devine foarte scurt sau absent, ca urmare a reducerii duratei fazei 2 a potenţialului de acţiune.
2. Prelungirea foarte uşoară a duratei QRS (inconstant).
3. Creşterea uşoară a amplitudinii undei U (inconstant).
4. Aritmii cardiace şi blocuri AV (apar foarte rar, şi numai la bolnavii cărora li s-au administrat rapid soluţii de

---

* Electrocardiograma este influenţată numai de calciul ionizat sau calciul electrofiziologic activ (circa 50% din calciul seric) şi nu de calciul legat de proteine.

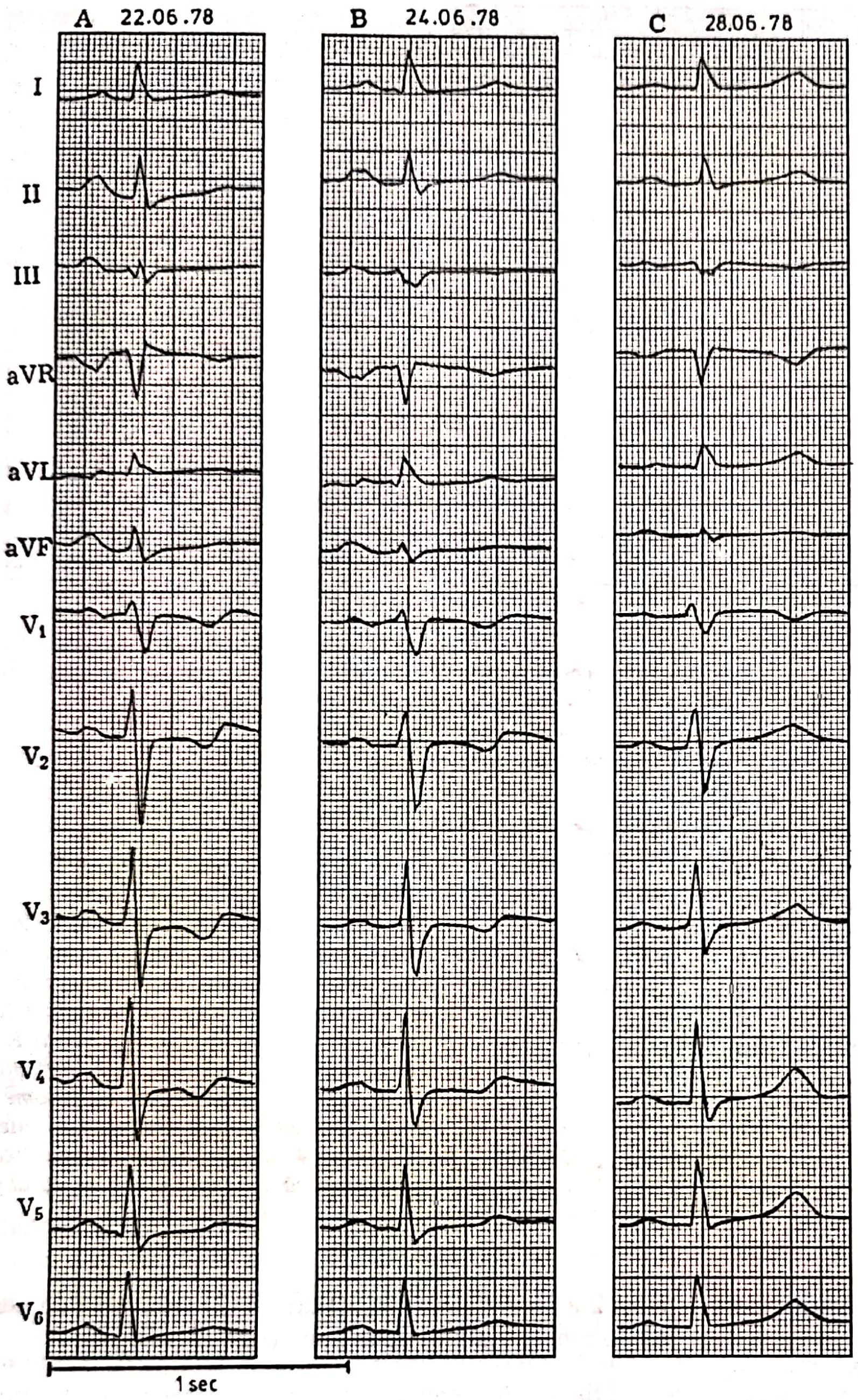

Fig. 12.13: *Hipokaliemie consecutivă unei enterocolite acute. A şi B. Aspectul electrocardiogramei la un nivel al potasiului seric de 3, respectiv 3.3 mEq/l. Se observă prezenţa unor unde T turtite în DI, aVL, V_5, V_6 şi subdenivelarea segmentului ST cu inversiunea undelor T în V_2, V_3, V_4. C. După corectarea hipokaliemiei (K^+ seric=4.2 mEq/l) se constată normalizarea electrocardiogramei.*

calciu intravenos: extrasistole, tahicardie paroxistică ventriculară, oprire sinusală, bloc sinoatrial, blocuri AV de gradul I, II sau III.

Cea mai caracteristică anomalie electrocardiografică este reprezentată de scurtarea intervalului Q-T_c, care apare constant atunci când nivelul calciului seric depăşeşte 13 mg/100 ml. În general, intervalul Q-T_c variază invers proporţional cu nivelul calciului seric până la o concentraţie de 16 mg/100 ml. Atunci când nivelul calciului seric depăşeşte această concentraţie, se produce creşterea duratei undei T şi intervalul Q-T se normalizează. Însă intervalul dintre începutul complexului QRS şi începutul undei T (intervalul Q-T_c) rămâne scurt.

Administrarea calciului la bolnavii digitalizaţi este deosebit de periculoasă, ca urmare a probabilităţii apariţiei unor grave tulburări de ritm cardiac.

În general, recunoaşterea electrocardiografică a hipercalcemiei este imprecisă. Deseori chiar creşteri majore ale calciului seric nu se însoţesc de modificări electrocardiografice semnificative.

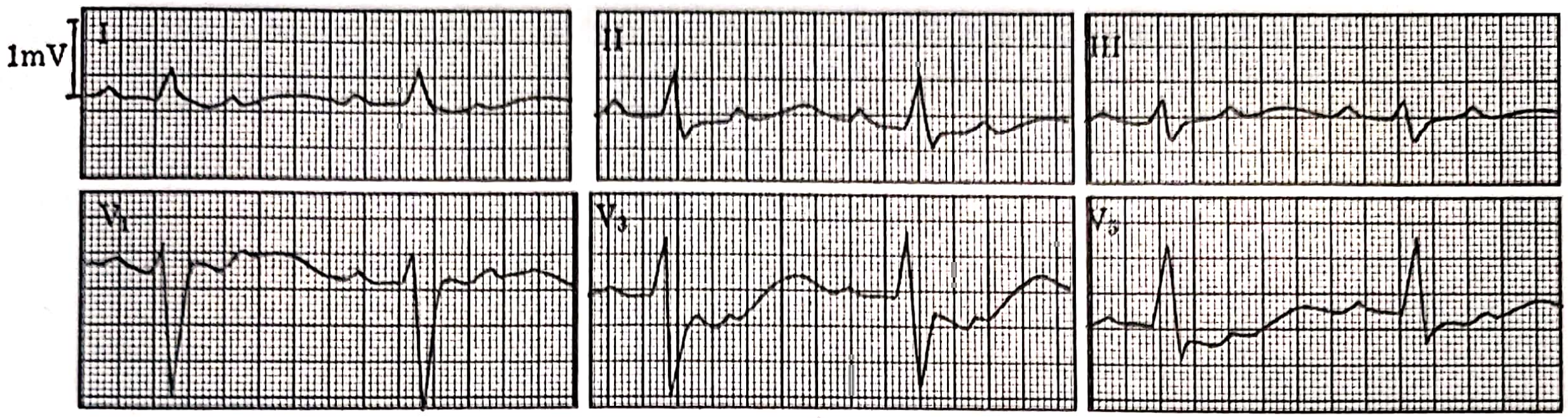

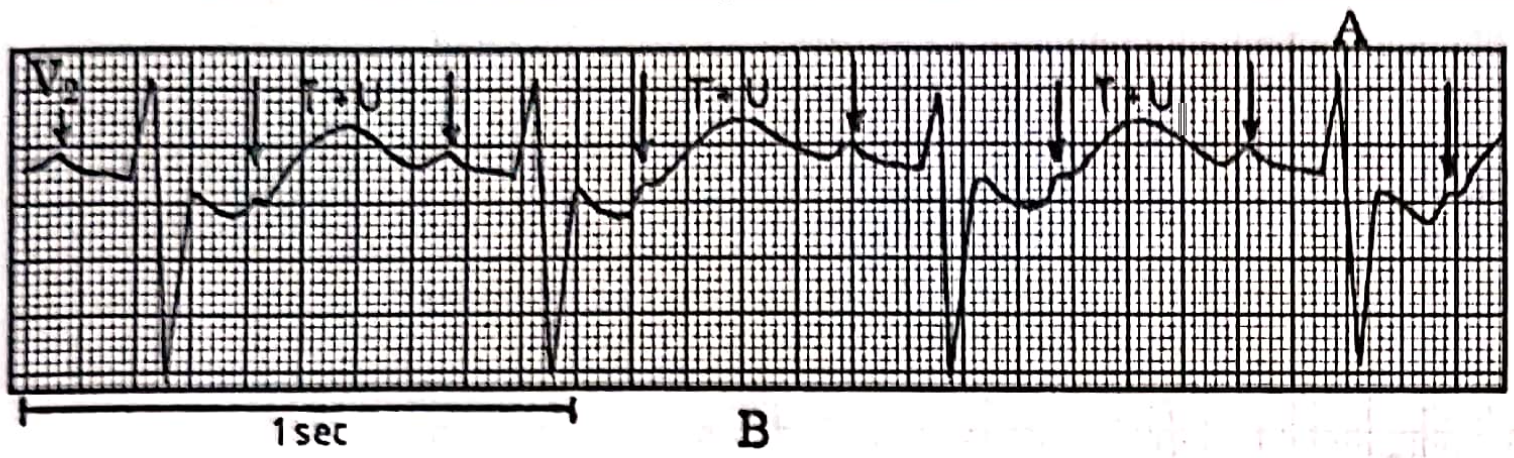

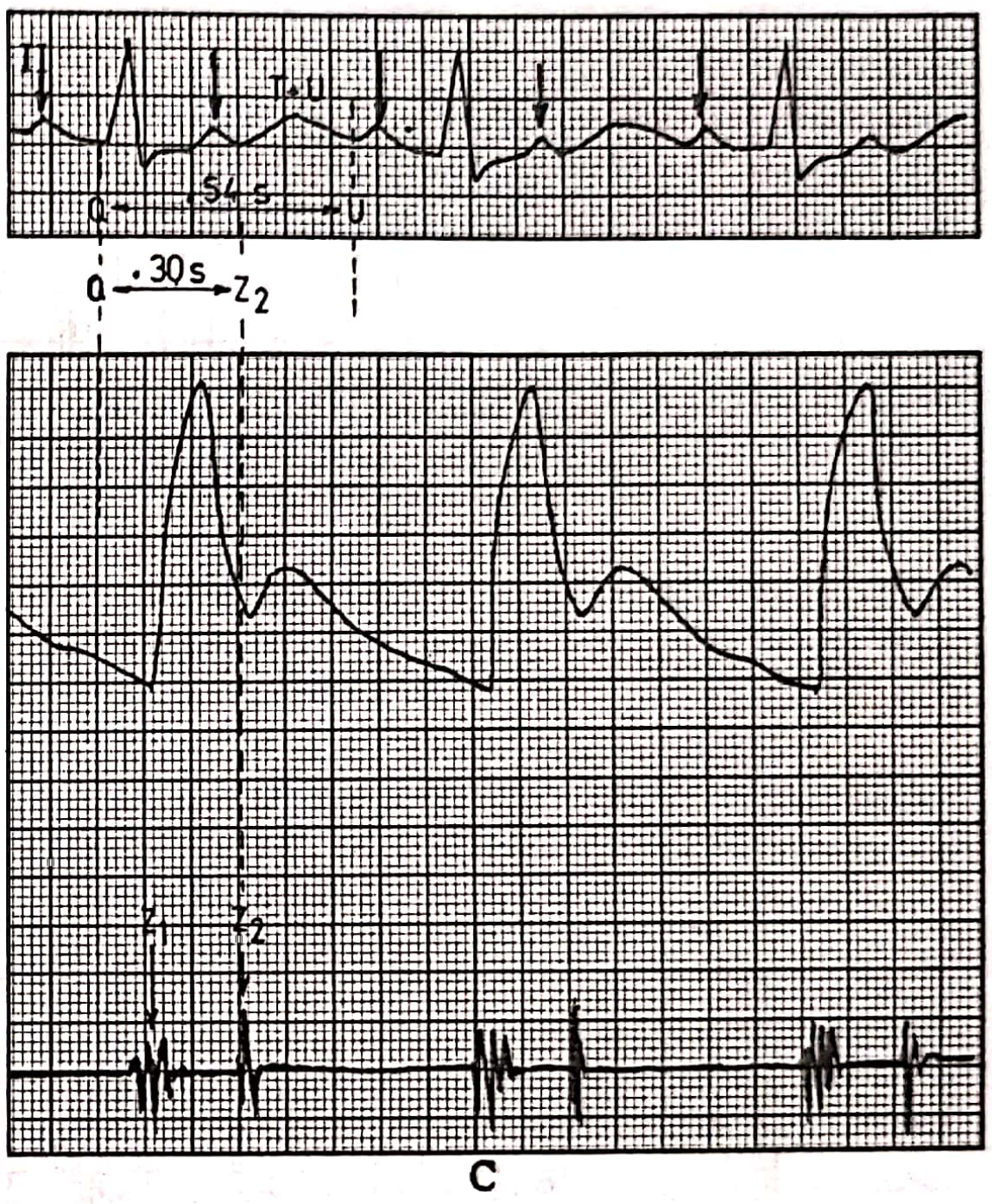

Fig. 12.14: *Hipokaliemie la un bolnav cu diagnosticul clinic de diabet insipid (K^+ seric=2 mEq/l). **A și B.** Tahicardie atrială cu bloc AV 2/1 (frecvența atrială 170/minut, frecvența ventriculară 85/minut), subdenivelarea segmentului ST și unde U foarte ample și largi. Durata intervalului Q-T nu poate fi determinată, ca urmare a fuziunii undei T cu unda U. Undele P sunt marcate prin săgeți. **C.** Înregistrare sincronă a electrocardiogramei, fonocardiogramei și sfigmogramei carotidiene. Se observă că debutul complexului T + U se produce după zgomotul 2, ca urmare a scurtării majore a intervalului Q-Z_2 (insuficiență cardiacă energodinamică). Undele P sunt marcate prin săgeți. Z_1 = zgomotul 1. Z_2 = zgomotul 2.*

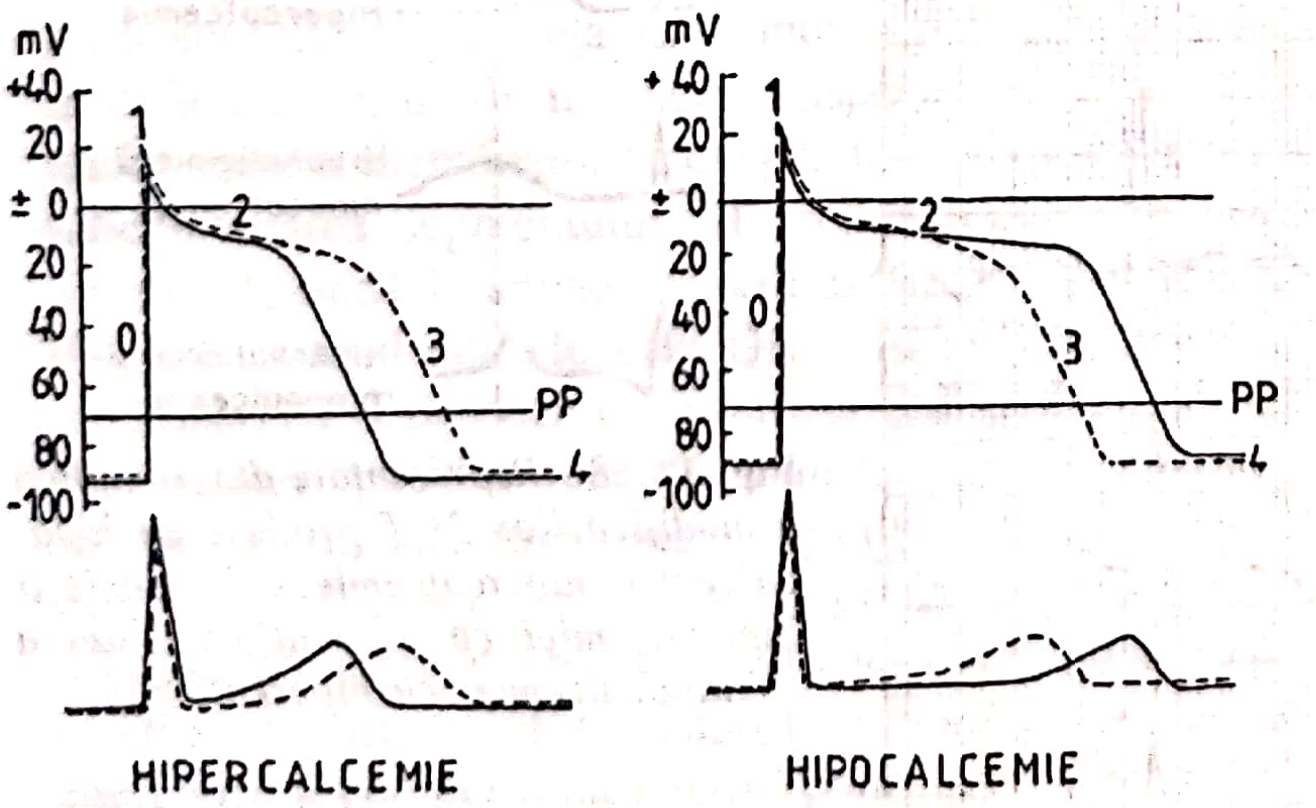

Fig. 12.15: *Modificarea potențialului de acțiune al fibrelor miocardice în condiții de hiper- și hipocalcemie și efectele corespunzătoare asupra electrocardiogramei (liniile întrerupte reprezintă configurația normală a potențialului de acțiune și a electrocardiogramei). În hipercalcemie se produce reducerea fazei 2 și a duratei totale a potențialului de acțiune. În hipocalcemie se produce creșterea duratei fazei 2 și prelungirea duratei totale a potențialului de acțiune.*

Hipocalcemia

(Ca^{++}seric $<$ 9 mg/100 ml)

Efecte asupra potențialului transmembranar

(Surawicz B, 1963; Lepeschkin E și Surawicz B, 1964)

Scăderea calciului seric produce următoarele efecte acupra potențialului de membrană: (1) creșterea duratei fazei 2 a potențialului de acțiune, (2) ușoară accelerare a fazei 3 a potențialului de acțiune și (3) prelungirea duratei totale a potențialului de acțiune (fig. 12.15).

Modificări electrocardiografice

(Surawicz B, 1967; Chou TC, 1979; Csapo G, 1980)

1. Prelungirea intervalului Q-T_c pe seama segmentului ST, ca urmare a creșterii duratei fazei 2 a potențialului de acțiune.
2. Ușoară descreștere a duratei QRS (puțin semnificativă și inconstantă).

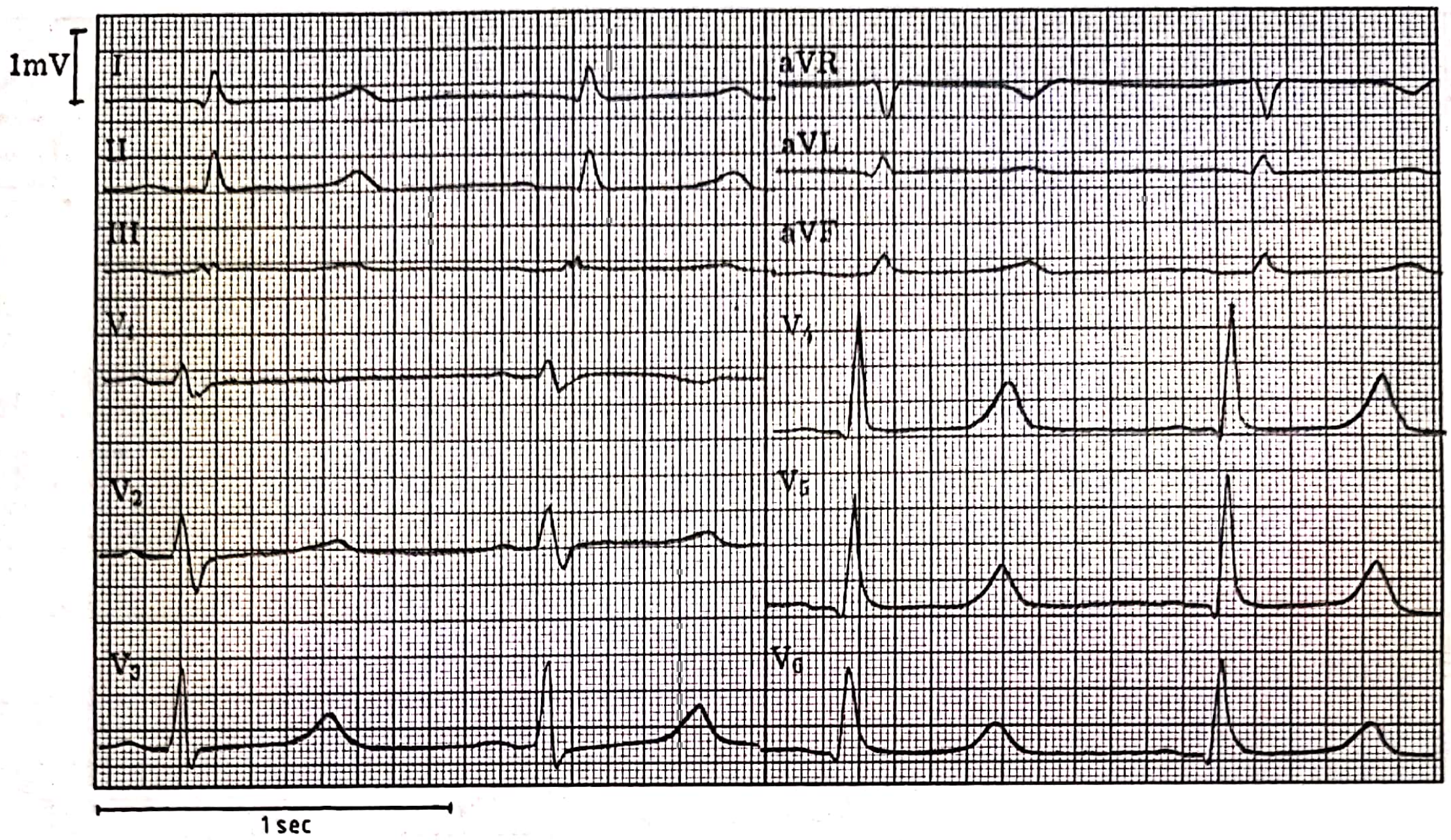
1mV
I
II
III
V1
V2
V3
aVR
aVL
aVF
V4
V5
V6
1 sec

Fig. 12.16: *Hipocalcemie şi hiperkaliemie la o bolnavă cu insuficienţă renală cronică în stadiul de uremie (Ca^{++}seric=5.7 mg/100 ml, K^{+}seric=6.2 mEq/l). Se remarcă prelungirea intervalului Q-T pe seama segmentului ST: Q-T_c =0.53 secunde (limita superioară normală=0.40 secunde). Ca urmare a hiperkaliemiei, undele T sunt ascuţite.*

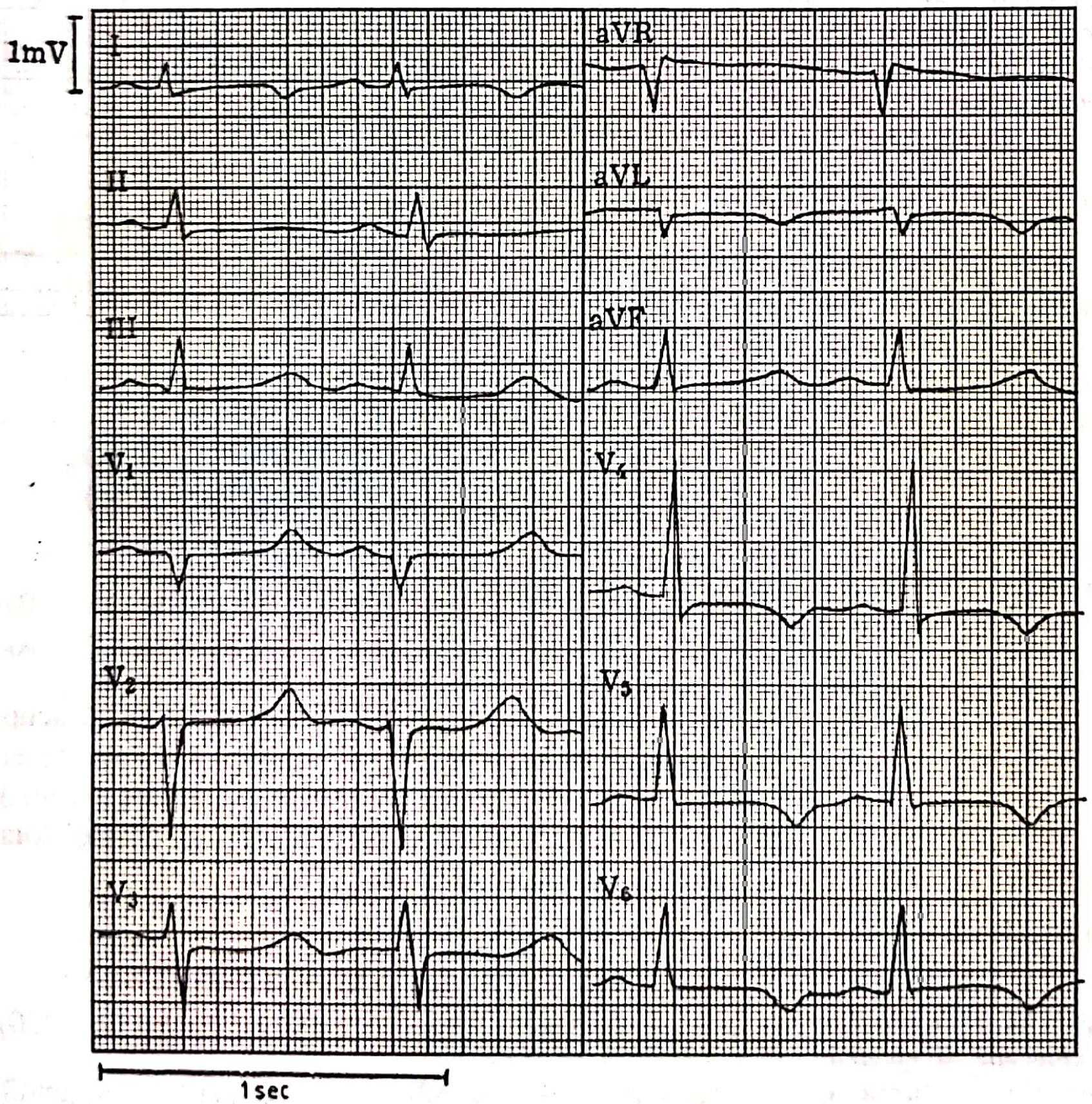
1mV
I
II
III
V1
V2
V3
aVR
aVL
aVF
V4
V5
V6
1 sec

Fig. 12.17: *Hipocalcemie cu hiperkaliemie la o bolnavă cu insuficienţă renală cronică în stadiul de uremie (Ca^{++} seric = 5.9 mg/100 ml, K^{+} seric = 6.3 mEq/l). Se remarcă prelungirea intervalului Q-T pe seama segmentului ST: Q-T = 0.56 secunde (limita superioară normală = 0.40 secunde). Undele T sunt ascuţite ca urmare a hiperkaliemiei. Inversiunea undelor T în DI, aVL, V_4, V_5 şi V_6 este consecinţa pericarditei uremice.*

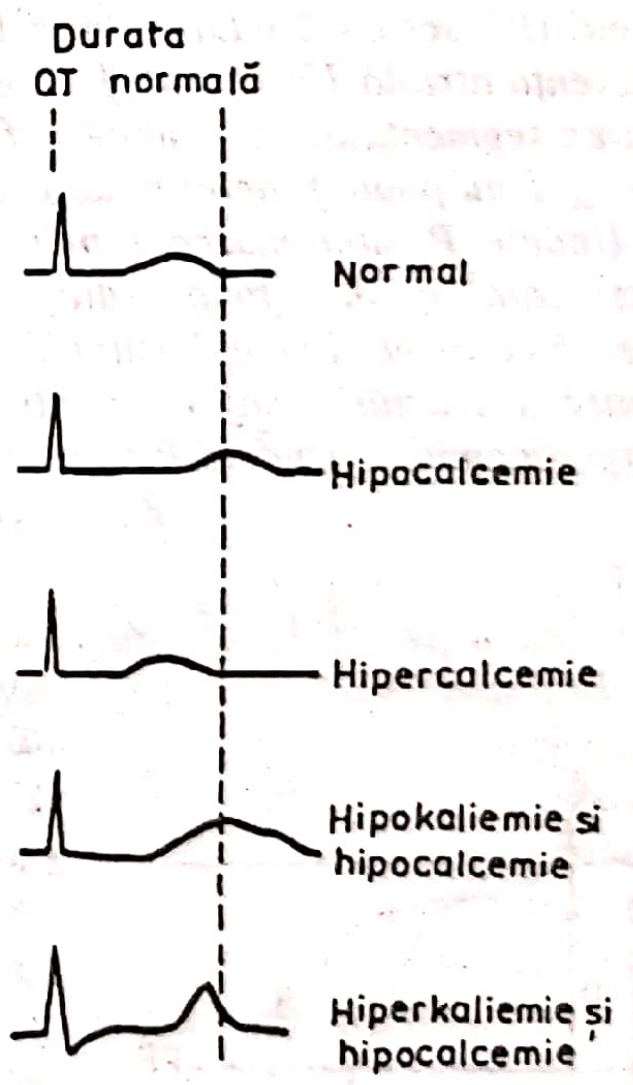
Durata
QT normală
Normal
Hipocalcemie
Hipercalcemie
Hipokaliemie şi
hipocalcemie
Hiperkaliemie şi
hipocalcemie

Fig. 12.18: *Reprezentare diagramatică a modificărilor ST-T produse de hipocalcemie, hipercalcemie şi a asocierii hipocalcemiei cu hipokaliemia sau a hipocalcemiei cu hiperkaliemia.*

Modificarea electrocardiografică specifică produsă de hipocalcemie este reprezentată de prelungirea intervalului Q-T_c în prezenţa unei unde T de durată normală (fig. 12.16 şi 12.17). Nici o altă tulburare metabolică, cu excepţia hipotermiei, nu produce o alungire a intervalului Q-T fără modificări ale undei T. Prelungirea intervalului Q-T_c este constantă la un nivel al calciului seric sub 6 mg/100 ml, este proporţională cu gradul hipocalcemiei (calciul ionic) şi este reversibilă prin perfuzia cu soluţii de calciu. În hipocalcemie, creşterea duratei Q-T_c nu depăşeşte în general 140% faţă de valoarea normală. Valorile mai mari exprimă de cele mai multe ori o tulburare metabolică adiţională (hipokaliemie) şi intervalul Q-T măsurat prezintă în realitate un interval Q-U (fig. 12.18).

Hipermagneziemia şi hipomagneziemia

(Randall RE şi colab., 1959; Surawicz B, 1967; Loeb HS şi colab., 1968; Wacker WEC şi Parisi AF, 1968; Seelig MS, 1969; Seller RH şi colab., 1970; Wenger NK şi Herndon EG, 1974; Chou TC, 1979)

Valorile normale ale magneziului seric variază între 1.7 şi 2.8 mg/100 ml.

În hipermagneziemie (mai ales după perfuzia intravenoasă a soluţiei de sulfat de magneziu) se poate observa creşterea duratei intervalului PR şi/sau a complexului QRS, bloc sinoatrial sau intraventricular. În condiţii clinice, creşteri moderate ale magneziului seric nu se însoţesc însă de modificări electrocardiografice. Hipermagneziemia poate corecta anomaliile electrocardiografice produse de hipocalcemie.

În hipomagneziemie se poate observa o reducere uşoară a duratei QRS şi prezenţa unor unde T ample şi ascuţite. În deficitul cronic de magneziu, aspectul electrocardiografic poate fi asemănător cu cel produs de hipokaliemie: subdenivelarea segmentului ST, reducerea amplitudinii undelor T, undă U amplă, uşoară creştere a intervalului PR şi a duratei complexului QRS. În alte cazuri apar modificări ST-T nespecifice. Dintre aritmii se menţionează posibilitatea apariţiei fibrilaţiei ventriculare. Hipomagneziemia potenţează toxicitatea digitalei. Efectele hipomagneziemiei asupra electrocardiogramei sunt probabil condiţionate de reducerea activităţii adenozin trifosfatazei (ATP-aza), care are un rol important în asigurarea sursei energetice a pompei ionice sodiu-potasiu.

Sodiul

În condiţii clinice, hipernatremia şi hiponatremia nu modifică electrocardiograma. Totuşi, la bolnavii cu tulburări de conducere intraventriculare produse de hiperkaliemie sau chinidină, administrarea intravenoasă a soluţiilor de sodiu determină reducerea duratei complexului QRS. În condiţii experimentale, la animale, s-a putut evidenţia o relaţie directă între nivelul seric al sodiului şi viteza de creştere a fazei 0 şi amplitudinea potenţialului de acţiune (Surawicz B, 1967).

Acidoza şi alcaloza

Anomaliile electrocardiografice observate în condiţii de acidoză sau alcaloză nu sunt corelate în mod direct cu modificările pH-lui sanguin, ci reflectă tulburările electrolitice asociate (potasiu şi calciu). În condiţii de acidoză se constată creşterea amplitudinii undei T. În condiţii de alcaloză se observă reducerea amplitudinii undei T şi fenomenul T-P: tahicardie sinusală, alungirea intervalului Q-T şi undă T tardivă urmată imediat de unda P, sau unda P a complexului subsecvent se suprapune pe ramul descendent al undei T (Alexander CS, 1965; Reid JA şi colab., 1965).

Tulburări electrolitice multiple

Efectele electrocardiografice produse de variaţiile concentraţiilor serice ale unui ion pot fi influenţate de tulburările electrolitice asociate. Astfel, manifestările electrocardiografice ale hiperkaliemiei pot fi atenuate de concentraţiile serice crescute ale calciului şi sodiului şi, dimpotrivă, potenţate atunci când concentraţia serică a acestor ioni este scăzută. La bolnavii cu uremie se constată frecvent asociaţia hiperkaliemiei cu hipocalcemia. În aceste cazuri, pe electrocardiogramă se constată alungirea segmentului ST şi intervalului Q-T_c ca urmare a hipocalcemiei, şi unde T ascuţite ca expresie a hiperkalemiei (fig. 12.16 şi 12.17). La bolnavii cu hipocalcemie şi hipokaliemie, alungirea segmentului ST (intervalul Q-T_c) se asociază cu unde U ample care se suprapun peste unda T (fig. 12.18).

Bibliografie

Alexander CS: T-P phenomenon: an electrocardiographic clue to unsuspected alkalosis. Arch Intern Med, 1965, 116: 220.

Bellet S: The electrocardiogram in electrolite imbalance. Arch Intern Med, 1955, 96: 618.

Braunwald E, Zipes DG, Libby P (Edited by): Heart Disease. A Textbook of Cardiovascular Medicine, 6th Ed. W.B. Saunders Company, 2001.

Bronsky D, Dubin A, Kushner DS: Calcium and the electrocardiogram. III. The relationship of the intervals of the electrocardiogram to the level of serum calcium. Am J Cardiol, 1961, 7: 840 (b).

Bronsky D, Dubin A, Waldstein SS: Calcium and the electrocardiogram. II. The electrocardiographic manifestations of hyperparathyroidism and of marked hypercalcemia from various other etiologies. Am J Cardiol, 1961, 7: 833 (a).

Chou TC: Electrocardiography in Clinical Practice. Grune-Stratton, New York-San Francisco-London, 1979.

Crum WD, Till HJ: Hyperparathyroidism with Wenckebach's phenomenon. Am J Cardiol, 1960, 6: 838.

Csapo G: Konventionelle und intrakardiale Elektrokardiographic. Ciba-Geigy GmbH, Wehr/Baden, 1980.

Ewy GA, Karliner J, Bedynek JL: Electrocardiographic QRS axis shift as a manifestation of hyperkalemia. JAMA, 1971, 215: 429.

Fletcher GF, Hurst JW, Schlant RC: Electrocardiographic changes in severe hypokalemia: A reappraisal. Am J Cardiol, 1967, 20: 628.

Gelzayd EA, Holzman D: Electrocardiographic changes of hyperkalemia simulating acute myocardial infarction. Report of a case. Dis Chest, 1967, 51: 211.

Gettes LS, Surawicz B, Shin JC: Effect of high K, low K, and quinidine on QRS duration and ventricular action potential. Am J Physiol, 1962, 203: 1135.

Lepeschkin E, Surawicz B: Correlation between the atrial and ventricular transmembrane action potential and the electrocardiogram in electrolyte imbalance. Arch Inst Cardiol Mexico, 1964, 34: 183.

Levine HD, Wanzer SH, Merrill JP: Dialyzable currents of injury in potassium intoxication resembling acute myocardial infarction or pericarditis. Circulation, 1956, 13: 29.

Loeb HS, Pietras RJ, Gunnar RM: Paroxysmal ventricular fibrillation in two patiens with hypomagnesemia. Treatment by transvenous pacing. Circulation, 1968, 37: 210.

MacFarlane PW, Lawrie TDV (Eds.): Comprehensive Electrocardiography: Theory and Practice in Health and Disease, New York, Pergamon, 1989.

Motté G, Vaysse J: L' électrocardiogramme des hypokaliémies. Coeur Méd Int, 1977, 16 (numéro special): 57.

Pryor R, Blount SG: The clinical significance of true left axis deviation, left intraventricular blocks. Am Heart J, 1966, 72: 391.

Randall RE, Rossmeissl EC, Bleifer H: Magnesium depletion in man. Ann Intern Med, 1959, 50: 257.

Reid JA, Enson Y, Harvey RM, Ferrer MI: The effect of variations in blood pH upon the electrocardiogram in man. Circulation, 1965, 31: 369.

Salvador M, Couderc JJ, Marco J: Étude électrocardiographique de l'hyperkaliémie. Première partie: Électrophysiologie et description en l'absence de cardiopathie. Coeur Méd Int, 1974, 13: 265.

Seeling MS: Electrocardiographic patterns of magnesium depletion appearing in alcoholic heart disease. Ann NY Acad Sci, 1969, 162: 902.

Seller RH, Cangiano J, Kim KE: Digitalis toxicity and hypomagnesemia. Am Heart J, 1970, 79: 57.

Surawicz B, Knilans TK: Chou's Electrocardiography in Clinical Practice. W.B. Saunders Company, 2001.

Surawicz B: Electrolytes and the electrocardiogram. Am J Cardiol, 1963, 12: 656.

Surawicz B: Relationship between electrocardiogram and electrolytes. Am Heart J, 1967, 73: 814.

Surawicz B: Role of electrolytes in etiology and management of cardiac arrhythmias, Progr Cardivasc Dis, 1966, 8: 364.

Topol EJ (Editor): Comprehensive Cardiovascular Medicine, Lippincott-Raven Publishers, Philadelphia, New-York, 1998.

Vass DM, Drake EH: Cardiac manifestations of hyperparathyroidism with presentation of a previously unreported arrhythmia. Am Heart J, 1967, 73: 235.

Vassalle M, Hoffman BF: The spread of sinus activation during potassium administration. Circ Res, 1965, 17: 285.

Wacker WEC, Parisi AF: Magnesium metabolism. N Engl J Med, 1968, 278: 658.

Wagner GS: Marriott's Practical Electrocardiography. Tenth Edition. Lippincott Williams & Wilkins, 2001.

Weaver WF, Burchell HB: Serum potassium and electrocardiogram in hypokalemia. Circulation, 1960, 21: 505.

Wenger NK, Herndon EG jr: Electrolytes and Heart (in The Heart, sub red. Hurst JW, Logue RB, Schlant RC, Wenger NK. Mc Graw-Hill Book Company, New York, 1974: 1497-1502).

CAPITOLUL 13

Efectele drogurilor asupra electrocardiogramei

Digitala

Efecte electrofiziologice

(Hoffman BF şi Singer DH, 1964; Koch-Weser J, 1967; Shabetai R şi colab., 1968; Langer GA, 1972; Rosen MR şi colab., 1973 şi 1975 a; Smith TW, 1976; Watanabe Y şi Dreifus LS, 1977)

Glicozizii digitalici modifică proprietăţile electrofiziologice ale fibrelor miocardice şi sistemului de conducere specializat atât printr-un *mecanism direct*: frânarea transportului activ al ionilor de potasiu şi sodiu prin membrană, ca efect al blocării pompei ionice, cât şi printr-un *mecanism indirect*: creşterea tonusului vagal. Ca urmare a intricării celor două mecanisme, efectele electrofiziologice sunt foarte complexe, digitala influenţând automatismul, excitabilitatea şi conductibilitatea la diferite niveluri ale ţesutului cardiac în grade diferite şi, uneori, chiar în sens opus. Mecanismul vagal este posibil numai la nivelul etajului supraventricular (nodul sinusal, fibrele atriale şi joncţiunea atrioventriculară).

Efectul electrofiziologic general al glicozizilor digitalici constă în scurtarea potenţialului de acţiune prin reducerea duratei fazei 2, ca urmare a accelerării influxului ionilor de Ca^{++} (fig. 13.1).

Însă efecte variabile pot apărea la diferite niveluri.

Nodul sinusal

În doze terapeutice digitala scade automatismul nodului sinusal ca urmare a reducerii pantei depolarizării diastolice spontane a celulelor pacemaker. Acest efect este condiţionat în primul rând de creşterea tonusului vagal şi, într-o măsură mult mai redusă, de acţiunea directă. În doze toxice, digitala poate produce creşterea automatismului sinusal şi apariţia blocului sinoatrial.

Miocardul atrial

În miocardul atrial digitala produce prin mecanism indirect (vagal) creşterea excitabilităţii şi a vitezei de conducere, precum şi scurtarea duratei perioadei refractare efective.

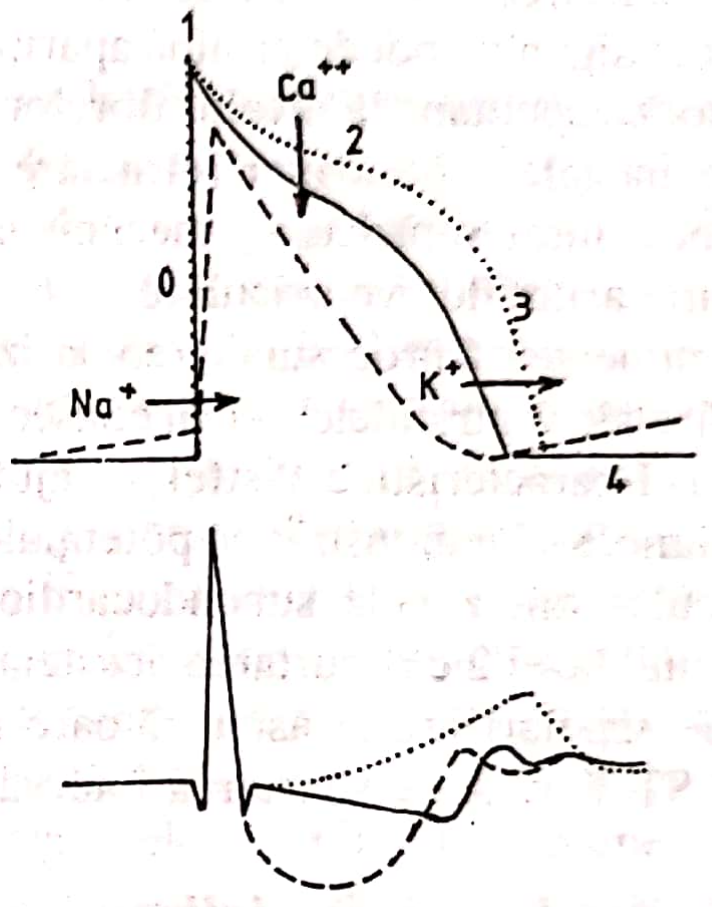

Fig. 13.1: *Efectele glicozizilor digitalici asupra potenţialului de acţiune al unei fibre ventriculare, şi modificările electrocardiografice corespunzătoare. Linia punctată reprezintă configuraţia normală, linia continuă – „efectul digitalic" (netoxic) şi linia întreruptă – efectul toxic. Efectul determinant constă în reducerea duratei potenţialului de acţiune prin scurtarea fazei 2. În doze toxice, digitala poate determina apariţia unei depolarizări diastolice spontane la nivelul fibrelor ventriculare şi accelerarea depolarizării diastolice spontane la nivelul fibrelor Purkinje.*

Prin acţiune directă asupra fibrelor atriale, digitala produce un efect opus. În doze terapeutice predomină efectul vagal. Pacemakerii atriali ectopici sunt deprimaţi prin doze mici de digitală (efect vagal), dar pot fi activaţi prin doze toxice ca urmare a acţiunii directe.

Joncţiunea atrioventriculară

La nivelul fibrelor din zonele N şi NH ale joncţiunii atrioventriculare, digitala reduce viteza de creştere a fazei zero a potenţialului de acţiune, creşte perioada refractară efectivă şi deprimă conductibilitatea (alungirea intervalului A-H), atât prin mecanism vagal, cât şi prin efectul direct. Aceasta explică alungirea intervalului P-R în prezenţa ritmului sinusal sau scăderea frecvenţei ventriculare, în cazul fibrilaţiei sau flutterului atrial la bolnavii digitalizaţi. În doze toxice, digitala creşte prin efect direct automatismul celulelor pacemaker din zona AV joncţională, ca urmare a accelerării depolarizării diastolice spontane (posibilitatea apariţiei tahicardiei AV joncţionale).

Miocardul ventricular

Asupra miocardului ventricular digitala acţionează numai prin mecanism direct (lipsesc efectele vagale). În consecinţă, în doze terapeutice, digitala nu are un efect semnificativ asupra proprietăţilor electrofiziologice ale fibrelor ventriculare nediferenţiate, deşi efectul inotrop este manifest. În doze mari, digitala produce pe fibra miocardică izolată scăderea potenţialului de repaus, precum şi reducerea amplitudinii şi scurtarea duratei potenţialului de acţiune (prin scurtarea fazei 2). De asemenea, în doze mai mari, glicozizii digitalici pot determina apariţia unei depolarizări diastolice spontane la nivelul fibrelor ventriculare şi o scurtare inegală a perioadei refractare în diferitele zone ale miocardului ventricular, mecanisme care favorizează apariţia aritmiilor ventriculare.

Digitala influenţează procesul de repolarizare în zonele subendocardice ale ventriculelor şi, în consecinţă, produce modificări ST-T caracteristice. Astfel, cu ajutorul electrozilor de sucţiune, s-a demonstrat că potenţialul monofazic de acţiune cules din zonele subendocardice prezintă o creştere a pantei fazei 2 cu scurtarea acesteia (accelerarea procesului de repolarizare), răspunzătoare nu numai de modificările ST-T, ci şi de scurtarea intervalului Q-T.

Sistemul de conducere specializat intraventricular

Digitala determină prin efect direct creşterea automatismului în sistemul His-Purkinje, ca urmare a accelerării pantei depolarizării diastolice spontane a celulelor pacemaker. La baza acestui efect se află probabil creşterea influxului de Ca^{++} prin canalele lente.

În fibrele Purkinje, creşterea automatismului (accelerarea pantei fazei 4), cât şi apariţia unor potenţiale de amplitudine mai redusă sunt favorizate de distensia acestor fibre şi de hipokaliemie. Aceasta se corelează bine cu observaţiile clinice care atestă creşterea incidenţei toxicităţii digitalice în cazul inimilor insuficiente şi dilatate precum şi în prezenţa hipokaliemiei. Creşterea automatismului şi deprimarea conducerii în fibrele Purkinje pot sta la baza aritmiilor (prin mecanism focal sau prin fenomen de reintrare a excitaţiei) din cursul intoxicaţiei digitalice.

Cercetări mai recente au demonstrat la fibrele cardiace lente* posibilitatea apariţiei unor fenomene oscilatorii de membrană sau post-potenţiale, consecutive administrării preparatelor digitalice. Acestea sunt reprezentate prin post-depolarizări precoce (apar înainte de repolarizarea completă a fibrei) sau post-depolarizări tardive (apar după repolarizarea completă a fibrei). În anumite condiţii, aceste post-potenţiale induse de digitală pot atinge potenţialul-prag şi iniţia un potenţial de acţiune spontan sau o succesiune de potenţiale de acţiune propagate. Răspunsurile automatice anormale sunt favorizate de niveluri ale potasiului seric cuprinse între 4 şi 5.5 mEq/l şi pot sta la baza aritmiilor ventriculare din cursul intoxicaţiei digitalice (Wit AL şi colab., 1974).

Efecte asupra electrocardiogramei

(Surawicz B şi Lasseter KC, 1970; Gavrilescu S şi colab., 1978; Chou TC, 1979; Horan LG şi Flowers NC, 1980; Haasis R, 1983)

Ca urmare a efectelor sale electrofiziologice, digitala produce următoarele modificări ale deflexiunilor, segmentelor şi intervalelor electrocardiografice:

1. Subdenivelarea segmentului ST.
2. Reducerea amplitudinii undei T, care poate deveni difazică (negativă-pozitivă) sau negativă.
3. Scurtarea intervalului Q-T.
4. Creşterea amplitudinii undei U.

Cele mai precoce modificări electrocardiografice care apar după administrarea digitalei sunt reprezentate de reducerea amplitudinii undei T şi scurtarea intervalului Q-T. Însă anomalia electrocardiografică tipică pentru impregnaţia digitalică a miocardului constă în subdenivelarea segmentului ST în pantă rectilinie, cu joncţiunea „J” nedeplasată (situată pe linia izoelectrică). Unda T apare „trasă în jos” şi difazică, partea iniţială fiind negativă şi cea terminală – pozitivă. Efectele toxice determină o subdenivelare mai accentuată a segmentului ST, care devine concav în sus (în „albie”), punctul „J” este deplasat sub linia izoelectrică şi unda T devine negativă (fig. 13.1 şi 13.2). Modificările ST-T apar mai pronunţate în derivaţiile cu unda R amplă. Dacă electrocardiograma nu prezintă alte anomalii, efectele digitalice sunt mai manifeste în derivaţiile precordiale stângi şi în derivaţiile inferioare. În derivaţiile precordiale drepte anomaliile ST-T sunt mai puţin marcate şi se manifestă uneori prin supradenivelarea segmentului ST şi undă T amplă.

La unii bolnavi modificările ST-T induse de tratamentul digitalic sunt mai puţin tipice. Uneori segmentul ST subdenivelat prezintă o convexitate superioară, asemănător cu aspectul observat în suprasolicitările ventriculare. De asemenea, unda T poate deveni negativă şi ascuţită, simulând o ischemie miocardică sau o pericardită (însă intervalul Q-T este scurtat de digitală şi, de regulă, normal în pericardită şi prelungit în caz de ischemie). Modificări ST-T similare cu cele produse de digitală pot apărea şi în prezenţa unei ischemii subendocardice. Diagnosticul diferenţial este dificil şi uneori imposibil. De aceea, bolnavul va fi întrebat dacă urmează un tratament digitalic. De asemenea, se recomandă ca înaintea instituirii tratamentului cu glicozizi digitalici să se efectueze o electrocardiogramă de control. Dacă anomaliile ST-T apar în cursul tratamentului, diagnosticul de impregnaţie digitalică se poate face fără dificultate. Unii cercetători recomandă pentru diferenţiere următorul criteriu: efectul digitalic apare sub forma unei subdenivelări a segmentului ST care porneşte de pe ramul descendent al undei R

---

* Fibrele cardiace lente sunt acele fibre în care predomină canalele lente pentru influxul ionilor de Ca^{++}.

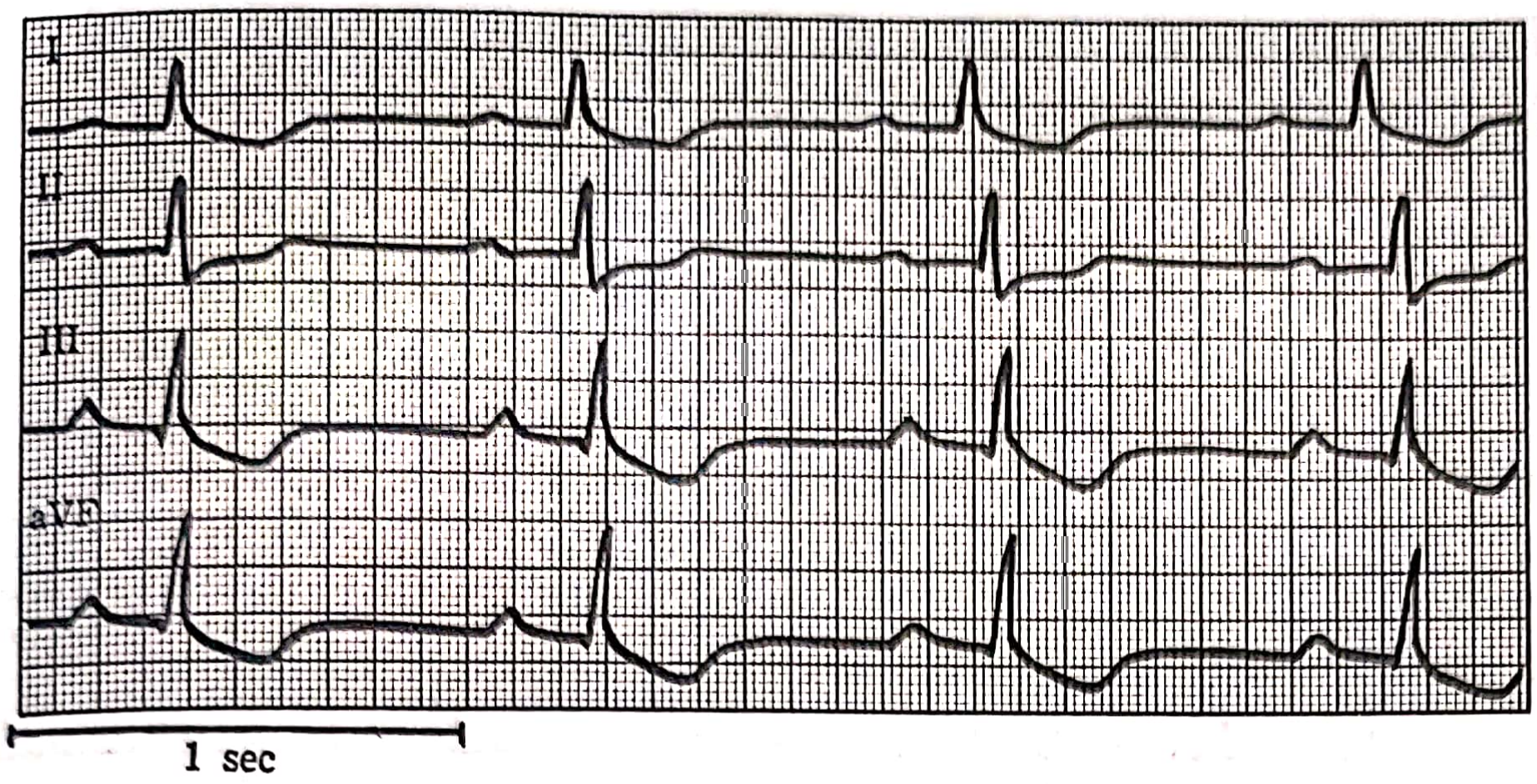

Fig. 13.2: *Efect digitalic toxic asupra segmentului ST (bolnavă în vârstă de 29 de ani cu diagnosticul clinic de boală mitrală, insuficiență aortică, insuficiență cardiacă cronică). Se remarcă subdenivelarea majoră și concavă în sus a segmentului ST, care începe de pe ramul descendent al undei R. Intervalul P-R este ușor prelungit (0.22 s), iar intervalul Q-T scurtat (QT_c = 0.35 s).*

(fără undă S), în timp ce subdenivelarea segmentului ST de cauză ischemică începe o dată cu punctul „J" după o undă S evidentă.

Modificările secundare de repolarizare ventriculară, prezente la bolnavii cu hipertrofie ventriculară stângă sau bloc de ramură stângă pot simula anomaliile ST-T induse de digitală. Totuși, efectul digitalic poate fi recunoscut la acești bolnavi prin concavitatea superioară a segmentului ST subdenivelat. De asemenea, în hipertrofia ventriculară stângă și blocul de ramură stângă intervalul Q-T este de regulă prelungit. Se poate admite un efect digitalic dacă acest interval apare normal sau scurtat.

Intervalul Q-T se scurtează în cursul tratamentului digitalic, ca urmare a reducerii duratei potențialului de acțiune mai ales la straturile subendocardice ale miocardului ventricular. În condițiile unui efect terapeutic, intervalul Q-T se scurtează cu maximum 30-50 milisecunde. Pentru mai multă precizie, se recomandă măsurarea intervalului Q-T în derivația V_2.

În cursul tratamentului digitalic apare adesea o undă U amplă, mai ales în derivațiile precordiale mijlocii. Însă creșterea amplitudinii undei U este mai puțin marcată decât cea constatată în condiții de hipokaliemie sau în cursul tratamentului cu chinidină.

Modificările de repolarizare ventriculară produse de digitală nu apar constant și nu prezintă totdeauna o corelație semnificativă cu doza administrată sau cu nivelul seric al glicozidului. Uneori manifestările toxice (simptome gastrointestinale sau aritmii) apar în absența unor modificări ST-T semnificative. Pe de altă parte, modificări majore de repolarizare ventriculară pot apărea uneori la doze terapeutice sau chiar sub nivelul acestora, mai ales în prezența tahicardiei. În sfârșit, digitala poate determina apariția unui răspuns fals pozitiv la probele de efort la circa 50% din cazuri (vezi și capitolul 8).

Intoxicația digitalică. Aritmii induse de glicozizii digitalici

(Irons GV și Orgain ES, 1966 ; Resnekov L, 1970 ; Beller GA și colab., 1971 ; Chung EK, 1977 ; Chou TC, 1979 ; Haasis R, 1983)

Efectele toxice ale glicozizilor digitalici se manifestă printr-o simptomatologie cardiacă (tulburări de ritm) și/sau extracardiacă (tulburări digestive, neurologice sau vizuale). Cele mai de temut sunt complicațiile cardiace, digitala fiind capabilă să producă aproape toate tipurile de aritmii generate prin tulburări atât în formarea, cât și în conducerea excitației. În tabelul 13.1 este redată, după Haasis R (1983), incidența relativă a aritmiilor cardiace pe un lot de 293 de bolnavi cu intoxicație digitalică.

Sub influența toxică a glicozizilor digitalici pot apărea succesiv, și la intervale scurte de timp, diverse tipuri de aritmii cardiace. Intoxicația digitalică trebuie suspectată mai ales atunci când există în același timp evidența unei creșteri a automatismului și prezența unei tulburări de conducere. Deși unele aritmii sunt aproape caracteristice pentru intoxicația digitalică (de exemplu, tahicardia atrială cu bloc), nici una nu este însă patognomonică.

Aritmii ventriculare

Dintre aritmiile ventriculare induse de digitală, cea mai frecventă și cu apariția cea mai precoce este aritmia extrasistolică ventriculară, care reprezintă aproape jumătate din totalul aritmiilor digitalice toxice. Extrasistolele ventriculare pot fi monomorfe sau polimorfe și, de cele mai multe ori, sistematizate sub formă de ritm bi- sau trigeminat (fig. 13.3). Continuarea administrării drogului sau administrarea unor doze adiționale poate determina apariția tahicardiei paroxistice ventriculare (fig. 13.4 C) sau a fibrilației ventriculare, mai ales în cazurile în care este prezentă o hipokaliemie indusă de tratamentul diuretic asociat. În alte cazuri, glicozizii digitalici pot determina apariția unui ritm idioventricular accelerat, cu sau fără disociație AV (fig. 13.5 A). La bolnavii cu insuficiență cardiacă, ce nu au primit digitală, administrarea drogului poate însă determina reducerea sau chiar abolirea extrasistolelor ventriculare ca urmare a ameliorării funcției cardiace.

Blocuri atrioventriculare

Ca urmare a efectelor sale asupra joncțiunii atrioventriculare, digitala poate produce blocuri atrioventriculare de diverse grade. Sediul acestor blocuri este suprahisian.

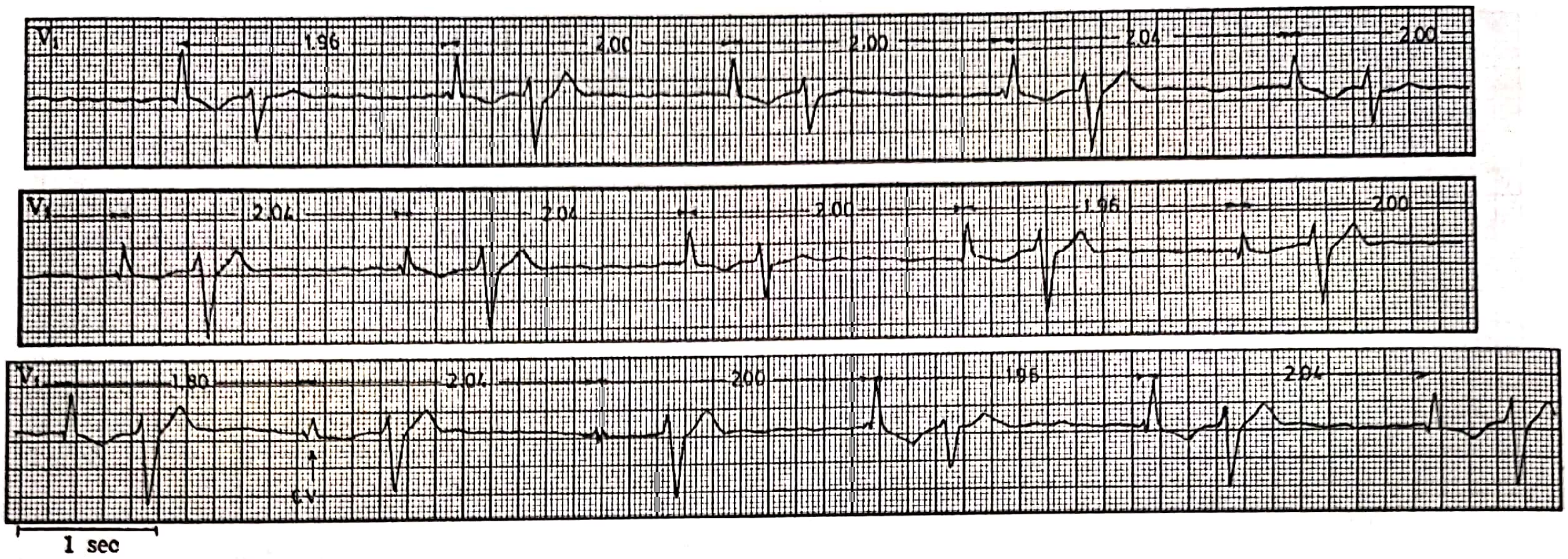

Fig. 13.3: *Bloc AV de grad înalt şi extrasistole ventriculare bigeminate, induse prin efect digitalic toxic, pe fondul unei fibrilaţii atriale (bolnavă în vârstă de 44 de ani cu diagnosticul clinic de boală mitrală, fibrilaţie atrială cronică, insuficienţă cardiacă cronică). Înregistrare continuă a derivaţiei V_1. Ritmul ventricular foarte lent şi aproape regulat este reprezentat prin evadări AV joncţionale, cu excepţia unei capturi ventriculare (CV). Aspectul de bloc de ramură dreaptă a fost prezent şi înainte de instalarea blocului AV de grad înalt. Variaţiile în morfologia complexului QRS sunt probabil consecinţa migrării centrului de automatism în joncţiunea AV sau a unor variaţii în conducerea intraventriculară.*

O alungire uşoară a intervalului PR până la limita de 0.20 secunde este interpretată ca un efect terapeutic. Însă apariţia unui interval PR > 0.20 secunde (bloc AV de gradul I) trebuie considerat ca un efect toxic cu posibilitatea apariţiei subsecvente a unor aritmii cardiace ameninţătoare. Tot ca un efect toxic trebuie considerată apariţia blocului AV de gradul II (fig. 13.6) sau de gradul III. La bolnavii cu fibrilaţie atrială digitala poate produce prin efect toxic apariţia unui bloc AV de grad înalt, care se manifestă printr-o scădere excesivă a frecvenţei ventriculare. În aceste condiţii, în mod intermitent, poate apărea un ritm de evadare AV joncţional (fig. 13.3) sau ventricular (fig. 13.7). Tot la bolnavii cu fibrilaţie atrială efectul toxic poate produce un bloc AV complet care se manifestă printr-un ritm ventricular lent şi fix.

Aritmii AV joncţionale

În doze toxice, digitala poate produce, prin acţiune directă, creşterea automatismului celulelor pacemaker din joncţiunea atrioventriculară. Efectul toxic se manifestă prin apariţia tahicardiei AV joncţionale neparoxistice cu frecvenţa 70-130/minut (fig. 13.4 A). Dacă stimulul AV joncţional nu se propagă retrograd, rezultă o disociaţie atrioventriculară: ritmurile atrial şi ventricular sunt independente, frecvenţa ventriculară fiind în general mai înaltă decât cea atrială (fig. 13.8). În prezenţa fibrilaţiei atriale, tahicardia AV joncţională neparoxistică se manifestă prin regularizarea ritmului ventricular, frecvenţa 70-130/minut şi morfologia complexelor similară cu cea anterioară instalării aritmiei (fig. 13.9). Deşi în cele mai multe cazuri tahicardia AV joncţională neparoxistică exprimă o intoxicaţie digitalică, aritmia mai poate apărea la bolnavii cu infarct miocardic acut, miocardită sau după intervenţiile chirurgicale pe cord.

Digitala reprezintă cauza cea mai frecventă a tahicardiilor AV joncţionale bidirecţionale: focar ectopic AV joncţional şi alternarea regulată a două tipuri de complexe QRS (vezi capitolul 18 – „Aritmiile atrioventriculare joncţionale").

Intoxicaţia digitalică se poate manifesta şi sub forma unui ritm AV joncţional de evadare, ca urmare a suprimării automatismului sinusal sau a unui bloc sinoatrial. Ritmul AV joncţional de evadare prezintă o frecvenţă de 40-60/minut şi se asociază sau nu cu o disociaţie AV în funcţie de propagarea retrogradă a stimulului. În unele cazuri se poate instala şi un ritm reciproc (vezi capitolul 18 – „Aritmiile atrioventriculare joncţionale").

Aritmii atriale

Cea mai frecventă aritmie atrială care apare în condiţiile intoxicaţiei digitalice este tahicardia atrială cu bloc (fig. 13.4 B şi 13.5). La bolnavii spitalizaţi, circa 73% din cazurile de tahicardie atrială cu bloc sunt produse de intoxicaţia digitalică. Frecvenţa atrială variază între 150 şi 200/minut, iar blocul este de cele mai multe ori de tip Wenckebach. Mai rar, conducerea AV este 1/1 şi blocul AV poate fi demonstrat numai prin masajul sinusului carotidian care determină apariţia unui bloc de gradul II: tahicardie atrială cu bloc AV latent (vezi capitolul 17 – „Aritmii atriale").

Fibrilaţia atrială este consecinţa unei intoxicaţii digitalice numai în mod excepţional. În cele mai multe cazuri, fibrilaţia este determinată de boala de bază. Relaţia intoxicaţie digitalică – fibrilaţie atrială poate fi acceptată numai atunci când aritmia se instalează în cursul digitalizării, la

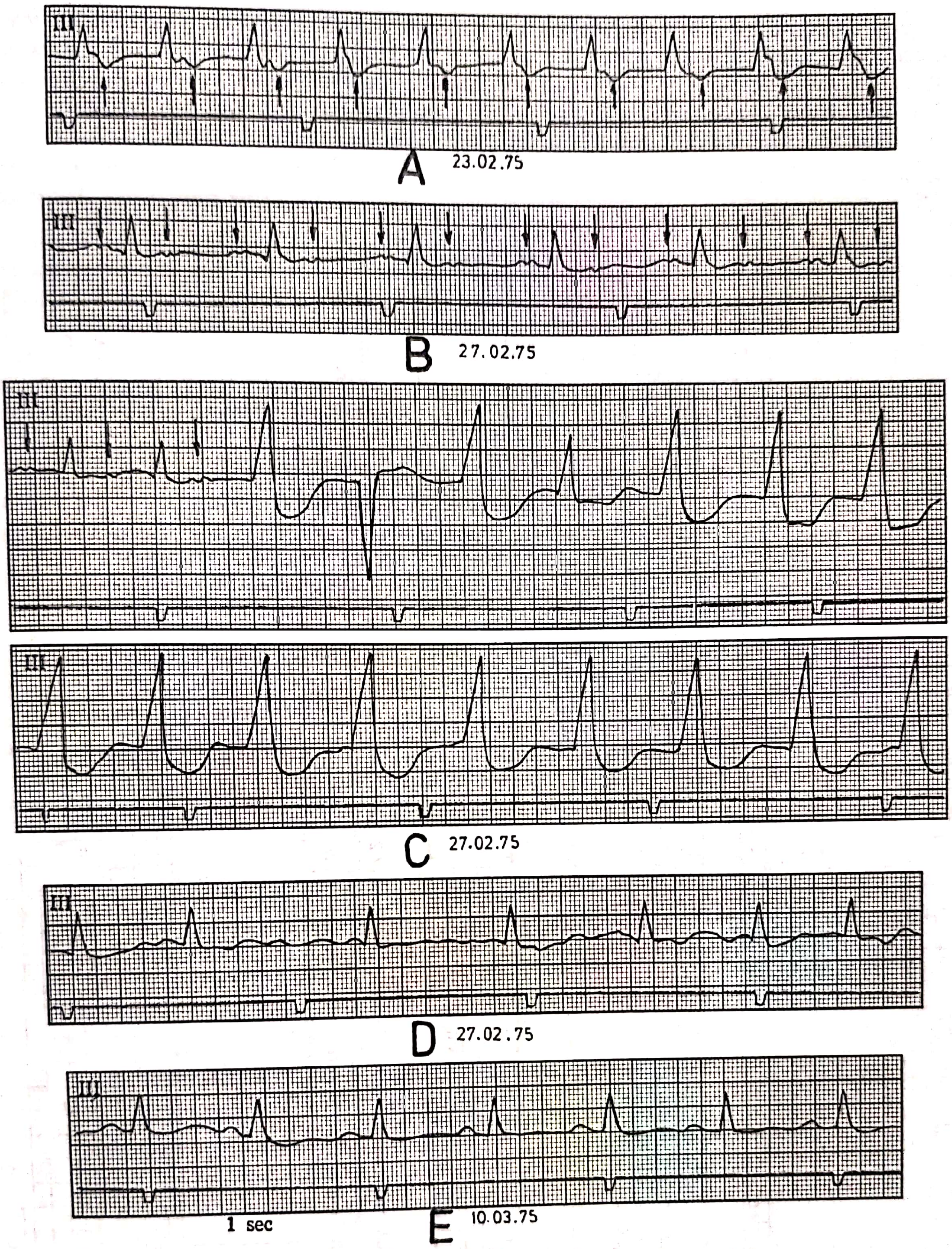

Fig. 13.4: *Variate aritmii induse de digitală la un bolnav cu cord pulmonar cronic. A. Tahicardie AV joncţională neparoxistică cu frecvenţa 80/minut (undele P negative situate imediat după complexul QRS sunt marcate prin săgeţi). B. Tahicardie atrială cu bloc AV 2/1, frecvenţa atrială 200/minut şi frecvenţa ventriculară 100/minut (undele P sunt marcate prin săgeţi). C. Tahicardie atrială cu bloc (undele P sunt marcate prin săgeţi), urmată de tahicardie ventriculară cu frecvenţa 130/minut (înregistrare continuă a derivaţiei III). D. Fibrilaţie atrială. E. Revenirea la ritmul sinusal (digitalizarea a fost întreruptă după apariţia tahicardiei AV joncţionale).*

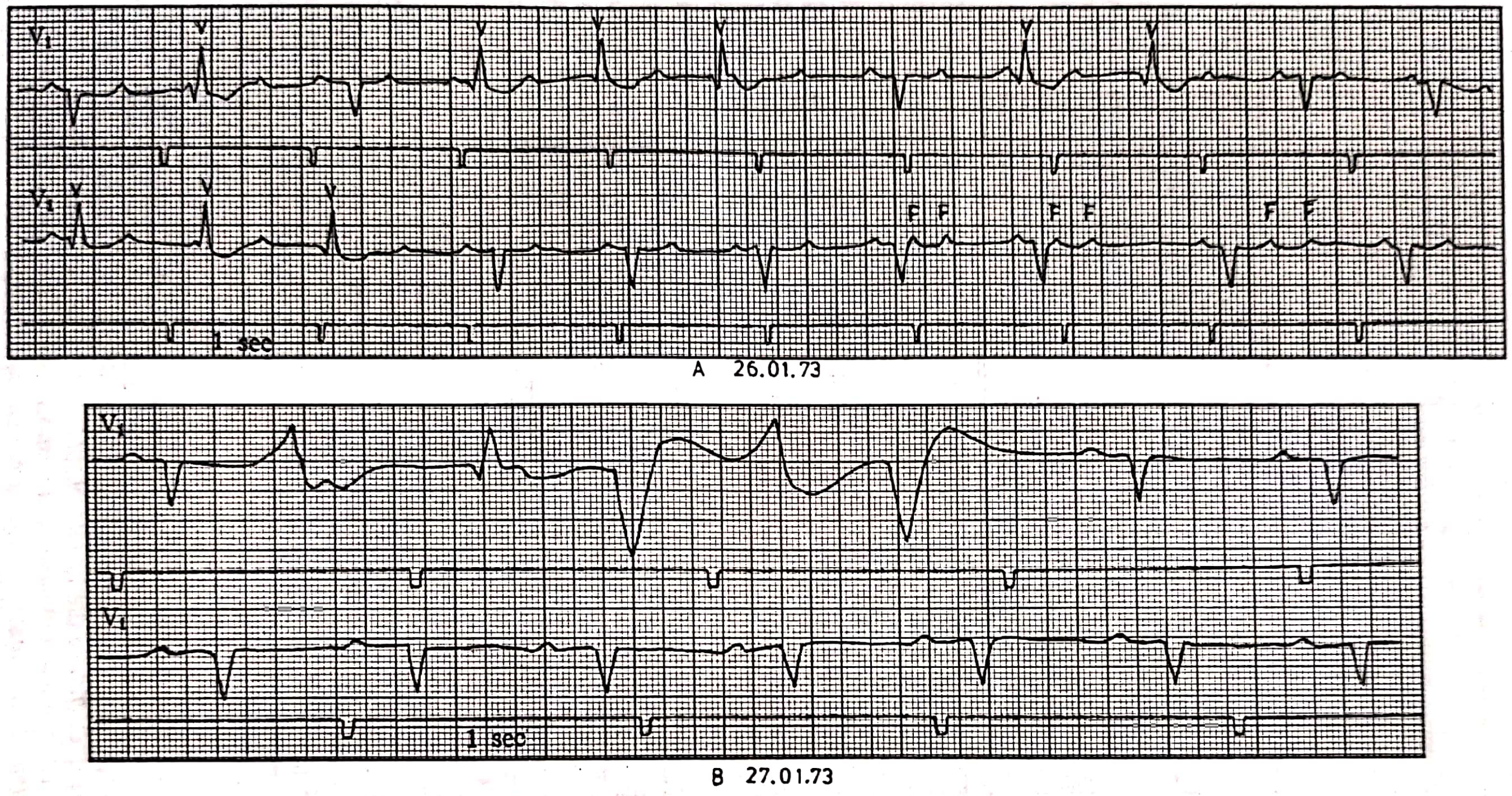

A 26.01.73

B 27.01.73

Fig. 13.5 : *Tahicardie atrială (130-150/minut) cu bloc AV 2/1 alternând cu disociaţie AV incompletă prin ritm idioventricular accelerat (V) cu frecvenţa 75/minut, induse de digitală la un bolnav cu cord pulmonar cronic (înregistrare continuă a derivaţiei* V_1*). Se mai observă rare aspecte de flutter atrial (P).* ***B.*** *Lambou de extrasistole ventriculare polimorfe, după restabilirea ritmului sinusal (înregistrare continuă a derivaţiei* V_1*).*

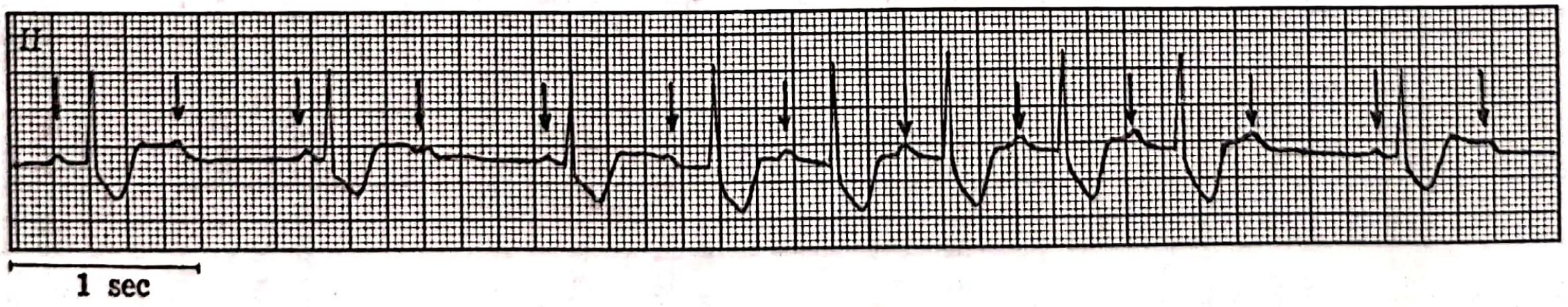

Fig. 13.6 : *Bloc AV 2/1 şi bloc AV tip Wenckebach după o intoxicaţie voluntară cu digoxin (10 mg). Undele P sunt marcate prin săgeţi.*

un bolnav care anterior era în ritmul sinusal, iar întreruperea administrării drogului determină revenirea la ritm sinusal (fig. 13.4 D şi E). În ceea ce priveşte flutterul atrial, acesta nu pare a fi niciodată consecinţa intoxicaţiei digitalice.

Bradicardia sinusală, oprirea sinusală, blocul sinoatrial, tahicardia sinusală

Bradicardia sinusală majoră, oprirea sinusală sau blocul sinoatrial pot apărea mai ales la persoanele cu sindrom al nodului sinusal bolnav atunci când s-a stabilit o indicaţie greşită de tratament cu glicozizi digitalici. O menţiune specială necesită tahicardia sinusală prin efect toxic digitalic, deoarece de multe ori nu este recunoscută ca expresia unei intoxicaţii digitalice, medicul fiind dimpotrivă tentat de a creşte doza de glicozid.

Corelaţia intoxicaţiei digitalice cu nivelul seric al glicozidului

Determinarea concentraţiei serice a glicozizilor digitalici prezintă o valoare deosebită pentru confirmarea cauzei aritmiilor toxice induse de digitală. Pentru digoxină se admite concentraţia limită de 2 ηg/ml, peste care apariţia efectelor toxice devine foarte probabilă. Totuşi, concentraţiile serice ale glicozidului în prezenţa diferitelor aritmii toxice variază în limite foarte largi (tabel 13.1). Manifestările toxice pot apărea la unii bolnavi la un nivel seric de 1.6 ηg/ml, în timp ce la alţii efectele toxice lipsesc chiar la o concentraţie de 3.0 ηg/ml (Smith TW şi Haber E, 1970 ; Beller GA şi colab., 1971 ; Haasis R, 1983). Anumite condiţii clinice pot creşte toxicitatea glicozizilor digitalici chiar la concentraţii serice terapeutice: (1) severitatea leziunilor cardiace (vechimea bolii şi gradul insuficienţei cardiace), (2) hipokaliemia, (3) cordul pulmonar cronic (hipoxemia creşte sensibilitatea fibrelor miocardice la acţiunea glicozizilor digitalici), (4) infarctul miocardic recent şi (5) vârsta înaintată.

Lown B şi colab. (1972) propun următoarele procedee pentru depistarea intoxicaţiei digitalice atunci când electrocardiograma nu este sugestivă: masajul sinusului carotidian, testul de toleranţă la acetilstrofantidină şi digitoximetria.

Masajul sinusului carotidian. Stimularea vagală poate furniza primele indicii de intoxicaţie digitalică prin provocarea unor aritmii toxice latente, înaintea apariţiei lor spontane. Într-un stadiu precoce de intoxicaţie digitalică şi în absenţa oricărui indiciu electrocardiografic, stimularea vagală obiectivează un automatism crescut al pacemakerilor ventriculari. Masajul sinusului carotidian poate provoca toată gama de aritmii asociate cu un supradozaj digitalic: aritmii atriale, AV joncţionale, ventriculare sau blocuri atrioventriculare. Cel mai adesea apar blocuri atrioventriculare complete cu ritmuri de evadare ventriculară (fig. 13.9) sau AV joncţională (fig. 13.10).

Testul de toleranţă la acetilstrofantidină. Constă în administrarea intravenoasă a 0.1-0.2 mg acetilstrofantidină, la fiecare

Tabel 13.1 : *Incidenţa relativă a aritmiilor cardiace şi concentraţia serică a glicozidului la 293 bolnavi cu intoxicaţie digitalică (Digoxin, β-Metildigoxin sau β-Acetildigoxin)*

Tipul aritmiei	Număr	%	Concentraţia serică a glicozidului μg/ml ($\overline{X} \pm DS$)
Bloc AV gradul I	66	22.2	3.2 ± 0.57
Extrasistole ventriculare monomorfe	50	17.1	3.0 ± 0.61
Bloc AV de grad înalt (< 55/ min.) în prezenţa fibrilaţiei atriale	35	12.0	3.4 ± 1.60
Bigeminism ventricular	25	8.5	3.6 ± 1.51
Extrasistole ventriculare polimorfe	11	3.8	3.6 ± 1.40
Bloc AV de gradul II	22	7.5	3.9 ± 1.68
• tip 1 (Wenckebach)	15	5.1	4.1 ± 1.80
• tip 2 (Mobitz)	7	2.4	3.6 ± 1.10
Tahicardie atrială cu bloc	20	6.8	4.4 ± 1.85
Bloc AV de gradul III	11	3.8	5.2 ± 2.11
Bradicardie sinusală	11	3.8	2.8 ± 0.45
Ritm AV joncţional	7	2.4	3.7 ± 1.21
Extrasistole supraventriculare	10	3.4	3.0 ± 0.90
Fibrilaţie ventriculară	9	3.1	6.2 ± 3.20
Bloc sinoatrial	6	2.0	4.3 ± 1.33
Tahicardie ventriculară	4	1.4	4.0 ± 1.06
Disociaţie AV	3	1.0	4.2 ± 1.29
Bloc de ramură stângă	2	0.7	2.8 ± 0.21
Tahicardie supraventriculară	1	0.3	3.3

după Hassis R, 1983

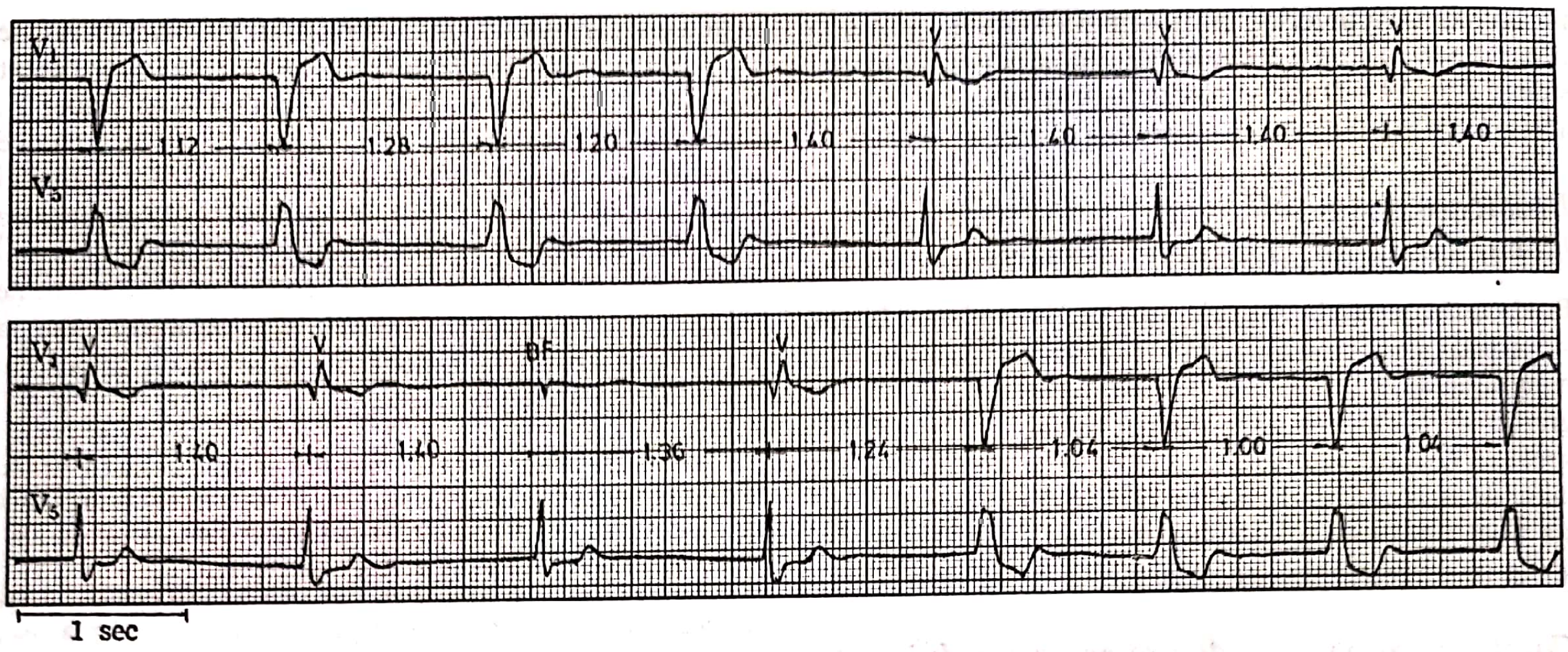

Fig. 13.7: *Bloc AV de grad înalt cu ritm de evadare ventricular indus de digitală, pe fondul unei fibrilaţii atriale (bolnavă în vârstă de 74 de ani cu diagnosticul de fibrilaţle atrială cronică, bloc de ramură stângă complet, insuficienţă cardiacă cronică). Înregistrare continuă şi sincronă a derivaţiilor V_1 şi V_5. În condiţiile blocului AV de grad înalt indus de digitală, fibrilaţia atrială prezintă un ritm ventricular excesiv de lent, ceea ce permite apariţia evadărilor ventriculare (V). BP = bătaie de fuziune.*

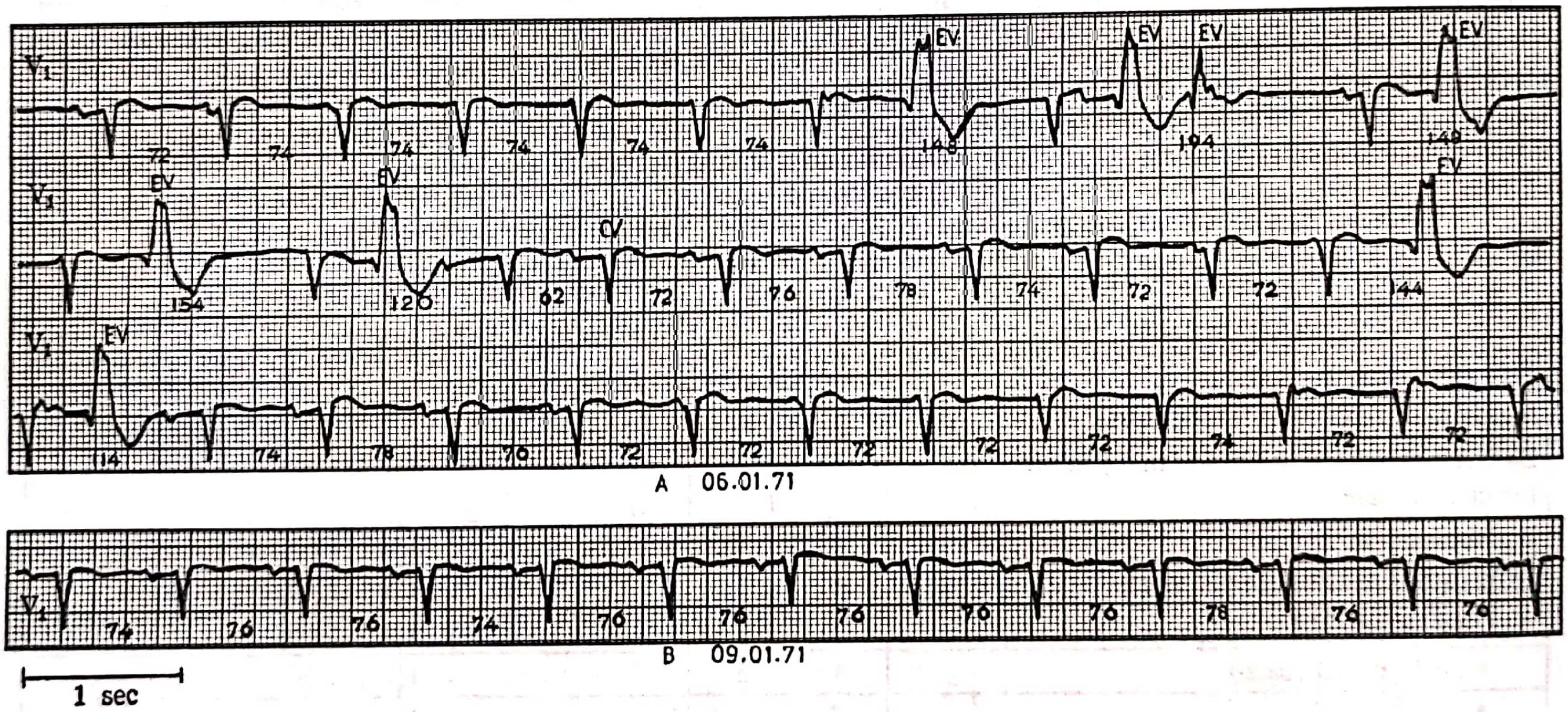

Fig. 13.8: *A. Tahicardie AV joncţională neparoxistică cu disociaţie AV incompletă, produsă de digitală (bolnav în vârstă de 67 de ani cu diagnosticul clinic de infarct miocardic acut). Înregistrare continuă a derivaţei V_1. Se remarcă prezenţa unor uşoare variaţii ale automatismului AV joncţional (cifrele indică durata intervalelor R-R în sutimi de secundă). CV = captură ventriculară. EV = extrasitole ventriculare. B. Restabilirea ritmului sinusal după întreruperea tratamentului cu glicozizi digitalici.*

5-10 minute, până la o doză maximă de 1.0 mg în 20-40 minute, sub monitorizare electrocardiografică continuă. Administrarea se întrerupe dacă apar aritmii atriale sau ventriculare, sau tulburări gastrointestinale. Masajul sinusului carotidian înaintea fiecării noi administrări permite decelarea unor aritmii potenţiale şi deci evitarea intoxicaţiei digitalice. Eventualele aritmii ventriculare provocate prin acest test pot fi uşor suprimate prin administrarea intravenoasă a 50-100 mg xilină.

Digitoximetria. Reprezintă o tehnică încă experimentală care utilizează stimuli electrici pentru determinarea gradului de digitalizare. Procesul constă în stimularea endoventriculară dreaptă prin stimul unic programat, aplicat în afara perioadei vulnerabile (după unda T de pe electrocardiogramă). În cursul digitalizării crescânde zona de răspuns ventricular repetitiv la stimulul unic se extinde progresiv în diastolă: stimuli aplicaţi din ce în ce mai tardiv în diastolă pot provoca lambouri de tahicardie ventriculară. Cu puţin înainte de apariţia intoxicaţiei digitalice zona de răspuns repetitiv se extinde la 2/3 din diastola ventriculară.

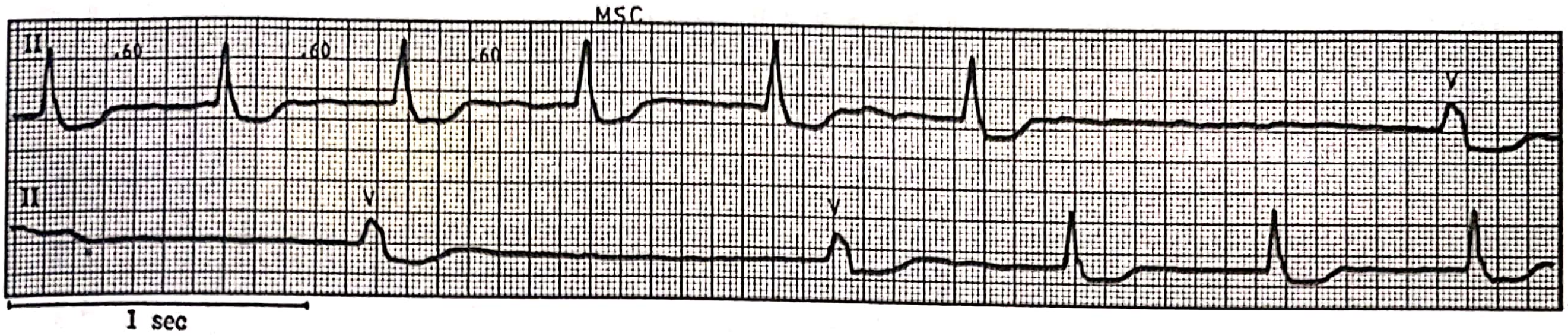

Fig. 13.9 : *Tahicardie AV joncţională indusă de digitală pe fondul unei fibrilaţii atriale (bolnav în vârstă de 64 de ani cu diagnosticul clinic de cord pulmonar cronic şi fibrilaţie atrială cronică). Înregistrare continuă a derivaţiei II. Ritmul ventricular este regulat şi prezintă o frecvenţă de 100/minut. Masajul sinusului carotidian (MSC) determină apariţia unui ritm de evadare ventriculară (V).*

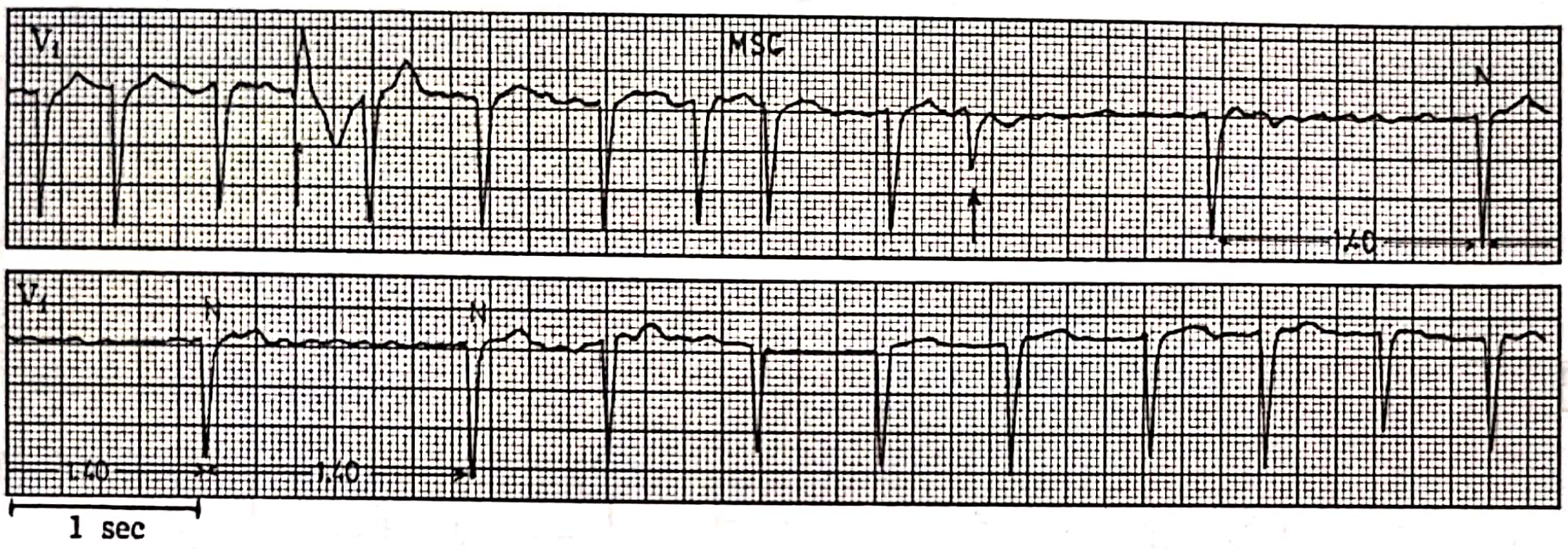

Fig. 13.10 : *Efect digitalic toxic demascat prin masajul sinusului carotidian (bolnavă în vârstă de 59 de ani cu diagnosticul clinic de miocardită virală). Înregistrare continuă a derivaţiei V_1. Pe fondul unei fibrilaţii atriale, masajul sinusului carotidian determină instalarea unui ritm de evadare AV joncţională (N). Săgeţile cu vârful în sus indică conduceri intraventriculare aberante.*

Chinidina

Efecte electrofiziologice

(Roberts J şi colab., 1962; Rosen RM şi Hoffman BF, 1973; Josephson ME şi colab., 1974; Mason JW şi colab., 1977; Watanabe Y şi Dreifus LS, 1977)

Chinidina acţionează în mod direct ca un stabilizator de membrană (efect anestezic local), influenţând prin aceasta transportul ionic transmembranar. În mod predominant sunt inhibate canalele rapide pentru Na^+ care asigură transportul intracelular al acestui ion în faza zero a potenţialului de acţiune. În acelaşi timp, chinidina acţionează şi în mod indirect prin intermediul sistemului nervos autonom, având efecte anticolinergice (de tip atropinic) şi efecte simpatolitice prin blocarea receptorilor alfa-adrenergici. Însă vasodilataţia indusă ca urmare a blocării receptorilor alfa-adrenergici determină o creştere a activităţii simpatice aferente prin intermediul baroreceptorilor. Asupra potenţialului transmembranar chinidina determină următoarele efecte: (1) reducerea vitezei de creştere a fazei zero, (2) creşterea duratei potenţialului de acţiune (PA), (3) creşterea duratei perioadei refractare efective (PRE) şi (4) creşterea raportului PRE/PA (fig. 13.11).

De asemenea, chinidina scade automatismul celulelor pacemaker prin reducerea pantei depolarizării diastolice

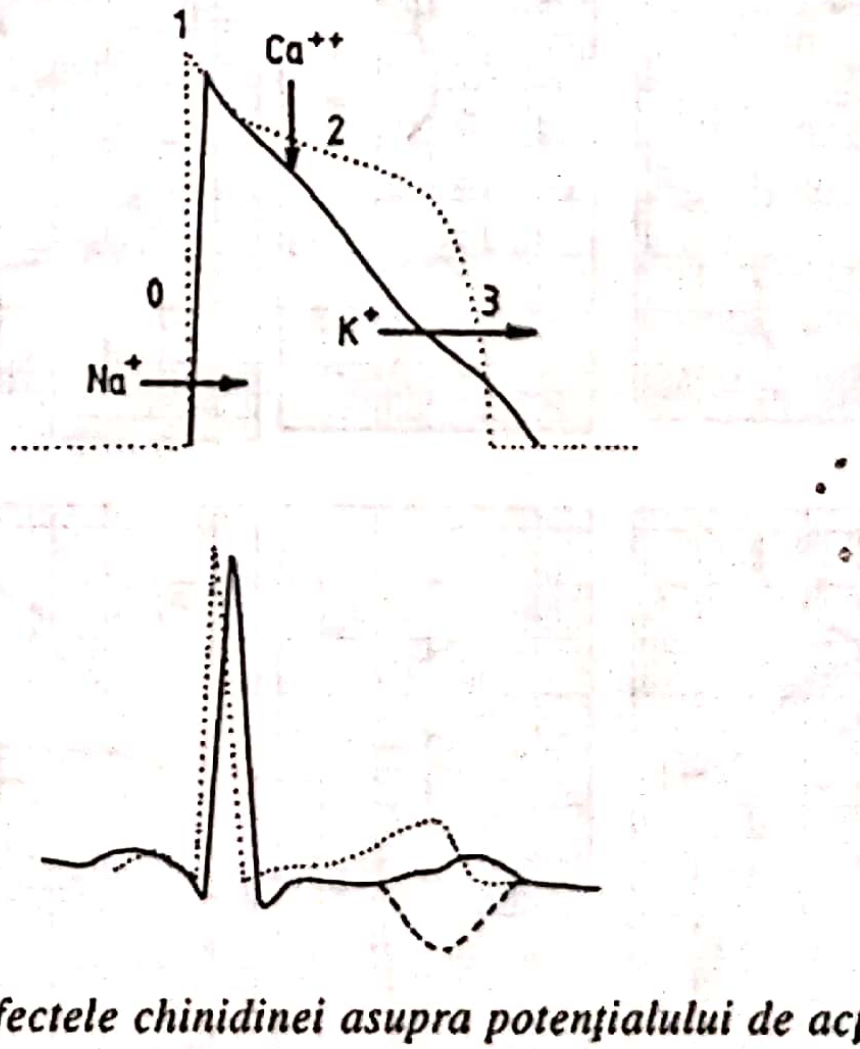

Fig. 13.11 : *Efectele chinidinei asupra potenţialului de acţiune al unei fibre ventriculare şi modificările electrocardiografice corespunzătoare. Linia punctată reprezintă configuraţia normală, iar liniile continuă şi întreruptă, două variante ale efectului chinidinic. Modificările principale constau din creşterea duratei potenţialului de acţiune, reducerea vitezei de creştere a fazei zero şi accelerarea pantei fazei 2, care se continuă, fără delimitare precisă, cu faza 3.*

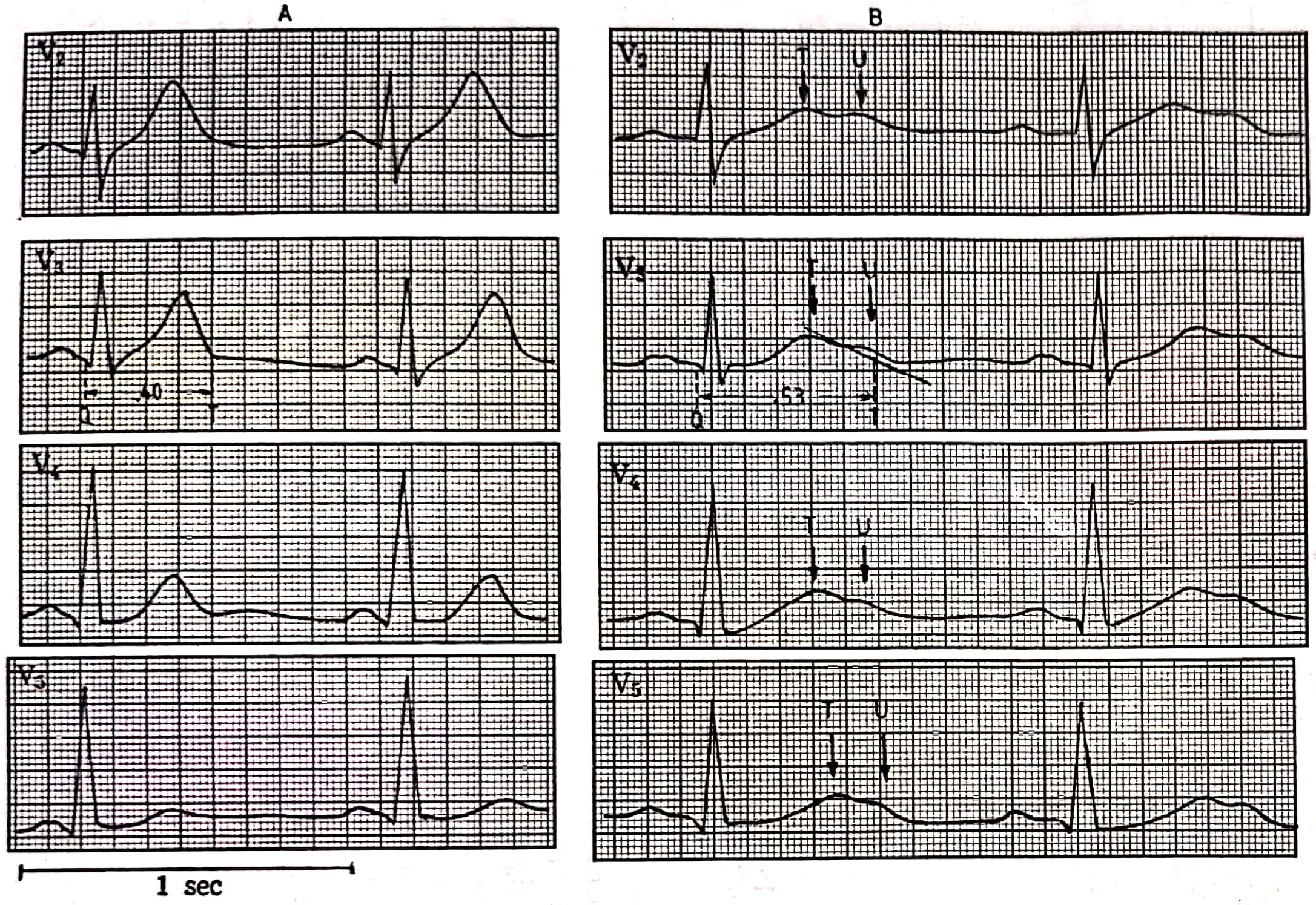

Fig. 13.12: *Efecte ale chinidinei asupra electrocardiogramei (bolnav în vârstă de 65 de ani cu diagnosticul clinic de angină pectorală stabilă şi fibrilaţie atrială paroxistică). A. Înainte de aplicarea tratamentului cu chinidină. B. La 3 zile după începerea tratamentului (0.20 g × 4 pe zi) se constată alungirea semnificativă a intervalului Q-T şi apariţia unei unde U foarte ample, suprapusă pe panta descendentă a undei T.*

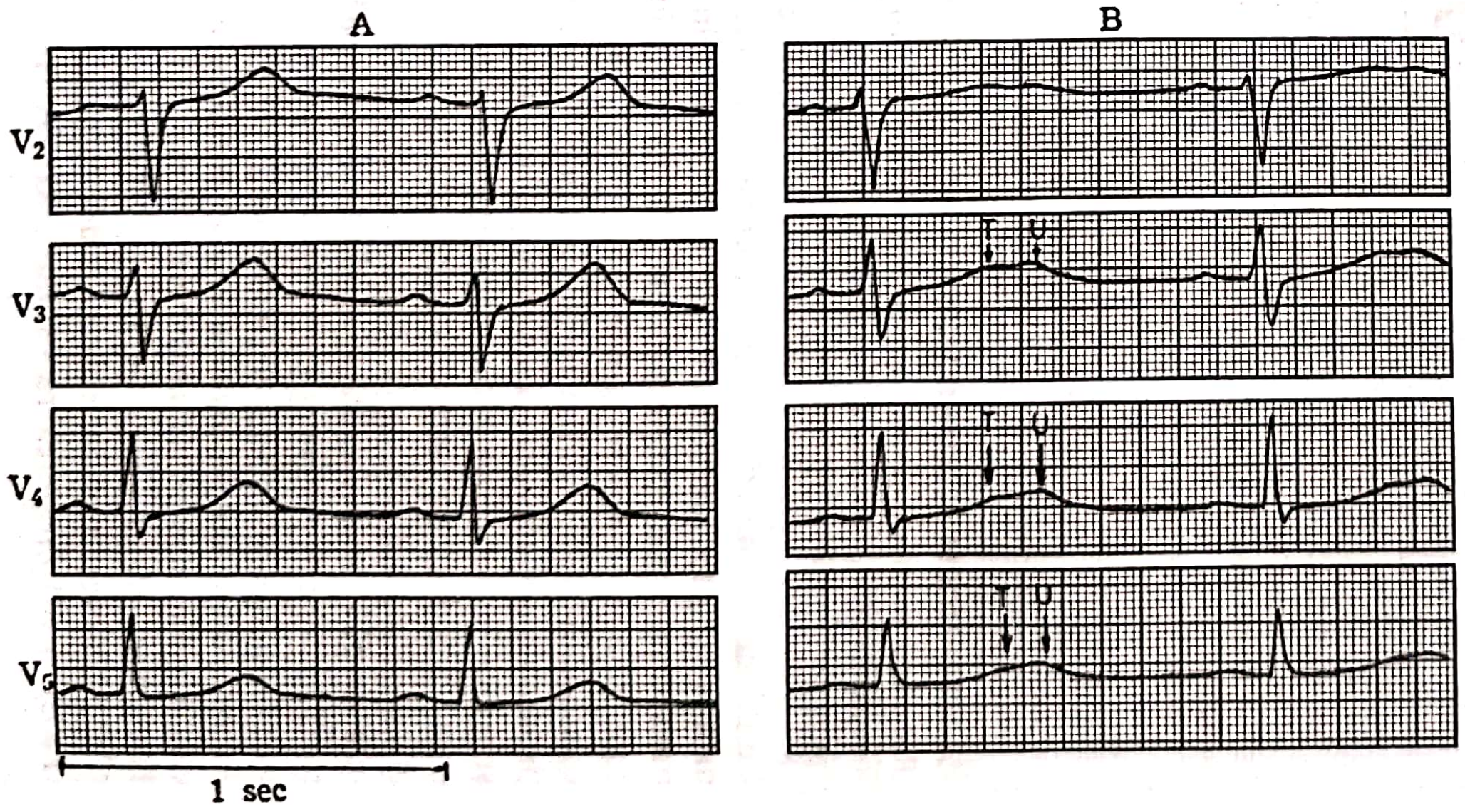

Fig. 13.13: *Efecte ale chinidinei asupra electrocardiogramei (bolnavă în vârstă de 54 de ani cu diagnosticul clinic de fibrilaţie atrială paroxistică). A. Înainte de aplicarea tratamentului cu chinidină. B. La 24 de ore după începerea tratamentului (0.20 g × 4 pe zi) se constată reducerea amplitudinii undelor T şi apariţia unor unde U ample care se suprapun parţial peste undele T. Intervalul Q-T nu poate fi măsurat cu suficientă acurateţe.*

spontane şi deplasarea spre zero a potenţialului-prag, şi poate suprima activitatea pacemakerilor spontani din fibrele Purkinje.

În doze terapeutice, chinidina nu are un efect direct semnificativ asupra nodului sinusal. Însă blocada colinergică şi creşterea eferentaţiei simpatice pot determina în unele cazuri accelerarea frecvenţei sinusale. În joncţiunea AV viteza de conducere este redusă prin efect direct, dar poate fi crescută prin efect anticolinergic şi simpatoadrenergic. La nivelul fibrelor atriale şi ventriculare de lucru, precum şi al sistemului Purkinje, chinidina deprimă automatismul, excitabilitatea şi conductibilitatea, iar perioada refractară efectivă este prelungită.

În doze mai mari sau toxice, chinidina deprimă automatismul sinusal determinând bradicardie sinusală sau oprire sinusală, dar uneori poate creşte automatismul producând tahicardie sinusală. Conducerile sinoatrială, atrioventriculară şi intraventriculară pot fi prelungite semnificativ. În mod paradoxal, automatismul fibrelor ventriculare poate creşte determinând apariţia aritmiilor ventriculare.

Efecte electrocardiografice

(Goldberg LI, 1974; Koster RW şi Wellens HJJ, 1976; Chou TC, 1979; Bigger JT jr, 1980; Opie LH, 1980)

Efecte terapeutice

1. Reducerea amplitudinii sau inversiunea undei T
2. Subdenivelarea segmentului ST
3. Creşterea amplitudinii undei U
4. Prelungirea intervalului Q-T_c
5. Lărgirea şi creşterea undei P

Efecte toxice

1. Lărgirea complexului QRS
2. Bloc AV de diferite grade
3. Aritmii ventriculare
4. Bradicardie sinusală majoră, bloc sinoatrial, oprire sinusală
5. Creşterea majoră a duratei intervalului Q-T_c

Cel mai adesea, prima modificare electrocardiografică indusă de chinidină constă în creşterea amplitudinii undei U, probabil ca urmare a accentuării gradului de disimilaritate a duratei potenţialului de acţiune între fibrele ventriculare şi fibrele Purkinje. Creşterea amplitudinii undei U se observă chiar la niveluri scăzute ale chinidinei plasmatice. Modificările ST, T şi U induse de chinidină sunt foarte asemănătoare cu cele constatate în hipokaliemie (fig. 13.12 şi 13.13).

Prelungirea intervalului Q-T este consecinţa creşterii duratei potenţialului de acţiune al fibrelor ventriculare. Gradul acestei prelungiri oferă unele indicaţii asupra intensităţii efectului chinidinic, însă nu reprezintă un criteriu prea valoros pentru conducerea tratamentului. În unele cazuri, alungirea intervalului Q-T este numai aparentă deoarece, ca urmare a includerii undei U, se măsoară în realitate intervalul Q-U. Bolnavii cu sindrom Q-T lung sau care răspund la chinidină printr-o prelungire majoră a intervalului Q-T prezintă un risc foarte crescut pentru aritmii ventriculare grave şi, în consecinţă, nu vor fi trataţi cu acest drog (fig. 13.14 şi 13.15).

În prezenţa ritmului sinusal, chinidina poate determina lărgirea şi crestarea undei P. Deşi această anomalie poate fi constatată şi după administrarea unor doze terapeutice, ea se observă mai des atunci când nivelul plasmatic al drogului este situat în domeniul valorilor toxice. La bolnavii cu fibrilaţie atrială cu unde „f" mari sau în flutterul atrial, chinidina determină lărgirea undelor de fibrilaţie sau flutter şi descreşterea frecvenţei atriale, chiar la niveluri plasmatice relativ joase. În aceste condiţii poate apărea o creştere dramatică a frecvenţei ventriculare, ca urmare a reducerii conducerilor ascunse ale impulsului atrial în joncţiunea AV.

Dozele mari de chinidină şi concentraţiile înalte determină lărgirea progresivă a complexului QRS. Această lărgire este difuză şi afectează întregul complex. În general, o lărgire cu peste 25% faţă de valoarea de control este interpretată ca un semn toxic şi impune întreruperea tratamentului.

Prelungirea intervalului P-R este considerată ca un efect toxic tardiv şi apare la concentraţii plasmatice înalte. La niveluri plasmatice terapeutice intervalul P-R se poate chiar scurta (efect anticolinergic).

În doze mari, chinidina poate determina declanşarea unor aritmii ventriculare grave ca urmare a apariţiei unui automatism anormal în fibrele Purkinje şi scăderii vitezei de conducere a excitaţiei, ceea ce favorizează mecanismul de reintrare: extrasistole ventriculare, tahicardie ventriculară, flutter ventricular şi fibrilaţie ventriculară cu moarte subită („sincopa chinidinică"). Uneori aceste aritmii ameninţătoare apar chiar la niveluri plasmatice „terapeutice" ale drogului. Tot în doze mari, chinidina poate determina scăderea automatismului sinusal şi apariţia blocului sinoatrial. Se instalează astfel o bradicardie majoră sau o oprire sinusală. Mai rar, chinidina poate induce apariţia unei tahicardii atriale.

Corelaţia cu nivelul plasmatic al chinidinei

(Sokolow M, 1956; Heissenbuttel RH şi Bigger JT jr, 1970; Cho YW, 1973; Iosephson ME şi colab., 1974; Woosley RL şi Shand DG, 1978)

În general, se acceptă ca niveluri terapeutice ale chinidinei concentraţii plasmatice de 1.5-3.0 μg/ml la sfârşitul intervalului de dozaj. Unii cercetători consideră însă ca niveluri terapeutice acceptabile, fără un risc major, concentraţii de 4-6 μg/ml. Sub nivelul de 3.0 μg/ml nu apar aproape niciodată efecte toxice. În schimb, concentraţii de 7.0 μg/ml sau mai mari se asociază cu o incidenţă crescută a efectelor toxice. Atunci când concentraţia serică depăşeşte 14 μg/ml, efectele toxice apar la 65% dintre bolnavi.

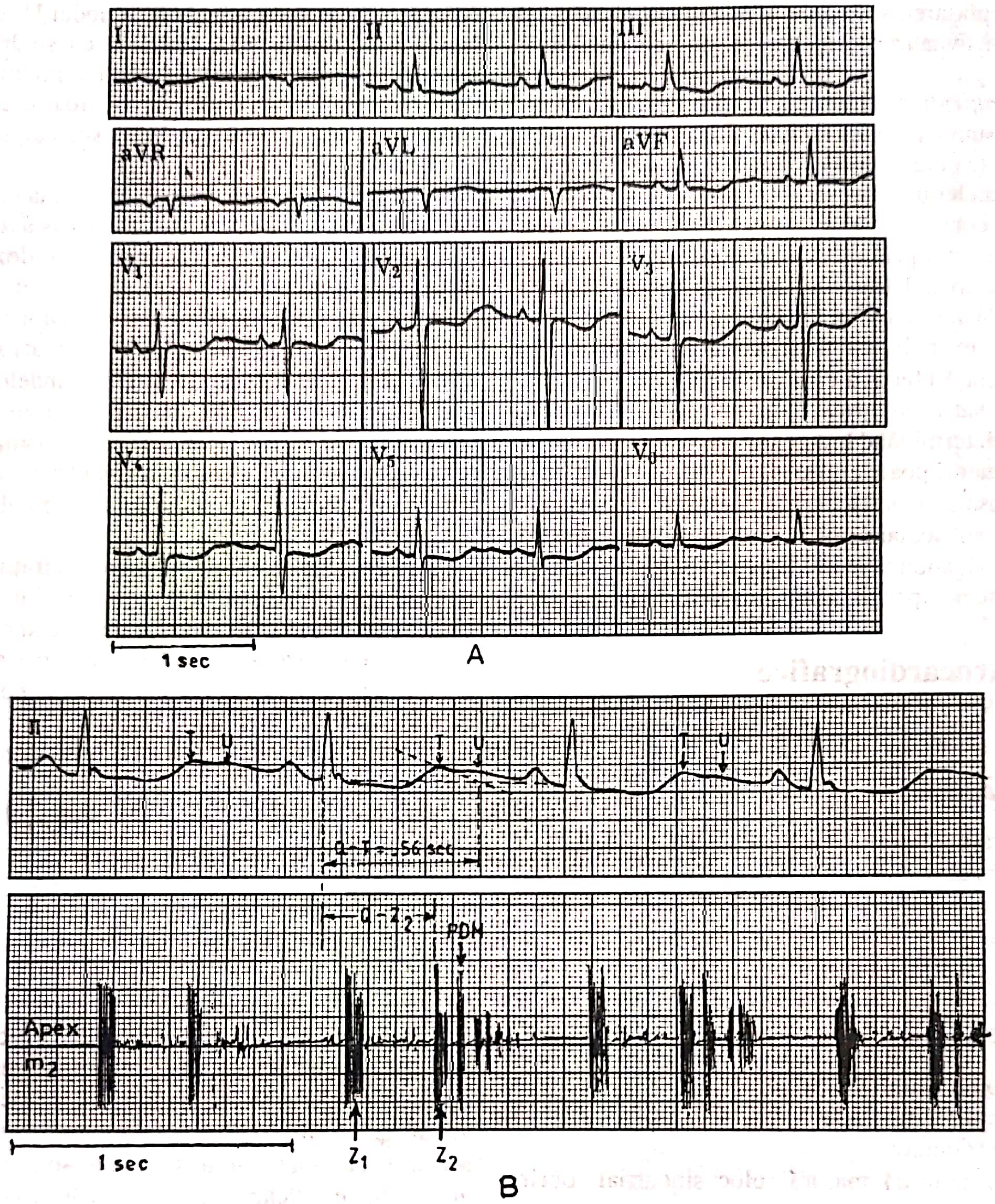

Fig. 13.14: *Efecte ale chinidinei asupra electrocardiogramei (bolnav în vârstă de 52 de ani cu diagnosticul clinic de stenoză mitrală, fibrilație atrială cronică. A. Aspectul electrocardiogramei după 3 zile de la conversia cu chinidină a fibrilației atriale în ritm sinusal. În cele 3 zile doza zilnică de chinidină a fost de 0.20 g × 4. Se observă : subdenivelarea segmentului ST și prezența unor unde U ample care se suprapun peste unda T. B. Înregistrarea sincronă a electrocardiogramei și fonocardiogramei, cu o viteză mai mare de derulare a hârtiei (50 mm/s). Determinarea intervalului Q-T prin trasarea unei tangente la ramul descendent al undei T indică o alungire a acestui interval : Q-T = 0.56 s (Q-T_c = 0.52 s). Sfârșitul undei T este situat la 0.06 secunde după zgomotul 2. Z_1 = zgomotul 1. Z_2 = zgomotul 2. PDM = pocnitură de deschidere a mitralei.*

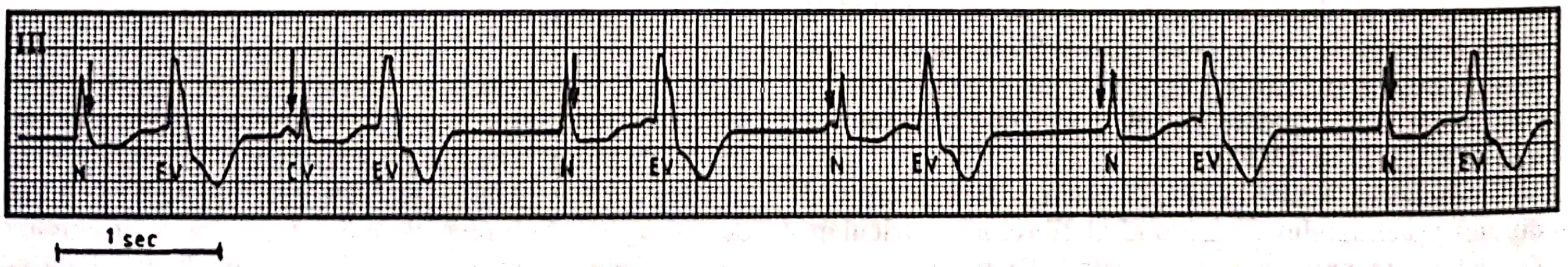

Fig. 13.15: *Aceeași bolnavă ca în fig. 13.14 (în ziua a 3-a de tratament cu chinidină) : disociație atrioventriculară incompletă prin evadări AV joncționale (N), condiționată de o bradicardie sinusală majoră (36/minut). Se observă, de asemenea, prezența unor extrasistole ventriculare (EV) sistematizate sub formă de bigeminism, care survin pe complexul T + U. CV = captură ventriculară. Săgețile marchează undele P.*

Chiar la concentrații plasmatice terapeutice (2-5 μg/ml), chinidina determină o ușoară lărgire a complexului QRS. Creșterea duratei QRS este concentrație-dependentă și poate fi utilă în monitorizarea tratamentului.

Prelungirea intervalului PR reprezintă un efect toxic tardiv, care apare la concentrații plasmatice înalte ale chinidinei serice, de regulă peste 10 μg/ml. Lărgirea și creșterea undei P poate apărea atât la concentrații terapeutice, dar mai adesea la cele toxice. Lărgirea undelor de fibrilație sau flutter atrial, asociată cu o scădere a frecvenței atriale, poate apărea chiar la niveluri plasmatice relativ joase (1.7-2.7 μg/ml).

Aritmiile ventriculare grave (tahicardia ventriculară, flutterul ventricular și fibrilația ventriculară) apar de cele mai multe ori la concentrații plasmatice înalte, însă în unele cazuri pot surveni la niveluri de 46 μg/ml.

Corelațiile dintre doza de chinidină administrată și efectele toxice au însă mai mult o valoare statistică, deoarece în cazurile individuale răspunsul este de multe ori imprevizibil. În acest sens sunt necesare următoarele mențiuni: (1) după o doză identică, administrată la indivizi diferiți, pot apărea deosebiri mari ale concentrației plasmatice și (2) concentrații plasmatice identice ale chinidinei pot determina modificări electrocardiografice foarte variabile de la individ la individ. În general, bolnavii cu leziuni cardiace severe sunt mai susceptibili pentru apariția efectelor toxice. Riscul apariției efectelor toxice scade în mod sensibil dacă în conducerea tratamentului sunt utilizate atât nivelul plasmatic al chinidinei, cât și electrocardiograma.

Procainamida

Efectele electrofiziologice directe ale procainamidei (Pronestyl) sunt asemănătoare cu cele produse de chinidină. Procainamida are însă o acțiune anticolinergică mult mai redusă și este lipsită de acțiunea blocantă beta-adrenergică. În doze terapeutice (nivel plasmatic 4-8 μg/ml) procainamida poate determina următoarele modificări electrocardiografice: (1) ușoară lărgire a undei P, (2) prelungire minimă a intervalului P-R, (3) creștere ușoară a duratei QRS proporțională cu nivelul plasmatic al drogului (fără a depăși valorile normale), (4) prelungirea intervalului Q-T_c, (5) reducerea amplitudinii și crestarea undelor T și (6) creșterea amplitudinii undelor U. *Efecte toxice*: lărgirea majoră a complexelor QRS, blocul AV de grad înalt, extrasistole ventriculare, tahicardie ventriculară, fibrilație ventriculară sau asistolă. Efectele toxice apar la doze mari și mai ales în cazul administrării intravenoase, care trebuie monitorizată electrocardiografic (Kayden HT și colab., 1957; Castellanos A și Salhanick L, 1967; Hoffman BF și colab., 1975).

Disopyramida

Fosfatul de disopyramidă (Norpace) este un drog antiaritmic cu efecte electrofiziologice similare cu ale chinidinei. Totuși, în doze terapeutice (concentrație plasmatică 2-4 μg/ml), modificările electrocardiografice sunt mai rare. La niveluri plasmatice toxice (> 9.0 μg/ml) apare lărgirea complexului QRS și prelungirea duratei intervalului Q-T_c (Befeler B și colab., 1975; Dreifus LS, 1975; Danilo P jr și Rosen MR, 1976).

Lidocaina

Efectele electrofiziologice principale ale lidocainei (concentrații plasmatice terapeutice = 2-5 μg/ml) constau în deprimarea automatismului fibrelor Purkinje și a excitabilității fibrelor miocardice ventriculare. De asemenea, lidocaina poate suprima activitatea pacemakerilor ectopici ventriculari. Viteza de conducere în miocardul atrial, nodul AV, miocardul ventricular și fibrele Purkinje nu este influențată în doze terapeutice. În condiții clinice, administrarea acestui drog nu se însoțește de modificări ale intervalelor și undelor electrocardiografice (Grossman JI și colab., 1969; Bekheit S și colab., 1973; Rosen MR și colab., 1975 b).

Aprindina

Aprindina este un agent antiaritmic cu proprietăți anestezice locale similare cu cele ale lidocainei. În doze terapeutice poate determina o ușoară lărgire a complexului QRS și prelungirea intervalelor A-H și H-V (Singh BN și colab., 1980).

Mexiletina

Mexiletina este un drog antiaritmic cu structură chimică și proprietăți electrofiziologice asemănătoare cu cele ale lidocainei. În concentrații plasmatice terapeutice (0.75-2.00 μg/ml) nu determină modificări electrocardiografice. La concentrații plasmatice mai mari pot apărea efecte toxice cardiace: bradicardie sinusală majoră, disociație AV, complexe QRS lărgite (Singh BN și colab., 1980).

Difenilhidantoina

Până la doza de 300 mg/zi, difenilhidantoina nu produce modificări electrocardiografice. Peste această doză și în prezența unor concentrații plasmatice terapeutice (10-20 μg/ml), drogul poate determina scurtarea intervalelor P-R și Q-T. În condițiile unor boli cardiace grave, administrarea intravenoasă a unor doze „terapeutice" poate determina: bradicardie, bloc AV, asistolă sau fibrilație ventriculară (Bernstein H și colab., 1965; Bigger JT și colab., 1968; Surawicz B și Lasseter KC, 1970).

Propranololul

Agent beta-blocant, propranololul manifestă şi o acţiune de tip chinidinic (stabilizator de membrană). Drogul deprimă automatismul sinusal şi al fibrelor Purkinje, şi prelungeşte timpul de conducere AV şi perioada refractară a nodului AV. În doze terapeutice administrate pe cale orală, propranololul scade automatismul sinusal şi produce uneori o scurtare a intervalului Q-T. La bolnavii cu fibrilaţie atrială sau flutter atrial determină scăderea frecvenţei ventriculare. În prezenţa unor leziuni preexistente ale sistemului de conducere AV, precum şi la bolnavii care primesc digitală, propranololul poate determina apariţia blocului AV de diferite grade.

Administrarea intravenoasă a drogului poate produce bloc AV, bloc sinoatrial, scurtarea intervalului Q-T_c şi creşterea amplitudinii undelor T (Epstein S şi Braunwald E, 1966; Schamroth L, 1966; Stern S şi Eisenberg S, 1969).

Propranololul poate determina apariţia rezultatelor fals negative în cazul probelor de efort efectuate la bolnavii cu cardiopatie ischemică (vezi capitolul 8). De asemenea, propranololul poate induce atenuare sau dispariţia alteraţiunilor ST-T de cauză „funcţională" (vezi capitolul 14).

Amiodarona

Derivat benzofuranic cu efect antagonist faţă de sistemul nervos simpatic, amiodarona prezintă atât o acţiune antianginoasă cât şi una antiaritmică. Administrarea acestui drog poate induce bradicardie şi prelungirea intervalelor P-R şi Q-T (Zipes DP şi Troup PJ, 1978; Singh BN şi colab., 1980).

Verapamilul

Drog cu proprietăţi anticalcice (inhibă influxul transmembranar de calciu), verapamilul poate produce în doze terapeutice prelungirea intervalelor P-R şi A-H, precum şi scăderea automatismului sinusal (Zipes DP şi Troup PJ, 1978; Singh BN şi colab., 1980).

Drogurile psihotrope

Fenotiazinele

Efectele electrofiziologice ale fenotiazinelor sunt similare cu cele produse de chinidină. Cel mai adesea apar următoarele modificări electrocardiografice: lărgirea, turtirea, crestarea sau inversiunea undei T, prelungirea intervalului Q-T_c şi unde U ample. Anomaliile de repolarizare apar mai frecvent la bolnavii care primesc tioridazin decât la cei care primesc clorpromazină sau trifluoperazină, şi sunt dependente de doză. În cazul tioridazinei, de regulă, modificările electrocardiografice nu apar dacă doza este mai mică de 100 mg/zi. La doze de 100-300 mg/zi incidenţa anomaliilor electrocardiografice este de 50%, iar la doze peste 300 mg/zi, de circa 75%. Efectele electrocardiografice apar după 1-2 zile de la începerea tratamentului şi devin maxime după 4-5 zile. La bolnavii care primesc doze mari pot apărea: tulburări de conducere intraventriculare, tahicardie supraventriculară, tahicardie ventriculară şi fibrilaţie ventriculară (Fowler NO şi colab., 1976; Chou TC, 1979).

Antidepresivele triciclice

Aceste droguri determină modificări electrocardiografice similare cu cele produse de fenotiazine şi apar la circa 20% dintre persoanele care primesc doze terapeutice. Cel mai adesea se constată: turtirea sau inversiunea undei T, subdenivelarea segmentului ST, prelungirea intervalului Q-T_c şi lărgirea uşoară a complexului QRS. În doze toxice pot apărea diverse aritmii cardiace: tahicardie sinusală, fibrilaţie atrială, tahicardie ventriculară, fibrilaţie ventriculară, bloc AV şi complexe foarte lărgite şi de aspect bizar (Fowler NO şi colab., 1976; Burckhardt D şi colab., 1978; Chou TC, 1979).

Bibliografie

Befeler B, Castellanos A, Wells DE: Electrophysiologic effects of the antiarrhytmic agent disopyramide phosphate. Am J Cardiol, 1975, 35: 282.

Bekheit S, Murtagh JG, Morton P, Fletcher E: Effect of lidocaine on conduction system of human heart. Brit Heart J, 1973, 35: 305.

Beller GA, Smith TW, Abelman WH, Haber E, Hood WB: Digitalis intoxication. A prospective clinical study with serum level correlations. N Engl J Med, 1971, 284: 989.

Bernstein H, Gold H, Lang TW: Sodium diphenylhydantoin in the treatment of recurrent cardiac arrhythmias. JAMA 1965, 191: 695.

Bigger JT, Schmidt DH, Kutt H: Relationship between the plasma level of diphenylhydantoin sodium and its cardiac antiarrhythmic effects. Circulation, 1968, 38: 363.

Bigger JT: Management of Arrhythmias. Heart Disease, sub red. Braunwald E. W.B. Saunders Company, Philadelphia-London-Toronto, 1980: 691-743.

Braunwald E, Zipes DG, Libby P (Edited by): Heart Disease. A Textbook of Cardiovascular Medicine, 6th Ed. W.B. Saunders Company, 2001.

Burckhardt D, Raeder E, Muller V: Cardiovascular effects of tricyclic and tetracyclic antidepressants. JAMA, 1978, 239: 213.

Castellanos A, Salhanick L: Electrocardiographic patterns of procaine amide toxicity. Am J Med Sci, 1967, 253: 52.

Cho YW: Quantitative correlation of plasma and myocardial quinidine concentrations with biochemical and electrocardiographic changes. Am Heart J, 1973, 85: 648.

Chou TC: Electrocardiography in Clinical Practice. Grune-Stratton, New Tork-San Francisco-London, 1979.

Chung EK: Principles of Cardiac Arrhythmias. Williams-Wilkins, Baltimore-London, 1977.

Danilo Pjr, Rosen MR: Cardiac effects of disopyramide. Am Heart J, 1976, 92: 532.

Dreifus LS: Electrophysiology of Norpace. Angiology, 1975, 26: 111.

Epstein SE, Braunwald E: Beta-adrenergic receptor blocking drugs. Mechanism of action and clinical applications. N Engl J Med, 1966, 275: 1175.

Fowler NO, McCall D, Chou TC: Electrocardiographic changes and cardiac arrhythmias in patients receiving psychotropic drugs. Am J Cardiol, 1976, 57: 225.

Gavrilescu St, Streian C, Cristodorescu R, Luca C, Drăgulescu I, Deutsch G: Digitalizarea în Practica Medicală. Ed. Facla, Timişoara, 1978.

Goldberg LI: Pharmacology of Cardiovascular Drugs (in The Heart, sub red. Hurst JW, Logue RB, Schlant RC şi Wenger NK. McGraw-Hill Book Company, New York, 1974: 1690-1725).

Grossman JI, Cooper JA, Frieden J: Cardiovascular effects of infusion of lidocaine on patients with heart disease. Am J Cardiol, 1969, 24: 191.

Haasis R: Digitalisglykoside und EKG. Perimed Fachbuch, Beiersdorf AG Hamburg, 1983.

Heissenbuttel RH, Bigger JTjr: The effect of oral quinidine on intraventricular conduction in man: correlations of plasma quinidine with changes in QRS duration. Am Heart J, 1970, 80: 453.

Hoffman BF, Rosen MR, Wit AL: Electrophysiology and pharmacology of cardiac arrhythmias. VII. Cardiac effects of quinidine and procaine amide. Am Heart J, 1975, 89: 904.

Hoffman BF, Singer DH: Effects of digitalis on electrical activity of cardiac fibers. Progr Cardiovasc Dis, 1964, 7: 226.

Horan LG, Flowers NC: Electrocardiography and Vectorcardiography. Heart Disease, sub red. Braunwald E. W.B. Saunders Company, Philadelphia-London-Toronto, 1980: 198-252.

Irons GV, Orgain ES: Digitalis-induced arrhythmias and their management. Progr Cardiovasc Dis, 1966, 8: 539.

Josephson ME, Seides SF, Battsford WP, Weisfogel GM, Akhtar M, Caracta AR, Lau SH, Damato AN: The electrophysiological effects of intramuscular quinidine on atrioventricular conducting system in man. Am Heart J, 1974, 87: 55.

Kayden HT, Brodie BB, Steele JM: Procaine amide: A review. Circulation, 1957, 15: 118.

Koch-Weser J: Mechanism of digitalis action on the heart. N Engl J Med, 1967, 277: 188.

Koster RW, Wellens HJJ: Quinidine induced ventricular flutter and fibrillation without digitalis therapy. Am J Cardiol, 1976, 38: 519.

Langer GA: Effects of digitalis on myocardial ionic exchange. Circulation, 1972, 46: 180.

Lown B, Hagemeijer F, Barr L, Klein M: Détermination clinique et expérimentale du degré de la digitalisation. Coeur Méd Int, 1972, 11: 625.

MacFarlane PW, Lawrie TDV (Eds.): Comprehensive Electrocardiography: Theory and Practice in Health and Disease. New York, Pergamon, 1989.

Mason JW, Winkle RA, Rider AK, Stinson EB, Harrison DC: The electrophysiologic effects of quinidine in the transplanted human heart. J Clin Invest, 1977, 59: 481.

Opie LH: Drugs and the Heart. The Lancet, London, 1980.

Resnekov L: Prevalence, diagnosis and treatment of digitalis induced dysrhythmias (in Symposium on Cardiac Arrhythmias, Elsinore, Denmark, 1970, sub red. Sandøe E, Flensted-Jensen E, Olesen KH. AB Astra, Söndertälje, Sweden, 1970: 576-600).

Roberts J, Stadter RP, Cairoli V, Modell W: Relationship between adrenergic activity and cardiac actions of quinidine. Circ Res, 1962, 11: 758.

Rosen MR, Gelband H, Hoffman BF: Correlation between effects of ouabain on the canine electrocardiogram and transmembrane potentials of isolated Purkinje fibers. Circulation, 1973, 47: 65.

Rosen MR, Hoffman BF, Witt AL: Electrophysiology and pharmacology of cardiac arrhythmias. V. Cardiac antiarrhythmic effects of lidocaine. Am Heart J, 1975, 89: 526 (b).

Rosen MR, Hoffman BF: Mechanisms of action of antiarrhythmic drugs. Circ Res, 1975, 32: 1.

Rosen MR, Witt AL, Hoffman BF: Electrophysiology and pharmacology of cardiac arrhythmias. IV. Cardiac antiarrhythmic and toxic effects of digitalis. Am Heart J, 1975, 89: 391 (a).

Schamroth L: Immediate effects of intravenous propranolol on various cardiac arrhythmias. Am J Cardiol, 1966, 18: 438.

Shabetai R, Surawicz B, Hammil W: Monophasic action potential in man. Circulation, 1968, 38: 341.

Singh BN, Collett JT, Chew YC: New perspective in the pharmacologic therapy of cardiac arrhythmias. Progr Cardiovasc Dis, 1980, 22: 243.

Smith PW, Haber E: Digoxin intoxication: the relationship of clinical presentation to serum digoxin concentration. J Clin Invest, 1970, 49: 2377.

Smith TW: Digitalis. Clinical Cardiovascular Physiology, sub red. Levine HJ. Grune-Stratton, New York-San Francisco-London, 1976: 333-366.

Sokolow M: Some quantitative aspects of treatment with quinidine. Ann Intern Med, 1956, 45: 582.

Sten S, Eisenberg S: The effect of propranolol (Inderal) on the electrocardiogram of normal subjects. Am Heart J, 1969, 77: 192.

Surawicz B, Lasseter KC: Effect of drugs on the electrocardiogram. Progr Cardiovasc Dis, 1970, 13: 26.

Surawicz B, Knilans TK: Chou's Electrocardiography in Clinical Practice. W.B. Saunders Company, 2001.

Topol EJ (Editor): Comprehensive Cardiovascular Medicine. Lippincott-Raven Publishers, Philadelphia, New York, 1998.

Wagner GS: Marriott's Practical Electrocardiography. Tenth Edition, Lippincott Williams & Wilkins, 2001.

Watanabe Y, Dreifus LS: Cardiac arrhythmias. Electrophysiologic Basis for Clinical. Interpretation. Grune-Stratton, New York-San Francisco-London, 1977.

Wit AL, Rosen MR, Hoffman BF: Electrophysiology and pharmacology of cardiac arrhythmias. II. Relationship of normal and abnormal electrical activity of cardiac fibers to genesis of arrhythmias. A. Automaticity. Am Heart J, 1974, 88: 515.

Woosley RL, Shand DG: Pharmacokinetics of antiarrhythmic drugs. Am J Cardiol, 1978, 41: 986.

Zipes DP, Troup PJ: New antiarrhythmic agents: amiodarone, aprindine, disopyramide, ethmozin, mexiletine, tocainide, verapamil. Am J Cardiol, 1978, 41: 1005.

CAPITOLUL 14

Electrocardiograma în diverse alte condiţii normale şi patologice

Modificări ST-T nespecifice

Se înţelege prin modificări ST-T „nespecifice" prezenţa unor anomalii de repolarizare ventriculară a căror etiologie nu este aparentă celui care interpretează electrocardiograma. Însă de cele mai multe ori examenul clinic asociat cu alte explorări permite precizarea semnificaţiei clinice a acestor modificări. Redăm mai jos principalele circumstanţe în care putem fi confruntaţi cu asemenea modificări ST-T nespecifice (Surawicz B, 1972; Chou TC, 1979; Marcu C, 1982):

1. Cardiopatia ischemică, fără modificări caracteristice de repolarizare ventriculară (absenţa undelor T tipice, negative şi simetrice).
2. Hipertrofia ventriculară stângă sau dreaptă la care sunt prezente anomaliile de repolarizare ventriculară, dar lipsesc criteriile de voltaj.
3. Embolia pulmonară (interpretarea corectă a modificărilor ST-T necesită înregistrări electrocardiografice seriate şi corelaţia cu datele clinice).
4. Pericardita acută sau cronică (modificări ST-T difuze).
5. Cardiomiopatiile primitive sau secundare (uneori unica anomalie electrocardiografică este reprezentată prin modificări ST-T).
6. Modificări ST-T induse de droguri sau tulburări electrolitice (în absenţa datelor clinice, interpretarea acestora este deseori dificilă).
7. Anomaliile ST-T din prolapsul de valvă mitrală apar ca „nespecifice" în absenţa examenului fizic.
8. Inversiunea undei T după stimularea electrică ventriculară.
9. Boli ale sistemului nervos central.
10. Boli endocrine (feocromocitom, boală Addison, hipotiroidism).
11. Reflexe viscerale din cursul proceselor abdominale acute (boli ale veziculei biliare, pancreatită acută etc.).
12. Stări de tensiune nervoasă şi stres.
13. Variante ale electrocardiogramei normale.

Interpretarea semnificaţiei anomaliilor ST-T „nespecifice" este foarte dificilă în mod deosebit la persoanele asimptomatice care nu prezintă evidenţa clinică a unei cardiopatii organice. În multe cazuri, mai ales la persoanele tinere, aceste anomalii ale repolarizării au un caracter benign şi sunt desemnate cu termenul de modificări ST-T „funcţionale". Interpretarea incorectă a acestora creează riscul unei cardiopatii iatrogene. Redăm mai jos câteva dintre condiţiile care pledează pentru caracterul „benign" sau „funcţional" al modificărilor ST-T.

Varianta normală

Inversiunea undei T în derivaţiile precordiale drepte, şi mai rar în cele mijlocii, poate apărea ca o variantă normală la persoanele adulte (tipul juvenil persistent). Acest aspect se constată mai ales la femeile tinere, la care unda T poate fi negativă în V_1,V_2 (V_3). La bărbaţii tineri normali, mai ales la sportivii de performanţă, inversiunea undei T din derivaţiile precordiale se poate asocia cu supradenivelarea segmentului ST simulând o ischemie sau o leziune miocardică (Goldman MJ, 1960; Hanne Paparo N şi colab., 1971 şi 1976; Lichtman J şi colab., 1973). Modificările de repolarizare ventriculară pot dispărea prin efort (fig. 14.1 şi 14.2) sau după administrare de clorură de potasiu.

Hiperventilaţia

Hiperventilaţia (10-60 secunde) poate determina inversiunea undei T la persoanele normale într-o proporţie de 10-70% (fig. 14.3). Cu cât durata hiperventilaţiei este mai lungă şi numărul de derivaţii electrocardiografice monitorizate mai mare, cu atât creşte incidenţa inversiunii undei T. Dintre factorii propuşi pentru explicarea inversiunii undei T în cursul manevrei de hiperventilaţie menţionăm: alcaloza respiratorie, modificarea concentraţiei potasiului extracelular şi scurtarea asincronă a repolarizării miocardului ventricular prin stimulare simpatică (Wasserburger RH şi colab., 1956; Moll A şi Hamacher F, 1965; Kemp GL şi Ellestad MH, 1968; Biberman L şi colab., 1971).

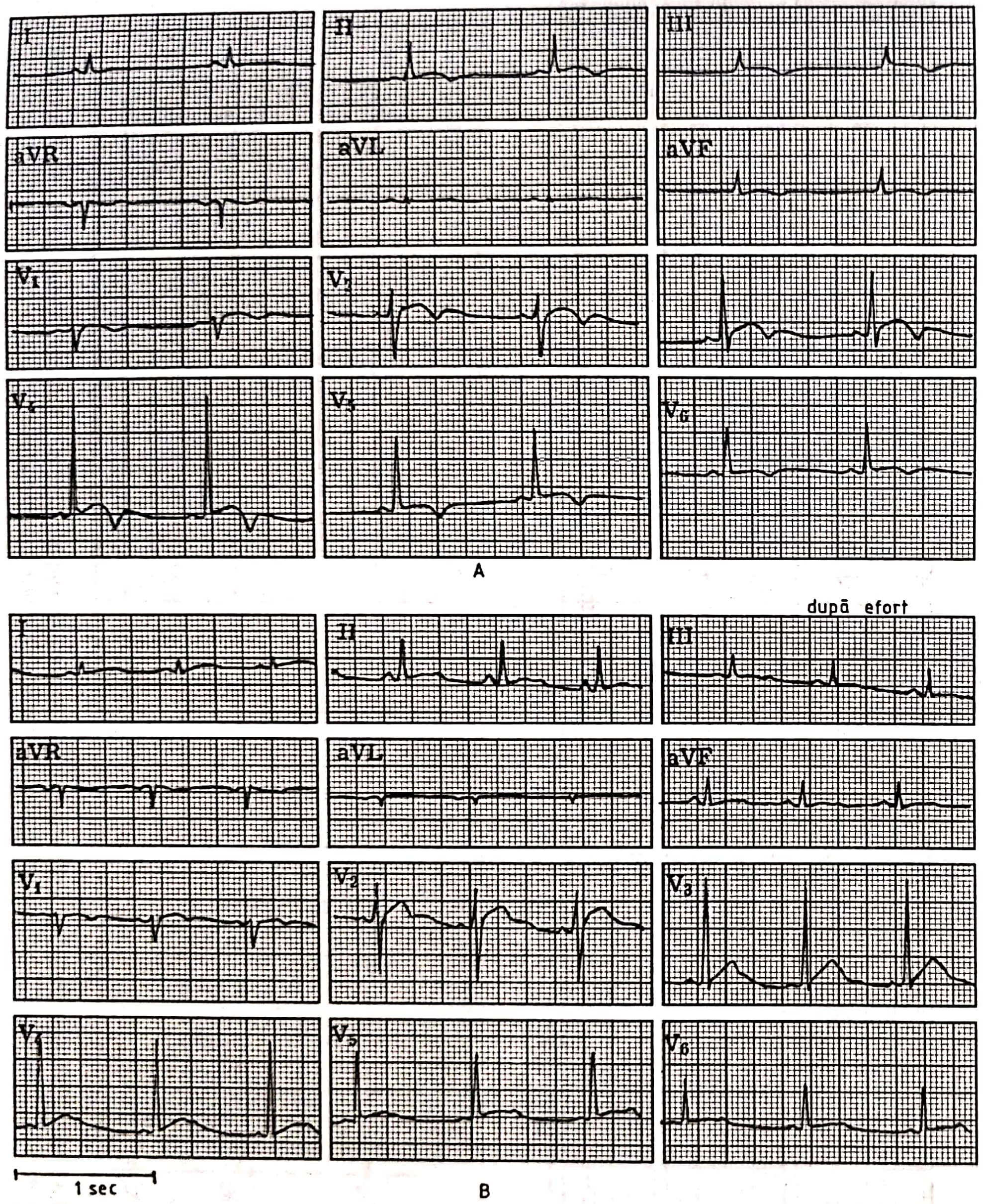
I
II
III
aVR
aVL
aVF
V1
V2
V4
V5
V6
A
după efort
I
II
III
aVR
aVL
aVF
V1
V2
V3
V4
V5
V6
1 sec
B

Fig. 14.1 : *A. Modificări ST-T nespecifice la un bărbat în vârstă de 27 de ani, clinic normal. B. Normalizarea traseului electrocardiografic după efort (apare o undă U amplă sumată cu unda T).*

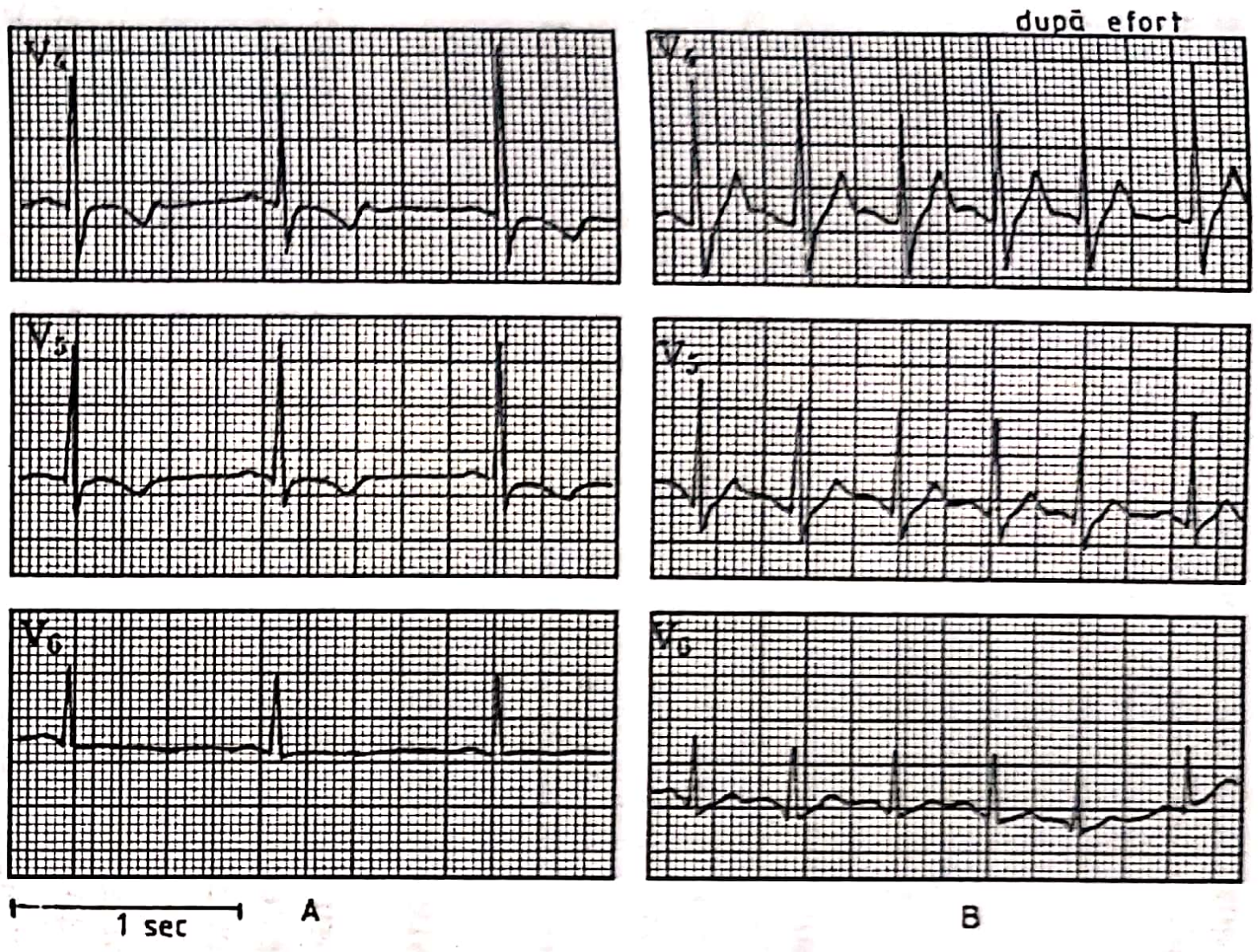
V4
V5
V6
1 sec
A
după efort
V4
V5
V6
B

Fig. 14.2 : *A. Modificări nespecifice ale undei T la un sportiv de performanţă în vârstă de 29 de ani, clinic normal. B. Normalizarea traseului electrocardiografic după efort.*

Modificări ortostatice

Inversiunea undei T în ortostatism poate apărea la persoanele normale cu o incidență de 3-23%, mai ales în derivațiile inferioare. Mecanismul pare a consta din creșterea descărcării simpatoadrenergice în poziție ortostatică (Lepeschkin E și Surawicz B, 1958; Kemp G și Ellestad MH, 1968). Administrarea propranololului determină atenuarea sau dispariția modificărilor electrocardiografice ortostatice (Nordenfelt O, 1965).

Modificări postprandiale ale undei T

Turtirea sau inversiunea undei T cu apariție postprandială pare a reprezenta cea mai frecventă modificare pe electrocardiograma de repaus la persoanele normale. Circa 50% dintre indivizii normali cu modificări nespecifice ale undei T prezintă o electrocardiogramă normală dacă traseul este efectuat în condiții de post (Sears GA și Manning GW, 1956; Hiss RG și colab., 1960).

Pentru diferențierea modificărilor funcționale ale undei T de cele organice au fost propuse unele probe fiziologice și teste farmacodinamice. În general, anomaliile undei T de cauză funcțională sunt mai labile și răspund la unele manevre fiziologice. De multe ori anomaliile undei T pot dispărea la examene succesive. Dimpotrivă, anomaliile undei T din cardiopatiile organice sunt mult mai stabile și, în general, rămân neinfluențate.

Probe fiziologice

Postul (cel puțin 12 ore înainte de efectuarea electrocardiogramei), inspirația profundă și efortul pot normaliza unda T la majoritatea persoanelor normale, în timp ce hiperventilația determină uneori inversiunea acestei unde (Sleeper JC și Orgain ES, 1963; Freteur JP și colab., 1970; Rotman M și colab.,1972) – fig 14.1, 14.2 și 14.3.

Teste farmacodinamice

Pentru diferențierea anomaliilor „funcționale" ale undei T de cele organice au fost propuse testul cu propranolol și testul cu potasiu.

Testul cu propranolol constă în efectuarea electrocardiogramei înainte și după o oră de la administrarea per os a 40-60 mg propranolol. La persoanele clinic normale, propranololul determină atenuarea sau dispariția anomaliilor

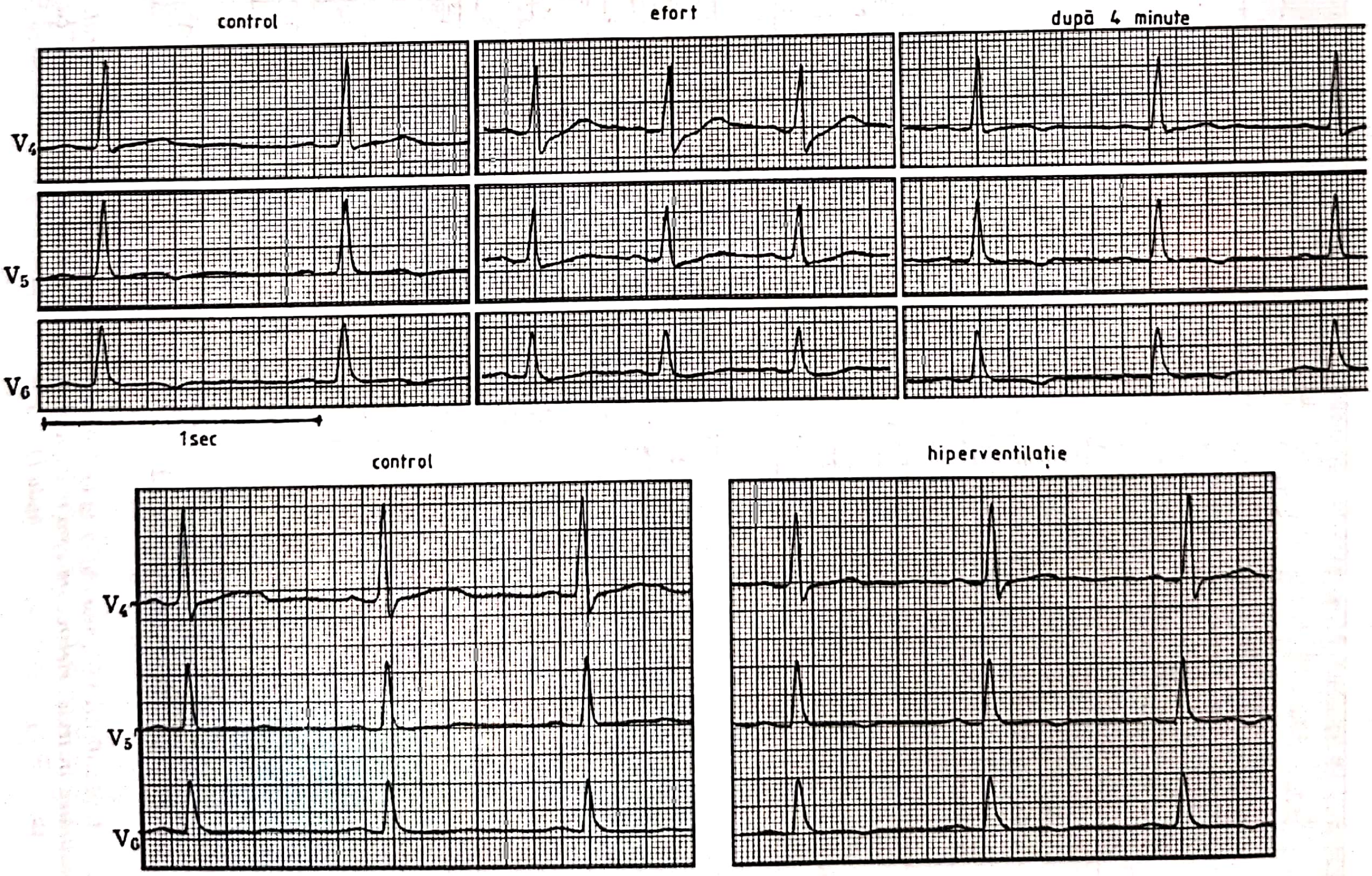

Fig. 14.3 : *Modificări nespecifice ale undei T la un bărbat clinic normal în vârstă de 24 de ani. Anomaliile undei T se atenuează prin efort și sunt reinduse prin hiperventilație.*

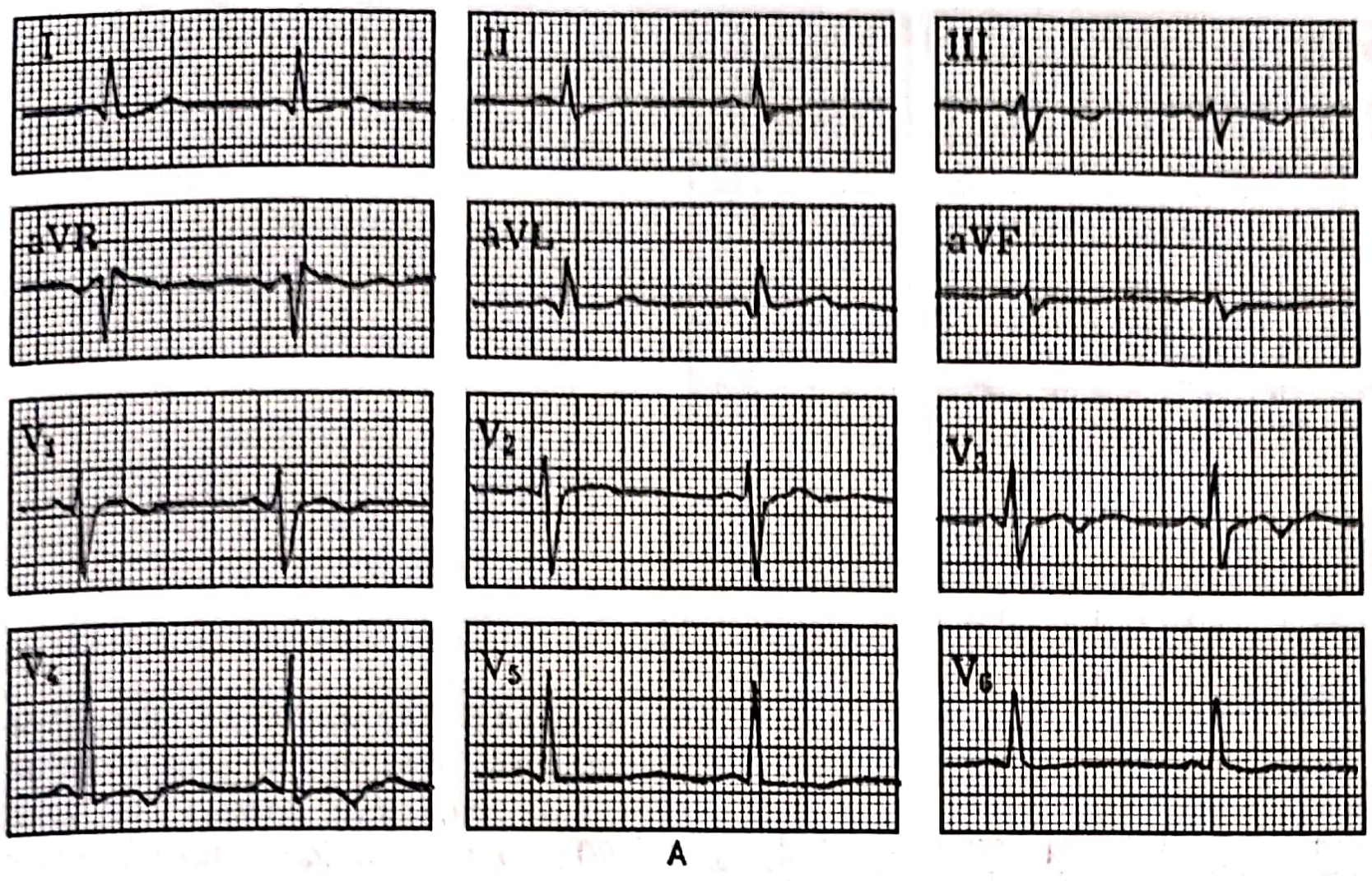

o oră după 60 mg. propranolol

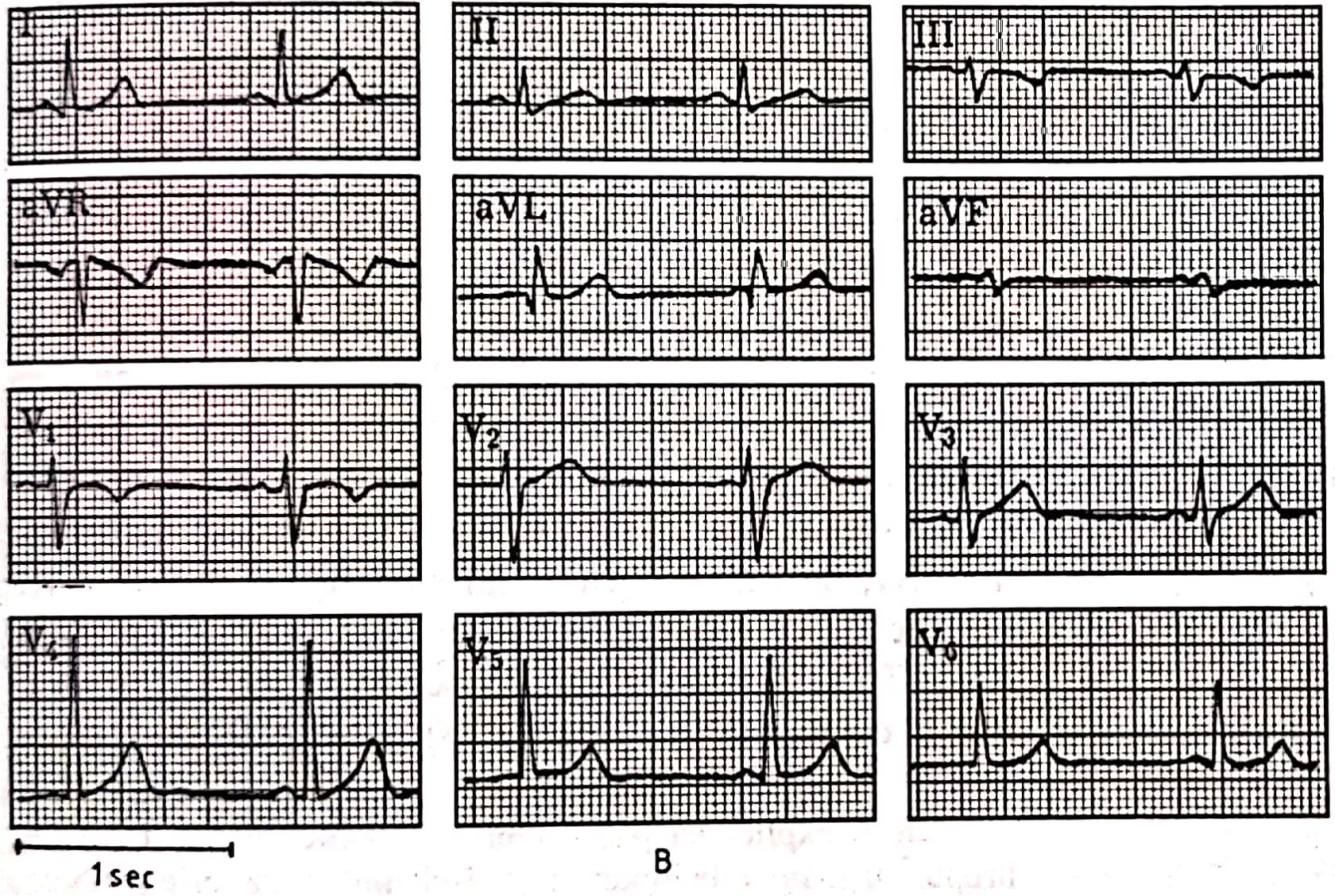

Fig. 14.4: *A. Modificări nespecifice ale undei T la o femeie în vârstă de 30 de ani, clinic normală. B. După o oră de la administrarea per os a 60 mg propranolol: normalizarea traseului electrocardiografic.*

undei T în aproape 70% din cazuri (Moll A şi Hamacher F, 1970; Marcu C, 1982) – fig. 14.4.

Testul cu potasiu constă în efectuarea electrocardiogramei înainte şi după 90 de minute de la administrarea per os a 7-8 g clorură de potasiu. Potasiul normalizează modificările „funcţionale" ale undei T în majoritatea cazurilor şi nu le influenţează (sau accentuează) pe cele de cauză organică (Wasserburger RH şi colab., 1956; Boyadjian N şi colab., 1958; Enescu I şi colab., 1964; Schneider RG şi Lyon AF, 1969) – fig. 14.5.

Atât testul cu propranolol, cât şi cel cu potasiu nu au încă o valoare decisivă, deoarece sunt grevate de rezultate fals pozitive sau fals negative. În corelaţie cu datele clinice şi probele de efort, aceste teste pot aduce totuşi informaţii utile (Marcu C, 1982).

Prolapsul de valvă mitrală

Prolapsul de valvă mitrală sau sindromul Barlow (1963-1968) include ca elemente definitorii un clic mezosistolic şi un suflu telesistolic percepute la apex. A fost sugerat şi termenul „sindrom ascultatoriu-electrocardiografic", dată fiind asocierea frecventă cu anomalii electrocardiografice: alteraţiuni ST-T şi aritmii (Humphries JO şi McKusick VA, 1962).

Prolapsul afectează de cele mai multe ori valva posterioară sau simultan ambele valve ale mitralei, şi mult mai rar este localizat exclusiv la nivelul valvei anterioare. Anomalia se constată mult mai frecvent la femei, unele statistici raportând o incidenţă de 6-10% la femeile clinic normale (Markiewicz W şi colab., 1976; Procacci PM şi colab., 1976). În formele primare (familiale şi nefamiliale), modificarea histologică caracteristică constă în degenerescenţa mixomatoasă a valvelor. S-a emis şi ipoteza unei cardiomiopatii primitive cu tulburări localizate ale cineticii ventriculare şi modificări degenerative secundare ale aparatului valvular, ca urmare a stresului mecanic. Au fost

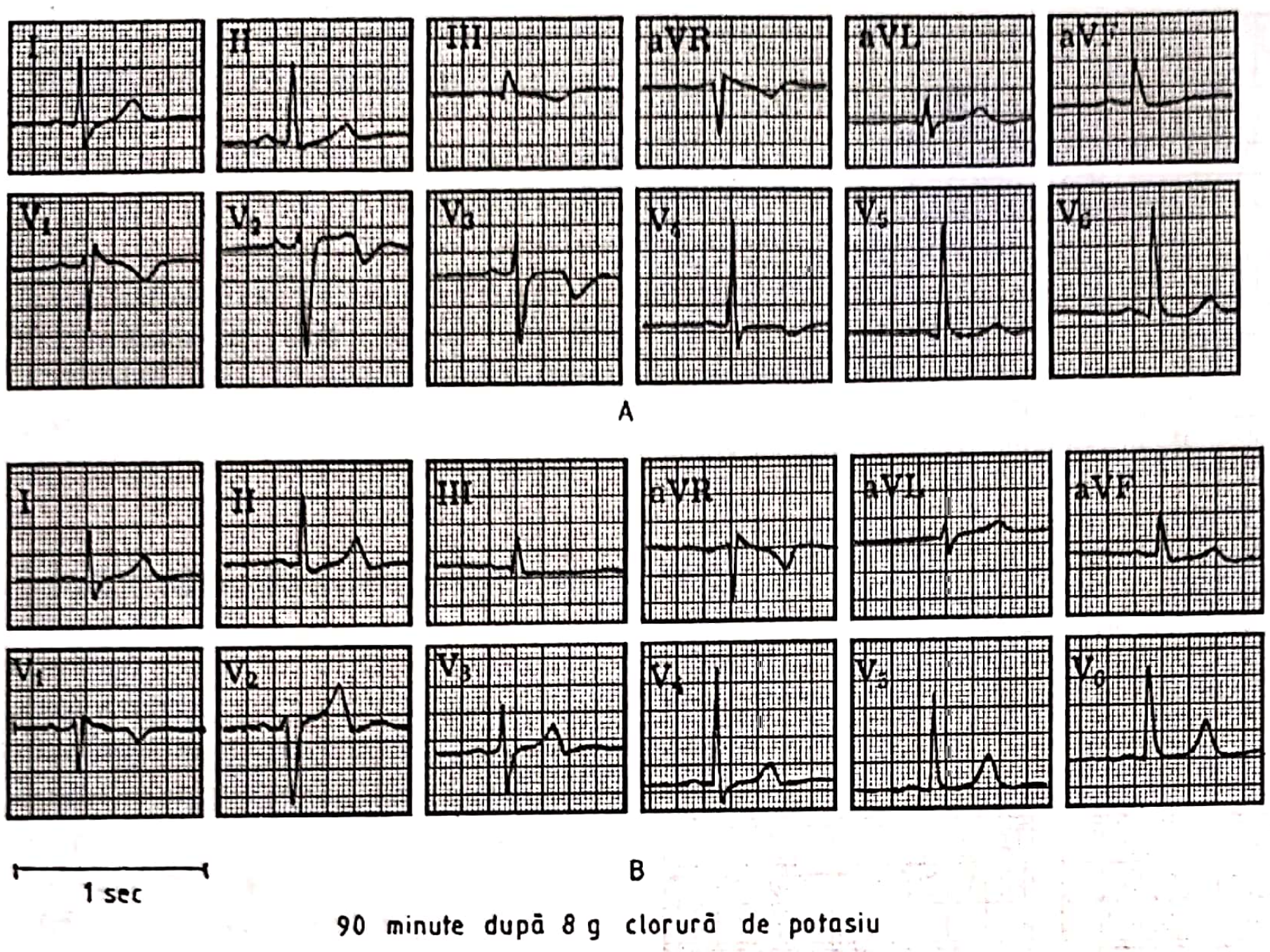

Fig. 14.5: *A. Modificări nespecifice ale undei T la un bărbat în vârstă de 33 de ani, clinic normal. B. După 90 de minute de la administrarea per os a 8 g clorură de potasiu: normalizarea traseului electrocardiografic.*

descrise cazuri asociate cu sindromul Marfan sau defectul septal atrial. Formele secundare pot apărea în cardiomiopatia congestivă sau hipertrofică, endocardita bacteriană subacută, cardiopatia ischemică şi traumatismele toracice (Pocock WA şi Barlow JB, 1971; Gullota SJ şi colab., 1974; Leachman RD şi colab., 1976; Massie B şi colab., 1976).

Aspecte electrocardiografice

1. Morfologia complexului ventricular
   - anomalii ST-T
   - unde U ample
   - prelungirea intervalului Q-T
   - unde Q patologice
   - sindrom de preexcitaţie
2. Aritmii
   - extrasistole atriale şi tahicardie atrială
   - fibrilaţie atrială
   - extrasistole ventriculare şi tahicardie ventriculară
   - disfuncţia nodului sinusal (bradicardie sinusală, oprire sinusală, bloc sinoatrial)
   - blocuri AV

Morfologia complexului ventricular

Cele mai frecvente modificări morfologice constau din turtirea sau inversiunea undei T (în circa 40% din cazuri), asociată sau nu cu subdenivelarea segmentului ST şi interpretate în mod eronat ca expresia unei ischemii miocardice. Cel mai adesea, anomaliile ST-T se constată în derivaţiile II, III şi aVF. Însă inversiunea undei T poate apărea şi în derivaţiile precordiale stângi sau exclusiv în derivaţiile precordiale stângi. Inversiunea undei T în derivaţiile precordiale drepte se asociază adesea cu prolapsul ambelor valve ale mitralei. Caracteristică este variaţia spontană a morfologiei undelor T, care în mod tranzitor pot deveni normale. Dimpotrivă, inhalarea nitritului de amil determină inversiunea undelor T sau accentuează negativitatea acestora. În peste 50% din cazuri, probele de efort determină un răspuns „pozitiv" manifestat prin subdenivelarea de tip orizontal sau descendent a segmentului ST, deşi arteriograma nu evidenţiază leziuni coronariene de tip obstructiv: teste fals pozitive (Jeresaty RM, 1973; Barlow JB şi Pocock WA, 1975; Procacci RM şi colab., 1976; Engel PJ şi colab., 1978).

Pentru explicarea patogeniei anomaliilor undei T au fost propuse următoarele ipoteze: (1) ischemie tranzitorie şi fibroză consecutivă a muşchiului papilar şi miocardului adiacent, ca urmare a tracţiunii produse de cordajele inserate pe valva balonizată (Barlow JB şi Pocock WA, 1975), (2) prelungirea stării de contracţie a pilierului, cu tulburări de repolarizare consecutive (Jeresaty RM, 1973), (3) miocardopatie localizată în zona subiacentă a muşchiului papilar posterior (Mason JW şi colab., 1978) şi (4) distorsiune a arterei circumflexe stângi prin tracţiune pe inelul mitral (Pocock WA şi Barlow JB, 1971). Nici una dintre aceste ipoteze nu a putut fi confirmată cu certitudine. De altfel, nu există o corelaţie între severitatea prolapsului şi întinderea anomaliilor electrocardiografice.

Prezenţa unor unde U ample (mai ales în derivaţiile precordiale drepte) şi prelungirea intervalului Q-T, deşi descrise la unii bolnavi cu prolaps de valvă mitrală, nu par a avea o incidenţă prea mare (Jeresaty RM, 1973; Bekheit S şi Ali A, 1978). Unii cercetători raportează prelungirea intervalului Q-T cu o incidenţă de 7.5-25% (Malcolm AD şi colab., 1976; Swartz HM, 1977).

În cazuri mai rare pot apărea unde Q patologice sugestive pentru diagnosticul de infarct miocardic transmural,

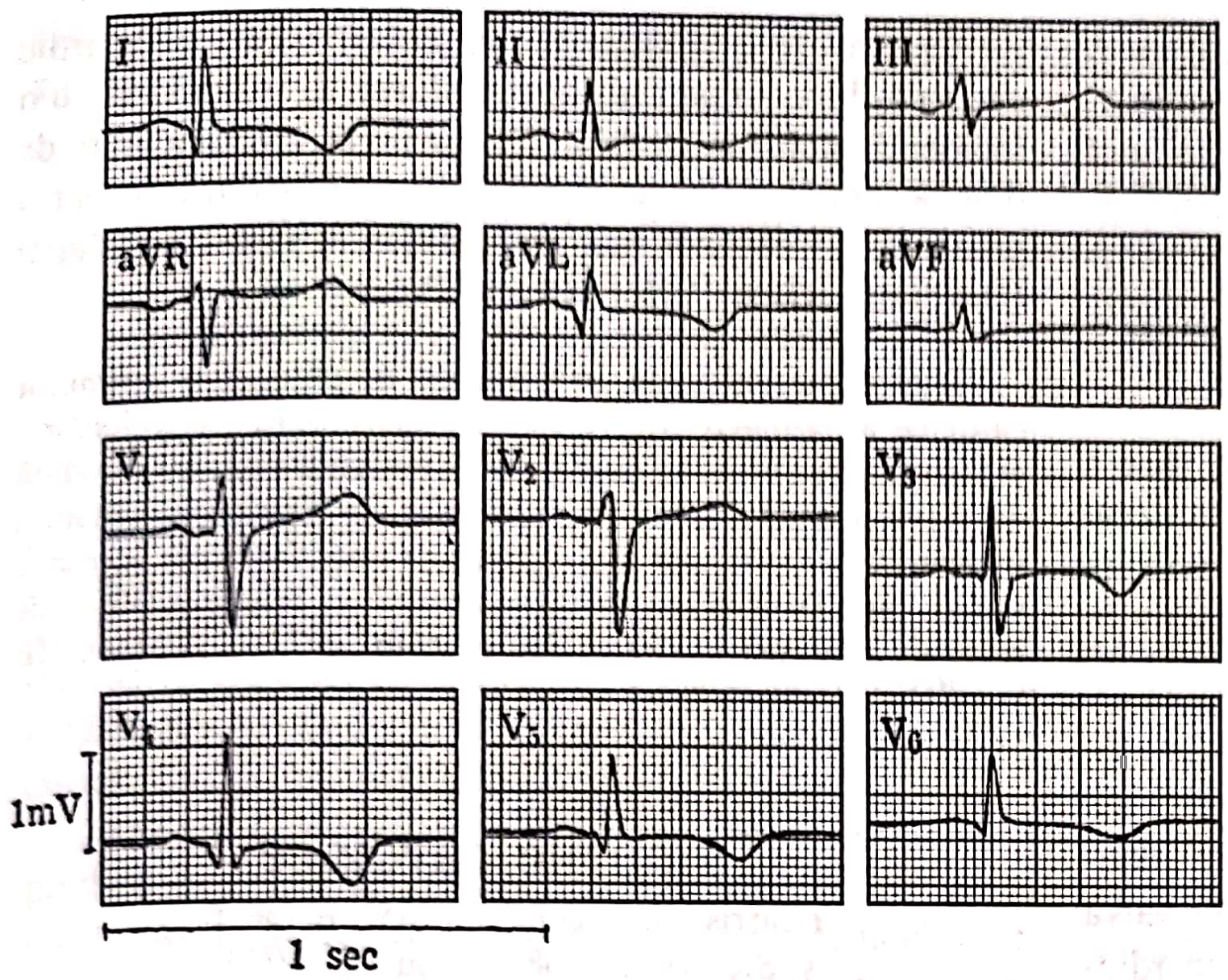
I
II
III
aVR
aVL
aVF
V1
V2
V3
V4
V5
V6
1mV
1 sec

Fig. 14.6 : *Prolaps de valvă mitrală (femeie în vârstă de 45 de ani). Se remarcă aspectul de „infarct miocardic cu localizare antero-laterală". Bolnava nu a prezentat niciodată manifestări clinice de tip anginos.*



A clinostatism

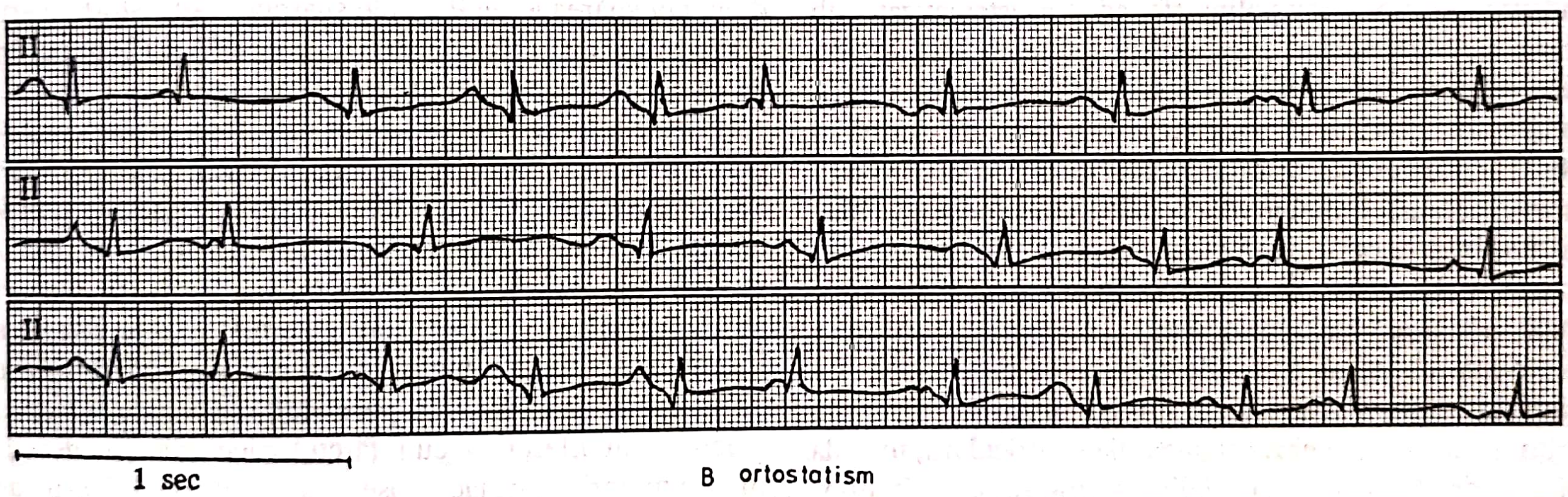
II
II
II
1 sec

B ortostatism

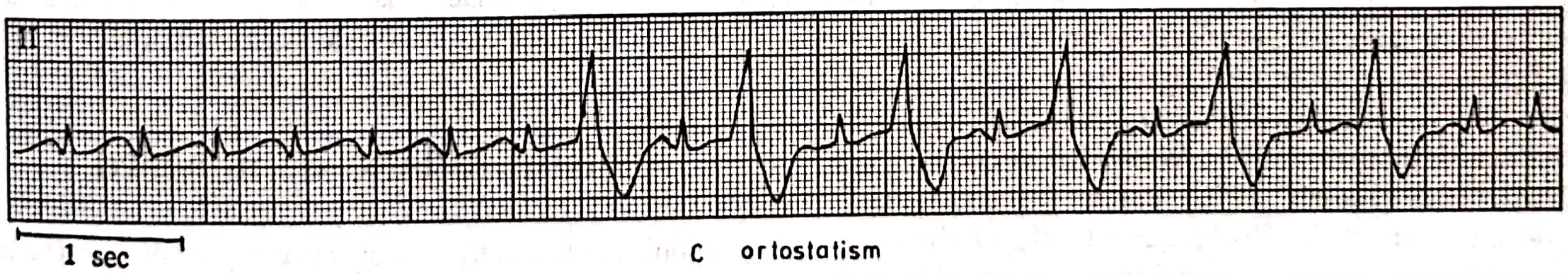

C ortostatism

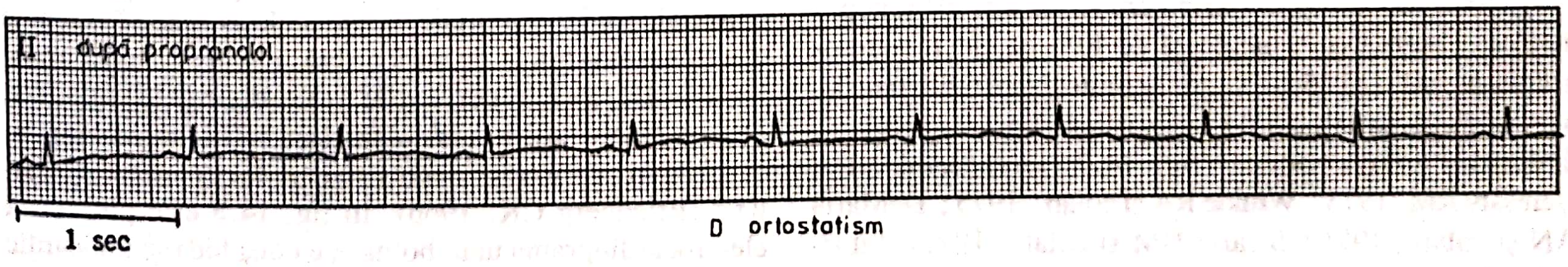
II după propranolol
1 sec

D ortostatism

Fig. 14.7 : *Prolaps de valvă mitrală (bolnavă în vârstă de 14 ani). A. În clinostatism : ritm sinusal cu frecvența 100/minut. B. În ortostatism (înregistrare continuă a derivației II) : tahicardie atrială haotică cu frecvența medie de 130/minut. C. În ortostatism : tahicardie atrială (sinusală ?) cu frecvența 140/minut și extrasistole ventriculare sistematizate sub formă de bigeminism. D. În ortostatism (după propranolol 60 mg/zi, timp de 3 zile) : ritm sinusal 70/minut.*

deşi coronarografia este normală (fig 14.6). Localizarea imaginii de infarct miocardic poate fi anterioară sau inferioară (Tuqan SK şi colab., 1975). Au fost raportate însă şi cazuri de infarct miocardic acut transmural sau netransmural în prezenţa unor artere coronare normale. Ca mecanism patogenic al acestor infarcte a fost propusă ipoteza unui spasm coronarian reflex indus de prolapsul valvei mitrale posterioare (Chesler E şi colab., 1976).

Incidenţa sindromului Wolff-Parkinson-White pare a fi mai mare la bolnavii cu prolaps de valvă mitrală decât la restul populaţiei. De regulă, sindromul este consecinţa unui fascicul accesoriu stâng şi se încadrează constant în tipul A (Gallagher JJ şi colab., 1978).

Aritmii

În condiţiile electrocardiogramei de rutină, incidenţa tulburărilor de ritm cardiac la bolnavii cu prolaps de valvă mitrală este de aproape 50%. Monitorizarea electrocardiografică ambulatorie şi probele de efort evidenţiază încă un procent semnificativ mai înalt de aritmii cardiace. Acestea includ ritmuri ectopice ventriculare şi supraventriculare, şi mai rar tulburări de conducere.

Cea mai frecventă aritmie cardiacă constatată în prolapsul de valvă mitrală este reprezentată de extrasistolele ventriculare monomorfe sau polimorfe, adesea sistematizate sub formă de bigeminism, trigeminism sau în cupluri. Diversele rapoarte indică o incidenţă a extrasistolelor ventriculare de 30-45% pe electrocardiograma de rutină şi 58-75% prin monitorizare ambulatorie. În timpul efortului, frecvenţa extrasistolelor ventriculare poate creşte sau descreşte, însă imediat după efort numărul lor este sensibil mai mare. Numărul extrasistolelor ventriculare poate creşte după inhalarea nitritului de amil. Incidenţa tahicardiilor ventriculare este de 6%, adesea însoţite de sincopă. La circa 1% dintre bolnavi poate surveni moartea subită prin aritmii ventriculare grave (tahicardie ventriculară, torsada vârfurilor, fibrilaţie ventriculară). Instalarea aritmiilor ventriculare grave este favorizată de prezenţa unui interval Q-T prelungit (repolarizare întârziată a muşchilor papilari), precum şi de extrasistolele ventriculare cu fenomen R/T (Sloman G şi colab., 1972; Winke RA şi colab., 1975; DeMaria AN şi colab., 1976; Bareiss P şi colab., 1977; Swartz HM şi colab., 1977; Bennet RK, 1980).

Extrasistolele supraventriculare (atriale şi AV joncţionale) se observă cu o incidenţă de 10% pe electrocardiograma de rutină şi 35-62% prin monitorizare ambulatorie. Mai pot apărea tahicardie paroxistică supraventriculară, tahicardia atrială haotică (fig. 14.7) şi flutterul atrial (Jeresaty RM, 1973; Winkle RA şi colab., 1975; DeMaria AN şi colab., 1976; Swartz HM şi colab., 1977). Fibrilaţia atrială apare în cazurile cu regurgitaţie majoră şi dilataţie atrială stângă (Malcolm AD şi colab., 1976). Nu rareori, în cursul aceleiaşi zile pot apărea diverse tipuri de aritmii atriale şi ventriculare în mod succesiv.

Criterii de disfuncţie a nodului sinusal (bradicardie sinusală, bloc sinoatrial, oprire sinusală) se constată cu o incidenţă mult mai redusă. Blocurile atrioventriculare de diverse grade, precum şi cele intraventriculare nu par a prezenta o frecvenţă mai mare decât la restul populaţiei (Devereux RB şi Perloff JK, 1977).

Dintre mecanismele incriminate în patogenia aritmiilor cardiace la bolnavii cu prolaps de valvă mitrală menţionăm: (1) tensionarea bruscă a cordajelor şi muşchilor papilari produsă de valva mitrală balonizată, (2) stare de hiperexcitabilitate a miocardului ventricular şi (3) prezenţa unor fascicule accesorii stângi care favorizează apariţia aritmiilor prin mecanism de reintrare a excitaţiei (Swartz HM şi colab., 1977; Josephson ME şi colab., 1978).

Tumorile cardiace

(Harris TR şi colab., 1965; Berge T
şi Sievers J, 1968; Chou TC, 1979)

Tumorile cardiace primitive şi secundare (metastatice) determină modificări electrocardiografice în funcţie de localizarea şi extinderea lor.

Tumorile atriale determină: (1) modificări ale morfologiei şi duratei undei P (de exemplu, în mixomul atrial drept pot apărea unde P ample şi ascuţite sugestive pentru diagnosticul de „dilataţie atrială dreaptă") şi (2) tulburări de ritm atrial (fibrilaţie atrială, flutter atrial).

Tumorile ventriculare se pot manifesta electrocardiografic prin: (1) reducerea voltajului QRS, (2) modificări ST-T nespecifice, (3) supradenivelarea progresivă şi prelungită a segmentului ST (mai ales în tumorile metastatice), (4) aspecte de infarct miocardic şi (5) blocuri atrioventriculare sau intraventriculare în caz de invazie a joncţiunii AV sau a septului interventricular. Modificările ST-T pot fi şi consecinţa pericarditei asociate. Uneori, diagnosticul diferenţial cu infarctul miocardic este dificil, însă în tumorile cardiace lipsesc de regulă modificările de tip discordant („în oglindă") ale segmentului ST.

Chistul hidatic de miocard

Modificările electrocardiografice depind de localizarea chistului. Au fost raportate următoarele aspecte: (1) semne electrocardiografice de pericardită, (2) inversiunea undelor T în DI, aVL şi derivaţiile precordiale şi (3) tulburări de conducere atrioventriculare sau intraventriculare, în cazurile în care era interesat sistemul de conducere specializat (Friedberg CK, 1966). În fig. 14.8 este prezentată electrocardiograma unui bolnav cu chist hidatic miocardic însoţit de revărsat pericardic. În derivaţiile membrelor aspectul electrocardiografic pledează pentru o pericardită (supradenivelare de tip concordant a segmentului ST în DI şi DIII), în timp ce în derivaţiile precordiale imaginea electrică este compatibilă cu diagnosticul de infarct miocardic.

Traumatismele cardiace

(London RE şi London SB, 1962;
Friedberg CK, 1966; Csapo G, 1980)

Leziunile penetrante ale inimii („contusio cordis") prin rănire directă (înţepare, tăiere sau glonte) pot determina apariţia următoarelor aspecte electrocardiografice: (1) ischemie localizată (inversiunea undelor T), (2) aspect de infarct miocardic (fig. 14.9), (3) aspect de pericardită (supradenivelare concordantă a segmentului ST) şi (4) aritmii şi tulburări de conducere: extrasistole, tahicardie ventriculară, blocuri atrioventriculare sau intraventriculare.

Leziunile nepenetrante ale inimii („commotio cordis") produse de traumatismele toracice determină alteraţiuni electrocardiografice ca urmare a pericarditei, hemopericardului, leziunilor miocardice sau necrozei miocardice secundară trombozei unei artere coronare. Pot apărea: (1) unde T ample şi ascuţite, expresie a hemopericardului, (2) modificări ST-T (supra- sau subdenivelarea segmentului ST, inversiunea undei T), care dispar în decurs de câteva săptămâni până la cel mult 3 luni, (3) aspect de infarct miocardic şi (4) aritmii şi tulburări de conducere tranzitorii: fibrilaţie atrială, flutter atrial, blocuri AV incomplete sau complete, blocuri de ramură. Apariţia tulburărilor cardiace în cursul traumatismelor nepenetrante ale inimii este condiţionată în mare măsură de leziunile cardiace preexistente. Unii cercetători consideră că traumatismul poate precipita sau accelera ocluzia unei artere coronare fie prin desprinderea şi hernierea unei plăci de aterom, fie printr-o hemoragie intimală în placa aterosclerotică.

Accidentele prin electrocutare determină frecvent tulburări de ritm cardiac (extrasistole, fibrilaţie atrială, flutter atrial), tulburări de conducere sau oprire cardiacă tranzitorie. Aceste tulburări dispar de regulă în scurt timp. Uneori pot apărea şi modificări ST-T nespecifice.

Disecţia de aortă

Anomaliile electrocardiografice constatate în cursul disecţiilor de aortă sunt foarte frecvente, dar nespecifice. Cel mai adesea se poate observa: (1) semne de pericardită (supradenivelarea de tip concordant a segmentului ST), ca urmare a hemopericardului (fig 14.10), (2) hipertrofie ventriculară stângă, expresie a bolii cardiace preexistente (hipertensiune arterială, coarctaţie sau stenoză de aortă, insuficienţă aortică), (3) alteraţiuni electrice ST-T cu caracter evolutiv, condiţionate de leziunile coronariene preexistente şi/sau de o insuficienţă coronariană funcţională adiţională şi (4) aritmii cardiace: extrasistole, fibrilaţie atrială, flutter atrial, tahicardie ventriculară şi, foarte rar, tulburări de conducere atrioventriculare sau intraventriculare (Soulié P şi colab., 1962; Chalon B şi colab., 1974).

Boli ale sistemului nervos central

Bolile sistemului nervos central pot determina tulburări ale repolarizării ventriculare care pot fi interpretate în mod eronat ca expresia cardiopatiei ischemice, tulburărilor

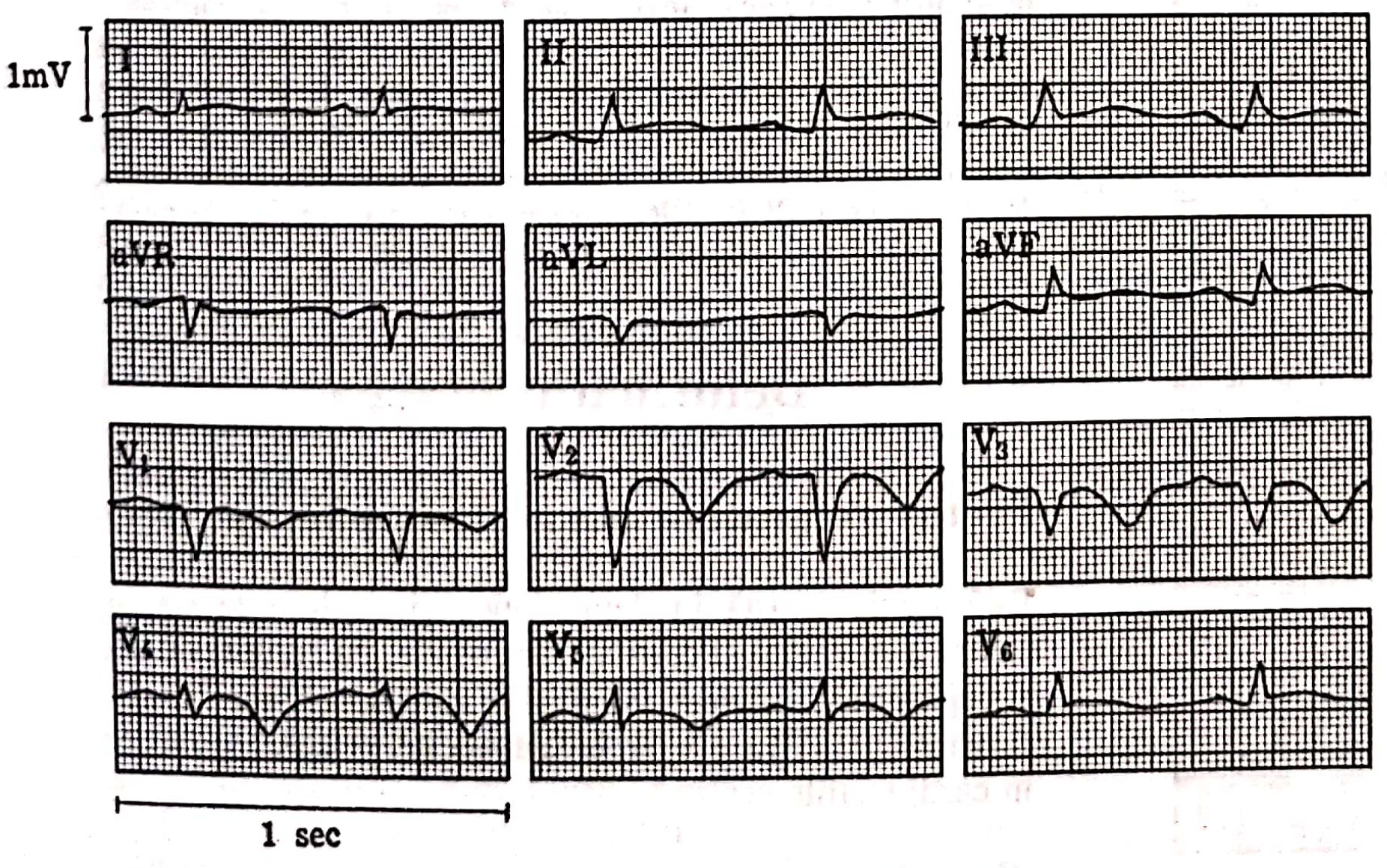

Fig. 14.8: *Chist hidatic de miocard şi revărsat pericardic secundar (bolnav în vârstă de 41 ani). În derivaţiile membrelor se observă o supradenivelare tip concordant a segmentului ST (aspect de pericardită). În derivaţiile precordiale aspectul este de infarct miocardic (absenţa activităţii electrice în zona ocupată de chist).*

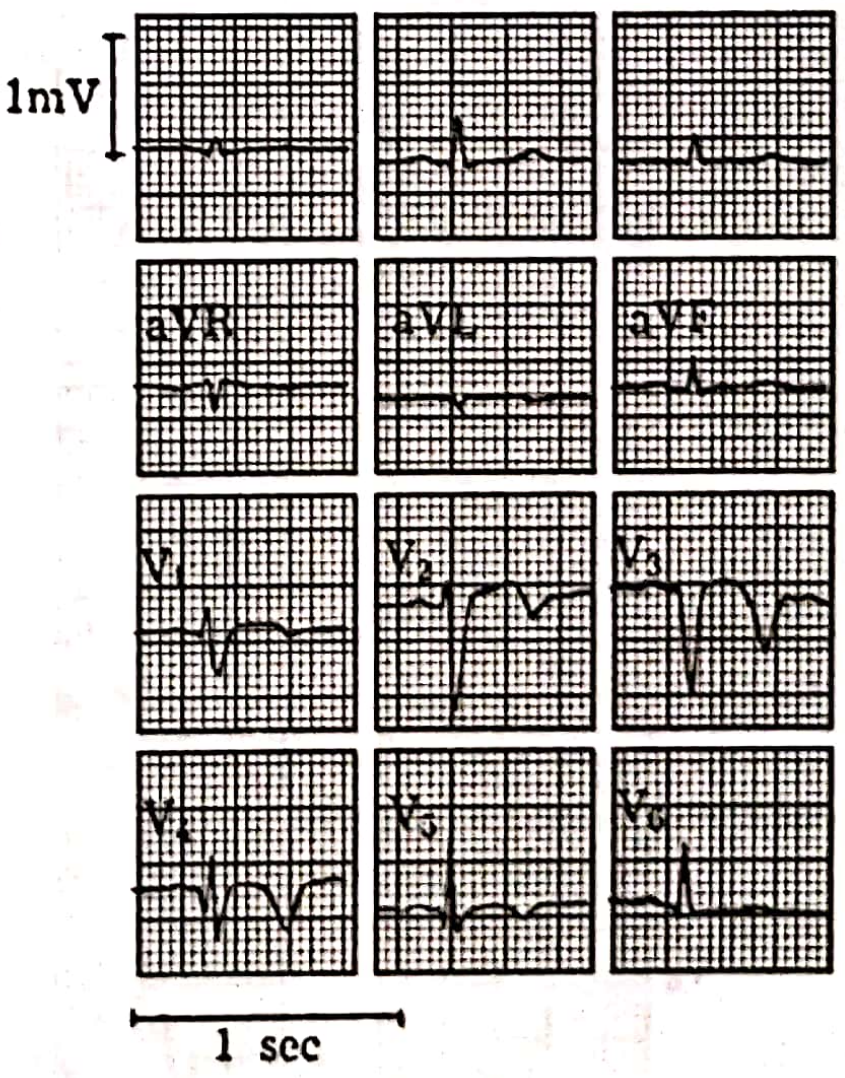

Fig. 14.9: *Aspect electrocardiografic de infarct miocardic cu localizare anterioară la o femeie în vârstă de 38 de ani cu plagă toracică penetrantă produsă prin tăiere.*

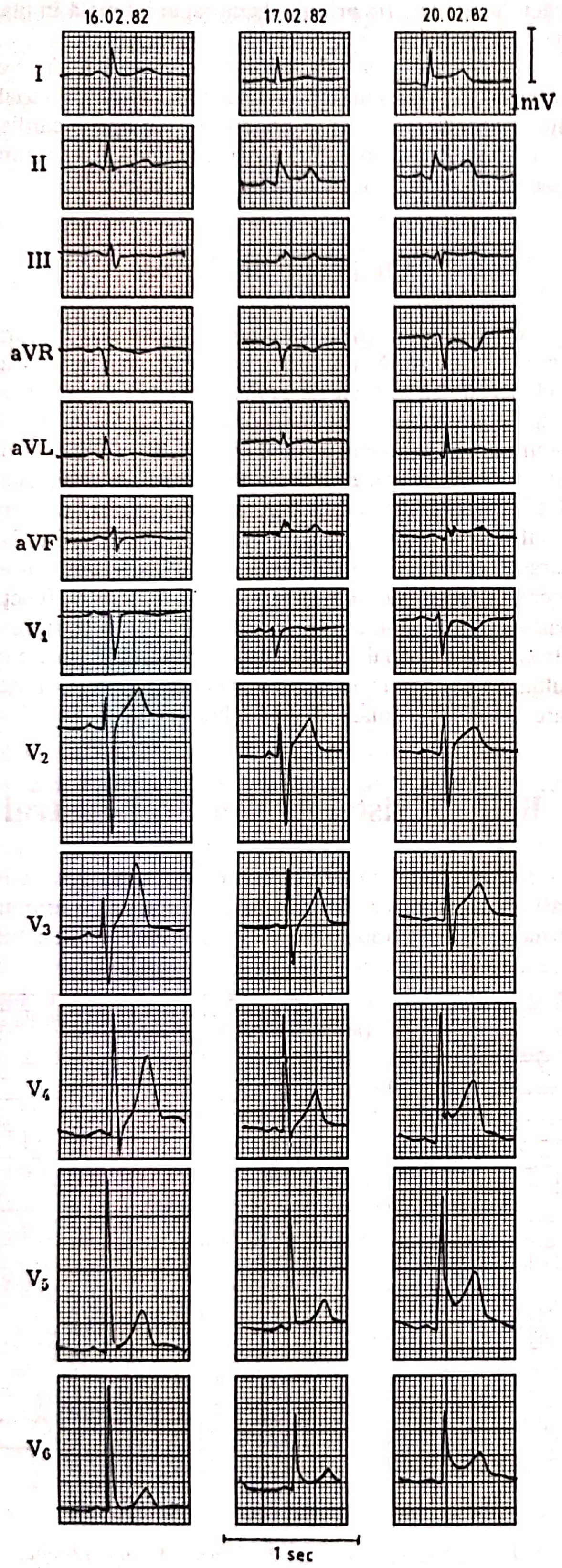

Fig. 14.10: *Disecţie de aortă (bolnav în vârstă de 43 de ani). Se observă supradenivelarea progresivă a segmentului ST ca urmare a hemopericardului.*

electrolitice sau ca efecte ale drogurilor. Cel mai adesea, modificările electrocardiografice apar în cursul hemoragiilor subarahnoidiene – 71.5% – şi cerebrale – 57.1% (Kreus KE şi colab., 1969). Însă alteraţiuni electrocardiografice similare pot apărea şi la bolnavii cu fracturi craniene, tumori şi infecţii cerebrale, sau după intervenţii neurochirurgicale.

Aspecte electrocardiografice (fig. 14.11 şi 14.12) (Fentz V şi Gormsen J, 1962; Hersch C, 1964; Chou TC şi Susilavorn B, 1969; Abbot JA şi Cheitlin MD, 1976; Grossman MA, 1976; Chou TC, 1976; Chou TC, 1979; Horan LG şi Flowers NC, 1980)

1. Unde T pozitive, ample şi largi, sau unde T negative, adânci şi lărgite
2. Supradenivelarea sau subdenivelarea segmentului ST (simulează aspectul de „leziune” din infarctul miocardic sau pericardita acută)
3. Unde U ample
4. Prelungirea intervalului Q-T

Mai pot apărea:

5. Unde Q anormale (simulează un infarct miocardic)
6. Unde P ample
7. Undă „J” (semnul „cocoaşei de cămilă”), similară cu unda Osborn din hipotermie – fig 14.23 A; apare în traumatismele craniene
8. Tulburări de ritm cardiac: tahicardie sau bradicardie sinusală, wandering-pacemaker, fibrilaţie atrială, ritmuri AV joncţionale, extrasistole ventriculare sau tahicardie ventriculară.

La baza modificărilor electrocardiografice neurogenice pot sta următoarele mecanisme: (1) tulburări unilaterale ale tonusului simpatic (pe calea ganglion stelat – nervi simpatici cardiaci), cu efecte asupra procesului de repolarizare în zone localizate ale miocardului ventricular (Yanowitz F şi colab., 1966; Abildskov JA, 1976) şi (2) hemoragii subendocardice apărute în cursul evoluţiei bolii cerebrovasculare acute (Koselko P şi colab., 1964; Connor RCR, 1968). Este foarte probabil ca în multe cazuri cele două mecanisme să fie asociate.

Deformaţii toracice

Pectus excavatum (toracele în pâlnie)

Deformaţia constă în depresiunea şi deplasarea posterioară a sternului şi cartilajelor costale, cu compresiunea şi deplasarea la stânga a inimii. În consecinţă, apar modificări P-QRS-T care le simulează adesea pe cele constatate în cardiopatiile cronice.

Unda P

Apare foarte frecvent negativă în derivaţia V_1 deoarece, ca urmare a deformaţiei toracice, electrodul înregistrează predominant potenţialele negative ale procesului de activare

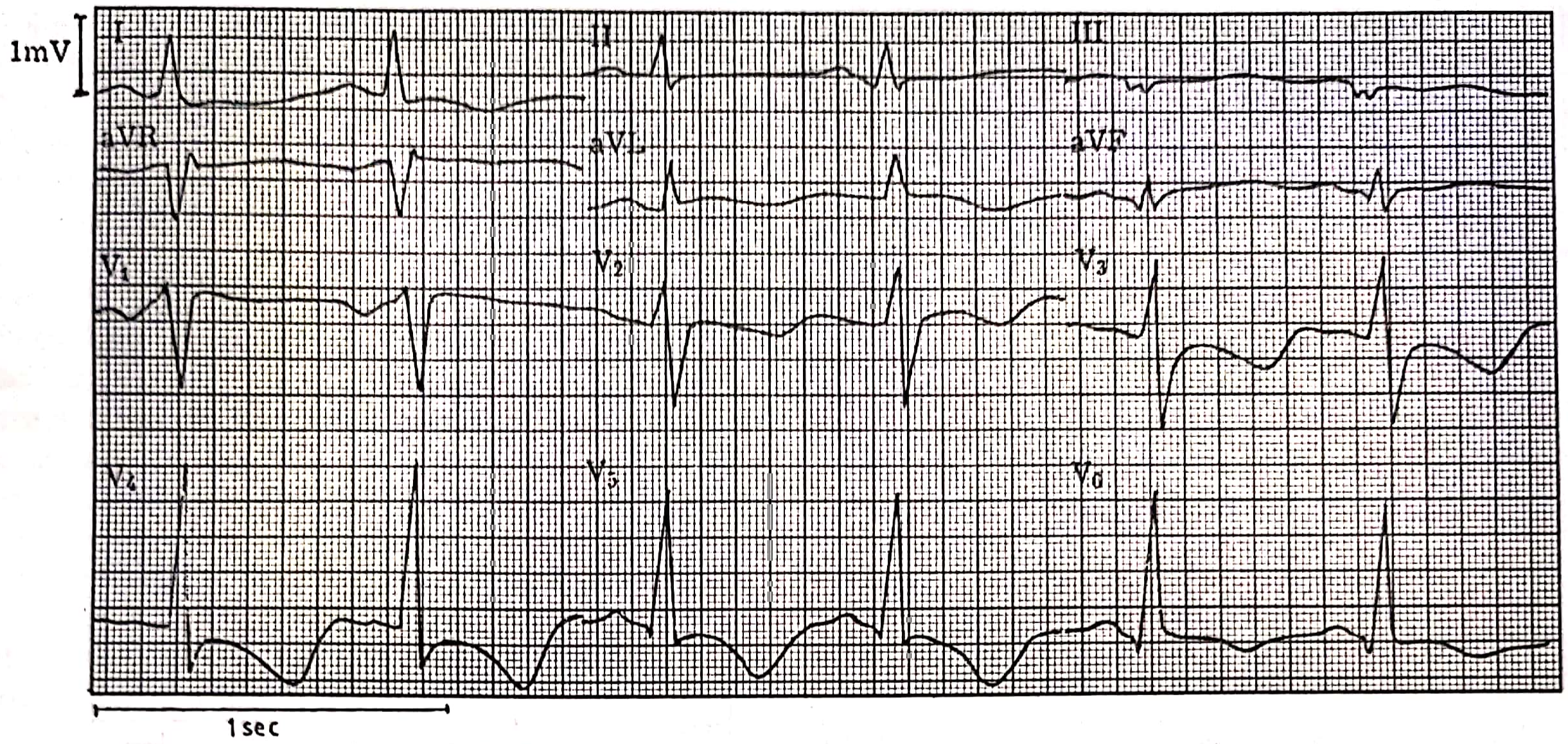

Fig. 14.11 : *Aspectul electrocardiogramei la o bolnavă în vârstă de 62 de ani cu hemoragie cerebrală. Se remarcă prezenţa unor unde T negative, largi şi adânci, mai ales în derivaţiile precordiale. Interval Q-T prelungit (QT_c = 0.58 secunde).*

atrială (frontul de depolarizare atrială se propagă în direcţie opusă faţă de electrodul V_1). Potenţialul electric din V_1 este similar cu cel al umărului drept (aVR) (DeOliveira JM şi colab., 1958).

Complexul QRS şi unda T

Tipul rSr' sau Qr în V_1, cu durata QRS normală, reprezintă o modificare caracteristică în pectus excavatum. Modificarea relaţiei dintre poziţia electrodului şi cea a inimii, precum şi rotaţia orară a inimii determină deplasarea la dreapta a forţelor QRS finale generate de zonele bazale ale ventriculelor. Aceste forţe se manifestă prin unda r' (în cazul tipului rSr') sau prin unda r (în cazul tipului Qr). În cazuri foarte rare poate apărea aspectul de bloc de ramură dreaptă complet. Tot ca urmare a deplasării cordului pot apărea unde Q în derivaţiile inferioare (II, III, aVF) sau în precordialele drepte şi mijlocii (V_1-V_4), asociate cu unde T negative, aspect care simulează un infarct miocardic. Persoanele cu pectus excavatum prezintă de asemenea o incidenţă foarte crescută a probelor de efort fals pozitive (Wachtel FW şi colab., 1956; DeOliveira JM şi colab., 1958; Elisberg EI, 1958).

Aritmii

La persoanele cu pectus excavatum au fost raportate cazuri de tahicardie paroxistică (Elisberg EI, 1958). Corelaţia cu deformaţia toracică este însă incertă.

Deoarece pectus excavatum se constată uneori în cadrul sindromului Marfan şi în prolapsul de valvă mitrală, pot apărea anomalii electrocardiografice asociate determinate de aceste boli (Devereux RB şi Perloff JK, 1977).

Sindromul spatelui plat

Deformaţia constă în dispariţia cifozei fiziologice a toracelui superior, cu reducerea diametrului antero-posterior al cuştii toracice. Inima este deplasată la stânga şi comprimată între coloana vertebrală şi stern. Prezenţa unui suflu sistolic ejecţional în focarul pulmonarei, dedublarea expiratorie a zgomotului 2, cardiomegalia aparentă la ecran („pancake heart") şi modificările electrocardiografice pot conduce la diagnosticul eronat de cardiopatie organică. Cel mai adesea pot fi observate următoarele modificări electrocardiografice determinate de deplasarea inimii: (1) undă P negativă în V_1, (2) tip rSr' în V_1, (3) undă r terminală în aVR şi (4) modificări nespecifice ale undei T (DeLeon AC şi colab., 1965; Serradimigni A şi colab., 1970; Munteanu M şi colab., 1983).

Cifoscolioza

Ca urmare a compresiei plămânilor cu fenomene de atelectazie pulmonară, hipoventilaţie alveolară şi hipoxemie arterială, se dezvoltă hipertensiunea arterială pulmonară care, cu timpul, determină apariţia cordului pulmonar cronic. În această etapă electrocardiograma prezintă semne de hipertrofie atrială şi ventriculară dreaptă.

Boli de sânge

Anemii

În cursul anemiilor, modificările electrocardiografice sunt inconstante. În general acestea apar atunci când anemia

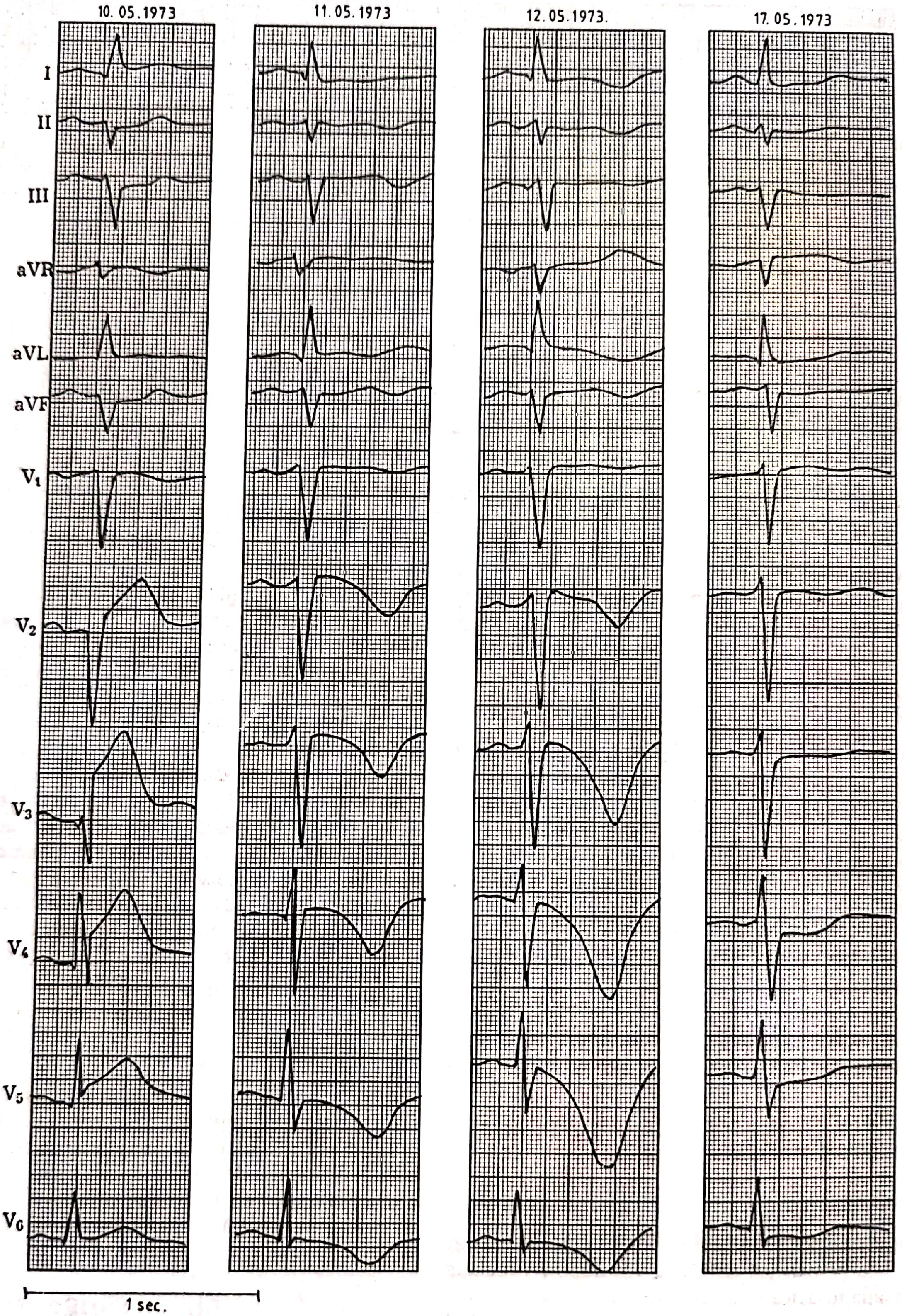
10. 05.1973
11. 05. 1973
12. 05.1973.
17. 05 . 1973
I
II
III
aVR
aVL
aVF
V₁
V₂
V₃
V₄
V₅
V₆
1 sec.

Fig. 14.12 : *Aspectul electrocardiogramei la o bolnavă în vârstă de 69 de ani cu hemoragie subarahnoidiană. În evoluţie se remarcă : supradenivelarea segmentului ST (în derivaţiile precordiale) şi tipul QS în* V_1*,* V_2*, iar ulterior inversiunea undelor T (*V_1*-*V_6*). Modificările de repolarizare se atenuează în decurs de o săptămână.*

este severă (hemoglobina sub 8 g%) sau în prezenţa unor leziuni coronariene obstructive semnificative. Pot fi observate: (1) subdenivelarea segmentului ST, (2) turtirea sau inversiunea undei T şi (3) prelungirea intervalului Q-T. În anemia falciformă, alături de anomaliile ST-T nespecifice pot apărea un voltaj crescut al complexului QRS în derivaţiile precordiale stângi, bloc AV de gradul I şi extrasistole ventriculare. De regulă, modificările electrocardiografice din anemii se atenuează mult sau dispar atunci când anemia este corectată (fig. 14.13 şi 14.14). Persistenţa modificărilor electrocardiografice chiar după corectarea anemiei indică prezenţa unor leziuni coronariene sau miocardice stabile preexistente. În cazurile de anemie cronică severă nu este exclus ca leziunile miocardice să se fi instalat în perioada de evoluţie a hemopatiei (Sanghvi LM şi colab., 1957; Gonzales de Cassio A şi colab., 1964; Kilpatrick GS şi Wihey JL, 1964; Chiche P şi colab., 1966; Chung EK, 1980).

Policitemia vera rubra

În policitemii pot apărea anomalii electrocardiografice consecutive hipoxiei miocardice (creşterea vâscozităţii sângelui, încetinirea vitezei de circulaţie, tromboză coronariană) şi hipertensiunii arteriale. Au fost descrise următoarele modificări electrocardiografice: (1) creşterea amplitudinii undelor P în derivaţiile inferioare, (2) hipertrofie ventriculară stângă şi (3) anomalii ST-T nespecifice (Kartun P şi colab., 1957; Bousser J şi Bernadou A, 1966). În absenţa unor leziuni cardiace preexistente, modificările de repolarizare ventriculară se atenuează sau dispar o dată cu corecţia terapeutică (fig. 14.15).

Leucemii

Modificările electrocardiografice din leucemii sunt o consecinţă a anemiei şi infiltraţiilor leucemice ale miocardului şi sistemului de conducere specializat. Pot fi observate: (1) microvoltaj al complexului QRS, (2) modificări ST-T nespecifice, (3) tulburări de ritm, extrasistole, fibrilaţie atrială, flutter atrial şi (4) tulburări de conducere: bloc sinoatrial, bloc atrioventricular sau intraventricular (Horeau J şi Robin CL, 1961; Nogrette P, 1966). În interpretarea traseului se va ţine seama de vârsta bolnavului şi eventualele boli asociate.

Boli endocrine

Hipertiroidia

Modificările electrocardiografice posibile în hipertiroidie sunt următoarele: (1) tahicardie sinusală, (2) extrasistole atriale, AV joncţionale sau ventriculare (extrasistole atriale în salve preced de obicei fibrilaţia atrială), (3) fibrilaţie atrială (incidenţă circa 6%), (4) creşterea duratei QRS şi (5) creşterea voltajului QRS cu indice Sokolow Lyon > 35 mm (incidenţă circa 28%). Fibrilaţia atrială se manifestă cel mai adesea sub formă paroxistică şi este mai frecventă în adenomul toxic şi la persoanele în vârstă (fig. 14.16). În cazuri mai rare poate fi prezent un bloc de ramură stângă sau dreaptă, care dispare după tiroidectomie

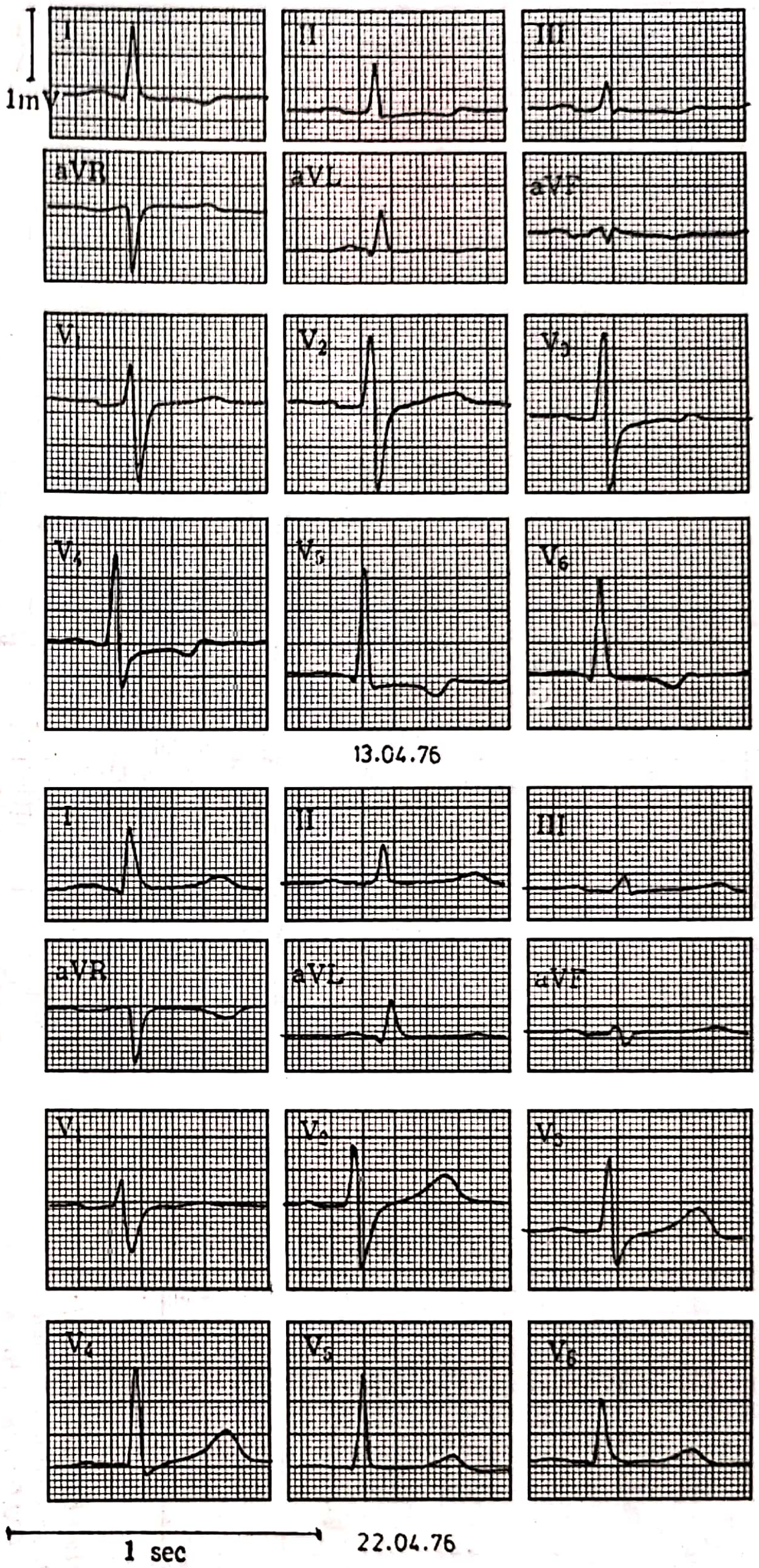

Fig. 14.13: *Modificări electrocardiografice în cazul unei anemii acute prin epistaxis masiv (Hb = 8 g%). Se remarcă subdenivelarea segmentului ST şi inversiunea undei T în DI, V_4, V_5 şi V_6 (13.04.76). După corectarea anemiei (Hb = 14 g%) electrocardiograma este de aspect normal (22.04.76).*

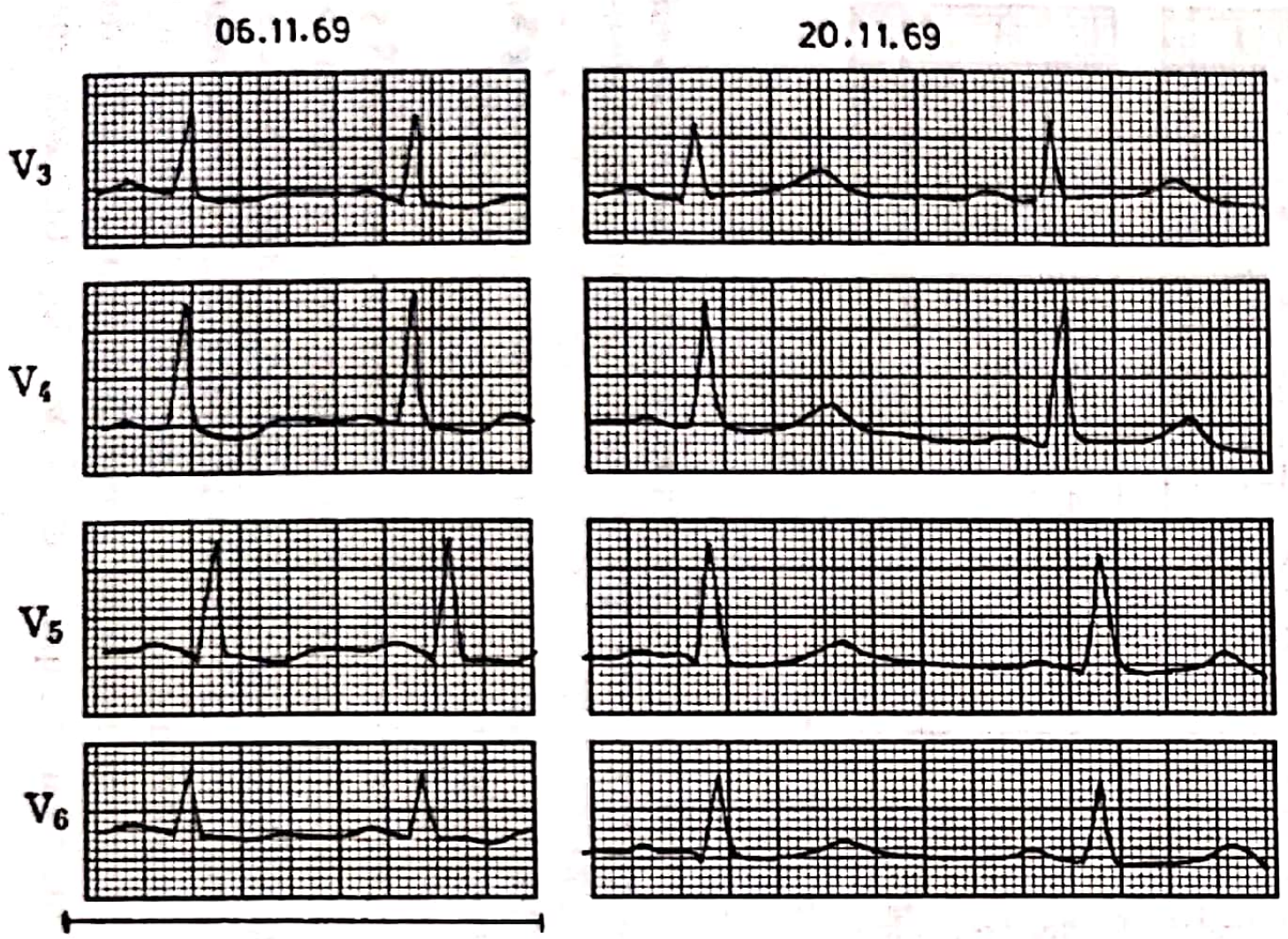
06.11.69
20.11.69
V3
V4
V5
V6
1 sec

Fig. 14.14 : *Modificări electrocardiografice la o bolnavă cu anemie megaloblastică. Pe traseul de control (06.11.69) se constată subdenivelarea segmentului ST şi turtirea undei T (hematii = 600.000/mmc, Hb = 4 g%). După corectarea anemiei (20.11.69), aspectul electrocardiografic este normal.*

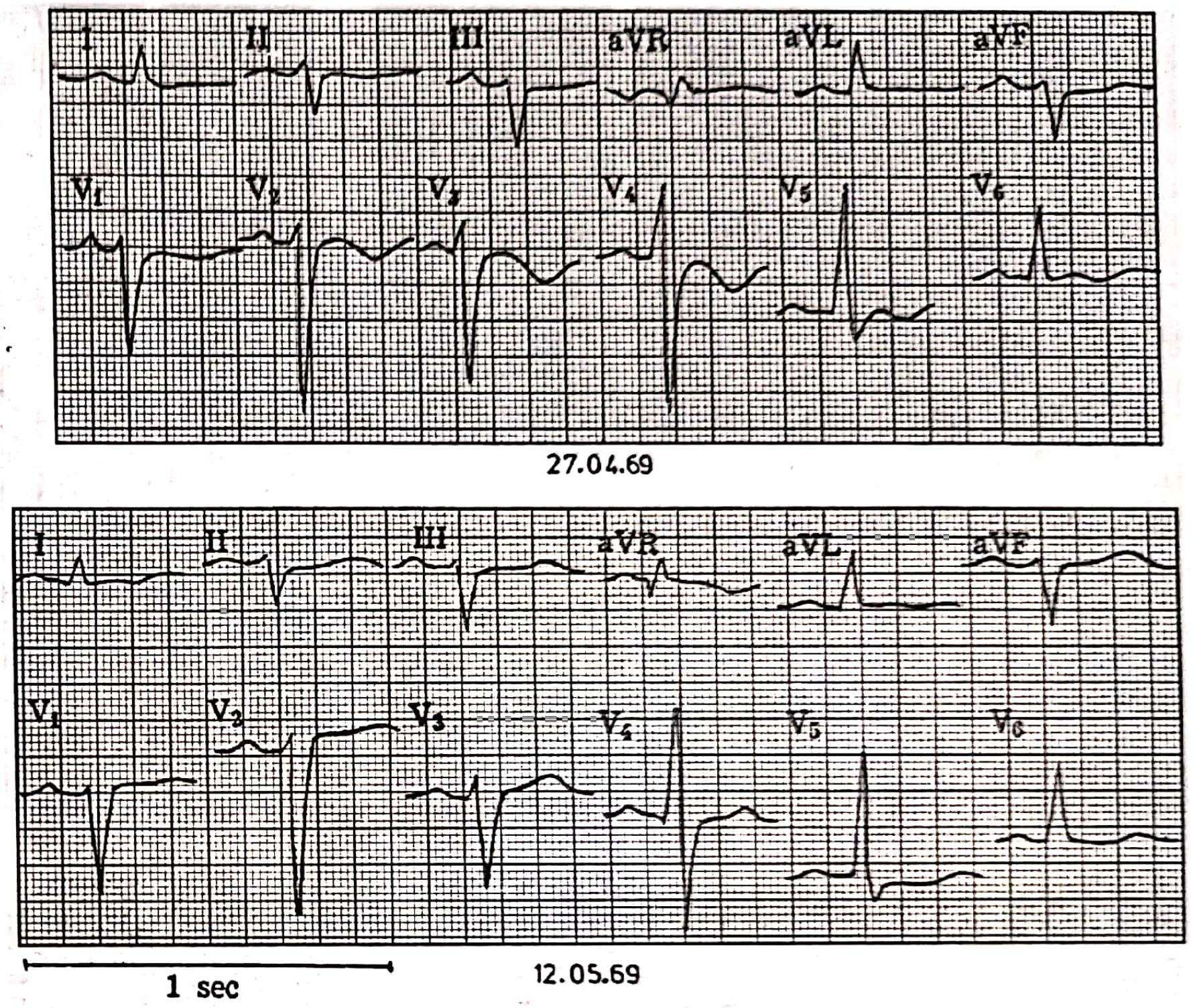
I
II
III
aVR
aVL
aVF
V1
V2
V3
V4
V5
V6
27.04.69
1 sec
12.05.69

Fig. 14.15 : *Modificări electrocardiografice în policitemia vera rubra. Pe traseul de control (27.04.69) se constată inversiunea undelor T în derivaţiile precordiale (hematii = 8 milioane/mmc). După tratament (12.05.69) : atenuarea semnificativă a modificărilor de repolarizare ventriculară (hematii = 5.5 milioane/mmc).*

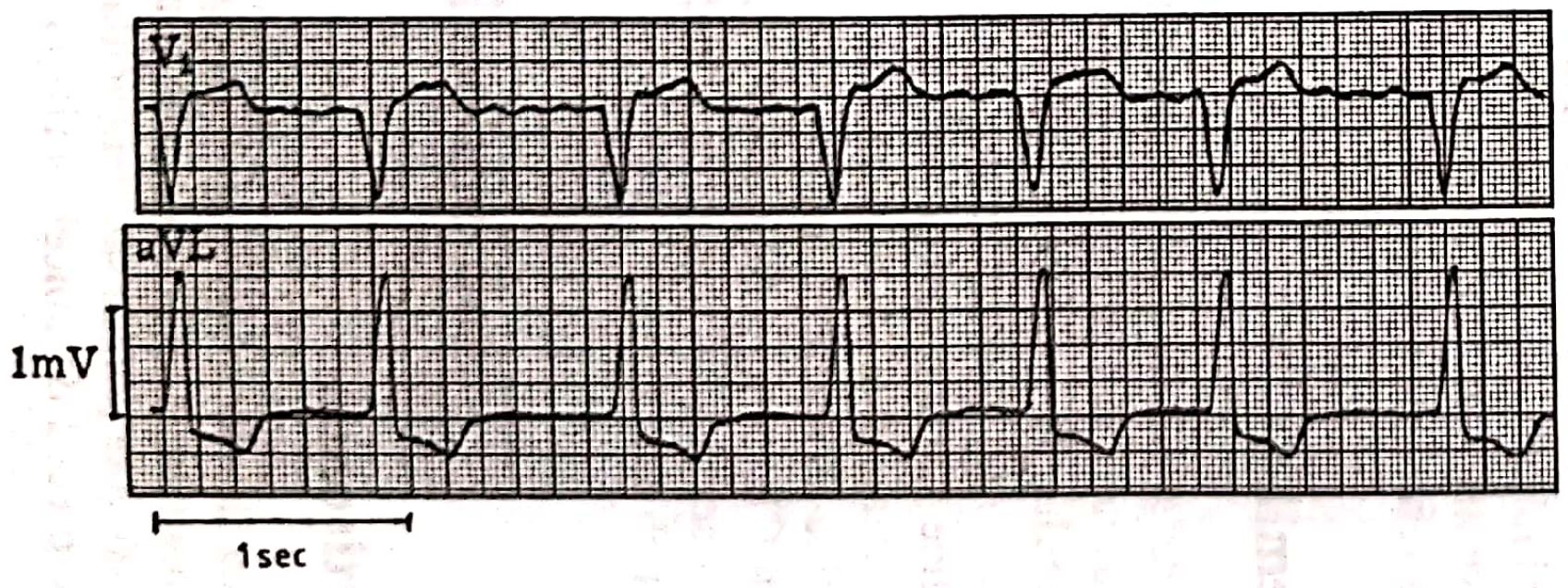
V1
aVL
1mV
1sec

Fig. 14.16 : *Fibrilaţie atrială la o bolnavă în vârstă de 58 de ani cu diagnosticul clinic de tireotoxicoză. Se observă, de asemenea, lărgirea complexelor QRS (durata QRS = 0.12 secunde).*

sau antitiroidiene de sinteză – fig. 14.17 (Sandler G, 1959; Friedberg CK, 1966; Popovici D şi Săhleanu V, 1966).

Mixedemul

Modificările electrocardiografice din mixedem sunt în cea mai mare parte determinate de edemul miocardic interstiţial. Pot însă contribui uneori şi revărsatul pericardic sau leziunile obstructive coronariene. Aspectele electrocardiografice observate mai frecvent sunt următoarele: (1) bradicardie sinusală, (2) reducerea amplitudinii undelor P, (3) microvoltaj al complexului QRS, (4) turtirea sau inversiunea undelor T şi (5) prelungirea intervalului PR. În cazuri mai rare poate apărea un bloc AV de gradul II (fig. 14.18). Tratamentul tiroidian determină de regulă atenuarea sau dispariţia modificărilor electrocardiografice în circa 2-3 săptămâni (Douglas A şi Samuel P, 1960; Zondek H, 1964; Friedberg CK, 1966).

Boala Addison

În boala Addison pot fi observate următoarele modificări electrocardiografice: (1) microvoltaj al complexului QRS, (2) lărgirea complexului QRS, (3) unde T turtite sau negative, mai ales în derivaţiile precordiale stângi, (4) subdenivelarea segmentului ST, (5) prelungirea intervalului PR şi (6) unde U ample, mai ales la bolnavii trataţi cu desoxicorticosteron (Friedberg CK, 1966). Modificările electrocardiografice sunt reversibile prin tratamentul cu cortizon (fig. 14.19).

Feocromocitomul

În feocromocitom au fost descrise următoarele aspecte electrocardiografice: (1) tulburări de repolarizare ventriculară (subdenivelarea segmentului ST şi inversiunea undei T), în mod predominant în derivaţiile precordiale stângi, (2) hipertrofie ventriculară stângă (criterii de amplitudine şi repolarizare), (3) undă U foarte amplă, (4) prelungirea intervalului Q-T şi (5) aritmii cardiace: tahicardie sinusală (intermitentă sau permanentă, uneori numai în ortostatism), bradicardie sinusală, extrasistole (atriale, AV joncţionale, ventriculare), tahicardie paroxistică supraventriculară, fibrilaţie atrială şi flutter atrial (Pelkonen R şi Pitkanen E, 1963; Tricot R şi colab., 1968; Saint-Pierre A şi colab., 1970; Negoiţă CI şi colab., 1979). Modificările de repolarizare ventriculară prezintă un caracter labil: pot apărea numai în timpul crizelor, variază de la un examen electrocardiografic la altul (fig. 14.20) şi pot dispărea în ortostatism (fig. 14.24). De cele mai multe ori aceste anomalii dispar după ablaţia chirurgicală a tumorii (fig. 14.22). Unda U poate fi foarte amplă (undă U „gigantă") şi suprapusă cu unda T (fig. 14.23). O parte dintre modificările descrise mai sus au putut fi reproduse experimental prin administrarea de adrenalină sau noradrenalină.

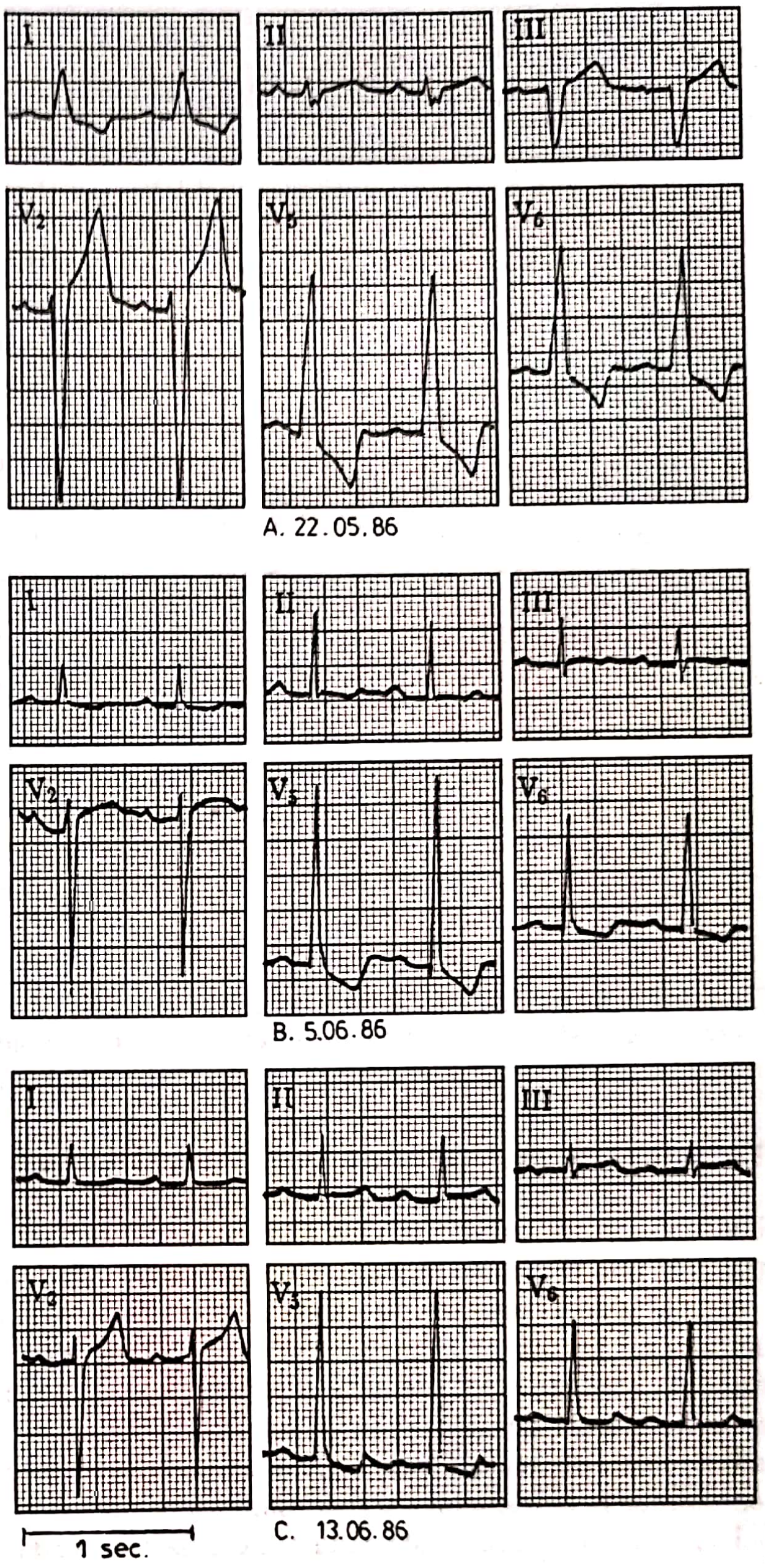

Fig. 14.17: *Evoluţia electrocardiogramei la o bolnavă în vârstă de 43 de ani cu diagnosticul clinic de hipertiroidie, sub tratamentul cu metiltiouracil. A. (înainte de tratament). Bloc de ramură stângă complet. B. (după 14 zile de tratament cu metiltiouracil). Dispariţia blocului de ramură stângă în prezenţa unei frecvenţe cardiace nemodificate (83/minut). Prin urmare, blocul de ramură stângă nu este frecvenţă-dependent. Se remarcă persistenţa modificărilor ST-T (cardiomiopatie tireotoxică). C. (după 21 zile de tratament). Regresiunea parţială a modificărilor ST-T.*

În feocromocitom, tulburările majore de ritm cardiac (tahicardie ventriculară, fibrilaţie ventriculară) sunt rare. Ele pot apărea însă cu o frecvenţă mai mare în cursul intervenţiilor chirurgicale ca urmare a manipulării tumorii.

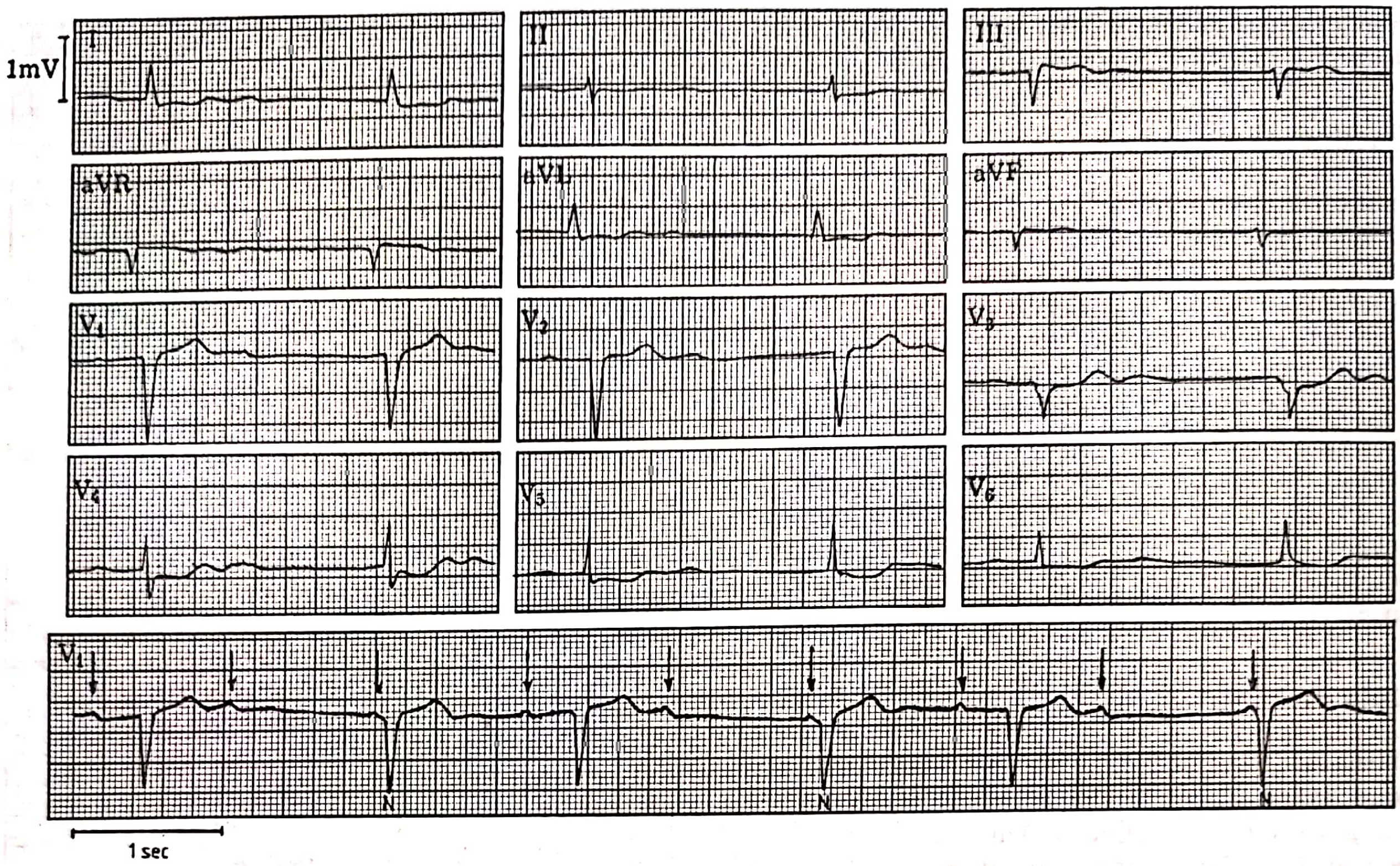

Fig. 14.18: *Electrocardiograma într-un caz de mixedem (bolnavă în vârstă de 52 de ani). Se constată: bloc AV de gradul II – 2/1 cu evadări AV joncţionale (N), reducerea amplitudinii undelor P şi anomalii ST-T nespecifice. Undele P în V_1 sunt marcate prin săgeţi.*

Aldosteronismul primar (sindromul Conn)

Sindrom clinico-biologic produs de un adenom unic şi, mult mai rar, adenoame multiple sau hiperplazie difuză a corticalei glandei suprarenale (zona glomerulară), aldosteronismul primar se caracterizează prin hipertensiune arterială, alcaloză hipokaliemică, hipernatremie, excreţie urinară crescută de aldosteron şi activitate scăzută sau nulă a reninei plasmatice. Cele mai multe simptome clinice (cu excepţia hipertensiunii arteriale) sunt secundare depleţiei cronice de potasiu: slăbiciune musculară marcată, parestezii, paralizii periodice. Electrocardiograma prezintă semne caracteristice de hipokaliemie majoră: subdenivelarea segmentului ST, turtirea sau inversiunea undelor T şi unde U ample, cu fenomen de sumaţie T+U (fig. 14.24 A). Regresiunea dramatică a simptomelor clinice după administrarea de potasiu contrastează uneori cu reversibilitatea modestă a anomaliilor electrocardiografice. După unii cercetători, la baza modificărilor electrocardiografice persistente se află cardiomiopatia hipokaliemică (Wenger NK şi Herndon EG, 1974). Totuşi, după înlăturarea chirurgicală a adenomului, alteraţiunile electrocardiografice dispar de cele mai multe ori (fig. 14.24 B). În aldosteronismul primar mai pot apărea diverse tulburări de ritm cardiac: extrasistole ventriculare, fibrilaţie atrială, flutter atrial, tulburări de conducere atrioventriculară şi intraventriculară.

Electrocardiograma şi intervenţiile chirurgicale pe cord

În timpul intervenţiilor chirurgicale pe cord şi în cursul narcozei prin intubaţie sau circulaţiei extracorporale apar aproape constant tulburări de ritm cardiac de diverse tipuri şi cu grade variate de severitate. Aritmiile pot apărea şi în cursul cateterismului cardiac şi angiografiei, şi constau din: extrasistole, fibrilaţie atrială, tahicardie ventriculară, blocuri atrioventriculare şi intraventriculare. Prin monitorizare electrocardiografică au fost observate: (1) blocuri de ramură (după ventriculotomie şi protezare valvulară aortică), (2) bloc AV complet (după închiderea unui defect septal ventricular înalt), (3) alteraţiuni ST-T nespecifice, (4) semne electrocardiografice de pericardită (în cadrul sindromului postcardiotomie), care apar imediat după intervenţia chirurgicală, (5) unde T negative şi ascuţite în derivaţiile precordiale (nu numai după ventriculotomie, ci şi după intervenţiile chirurgicale pe atriul drept sau comisurotomie), care pot persista mult timp, şi (6) infarct miocardic intraoperator ca urmare a perfuziei coronariene insuficiente. Răcirea adecvată a inimii, precum şi perfuzia continuă a coronarelor cu soluţii cardioplegice reduc la minimum aceste complicaţii.

În perioada postoperatorie tardivă, modificările electrocardiografice produse de boala cardiacă se pot reduce

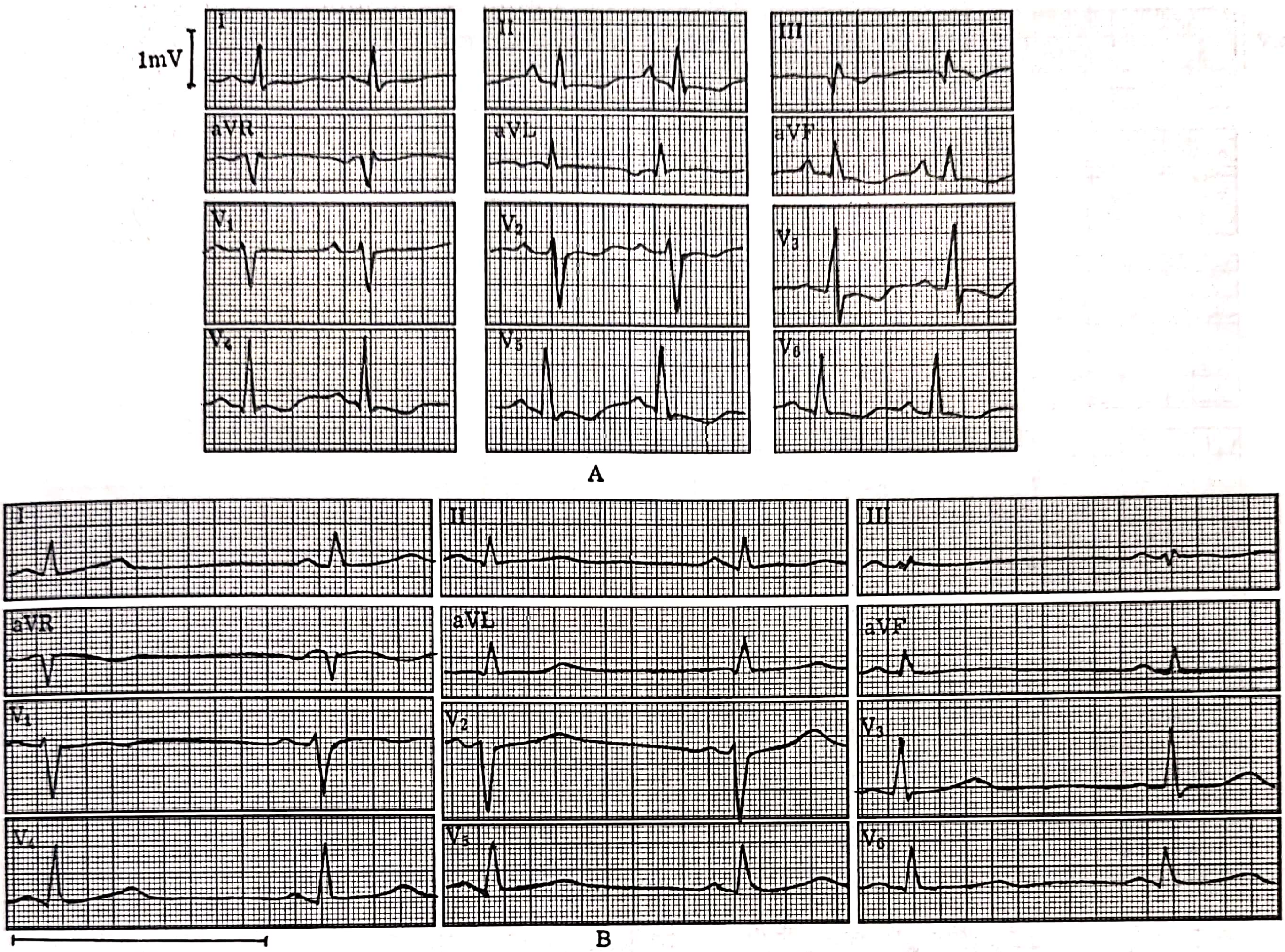
1mV
I
II
III
aVR
aVL
aVF
V1
V2
V3
V4
V5
V6
A
B
1 sec

Fig. 14.19: *Aspectul electrocardiogramei în boala Addison înainte de tratament (A) și după tratament (B) (bolnavă în vârstă de 35 de ani).*

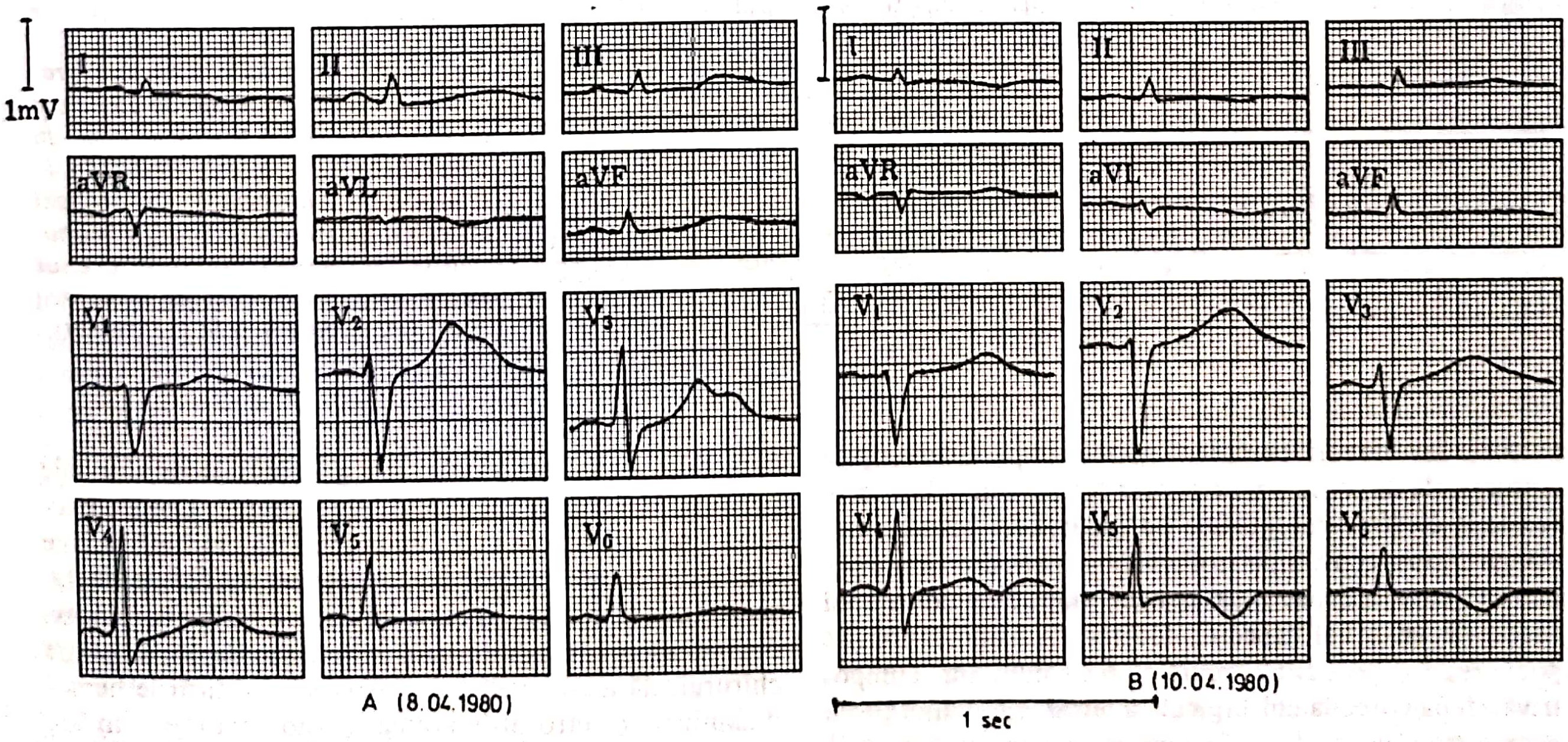
1mV
I
II
III
aVR
aVL
aVF
V1
V2
V3
V4
V5
V6
A (8.04.1980)
B (10.04.1980)
1 sec

Fig. 14.20: *Variații ale aspectului electrocardiografic într-un caz de feocromocitom (bolnavă în vârstă de 48 de ani). A. (8.04.1980): undă T negativă în DI și undă U foarte amplă, sumată cu unda T, în V_2, V_3, V_4. B. (10.04.1980): inversiunea undelor T în V_4, V_5 și V_6.*

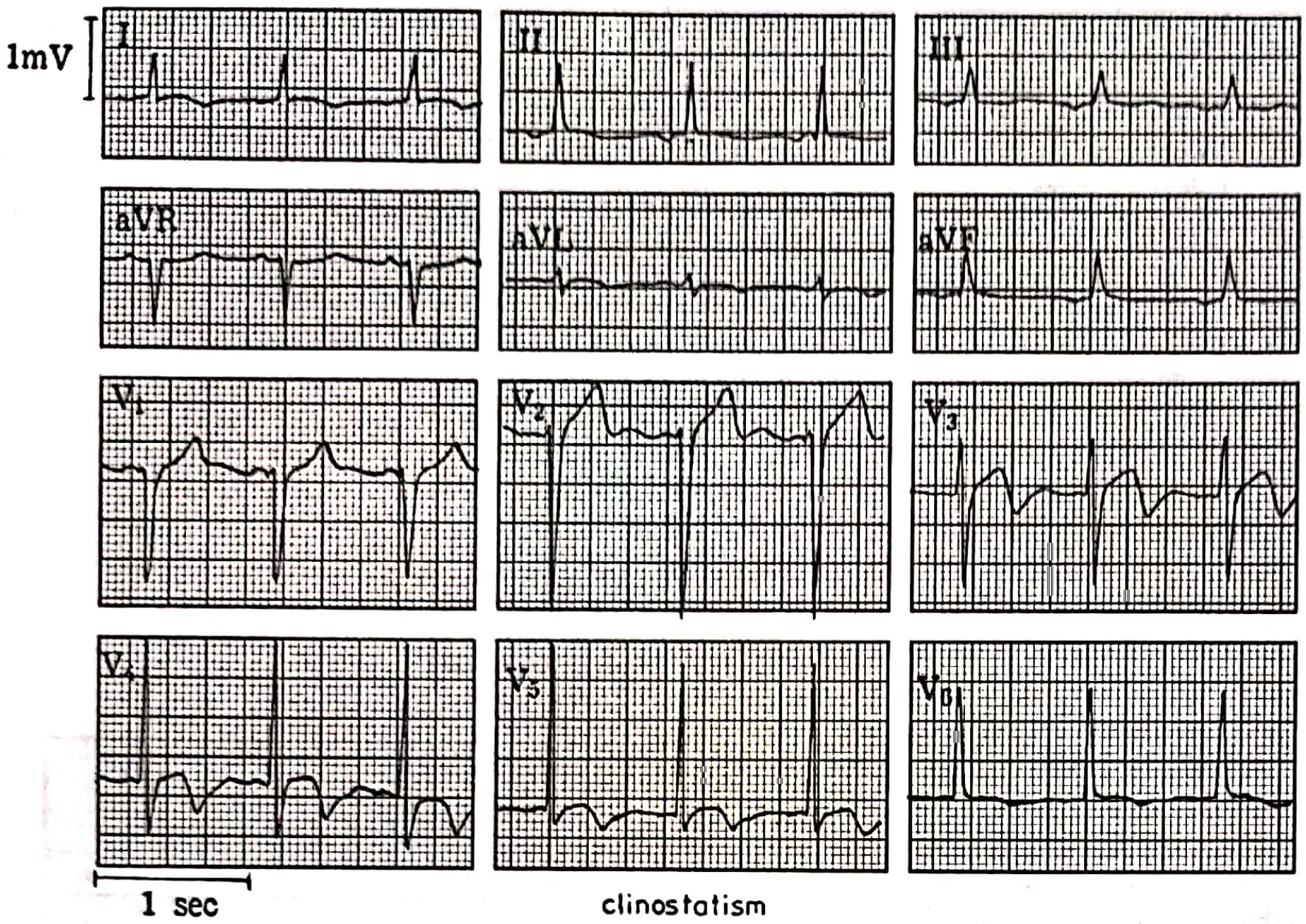

clinostatism

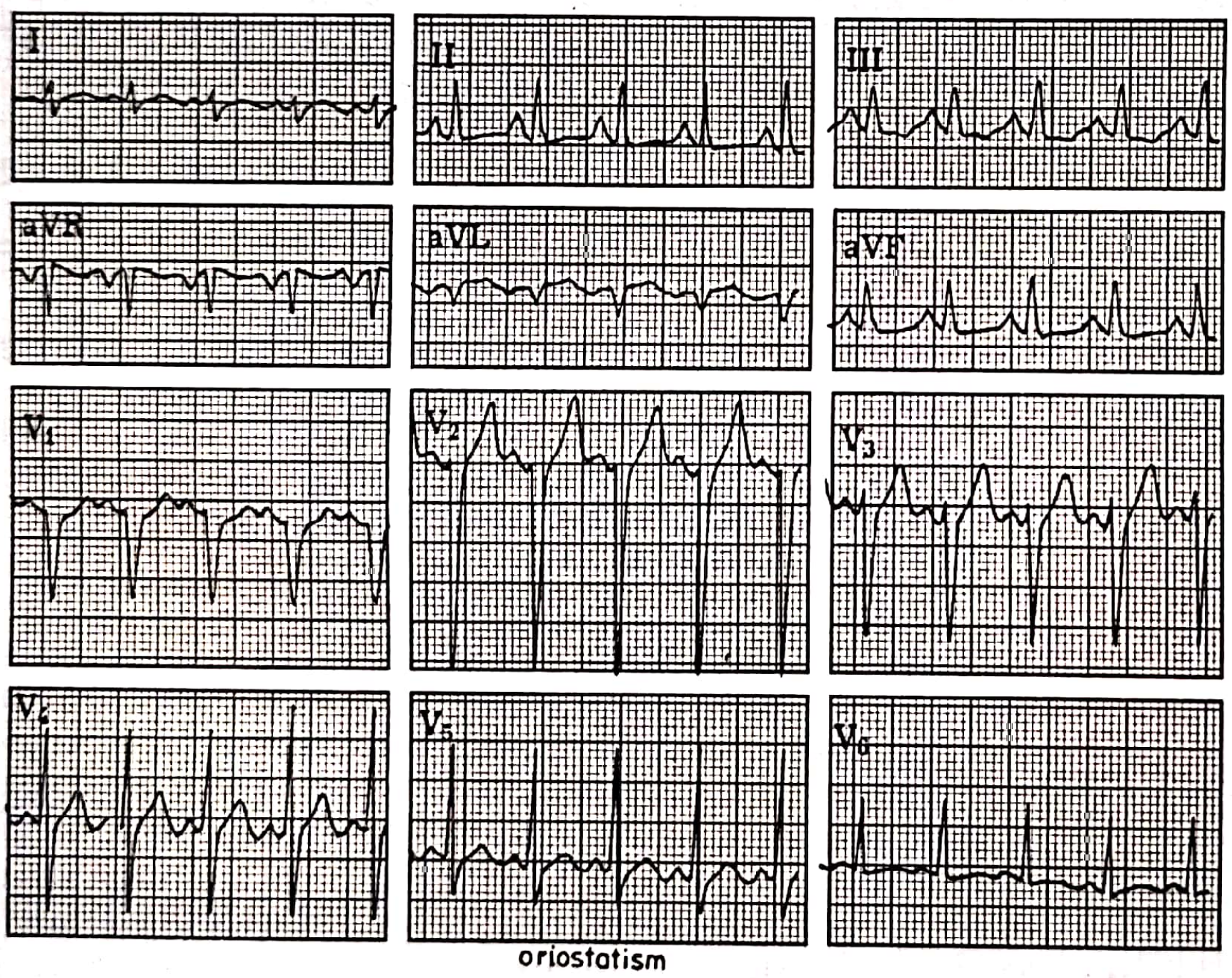

oriostatism

Fig. 14.21 : *Aspectul electrocardiografic la un bolnav în vârstă de 35 de ani cu diagnosticul de feocromocitom. În clinostatism sunt prezente modificări de repolarizare ventriculară, predominant în derivaţiile precordiale stângi. În ortostatism se constată dispariţia acestor modificări, concomitent cu instalarea unei tahicardii sinusale (135/minut).*

parţial, dar rareori complet. Astfel, după intervenţiile chirurgicale de corectare a stenozei aortice sau pulmonare, semnele electrocardiografice de hipertrofie ventriculară stângă şi, respectiv, hipertrofie ventriculară dreaptă se pot atenua în mod treptat. De asemenea, după închiderea unui defect septal atrial aspectul de bloc de ramură dreaptă poate regresa parţial în decurs de mai mulţi ani. Dimpotrivă, după corecţia chirurgicală a tetralogiei Fallot poate apărea frecvent un bloc de ramură dreaptă ca urmare a leziunii proximale a ramului drept în cursul închiderii defectului septal ventricular sau a leziunii ramurilor sale periferice în cursul ventriculotomiei drepte. După corectarea unei stenoze mitrale, unda P de tip „mitral" devine mai puţin caracteristică, iar axa electrică QRS se deplasează uşor la stânga. În cazurile în care leziunile miocardice prezente preoperator sunt severe sau dacă intervenţia chirurgicală a corectat numai parţial modificările hemodinamice, electrocardiograma postoperatorie rămâne nemodificată (Chung EK, 1977; Csapo G, 1980).

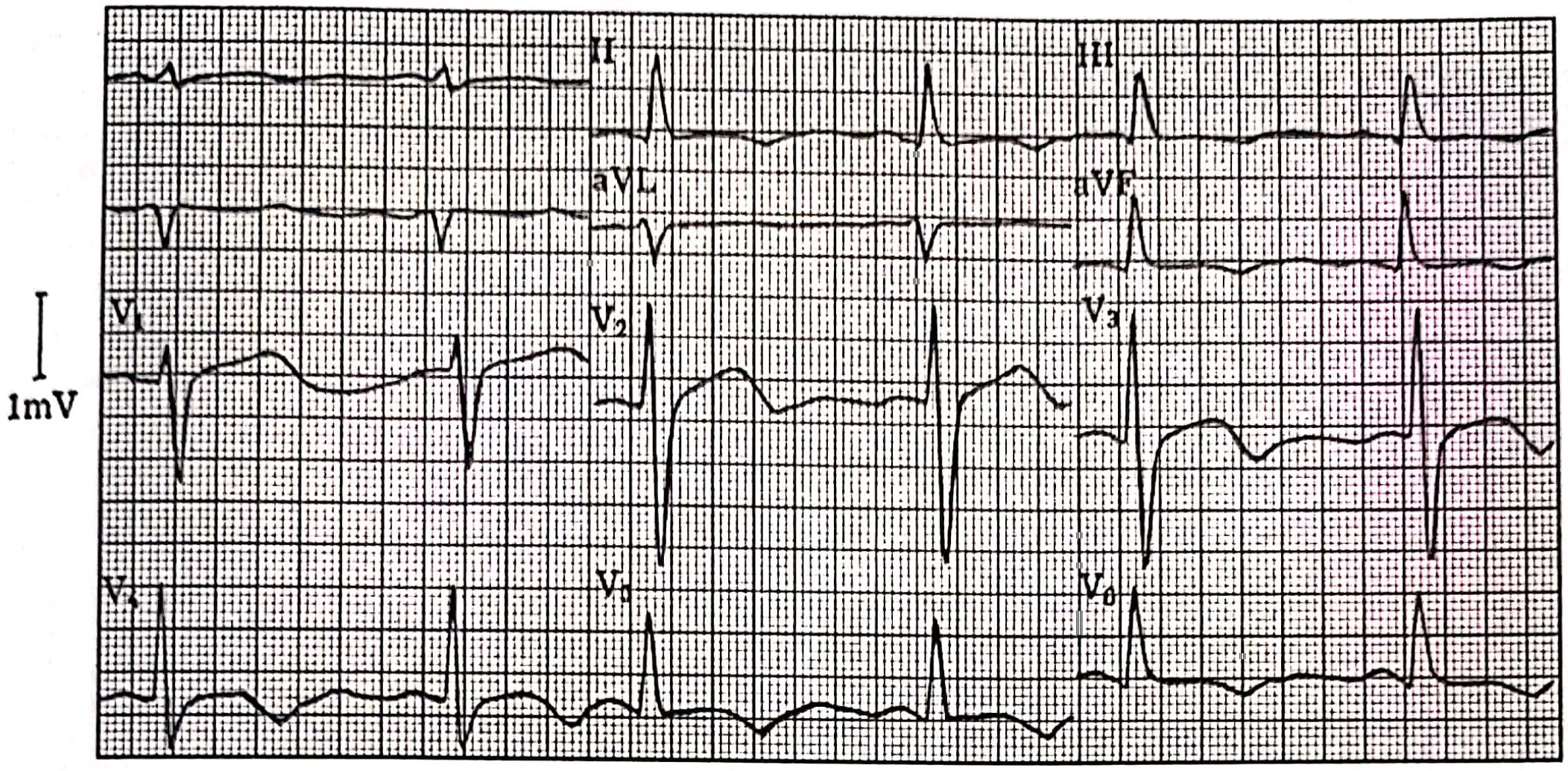

A. preoperator

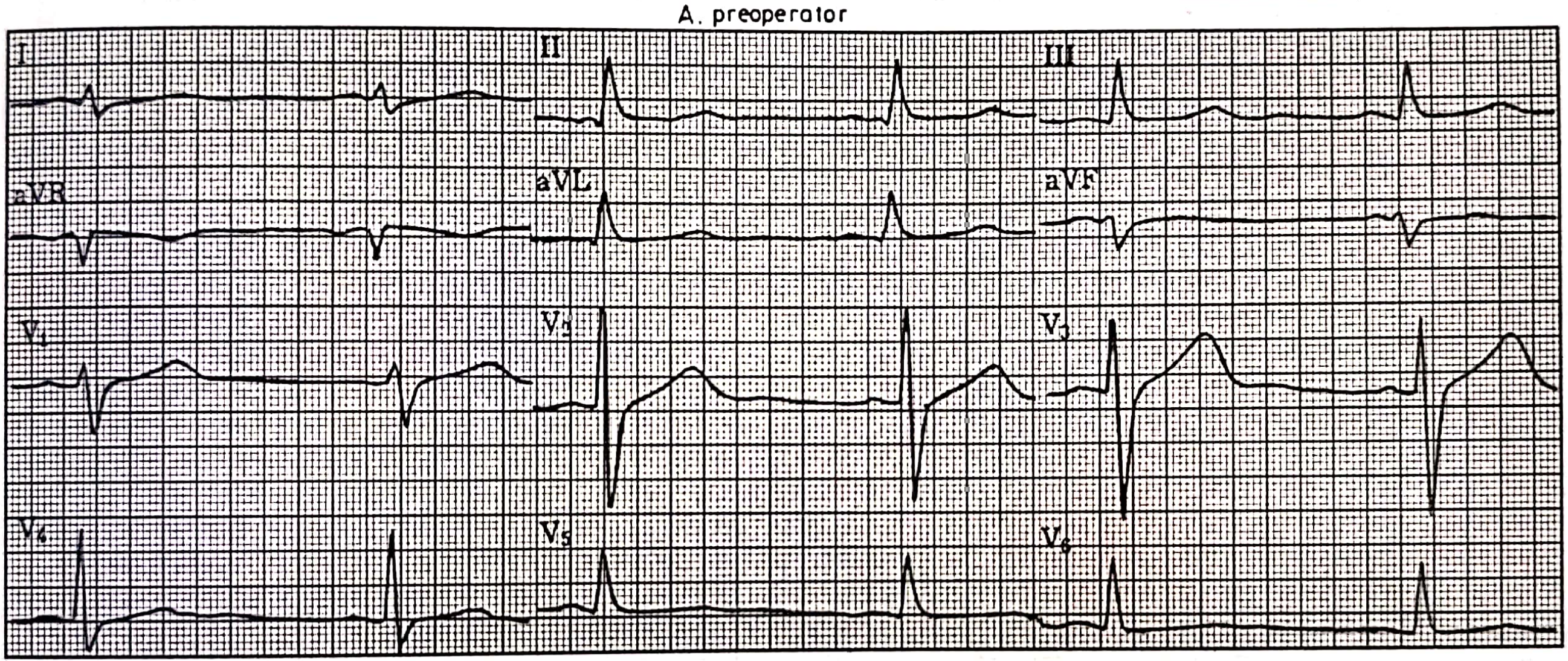

B. postoperator

Fig. 14.22 : *Aspectul electrocardiogramei într-un caz de feocromocitom (bolnavă în vârstă de 44 de ani). Se observă dispariţia modificărilor de repolarizare ventriculară după ablaţia chirurgicală a tumorii.*

Hipotermia

Hipotermia (accidentală sau terapeutică) produce următoarele efecte asupra potenţialului transmembranic al fibrelor miocardice: (1) *reducerea nivelului potenţialului de repaus* (ceea ce determină o scădere a vitezei de conducere a excitaţiei), (2) *reducerea pantei fazei zero* şi (3) *prelungirea duratei fazei 2*. Din punctul de vedere al transportului ionic se constată o reducere a influxului de sodiu, ca şi în cazul hipercalcemiei (Marshall JM, 1959).

Aspecte electrocardiografice

(Hicks CE şi colab., 1956; Emslie-Smith D şi colab., 1959; Trevino A şi colab., 1971; Clements SD şi Hurst JW, 1972; Hayat JC, 1974; Rollason WN, 1980)

1. Scăderea progresivă a frecvenţei sinusale
2. Prelungirea intervalelor P-R şi Q-T
3. Apariţia undei „J" (unda Osborn sau semnul „cocoaşei de cămilă") – fig. 14.25
4. Lărgirea complexului QRS (pe seama undei „J")
5. Tulburări de ritm: fibrilaţie atrială, flutter atrial, ritmuri AV joncţionale, lambouri de tahicardie ventriculară, fibrilaţie ventriculară cu un aspect caracteristic de unde grupate (fig. 14.25 C).

Cea mai caracteristică modificare electrocardiografică observată în cursul hipotermiei este reprezentată prin unda „J" sau unda Osborn (1953), descrisă de Grosse-Brockhoff F şi Schoedel W încă din anul 1943. Această undă apare la temperaturi sub 25 °C şi se înscrie sub forma unei deflexiuni între complexul QRS şi segmentul ST, în derivaţiile în care complexul QRS este predominant pozitiv. Unda se înscrie mai bine în derivaţiile precordiale stângi şi amplitudinea sa creşte progresiv o dată cu scăderea temperaturii. Atunci când unda „J" devine foarte amplă, unda T devine negativă în aceeaşi derivaţie. O undă

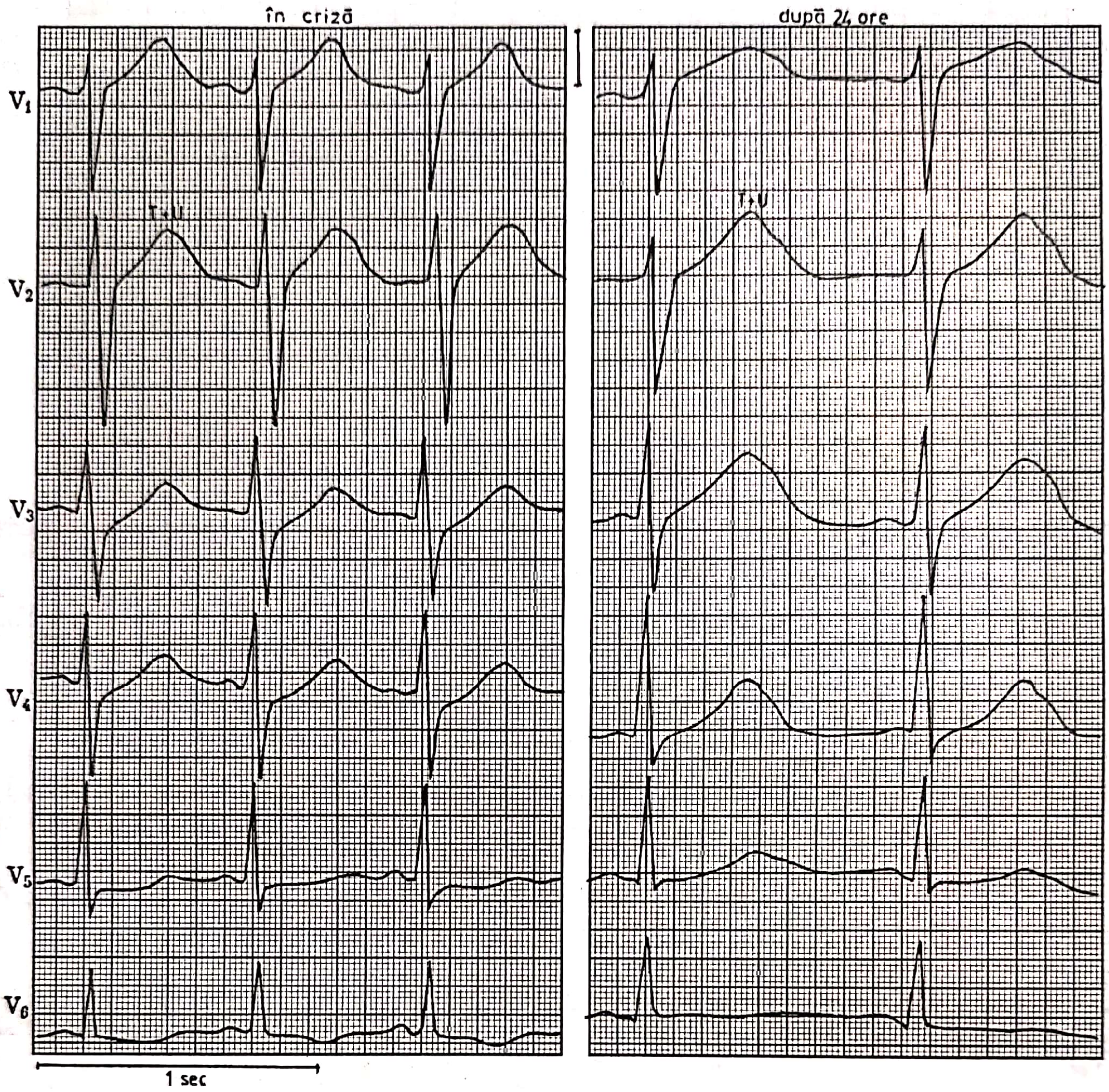

Fig. 14.23: *Aspectul electrocardiografic într-un caz de feocromocitom (bolnav în vârstă de 43 de ani). În timpul crizei: tahicardie sinusală 100/minut, subdenivelarea segmentului ST în V_5, inversiunea undei T în V_6 şi undă U amplă, sumată cu unda T. După 24 de ore: persistenţa undei U ample sumată cu unda T.*

similară a fost descrisă la bolnavii cu leziuni cerebrale. Unda „J" trebuie diferenţiată de aspectul constatat în sindromul de repolarizare precoce (fig. 14.25 B).

Originea undei „J" este încă obscură. Cu privire la geneza sa au fost emise următoarele ipoteze: (1) curent de leziune, (2) depolarizare ventriculară tardivă, (3) prelungirea depolarizării şi repolarizării în grade diferite în diversele zone ale miocardului ventricular.

Transplantul de cord

(Leachman RD şi colab., 1969; Nora JJ şi colab., 1969; Scheuer J şi colab., 1969; Schroeder JS şi colab., 1974; Chung EK, 1977)

Aspectul electrocardiografic caracteristic după transplantul de cord constă în prezenţa unei disociaţii atriale induse iatrogen. Apar două ritmuri atriale independente, unul produs de inima primitorului şi celălalt, de inima donatorului. Ritmul atrial cu originea în inima primitorului este localizat în fragmentul de ţesut atrial al acestuia şi nu se conduce niciodată la ventricule. Dimpotrivă, ritmul atrial al donatorului reprezintă ritmul dominant care controlează activitatea ventriculară. Cel mai adesea ritmul atrial cu originea în inima donatorului este sinusal, însă poate fi uneori şi un ritm atrial ectopic. Frecvent, activitatea electrică în fragmentul de ţesut atrial al primitorului se manifestă prin unde de fibrilaţie sau flutter.

După un efort uşor sau moderat, frecvenţa atrială a inimii donatorului nu se modifică, în timp ce frecvenţa atrială a inimii primitorului se accelerează în mod semnificativ şi revine la nivelul de repaus după terminarea efortului. După un efort intens, atât frecvenţa atrială a inimii donatorului, cât şi cea a primitorului se accelerează semnificativ. În mod similar, frecvenţa inimii donatorului

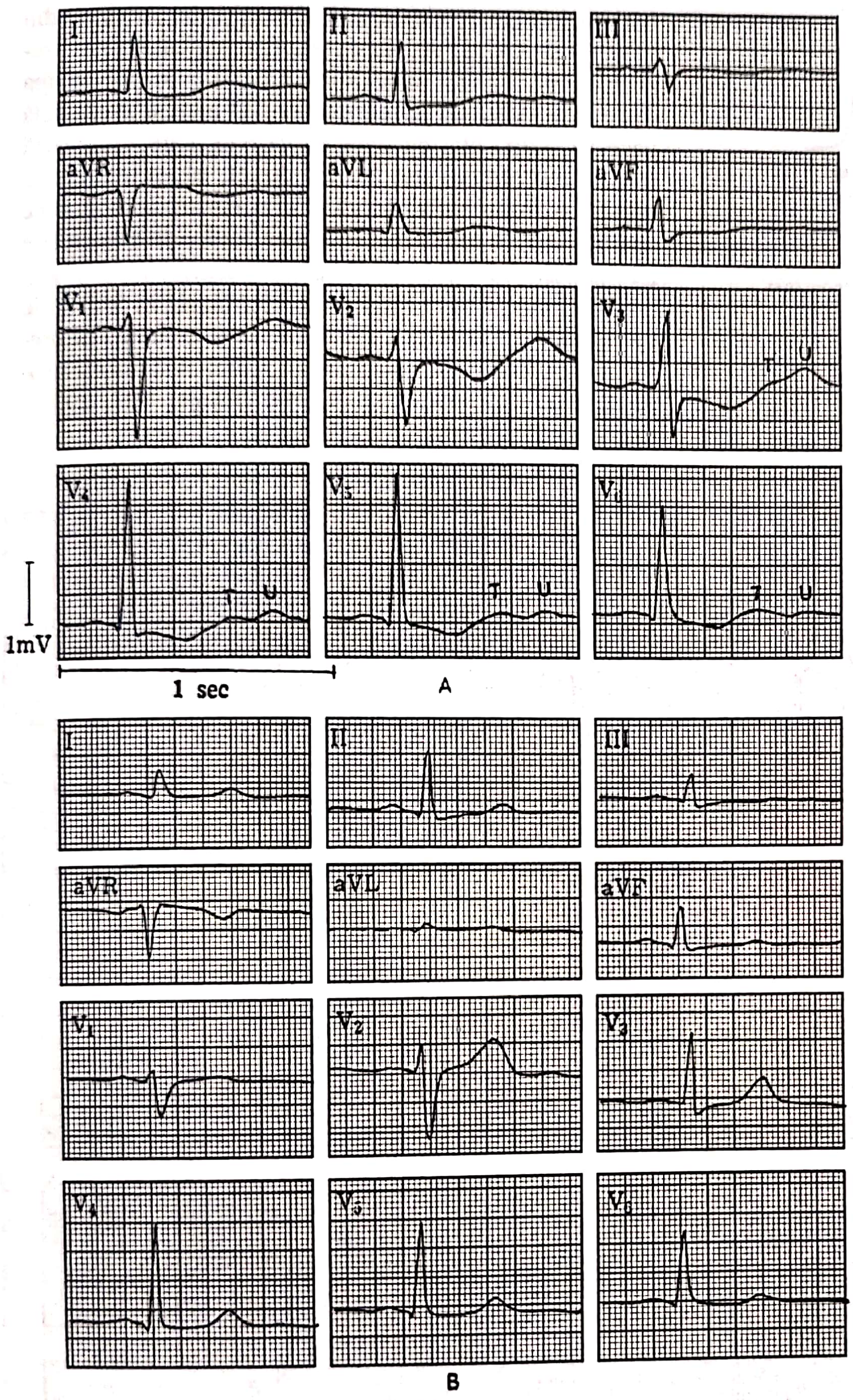

Fig. 14.24: *Aspectul electrocardiografic într-un caz de aldosteronism primar (bolnavă în vârstă de 32 de ani). Tensiunea arterială = 220/120 mm Hg. Niveluri serice ale electroliţilor:* $K^+ = 2.2$ *mEq/l,* $Na^+ = 142$ *mEq/l,* $HCO_3^- = 34$ *mEq/l.* **A.** *Preoperator se remarcă prezenţa semnelor electrocardiografice de hipokaliemie: subdenivelarea segmentului ST, unde T turtite şi unde U ample cu fenomen T+U.* **B.** *Postoperator: regresiunea semnelor electrocardiografice de hipokaliemie.*

nu se modifică prin manevra Valsalva în timp ce frecvenţa atrială a inimii primitorului este accelerată.

Atunci când apare fenomenul de respingere se produce reducerea voltajului QRS, deviaţia la dreapta a axei electrice QRS, prelungirea timpului de conducere intraventriculară şi apar semne de ischemie sau leziune subendocardică.

După transplantul cardiac au fost raportate de asemenea diverse aritmii: bradicardie sinusală, tahiaritmii atriale şi tahicardii AV joncţionale.

Electrocardiograma în intoxicaţiile acute

Sub influenţa compuşilor toxici se produc în primul rând modificări necaracteristice ale segmentului ST şi undei T, ca urmare a efectelor metabolice, hemodinamice şi neurovegetative. Cel mai adesea se constată subdenivelarea segmentului ST, turtirea sau inversiunea undei T şi reducerea amplitudinii sau inversiunea undei U. Aceste modificări ale repolarizării apar mai frecvent în derivaţiile precordiale stângi şi, în cele mai multe cazuri, sunt reversibile. Compuşii toxici care pot induce aceste anomalii sunt:

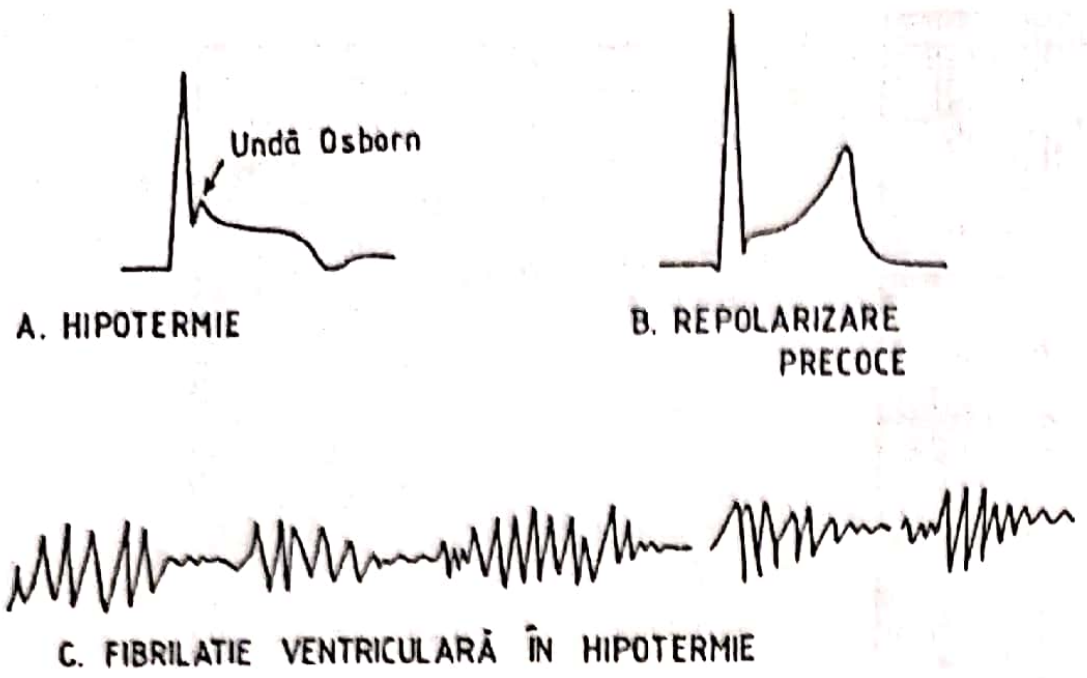

Fig. 14.25: *Aspecte electrocardiografice în hipotermie: undă „J" sau undă Osborn (A) şi fibrilaţie ventriculară (C). Unda Osborn (A) trebuie deosebită de supradenivelarea segmentului ST din sindromul de repolarizare precoce (B), care reprezintă o variantă a electrocardiogramei normale.*

barbituricele, narcoticele, stricnina, nicotina, toxinele din ciuperci şi veninul de şarpe, taliul, arsenicul etc. În prezenţa unor leziuni miocardice preexistente pot apărea unde T negative de tip coronarian. O menţiune specială necesită intoxicaţia cu oxid de carbon, care acţionează asupra miocardului atât în mod direct, cât şi indirect ca urmare a hipoxemiei. Modificările electrocardiografice apar în 70-80% din cazuri şi se manifestă prin aspectul de leziune-ischemie subendocardică: subdenivelarea segmentului ST, unde T cu negativitate preterminală în derivaţiile precordiale stângi sau unde T ample şi ascuţite. În prezenţa unor leziuni coronariene pot apărea imagini electrocardiografice de infarct miocardic (Börger HH, 1980; Csapo G, 1980).

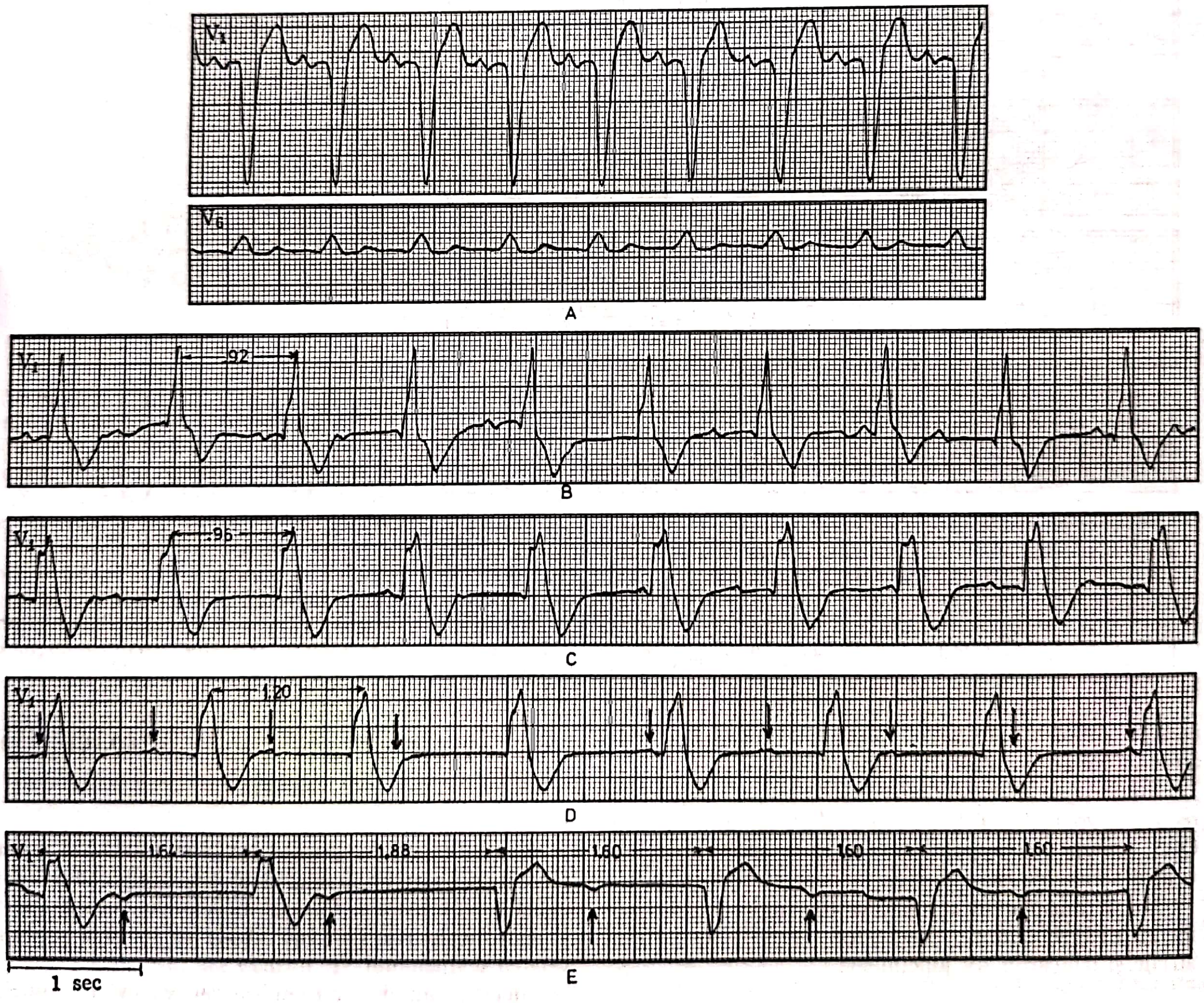

Fig. 14.26: *Ritm agonic (bolnav în vârstă de 60 de ani cu diagnosticul clinic de infarct miocardic anteroextensiv, stadiul acut). Înregistrare continuă a unei derivaţii de monitor (M). Se observă prezenţa unei bradicardii sinusale progresive până la oprirea completă a activităţii electrice cardiace.*

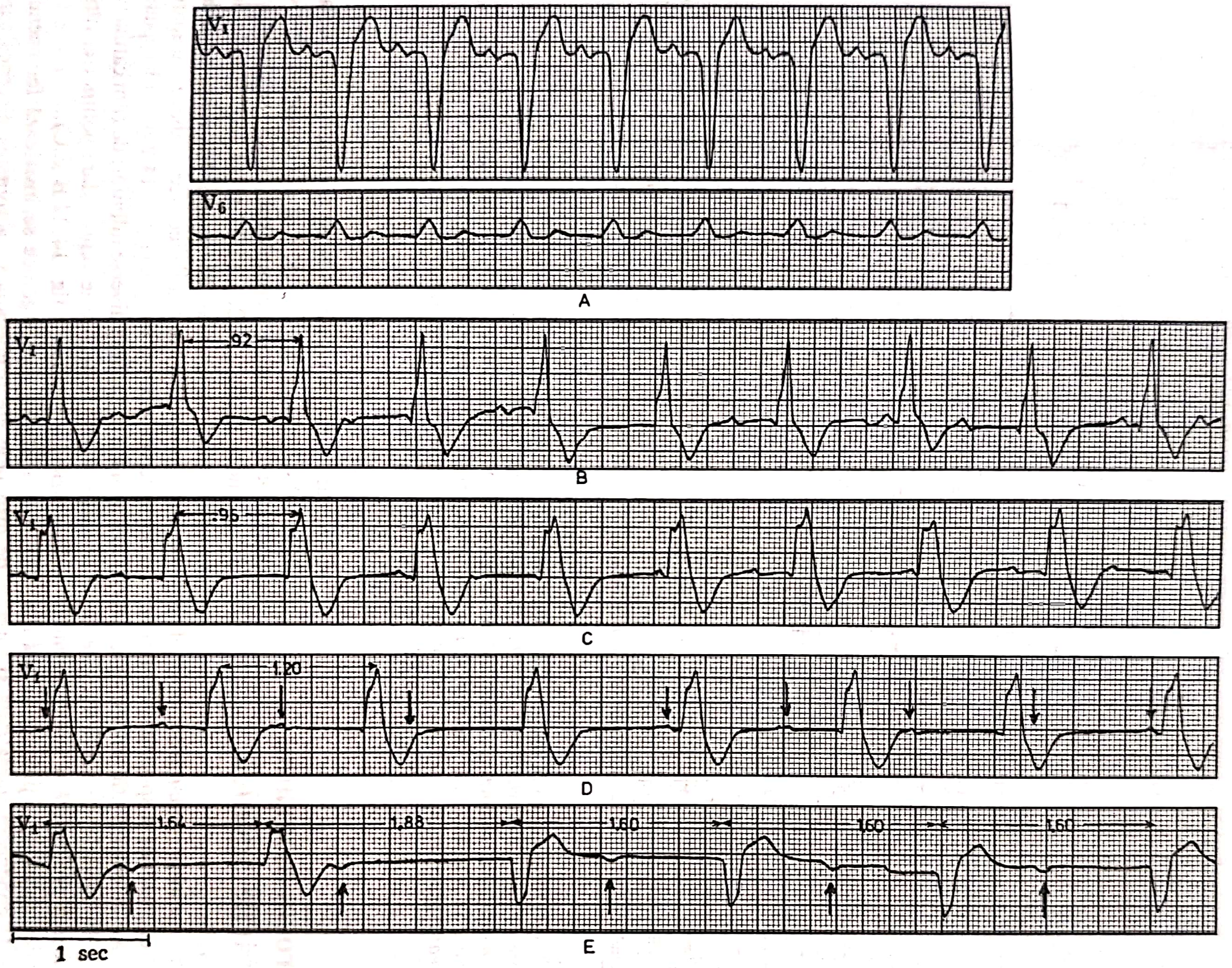

Fig. 14.27: *Bolnav în vârstă de 78 de ani cu diagnosticul clinic de carcinom bronşic. A. Traseul electrocardiografic efectuat cu două săptămâni înainte de instalarea stării agonice obiectivează un ritm sinusal (90/minut) cu bloc de ramură stângă complet. B, C, D şi E reprezintă trasee electrocardiografice succesive, efectuate în decurs de o oră, după instalarea stării agonice. B. Ritm idioventricular accelerat cu frecvenţa 65/minut. C. Ritm idioventricular accelerat cu frecvenţa 62/minut şi creşterea semnificativă a duratei complexelor QRS (= 0.20 secunde). D. Scăderea frecvenţei ventriculare la 50/minut, cu păstrarea aceleiaşi morfologii a complexului QRS. Undele P (marcate prin săgeţi) prezintă o frecvenţă de 65/minut. E. Ritm de evadare ventriculară cu frecvenţa 32-37/minut. Se remarcă variaţia morfologiei complexelor QRS care sunt mult lărgite (= 0.20 secunde). Activitatea electrică atrială se manifestă sub aspectul unui ritm atrial ectopic lent cu frecvenţa 30-35/minut (undele P sunt marcate prin săgeţi).*

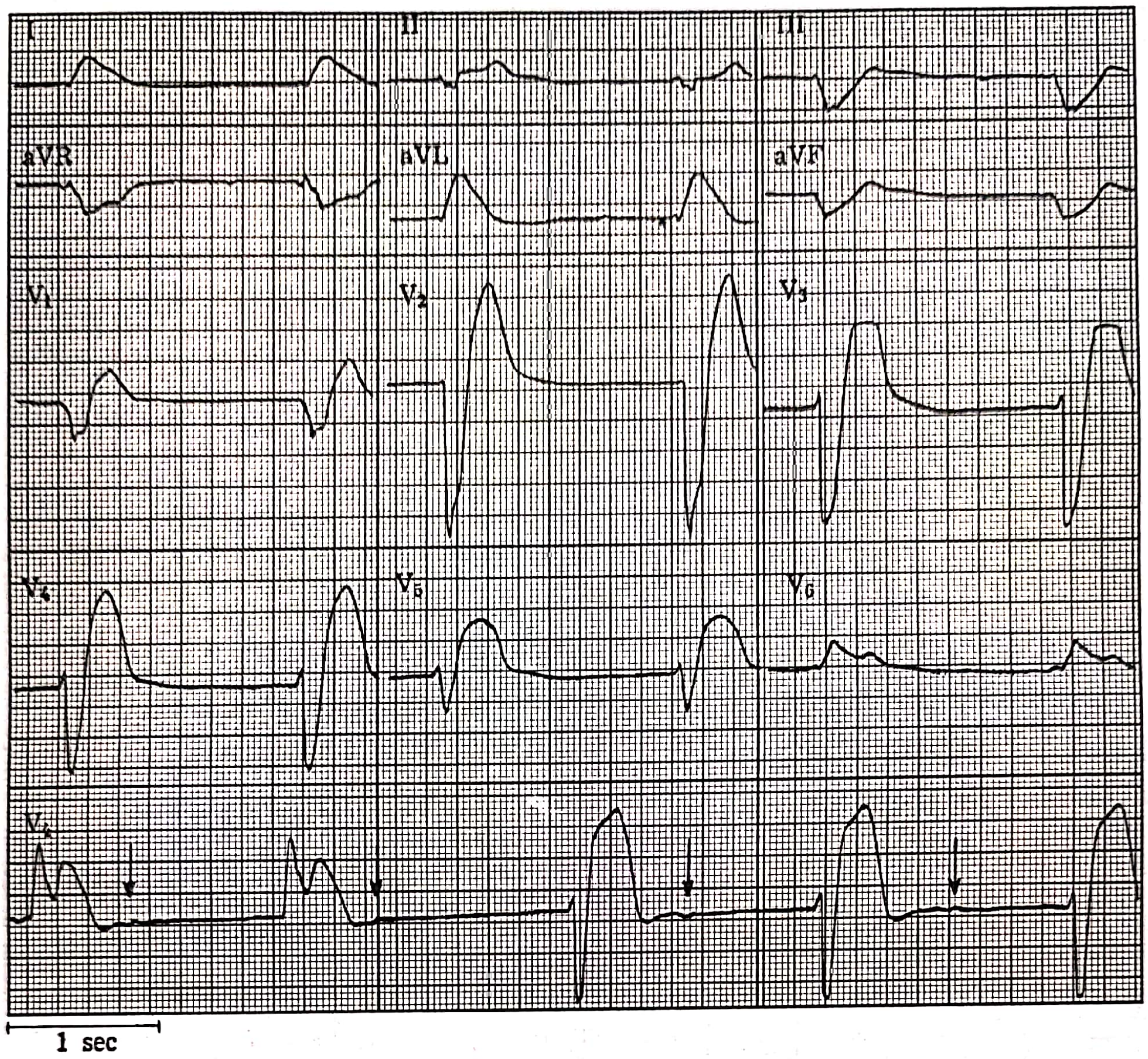

Fig. 14.28: *Acelaşi bolnav ca în figura 14.24. Ritm de evadare ventriculară cu frecvenţa de 32-37/ minut în prezenţa unui ritm atrial lent: 30-38/ minut (undele P sunt marcate prin săgeţi). Se remarcă modificarea morfologiei complexului QRS faţă de înregistrările precedente. În DI şi aVL complexul QRS, segmentul ST şi unda T apar contopite într-o undă monofazică. În derivaţiile precordiale (V_2-V_6) se înregistrează aspectul de „leziune subepicardică". În derivaţia V_4 (ultimul rând) se remarcă variaţia morfologiei complexelor QRS.*

Electrocardiograma în stările agonice

În stările agonice terminale, tulburările metabolice profunde din sistemul de conducere specializat şi fibrele miocardice nediferenţiate determină stingerea progresivă a activităţii cardiace. Tulburările electrofiziologice de bază constau în reducerea progresivă a automatismului sinusal şi pacemakerilor subsidiari, precum şi apariţia unor tulburări difuze de conducere intraatrială şi intraventriculară. Monitorizarea electrocardiografică a putut surprinde următoarele aspecte care apar în mod succesiv: (1) bradicardie sinusală progresivă, (2) bloc sinoatrial, (3) oprire sinusală (dispariţia undelor P), (4) ritm de evadare ventriculară care îşi reduce frecvenţa în mod progresiv, (5) lărgirea difuză şi progresivă a complexelor QRS, care prezintă un aspect bizar şi o morfologie variabilă, (6) alteraţiuni ST-T majore şi (7) contopirea într-o undă monofazică unică a complexului QRS, segmentului ST şi undei T (fig. 14.26, 14.27 şi 14.28). Înainte de moarte ritmul ventricular îşi răreşte frecvenţa până la încetarea completă a activităţii electrice cardiace sau apare o fibrilaţie ventriculară terminală (fig. 14.29). La începutul stării agonice pot apărea diverse tulburări de ritm cardiac: fibrilaţie atrială, extrasistole ventriculare polimorfe, ritm idioventricular accelerat (fig. 14.27 B şi C).

Spre sfârşitul stării agonice se instalează fenomenul de disociaţie electromecanică: activitatea electrică cardiacă este prezentă, cu aspectele menţionate mai sus, în timp ce răspunsul mecanic al inimii este absent (absenţa zgomotelor cardiace şi a pulsului arterial). Activitatea electrică cardiacă fără răspuns contractil poate dura încă 15-30 minute după moartea clinică (oprirea inimii şi a respiraţiei).

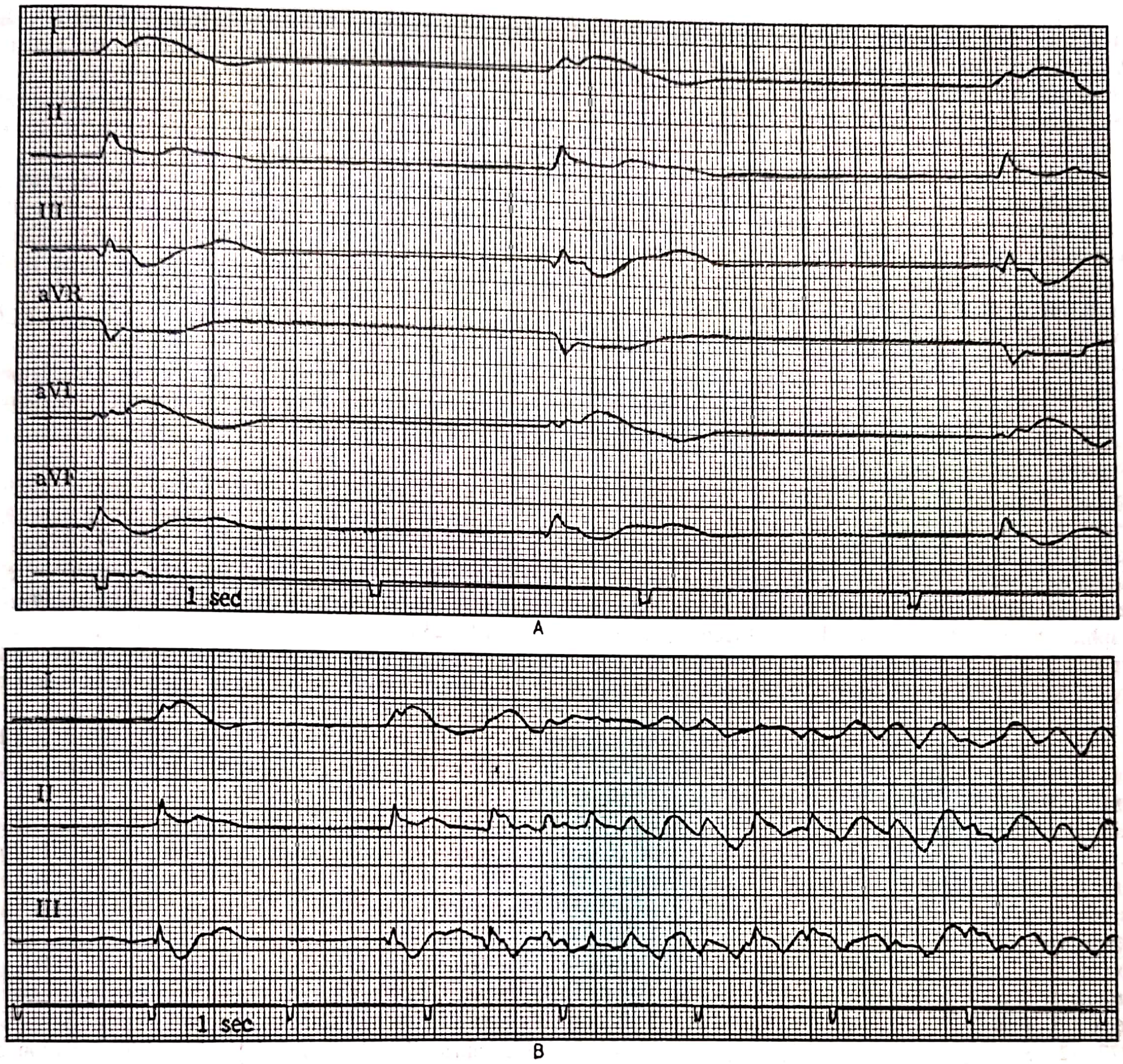

Fig. 14.29: *Ritm agonic (bolnav în vârstă de 81 ani, cu diagnosticul clinic de infarct miocardic acut cu localizare anterioară). **A.** Absenţa activităţii electrice atriale şi ritm de evadare ventriculară cu frecvenţa 35/minut. **B.** Tranziţia în fibrilaţie ventriculară.*

Bibliografie

Abbot JA, Cheitlin MD: The nonspecific camel-hump sign. JAMA, 1976, 235: 413.

Abildskov JA: Central Nervous System Influence Upon Electrocardiographic Waveforms (in Advances in Electrocardiography, sub red. Schlant RC şi Hurst JW. Grune-Stratton, New York – San Francisco – London, 1976: 377-384).

Bareiss P, Christmann D, Storck D, Warter J: Prolapsus valvulaire mitral et syncopes par tachycardie ventriculaire. Arch Mal Coeur, 1977, 70: 85.

Barlow JB, Basman CK, Pocock WA, Marchand P: Late systolic murmurs and non-ejection („mid-late") systolic clicks. An analysis of 90 patiens. Brit Heart J, 1968, 30: 203.

Barlow JB, Pocock WA, Marchand P, Denny M: The significance of late systolic murmurs. Am Heart J, 1963, 66: 443.

Barlow JB, Pocock WA: The problem of non-ejection systolic clicks and associated mitral systolic murmurs: Emphasis on the billowing mitral leaflet syndrome. Am Heart J, 1975, 90: 636.

Bekheit S, Ali A: Q-T interval in idiopathic prolapsed mitral valve. Am J Cardiol, 1978, 41: 374.

Bennet RK: Torsade de pointes and mitral valve prolapse. Am J Cardiol, 1980, 45: 75.

Berge T, Sievers J: Myocardial metastases. A pathological and electrocardiographic study. Brit Heart J, 1968, 30: 383.

Biberman L, Sharma R, Surawicz B: T wave abnormalities during hyperventilation and isoproterenol infusion. Am Heart J, 1971, 81: 166.

Börger HH: Ekg – Information. Steinkopf, Darmstad, 1980.

Bousser J, Bernadou A: Les accidents vasculaires des polyglobulies. Coeur Méd Int, 1966, 5: 3.

Boyadjian N, De Cramp G, Van Doonen F: Intérêt de l'ingéstion massive de potassium pour le diagnostic étiologique des ondes T négatives. Acta Cardiol (Brux), 1958, 13: 607.

Braunwald E, Zipes DG, Libby P (Edited by): Heart Disease. A Textbook of Cardiovascular Medicine, 6th Ed. W.B. Saunders Company, 2001.

Chalon B, Louis P, Michiels R, Justrabo E, Portier Ch, Claveyrolas B, Bouhey J: L'électrocardiogramme au cours des dissections aortiques. Coeur Méd Int, 1974, 13: 37.

Chesler E, Matison RE, Lakier JB, Pocock WA, Barlow JB: Acute myocardial infarction with normal coronary arteries. A possible manifestation of the billowing mitral leaflet syndrome. Circulation, 1976, 54: 203.

Chiche P, Marcantoni PJ, Saudubray MJ, Najeau Y: Angor, anémie, phlébite et hernie hiatale. Les signes cardiocirculatoires des anémies. Coeur Méd Int, 1966, 5: 19.

Chou TC, Susilavorn B: Electrocardiographic changes in intracranial hemorrhage. J Electrocardiol, 1969, 2: 193.

Chou TC: Electrocardiography in Clinical Practice. Grune-Stratton, New York-San Francisco-London, 1979.

Chung EK: Electrocardiography: Practical Applications with Vectorial Principles. Harper-Row, Hagerstown, 1980.

Chung EK: Principles of Cardiac Arrhythmias. Williams-Wilkins, Baltimore/London, 1977.

Clements SD, Hurst JW: Diagnostic value of electrocardiographic abnormalities observed in subjects accidentally exposed to cold. Am Cardiol, 1972, 29: 729.

Connor RCR: Heart damage associated with intracranial lesions. Brit Med J, 1968, 3: 29.

Csapo G: Konventionelle und intrakardiale Elektrokardiographie. Ciba-Geigy GmbH, Wehr/Baden, 1980.

DeLeon AC, Perloff JK, Twigg H: The straight back syndrome. Clinical cardiovascular manifestations. Circulation, 1965, 32: 193.

DeMaria AN, Amsterdam EA, Vismara LA: Arrhythmias in the MVP syndrome: Prevalence, nature and frequency. Ann Intern Med, 1976, 86: 656.

DeOliveira JM, Sambhi MP, Zimmerman HA: The electrocardiogram in pectus excavatum. Brit Heart J, 1958, 20: 495.

Devereux RB, Perloff JK: Prolapsus mitral. Coeur Méd Int, 1977, 12: 3.

Douglas A, Samuel P: Analysis of electrocardiographic patterns in hypothyroid heart disease. NY J Med, 1960, 60: 2227.

Elisberg EI: Electrocardiographic changes associated with pectus excavatum. Ann Intern Med, 1958, 49: 130.

Emslie Smith D, Sladden GE, Stirling GR: The significance of changes in the electrocardiogram in hypothermia. Brit Heart J, 1959, 21: 343.

Enescu I, Tacu V, Arghir A, Cosma M: Acţiunea potasiului asupra undei T anormale (in Probleme Actuale de Patologie Cardiovasculară, Ed. Medicală, Bucureşti, 1964: 110-118).

Engel PJ, Albert BL, Triebwasser JH, Lancaster MC: Exercise testing in MVP. Am J Cardiol (abstr), 1978, 41: 430.

Fentz V, Gormsen J: Electrocardiographic patterns in patiens with cerebrovascular accidents. Circulation, 1962, 25: 22.

Freteur JP, Goenau M, Fernandez H, Brasseur L: Les anomalies nonspécifiques de la répolarisation ventriculaire. Acta Cardiol (Brux), 1970, 25: 119.

Friedberg CK: Disease of the Heart. W.B. Saunders Company, Philadelphia-London, 1966.

Gallagher JJ, Pritchett ELC, Sealy WC, Kassell J, Wallace AG: The preexcitation syndromes. Progr Cardiovasc Dis, 1978, 20: 285.

Goldman MJ: Normal variants in the electrocardiogram leading to cardiac invalidism. Am Heart J, 1960, 59: 71.

Gonzales de Cassio A, Sauches-Medal L, Smith JF: Electrocardiographic modifications in anemia. Am Heart J, 1964, 67: 166.

Grosse-Brockhoff, Schoedel W: Das Bild der akuten unterkühlung im Tierexperiment. Arch Exp Pathol Pharmakol, 1943, 20: 417.

Grossman MA: Cardiac arrhythmias in acute central nervous system disease. Arch Intern Med, 1976, 136: 203.

Gullota SJ, Gulco L, Padmanabhan V, Miller S: The syndrome of systolic click, murmur and mitral valve prolapse – a cardiomyopathy. Circulation, 1974, 49: 717.

Hanne-Paparo N, Drory Y, Schoenfeld Y: Common ECG changes in athletes. Cardiology, 1976, 61: 267.

Hanne-Paparo N, Wendkos MH, Bruner D: T wave abnormalities in the electrocardiograms of top ranking athletes without demonstrable heart disease. Am Heart J, 1971, 81: 743.

Harris TR, Copeland GD, Brody DA: Progressive injury current with metastatic tumor of the heart. Case report and review of the literature. Am Heart J, 1965, 69: 392.

Hayat JC: L'hypothermie accidentelle (considérations physio-pathologiques et thérapeutiques). Coeur Méd Int, 1974, 13: 233.

Hersch C: Electrocardiographic changes in subarachnoid hemorrhage, meningitis and intracranial space occupying lesions. Brit Heart J, 1964, 26: 785.

Hicks CE, McCord MC, Blount SG: Electrocardiographic changes during hypothermia and circulatory occlusion. Circulation, 1956, 13: 21.

Hiss RG, Averill KH, Lamb LE: Electrocardiographic findings in 63,375 asymptomatic individuals. Part VIII: Nonspecific T wave changes. Am J Cardiol, 1960, 6: 178.

Horan LG, Flowers NC: Electrocardiography and Vectocardiography. Heart Disease, sub red. Braunwald E. W.B. Saunders Company, Philadelphia-London-Toronto, 1980: 198-252.

Horeau J, Robin CL: Les manifestations cardiaques des léucemies. Actual Cardiol, Angéiol Intern, 1961, 10: 195.

Humphries JO, McKusick VA: The differentiation of organic and „innocent" systolic murmurs. Progr Cardiovasc Dis, 1962, 5: 152.

Jeresaty RM: Mitral valve prolapse-click syndrome. Progr Cardiovasc Dis, 1973, 15: 623.

Josephson ME, Horowitz LN, Kastor JA: Parosysmal supraventricular tachycardia in patients with mitral valve prolapse. Circulation, 1978, 57: 111.

Kartun P, Hartman L, Mallarmé J, Fauvert R: Les modifications électrocardiographiques des polyglobulies. Le syndrome électrique de la plethore sanguine. Sem Hôp (Paris), 1957, 33: 7.

Kemp GL, Ellestad MH: The significance of hyperventilation and orthostatic T wave changes on the electrocardiogram. Arch Intern Med, 1968, 121: 518.

Kilpatrick GS, Wihey JL: Anemia and heart disease. Am Heart J, 1964, 68: 138.

Koselko P, Punsar S, Sipila W: Subendocardial hemorrhage and ECG changes in intracranial bleeding. Brit Med J, 1964, 1: 1479.

Kreus KE, Kemila SJ, Takala JK: Electrocardiographic changes in cerebrovascular accidents. Acta Med Scand, 1969, 185: 327.

Leachman RD, Cokkinos DVP, Cooley DA: Association of ostium secundum atrial septal defects with mitral valve prolapse. Am J Cardiol, 1976, 38: 167.

Leachman RD, Cokkinos DVP, Zamalloa O, Alvarez A: Electrocardiographic behavior of recipient and donor atria after human transplantation. Am J Cardiol, 1969, 24: 49.

Lepeschkin E, Surawicz B: Characteristics of true-positive and false-positive results of electrocardiographic Master two-step exercise test. N Engl J Med, 1958, 258: 511.

Lichtman J, O'Rourke RA, Kelin A: Electrocardiogram of the athlete. Alterations simulating those of organic heart disease. Arch Intern Med, 1973, 132: 763.

London RE, London SB: The electrocardographic sign of acute hemopericardium. Circulation, 1962, 25: 780.

MacFarlane PW, Lawrie TDV (Eds.): Comprehensive Electrocardiography: Theory and Practice in Health and Disease, New York, Pergamon, 1989.

Malcom AD, Bougher DR, Kostuk WJ, Ahuja Sp: Clinical features and investigative findings in presence of mitral leaflet prolapse. Brit Heart J, 1976, 38: 244.

Marcu C: Diagnosticul Electrocardiografic al Anginei Pectorale (in Angina Pectoris, sub red. Negoiţă CI. Ed. Junimea, Iaşi, 1982: 191-297).

Markiewicz W, Stoner J, London E, Hunt SA, Popp RL: Mitral valve prolapse in one hundred presumably healthy young females. Circulation 1976, 53: 465.

Marshall JM: Effects of low temperature on transmembrane potentials of single fibers of the rabbit atrium. Circ Res, 1959, 9: 664.

Mason JW, Koch FH, Billingham ME, Winkle RA: Cardiac biopsy evidence for cardiomiopathy associated with symptomatic MVP. Am J Cardiol, 1978, 42: 557.

Massie B, Botvinick EH, Shames D, Taradash M: Myocardial perfusion scintigraphy in patients with mitral valve prolapse. Circulation, 1978, 57: 19.

Moll A, Hamacher F: Der Propranolol-Test eine neue Möglichkeit zur Differenzierung zwischen vegetativ und organisch bedingten EKG-Veränderungen. ZtschrKreislauff, 1970, 4: 335.

Moll A, Hamacher F: Negative T-zacken bei klinisch Herzgesunden. Tägl Praxis, 1965, 3: 375.

Munteanu M, Jicman I, Tiroch E, Văcărescu Gh: Răsunetul cardiac în sindromul de aplatizare toracică. Med Internă (Bucureşti), 1983, 35: 425.

Negoiţă CI, Marcu C, Datcu G, Dobrescu G, Dămăceanu G: Cardimiopatia adrenergică. În legătură cu 15 cazuri de feocromocitom. Rev Med Chirurg (Iaşi), 1979, 83: 27.

Nogrette P: Le coeur dans les léucemies, les lymphoréticulosarcomes et la maladie de Hodgkin. Coeur Med Int, 1966, 5: 27.

Nora JJ, Cooley DA, Fernbach DJ, Rochell DG, Milam JD, Montgomery JR, Leachman RD, Butler WT, Rossen RD, Bloodwell RD, Hallman GL, Trentin JJ: Rejection of the transplanted human heart. Index of recognition and problems of prevention. N Engl Med, 1969, 280: 1079.

Nordenfelt O: Orthostatic ECG changes and the adrenergic betareceptor blocking agent propranolol (Inderal). Acta Med Scand, 1965, 178: 393.

Osborn JJ: Experimental hypotermia: Respiratory and blood pH changes in relation to cardiac function. Am J Physiol, 1953, 175: 389.

Pelkonen R, Pitkanen E: Unusual electrocardiographic changes in phaeochromocytoma. Acta Med Scan, 1963, 173: 41.

Pocock WA, Barlow JB: Etiology and electrocardiographic features of the billowing posterior mitral leaflet syndrome. Am J Med, 1971, 51: 731.

Popovici D, Săhleanu V: Hormonii şi Patologia Cardiovasculară. Acad RSR, Bucureşti, 1966.

Procacci PM, Savran SV, Schreiter SL, Bryson AL: Prevalence of clinical mitral valve prolapse in 1169 young women. N Engl J Med, 1976, 294: 1086.

Rollason WN: Electrocardiography for the Anaesthetist. Blackwell Scientific Publications. Oxford-London, 1980: 90-92.

Rotman M, Colvard MC, Ruskin J: Nonspecific T wave changes. Arch Intern Med, 1972, 130: 895.

Saint Pierre A, Lejosne Ch, Perrin A: Aspects électrocardiographiques des phéocromocytomes. Coeur Méd Int, 1974, 13: 59.

Sandler G: The effect of thyrotoxicosis on the electrocardiogram. Brit Heart J, 1959, 21: 111.

Sanghvi LM, Sharma R, Misra SN: Cardiovascular disturbances in chronic severe anemia. Circulation, 1957, 15: 373.

Scheuer J, Shaver JA, Harris BC, Leonard JJ, Bahson HT: Electrocardiographic findings in cardiac transplantation. Circulation, 1969, 40: 289.

Schneider RG, Lyon AF: Use of oral potassium sals in the assessement of T wave abnormalities in the electrocardiogram: a clinical test. Am Heart J, 1969, 77: 721.

Schroeder JS, Berke DK, Graham AF: Arrhythmias after cardiac transplantation. Am J Cardiol, 1974, 33: 604.

Sears GA, Manning GW: Routine electrocardiography: postprandial T wave changes. Am Heart J, 1956, 56: 591.

Serradimigni A, Arnaud A, Bory M: Le syndrome du dos plat en cardiologie. Coeur Méd Int, 1970, 9: 69.

Sleeper JC, Orgain ES: Differentiation of benign from pathologic T waves in the electrocardiogram. Am J Cardiol, 1963, 11: 338.

Soulié P, Degeorges M, Acar J: Manifestations cliniques et radiologiques des dissections aortiques. Arch Mal Coeur, 1962, 55: 1241.

Surawicz B, Knilans TK: Chou's Electrocardiography in Clinical Practice. W.B. Saunders Company, 2001.

Surawicz B: The pathogenesis and clinical significance of primary T wave abnormalites (in Advances in Electrocardiography, sub red. Schlant RC şi Hurst JW. Grune-Stratton, New York, 1972: 377-421).

Swartz HM, Teichholz LE, Donoso E: Mitral valve prolapse. A review of associated arrhythmias. Am J Med, 1977, 62: 377.

Topol EJ (Editor): Comprehensive Cardiovascular Medicine, Lippincott-Raven Publishers, Philadelphia, New York, 1998.

Trevino A, Razi B, Beller B: The characteristic électrocardiogram of accidental hypothermia. Arch Intern Med, 1971, 127: 470.

Tricot R, Cavailles J, Nogrette P, Broutin G: Les modifications électrocardiographiques observés au coures du phéochromocytome. Arch Mal Coeur, 1968, 61: 1174.

Tuqan SK, Mau RD, Schwartz MJ: Anterior myocardial infarction paterns in the mitral valve prolapse-systolic click syndrome. Am J Med, 1975, 58: 719.

Wachtel FW, Ravitch MM, Grishman A: The relation of pectus excavatum to heart disease. Am Heart J, 1956, 52: 121.

Wagner GS: Marriott's Practical Electrocardiography. Tenth Edition. Lippincott Williams & Wilkins, 2001.

Wasserburger RH, Siebacker KL, Lewis WC: The effect of hyperventilation on the normal adult electrocardiogram. Circulation, 1956, 13: 850.

SECŢIUNEA III

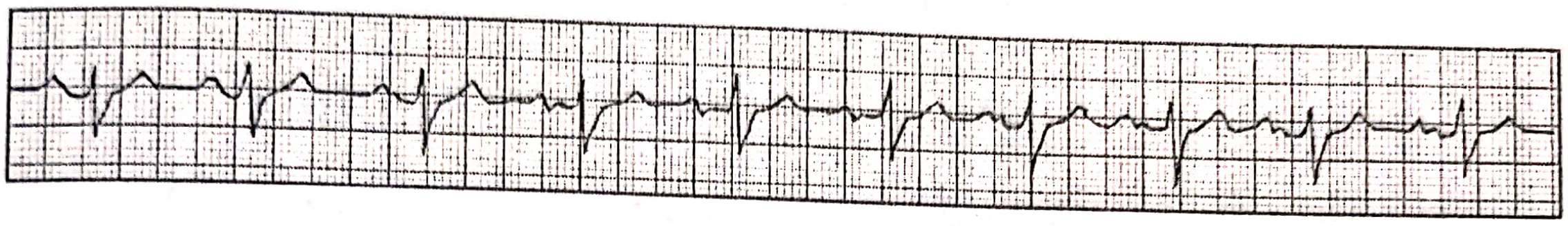

Aritmii cardiace

- Date generale
- Tulburări ale ritmului sinusal
- Aritmiile atriale
- Aritmii atrioventriculare joncţionale
- Aritmiile ventriculare
- Disociaţia atrioventriculară
- Tulburările de conducere atrioventriculare
- Tulburări de conducere intraventriculare
- Sindromul Wolff-Parkinson-White şi sindroamele de preexcitaţie
- Conducerea aberantă. Conducerea ascunsă. Conducerea supranormală. Alternarea timpului de conducere atrioventriculară. Alternanţa electrică
- Noţiuni generale de electrocardiografie în cardiostimularea electrică artificială

CAPITOLUL 15

Tulburările de ritm cardiac: mecanisme electrofiziologice, nomenclatură şi clasificare. Metodologia analizei electrocardiogramei

Mecanisme electrofiziologice

Excitaţia muşchiului cardiac este condiţionată de procesele de automatism şi de conductibilitate. De aceea se consideră că, în general, aritmiile pot fi produse prin două mecanisme fundamentale: (1) tulburări în formarea excitaţiei (tulburări de automatism) şi (2) tulburări în conducerea excitaţiei (tulburări de conducere). Ambele mecanisme pot participa adesea în mod asociat la geneza anumitor tulburări de ritm cardiac (tabel 15.1).

Tabel 15.1: *Mecanisme electrofiziologice ale aritmiilor cardiace*

- I. *Tulburări în formarea excitaţiei*
  - A. *Alteraţiuni în automatismul fiziologic al fibrelor din sistemul de conducere specializat*
    - 1. Creşterea automatismului
    - 2. Scăderea automatismului
  - B. *Dezvoltarea unui automatism anormal în fibrele miocardice atriale şi ventriculare*
  - C. *Mecanisme oscilatorii*
    - 1. Post-potenţiale
    - 2. Post-depolarizarea tardivă (depolarizare tranzitorie)
    - 3. Post-depolarizarea precoce
- II. *Tulburări în conducerea excitaţiei*
  - A. *Conducerea decremenţială*
  - B. *Conducerea lentă (deprimată) şi blocul*
  - C. *Conducerea neomogenă*
  - D. *Blocul unidirecţional*
  - E. *Reintrarea excitaţiei*
    - 1. Mişcarea circulară
      - a. Reintrarea excitaţiei în cadrul unor circuite largi
      - b. Reintrarea excitaţiei în nodul sinusal sau atrioventricular
      - c. Microreintrarea prin bloc unidirecţional
    - 2. Reexcitaţia focală
- III. *Tulburări asociate în formarea şi conducerea excitaţiei*
  - A. *Parasistolia*
  - B. *Ritmuri ectopice cu bloc de ieşire*
  - C. *Fibrilaţia*

după Watanabe Y şi Dreifus LS (1977) – modificat

Tulburări în formarea excitaţiei

Aritmiile produse prin tulburarea proceselor de automatism pot rezulta ca urmare a mecanismelor: (1) modificarea automatismului fiziologic al ţesutului specializat dotat cu proprietatea de a elabora stimuli; (2) dezvoltarea unor mecanisme automatice anormale în fibrele miocardice atriale sau ventriculare şi (3) mecanisme oscilatorii.

Alteraţiuni în automatismul fiziologic

În această grupă sunt incluse acele aritmii care rezultă ca urmare a modificării automatismului în celulele ori fibrele dotate în mod normal cu proprietatea de a elabora stimuli (proprietatea de pacemaker). Trebuie reamintit faptul că, în condiţii normale, un număr mic de tipuri celulare prezintă proprietatea de a elabora stimuli (automatism): nodul sinusal, fibrele atriale specializate (fasciculul lui Bachmann), zona distală a nodului AV (zona nodohisiană sau NH), trunchiul comun şi ramurile fasciculului lui His şi fibrele reţelei lui Purkinje. Se admite de asemenea că pot dezvolta automatism şi unele fibre atriale dispersate în septul interatrial, de-a lungul circumferinţei inelelor atrioventriculare, în zonele de joncţiune ale marilor vene cu atriul drept, la nivelul orificiului sinusului venos coronar şi în regiunile adiacente zonei denumite sulcus terminalis (Hofman BF şi Cranefield PF, 1964). În condiţii normale, nodul sinusal controlează activitatea cardiacă, deoarece panta depolarizării diastolice spontane a celulelor din

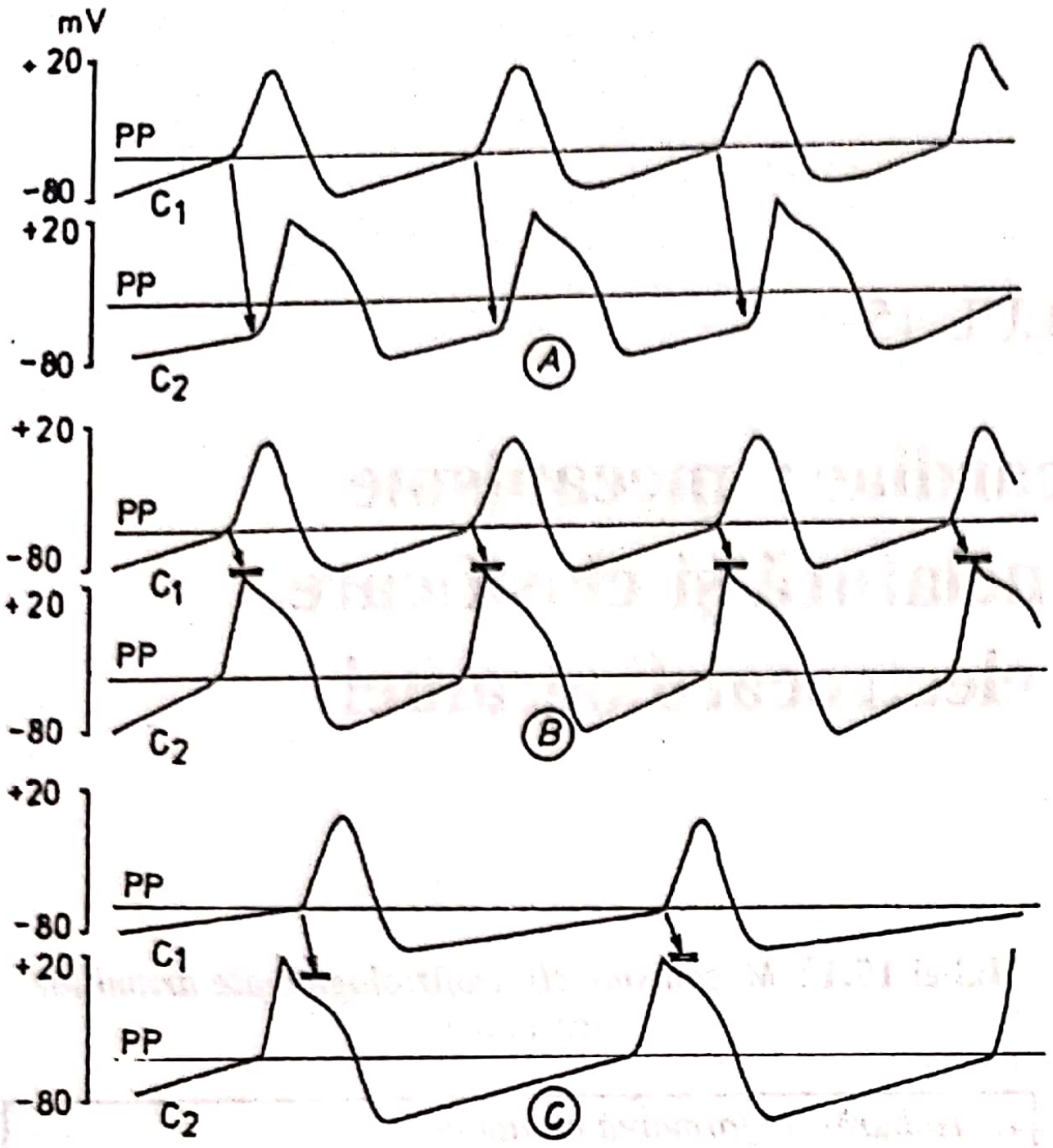

Fig. 15.1: *Reprezentare diagramatică a centrului de automatism primar - nodul sinusal (C_1) și a unui centru de automatism subsidiar (C_2). A. În condiții normale, stimulii elaborați în celulele nodului sinusal depolarizează în mod pasiv centrul de automatism subsidiar înainte ca potențialul de acțiune generat în acest centru să atingă potențialul-prag (PP). B. Creșterea automatismului centrului subsidiar prin accentuarea pantei depolarizării diastolice spontane determină instalarea unui ritm ectopic activ, deoarece automatismul acestui centru depășește pe cel al celulelor din nodul sinusal. Stimulul sinusal este blocat la nivelul centrului subsidiar. C. Scăderea automatismului sinusal sub cel al centrului subsidiar prin reducerea pantei depolarizării diastolice spontane determină instalarea unui ritm ectopic pasiv sau de evadare. Automatismul centrului subsidiar nu se modifică, însă devine dominant față de automatismul sinusal.*

nodul sinusal este mai rapidă decât a celulelor din centrii de automatism subsidiari (fig. 15.1 A).

Aritmiile produse prin modificarea automatismului fiziologic constau fie din creșterea sau scăderea automatismului sinusal, fie din creșterea automatismului la nivelul unor celule sau fibre situate în afara nodului sinusal, care în condiții normale sunt dotate cu un automatism mai scăzut (zona NH, fasciculul lui His și ramurile sale, rețeaua Purkinje). În ultimul caz, centrii de automatism latent subsidiari pot prelua controlul activității cardiace realizând *ritmuri ectopice active*, deoarece acești centri prezintă un automatism crescut față de nivelul normal (fig. 15.1 B). Acest mecanism stă foarte probabil la baza tahicardiilor ectopice neparoxistice.

Creșterea automatismului sinusal peste 100/minut determină apariția unei *tahicardii sinusale*, iar scăderea sub 60/minut, instalarea unei *bradicardii sinusale*. Un automatism sinusal variabil în timp, în care lungimea ciclului sinusal variază cu cel puțin 0,16 s, determină apariția unei *aritmii sinusale*.

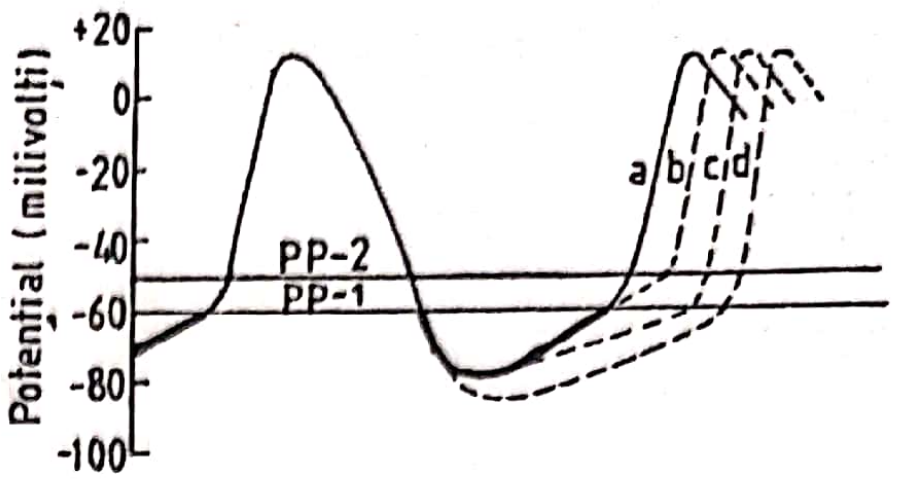

Fig. 15.2: *Reprezentarea diagramatică a potențialelor de membrană ale unei fibre unice din nodul sinusal (după Hoffman BF și colab., 1966). Progresiunea curbelor de la (a) la (d) ilustrează mecanismele prin care poate scădea frecvența formării excitației la nivelul unei fibre automatice normale; (b) deplasarea potențialului-prag de la nivelul PP-1 la un nivel mai puțin negativ PP-2; (c) reducerea pantei depolarizării diastolice spontane (faza 4 a potențialului de acțiune); (d) hiperpolarizarea membranei (deplasarea potențialului de repaus la un nivel mai negativ).*

Scăderea automatismului sinusal sub 40-50/minut determină preluarea controlului activității cardiace de către un centru de automatism subsidiar (zona NH, sistemul His-Purkinje), cu apariția unui ritm de înlocuire AV joncțional sau ventricular. În modul acesta se instalează *ritmurile ectopice pasive* sau *de evadare*, deoarece automatismul intrinsec al centrului subsidiar nu se modifică (fig. 15.1 C).

Automatismul este corelat în mod direct cu durata ciclului de elaborare a excitației. Cu cât durata ciclului este mai mare, cu atât automatismul este mai scăzut, și invers. Factorii care influențează durata ciclului și deci gradul de automatism sunt: panta fazei 4 de depolarizare diastolică spontană, nivelul absolut al potențialului de repaus și nivelul potențialului-prag (Hoffman BF și colab., 1966) - fig. 15.2. Dacă panta depolarizării spontane descrește (traseul c), lungimea ciclului este prelungită deci automatismul scade. În mod similar, automatismul scade dacă potențialul-prag PP-1 este deplasat la un nivel mai puțin negativ PP-2 (traseul b) sau dacă membrana celulară este hiperpolarizată, deci potențialul de repaus mai negativ (traseul d).

Automatismul fiziologic poate fi influențat de numeroși factori (tabelul 15.2). Printre acești factori, un rol major îl are sistemul nervos autonom.

Sistemul nervos parasimpatic, prin mediatorul său acetilcolina, scade atât automatismul celulelor din nodul sinusal, cât și al celulelor atriale dotate cu un automatism potențial. Acest efect apare ca urmare a creșterii conductanței pentru K^+, indusă de mediatorul parasimpatic, care se soldează cu hiperpolarizarea membranei celulare și reducerea pantei fazei 4 a potențialului de acțiune. *In vivo* și în concentrații relativ mici, acetilcolina nu are un efect semnificativ asupra fibrelor Purkinje. Însă în concentrații mari, acetilcolina poate reduce sau chiar suprima automatismul și la acest nivel. În general, vagul drept inhibă în mod predominant activitatea nodului sinusal, în timp ce vagul stâng influențează în mod primar nodul AV. Nervul vag drept prezintă o influență mai pronunțată asupra nodului sinusal deoarece trimite mai multe fibre cronotrope la acest centru decât nervul vag stâng. Numeroase cercetări au demonstrat că

Tabel 15.2: *Factori care influenţează automatismul normal (fiziologic)*

Factorul	Automatismul	Mecanism
SN parasimpatic	scade (nod sinusal, pacemakeri atriali)	hiperpolarizarea membranei (deplasarea PR la un nivel mai negativ) şi reducerea pantei fazei 4 a PA
SN simpatic	creşte (nod sinusal, pacemakeri atriali, sistemul His-Purkinje)	creşterea pantei fazei 4
Hiperkaliemia	scade	hipopolarizarea membranei (creşte automatismul); reducerea pantei fazei 4 a PA şi deplasarea PP la un nivel mai puţin negativ (scade automatismul)
Hipokaliemia	creşte	creşterea pantei fazei 4 a PA şi hipopolarizarea membranei (deplasarea PR la un nivel mai puţin negativ)
Hiponatremia (majoră)	scade	reducerea pantei fazei 4 a PA
Hipercalcemia	scade	deplasarea PP la un nivel mai puţin negativ (mai departe de PR)
Hipocalcemia	creşte	deplasarea PP la un nivel mai negativ (mai aproape de PR)
Drogurile antiaritmice (în general)	scade	reducerea pantei fazei 4 a PA şi deplasarea PP la un nivel mai puţin negativ
Creşterea temperaturii, a pCO_2, a pH-ului, alungirea (tensionarea) fibrelor miocardice	creşte	creşterea pantei fazei 4 a PA

PR = potenţial de repaus, PA = potenţial de acţiune, PP = potenţial-prag

după Naimis S (1976)

activitatea parasimpatică are un efect mai deprimant asupra nodului sinusal decât asupra regiunilor inferioare ale sistemului de conducere specializat. De aceea, în condiţiile unei creşteri a influenţelor vagale, pacemakerul care controlează activitatea ventriculară este deplasat în centrii atriali inferiori sau în zona nodohisiană (NH) cu apariţia unor aritmii relativ benigne (disociaţie AV izoritmică sau prin interferenţă). Emergenţa unui pacemaker joncţional din zonele superioare ale sistemului His--Purkinje sau din zona NH a nodului AV se poate produce mai ales atunci când există o creştere simultană atât a tonusului parasimpatic, cât şi a celui simpatic: tonusul parasimpatic deprimă celulele nodului sinusal, iar cel simpatic creşte automatismul din zona AV joncţională.

Sistemul nervos simpatic, prin mediatorul său noradrenalina, determină o creştere a automatismului atât la nivelul nodului sinusal şi a celorlalţi pacemakeri atriali, cât şi la nivelul celulelor automatice din sistemul His-Purkinje. În fibrele cardiace Purkinje mediatorul simpatic creşte automatismul pe baza dezactivării unor canale care asigură influxul pentru K^+ (reducerea permeabilităţii pentru K^+), asociată cu un grad de activare a canalelor lente (creşterea permeabilităţii pentru Ca^{++} şi Na^+). Aceste mecanisme produc creşterea pantei fazei 4 a potenţialului de acţiune, deci accelerează depolarizarea diastolică spontană. Mecanismele pe baza cărora catecolaminele cresc automatismul normal al celulelor nodului sinoatrial nu sunt încă bine precizate. Se pare totuşi că intervin aceleaşi procese ca şi în cazul fibrelor Purkinje.

Modificările mediului electrolitic joacă de asemenea un rol efectiv în geneza aritmiilor. Hiperkaliemia are un efect complex asupra automatismului. Ca urmare a deplasării potenţialului de repaus la un nivel mai puţin negativ (hipopolarizare), este de aşteptat ca automatismul să crească. Însă simultan hiperkaliemia reduce panta depolarizării diastolice spontane (faza 4 a potenţialului de acţiune), în mod particular în fibrele Purkinje, şi deplasează potenţialul-prag la un nivel mai puţin negativ, mecanisme care determină scăderea automatismului. De aceea, atunci când pacemakerul cardiac este localizat în sistemul His-Purkinje (de exemplu în blocul AV complet), depolarizarea diastolică spontană poate să nu atingă nivelul potenţialului-prag şi rezultă asistola. Hipokaliemia (sub 3 mEq/l) creşte panta fazei 4 a potenţialului de acţiune şi, atunci când este majoră, deplasează potenţialul de repaus la un nivel mai puţin negativ (hipopolarizarea membranei). Ca urmare a acestor modificări, stările hipokaliemice accelerează automatismul şi pot induce tahiaritmii ventriculare. Hiponatremia descreşte automatismul ca urmare a scăderii pantei fazei 4 a potenţialului de acţiune, deoarece pătrunderea sodiului în celulă reprezintă un factor important al automatismului pentru fibrele în care predomină canalele rapide. Hipocalcemia determină creşterea automatismului ca urmare a deplasării potenţialului-prag la un nivel mai negativ, mai aproape de potenţialul de repaus. Hipercalcemia reduce automatismul deoarece deplasează potenţialul-prag la un nivel mai puţin negativ, deci mai departe de potenţialul de repaus. Trebuie reţinut că aceste modificări ale automatismului produse de tulburările electrolitice sunt caracteristice fibrelor în care predomină canalele rapide (sistemul de conducere din atrii şi ventricule) şi, foarte probabil, nu se aplică fibrelor în care predomină canalele lente sau fibrelor Purkinje parţial depolarizate, care pot manifesta răspunsuri lente (Naimi S, 1976). Alţi factori care influenţează automatismul sunt prezentaţi în tabelul 15.2.

Dezvoltarea unui automatism anormal în fibrele miocardice atriale sau ventriculare

În condiţii normale, fibrele miocardice de lucru – atriale şi ventriculare – nu prezintă proprietatea de automatism. În condiţii experimentale – perfuzie cu soluţii lipsite de potasiu şi calciu –, aceste fibre pot dezvolta proprietatea de automatism, însă acestea reprezintă condiţii cu totul anormale, aproape incompatibile cu viaţa. Cercetări mai recente sugerează totuşi că automatismul poate fi produs în fibrele miocardice atriale şi ventriculare prin depolarizarea parţială a membranei celulare sau scăderea potenţialului de repaus (hipopolarizare). Apare astfel posibilitatea ca în prezenţa unui proces ischemic sau a altor leziuni miocardice formarea ectopică a excitaţiei să se producă în ţesutul miocardic obişnuit, contribuind astfel la geneza unor variate tulburări de ritm cardiac. Acest mecanism este desemnat cu termenul *automatism anormal* în fibrele miocardice de lucru, în contrast cu automatismul fiziologic al fibrelor din sistemul de conducere specializat. Trebuie precizat că acest tip de automatism este dependent de canalele ionice lente (Watanabe Y şi Dreifus LS, 1977).

Mecanisme oscilatorii

Post-potenţialele

Post-potenţialele constau dintr-o suită de oscilaţii ale nivelului potenţialului transmembranar la sfârşitul potenţialului de acţiune, imediat după ce fibra miocardică s-a repolarizat. Aceste oscilaţii sunt interpretate ca o formă de automatism anormal, care poate fi răspunzătoare de instalarea unei tahiaritmii (Hoffman BF şi colab., 1975). În condiţii experimentale, post-potenţialele au fost produse în celulele nodulului sinusal şi fibrele Purkinje (prin perfuzii cu soluţii de isoproterenol lipsite de sodiu sau prin scăderea potasiului extracelular în prezenţa sodiului), în fibrele ventriculare (prin tratarea cu aconitină sau veratrină) şi în fibrele miocardice atriale (prin reducerea temperaturii). Oscilaţiile îşi cresc în mod progresiv amplitudinea până ating potenţialul-prag, moment în care se produce depolarizarea rapidă sau faza 0. În acest mod pot apărea bătăi ectopice izolate (fig. 15.3) sau cu caracter repetitiv, printr-un mecanism autocatalitic (fig. 15.4 B). În contrast cu depolarizarea diastolică spontană, amplitudinea post-potenţialelor este cu atât mai mare cu cât durata ciclului cardiac precedent este mai scurtă şi cu atât mai mică cu cât durata ciclului precedent este mai lungă (fig. 15.4 A). Importanţa clinică şi frecvenţa tulburărilor de ritm induse prin acest mecanism nu este până în prezent suficient de clară.

Post-potenţialele par a fi consecinţa unei scăderi a nivelului potenţialului de membrană la sfârşitul potenţialului de acţiune, condiţionată de un influx al ionilor de Ca^{++} prin canalele lente. Asemenea oscilaţii ale potenţialului de membrană pot apărea atât în miocardul atrial, cât şi în cel ventricular în prezenţa hipoxiei sau în condiţii toxice, cum ar fi intoxicaţia digitalică (Rosen MR şi colab., 1973).

Post-depolarizarea tardivă (depolarizarea tranzitorie)

Acest mecanism constă dintr-o depolarizare secundară care apare înainte de repolarizarea completă a fibrei miocardice, de exemplu la valori ale potenţialului de acţiune de –70 până la –85 milivolţi. Depolarizarea secundară determină apariţia unui potenţial de acţiune local de mică amplitudine, care se propagă şi conduce la instalarea unei aritmii globale (Bigger JT jr, 1980).

Prezenţa oscilaţiilor desemnate cu termenul de post-depolarizare tardivă şi cu capacitatea potenţială de a declanşa tulburări de ritm a fost dovedită în intoxicaţia digitalică, precum şi, în anumite celule ale miocardului, prin stimularea electrică precoce sau stimulare electrică rapidă şi prin creşterea concentraţiei Ca^{++} sau a catecolaminelor în superperfuzat. Toate aceste procedee cresc semnificativ amplitudinea post-potenţialelor tardive,

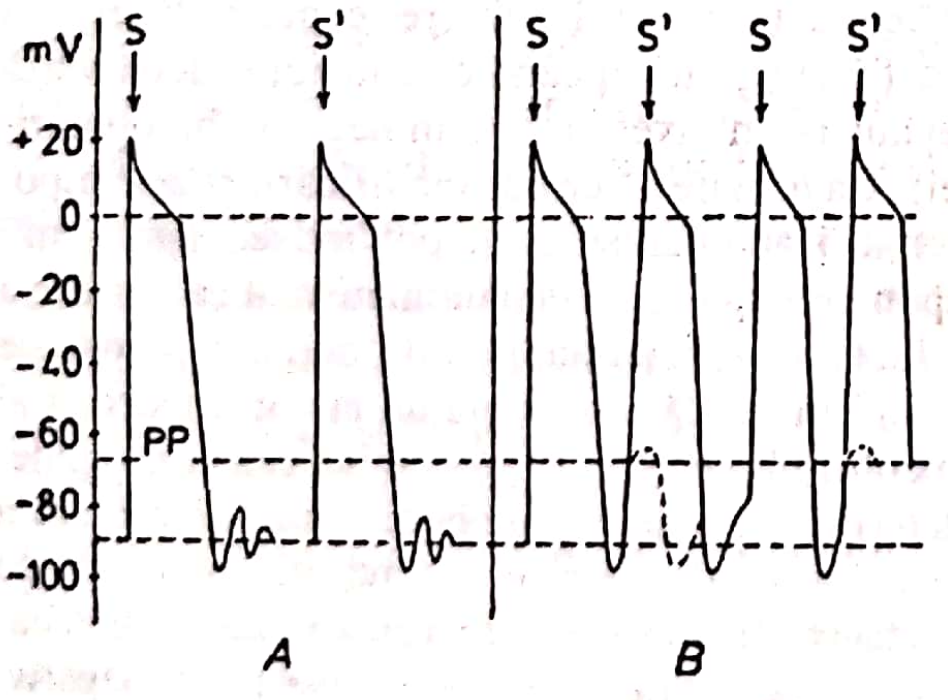

Fig. 15.3: *Oscilaţii ale potenţialului de membrană sau post-potenţiale la sfârşitul repolarizării. A. Potenţialele de acţiune generate de stimuli S sunt urmate de post-potenţiale care nu ating potenţialul-prag (PP). B. Potenţialele de acţiune generate de stimulii S sunt urmate de post-potenţiale care ating potenţialul-prag (PP) şi, în consecinţă, determină depolarizarea prematură a fibrelor miocardice cu apariţia unor extrasistole (S').*

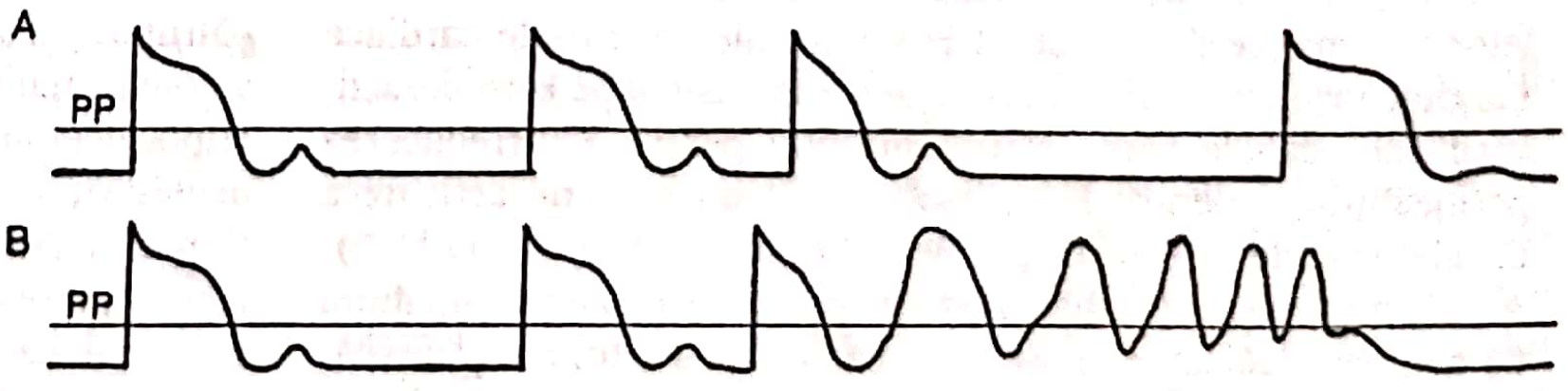

Fig. 15.4: *Tulburări de ritm induse de post-potenţiale (după Csapo G, 1980). A. Amplitudinea post-potenţialelor este cu atât mai mare cu cât durata ciclului cardiac precedent este mai scurtă (al 3-lea potenţial de acţiune) şi mai mică atunci când durata ciclului cardiac precedent este mai lungă (al 4-lea potenţial de acţiune). B. Post-potenţialul unei extrasistole precoce poate atinge potenţialul-prag (PP) declanşând o tahicardie, deoarece durata scurtă a ciclurilor cardiace succesive se soldează cu post-potenţiale care ating potenţialul-prag (mecanism autocatalitic).*

astfel încât, dacă potenţialul-prag este atins, apare un potenţial de acţiune prematur şi, uneori, un răspuns repetitiv. Bazele ionice care declanşează acest tip de oscilaţii sunt însă neclare. Se pare că post-depolarizarea tardivă este condiţionată de un influx tranzitoriu de Ca^{++}, deoarece gradul acestei depolarizări este dependent de concentraţia ionilor de Ca^{++}, în timp ce magneziul are un efect contrar (Lederer WJ şi Tsien RW, 1976; Kass RS şi colab., 1978).

Post-depolarizarea precoce

Mecanismul constă tot din oscilaţii ale potenţialului de membrană (depolarizării secundare), care apar la nivelul fibrelor deja depolarizate. Spre deosebire de post-depolarizarea tardivă, post-depolarizarea precoce apare la un nivel mai puţin negativ al potenţialului de acţiune, de exemplu la –30 până la –50 milivolţi. Asemenea oscilaţii locale ale platoului potenţialului de acţiune se pot propaga la restul inimii, provocând apariţia unor aritmii (Surawicz B, 1974). În fig. 15.5 este redată declanşarea unor aritmii, în condiţii experimentale, prin mecanismul post-depolarizării precoce (Trautwein W, 1970): bigeminism (fig. 15.5 A), trigeminism (fig. 15.5 B) şi o succesiune de potenţiale de acţiune spontane cu frecvenţă foarte înaltă (fig. 15.5 C).

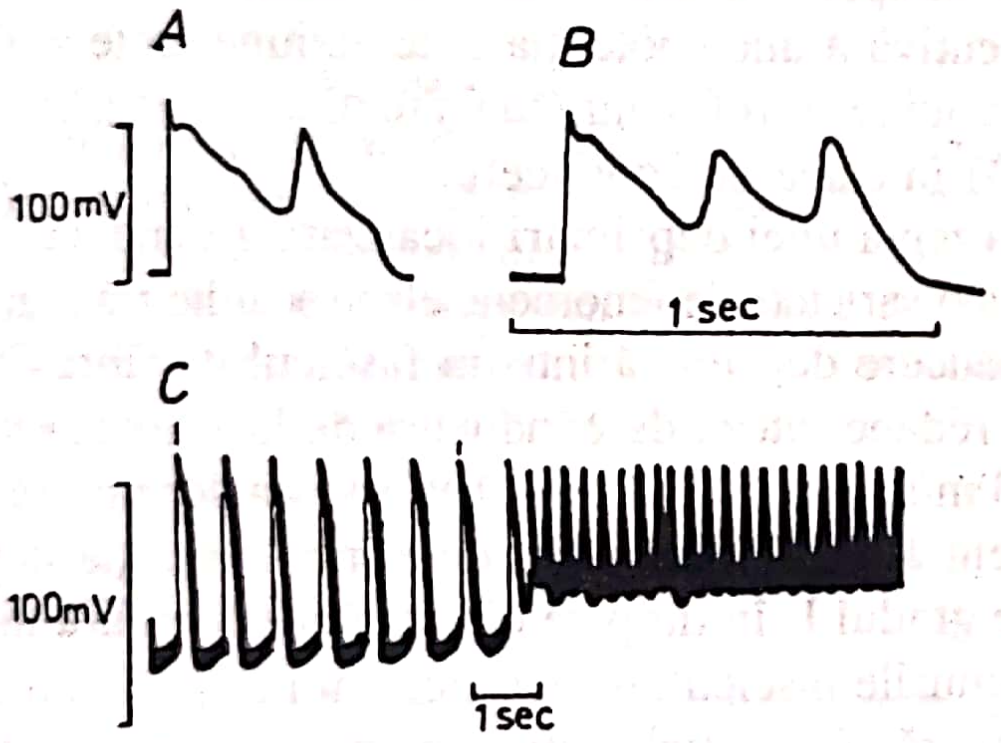

Fig. 15.5: *Aritmii declanşate de post-depolarizarea precoce la nivelul fibrelor Purkinje, în condiţii experimentale (după Trautwein W, 1970). **A.** Bigeminism produs prin reducerea tensiunii oxigenului. **B.** Trigeminism produs prin reducerea tensiunii oxigenului. **C.** Dezvoltarea unor potenţiale de acţiune repetitive sub influenţa 2,4 dinitrofenolului.*

Post-depolarizarea precoce pare a fi de asemenea dependentă de influxul ionic prin canalele lente. Astfel de oscilaţii care apar la valori mai joase (mai puţin negative) ale potenţialului de membrană au fost produse prin: (1) modificări ale concentraţiei electroliţilor în mediul extracelular, de exemplu scăderea K^+, Ca^{++} sau Cl^- extracelular: (2) hipoxie; (3) soluţii hiperosmolare; (4) leziuni mecanice, de exemplu secţionare sau tensionare; (5) agenţi chimici, de exemplu dinitrofenol sau (6) diverse droguri, de exemplu aconitină sau ouabaină (Bigger JT jr, 1980).

Tulburări în conducerea excitaţiei

Aritmiile produse prin tulburarea procesului de conducere pot rezulta ca urmare a mecanismelor: (a) conducerea decrementială; (b) conducerea lentă (deprimată) şi blocul; (c) conducerea neomogenă; (d) blocul unidirecţional şi (e) reintrarea excitaţiei.

Conducerea decrementială

Conducerea decrementială constă în descreşterea progresivă a eficienţei excitaţiei şi a gradului de răspuns de-a lungul unei căi de conducere într-un ţesut uniform din punct de vedere anatomic, dar deprimat din punct de vedere funcţional (Watanabe Y şi Dreifus LS, 1975). Amplitudinea potenţialului de acţiune scade în mod progresiv până în momentul în care conducerea încetează (fig. 15.6). Conceptul conducerii decrementiale presupune deci diferenţe în reactivitatea muşchiului cardiac de-a lungul căii parcurse de excitaţie şi subliniază importanţa amplitudinii potenţialului de acţiune care pătrunde în zona ce prezintă decrement. Într-adevăr, propagarea mai departe a excitaţiei printr-o zonă cu conducere de tip decrementiał depinde de: (1) amplitudinea fazei 0 a potenţialului de acţiune care pătrunde în zona de decrement; (2) gradul de răspuns (sau de inactivare) în zonă; (3) lungimea segmentului anormal şi (4) raportul potenţial-prag/gradul de răspuns în fibrele miocardice situate imediat după segmentul afectat (fig. 15.7 A).

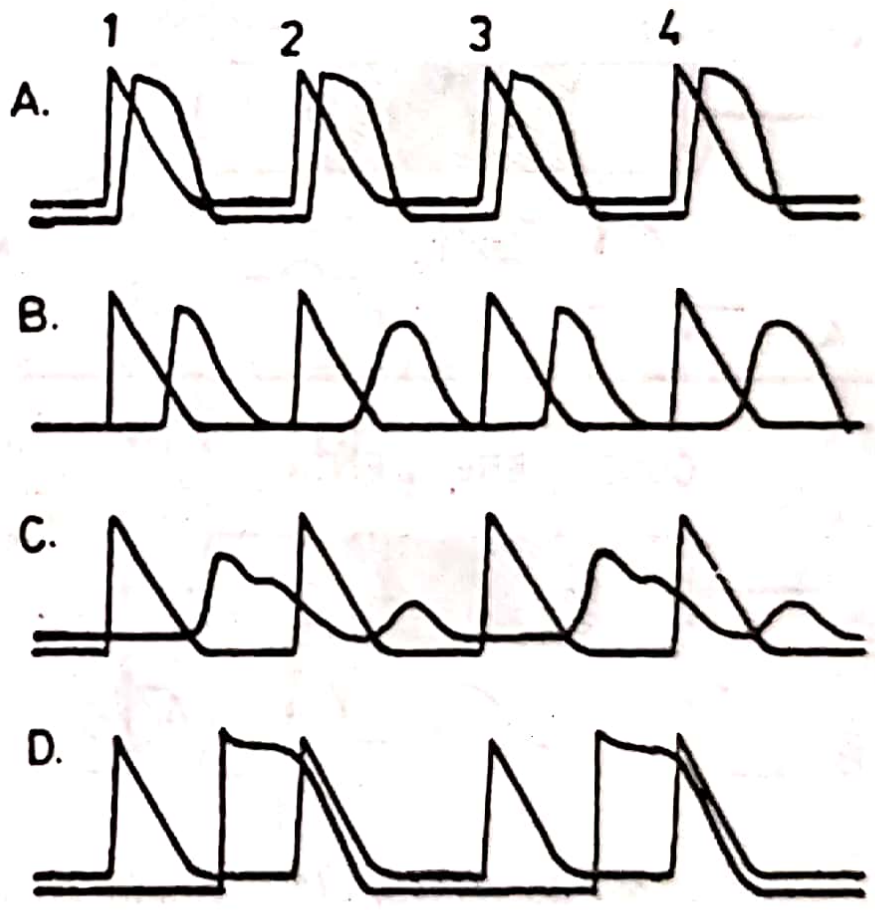

Fig. 15.6: *Conducerea decrementială în cursul unei tahicardii supraventriculare (după Hoffman BF, 1966). Potenţialele de acţiune sunt înregistrate la nivelul unei fibre atriale unice, precum şi la nivelul unor fibre ale nodulului atrioventricular (AV) şi fasciculului His. (A) Atriu şi zona atrionodală (AN); (B) Atriu şi zona nodală (N); (C) Atriu şi zona nodohisiană (NH); (D) Atriu şi fasciculul lui His. La cea de-a doua şi a patra excitaţie, se remarcă scăderea uşoară a potenţialului de acţiune în zona AN, o scădere majoră în zona N şi absenţa răspunsului la nivelul fasciculului lui His. Rezultă un bloc AV 2/1 consecutiv conducerii decrementiale complete a excitaţiilor 2 şi 4 în zona N. Se observă, de asemenea, scăderea relativă a potenţialului transmembranar de repaus în fibrele din zona N şi NH (B şi C).*

Conducerea de tip decrementiał apare de regulă în zona N (nodală) a joncţiunii AV, unde potenţialele de acţiune prezintă o reducere progresivă a pantei fazei 0 şi amplitudinii maxime, chiar în condiţii fiziologice. De asemenea, modificările secvenţiale ale caracteristicilor potenţialului de acţiune de la fibrele atriale până la zona AN (atrionodală) şi de aici la zona N (nodală) a joncţiunii AV reflectă, într-o anumită măsură, un tip de conducere decremenţială, fără o deprimare a conductibilităţii. Totuşi, aceste modificări rezultă foarte probabil ca urmare a caracterului neuniform al structurilor anatomice şi a diferenţelor asociate în proprietăţile de membrană şi, în consecinţă, nu pot fi interpretate drept conduceri decremenţiale (Watanabe Y şi Dreifus LS, 1977).

O serie de condiţii anormale pot modifica în mod major sarcolema celulelor miocardice şi comportarea canalelor sale selective pentru ioni, determinând apariţia unei conduceri decremenţiale. Astfel, o conducere de acest tip se poate constata la nivelul fibrelor Purkinje care au supravieţuit infarctului miocardic acut. Aceste fibre prezintă un potenţial de repaus scăzut (mai puţin negativ), conducere lentă şi o perioadă refractară care depăşeşte perioada de repolarizare completă (Lazaro R şi colab., 1973). Descreşterea zonală a potenţialului de repaus determină creşterea inactivării canalelor pentru Na$^+$ şi apariţia unei conduceri lente (reducerea pantei 0 a potenţialului de acţiune). Se instalează de asemenea un cerc vicios: în prezenţa unei conduceri lente creşte capacitanţa pentru apariţia unor circuite locale ale curentului, care accentuează conducerea lentă; în cele din urmă activarea încetează şi excitaţia se propagă numai ca urmare a proprietăţilor electrice pasive ale zonei (Bigger JT jr, 1980).

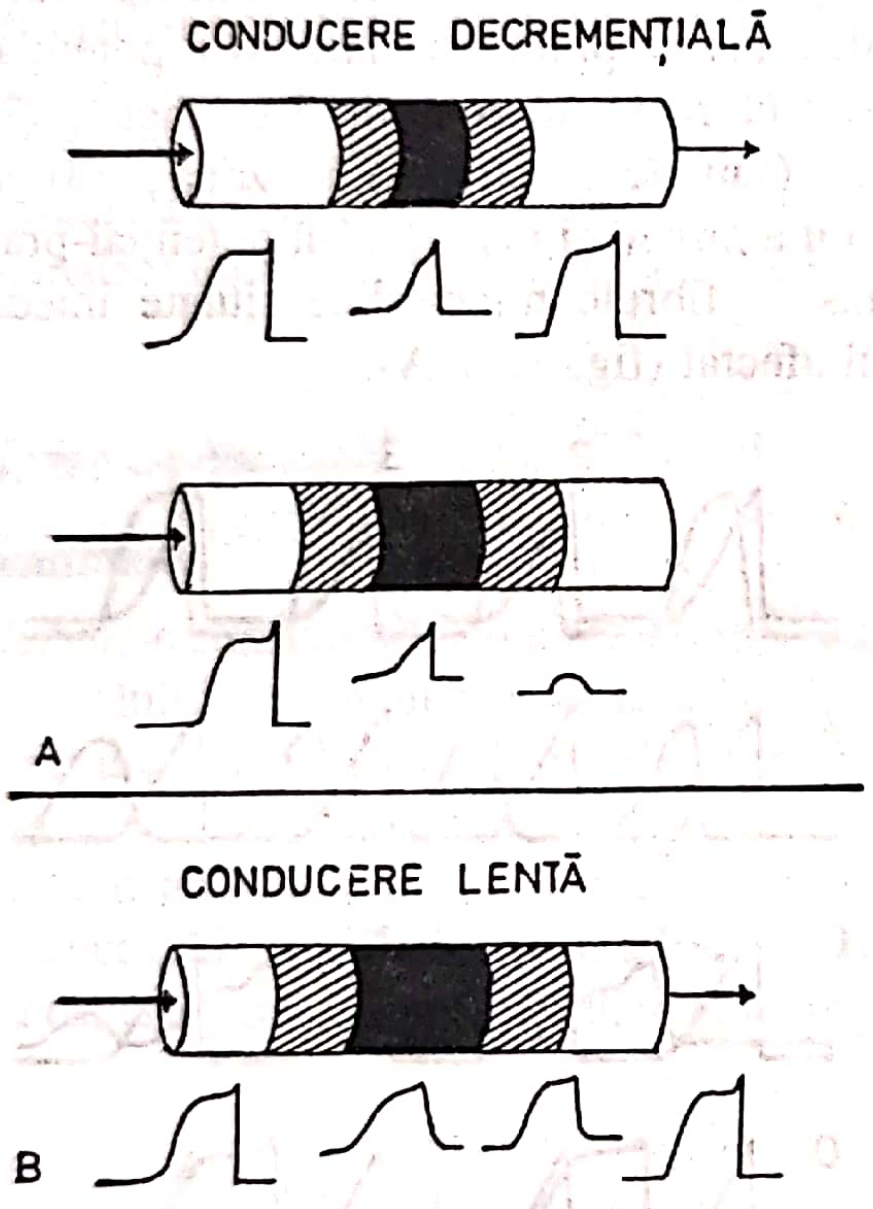

Fig. 15.7: *Conducerea decremenţială şi conducerea lentă sau deprimată (după Bigger JT jr, 1980). **A.** Conducerea decremenţială. Zonele haşurate şi negre reprezintă zonele parţial depolarizate în care conducerea se desfăşoară decremenţial (mai accentuat în zona neagră, în care reducerea potenţialului de repaus este mare, iar amplitudinea potenţialului de acţiune mult mai redusă). Propagarea excitaţiei depinde de amplitudinea fazei 0 a potenţialului de acţiune care pătrunde în zona de decrement, gradul de răspuns sau de inactivare în zonă, lungimea segmentului anormal şi raportul potenţial-prag/grad de răspuns în fibrele miocardice situate imediat după segmentul afectat. În exemplul dat, excitaţia se propagă atunci când segmentul este scurt (sus) şi este blocat dacă segmentul este lung (jos). **B.** Conducerea lentă (deprimată). Diagrama reprezintă o fibră musculară cu un segment anormal mai lung în care apar potenţiale de acţiune lente. Modificările de excitabilitate fiind omogene, amplitudinea potenţialului de acţiune nu scade progresiv de-a lungul segmentului. Propagarea excitaţiei nu este dependentă în mod critic de lungimea segmentului ori de amplitudinea sau viteza de creştere a potenţialului de acţiune care pătrunde în zona anormală, ci numai de excitabilitatea fibrelor.*

Conducerea lentă (deprimată) şi blocul

Conducerea decremenţială trebuie deosebită de conducerea lentă sau deprimată. În cazul acesteia din urmă potenţialul de acţiune diminuează egal de-a lungul întregii căi afectate, încât conducerea este deprimată în mod omogen şi devine normală imediat ce ţesutul nedeprimat este atins. De aceea, în cazul conducerii deprimate, propagarea potenţialului de acţiune depinde numai de excitabilitatea fibrelor şi nu de lungimea căii care trebuie excitată (fig 15.7 B). În acest tip de conducere excitaţia este blocată în zona afectată numai atunci când leziunile fibrelor ating un grad care le face inexcitabile. Două cauze pot sta la baza conducerii lente şi a blocului în ţesutul cardiac: (1) scăderea (deplasarea la un nivel mai puţin negativ) a potenţialului de repaus fie prin depolarizare parţială (Cranefield şi colab., 1971), fie prin accentuarea pantei depolarizării diastolice spontane (Singer DH şi colab., 1967), cu apariţia consecutivă a unor potenţiale de acţiune lente şi (2) prezenţa unui ţesut refractar (sau a unui ţesut de excitabilitate redusă) în calea de conducere.

Prezenţa unei deprimări localizate a conducerii poate explica o varietate de fenomene electrocardiografice. Astfel, o conducere deprimată într-un fascicul de fibre Purkinje poate reduce viteza de conducere de la valoarea normală de 2-3 m/s la 0,05-0,1 m/s. O asemenea deprimare într-un segment al fasciculului His determină apariţia unui bloc AV de gradul I, în timp ce o deprimare similară într-unul din ramurile fasciculului His determină apariţia unui bloc de ramură (Cranefield PF şi colab., 1973). În general, aritmiile produse direct prin conducere lentă sau bloc includ: blocul sinoatrial (SA), blocul atrioventricular (AV), blocul de ieşire dintr-un centru ectopic şi blocul intraventricular. De asemenea, conducerea lentă favorizează instalarea aritmiilor prin mecanism de reintrare a excitaţiei.

În legătură cu fenomenul conducerii lente sau deprimate este util de precizat semnificaţia aşa-ziselor blocuri de fază 3 şi de fază 4, descrise în fibrele sistemului de conducere specializat (Elizari MV şi colab., 1972). În condiţiile unei prelungiri marcate a diastolei electrice sau a unei creşteri a pantei depolarizării, un stimul subsecvent găseşte potenţialul de repaus la un nivel mai puţin negativ. Potenţialul de acţiune generat va prezenta o reducere a vitezei şi amplitudinii fazei 0, asociindu-se cu o conducere lentă: *bloc de fază 4* (fig. 15.8 B). Amplitudinea şi configuraţia potenţialului de acţiune, şi prin aceasta conductibilitatea, pot fi infuenţate şi în condiţiile unei scurtări bruşte a intervalului de timp dintre doi stimuli. Stimulul subsecvent găseşte fibrele numai parţial repolarizate şi, fie că generează un potenţial de acţiune cu viteza de creştere şi amplitudinea reduse (conducere lentă), fie că nu reuşeşte să producă un răspuns propagat (stimul blocat). Tulburarea în conducere care rezultă prin suprapunerea unui stimul pe faza 3 (sau uneori pe faza 2) a potenţialului de acţiune precedent este desemnat cu termenul *bloc de fază 3* (fig. 15.8 A).

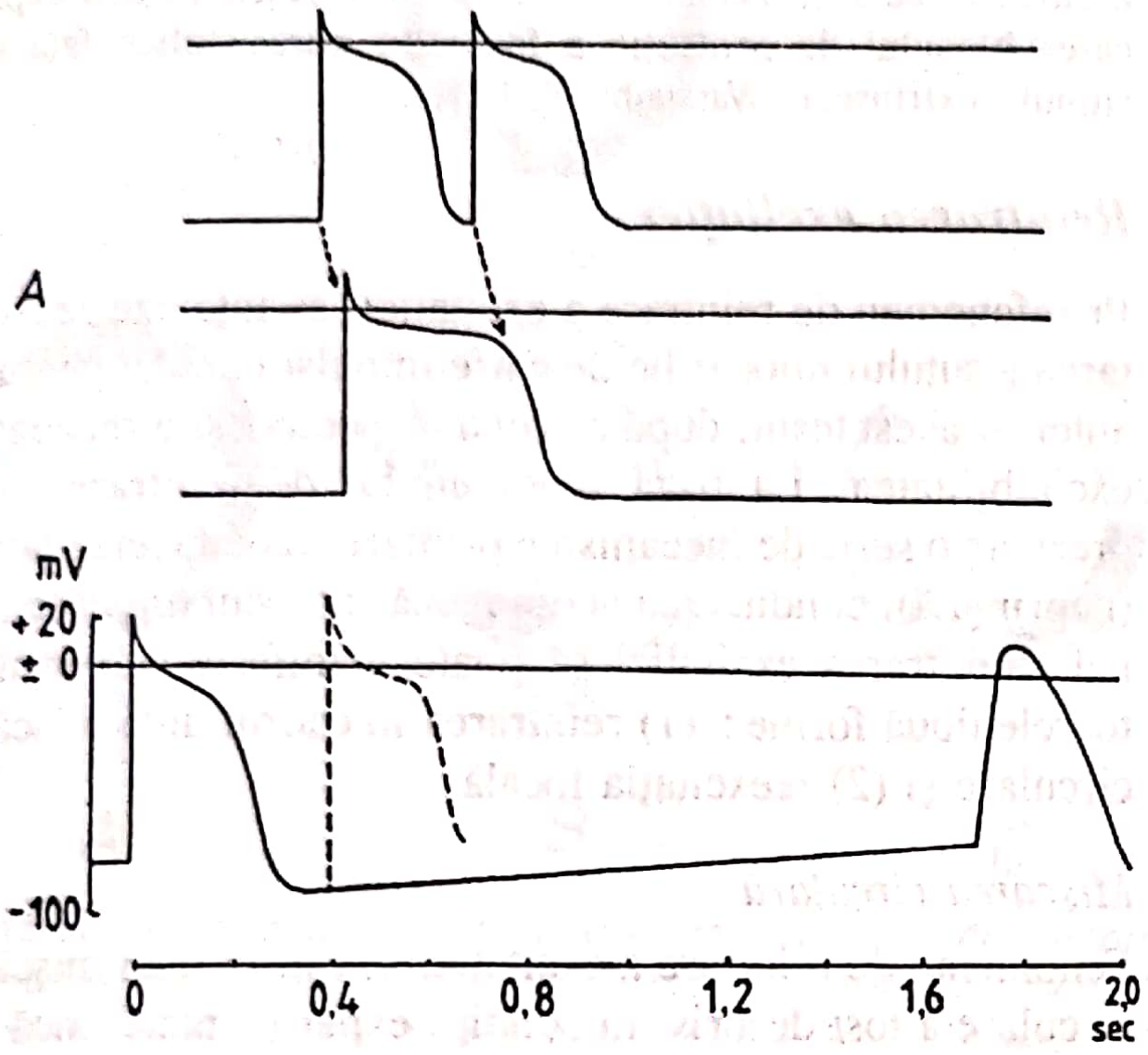

Fig. 15.8: *Diagrame care ilustrează blocul de fază 3 şi blocul de fază 4 (după Watanabe Y şi Dreifus LS, 1977). A. Blocul de fază 3. Un stimul care soseşte în faza 2 sau 3 a potenţialului de acţiune este blocat, deoarece excitabilitatea diastolică nu a fost încă restabilită. B. Blocul de fază 4. Un stimul care soseşte târziu în diastolă generează în celulele dotate cu depolarizare diastolică spontană un potenţial de acţiune cu amplitudinea mai redusă şi viteza de creştere mai mică (linia continuă), în timp ce un stimul care soseşte mai precoce în cursul diastolei produce un potenţial de acţiune mult mai apropiat de normal (linia continuă).*

Conducerea neomogenă

În prezenţa unei conduceri decremenţiale care se dezvoltă neomogen (neuniform) în fibrele miocardice învecinate, frontul de depolarizare se fragmentează şi eficienţa excitaţiei descreşte. Conducerea este încetinită progresiv, încât se poate produce o întârziere sau chiar o absenţă a propagării excitaţiei (Watanabe Y şi Dreifus LS, 1975). În cazul unui sistem de conducere sub forma unei benzi în care fibrele sunt dispuse paralel şi în contact strâns unele cu altele, conducerea neomogenă nu se poate produce. Dimpotrivă, atunci când fibrele au un diametru mic şi sunt dispuse la distanţă unele de altele sau prezintă ramificaţii frecvente şi anastomoze sub forma unei reţele complexe, aşa cum se întâmplă în nodul AV, fragmentarea frontului de excitaţie devine posibilă (fig. 1.9 A şi B).

Coliziunea a două excitaţii în nodul AV determină o mărire a amplitudinii şi a vitezei de creştere a potenţialului de acţiune (fenomen de sumaţie). Astfel s-a putut demonstra că atunci când două unde de excitaţie care provin din zone diferite ale atriului drept invadează aproape simultan fibrele nodului AV, conducerea transnodală se desfăşoară mai rapid sau devine posibilă, în timp ce sosirea numai a unui singur front de excitaţie sau a două fronturi mult asincrone determină o conducere lentă sau blocarea în nod (fig. 15.9 A şi B). Important pentru propagarea excitaţiei prin joncţiunea atrioventriculară este şi modul de invazie a nodului AV. Astfel, în prezenţa unei conduceri foarte neomogene printr-o zonă a nodului AV excitaţia nu se propagă, în timp ce printr-o altă zonă, deşi este condusă lent, excitaţia se propagă spre sistemul His-Purkinje (Janse MJ, 1969) – fig 15.9 C şi D. Acest fenomen desemnat cu termenul *disociaţie funcţională longitudinală* (aşa-numitele căi duble) este răspunzător de apariţia bătăilor reciproce şi a tahicardiilor de tip reciproc (vezi capitolul 18). Însă disociaţia funcţională longitudinală se poate dezvolta şi în alte ţesuturi cardiace, inclusiv fasciculul lui His şi ramurile sale. Este evident că în timp ce conducerea decremenţială poate fi considerată ca o conductibilitate deprimată longitudinal sau în serie, conducerea neomogenă apare ca o conductibilitate deprimată transversal sau în paralel.

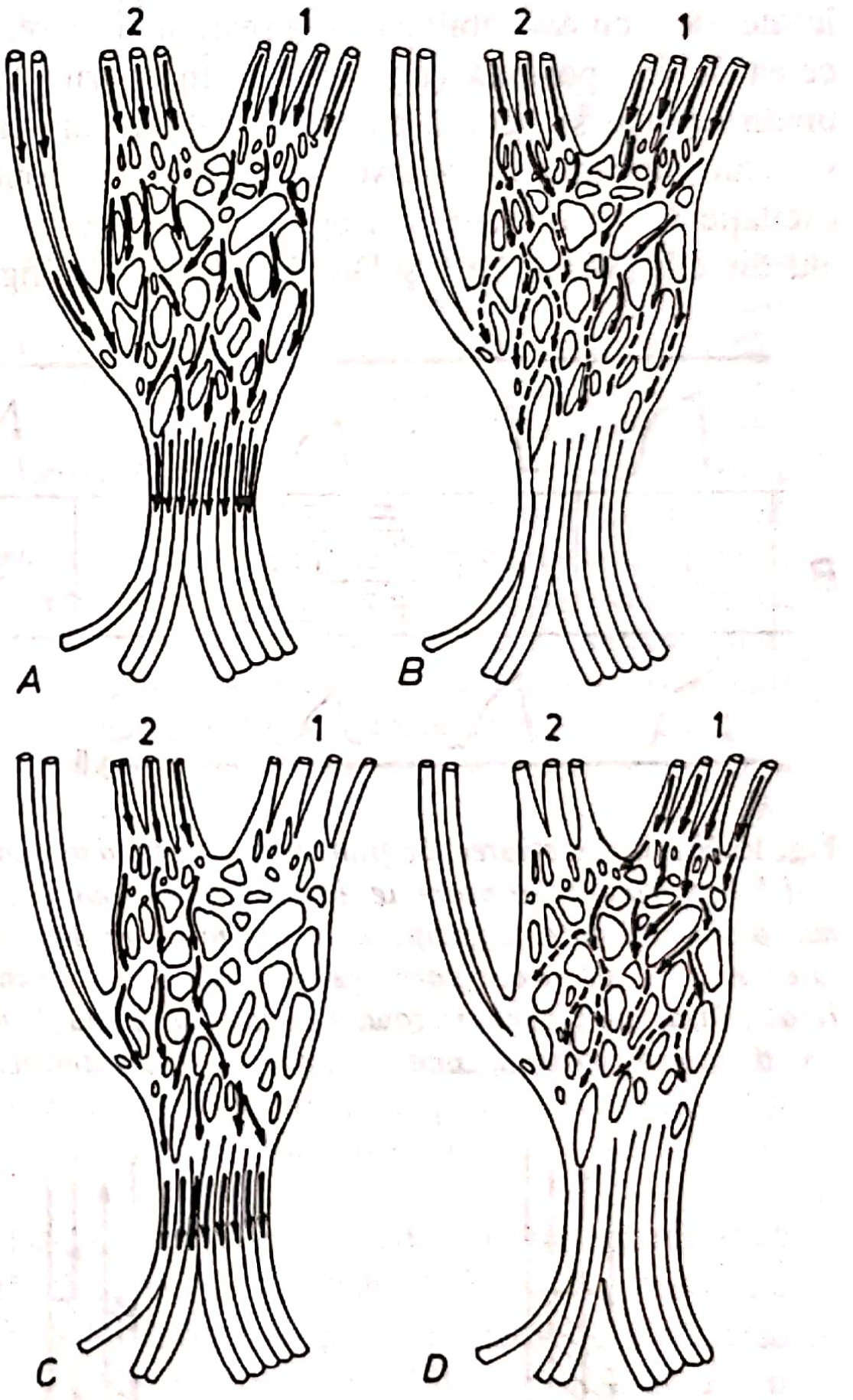

Fig. 15.9: *Reprezentarea diagramatică a conducerii neomogene în nodul atrioventricular (AV) (după Sherf L şi James TN, 1976). A. Două unde de excitaţie (1 şi 2) invadează aproape simultan fibrele nodului AV: conducerea transnodală devine posibilă şi se desfăşoară rapid. B. Fragmentarea frontului de excitaţie şi conducerea neomogenă în prezenţa a două unde de excitaţie mult asincrone (frontul de excitaţie notat cu cifra 2 soseşte cu întârziere faţă de frontul de excitaţie notat cu cifra 1): propagarea excitaţiei se desfăşoară decremenţial şi poate fi blocată. C şi D. Conducere foarte neomogenă prin nodul AV. Dacă invazia nodului AV se face numai prin zona 1 (D) excitaţia nu se propagă. Dimpotrivă, dacă invazia se produce numai prin zona 2 (C) excitaţia, deşi este condusă lent, se va propaga în fasciculul lui His.*

Blocul unidirecţional

Blocul unidirecţional sau conducerea unidirecţională reprezintă o formă particulară de tulburare de conducere şi este considerat răspunzător de fenomenul de reintrare a excitaţiei. Mecanismul său de apariţie pare a avea la bază grade diferite de conducere decremenţială în funcţie de sensul de propagare a excitaţiei. Atunci când excitaţia trece dintr-o zonă normală în zona cu leziuni din ce în ce mai severe, viteza de creştere şi amplitudinea potenţialului de acţiune scad progresiv (conducere decremenţială), încât în cele din urmă propagarea încetează. Dimpotrivă, atunci când excitaţia trece direct dintr-o zonă normală într-alta de maximă leziune, şi apoi în zone din ce în ce mai puţin lezate, deci cu excitabilitate progresiv mai mare, conducerea devine posibilă (fig. 15.10). În apariţia blocului unidirecţional se acordă atenţie şi rolului unor anumite structuri anatomice care favorizează sumaţia frontului de excitaţie într-o direcţie şi fragmentarea acestui front în altă direcţie (Watanabe Y şi Dreifus LS, 1977) – fig. 15.11.

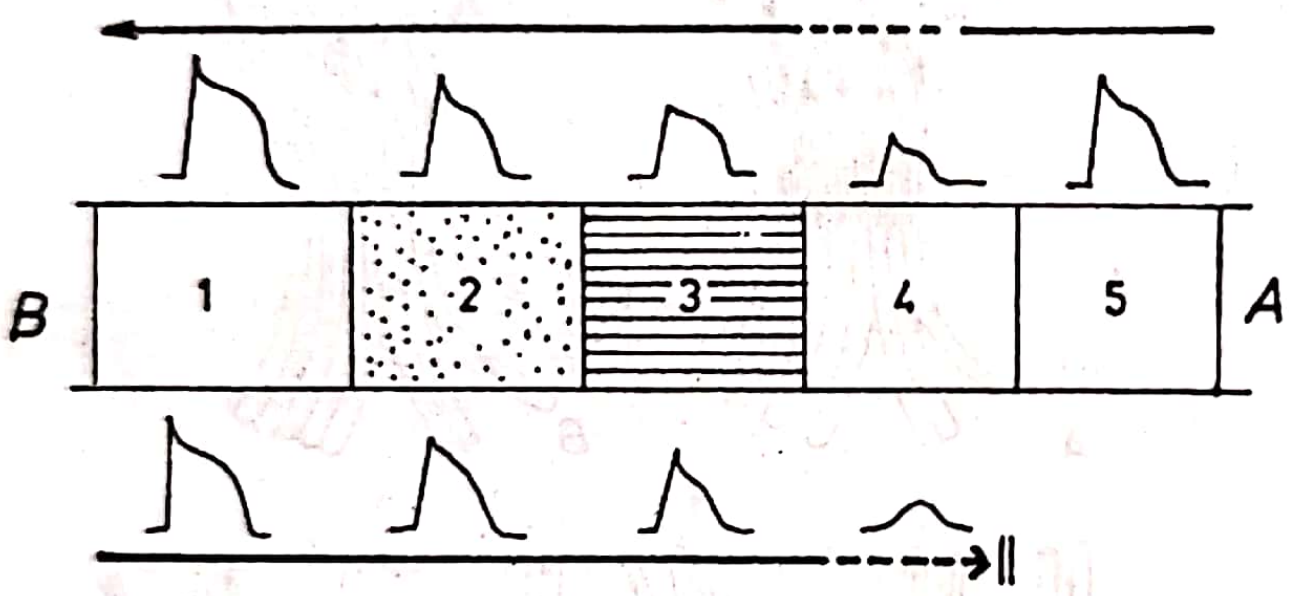

Fig. 15.10 : *Reprezentarea diagramatică a blocului unidirecţional. 1 si 5 reprezintă zone normale, iar 2, 3 şi 4, zone din ce în ce mai puternic lezate. Excitaţia se poate propaga de la extremitatea A la B, deoarece parcurge zone din ce în ce mai puţin lezate, însă este blocată în zona 4 dacă se propagă de la B spre A, deoarece parcurge zone din ce în ce mai puternic lezate.*

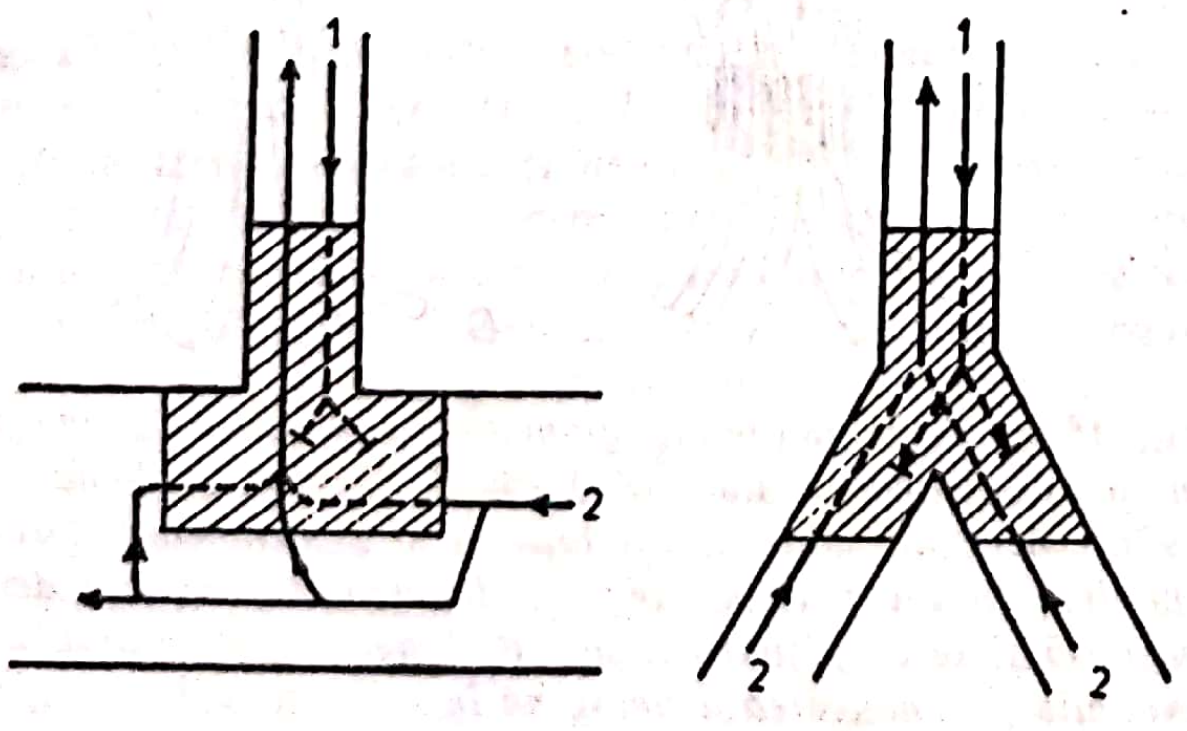

Fig. 15.11 : *Explicaţia posibilă a blocului unidirecţional (după Watanabe Y şi Dreifus LS, 1977). Un stimul care se propagă în jos (săgeata 1) şi decremenţial (linia întreruptă) într-o zonă cu conductibilitate deprimată (zona haşurată) va fi blocat după diviziunea frontului de excitaţie. Atunci când undele de excitaţie se propagă în sus (săgeata 2), sumarea lor în zona cu conductibilitate deprimată permite conducerea (creşterea densităţii curentului).*

Blocul unidirecţional a fost dovedit în nodul AV (conducere retrogradă în prezenţa unui bloc AV de grad înalt) prin tehnica microelectrozilor (Watanabe Y şi Dreifus LS I-S, 1977), precum şi în sistemul His-Purkinje (Cranefield PF şi colab., 1971). De asemenea, acelaşi mecanism este pus în discuţie pentru explicarea blocului de protecţie a focarelor parasistolice faţă de stimulii extrinseci (Watanabe Y, 1971).

Reintrarea excitaţiei

Prin fenomen de reintrare a excitaţiei, se înţelege reexcitarea ţesutului miocardic de către impulsul care a parcurs anterior acest ţesut, după ce zona respectivă şi-a recăpătat excitabilitatea. La baza fenomenului de reintrare sunt prezente o serie de mecanisme primare: conducerea lentă (deprimată), conducerea neomogenă şi blocul unidirecţional. Reintrarea excitaţiei se poate manifesta sub următoarele două forme: (1) reintrarea în cadrul unei mişcări circulare şi (2) reexcitaţia focală.

Mişcarea circulară

Fenomenul de reintrare a excitaţiei în cadrul unei mişcări circulare a fost descris, în condiţii experimentale, încă în urmă cu aproape 80 de ani.

În anul 1908, Mayer AG (cit. Marriott HJL şi Myerburg RJ, 1971), în cercetările sale efectuate pe fâşii circulare de ţesut contractil prelevat din umbrela de meduză, observă că, dacă un asemenea inel de ţesut este stimulat în aşa fel încât frontul de excitaţie să se deplaseze într-un singur sens, ia naştere o undă circulară care poate continua timp de minute sau chiar ore. Ulterior, Mines GR (1914), pe inele musculare obţinute prin secţionarea atriului de peşte, şi Garrey WE (1914), pe inele musculare obţinute prin secţionarea ventriculului de broască ţestoasă, au arătat că acelaşi mecanism poate sta la baza fibrilaţiei atriale (cit. Marriott HJL şi Myerburg RJ, 1974). În anul 1923, Iliescu CC şi Sebastian A (cit. Bigger JT şi Goldreyer BN, 1970) postulează că fenomenul de reintrare a excitaţiei în cadrul unei mişcări circulare poate reprezenta un mecanism electrofiziologic fundamental în geneza tahicardiilor paroxistice supraventriculare.

Condiţiile necesare pentru desfăşurarea mişcării circulare au fost precizate de Lewis T (cit. Goodman LS şi Gilman A) în anul 1925 şi sunt următoarele: (1) bloc unidirecţional; (2) conducere lentă a excitaţiei şi (3) scurtarea perioadei refractare (fig. 15.12). Este evident că pentru reintrarea excitaţiei, timpul necesar mişcării de revoluţie trebuie să fie în mod constant mai mare decât durata perioadei refractare a ţesutului cardiac. Dacă unda de excitaţie găseşte în calea sa un ţesut refractar, mişcarea circulară se opreşte („capul undei circulare prinde coada acesteia"). Reintrarea excitaţiei în cadrul unei mişcări circulare se poate prezenta sub următoarele forme: (1) reintrarea excitaţiei în cadrul unor circuite largi; (2) reintrarea excitaţiei în nodul sinusal sau atrioventricular şi (3) microreintrarea prin bloc unidirecţional.

Reintrarea excitaţiei în cadrul unor circuite largi. Aritmiile considerate în mod clasic ca fiind produse de reintrarea excitaţiei în cadrul unor circuite largi sunt

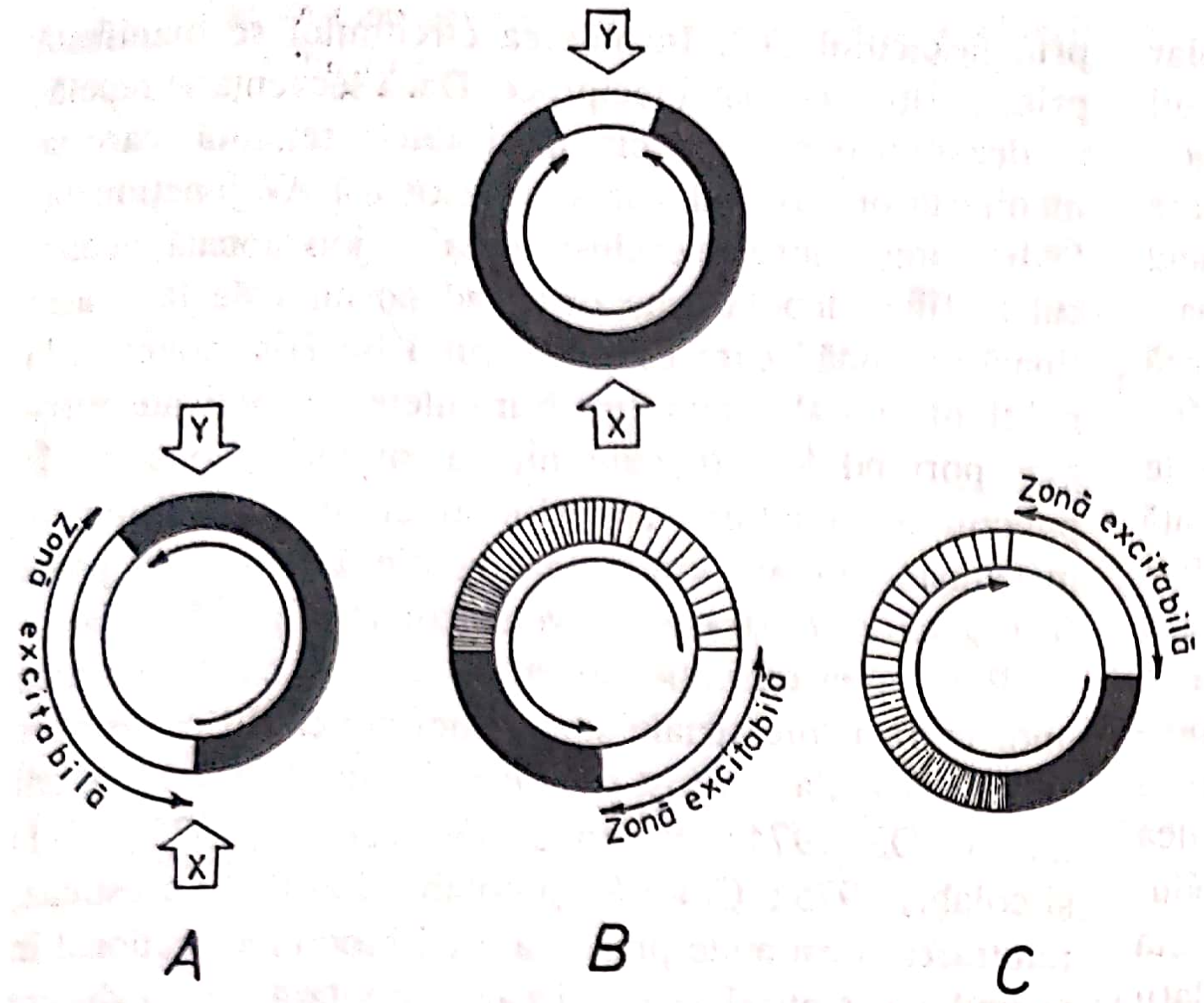

Fig. 15.12: *Reprezentare diagramatică a mecanismului de reintrare a excitației în benzi musculare de formă inelară (după Goodman LS și Gilman A, 1960). Săgețile din interiorul inelelor musculare indică sensul undei de excitație.* ***Diagrama de sus****. Aplicarea unui stimul în punctul X este urmată de apariția unei unde de excitație care se propagă în ambele sensuri. Atunci când este atins punctul Y, unda de excitație încetează deoarece zonele adiacente ale acestui punct sunt încă în perioada refractară. Rândul de jos.* ***A.*** *Unda de excitație se propagă numai într-un singur sens, ca urmare a unui bloc unidirecțional. Conducerea excitației fiind lentă, în momentul în care punctul Y este atins, această zonă și-a recăpătat excitabilitatea. În consecință, mișcarea circulară va continua să se propage în mod continuu prin inelul muscular.* ***B.*** *Același inel muscular ca în A. Porțiunea neumbrită reprezintă zona care s-a repolarizat (zona excitabilă). Prezența unei zone excitabile (ca urmare a unei perioade refractare relativ scurte) este indispensabilă, în caz contrar unda circulară este în mod automat blocată. Intensitatea hașurărilor indică gradul perioadei refractare.* ***C.*** *Același inel muscular ca în A și B. Fenomenul de reintrare a excitației este reprezentat cu un sfert de circuit mai târziu. Din cele de mai sus rezultă că apariția mișcării circulare implică trei condiții: prezența unui bloc unidirecțional, o conducere lentă și o perioadă refractară de durată relativ scurtă.*

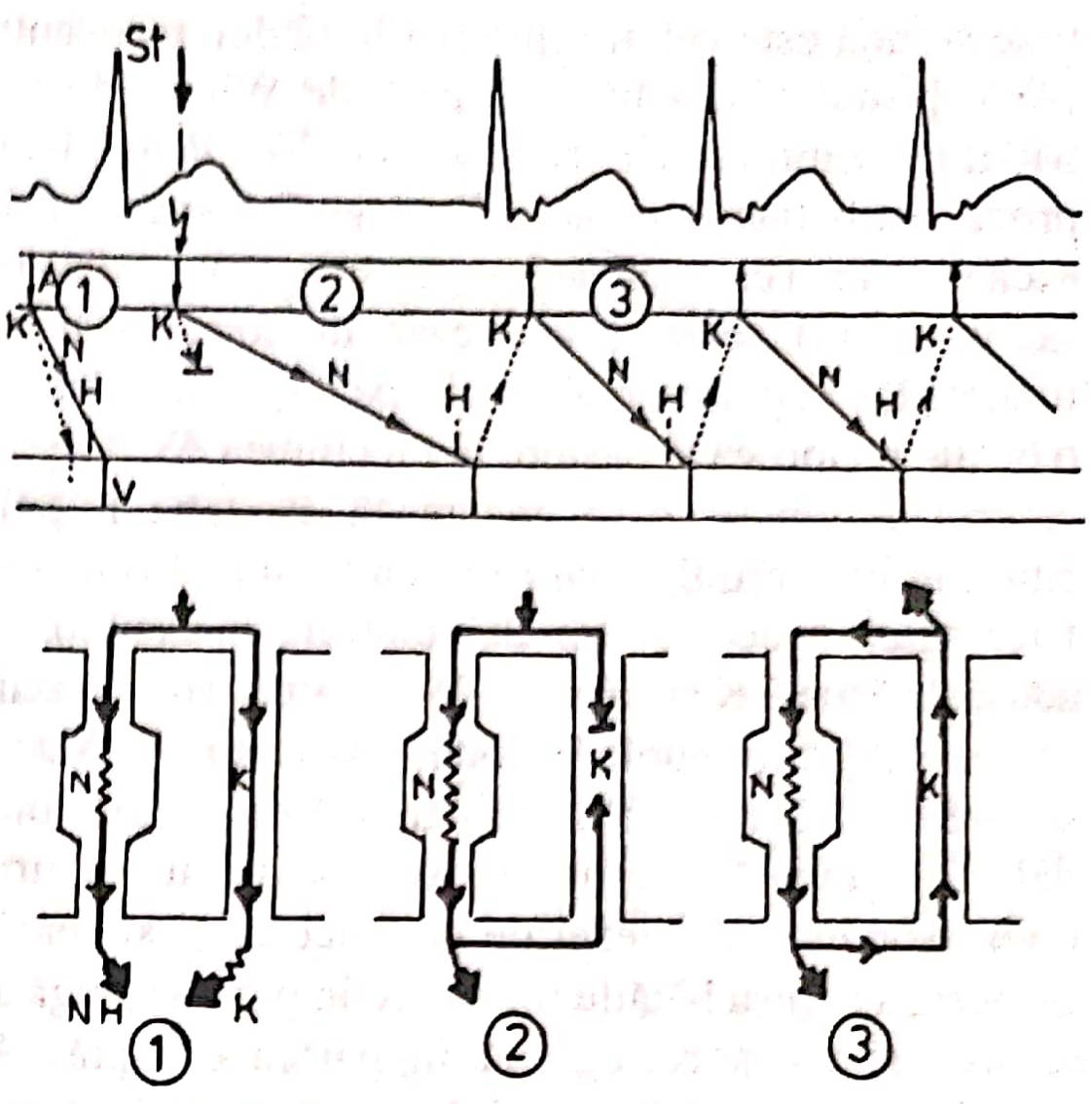

Fig. 15.13: *Schema declanșării unei tahicardii paroxistice ortodromice prin mecanism de reintrare, în sindromul Wolff-Parkinson-White (după Frank R și colab., 1977). A = auricul, V = ventricul. K = fascicul accesoriu (Palladino-Kent), N = nodul AV, H = fasciculul lui His, St = extrasistolă atrială precoce.* ***1.*** *În ritm sinusal excitația este condusă la ventricule în mod simultan, atât pe calea nodohisiană (NH), cât și pe calea accesorie (K), care prezintă o viteză de conducere mai rapidă. Rezultă un complex QRS de fuziune cu partea inițială (unda delta) corespunzătoare activării miocardului ventricular prin fasciculul accesoriu și un interval P-R scurt.* ***2.*** *O extrasistolă atrială precoce (St) se transmite lent prin nodul AV, dar este blocată în fasciculul accesoriu (K) care reprezintă o perioadă refractară de durată mai mare.* ***3.*** *Conducerea lentă prin nodul AV favorizează reintrarea pe cale retrogradă a excitației în auricul, prin fasciculul accesoriu care a ieșit din perioada refractară. Între timp și nodul AV a ieșit din perioada refractară, astfel încât, în momentul în care excitația atinge polul său atrial, ea va fi condusă ortograd pe calea nodohisiană și circuitul va reîncepe.*

flutterul atrial și tahicardiile paroxistice din sindromul Wolff-Parkinson-White. Flutterul atrial forma „comună" și cel obținut prin stimulare atrială programată prezintă o cale unică și constantă de reintrare a excitației în mușchiul atrial (Watson RM și Josephsohn ME, 1980). După unii cercetători, un mecanism similar poate sta la baza fibrilației atriale, numai că în acest caz, din calea principală, care se desfășoară în jurul orificiilor venelor cave, apar în miocardul atrial circuite colaterale capricioase. Sindromul Wolff-Parkinson-White constituie un adevărat model experimental al fenomenelor de reintrare observate în clinică. Circuitul cuprinde două căi de conducere – calea nodohisiană și o cale accesorie – ale căror viteză de conducere și perioadă refractară sunt diferite, precum și zone din miocardul atrial și ventricular (fig. 15.13).

În ultimii 50 de ani au fost aduse dovezi incontestabile în favoarea unor circuite largi de reintrare a excitației (macroreintrare) și în multe cazuri de tahicardie paroxistică ventriculară (Wellens HJJ și colab., 1972). Pot fi deosebite câteva circuite potențiale care în mod teoretic alcătuiesc substratul anatomic pentru tahicardiile ventriculare de tip reciproc: (1) reciprocare prin ramurile fasciculului lui His (stimulul ectopic traversează retrograd un ram sau un fascicul și anterograd celălalt ram, după care revine retrograd la ramul sau fasciculul original); (2) reciprocare care include atât ramurile fasciculului lui His, cât și o cale dublă în nodul AV; (3) reciprocare în jurul unui țesut ischemic sau fibrotic, ca urmare a unei conduceri lente și (4) reciprocare prin rețeaua Purkinje (Schamroth L, 1980). Precizarea căii anatomice de reintrare a excitației în cazul tahicardiilor ventriculare necesită stimulare ventriculară programată și mapping ventricular (Wellens HJJ, 1978).

Reintrarea excitației în nodul sinusal sau atrioventricular. Dintre fenomenele de reintrare a excitației, cel mai bine studiat este cel al reintrării în nodul atrioventricular (AV), postulat încă în anul 1915 de White PD în cazul bătăilor reciproce (cit. Naimi S, 1976). Prin bătaie reciprocă sau bătaie în ecou se înţelege fenomenul prin care excitaţia, după ce a activat un compartiment cardiac (auricul sau ventricul), revine şi activează din nou acelaşi compartiment. De cele mai multe ori, excitaţia care declanşează o bătaie reciprocă ia naştere în joncţiunea AV deşi, uneori, centrul automatic care generează excitaţia iniţială este situat în miocardul atrial sau ventricular. Prima evidenţă fiziologică a acestui tip de reintrare a excitaţiei a fost adusă de Moe GK şi colab. (1956), care susţin prezenţa unei căi de conducere duble în nodul AV. Ulterior, Watanabe Y şi Dreifus LS (1965) demonstrează disociaţia longitudinală funcţională a ţesutului AV joncţional, ca urmare a unei inegalităţi a vitezei de conducere, şi situează calea ortogradă pentru bătăile reciproce în partea stângă a nodului AV şi calea retrogradă în partea dreaptă. Aceasta semnifică existenţa în nodul AV a cel puţin două populaţii celulare, una cu perioada refractară mai lungă şi cu viteza de conducere rapidă, cealaltă cu perioada refractară mai scurtă dar cu viteza de conducere lentă sau de tip decremenţial (Wit AL şi colab., 1970). În fig. 15.14 este redat mecanismul instalării fenomenului de reintrare a excitaţiei în joncţiunea AV, în prezenţa unei disociaţii longitudinale a ţesutului AV joncţional. Ca urmare a deosebirilor în durata perioadei refractare şi în viteza de conducere, un stimul precoce (de exemplu o extrasistolă atrială) se conduce ortograd prin fasciculul „a" şi reintră pe cale retrogradă prin fasciculul „b". Închiderea circuitului se manifestă prin apariţia unei bătăi reciproce. Dacă secvenţa se repetă, se dezvoltă o mişcare circulară autoîntreţinută, care se manifestă printr-o tahicardie paroxistică AV joncţională. Sediul circuitului este exclusiv zona AV joncţională, ventriculele fiind depolarizate ortograd pornind de la „calea finală comună" care este fasciculul lui His, conectat la polul inferior al circuitului. Auriculele sunt activate retrograd pornind de la o „cale iniţială comună", conectată la punctul de joncţiune superior al circuitului. Printr-un mecanism similar, reintrarea excitaţiei în nodul AV poate fi iniţiată de o extrasistolă ventriculară (fig. 15.14 B).

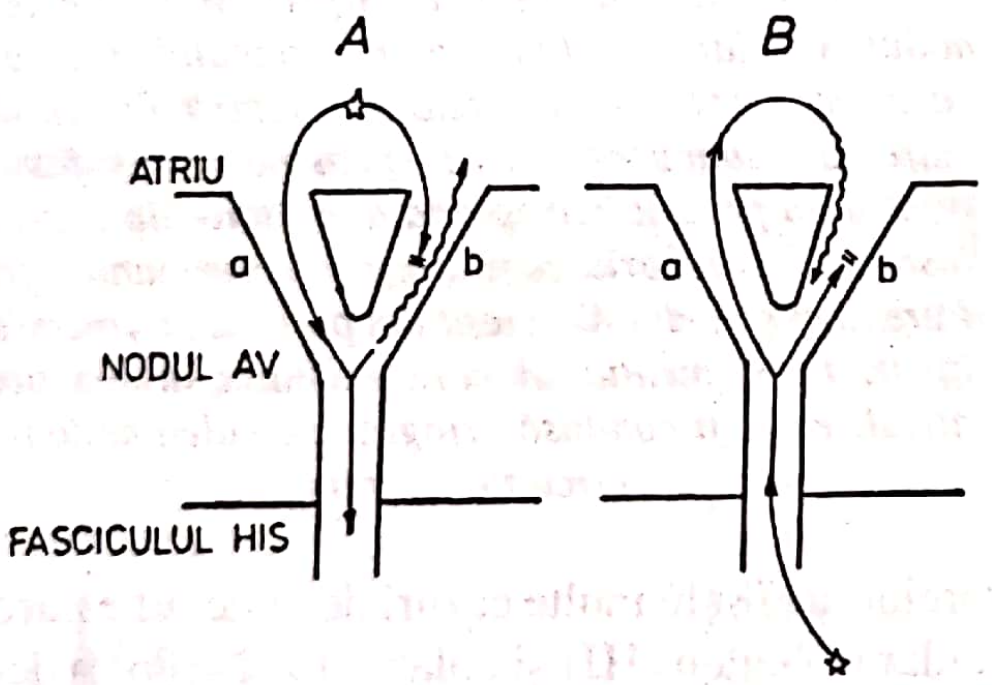

Fig. 15.14: *Diagrama propusă pentru explicarea mecanismului de reintrare a excitaţiei în joncţiunea AV, apariţia bătăilor reciproce şi a tahicardiilor paroxistice AV joncţionale (după Zakauddin Vera şi Mason DT, 1981). Zona AV joncţională prezintă o disociaţie funcţională longitudinală: fasciculul „a" prezintă o perioadă refractară scurtă şi o conducere lentă, în timp ce fasciculul „b" prezintă o perioadă refractară de durată mai mare şi o conducere mai rapidă. A. O extrasistolă atrială (asteriscul) găseşte calea „b" blocată, se conduce anterograd pe calea „a" şi reintră în atriu retrograd pe calea „b" (bătaie în ecou). Dacă secvenţa reintrării excitaţiei se repetă, se dezvoltă o mişcare circulară autoîntreţinută care se manifestă printr-o tahicardie paroxistică AV joncţională. Asemenea diviziune a ţesutului miocardic în două căi paralele şi funcţional independente este denumită disociaţie funcţională longitudinală (cale dublă). B. Reintrarea excitaţiei în nodul AV prin acelaşi mecanism iniţiată de o extrasistolă ventriculară (asteriscul).*

Reintrarea excitaţiei în nodul sinusal cu declanşarea unor extrasistole atriale sau a unei tahicardii paroxistice supraventriculare a fost demonstrată în ultimii 30 de ani (Narula OS, 1974 ; Weisfogel GM şi colab., 1975 ; Wu D şi colab., 1975 ; Cotoi S. şi colab., 1978). În acest caz, reintrarea presupune prezenţa unui bloc unidirecţional în ţesutul perisinusal şi o mişcare circulară cu conducere lentă care include un circuit de mici dimensiuni. Ca urmare a blocului unidirecţional, stimulul pătrunde în miocardul atrial numai dintr-un sens, parcurge lent ţesutul perisinusal şi reintră în nodul sinusal prin partea opusă. Precizarea mecanismului de reintrare a excitaţiei în nodul sinusal sau pe o cale sinoatrială necesită procedee de explorare electrofiziologică mai complexe: stimulare atrială programată şi mapping endocardic (Wu D şi colab., 1980).

Microreintrarea prin bloc unidirecţional. Reintrarea excitaţiei în mici segmente de miocard (microreintrarea) ca urmare a unei conduceri lente cu bloc unidirecţional a fost demonstrată încă din anul 1928 de Schmitt FO şi Erlanger J pe benzi musculare (cit. Cranefield PF şi colab., 1973). Mai recent, Wit AL şi colab. (1972) au demonstrat, în condiţii experimentale, fenomenul de reintrare a excitaţiei pe preparatele fibre Purkinje – muşchi ventricular. În fig. 15.15 este reprezentat diagramatic fenomenul de microreintrare într-un segment periferic al sistemului Purkinje şi fibra miocardică adiacentă. Un stimul care se propagă ortograd printr-o fibră Purkinje este blocat la nivelul fibrei „a" şi se transmite pe calea alternativă „b" la fibra miocardică. Impulsul se poate propaga pe cale retrogradă prin fibra „a", conducându-se lent prin zona de bloc unidirecţional. Dacă punctul proximal a ieşit din perioada refractară, impulsul reintră în fibra „b" şi circuitul poate continua. Acest mecanism poate sta la baza tahiaritmiilor ectopice ventriculare (extrasistole, tahicardii paroxistice) în prezenţa unei ischemii acute localizate a miocardului ventricular, care determină o conducere lentă şi o scurtare a perioadei refractare (Hope RR şi colab., 1974 ; Naimi S şi colab., 1974).

După unii cercetători, însăşi distribuţia şi particularităţile electrofiziologice ale reţelei Purkinje ar favoriza fenomenul de microreintrare a excitaţiei : (1) distribuţia fibrei terminale Purkinje la mai multe fibre ventriculare determină o divergenţă a impulsului

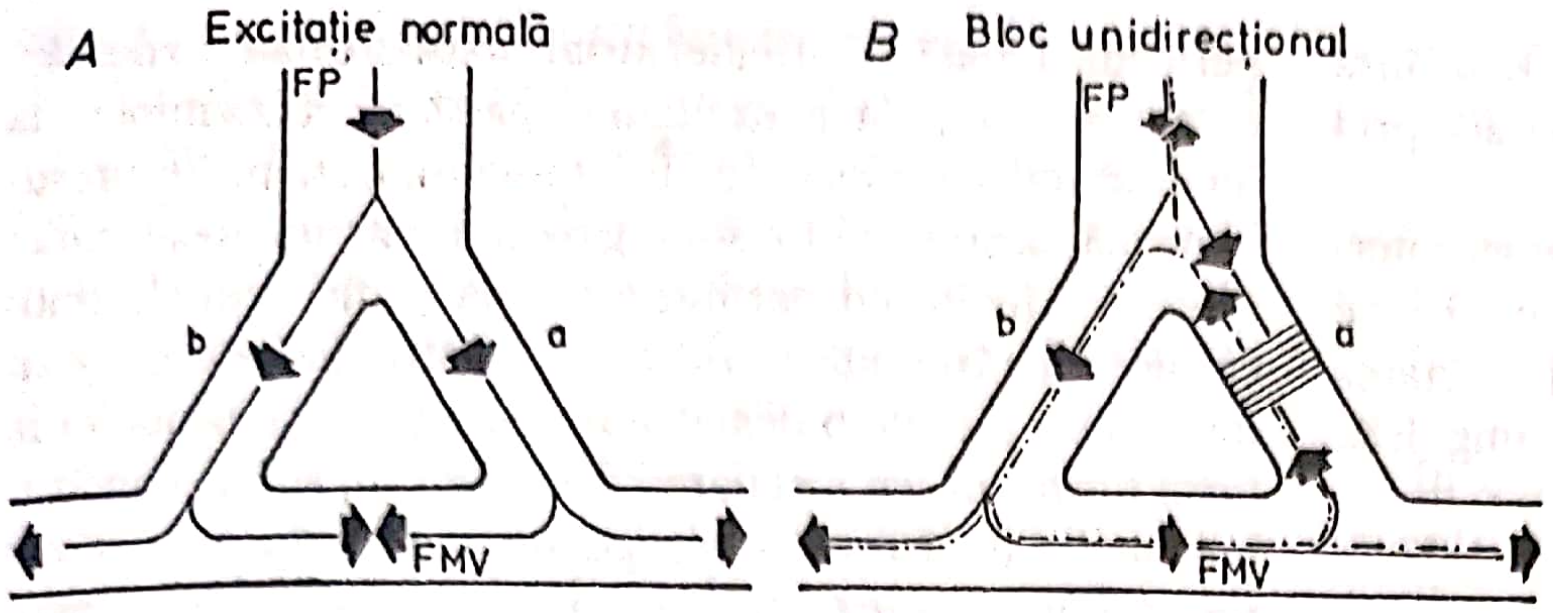

Fig. 15.15: *Mecanismul fenomenului de microreintrare a excitației într-un segment periferic al sistemului Purkinje și celula miocardică adiacentă (după Csapo G, 1980).* ***A.*** *Propagarea normală a excitației printr-o fibră Purkinje (FP) și fibra miocardică ventriculară adiacentă (FMV).* ***B.*** *Fenomenul de microreintrare a excitației. Impulsul se propagă la fibra ventriculară numai pe calea „b", deoarece calea „a" prezintă un bloc unidirecțional ortograd (zona hașurată). De la fibra miocardică, excitația se poate propaga retrograd și lent pe calea „a", care în zona de bloc unidirecțional prezintă o conducere deprimată. Dacă punctul proximal a ieșit din perioada refractară, impulsul se va propaga din nou pe calea „b" și circuitul poate continua.*

(scăderea densității curentului) în direcția fibră Purkinje – fibre miocardice și o convergență (creșterea densității curentului) în sens opus, ceea ce are ca rezultat o diferență direcțională în viteza de conducere a excitației (Naimi S, 1976); (2) dispersia duratei potențialelor de acțiune la joncțiunea fibră Purkinje-fibră ventriculară predispune la bloc unidirecțional (Hoffman BF și colab., 1966); (3) accelerarea depolarizării diastolice spontane poate induce o conducere lentă (bloc de fază 4) și prin aceasta favorizează fenomenul de reintrare (Watanabe Y și Dreifus LS, 1977).

Reexcitația focală

Mecanismul reexcitației focale rezultă ca urmare a prezenței unor curenți de graniță atunci când există o diferență semnificativă între potențialele de membrană ale fibrelor miocardice adiacente. Acești curenți de depolarizare produc reexcitația fibrelor miocardice care sunt mai bine polarizate și deci excitabile. În fig. 15.16 este reprezentată baza teoretică a acestui tip de reintrare a excitației. În punctul X din cursul repolarizării, fibra „a" este complet repolarizată, în timp ce fibra „b" cu un potențial de acțiune de durată mai mare este numai parțial repolarizată. În consecință, un curent de depolarizare de graniță se va scurge de la „b" la „a", producând reexcitația acestei fibre. Mecanismul descris pare a sta la baza unor aritmii produse de ischemia acută a miocardului, care determină o dispersie a duratei potențialelor de acțiune și a perioadelor refractare (Han J și Moe GK, 1964).

Tulburări asociate în formarea și conducerea excitației

Dintre aritmiile produse prin asocierea unor tulburări în formarea și conducerea excitației vom prezenta parasistolia și fibrilația.

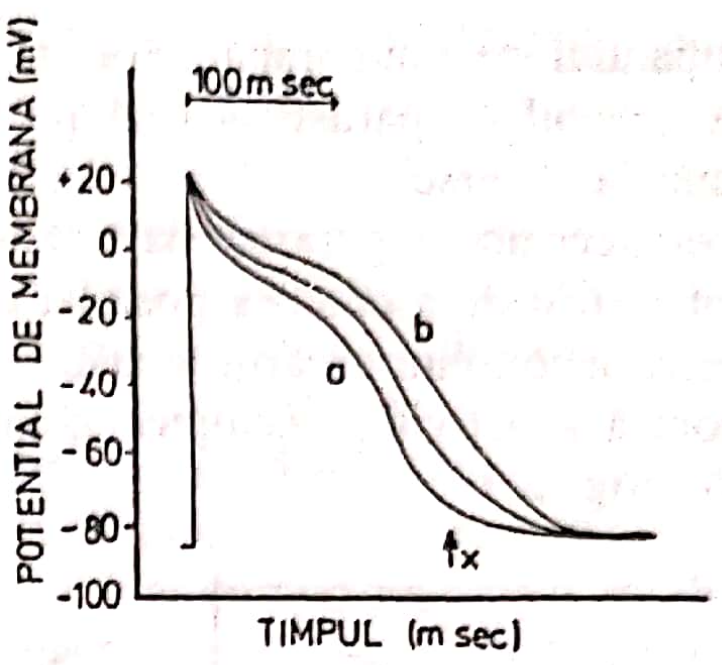

Fig. 15.16: *Reprezentare diagramatică a reintrării de tip reexcitație focală (după Han J și colab., 1966). În figură sunt ilustrate potențialele transmembranare ale unui număr de trei fibre miocardice adiacente, care prezintă potențiale de acțiune și perioade refractare de durată diferită. În momentul desemnat cu X (săgeata), fibra „a" este deja repolarizată la -80 mV, în timp ce fibra „b" prezintă un potențial de membrană mai puțin negativ (cca -40 mV). În consecință, apare un curent de depolarizare de graniță de la „b" la „a", care produce reexcitația acestei fibre și apariția unei bătăi ectopice cuplate.*

Parasistolia

Se caracterizează prin formarea persistentă și regulată a excitației într-un focar ectopic care este independent de ritmul de bază (de regulă ritmul sinusal). Mai rar, excitația se formează în două sau mai multe focare ectopice. În felul acesta pot fi deosebite pe traseul electrocardiografic două sau, uneori, trei ritmuri complet independente unul de celălalt. Două teorii încearcă să explice mecanismul prin care focarul ectopic nu este influențat de alți stimuli.

1. *Starea refractară permanentă a focarului ectopic.* Conform acestei teorii emise de Scherf D încă din anul 1926 (cit. Watanabe Y și Dreifus LS, 1977), centrul parasistolic rămâne constant în stare refractară ca urmare a unei descărcări intrinseci, cu frecvență înaltă (uneori peste 300/min.) și, în consecință, nu este depolarizat de stimulii extrinseci.
2. *Prezența unui bloc de protecție.* A doua teorie postulată în anul 1917 de Kaufman R și Rothberger CJ (cit. Watanabe Y și Dreifus LS, 1977) invocă conceptul blocului de protecție: prezența în jurul focarului a unor fibre cu conducere deprimată, care permit numai o propagare unidirecțională a excitației, dinspre pacemaker-ul ectopic spre exterior.

Pornind de la cele două teorii menționate mai sus, Hoffman BF și colab. (1966) emit un concept unificat asupra mecanismului de apariție a parasistoliei: (a) automatism crescut (depolarizare diastolică spontană accelerată) în unele fibre ale sistemului de conducere specializat, care pot emite stimuli în mod regulat și (b) zonă cu bloc de protecție în jurul focarului ectopic, ca urmare a scăderii potențialului de membrană (bloc de fază 4). Este însă foarte posibil ca parasistolia să poată fi generată prin mecanisme diverse.

Deoarece uneori parasistolia prezintă un caracter intermitent, a fost de asemenea postulat conceptul unui bloc de ieșire inconstant a cărui apariție determină încetarea temporară a activității ectopice manifeste (Chung EK, 1970) – fig. 5.17.

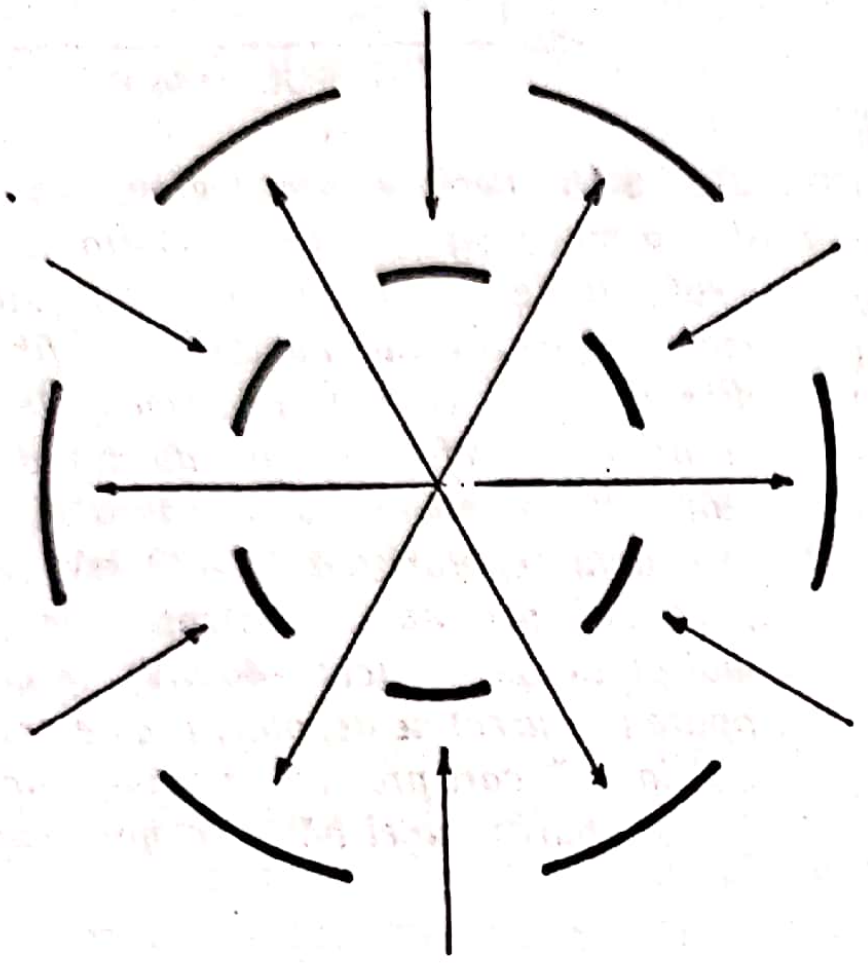

Fig. 15.17: *Reprezentare diagramatică a teoriei blocului de protecție și blocului de ieșire în parasistolie (după Chung EK, 1977). Focarul parasistolic este situat în centrul diagramei. Cercul extern reprezintă un bloc de ieșire (bloc unidirecțional), care previne transmiterea la exterior a impulsurilor parasistolice. Cercul intern reprezintă un bloc de intrare (bloc unidirecțional orientat în sens opus față de blocul de ieșire), care previne transmiterea excitației de la exterior la focarul parasistolic. Ritmul parasistolic este abolit atunci când apare blocul de ieșire. Pe de altă parte, pot apărea bătăi parasistolice sau ritmul parasistolic poate deveni dominant atunci când se manifestă blocul de protecție.*

Fibrilația

Pentru explicarea mecanismului electrofiziologic al fibrilației, au fost propuse trei teorii: formarea unifocală a excitației, formarea multifocală a excitației și mecanismul de microreintrare. Mult mai probabil pare mecanismul de microreintrare combinat cu unul din primii doi factori (Watanabe Y și Dreifus LS, 1977).

1. *Formarea unifocală a excitației* (Rothberger CJ și Winterberg H, 1922; Scherf D, 1947; Prinzmetal M, 1950 – cit. Chung EK, 1977). Conform acestei teorii, se admite prezența unei zone localizate a miocardului (focar ectopic) care descarcă stimuli în mod neregulat și cu o frecvență înaltă (fig. 15.18 A). Formarea excitației în aceste condiții nu implică totdeauna creșterea automatismului sau a pantei depolarizării diastolice, deoarece descărcarea stimulilor cu frecvență înaltă poate fi și expresia altor mecanisme: postpotențiale oscilatorii și diverse tipuri de postdepolarizare. Acest concept este sprijinit de cercetările lui Sano T și Scher AM (1964), care constată în perioada inițială a fibrilației atriale experimentale o descărcare foarte rapidă a excitației, până la 3000/minut, la locul stimulării electrice. În consecință, se poate presupune că deși stimulii sunt generați într-un focar unic, frecvența înaltă nu permite unei părți din celulele miocardice să răspundă la fiecare excitație. Zonele de țesut inexcitabil produc o desfășurare neregulată a excitației în jurul focarului, cu instalarea fibrilației. În aceste condiții, postularea unei invazii neregulate a frontului de depolarizare implică prezența unor tulburări locale ale conducerii excitației și, prin urmare, apariția mecanismului de reintrare.

2. *Formarea multifocală a excitației* (Scherf D, 1947; Prinzmetal M, 1950 – cit. Chung EK, 1977). Această teorie susține că fibrilația este condiționată de prezența în miocard a mai multor focare ectopice, care emit stimuli în mod independent și cu frecvențe diferite (fig. 15.18 B). După Scherf D și colab. (1953) – cit. Friedberg ChK (1966), fibrilația atrială experimentală produsă de aconitină este generată de descărcarea continuă a excitației dintr-un focar ectopic unic, în timp ce fibrilația indusă de acetilcolină (care reduce durata potențialului de acțiune și a perioadei refractare a fibrelor miocardice atriale) este de origine multifocală. Ca și teoria focarului unic, teoria focarelor multiple implică o desfășurare neregulată a fronturilor de excitație, cu tulburări locale ale conducerii și posibilitatea instalării fenomenului de reintrare, din moment ce miocardul răspunde la stimuli formați independent în numeroase focare. Obiecția principală care poate fi adusă acestei teorii constă în faptul că fibrilația este inițiată adesea de o extrasistolă unică sau, dimpotrivă, fibrilația poate prezenta o tranziție bruscă în ritm sinusal. În aceste condiții este greu de admis că formarea excitației în puncte multiple poate începe sau înceta în același moment.

3. *Mecanismul de microreintrare a excitației* (Lewis T, 1920 – cit. Chung EK, 1920) – fig. 15.18 C. Fenomenul de reintrare, ca mecanism unic sau în combinație cu formarea focală a excitației pare a oferi cea mai plauzibilă explicație a perpetuării mișcărilor fibrilatorii (Sano T și colab., 1958; Moe GK și colab., 1964). Conform acestei teorii, fibrilația este expresia unei activități electrice haotice, asincrone și fracționate a miocardului atrial (fibrilația atrială) sau ventricular (fibrilația ventriculară). Din punct de vedere electrofiziologic, miocardul apare fragmentat în numeroase zone sau insule, unele excitabile, altele în perioadă refractară, stare desemnată cu termenul de *vulnerabilitate*. Conceptul de perioadă vulnerabilă presupune o „stare electrică instabilă" a miocardului, când un stimul unic poate declanșa adesea un răspuns repetitiv. În aceste circumstanțe, un stimul precoce va activa numai acele părți ale miocardului ieșite din perioada refractară. Frontul de excitație devine neuniform, cu digitații neregulate ale țesutului excitabil. Stimulările subsecvente accentuează în continuare această stare electrică: digitațiile devin mai lungi și mai sinuoase și, în cele din urmă, se fragmentează într-un mozaic de unde care parcurg

miocardul în mod haotic, prin fenomene de microreintrare (fig. 15.19). Prin urmare, starea de neomogenitate electrică a miocardului reprezintă un factor primar esenţial, care condiţionează instalarea fibrilaţiei. Aceasta înseamnă că în miocard există o dispersie majoră a duratei potenţialelor de acţiune şi perioadelor refractare, ceea ce favorizează apariţia mecanismelor de reintrare. Factorii care cresc vulnerabilitatea pentru fibrilaţie sunt : (a) o masă critică de miocard ; (b) un stimul iniţiator, şi (c) o anumită relaţie critică între încetinirea vitezei de conducere şi scurtarea perioadei refractare. Stimulul iniţiator pentru fibrilaţie este reprezentat în general de o extrasistolă, care poate fi generată prin diferite mecanisme : automatism crescut, reexcitaţie focală sau mişcare circulară (Naimi S, 1976). Pentru miocardul ventricular, perioada vulnerabilă apare în faza 3 a potenţialului de acţiune, când nu toate fibrele sunt egal repolarizate, şi prezintă o durată de 10-20 ms. Uneori, mai ales în condiţii patologice, durata perioadei vulnerabile poate fi de 40-50 ms, sau chiar mai mult (Watanabe Y şi Dreifus LS, 1977). Pe electrocardiogramă, perioada vulnerabilă corespunde vârfului undei T, moment în care o extrasistolă ventriculară, un stimul electronic sau şocul electric extern pot declanşa fibrilaţia ventriculară (fig. 15.20). În cazul extrasistolelor ventriculare, intervalul de cuplaj faţă de complexul QRS precedent pare a prezenta o importanţă deosebită, fiind desemnat cu termenul de fenomen R pe T (Smirk FH şi Palmer DG, 1960). În funcţie de momentul apariţiei extrasistolei, se poate calcula indicele de prematuritate pe baza raportului RR'/QT (fig. 15.21). Un indice egal sau mai mic de 0.82 ± 0.02 este un indicator semnificativ pentru complicaţii aritmice subsecvente (Moss A şi colab., 1980). Se pare totuşi că factorul esenţial în declanşarea fibrilaţiei ventriculare nu este reprezentat de intervalul de cuplaj al extrasistolelor ventriculare, luat în mod izolat, ci de gradul de vulnerabilitate (gradul de dispersie a duratelor potenţialelor de acţiune şi a perioadelor refractare) şi de durata perioadei vulnerabile. Astfel, în prezenţa infarctului miocardic acut, când perioada vulnerabilă nu este limitată de intervalul QT, ci se extinde pe cea mai mare parte a ciclului cardiac, fibrilaţia ventriculară poate fi iniţiată frecvent chiar de extrasistolele ventriculare tardive, indiferent de intervalul de cuplaj. Factorii cei mai importanţi care determină o dispersie semnificativă a vitezei de repolarizare şi prin aceasta cresc vulnerabilitatea miocardului sunt : (a) ischemia locală (Axelrod PJ şi colab., 1975) ; (b) creşterea duratei ciclului cardiac : bradicardiile severe, blocul AV total (Han J şi colab., 1966) ; (c) prelungirea duratei intervalului QT de cauză genetică sau sindromul Jervell şi Lange-Nielsen (Jervell A şi Lange-Nielsen F, 1957 ; Maron BJ şi colab., 1976), precum şi alungirea intervalului QT produsă de hipotermie, chinidină şi fenotiazine (Naimi S, 1976) ; (d) glicozizii digitalici şi hipokaliemia (Watanabe Y şi Dreifus LS, 1977).

Mecanismele descrise mai sus se aplică nu numai la fibrilaţia ventriculară, ci şi la cea atrială, deşi pot apărea unele particularităţi. Astfel, şi miocardul atrial prezintă o perioadă vulnerabilă care coincide cu unda T auriculară şi corespunde pe electrocardiogramă părţii finale a complexului QRS (fig. 15.20). O extrasistolă atrială care survine în acest moment sau stimularea electrică atrială pot declanşa instalarea fibrilaţiei atriale (Killip T şi Gault JH, 1965 ; Gavrilescu St şi colab., 1976).

În concluzie, fibrilaţia cardiacă (atrială sau ventriculară) nu reprezintă în mod necesar o entitate electrocardiografică unică, ci mai curând rezultatul combinării unor mecanisme distincte. Pentru aceasta pledează şi faptul că mecanismele de iniţiere şi de perpetuare pot fi de multe ori diferite (Moe GK şi Abildskov JA, 1959).

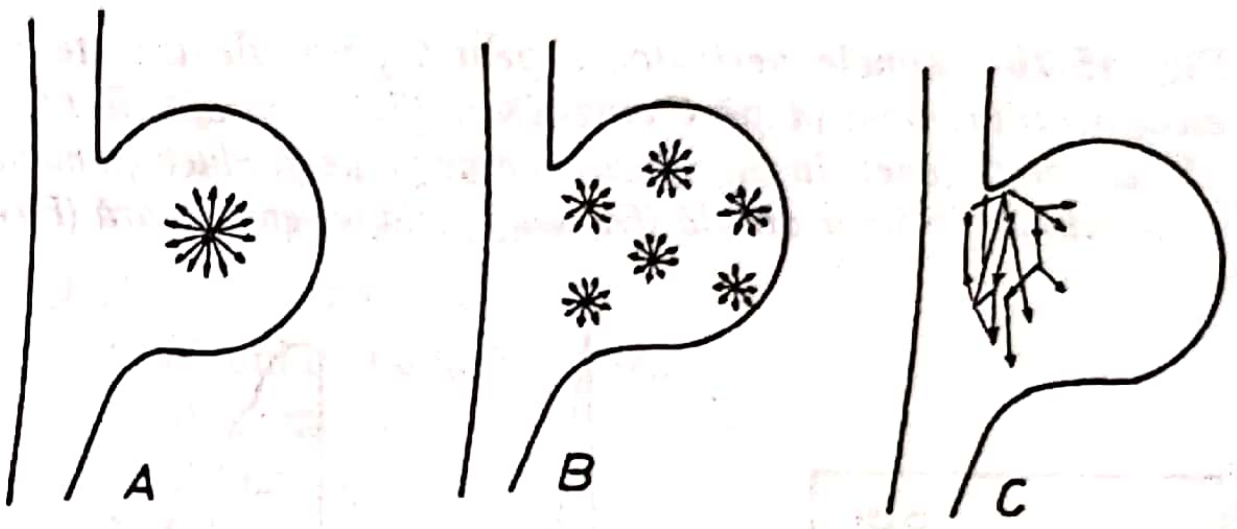

Fig. 15.18 : *Teoriile invocate în producerea fibrilaţiei atriale. A. Formarea unifocală a excitaţiei. B. Formarea multifocală a excitaţiei. C. Mecanismul de microreintrare a excitaţiei.*

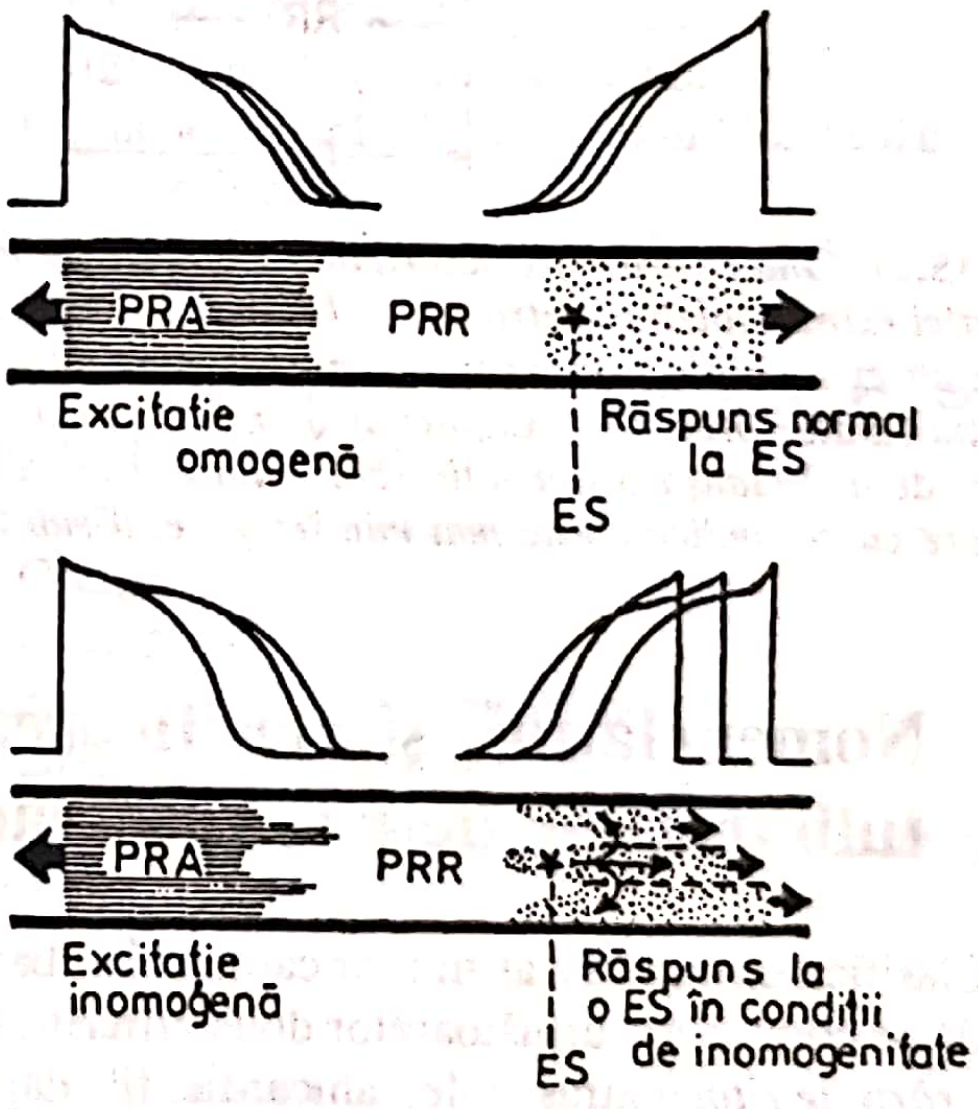

Fig. 15.19 : *Reprezentarea schematică a vulnerabilităţii (după Csapo G, 1980). În condiţii normale, în fibrele miocardice învecinate, undele de depolarizare se desfăşoară cu diferenţe minime : retragerea excitaţiei este omogenă şi miocardul nu este vulnerabil. Dacă retragerea excitaţiei (repolarizarea) nu este omogenă, apare în perioada refractară relativă (PRR) o fază vulnerabilă, în care unele fascicule sunt deja repolarizate (excitabile), în timp ce altele sunt încă depolarizate (refractare). Un stimul suplimentar (extrasistolă, impulsul unui stimul electronic) care apare în această fază nu poate excita toate fibrele miocardice şi prin aceasta neomogenitatea electrică creşte. Apar excitaţii laterale în fibrele învecinate, se produc microreîncărcări sau se dezvoltă fibrilaţia. PRA = perioada refractară absolută. PRR = perioada refractară relativă. ES = extrasistolă.*

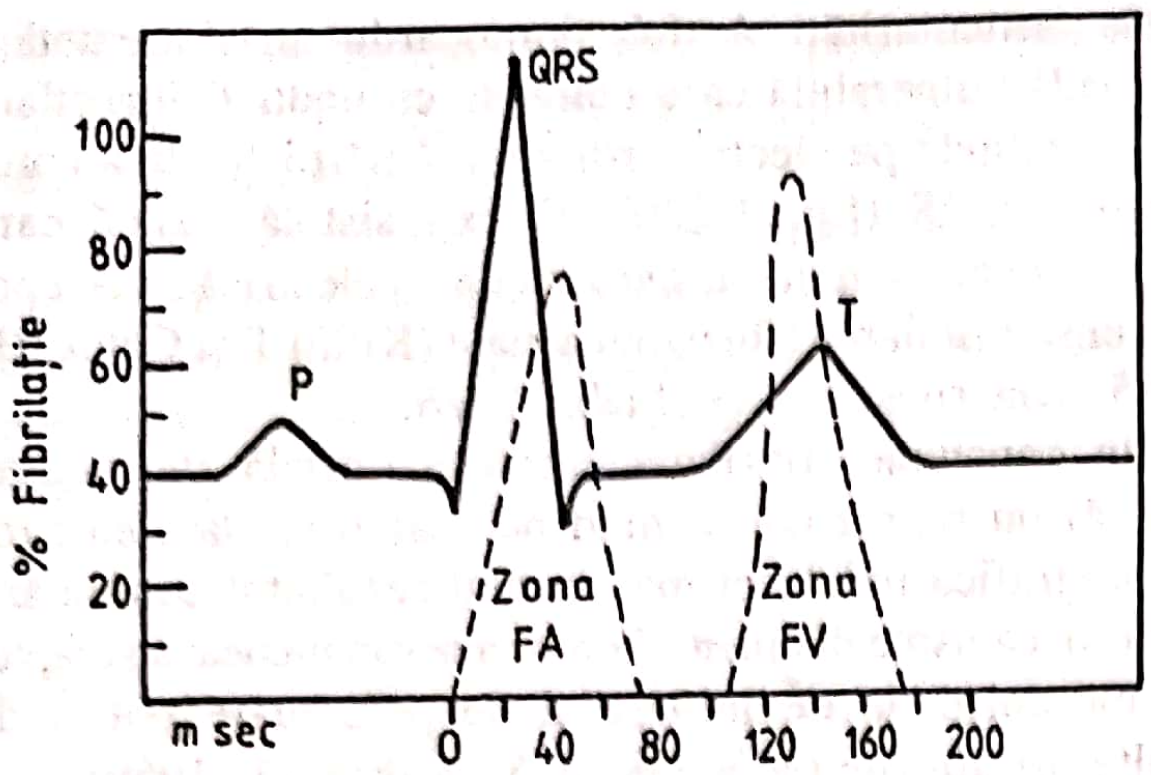

Fig. 15.20: *Zonele periculoase pentru fibrilație trasate pe electrocardiogramă (după Chung EK, 1977). Suprafețele FA și FV reprezintă zonele în care șocul electric poate produce cu multă probabilitate fibrilație atrială (FA) sau fibrilație ventriculară (FV).*

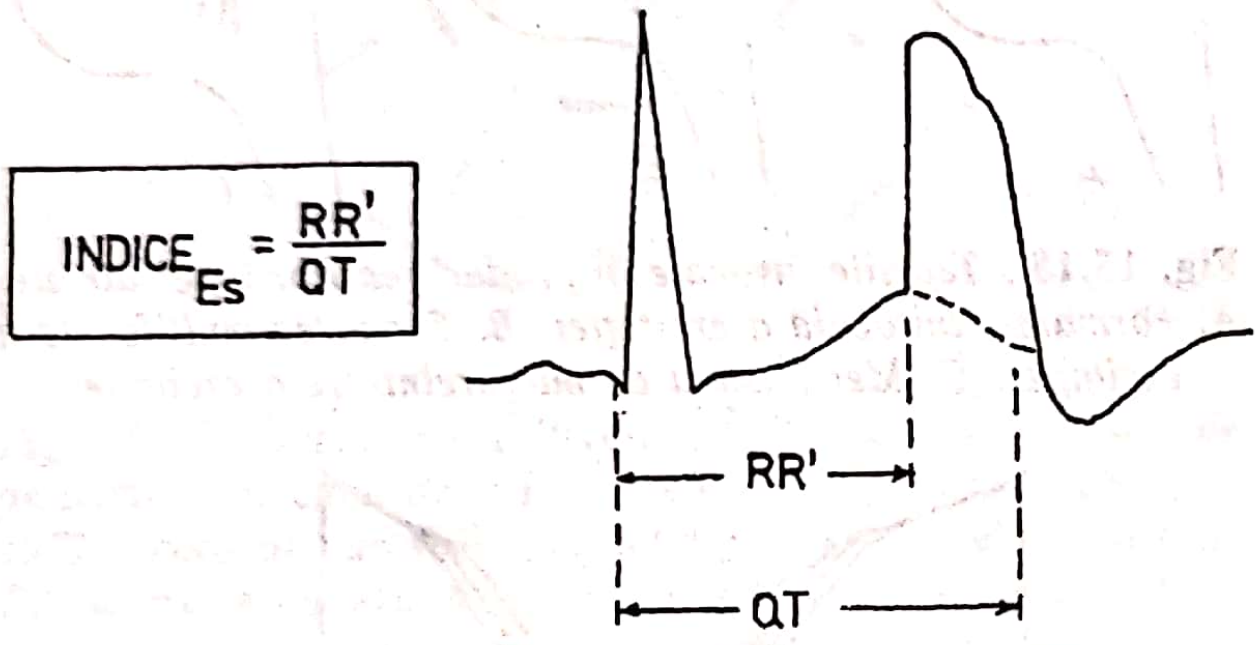

Fig. 15.21: *Indicele de prematuritate în funcție de momentul apariției extrasistolelor ventriculare. Un indice mai mic decât 1 arată că extrasistola a survenit înainte de sfârșitul undei T a ciclului cardiac precedent. Capacitatea unei extrasistole ventriculare de a declanșa o fibrilație ventriculară este cu atât mai mare cu cât indicele este mai mic (în general sub 0.80).*

Nomenclatura și clasificarea tulburărilor de ritm cardiac

Clasificarea clinică a aritmiilor cardiace* se bazează de regulă pe combinația următoarelor două criterii: (1) *tipul tulburării de ritm* (extrasistole, tahicardie, fibrilație, bloc) și (2) *sediul* (auricule, sistemul de conducere AV, ventricule) în care este localizată tulburarea în formarea sau conducerea excitației. De exemplu: extrasistole atriale, tahicardie AV joncțională, tahicardie ventriculară, fibrilație atrială, bloc sinoatrial, bloc de ramură. Există și unele excepții, cum ar fi de exemplu sindromul Wolff-Parkinson-White (sindromul de preexcitație). În anumite cazuri, pe electrocardiograma convențională, localizarea precisă a sediului tulburării de ritm este dificilă. De exemplu, distincția dintre tahicardia paroxistică atrială și tahicardia paroxistică AV joncțională. În această situație se utilizează termenul de tahicardie paroxistică supraventriculară.

În general, aritmiile cardiace sunt grupate în trei mari categorii: (1) aritmii prin formarea anormală a excitației; (2) aritmii prin tulburări în conducerea excitației, și (3) aritmii prin mecanisme asociate (formarea anormală și tulburări în conducerea excitației). În tabelul 15.3 redăm o clasificare detaliată a aritmiilor cardiace după Chung EK (1977).

Aritmii prin formarea anormală a excitației

După cum s-a arătat în cuprinsul acestui capitol, mecanismele fundamentale implicate în formarea excitației sunt formarea activă și formarea pasivă a excitației.

În condiții normale, excitația este generată în nodul sinusal (sinoatrial) care este desemnat cu termenul *stimulator* sau *pacemaker primar*, iar ritmul cardiac controlat de nodul sinusal – cu termenul *ritm sinusal*. Un ritm sinusal cu o frecvență mai mare de 100/min. poartă denumirea de *tahicardie sinusală*, în timp ce un ritm sinusal sub 60/min. este interpretat ca o *bradicardie sinusală*. În prezența unui ritm sinusal neregulat (durata ciclului sinusal prezintă variații de 0.10- 0.16 s), termenul utilizat este cel de *aritmie sinusală*. Aritmia sinusală poate fi *respiratorie* (condiționată de variații ale tonusului vagal induse de mișcările respiratorii) și *nerespiratorie* (neregulată). Atunci când nodul sinusal nu produce una sau mai multe excitații, rezultă o *oprire sinusală* sau o *pauză sinusală*. Un aspect similar cu cel constatat în caz de oprire sau pauză sinusală rezultă în prezența unui *bloc sinoatrial*, ca urmare a blocării excitației în joncțiunea sinoatrială.

Orice excitație care își are originea în alt loc decât în nodul sinusal este desemnată cu termenul *excitație ectopică*. În prezența a două bătăi ectopice care apar consecutiv se utilizează denumirea de bătăi ectopice grupate sau pereche. Atunci când trei sau mai multe bătăi ectopice apar consecutiv, se consideră că este prezent un *ritm ectopic*. Bătăile sau ritmurile ectopice își pot avea originea în atrii, joncțiunea atrioventriculară sau ventricule. Denumirile utilizate țin seama de această origine. Mecanismul răspunzător pentru bătăile sau ritmurile ectopice poate fi pasiv sau activ.

Ritmuri ectopice pasive

Ritmurile ectopice pasive reprezintă în primul rând un mecanism fiziologic care menține activitatea ventriculară atunci când pacemakerul primar prezintă un automatism foarte scăzut (mai mic decât cel al pacemakerilor subsidiari)

---

* În unele monografii și lucrări este propusă denumirea „disritmii cardiace", termen care pare într-adevăr mai corect. Deoarece termenul „aritmii cardiace" încetățenit de foarte multă vreme este utilizat într-o măsură mult mai largă, vom folosi și noi această denumire.

Tabel 15.3 : *Clasificarea aritmiilor cardiace*

I. Tulburări în formarea excitaţiei

- *A. Tulburări în formarea excitaţiei în nodulul sinusal*
  1. Extrasistole sinusale
  2. Tahicardia sinusală
  3. Bradicardia sinusală
  4. Aritmia sinusală
     - a) Respiratorie
     - b) Nerespiratorie
     - c) Ventriculofazică
  5. Stimulator migrant (*wandering pacemaker*) în nodul sinusal
  6. Oprirea sinusală (pauză sau încetarea activităţii)
- *B. Formarea ectopică a excitaţiei*
  1. Formarea pasivă a excitaţiei
     - a) Evadări şi ritmuri de evadare atriale
     - b) Evadări şi ritmuri de evadare AV joncţionale
     - c) Evadări şi ritmuri de evadare ventriculare (bătăi şi ritmuri idioventriculare)
     - d) Stimulator migrant (*wandering pacemaker*) între nodul sinusal şi nodul AV
  2. Formarea activă a excitaţiei
     - a) De origine atrială
       - (1) Extrasistole atriale
       - (2) Tahicardia atrială
         - (a) Paroxistică
         - (b) Neparoxistică
       - (3) Flutterul atrial
       - (4) Flutterul atrial impur
       - (5) Fibrilaţia atrială
       - (6) Fibriloflutterul atrial
       - (7) Aritmia haotică atrială (aritmia atrială multifocală)
         - (a) Mecanismul atrial haotic (stimulator migrant sau *wandering pacemaker* atrial)
         - (b) Tahicardia atrială haotică
     - b) De origine AV joncţională
       - (1) Extrasistolele AV joncţionale
       - (2) Tahicardia AV joncţională
         - (a) Paroxistică
         - (b) Neparoxistică
       - (3) Stimulator migrant (*wandering pacemaker*) în joncţiunea AV
     - c) De origine ventriculară
       - (1) Extrasistolele ventriculare
       - (2) Tahicardia ventriculară
         - (a) Paroxistică
         - (b) Neparoxistică (ritmul idioventricular accelerat)
       - (3) Flutterul ventricular
       - (4) Torsada vârfurilor
       - (5) Aritmia haotică ventriculară
       - (6) Fibrilaţia ventriculară

II. Tulburări în conducerea excitaţiei

- *A. Blocul sinoatrial (SA)*
  1. Bloc SA de gradul I (simplu)
  2. Bloc SA de gradul II (parţial)
     - a) Tip Mobitz I (Wenckebach)
     - b) Tip Mobitz II
  3. Bloc SA de gradul III (complet)
- *B. Blocul intraatrial*
- *C. Blocul atrioventricular (AV)*
  1. Bloc AV de gradul I (simplu)
  2. Bloc AV de gradul II (parţial)
     - a) Tip Mobitz I (Wenckebach)
     - b) Tip Mobitz II
  3. Bloc AV de grad înalt (avansat)
  4. Bloc AV de gradul III (complet)
  5. Conducerea AV dublă
- *D. Blocul intraventricular*
  1. Blocul de ramură dreaptă
     - a) Complet
     - b) Incomplet
  2. Blocul de ramură stângă
     - a) Complet
     - b) Incomplet
     - c) Hemiblocuri (blocuri fasciculare)
       - (1) Hemiblocul stâng anterior
       - (2) Hemiblocul stâng posterior
  3. Blocul de ramură bilateral (blocul bifascicular, blocul trifascicular)
  4. Blocul intraventricular nespecific (difuz)
- *E. Blocul de ieşire*

III. Tulburări mixte în formarea şi conducerea excitaţiei şi aritmii imprecis definite

- *A. Disociaţia atrioventriculară (AV)*
  1. Completă
  2. Incompletă
- *B. Sindromul Wolff-Parkinson-White (sindromul de preexcitaţie ventriculară)*
- *C. Bătăile reciproce, ritmul reciproc, tahicardia de tip reciproc*
- *D. Parasistolia*
  1. Atrială
  2. AV joncţională
  3. Ventriculară
  4. Combinată
- *E. Disociaţia atrială*
- *F. Alternanţa electrică*
- *G. Ritmul sinusului coronar*
- *H. Ritmul coronar nodal*
- *I. Sindromul Lown-Ganong-Levine*
- *J. Conducerea ascunsă*

IV. Ritmul indus prin stimulator cardiac artificial

după Chung EK, 1977 – modificat

sau îşi încetează complet activitatea, precum şi în prezenţa unor tulburări de conducere. Astfel, ritmul AV joncţional pasiv – desemnat cu termenul *ritm AV joncţional de scăpare* sau *de evadare* – poate apărea în următoarele circumstanţe: bradicardie sinusală, oprire sinusală, bloc sinoatrial şi bloc atrioventricular. Atunci când în aceste circumstanţe joncţiunea AV este incapabilă să formeze excitaţia sau nivelul său de automatism este foarte scăzut, sistemul de conducere specializat din ventricule va genera un ritm pasiv desemnat cu termenul *ritm ventricular de scăpare* sau *de evadare* (ritm idioventricular). Condiţiile care predispun la instalarea ritmurilor ventriculare de evadare sunt prezenţa unor leziuni severe ale nodului AV şi blocul de ramură bilateral. Însă ritmurile AV joncţionale de evadare sunt mult mai frecvente decât cele ventriculare deoarece frecvenţa intrinsecă a primelor (40-50/min.) este mai rapidă decât a celor din urmă (30-40/min.). Dacă originea stimulului variază între nodul sinusal şi atrii sau între nodul sinusal şi joncţiunea AV în cursul unor cicluri succesive, aspectul electrocardiografic este desemnat cu termenul *stimulator migrant* (*wandering pacemaker*).

Ritmuri ectopice active

Formarea ectopică activă a excitaţiei este condiţionată de creşterea excitabilităţii unui centru de automatism extrasinusal (focar ectopic). Focarele ectopice pot fi situate în atrii, zona AV joncţională sau ventricule. Dacă bătaia ectopică este unică, fiind separată de altă bătaie ectopică prin una sau mai multe bătăi sinusale, termenul utilizat este de *extrasistolă* (atrială, AV joncţională sau ventriculară). Cinci sau mai multe bătăi ectopice succesive sunt desemnate cu denumirea *tahicardie paroxistică* (atrială, AV joncţională sau ventriculară). Ritmurile ectopice active de origine atrială includ diverse tahiaritmii atriale: fibrilaţie atrială, flutter atrial, tahicardie atrială haotică. Formarea ectopică activă a excitaţiei în joncţiunea AV se poate manifesta prin tahicardie AV joncţională neparoxistică (frecvenţa 70-140/min.) sau tahicardie paroxistică AV joncţională (frecvenţa 140-200/min.). Ritmurile ectopice active de origine ventriculară includ: ritmul idioventricular accelerat (frecvenţa 60-100/min.), tahicardia paroxistică ventriculară (frecvenţa 140-200/min.) şi fibrilaţia ventriculară (dezorganizarea activităţii electrice ventriculare). Uneori pot coexista mai multe focare ectopice active care generează excitaţia, rezultând *tahiaritmii multifocale*: tahicardie atrială şi AV joncţională, dublă tahicardie AV joncţională, tahicardie bidirecţională AV joncţională sau ventriculară.

Aritmii prin tulburări în conducerea excitaţiei

Aritmiile produse prin tulburări în conducerea excitaţiei sunt desemnate cu termenul de blocuri. Clasificarea acestora se face în funcţie de sediul tulburării de conducere. Blocul localizat în joncţiunea sinoatrială este denumit *bloc sinoatrial*. Dacă blocul este situat în atrii, termenul folosit este *bloc intraatrial* (intraauricular). Cea mai frecventă formă de tulburare de conducere este reprezentată de *blocul atrioventricular*, care se împarte în trei grupe principale: blocul atrioventricular de gradul 1 (simplu), blocul atrioventricular de gradul 2 (parţial) şi blocul atrioventricular de gradul 3 (complet sau total). Când tulburarea de conducere este localizată în ventricule, termenul utilizat este *bloc intraventricular*. Acest tip include: blocul de ramură dreaptă, blocul de ramură stângă, hemiblocul stâng anterior, hemiblocul stâng posterior, blocul bifascicular, blocul trifascicular şi blocul intraventricular nespecific (difuz).

Aritmii prin mecanisme asociate (formarea anormală şi tulburări în conducerea excitaţiei)

Tulburările asociate în formarea şi conducerea excitaţiei produc în general aritmii complexe. Printre acestea, disociaţia atrioventriculară poate apărea ca efect al următoarelor trei cauze principale: (1) rărirea sau oprirea activităţii normale (bradicardie sinusală şi/sau aritmie sinusală, sau pauză sinusală); (2) accelerarea formării excitaţiei în joncţiunea AV sau în ventricule (tahicardie AV joncţională sau ventriculară), şi (3) blocul AV de gradul 3 (complet) şi/sau blocul sinoatrial.

Geneza unor aritmii mai rare, cum ar fi parasistolia, alternanţa electrică, disociaţia atrială etc., nu poate fi atribuită cu certitudine unuia dintre mecanismele propuse mai sus, deoarece o serie de aspecte ale acestor aritmii nu sunt până în prezent suficient de clare.

Metodologia analizei electrocardiogramei în prezenţa unei aritmii

Diagnosticul aritmiilor cardiace este desigur posibil şi pe baza examenului clinic, însă numai într-un număr limitat de cazuri (aritmie extrasistolică, fibrilaţie atrială, tahicardie paroxistică, bloc AV total). Însă de cele mai multe ori, diagnosticul definitiv poate fi obţinut numai prin explorarea electrocardiografică.

Pentru analiza detaliată a tulburărilor de ritm cardiac este recomandabil să se înscrie trasee mai lungi, uneori până la 2-3 m, în funcţie de complexitatea aritmiei. În general se preferă derivaţia II, uneori III sau aVF, care înscriu unde P mai precis conturate. În unele cazuri derivaţia V_1 înregistrează unde P mai bine evidenţiate decât derivaţiile menţionate mai sus. Dacă sistemul de înregistrare permite, noi preferăm înscrierea sincronă a derivaţiilor II, aVF şi V_1. Înregistrarea sincronă a cel puţin trei derivaţii permite : (1) identificarea mai uşoară a deflexiunilor de mică amplitudine (mai ales unda P) ; (2) măsurarea mai exactă a diferitelor intervale de timp ; (3) identificarea mai uşoară a unor variaţiuni în configuraţia undelor şi (4) estimarea mai corectă a originii bătăilor ectopice, mai ales dacă se utilizează derivaţiile X, Y şi Z.

În anumite cazuri este utilă înregistrarea unor benzi mai lungi, cu viteză mai mare şi/sau cu standardizarea dublă pentru amplificarea undelor P atunci când acestea sunt greu de identificat.

În prezenţa unei tulburări de ritm cardiac, analiza electrocardiogramei necesită utilizarea mai multor criterii, luate într-o anumită succesiune (Chung EK, 1977 ; Watanabe Y şi Dreifus LS, 1977).

1. *Inspecţia generală a electrocardiogramei şi determinarea ritmului dominant* : ritm sinusal sau ritm ectopic (activ sau pasiv), aritmie continuă sau repetitivă, simplă sau complexă, cu ritm rapid sau lent, benignă sau severă, combinaţie de mai multe tipuri de aritmie.

2. *Configuraţia undei P* : aprecierea procesului de depolarizare atrială şi a locului de formare a excitaţiei (P sinusal, P ectopic, P retrograd, stimulator migrant, aritmie atrială haotică etc.) ; în cazul în care unda P nu poate fi identificată, se va preciza dacă această undă este în mod real sau fals absentă : (a) *unda P fals absentă* : suprapusă pe segmentul ST sau unda T a ciclului cardiac precedent (compresiunea sinusului carotidian sau oprirea respiraţiei poate produce detaşarea undei P de celelalte complexe, ca urmare a măririi frecvenţei cardiace), suprapusă pe complexul QRS, în caz de tahicardie AV joncţională sau ritm de evadare ; fibrilaţie atrială sau flutter atrial cu activitate electrică atrială neidentificabilă pe electrocardiograma de suprafaţă ; (b) *unda P în mod real absentă* : oprire sinusală („atrial standstill"), conducere sinoventriculară ; diagnosticul exact necesită înregistrarea electrocardiogramei esofagiene şi intraauriculare, stimulare electrică atrială, înregistrarea pulsului venos jugular, examenul fluoroscopic sau angiografia pentru precizarea imobilităţii atriilor.

3. *Intervalul P-P* : frecvenţa şi regularitatea excitaţiei atriale (tahicardie sinusală, bradicardie sinusală, aritmie sinusală, bloc sinoatrial, extrasistole atriale, tahicardie supraventriculară etc.).

4. *Intervalul P-R* : prezenţa sau absenţa conducerii atrioventriculare (bloc AV de gradul 1, 2 sau 3, disociaţie AV, efecte ale unei conduceri AV ascunse), precum şi aprecierea locului de formare a stimulului ectopic (atrial, AV joncţional sau ventricular).

5. *Configuraţia şi durata complexului QRS* : aprecierea procesului de activare ventriculară şi a locului de formare a excitaţiei (prezenţa unui bloc intraventricular sau a conducerii intraventriculare aberante pentru stimuli supraventriculari ; prezenţa bătăilor de fuziune de origine ventriculară).

6. *Intervalul R-R* : frecvenţa şi regularitatea excitaţiei ventriculare (în primul rând în prezenţa tulburărilor de conducere AV sau a extrasistolelor) ; în mod specific, extrasistolele AV joncţionale sau ventriculare, bătăi de scăpare AV joncţionale sau ventriculare, bloc de ieşire în prezenţa unui ritm ectopic etc.

7. *Configuraţia ST-T* (completare la analiza complexului QRS) : aprecierea desfăşurării procesului de excitaţie şi a locului de formare a stimulului ; identificarea superimpoziţiei undelor P cu segmentul ST sau unda T a complexului QRS precedent (prin compararea câtorva complexe similare).

8. *Intervalul Q-T* : estimarea procesului de repolarizare ventriculară şi a duratei perioadei refractare.

9. *Intervalul Q-U* : indică probabil procesul de repolarizare şi perioada refractară în sistemul Purkinje şi, prin aceasta, permite aprecierea mecanismului unor aritmii instalate ca urmare a desincronizării procesului de repolarizare.

Analiza electrocardiografică a unei aritmii mai complexe poate fi uşurată prin folosirea *diagramelor în scară* propuse de Thomas Lewis (liniile Lewis). În cele mai multe cazuri, diagrama este constituită numai din trei trepte : A, AV şi V (fig. 15.22 A). În cazul unor aritmii speciale pot fi adăugate trepte adiţionale : una deasupra, notată cu SA (joncţiunea sinoatrială) pentru reprezentarea blocului sinoatrial (fig. 15.22 B) sau una dedesubt, notată cu E, pentru reprezentarea unor aritmii ectopice ventriculare, cum ar fi de exemplu parasistolia (fig. 15.22 C). Cele trei trepte principale A, AV şi V reprezintă conducerea prin atrii, joncţiunea AV şi, respectiv, ventricule. Liniile care ilustrează conducerea sunt diagramate în funcţie de desfăşurarea deflexiunilor electrocardiografice : liniile verticale din treapta A sunt trasate la începutul undei P, iar cele din treapta V, la începutul complexului QRS. Conducerea prin joncţiunea atrioventriculară (AV), reprezentată prin linii oblice care unesc liniile verticale din treapta A cu cele din treapta V, se trasează numai după diagramarea liniilor verticale din A şi V. Tot prin linii oblice va fi reprezentată şi conducerea prin joncţiunea sinoatrială (SA). Locul formării excitaţiei poate fi reprezentat printr-un punct. Prezenţa unui bloc este indicată printr-o linie orizontală scurtă care face un unghi drept cu linia principală (fig. 15.23 C şi D). Pentru ilustrarea unei conduceri intraventriculare aberante, se diagramează două linii uşor divergente (fig. 15.23 A). În fig. 1.23 sunt prezentate câteva diagrame utilizate în unele aritmii mai frecvente, iar în fig. 15.24, succesiunea operaţiilor de diagramare într-un caz de flutter atrial.

Compresiunea sinusului carotidian. Procedeul se aplică simultan cu înscrierea electrocardiogramei şi reprezintă o metodă ajutătoare utilă în diagnosticul unor aritmii cardiace. Presiunea externă efectuată printr-un masaj uşor stimulează baroreceptorii din sinusul carotidian activând un arc reflex, care în ultimă instanţă creşte tonusul vagal asupra inimii. Această creştere a efectului vagal asupra structurilor atriale şi nodului AV modifică în general desfăşurarea aritmiilor supraventriculare. Tehnica se dovedeşte

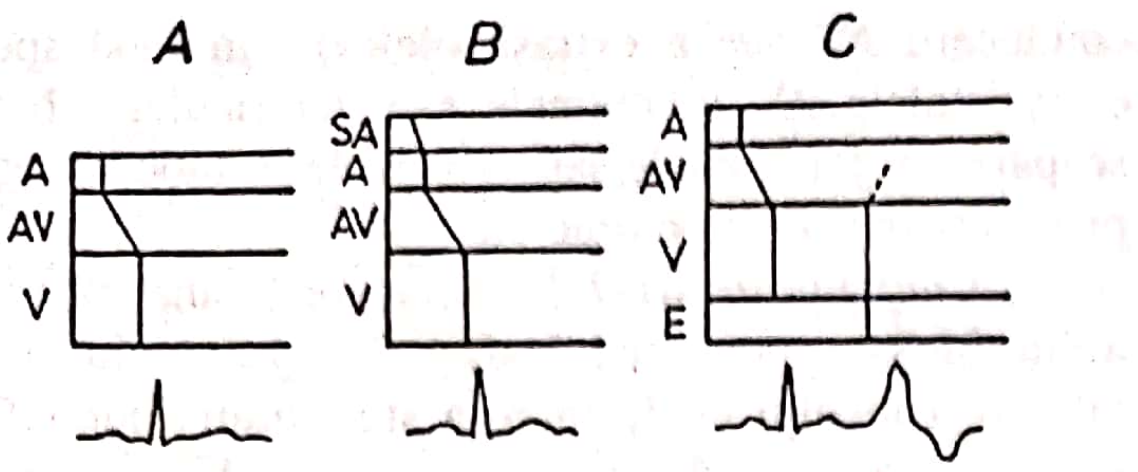

Fig. 15.22: *Diagrame în scară utilizate pentru reprezentarea grafică a tulburărilor de ritm (după Marriott HJL şi Myerburg RJ, 1974).*

foarte utilă în analiza tahicardiilor foarte rapide şi regulate, mai ales atunci când unda P nu poate fi identificată cu certitudine. În aceste condiţii, dacă complexul QRS este lărgit, diagnosticul diferenţial include: tahicardia sinusală, tahicardie paroxistică supraventriculară, tahicardia supraventriculară neparoxistică, flutterul atrial şi tahicardia ventriculară.

Manevra de compresiune a sinusului carotidian trebuie efectuată în mod corect cu grijă. Bolnavul este aşezat în clinostatism, cu o pernă sub umeri, pentru a menţine capul în hiperextensie şi muşchiul sternocleidomastoidian relaxat. Se va selecta derivaţia în care de obicei unda P poate fi detectată mai uşor când compresiunea va produce o pauză a ritmului ectopic (de obicei derivaţiile II sau V_1). Utilizarea mai multor derivaţii în mod simultan creşte probabilitatea înscrierii undei P în perioada cu modificări tranzitorii ale ritmului. Pentru masajul sinusului carotidian drept se va roti capul bolnavului la stânga. Operatorul va aplica suprafaţa plată a ultimei falange a policelui imediat deasupra bifurcaţiei carotidei, aproape de unghiul maxilarului inferior. Înregistrarea electrocardiogramei se va face mai întâi în timpul unei presiuni uşoare. Această manevră are ca scop depistarea bolnavilor cu hipersensibilitate sinocarotidiană şi, în asemenea cazuri, este suficientă pentru diagnostic. Dacă nu se observă nici un răspuns, se va aplica o presiune mai puternică cu o uşoară mişcare de rotaţie a policelui (masajul sinusului carotidian). Electrocardiograma va fi monitorizată în mod continuu. După 5 secunde masajul trebuie întrerupt. Dacă nu se observă un răspuns nici de data aceasta, după 30-60 secunde se va proceda la masajul sinusului carotidian contralateral. Nu se va masa niciodată simultan de ambele părţi, dată fiind creşterea riscului pentru reacţii adverse.

Răspunsul diverselor aritmii la compresiunea sinusului carotidian este prezentat în tabelul 15.4. Tahicardia sinusală îşi scade frecvenţa în mod gradat, apoi revine la nivelul iniţial după încetarea compresiunii. Tahicardia paroxistică supraventriculară fie că nu este influenţată, fie că trece brusc în ritm sinusal. În cazul flutterului atrial, compresiunea produce creşterea gradului de bloc AV permiţând prin aceasta obiectivarea undelor de flutter. Tahicardia paroxistică ventriculară nu răspunde la compresiunea sinusului carotidian.

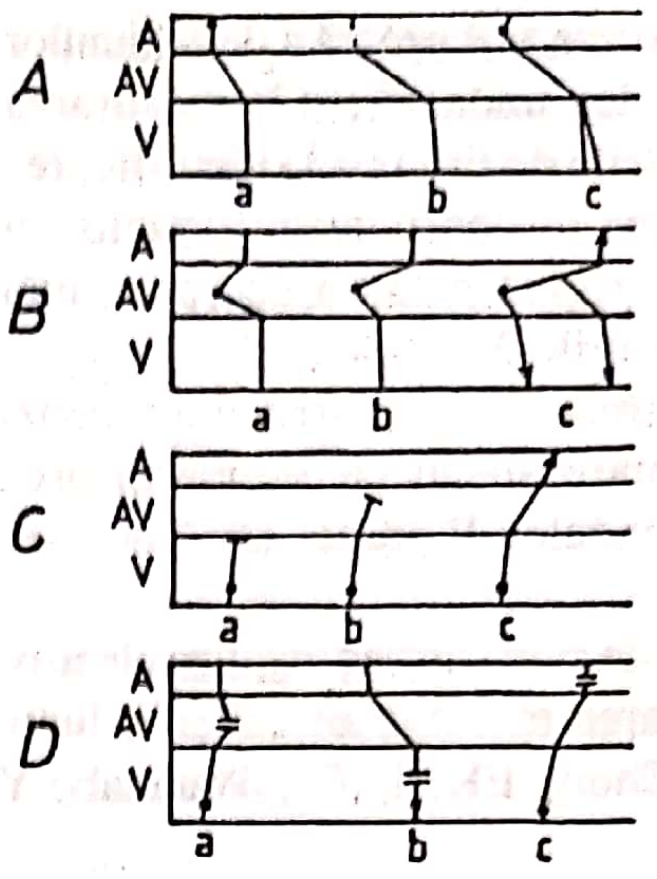

Fig. 15.23: *Reprezentarea diagramatică a unor aritmii (după Marriott HJL şi Myerburg RJ, 1974).* ***A.*** *(a) bătaie sinusală cu conducere normală; (b) bătaie sinusală cu conducere AV prelungită; (c) extrasistolă atrială cu conducere intraventriculară aberantă.* ***B.*** *(a) bătaie AV joncţională cu conducere retrogradă mai rapidă; (b) bătaie AV joncţională cu conducere ortogradă; (c) bătaie AV joncţională cu întârziere în conducerea retrogradă şi apariţia unei bătăi reciproce.* ***C.*** *(a) extrasistolă ventriculară fără conducere retrogradă; (b) extrasistolă ventriculară cu penetraţie în joncţiunea AV; (c) extrasistolă ventriculară cu conducerea retrogradă în atrii.* ***D.*** *(a) disociaţie atrioventriculară ca urmare a prezenţei unui centru de automatism ventricular în competiţie cu stimulatorul sinusal; (b) bătaie de fuziune ventriculară; (c) bătaie de fuziune atrială.*

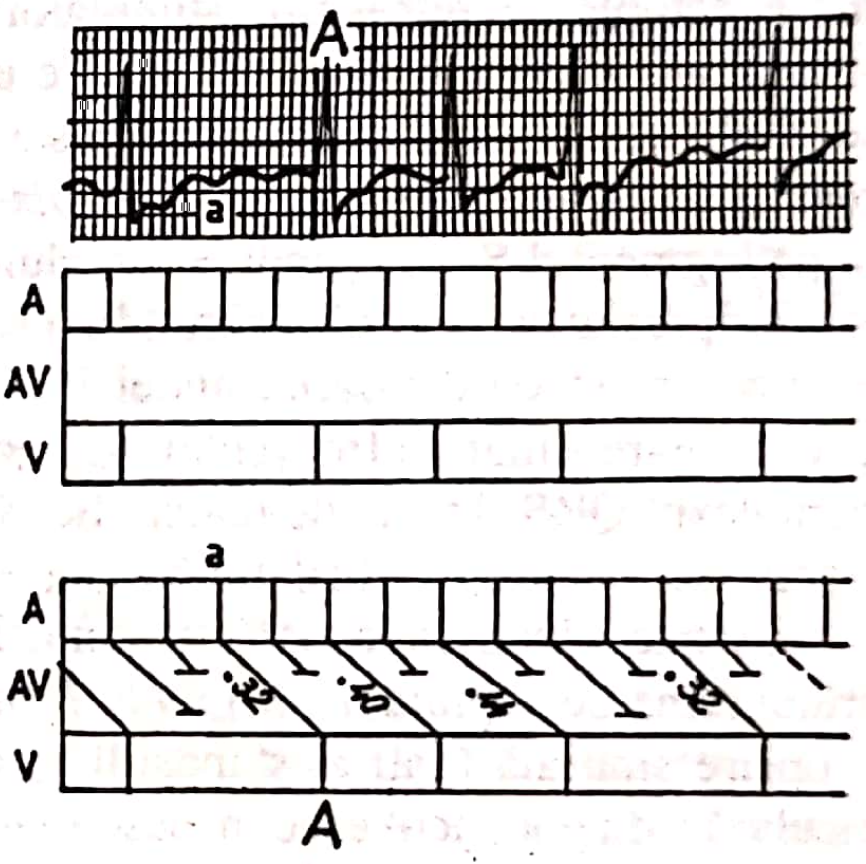

Fig. 15.24: *Utilizarea diagramei Lewis într-un caz de flutter atrial (după Marriott HJL şi Myerburg RJ, 1974 – modificat). Stadiul 1: se înscriu liniile care reprezintă undele de flutter (observate sau deduse prin măsurare) şi liniile care reprezintă complexele ventriculare. Stadiul 2: deoarece în cazul flutterului intervalele R-R se situează de regulă între 0.26 şi 0.45 s, se va începe prin unirea undei de flutter notată cu „a" cu complexul QRS notat cu „A". Prin diagramarea impulsurilor succesive se poate deduce care unde de flutter sunt blocate în joncţiunea AV. Aspectul obţinut în final pledează pentru diagnosticul electrocardiografic de flutter atrial cu bloc AV de bază 2/1 şi perioade Luciani Wenckebach ale ciclurilor alterne.*

Procedeul compresiunii sinusului carotidian comportă o serie de riscuri semnificative, mai ales la bolnavii în vârstă: vasodilataţie periferică cu scăderea tensiunii arteriale, sincopă, convulsii, asistolă prelungită, tahiaritmii ventriculare, accidente vasculare cerebrale prin embolie sau tromboză a arterelor cerebrale. În general, procedeul nu va fi aplicat la bolnavii cu suferinţe vasculare cerebrale, mai ales la cei cu leziuni pe sistemul carotidian extern. De aceea se va face anterior o anamneză amănunţită şi un examen fizic atent (sufluri la nivelul carotidei externe). Compresiunea sinusului carotidian mai poate determina o oprire sinusală prelungită sau un bloc AV de grad înalt cu apariţia unei pauze lungi a ritmului ventricular. Apariţia unei pauze prelungite după conversia tahiaritmiilor supraventriculare în ritm sinusal apare frecvent la bolnavii cu disfuncţie a nodului sinusal. De aceea, dacă anamneza sugerează sindromul nodului sinusal bolnav şi mai ales dacă include episoade sincopale, compresiunea sinusului carotidian se va face cu multă precauţie sau se va renunţa.

La bolnavii digitalizaţi compresiunea sinusului carotidian poate produce apariţia unor aritmii ventriculare complexe (extrasistole ventriculare polimorfe şi/sau în salve), şi acest răspuns reprezintă un indiciu precoce de intoxicaţie digitalică deoarece precedă de multe ori instalarea altor tulburări de ritm. De aceea, compresiunea sinusului carotidian comportă un risc semnificativ la bolnavii cu intoxicaţie digitalică, mai ales la cei cu aritmii ventriculare severe, la care se poate instala fibrilaţia ventriculară. În sfârşit, compresiunea sinusului carotidian se asociază uneori cu episoade hipotensive, dureri anginoase, ameţeli şi tulburări gastrointestinale (Bigger JT jr, 1980).

Procedee speciale pentru detectarea activităţii electrice atriale. Atunci când unda P nu poate fi identificată pe traseele electrocardiografice de suprafaţă, analiza aritmiei devine foarte dificilă sau chiar imposibilă. Plasarea specială a electrozilor pe suprafaţa corpului poate obiectiva adesea unda P, absentă în cele douăsprezece derivaţii convenţionale. Una din aceste derivaţii speciale, propusă încă de Lewis T, constă din realizarea unei conduceri bipolare între spaţiul 2 intercostal drept parasternal (negativ) şi spaţiul 4 intercostal drept parasternal (pozitiv). Această derivaţie se va înregistra sincron cu o alta în care complexele QRS sunt mai bine conturate.

Alte derivaţii care permit o mai bună identificare a undelor P sunt *derivaţiile esofagiene* şi *derivaţiile endoatriale drepte*. Sunt de preferat derivaţiile bipolare.

În ultimii 30 de ani, *monitorizarea continuă şi înregistrarea electrocardiogramei pe bandă magnetică* oferă numeroase avantaje pentru studiul aritmiilor cardiace. Această tehnică permite : (1) înregistrarea aritmiilor tranzitorii, care nu pot fi surprinse prin tehnicile obişnuite ; (2) înregistrarea declanşării şi terminării unor aritmii paroxistice, obţinându-se astfel indicii privind mecanismul de instalare ; (3) stabilirea unui diagnostic mai precis şi (4) evaluarea eficienţei drogurilor antiaritmice în suprimarea extrasistolelor.

Vectocardiografia prezintă numai o valoare limitată în diagnosticul tulburărilor de ritm cardiac, deoarece diagnosticul unei aritmii depinde în primul rând de analiza interrelaţiilor în timp dintre diferitele unde. Totuşi, metoda vectocardiografică poate fi utilizată în analiza tulburărilor de conducere intraventriculare (Lichstein E şi colab., 1973), în aprecierea locului de formare a stimulului ectopic în cazul extrasistolelor ventriculare (Zoneraich O şi Zoneraich S, 1974) şi în determinarea zonei de preexcitaţie în sindromul WPW.

Tabel 15.4 : *Efectul compresiunii sinusului carotidian asupra tahiaritmiilor*

Aritmia	Răspunsul la compresiunea sinusului carotidian
Tahicardia sinusală	Rărire progresivă a frecvenţei în timpul compresiunii, creştere progresivă după încetarea compresiunii
Tahicardia paroxistică supraventriculară (AV joncţională)	Fără efect Conversie bruscă la ritmul sinusal
Tahicardia paroxistică supraventriculară (sindromul WPW)	Fără efect Conversie bruscă la ritmul sinusal Uşoară scădere a frecvenţei
Tahicardia supraventriculară neparoxistică	Fără efect Bloc AV cu scăderea frecvenţei ventriculare Scădere gradată a frecvenţei (rar)
Flutterul atrial	Bloc AV cu scăderea frecvenţei ventriculare Fără efect Fibrilaţia atrială
Fibrilaţia atrială	Bloc AV cu scăderea frecvenţei ventriculare Fără efect
Tahicardia ventriculară	Fără efect Disociaţie atrioventriculară

după Bigger JT jr, 1980

În ultimii 25 de ani, *înregistrarea electrogramei fasciculului lui His* a contribuit într-o măsură considerabilă la interpretarea mai corectă a diverselor aritmii şi la o mai bună înţelegere a mecanismelor electrofiziologice care stau la baza acestora. Astfel, localizarea unei tulburări de conducere pe sistemul specializat poate fi estimată numai în mod foarte aproximativ pe baza configuraţiei complexului QRS şi această determinare indirectă este adesea suficientă pentru diagnosticul clinic şi tratamentul blocului AV. Totuşi, utilizarea tehnicilor de înregistrare hisiană permite localizarea mult mai exactă a tulburărilor de conducere, acumulându-se informaţii care nu pot fi obţinute în alt mod. De exemplu, în electrocardiografia clinică timpul de conducere AV este determinat pe baza duratei intervalului P-R. Acest interval include conducerea intraatrială, atrioventriculară, precum şi conducerea prin sistemul His-Purkinje, care nu pot fi determinate în mod separat. Dimpotrivă, electrocardiograma fasciculului lui His identifică în mod specific tulburările de conducere dintre atrii şi fasciculul lui His, sau dintre fasciculul lui His şi ventricule. În plus, această tehnică permite cercetări de electrofiziologie şi farmacologie pe sistemul de conducere AV la om, inclusiv precizarea mecanismelor tahicardiei paroxistice supraventriculare (Wu D şi colab., 1978) şi identificarea tipurilor de căi accesorii în cazul sindromului de preexcitaţie.

Bibliografie

Axelrod PJ, Verrier RL, Lown B : Vulnerability to ventricular fibrillation during acute coronary occlusion and release. Am J Cardiol, 1975, 36 : 776.

Bigger JT jr : Mechanisms and Diagnosis of Arrhythmias. Heart Disease, sub red. Braunwald E, W.B. Saunders Company, Philadelphia-London-Toronto, 1980 : 630-690.

Bigger JT, Goldreyer BN : The mechanism of supraventricular tachycardia. Circulation, 1970, 42 : 673.

Braunwald E, Zipes DG, Libby P (Edited by) : Heart Disease. A Textbook of Cardiovascular Medicine, 6th Ed. W.B. Saunders Company, 2001.

Castellanos A, Aranda J, Agha AS, Befeler B, Myerburg RJ: Mechanisms of the A-V Conduction in Ventricular Pre-Excitation. Advances in Electrocardiography, vol 2, sub red. Schlant RC şi Hurst JW. Grune-Stratton, New York, 1976: 173-199.

Chung EK: Diagnosis and clinical significance of parasystole în Symposion on Cardiac Arrhythmias, sub red., Sandøe E, Flensted-Jensen Ellen, Oleson KH. AB Astra, Södertälje, Sweden, 1970: 271-294.

Chung EK: Principles of Cardiac Arrhythmias. Williams-Wilkins Company, Baltimore-London, 1977: 14-57.

Cotoi S, Repolszki M, Bratu A, Cepoi A, Incze A: Sinus node reentrant supraventricular tachycardia. Rev Roum Med Int, 1978, 16: 251.

Cranefield PF, Klein HO, Hoffman BF: Conduction of the cardiac impulse. I. Delay block, and oneway block in depressed Purkinje fibers. Circ Res, 1971, 28: 199.

Cranefield PF, Witt AL, Hofmann BF: Genesis of cardiac arrhythmias. Circulation, 1973, 47: 190.

Csapo G: Konventionelle und intrakardiale Electrokardiographie. Ciba-Geigy GmbH, Wehr/Baden, 1980.

Elizari MV, Lazzari JO, Rosenbaum MB: Phase-3 and phase-4 intermittent left anterior hemiblock. Report of first case in the literature. Chest, 1972, 63: 673.

El-Sherif N, Myerburg RJ, Befeler B, Aranda J, Castellanos A, Lazzara R: Electrocardiographic characteristics of the R on T phenomenon. Circulation, 1975, (abstr), 52 (suppl II): 94.

Frank R, Fontaine G, Guiraudon G: Les tachycardies par réentrée. Aspects actuels. Rev Méd, 1977, 18: 2295.

Friedberg ChK: Disease of the Heart. W.B. Saunders Company, Philadelphia – London, 1966.

Gavrilescu Şt, Streian C, Luca C: Aritmiile cardiace. Ed. Facla, Timişoara, 1976.

Goodman LS, Gilman A: Bazele Farmacologice ale Terapeuticii. Ed. Medicală, Bucureşti, 1960.

Han J, Millet D, Chizzoniti B: Temporal dispersion of recovery of excitability in atrium and ventricle as a function of heart rate. Am Heart J, 1966, 71: 181.

Han J, Mol GK: Non-uniform recovery of excitability in ventricular muscle. Circ Res, 1964, 14: 44.

Hinkle LE jr: The indeterminate representation of disorders of conduction and dysrhythmias on the surface electrocardiogram: Some practical consequences. Circulation, 1981, 64: 232.

Hoffman BF, Cranefield PF, Wallace AG: Physiological basis of cardiac arrhythmias. Parts I and II. Mod Concepts Cardiovasc Dis, 1966, 35: 103.

Hoffman BF, Cranefield PF: The physiological basis of cardiac arrhythmias. Am J Med, 1964, 37: 670.

Hoffman BF, Rosen MR, Wit AL: Electrophysiology and pharmacology of cardiac arrhythmias. II. The causes and treatment of cardiac arrhythmias. Part A. Am Heart J, 1975, 89: 115.

Hope RR, Williams DO, El Sherif N: The efficacy of antiarrhythmic agents during acute myocardial ischemia and the role of heart rate. Circulation, 1974, 50: 507.

Janse MJ: Influence of the direction of the atrial wavefront on A-V nodal transmission in isolated hearts of rabbits. Circ Res, 1969, 25: 439.

Jervell A, Lange-Nielsen F: Congenital deafmutism, functional heart disease, with prolongation of the QT interval and sudden death. Am Heart J, 1957, 54: 49.

Kass RS, Tsien RW, Weingart R: Ionic basis of transient inward current induced by strophanthidin in cardiac Purkinje fibers. J Physiol, 1978, 281: 209.

Killip T, Gault JH: Mode of onset of atrial fibrillation in man. Am Heart J, 1965, 70: 172.

Lazzara R, El Sherif N, Scherlag BJ: Electrophysiological properties of canine Purkinje cells in one day old myocardial infarction. Circ Res, 1973, 33: 722

Lederer WJ, Tsien RW: Transient inward current underlying arrhythmogenic effects of cardiotonic steroids in Purkinje fibers. J Physiol, 1976, 263: 73.

Lichstein E, Chadda KD, Gupta PK: Complete right bundle branch block with left axis deviation: Significance of vectorcardiographic morphology. Am Heart J, 1973, 86: 13.

Lie KI, Wellens HJJ, Downar E, Durrer D: Observations on patients with primary ventricular fibrillation complicating acute myocardial infarction. Circulation, 1975, 52: 75.

MacFarlane PW, Lawrie TDV (Eds.): Comprehensive Electrocardiography: Theory and Practice in Health and Disease, New York, Pergamon, 1989.

Maron BJ, Clark CE, Goklstein RE, Epstein SE: Potential role of QT interval prolongation in sudden infant death syndrome. Circulation, 1976, 54: 423.

Marriott HJL, Myerburg RJ: Recognition and Treatment of Cardiac Arrhythmias and Conduction Disturbances. The Heart, sub red. Hurst JW, Logue RB, Schlant RC şi Wenger NK. McGraw-Hill Book Company, New York, 1974: 502-569.

Moe GK, Preston JB, Burlington H: Physiologic evidence for dual A-V transmission system. Circ Res, 1955, 4: 357.

Moe GK, Rheinboldt WC, Abildskov JA: A computer model of atrial fibrillation. Am Heart J, 1964, 67: 200.

Moss A: Clinical significance of ventricular arrhythmias in patients with and without coronary artery disease. Progr Cardiovasc Dis, 1980, 23: 33.

Naimi S, Avitall B, Levine HJ: Abrupt shortening of the effective refractory period following release of coronary ligation: Possible mechanism of reperfusion arrhythmias. Circulation (abstr), 1974, 49-50 (suppl III): 98.

Naimi S: Electrophysiologic Basis for Arrhythmias and their Therapy. Clinical Cardiovascular Physiology, sub red. Levine HJ. Grune-Stratton, New York-San Francisco-London, 1976: 303-331.

Narula OS: Sinus node reentry: a mechanism for supraventricular tachycardia. Circuiation, 1974, 50: 1114.

Podrid PJ, Kowey PR: Cardiac Arrhythmia, 2nd Edition, Lippincott Williams & Wilkins, 2001.

Rosen MR, Gelband H, Merker C, Hoffman BF: Mechanisms of digitalis toxicity: Effects of ouabain on phase four of canine Purkinje fiber transmembrane potentials. Circulation, 1973, 47: 681.

Sano T, Scher AM: Multiple recording during electrically induced atrial fibrillation. Circ Res, 1964, 14: 117.

Sano T, Tsuchihashi H, Shimamoto T: Ventricular fibrillation studied by the microelectrode method. Circ Res, 1958, 6: 41.

Schamroth L: Ventricular extrasystoles, ventricular tachycardia, and ventricular fibrillation: Clinical electrocardiographic considerations. Progr Cardiovasc Dis, 1980, 23: 13.

Singer DH, Lazzara R, Hoffman BF: Interrelationship between automaticity and conduction in Purkinje fibers. Circ Res, 1967, 21: 537.

Smirk FH, Palmer DG: A myocardial syndrome. With particular reference to the occurrence of sudden death and of premature systoles interrupting antecedent T waves. Am J Cardiol, 1960, 6: 620.

Surawicz B. Knilans TK: Chou's Electrocardiography in Clinical Practice, W.B. Saunders Company, 2001.

Surawicz B: Calcium responses („calcium spikes"). Am J Cardiol, 1974, 33: 689.

Topol EJ (Editor): Comprehensive Cardiovascular Medicine, Lippincott-Raven Publishers, Philadelphia, New York, 1998.

Trautwein W: Mechanisms of tachyarrhythmias and extrasystoles. Symposium on Cardiac Arrhythmias, Elsinore, Denmark, sub red. Sandøe E, Ellen Flensted-Jensen, Olesen KH. AB Astra, Södertälje, Sweden, 1970: 53-66.

Wagner GS: Marriott's Practical Electrocardiography. Tenth Edition, Lippincott Williams & Wilkins, 2001.

Watanabe Y, Dreifus LS: Factors controlling impulse transmission with special reference to A-V conduction. Am Meart J, 1975, 89: 790.

Watanabe Y, Dreifus LS: Inhomogenous conduction in the A-V node. A model for reentry. Am Heart J, 1965, 70: 505.

Watanabe Y, Dreifus LS: Cardiac Arrhythmias, Grune-Stratton, New York-San Francisco-London, 1977: 22-36.

Watson RM, Josephson ME: Atrial flutter. I. Electophysiologic substrates and modes of initiation and termination. Am J Cardiol, 1980, 45: 732.

Weisfogel GM, Batsford, Paulay KL, Josephson ME, Agunkelu JB, Akhatar M, Seides SE, Damato AN: Sinus node reentry tachycardia in man. Am Heart J, 1975, 90: 295.

Wellens HJJ: Value and limitations of programed electrical stimulation of the heart in the study and treatment of tachycardias. Circulation, 1978, 57: 845.

Wellens HJJ, Schuilenburg RM, Durrer D: Electrical stimulation of the heart in patients with ventricular tachycardias. Circulation, 1978, 57: 845.

Wit AL, Cranefield PF, Hoffman BF: Slow conduction and reentry in the ventricular conduction system. II. Single and sustained circus movement in network of canine and bovine Purkinje fibers. Circ Res. 1972, 30: 1.

Wit AL, Weiss MB, Berkowitz WO, Rosen KM, Steiner CH, Damato AN: Patterns of atrioventricular conduction in the human heart. Circ Res, 1970, 27: 679.

Wu D, Amat-Y-Leon F, Denes P, Dhingra RC, Pietras RJ, Rosen KM: Demonstration of sustained sinus and atrial reentry as a mechanisms of paroxismal supraventricular tachycardia. Circulation 1975, 51: 234.

Wu D, Denes P, Amat-Y-Leon F, Dhingra R, Wyndham CRC, Bauernfeid R, Latif P, Rosen KM: Clinical, electrocardiographic and electrophysiologic observations in patients with paroxismal supraventricular tachycardia. Am J Cardiol, 1978, 41: 1045.

Zakkaudin Yera, Mason DT: Reentry versus automaticity: Role in tachyarrhythmia genesis and antiarrhythmic therapy. Am Heart J, 1981, 101: 329.

Zoneraich O, Zoneraich S: Vectorcardiography of ventricular Ectopic Beats in Patients with Coronary Artery Disease. Non-Invasive Methods in Cardiology, sub red. Zoneraich S. Charles C Thomas, Springfield – Illinois, 1974: 284-295.

CAPITOLUL 16

Tulburări ale ritmului sinusal

Metode de explorare funcţională a nodului sinusal

Situat la joncţiunea dintre vena cavă superioară şi auriculul drept, la limita zonei denumită crista terminalis, nodul sinusal sau sinoatrial are ca funcţie primară iniţierea impulsului cardiac şi asigurarea unei frecvenţe cardiace corespunzătoare necesităţilor organismului. Automatismul sinusal este intrinsec, dar este modulat de factori extrinseci, umorali şi nervoşi, care influenţează configuraţia potenţialului de acţiune al celulelor dotate cu proprietatea de automatism. Celulele cele mai specifice care intră în constituţia nodului sinusal sunt celulele „P" (celulele pacemaker), care sunt dotate cu proprietatea de depolarizare diastolică spontană în faza 4 a potenţialului de membrană, însă nu toate celulele „P" manifestă proprietăţi electrofiziologice identice: celulele „P" situate în zona cefalică a nodului sinusal prezintă o pantă a potenţialului de membrană mai abruptă (automatism mai mare) şi o pantă 0 mai lentă (propagare mai lentă a excitaţiei), în timp ce celulele „P" din zona caudală prezintă o pantă 4 mai lentă (automatism mai redus) şi o pantă 0 mai rapidă (propagare mai rapidă a excitaţiei) – fig. 16.1. Sub influenţa stimulării vagale sau simpatoadrenergice, a atropinei sau extrasistolelor atriale precoce, pacemakerul fiziologic se poate deplasa în interiorul nodului sinusal, cu modificarea corespunzătoare a automatismului şi vitezei de conducere intrasinusale (Dhingra RC şi colab., 1976: Steinbeck G şi Luderitz B, 1977; Bissett JK şi colab., 1978; Stuesse SL şi colab., 1978). Variaţii spontane ale cadenţei sinusale pot rezulta ca urmare a modificării echilibrului vago-simpatic, vagul având tendinţa de a produce migrarea pacemakerului către zona caudală şi simpaticul către zona cefalică (Bouman LN şi colab., 1977). Deplasarea pacemakerului fiziologic din zona cefalică spre cea caudală a nodului sinusal sau invers influenţează modul de invazie a miocardului atrial şi sistemului de conducere specializat al atriilor de către unda de depolarizare şi, în consecinţă, pot apărea variaţii ale morfologiei undei P – *stimulator migrant intrasinusal* (Guize L şi colab., 1979). Disfuncţia celulelor „P" poate determina apariţia fenomenului de oprire sinusală sau de pauză sinusală cu instalarea unor ritmuri de înlocuire AV joncţionale sau ventriculare.

În nodul sinusal poate fi pus în evidenţă şi un al doilea tip de celule: *celule „T"* (celule tranziţionale), care realizează conexiunea între celulele „P" şi celulele atriale de lucru. Disfuncţia acestui tip de celule produce blocarea excitaţiei înainte ca aceasta să pătrundă în miocardul atrial (bloc sinoatrial).

Înregistrarea directă a activităţii electrice a nodului sinusal a putut fi realizată numai la animale, prin implantarea directă a microelectrozilor în ţesutul sinusal. La om, localizarea subepicardică a nodului sinusal (1 mm sub pericardul visceral) face deosebit de dificilă înregistrarea potenţialelor electrice sinusale prin utilizarea procedeelor endocavitare. În ultimii ani au fost făcute unele încercări de înregistrare a electrogramei nodului sinusal la om prin inserţia unor catetere-electrod multipolare, introduse percutan pe calea venei femurale drepte sau stângi, sub control fluoroscopic, la joncţiunea dintre vena cavă superioară şi atriul drept. Înregistrările sunt efectuate utilizând filtre între 0.1 şi 20 herzi şi o amplificare de 100 mV/cm.

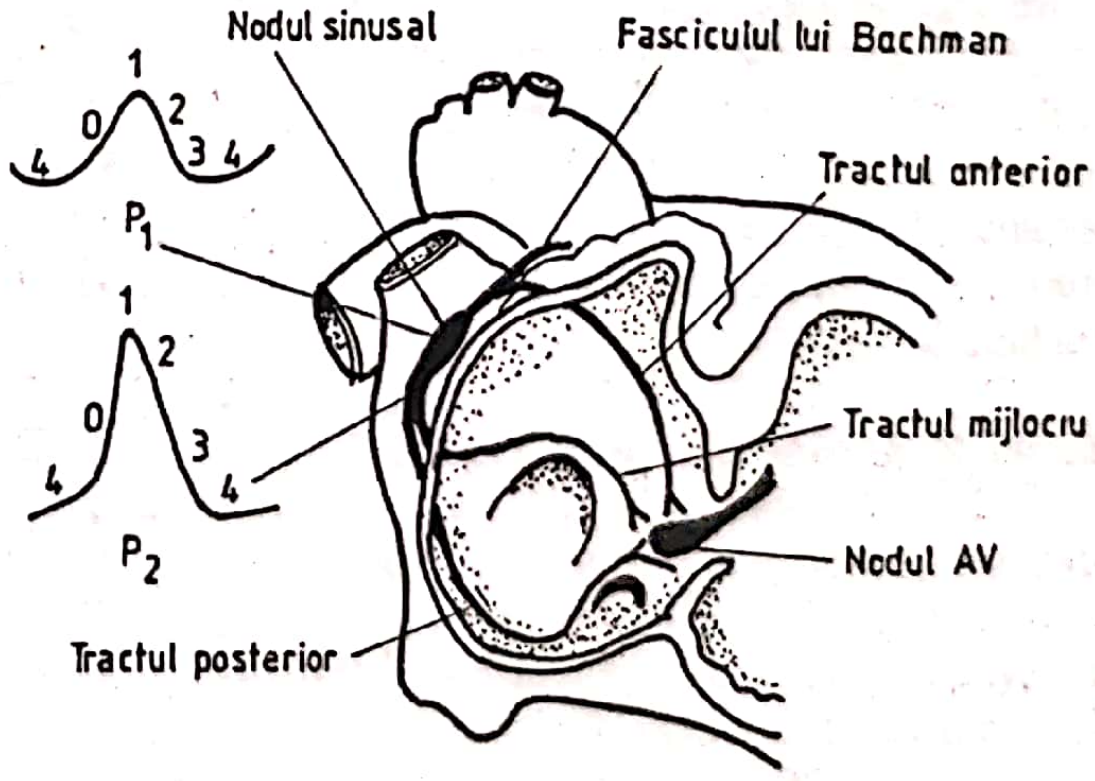

Fig. 16.1: *Schema anatomică a nodului sinusal şi a căilor de conducere preferenţială sino-auriculo-nodală (după Guize L şi colab., 1979 a). Se remarcă configuraţia deosebită a potenţialelor de acţiune din zona cefalică a nodului sinusal (P_1) – depolarizare diastolică spontană mai accelerată şi panta fazei 0 mai lentă (automatism mai mare şi conducere mai lentă), în raport cu potenţialul de acţiune din zona caudală (P_2) – depolarizare diastolică spontană mai lentă şi panta fazei 0 mai abruptă (automatism mai scăzut şi conducere mai rapidă).*

Potenţialele electrice ale nodului sinusal se manifestă sub aspectul a două deflexiuni negative, de mică amplitudine şi joasă frecvenţă, care apar înaintea deflexiunii negative rapide primare ce reprezintă depolarizarea atrială (Harriman RJ şi colab., 1980), sau sub forma unei deflexiuni pozitive şi lente de mică amplitudine şi cu vârful rotunjit care precedă unda P (Castillo Fenoy A şi colab., 1979; Cotoi S şi colab., 1982). Acest procedeu este încă legat de numeroase dificultăţi, rezultatele sunt inconstante, iar imaginile obţinute nu sunt totdeauna suficient de convingătoare.

În prezent, principalele procedee de explorare funcţională a nodului sinusal sunt reprezentate prin metode indirecte, care se bazează pe răspunsul nodului sinusal la stimularea electrică atrială sau la efort, monitorizarea ambulatorie dinamică, precum şi diverse procedee farmacologice (tabel 16.1).

Timpul de recuperare sinusală (testul stimulării atriale rapide)

Procedeul utilizat cel mai frecvent pentru măsurarea automatismului sinusal este determinarea timpului de recuperare sinusală (TRS) prin stimulare atrială rapidă (Mandel WJ şi colab., 1971 şi 1972). Testul constă în stimularea electrică atrială în paliere de 30-60 secunde, fiecare palier cu o frecvenţă constantă, pentru a realiza o stare de echilibru a suprimării automatismului sinusal (inhibiţie prin suprastimulare). Atunci când stimularea atrială este oprită apare o pauză denumită timp de recuperare sinusală, după care ritmul sinusal reapare în mod spontan. Procedeul este repetat la trepte diferite ale frecvenţei de stimulare. În mod practic, gama frecvenţelor este cuprinsă între 60 şi 160/minut, cu o creştere a frecvenţei de stimulare cu 10 stimuli pentru fiecare palier. În condiţii normale, limita superioară a TRS este de 1073 ms±63 (Mandel WJ şi colab., 1971), fără a depăşi în general 1200-1400 ms (Barnay C şi Medvedowsky JL, 1979). În cazuri mai rare, limita superioară a TRS la persoanele normale poate ajunge până la 1500-1700 ms (Guize L şi colab., 1979 b). În prezenţa unei disfuncţii a nodului sinusal pot apărea pauze foarte lungi, până la 4-10 secunde (fig. 16.2). Pentru limitarea variabilitaţii TRS determinată de diferenţele în frecvenţa cardiacă intrinsecă, Narula OS şi colab. (1972) propun calcularea timpului de *recuperare sinusală corectat* (TRS_c) sau *valoarea relativă* a TRS în raport cu durata ciclului sinusal de bază (DCSB):

$$TRS_c = TRS - DCSB$$

$$TRS \text{ (în procente)} = TRS \times 100 / DCSB$$

Limita superioară normală a TRS_c este de 440-500 ms, iar cea a TRS, în procente, de 140% (Taland JV şi colab., 1978; Bigger JT jr, 1980). La persoanele normale, creşterea frecvenţei de stimulare atrială determină o creştere concomitentă a TRS_c până la atingerea unui vârf la frecvenţa de circa 130/minut. La persoanele cu disfuncţie a nodului sinusal, frecvenţa cardiacă ce induce valoarea maximă a TRS_c este semnificativ mai joasă: 70-90 bătăi/minut – fig. 16.2. De aceea, stimularea cardiacă trebuie efectuată la frecvenţe multiple, de la 60 până la 150/minut, cu scopul de a determina TRS_c maxim (Bigger JT jr, 1980; Negoiţă CI şi colab., 1982). În afară de pauza poststimulare pot apărea uneori alungiri abrupte ale ciclurilor cardiace subsecvente, denumite *pauze sinusale secundare*,

Tabel 16.1: *Teste clinice pentru evaluarea funcţiei nodului sinusal*

Testul	Criterii de răspuns anormal	Observaţii
Timpul de recuperare sinusală necorectat (TRS) şi corectat (TRSc)	TRS >1400 ms TRSc > 450 ms TRS/DCSB >140%	Specificitate înaltă, sensibilitate moderată
Timpul de conducere sinoatrială (TCSA)	TCSA > 120 ms	Specificitate moderată, sensibilitate înaltă
Timpul efectiv de conducere atrio-sino-auriculară (TECASA)	TECASA>220 ms	
Proba de efort	FC<90% din FCMT (covor rulant); FC <120/min. (bicicleta ergometrică)	Nu poate fi efectuată la persoanele în vârstă sau cu afecţiuni grave
Monitorizare ambulatorie dinamică	Bradicardie sinusală, oprire sinusală, bloc sinoatrial, braditahiaritmii	Test excelent: poate corela simptomele cu prezenţa unor aritmii
Atropină (0.04 mg/kg i.v.) Izopropilnoradrenalină (perfuzie 3 µg/min.)	Creşterea FC<50 % Creşterea FC<25 %	util numai dacă este pozitiv util dacă este pozitiv; periculos în caz de aritmii ventriculare şi cardiopatie ischemică
Frecvenţa cardiacă intrinsecă (FCI)	FCI scăzut cu >10 % în raport cu FCIT	Test încă insuficient experimentat

FC = frecvenţa cardiacă; DCSB = durata ciclului sinusal de bază; FCMT (frecvenţa cardiacă maximă teoretică) = 220 – vârsta în ani; FCIT (frecvenţa cardiacă intrinsecă teoretică) = 118.1 – (0.57 × vârsta în ani)

după Taland JV şi colab. (1978); Barnay C şi Medvedowsky JL (1979); Guize L şi colab. (1979); Heuzey JY şi colab. (1981)

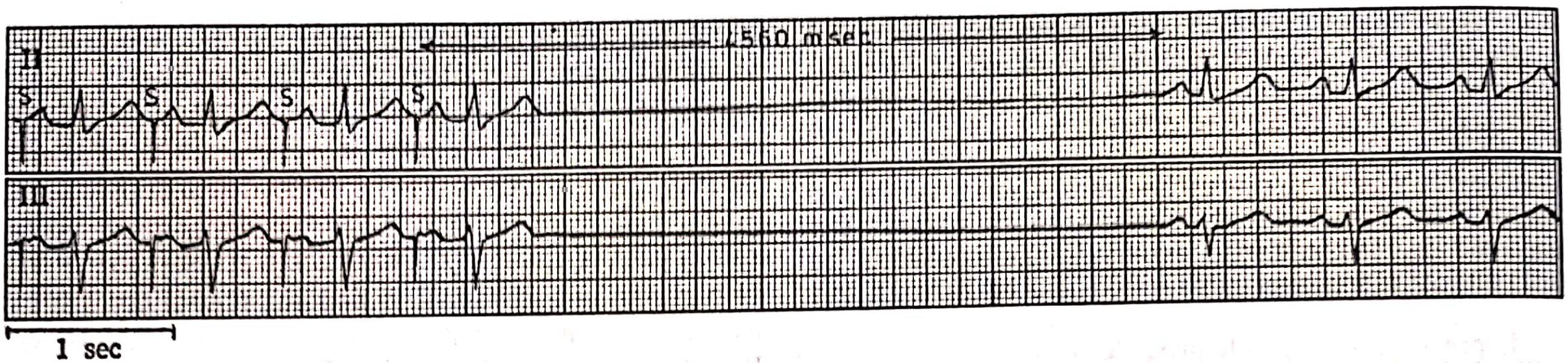

Fig. 16.2: *Bolnavă în vârstă de 51 ani cu diagnosticul de sindrom al nodului sinusal bolnav (înregistrare sincronă a derivaţiilor II şi III). Timpul de recuperare sinusală (TRS) cu durata cea mai mare (4500 ms) s-a obţinut la o frecvenţă de stimulare atrială relativ joasă : 75/minut. Timpul de recuperare sinusală corectat (TRSC) este de 4472 ms. S = stimul electric.*

atribuite tulburărilor de conducere în joncţiunea sinoatrială, şi care pot fi un indicator mai sensibil de disfuncţie a nodului sinusal (Benditt DG şi colab., 1976).

Măsurarea TRS nu poate fi efectuată în mod corect în următoarele situaţii : bloc de intrare retrograd auriculo-sinusal, reintrare sinusală (ecou) la sfârşitul stimulării atriale, întreruperea pauzei poststimulare de o evadare AV joncţională sau de o evadare auriculară extrasinusală, pauză poststimulare foarte lungă ce impune reluarea stimulării (în acest ultim caz, durata mare a pauzei reprezintă prin ea însăşi un indiciu valoros de disfuncţie a nodului sinusal).

Timpul de conducere sinoatrială (stimulare atrială cuplată de prematuritate crescândă)

Determinarea timpului de conducere sinoatrială (TCSA) a fost sugerată prima oară de Langendorf R şi colab. (1962) pe baza analizei ciclurilor sinusale subsecvente extrasistolelor atriale. Pornind de la această observaţie, a fost elaborată tehnica stimulării atriale programate, care permite reprezentarea grafică a funcţiei sinusale şi determinarea timpului de conducere sinoatrială. Pentru aceasta, auriculul drept este stimulat în zone selectate ale ciclului atrial spontan, cu reducerea progresivă din 10 în 10 milisecunde a intervalului de cuplaj faţă de unda P de origine sinusală, până la atingerea perioadei refractare a miocardului atrial. Stimulările trebuie să fie separate între ele prin cel puţin opt complexe sinusale spontane pentru a permite celulelor automatice sinusale să recapete o stare stabilă. Se notează cu A_1 undele P de origine sinusală care preced extrasistola A_2 indusă prin stimulare cuplată, şi prin A_3 şi A_4, undele auriculare subsecvente. Pentru fiecare stimulare vor fi luate în consideraţie :

- ciclul sinusal A_1–A_1 sau ciclul de bază, care precedă stimularea atrială prematură ;
- ciclul test A_1–A_2 ;
- ciclul de revenire A_2–A_3 ;
- ciclul de postrevenire. A_3–A_4.

Din figura 16.3 rezultă că, în funcţie de momentul aplicării, o stimulare atrială prematură A_2 poate genera următoarele răspunsuri : (1) interferenţa cu stimulul sinusal A_1 în joncţiunea sinoatrială ; (2) reciclarea nodului sinusal ; (3) blocarea în joncţiunea sinoatrială fără decalarea ritmului sinusal (interpolare) şi (4) reintrarea excitaţiei în miocardul atrial (ecou atrial). Curba funcţiei sinusale poate fi construită prin reprezentarea grafică într-un sistem de coordonate a duratei ciclurilor de revenire (A_3– A_3) şi de

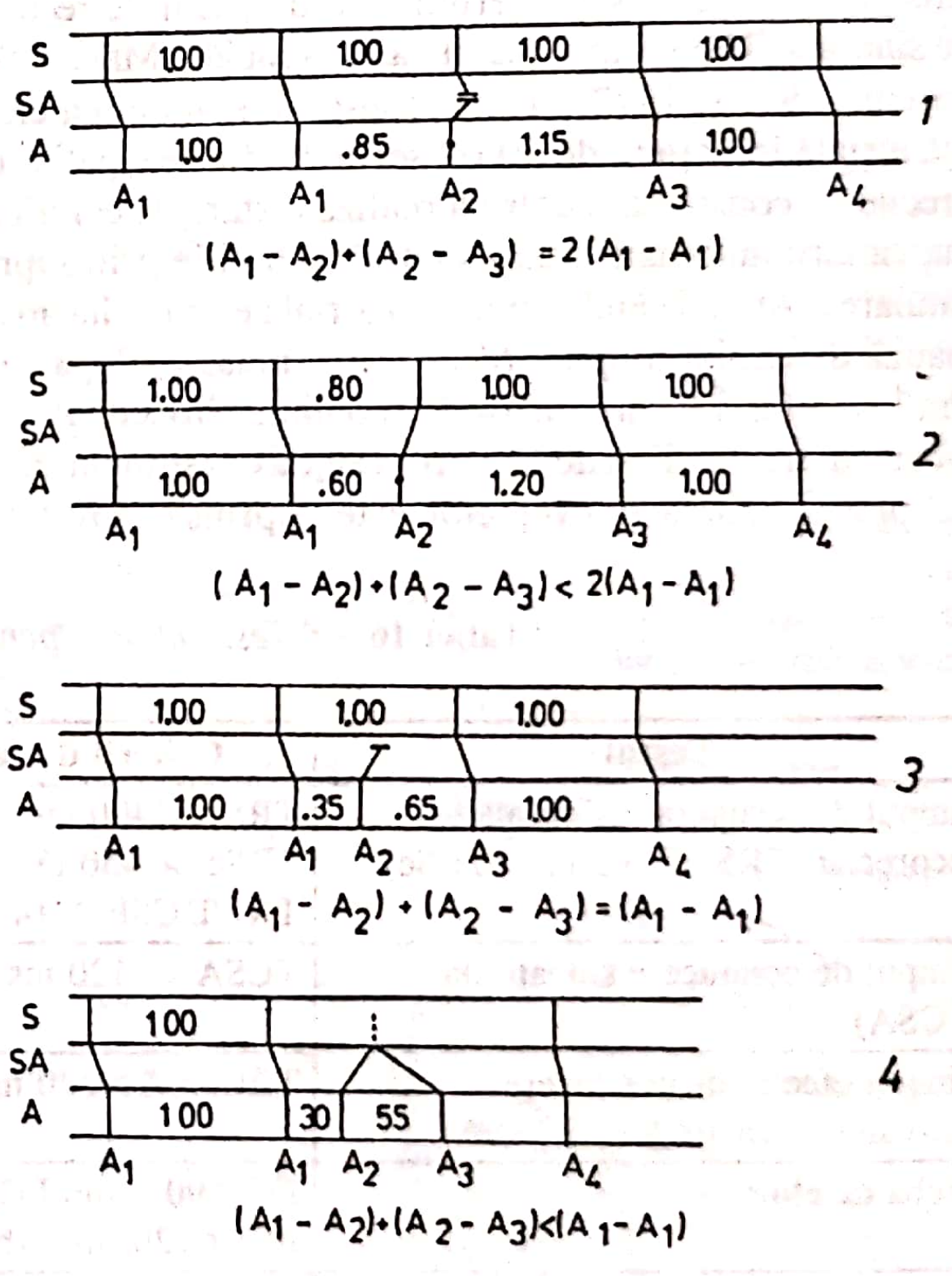
S
SA
A
100
1.00
1.00
1.00
1.00
.85
1.15
1.00
A1
A1
A2
A3
A4
1
(A1 - A2)+(A2 - A3) = 2(A1 - A1)
1.00
.80
1.00
1.00
1.00
.60
1.20
1.00
2
(A1 - A2)+(A2 - A3)< 2(A1 - A1)
1.00
1.00
1.00
1.00
.35
.65
1.00
3
(A1 - A2) + (A2 - A3) = (A1 - A1)
100
100
30
55
4
(A1 - A2)+(A2 - A3)<(A1 - A1)

Fig. 16.3: *Efectele unei stimulări atriale A_2 asupra ciclului sinusal subsecvent A_2 – A_2 în funcţie de zona în care a fost aplicată. A_1 – A_1 = ciclul sinusal. A_2 – A_2 = ciclul test. A_2 – A_3 = ciclul de revenire, A_3 – A_4 = ciclul postrevenire. 1. Interferenţa cu stimulul sinusal în joncţiunea sinoatrială (ciclul de revenire A_2 – A_3 este compensator). 2. Reciclarea nodului sinusal (ciclul de revenire A_2 – A_3 nu este compensator). 3. Interpolarea extrastimulului A_2 între două excitaţii de origine sinusală, fără decalarea ritmului sinusal (blocarea extrastimulului A_2 în joçţiunea sinoatrială). 4. Reintrarea excitaţiei în miocardul atrial (ecou atrial).*

postrevenire (A_3–A_4) în raport cu durata ciclului test (A_1–A_2) – fig. 16.4 A. Pe această curbă pot fi delimitate două zone principale: (a) *zona 1* (zona de interferenţă), care corespunde ultimelor 15-30% ale ciclului sinusal şi în care extrastimulul A_2 se interferează în joncţiunea sinoatrială cu stimulul sinusal, pauza poststimulare fiind compensatorie; şi (b) *zona 2* (zona de reciclare sau platoul curbei), care corespunde aproximativ treimii mijlocii a ciclului sinusal, în care extrastimulul A_2 pătrunde în nodul sinusal şi-l recicleză, pauza poststimulare nefiind compensatorie: ciclul de revenire A_2–A_3 prezintă o valoare constantă sau aproape constantă indiferent de durata ciclului test A_1–A_2. În sistemul de coordonate mai pot fi observate două zone: *zona 3* (zona de interpolare), în care extrastimulul A_2 nu pătrunde în nodul sinusal ca urmare a unui bloc de intrare; şi *zona 4* (zona de ecou), în care extrastimulul A_2 reintră în atrii ca urmare a reflectării în joncţiunea sinoatrială. Dacă, indiferent de zona în care este aplicat, extrastimulul A_2 nu recicleză nodul sinusal, se consideră că este prezent un bloc de intrare.

Timpul de conducere sinoatrială (TCSA) nu poate fi estimat pe baza răspunsurilor din zona 2, utilizând ecuaţia:

$$\text{TCSA} = \frac{(A_2 - A_3) - (A_1 - A_2)}{2} \quad \text{(fig. 16.5),}$$

atunci când răspunsurile $A_3 - A_4$ indică faptul că A_2 nu alterează automatismul sinusal subsecvent (adică $A_3 - A_4 = A_1 - A_1$). Prin acestă metodă, durata normală a TCSA este de 92±30 ms (Dhingra RC şi colab., 1975). Procedeul descris mai sus este valabil numai cu condiţia ca timpul de conducere sinoatrială (a) să fie egal cu timpul de conducere atriosinusală (a') – fig. 16.5. De aceea, pentru înlăturarea acestui inconvenient, unii cercetători propun luarea în consideraţie a timpului de conducere global sau timpul estimat de conducerea atrio-sino-auriculară (TECASA) = (A_2 – A_3) – (A_1 – A_1) care, la persoanele normale, prezintă valori medii de 164±28 ms (Barnay C şi Medvedowsky JL, 1979; Guize L şi colab., 1979 b). Timpul de conducere sinoatrială (TCSA) este util în detectarea disfuncţiei nodului sinusal, deoarece poate fi net anormal chiar atunci când timpul de recuperare sinusală corectat (TRS_c) este normal (Bigger JT jr, 1980).

Probele de efort

Disfuncţia nodului sinusal poate fi obiectivată şi prin proba de efort la covor rulant, dacă frecvenţa cardiacă maximă obţinută este mai mică decât 90% faţă de frecvenţa maximă teoretică în raport cu vârsta (220 – vârsta în ani), sau dacă efortul induce o bradicardie sinusală (Taland JV şi colab., 1978). După unii cercetători, o probă de efort maximală la cicloergometru care nu poate realiza o frecvenţă cardiacă mai mare de 120/minut indică cu probabilitate o disfuncţie sinusală (Heuzey JY şi colab., 1981). Procedeul este însă greu de aplicat la persoanele în vârstă sau cu suferinţe grave. Disfuncţiile sinusale de origine extrinsecă (consecutive unui tonus parasimpatic crescut) prezintă performanţe la efort, din punctul de vedere al nivelului frecvenţei cardiace, comparabile cu cele ale persoanelor normale (Abbot JA şi colab., 1977; Holden W şi colab., 1978).

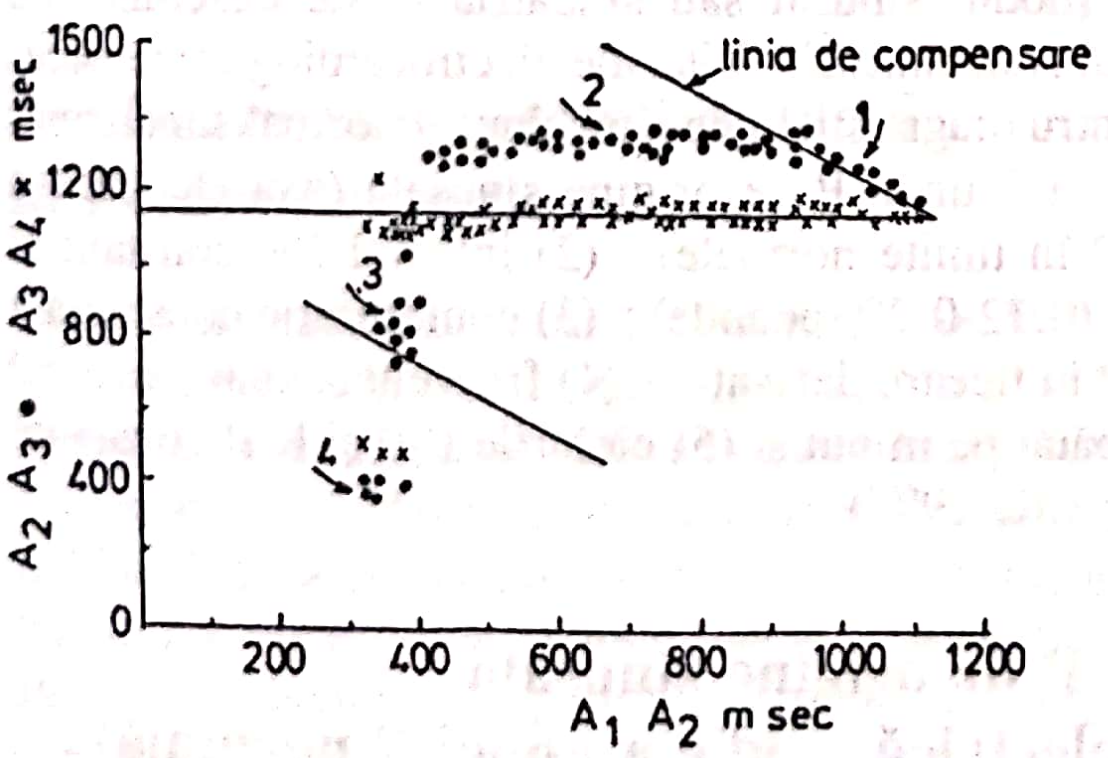

Fig. 16.4: *Curba funcţiei sinusale obţinută prin stimulare atrială programată (după Bigger JT jr, 1980). Extrastimulul A_2 este introdus în ciclul atrial spontan la variate intervale de cuplaj (A_1 – A_2 = ciclul test). Cele două cicluri atriale subsecvente lui A_2 : A_2 – A_3 (ciclul de revenire) şi A_3 – A_4 (ciclul de postrevenire) sunt diagramate în funcţie de ciclul test A_1 – A_2. 1 = zonă de interferenţă, 2 = zona de reciclare a nodului sinusal, 3 = interpolarea stimulului A_2, cu bloc de intrare sinusal, 4 = ecouri atriale. Timpul de conducere sinoatrială poate fi estimat pe baza răspunsurilor din zona 2.*

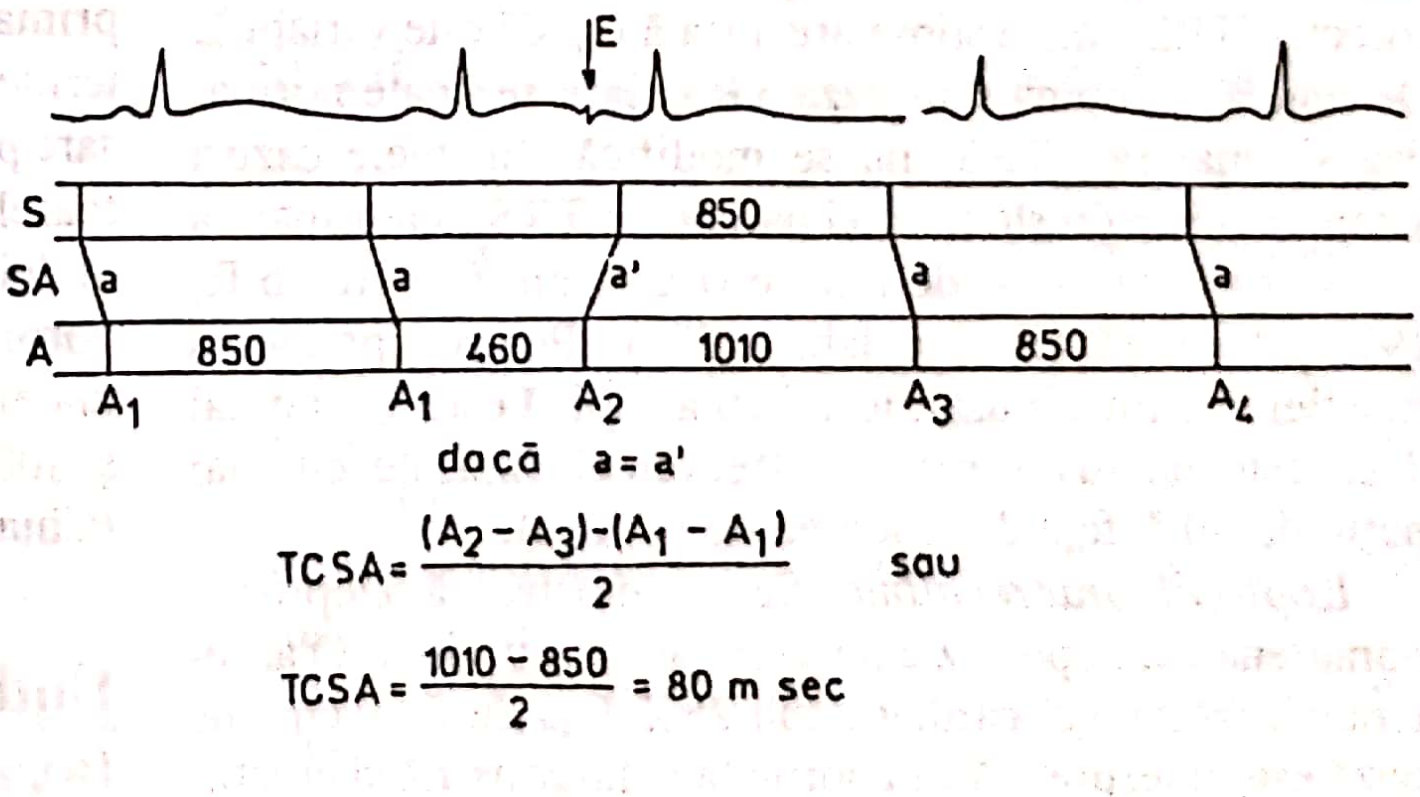
E
S
SA
A
850
a
a'
850
460
1010
850
A1
A1
A2
A3
A4
dacă a = a'
TCSA = (A2 – A3)–(A1 – A1) / 2
sau
TCSA = 1010 – 850 / 2 = 80 m sec

Fig. 16.5: *Determinarea timpului de conducere sinoatrială. Se face pe baza răspunsurilor din zona 2 (zona de reciclare a nodului sinusal), cu condiţia ca extrastimulul A_2 să nu altereze automatismul sinusal subsecvent (A_3 – A_4 = A_1 – A_1). TCSA = timp de conducere sinoatrială; a = conducere sinoatrială: a' = conducere atriosinusală: E = extrastimul.*

Monitorizarea electrocardiografică ambulatorie

Monitorizarea electrocardiografică ambulatorie de 24 ore (Holter) reprezintă un test excelent cu ajutorul căruia pot fi corelate simptomele bolnavului (vertijuri, scurte pierderi de cunoştinţă) cu eventuale tulburări ale ritmului sinusal: bradicardie sinusală majoră, oprire sinusală, bloc sino-atrial, braditahiaritmii. Testul este mult mai fiziologic deoarece evaluarea se face în timpul activităţii zilnice normale, sub influenţa diverşilor factori fiziologici şi psihologici (Dhingra RC şi colab., 1977).

Procedee farmacologice

Procedeele farmacologice de evaluare a funcţiei nodului sinusal includ: (1) teste de stimulare, (2) teste de depresie şi (3) determinarea „frecvenţei cardiace intrinseci".

Teste de stimulare

Testele de stimulare utilizează droguri care cresc automatismul sinusal (atropina, izopropilnoradrenalina). Efectul acestor droguri este evaluat pe baza aprecierii frecvenţei cardiace.

Atropina. Se administrează 0.04 mg atropină/kg intravenos. Răspunsul este considerat anormal dacă frecvenţa cardiacă creşte cu mai puţin de 50% din valoarea de control. O frecvenţă cardiacă sub 85/min. după atropină este interpretată ca un răspuns net patologic (Margolis JR şi colab., 1975; Medvedowsky JL şi Barnay C, 1979). Acţiunea atropinei asupra timpului de recuperare sinusală corectat (TRS_c, după stimulare atrială rapidă este variabilă. De regulă, atropina scurtează TRS_c care se poate normaliza şi, mai rar, TRS_c nu se modifică. În unele cazuri atropina poate creşte în mod paradoxal TRS_c, ca urmare a reinducerii unui bloc de intrare (Baschaur T şi Hemb R, 1973; Negoiţă CI şi colab., 1982). Pentru aprecierea funcţiei nodului sinusal, testul cu atropină este util numai dacă este pozitiv (creşterea frecvenţei sinusale cu mai puţin de 50% faţă de valoarea de control).

Izopropilnoradrenalina. Se administrează izopropilnoradrenalină în perfuzie intravenoasă 3 μg/minut. O accelerare a frecvenţei cardiace sub 25% faţă de frecvenţa de bază este interpretată ca anormală (Margolis JR şi colab., 1975).

Teste de depresie

Principiul acestor probe se bazează pe existenţa demonstrată a unor rezultate fals negative în cursul procedeelor de stimulare atrială rapidă. De aceea au fost propuse numeroase droguri depresoare pentru demascarea unei disfuncţii sinusale latente: amiodarona, disopyramida, propranololul, piprofurolul. După administrarea intravenoasă a unui asemenea drog depresiv se pot observa uneori pauze poststimulare de durată prelungită, în timp ce durata pauzei era normală sau modificată nesemnificativ înaintea probei (Medvedowsky JL şi Barnay C, 1979).

Determinarea „frecvenţei cardiace intrinseci"

Jose D şi Taylor RR au propus încă în anul 1969 determinarea automatismului sinusal uman prin înlăturarea influenţelor sistemului nervos autonom, pe care autorii l-au desemnat cu termenul „frecvenţă cardiacă intrinsecă" (FCI). Jordan J şi colab. (1978) dezvoltă acest procedeu prin determinarea FCI şi TRS_c după administrarea simultană de atropină şi propranolol. „Frecvenţa cardiacă intrinsecă" teoretică (FCIT) este dependentă de vârstă şi rezultă din următoarea ecuaţie de regresie: $FCIT = 118.1 - (0.57 \times \text{vârsta în ani})$.

Pe baza procedeelor şi testelor de mai sus, Barnay C şi Medvedowsky JL (1979) propun delimitarea criteriilor de disfuncţie a nodului sinusal în criterii minore şi criterii majore:

(1) *criterii minore*
- $TRS_c > 550$ ms
- $TECASA > 220$ ms
- Frecvenţa cardiacă < 85/minut, după atropină

(2) *criterii majore*
- $TRS_c > 1000$ ms, spontan sau după un test farmacologic de depresie.

Ritmul sinusal normal

Ritmul cardiac controlat de centrul de automatism primar (nodul sinusal sau sinoatrial) este desemnat cu termenul *ritm sinusal*. Criteriile electrocardiografice necesare pentru diagnosticul de ritm sinusal normal sunt următoarele: (1) unda P de origine sinusală (axa electrică a undei P în limite normale): (2) interval PR constant şi normal (0.12-0.20 secunde); (3) configuraţie constantă a undei P în fiecare derivaţie; (4) frecvenţa situată între 60 şi 100 bătăi pe minut şi (5) ciclurile P-P şi R-R constante (Chung EK, 1977).

Unda P de origine sinusală (axa electrică medie a undei P normală)

Criteriul principal pentru originea sinusală a undei P constă în poziţia normală a axei electrice medii a depolarizării atriale. În condiţii normale, la populaţia adultă, axa electrică medie a undei P este situată în cele mai multe cazuri între +15° şi +75°, cu variaţii până la 0° şi +90°. O axă electrică P situată mai la stânga de 0° sau la dreapta de +90° indică de cele mai multe ori un focar atrial ectopic. În consecinţă, în prezenţa ritmului sinusal, unda P este constant pozitivă în derivaţiile II şi aVF, şi negativă în aVR, în timp ce în derivaţiile III şi aVL polaritatea poate fi variabilă. În derivaţia I, unda P este pozitivă în condiţiile ritmului sinusal, dar poate prezenta o polaritate pozitivă şi în foarte numeroase ritmuri atriale ectopice, cu excepţia ritmului atrial stâng, când este negativă. În derivaţiile precordiale, orientarea la stânga a vectorului mediu P normal determină apariţia unor unde P pozitive în V_3 până în V_6. În derivaţia V_1 şi mai rar în V_2 polaritatea undei P este mai variabilă: pozitivă, difazică sau uşor negativă. În condiţiile ritmului sinusal configuraţia undei P este constantă, cu excepţia derivaţiilor III şi aVF, în care poate prezenta modificări ciclice minore induse de mişcările respiratorii. Din cele de mai sus rezultă că cele mai importante derivaţii în care se poate stabili existenţa ritmului sinusal sunt DII, în care unda P este pozitivă, şi aVR, în care această undă este negativă. Celelalte derivaţii ale membrelor pot prezenta polarităţi diferite ale undei P, în funcţie de orientarea vectorului electric mediu P.

Intervalul PR constant şi normal

În condiţii normale, ritmul sinusal se însoţeşte de intervale PR de durată constantă. Durata normală a intervalului PR variază între 0.12 şi 0.20 s, însă chiar în prezenţa ritmului sinusal, intervalul PR poate fi mai lung (blocul AV de gradul I) sau mai scurt (sindromul Wolff-Parkinson-White, sindromul Lown-Ganong-Levine). Uneori, deşi traseul indică un ritm sinusal, intervalul PR poate fi variabil, dar această variaţie este ciclică şi se desfăşoară cu o anumită regularitate (blocul AV de gradul 2 tip Mobitz II). În cazul unei disociaţii AV complete nu există nici o relaţie între undele P şi complexele QRS, intervalele PR fiind foarte variabile în succesiunea lor.

Configuraţia constantă a undei P în fiecare derivaţie

În condiţiile ritmului sinusal, configuraţia undei P trebuie să fie constantă în fiecare derivaţie luată în mod separat. Totuşi, uşoare variaţiuni ciclice în morfologia undei P pot fi induse de mişcările respiratorii, mai ales în derivaţiile III şi aVF. În aceste circumstanţe, configuraţia complexului QRS şi a undei T va fi modificată în aceeaşi măsură. Pentru eliminarea variaţiunilor respiratorii, înregistrarea electrocardiogramei va fi efectuată ordonându-se bolnavului oprirea respiraţiei timp de 5-6 secunde.

Frecvenţa situată între 60 şi 100/minut

În mod convenţional, se consideră că persoanele adulte normale prezintă o frecvenţă sinusală de 60-100/minut. Totuşi, frecvenţa sinusală variază în mod considerabil în funcţie de vârstă, temperatură, stări emoţionale, efort fizic, factori neurohumorali, administrarea unor droguri cu acţiune colinergică sau adrenergică. La copii sub vârsta de 2 ani, frecvenţa sinusală variază între 130 şi 160/min. Însă peste 2-3 ani copiii prezintă de regulă frecvenţe sinusale sub 100/minut. La adulţii tineri frecvenţa sinusală depăşeşte rar 100/minut şi adesea este sub 60/minut. În timpul efortului maximal, frecvenţa sinusală poate depăşi 200/minut la persoanele tinere, în timp ce la persoanele în vârstă este în general sub 140/min.

Ciclurile P-P şi R-R constante

În mod teoretic, în prezenţa ritmului sinusal normal, ciclurile P-P şi R-R trebuie să fie constante. În realitate, măsurarea exactă a duratei ciclurilor cardiace ne indică, chiar în prezenţa ritmului sinusal, o uşoară neregularitate a ritmului. În mod convenţional, ritmul este considerat regulat atunci când ciclurile P-P (R-R) prezintă variaţii mai mici de 0.16 secunde. Dacă ciclurile P-P (R-R) variază cu mai mult de 0.16 secunde, se consideră că este prezentă o aritmie sinusală.

Tahicardia sinusală

Mecanism

Consecinţă a creşterii automatismului sinusal, tahicardia sinusală poate fi produsă prin: (a) creşterea pantei depolarizării diastolice spontane a celulelor automatice din nodul sinusal; (b) apropierea potenţialului de repaus de potenţialul-prag (hipopolarizarea membranei) şi (c) apropierea potenţialului-prag de potenţialul de repaus (fig. 15.2).

Criterii de diagnostic electrocardiografic

1. Undă P de origine sinusală: axa electrică medie a undei P situată între +15° şi +75°, mai rar între 0° şi +90°.
2. Interval PR constant (excepţie face blocul AV tip Mobitz I, la care intervalul PR prezintă o variaţie ciclică reproductibilă).
3. Configuraţia undei P constantă în fiecare derivaţie luată separat.
4. Ciclurile P-P (R-R) regulate sau cu variaţii minime (0.02-0.03 s).
5. Frecvenţa sinusală între 101 şi 160/minut. (Watanabe Y şi Dreifus LS, 1977: Chung EK, 1977: Chou TC, 1979: Csapo G, 1980).

În prezenţa tahicardiei sinusale mai pot apărea următoarele modificări adiţionale, care nu sunt însă incluse printre criteriile de diagnostic electrocardiografic; (a) creşterea amplitudinii undei P; (b) scurtarea uşoară a intervalului PR (uneori însă intervalul PR rămâne nemodificat sau este uşor alungit); (c) subdenivelare ST de tip joncţional, ca urmare a suprapunerii cu unda T auriculară ; (d) turtirea sau chiar inversiunea undelor T; mai rar undele T pot creşte în amplitudine ; (e) apariţia unei unde U ample sau inversiunea undei U. Intervalul QT este scurtat, însă cea mai mare parte din scurtarea ciclului R-R se face pe seama segmentului TP. Dacă frecvenţa sinusală creşte peste o anumită limită, unda P se poate suprapune peste unda T precedentă şi devine greu de identificat. În fig. 16.6 este redat un exemplu de tahicardie sinusală cu frecvenţa 130-136/minut.

Diagnostic diferenţial

1. *Tahicardia paroxistică atrială*. Când frecvenţa creşte peste 140/minut, diagnosticul diferenţial al tahicardiei sinusale cu tahicardia paroxistică atrială devine dificil şi uneori imposibil. Pot fi utilizate următoarele criterii : (a) durata ciclului P-P este uşor variabilă în tahicardia sinusală şi fixă în tahicardia paroxistică atrială ; (b) configuraţia undei P în tahicardia sinusală apare mai bine definită şi identică cu cea din perioada de ritm sinusal, în timp ce în tahicardia paroxistică atrială unda P este mai mică şi cu morfologie anormală ; (c) tahicardia paroxistică atrială prezintă un debut şi un sfârşit brusc, în timp ce tahicardia sinusală se instalează progresiv şi se termină gradat ; (d) frecvent, tahicardia paroxistică atrială este declanşată de o extrasistolă atrială ; (e) prin stimularea sinusului carotidian (masaj), frecvenţa tahicardiei sinusale scade în mod gradat şi revine la nivelul precedent după întreruperea manevrei ; dimpotrivă, în tahicardia paroxistică atrială fie se instalează brusc ritmul sinusal, fie manevra rămâne fără efect.
2. *Tahicardia paroxistică AV joncţională*. Diagnosticul diferenţial se bazează pe aceleaşi criterii ca şi în tahicardia paroxistică atrială.
3. *Flutterul atrial cu bloc AV regulat 2/1*. În general, o analiză atentă a electrocardiogramei poate identifica de cele mai multe ori undele de flutter. În caz contrar, masajul sinusului carotidian poate clarifica diagnosticul, deoarece creşterea tonusului vagal induce accentuarea blocului AV şi undele de flutter pot fi identificate.
4. *Tahicardia paroxistică cu bloc* (tahisistolia auriculară). În cursul acestei tahicardii, frecvent indusă de digitală, undele P se pot suprapune alternativ peste complexul QRS, încât confuzia cu tahicardia sinusală devine posibilă. Şi în acest caz, masajul sinusului carotidian permite precizarea diagnosticului, deoarece undele P pot fi identificate mai bine ca urmare a creşterii gradului de bloc AV.

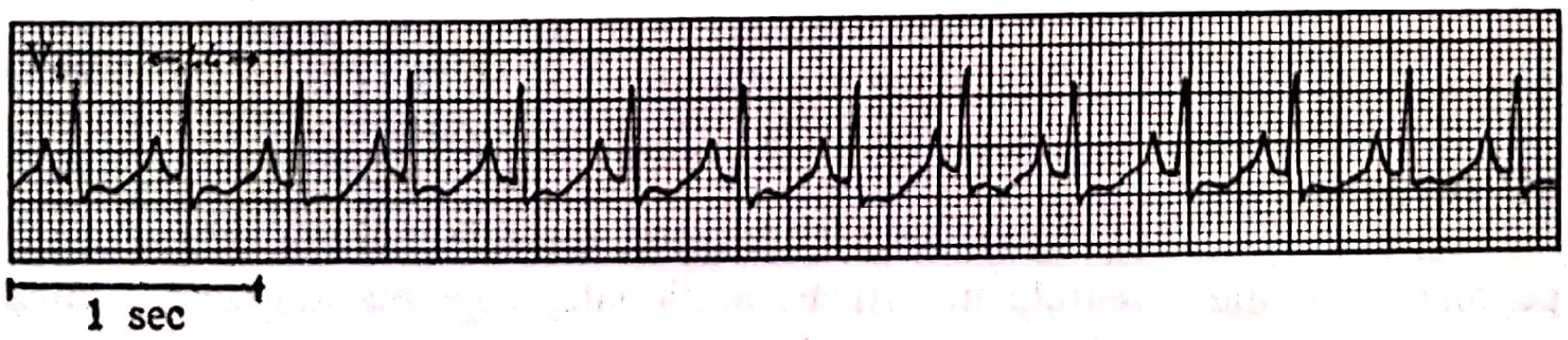

Fig. 16.6 : *Tahicardie sinusală la un bolnav cu fibroză pulmonară. Durata ciclului sinusal eate de 0.44-0.46 secunde (frecvenţa cardiacă 130-136/minut). Undele P ample şi ascuţite indică dilataţie atrială dreaptă, iar aspectul Rs din V_1, hipertrofie ventriculară dreaptă.*

Semnificaţie clinică

Tahicardia sinusală poate apărea într-o mare varietate de circumstanţe. La persoanele normale se poate instala în condiţii de anxietate sau de efort, sau poate prezenta un caracter ereditar, fiind constatată la indivizi aparţinând aceleiaşi familii. De asemenea, poate apărea la persoanele normale după cafea, ceai, alcool sau fumat. Tahicardia sinusală poate fi indusă şi de diverse droguri, îndeosebi catecolaminele (adrenalina, noradrenalina, izopropilnoradrenalina) şi agenţii parasimpatolitici (atropina). Dintre stările patologice care pot induce tahicardie sinusală cităm : febra, hipoxemia, hipotensiunea arterială, reumatismul articular acut, embolia pulmonară, miocarditele, infarctul miocardic acut, insuficienţa cardiacă, hipertensiunea arterială labilă (sindromul hiperdinamic beta-adrenergic), feocromocitomul, fistulele arteriovenoase, hipertiroidismul, anemiile.

Bradicardia sinusală

Mecanism

Consecinţă a scăderii automatismului sinusal, bradicardia sinusală poate avea la bază următoarele mecanisme : (a) scăderea pantei depolarizării diastolice spontane a celulelor automatice din nodul sinusal ; (b) îndepărtarea potenţialului de repaus de potenţialul-prag (hiperpolarizarea membranei) şi (c) îndepărtarea potenţialului-prag de potenţialul de repaus (fig. 15.2).

Criterii de diagnostic electrocardiografic

1. Undă P de origine sinusală : axa electrică medie a undei P situată între +15° şi +75°, mai rar între 0° şi +90°.
2. Interval PR constant.
3. Configuraţia undei P constantă în fiecare derivaţie luată separat.
4. Ciclurile P-P (R-R) regulate sau cu variaţii minime (0.02-0.15 s).
5. Frecvenţa sinusală 45-59/minut (în cazuri rare, frecvenţa sinusală poate scădea la 35/minut, însă în această situaţie trebuie luată în consideraţie posibilitatea unui bloc sinoatrial 2/1).

(Chung EK, 1977 ; Watanabe Y şi Dreifus LS, 1977 ; Chou TC, 1979 ; Csapo G, 1980)

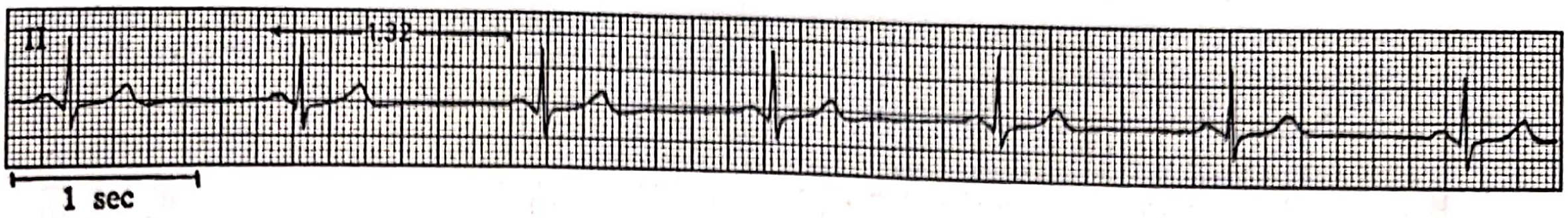

Fig. 16.7: *Bradicardie sinusală (bolnav în vârstă de 60 de ani, cu diagnosticul de arteriopatie aterosclerotică cu localizare la membrele inferioare). Frecvenţa sinusală este de 44-46/minut (durata ciclului sinusal variază între 1.32 şi 1.34 secunde).*

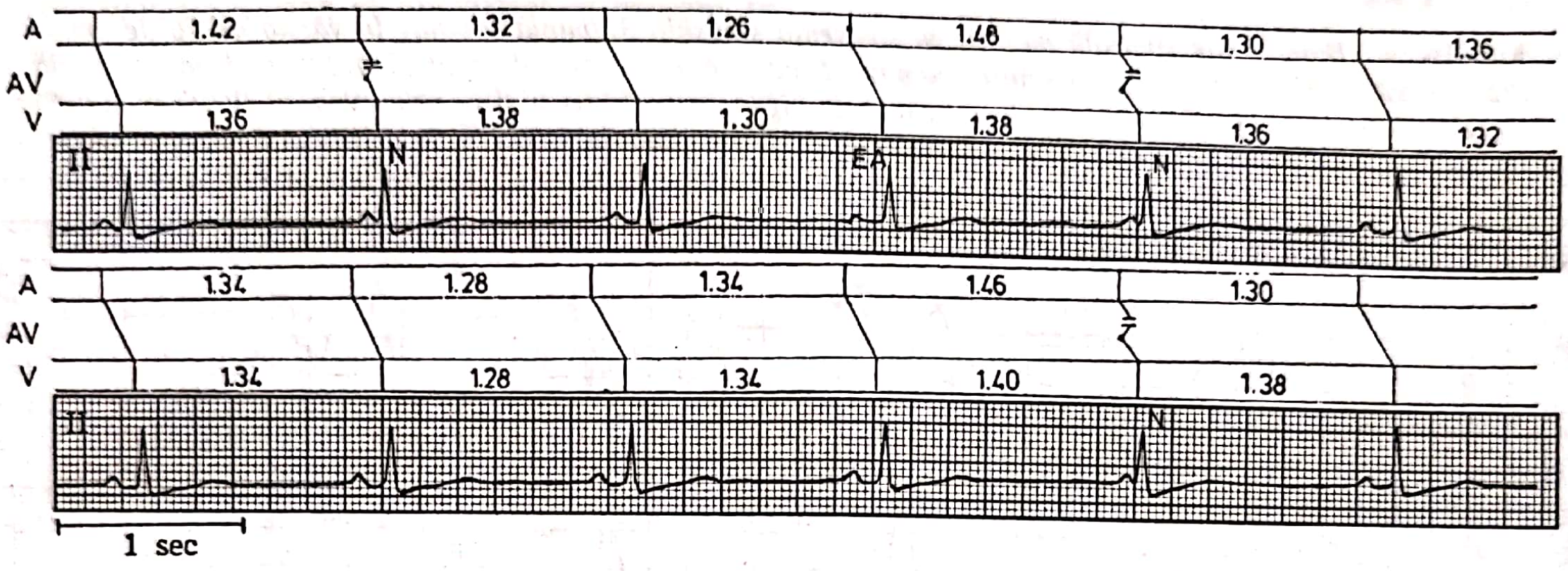

Fig. 16.8: *Bradicardie sinusală cu aritmie sinusală cu frecvenţa 41-47/minut (bolnavă în vârstă de 41 de ani cu diagnosticul de hipertensiune arterială esenţială gradul III, accident vascular cerebral). Înregistrare continuă a derivaţiei II. Frecvenţa sinusală variază între 41 şi 47/minut. Atunci când frecvenţa sinusală scade, apar evadări AV joncţionale (complexele QRS 2, 5 şi 11). Complexul 4 este o extrasistolă atrială. N = evadări AV joncţionale. EA = extrasistolă atrială.*

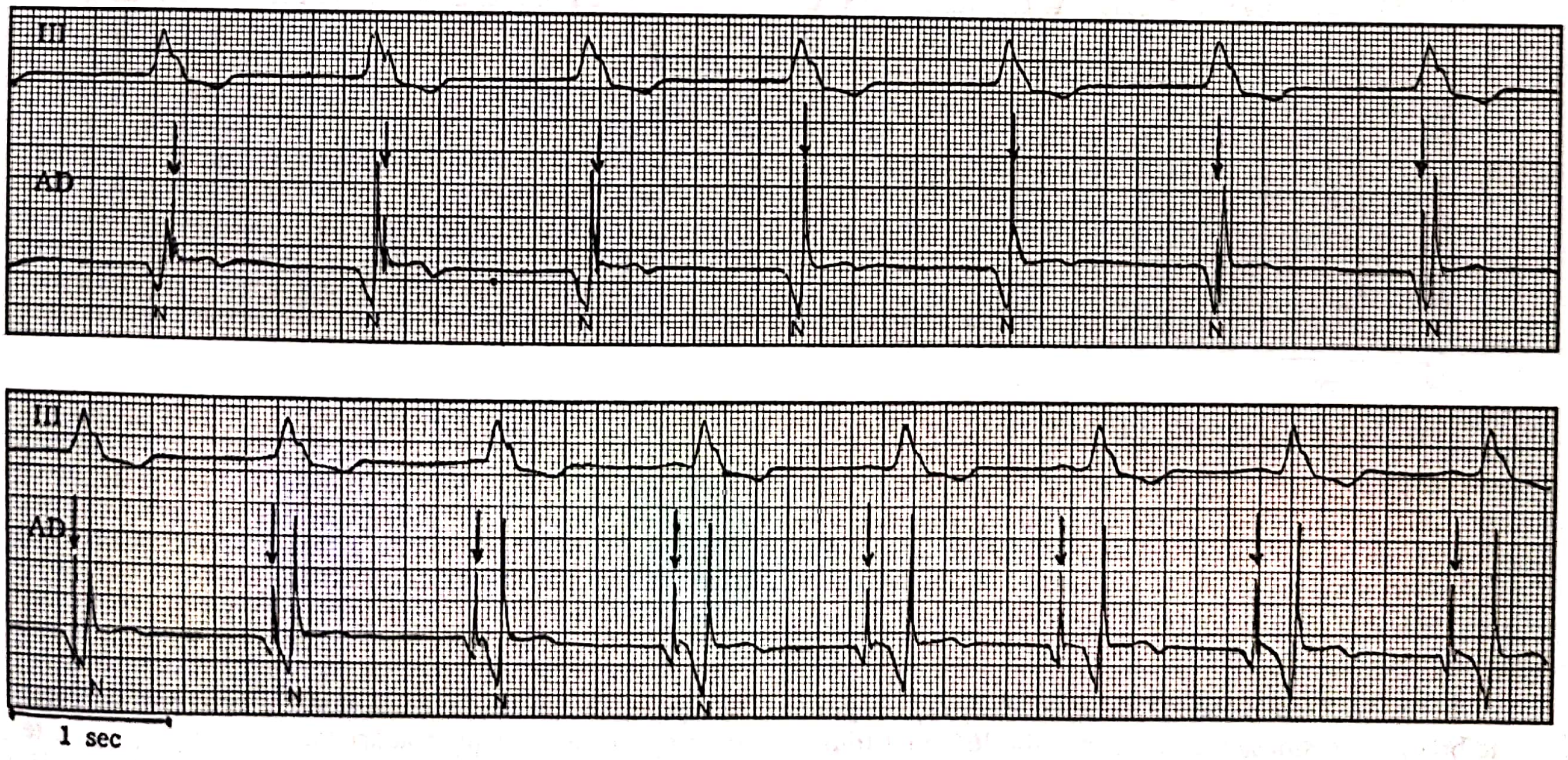

Fig. 16.9: *Bradicardie sinusală 46-49/minut (bolnav în vârstă de 70 de ani, cu cancer de cap de pancreas şi pleurezie metastatică dreaptă). Înregistrare sincronă a derivaţiilor III şi endoatrială dreaptă (AD). Undele P (notate prin săgeţi cu vârful în jos) pot fi identificate corect numai în AD, deoarece se suprapun cu complexul QRS, ca urmare a instalării unei disociaţii atrioventriculare prin ritm AV joncţional de evadare (primele 11 complexe). Ultimele 4 complexe QRS sunt de origine sinusală. Se constată de asemenea prezenţa unui bloc de ramură stângă. N = evadări AV joncţionale.*

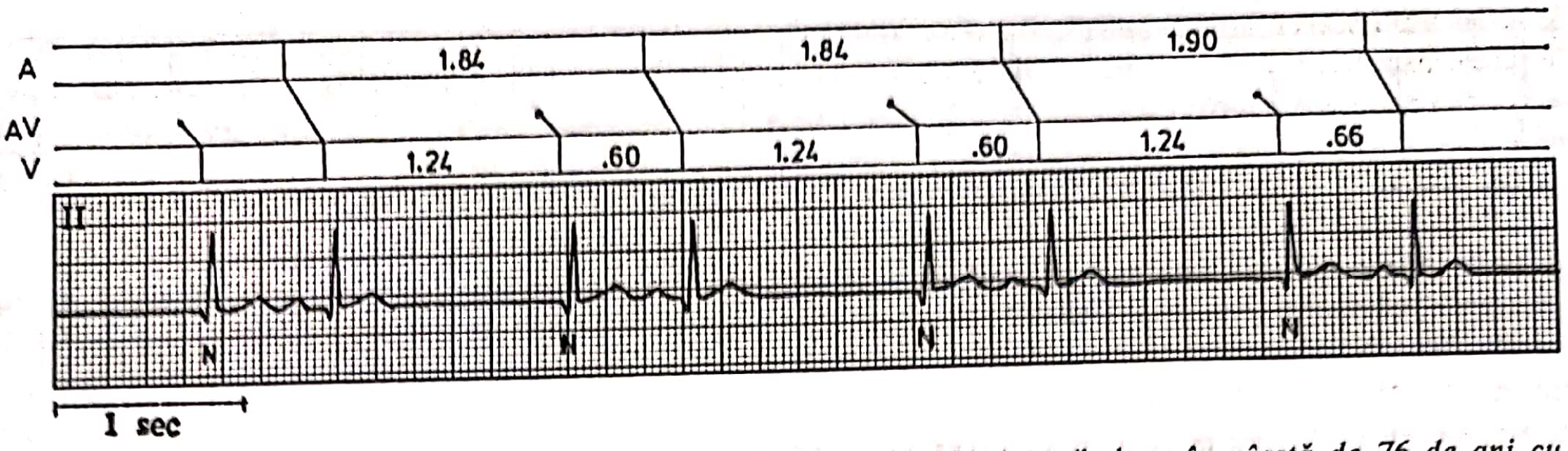

Fig. 16.10: *Bradicardie sinusală majoră cu frecvenţa sinusală 32/minut (bolnav în vârstă de 76 de ani cu diagnosticul de sindrom al nodului sinusal bolnav). Evadările AV joncţionale apar alternativ cu bătaia sinusală, traseul electrocardiografic prezentând un aspect de bigeminism („bigeminism prin evadări AV joncţionale"). N = evadări AV joncţionale.*

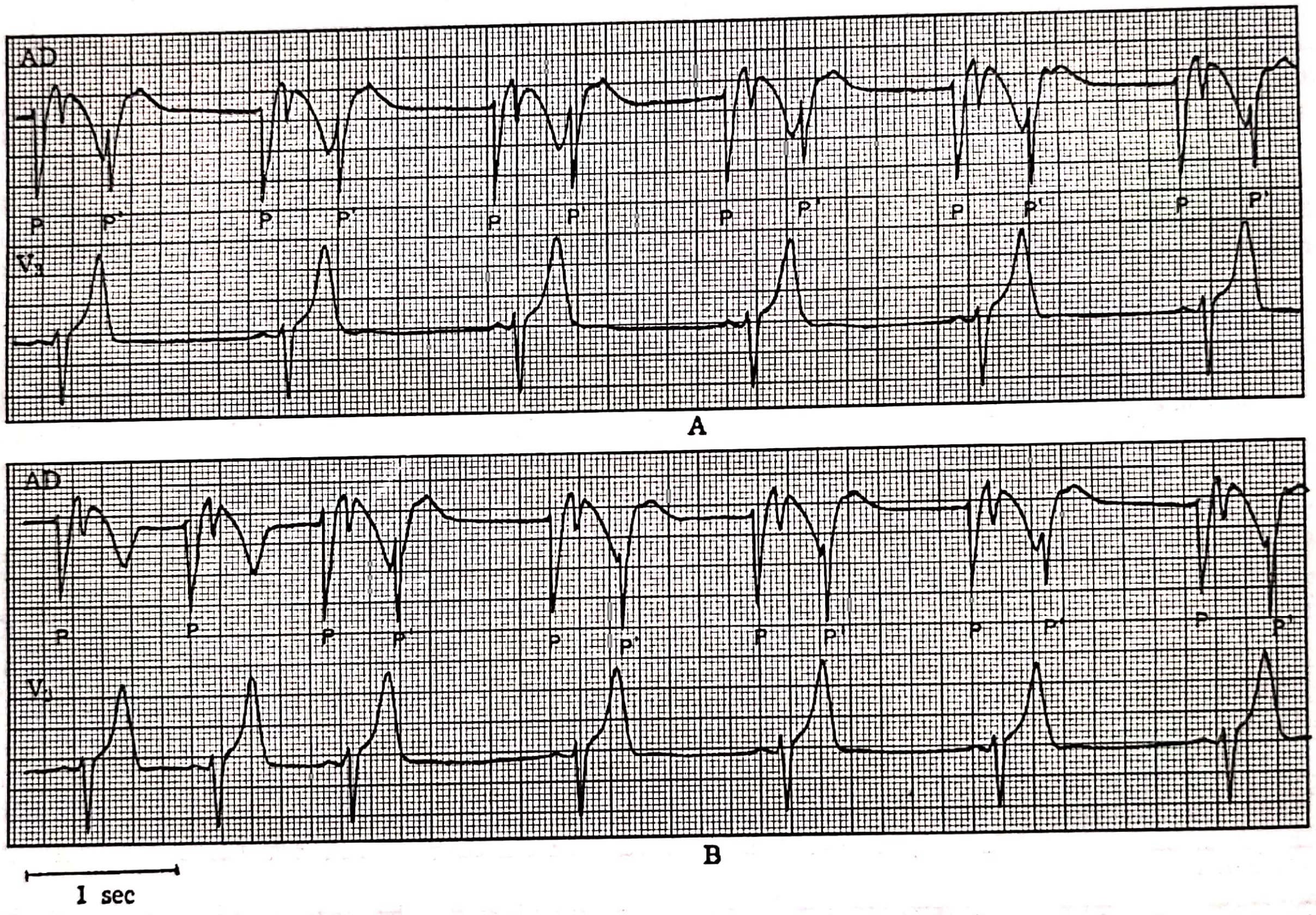

Fig. 16.11: *Extrasistole atriale blocate care simulează o bradicardie sinusală majoră (bolnav în vârstă de 51 de ani cu tumoră de glomus carotidian). Înregistrare simultană a derivaţiilor endoatrială dreaptă (AD) şi V_3. **A.** În derivaţia V_3 superimpoziţia undei P ectopice cu unda P a complexului precedent nu se poate distinge. Diagnosticul pus pe baza derivaţiilor convenţionale este de bradicardie sinusală cu frecvenţă de 32/minut. O a doua ipoteză de diagnostic este cea de bloc sinoatrial de gradul II-2/1. În AD pot fi însă identificate undele P' de origine ectopică ce apar în mod sistematizat sub formă de bigeminism. **B.** Primele două complexe QRS nu sunt urmate de extrasistole atriale. În acest caz apare un ritm sinusal cu frecvenţa 68/minut. P = undele P de origine sinusală. P' = undele P de origine ectopică.*

În fig. 16.7 este prezentat un aspect electrocardiografic de bradicardie sinusală cu frecvenţa 44-46/minut (durata ciclului sinusal variază între 1.132 şi 1.134 secunde). Uneori bradicardia sinusală poate coexista cu aritmia sinusală (bradiaritmia sinusală). În aceste cazuri durata ciclurilor P-P (R-R) variază cu mai mult de 0.15 secunde. Dacă în cadrul unei bradicardii sinusale frecvenţa sinusală devine egală sau mai scăzută decât a centrului de automatism subsidiar apar evadări (scăpări) AV joncţionale care interferează cu ritmul sinusal şi controlează activitatea ventriculară. Se poate instala astfel un ritm AV joncţional de evadare intermitent sau o disociaţie atrioventriculară (fig. 16.8 şi 16.9). În prezenţa unei bradicardii sinusale majore, bătaia sinusală şi evadarea AV joncţională pot apărea în mod alternativ, traseul electrocardiografic prezentând un aspect de bigeminism: „bigeminism prin evadări AV joncţionale" (fig. 16.10).

Diagnostic diferenţial

1. *Blocul sinoatrial 2/1.* Diagnosticul diferenţial este de multe ori imposibil dacă nu se înregistrează o perioadă de conducere sinoatrială 1/1, care se manifestă prin dublarea bruscă a frecvenţei atriale.
2. *Oprirea sinusală cu ritm AV joncţional de evadare.* În condiţiile unei bradicardii sinusale cu ritm AV joncţional de evadare, undele P se pot suprapune pe complexul QRS şi devin greu de identificat. Efectuarea unui efort uşor poate determina detaşarea undelor P de complexele QRS şi excluderea diagnosticului de oprire sinusală.
3. *Extrasistolele atriale blocate.* Uneori extrasistolele atriale blocate se suprapun peste unda T a complexului precedent. În aceste circumstanţe, undele P blocate sunt adesea greu de identificat şi confuzia cu bradicardia sinusală devine posibilă. Însă analiza atentă a undelor T permite frecvent diagnosticul corect, deşi în unele cazuri numai înregistrările endoatriale drepte indică diagnosticul (fig. 16.11).
4. *Ritmul idioventricular şi fibrilaţia atrială sau flutterul atrial cu bloc AV de grad înalt.* În aceste cazuri confuzia devine posibilă numai dacă activitatea electrică atrială nu poate fi identificată. Se impune analiza atentă a tuturor derivaţiilor şi, în anumite cazuri, efectuarea înregistrărilor esofagiene sau endocavitare.

Semnificaţie clinică

Bradicardia sinusală poate apărea la persoanele tinere normale, mai ales la sportivi, la cei care desfăşoară muncă fizică grea, precum şi în timpul somnului, ca urmare a creşterii tonusului vagal. De asemenea, bradicardia sinusală poate prezenta un caracter familial (familii de vagotonici). La unele persoane în vârstă se poate constata o bradicardie sinusală fără o cauză aparentă, mai ales în cursul nopţii sau la trezire (în aceste cazuri se recomandă investigaţii pentru un sindrom al nodului sinusal bolnav). O bradicardie tranzitorie, tot ca urmare a creşterii tonusului vagal, se poate produce în caz de masaj al sinusului carotidian, manevră Valsalva sau vărsături. În condiţii patologice bradicardia sinusală se instalează în: infarctul miocardic (mai ales în cel cu localizare inferioară), miocardite, cardiomiopatii primitive şi secundare, sindromul nodului sinusal bolnav (în toate aceste cazuri ca urmare a leziunilor din nodul sinusal), boli care se însoţesc de creşterea presiunii intracraniene, mixedem, hipotermie, tulburări electrolitice (hiperkaliemie), respiraţie Cheyne-Stokes (în faza de apnee) etc. În sfârşit, numeroase droguri pot determina apariţia unei bradicardii sinusale: propranololul, rezerpina, guanetidina, alfametildopa şi, mai rar, chinidina, procainamida şt lidocaina. Apariţia bruscă a unei bradicardii sinusale în cursul tratamentului digitalic reprezintă de obicei un semn precoce de intoxicaţie digitalică.

Aritmia sinusală

Mecanism şi clasificare

Aritmia sinusală este expresia unor variaţiuni în timp ale automatismului sinusal, produse prin mecanisme variate. În funcţie de aceste mecanisme, aritmia sinusală se clasifică în respiratorie, nerespiratorie (neregulată) şi ventriculofazică.

Aritmia sinusală respiratorie. În acest caz variaţiile ciclului sinusal P-P sunt corelate cu ciclul respirator: frecvenţa sinusală creşte gradat în inspiraţie şi scade în cursul expiraţiei (fig. 16.12). Mecanismul aritmiei sinusale se explică prin fluctuaţiile tonusului vagal: creşterea tonusului vagal la sfârşitul inspiraţiei (reflex cu punct de plecare în sistemul vascular pulmonar în relaţie cu ciclul respirator) determină eliberarea de acetilcolină la nivelul numeroaselor terminaţii vagale din jurul nodului sinusal. Efectul final constă în hiperpolarizarea membranei celulelor sinusale şi descreşterea pantei depolarizării diastolice spontane, deci scăderea automatismului sinusal. După unii cercetări, creşterea inspiratorie a tonusului vagal determină o deplasare a pacemakerului fiziologic spre celulele „P" din zona caudală a nodului sinusal, care prezintă un automatism mai scăzut faţă de cele din zona cefalică (Bouman LX şi colab., 1977) – fig. 15.1. În aceste condiţii pot apărea şi unele mici variaţii ale configuraţiei undei P deoarece, în funcţie de sediul pacemakerului, unda de excitaţie se poate propaga în mod preferenţial pe căile de conducere specializate (tracturi interatriale sau internodale). Astfel, în cursul ciclurilor P-P scurte unda P este ceva mai amplă şi cu un interval PR mai lung, în timp ce în cursul ciclurilor P-P mai lungi unda P este de amplitudine mai mică şi cu un interval PR mai scurt. Rolul fluctuaţiilor tonusului vagal în producerea aritmiei sinusale respiratorii este demonstrat de dispariţia aritmiei în condiţii de apnee, precum şi de efectele atropinei, nitritului de amil şi al efortului fizic, care înlătură variaţiile în durata ciclului sinusal (fig. 16.13 şi 16.16).

Aritmia sinusală nerespiratorie (neregulată). În acest caz ciclul sinusal neregulat nu apare corelat cu ciclul respirator. De regulă, acest tip de aritmie sinusală apare la persoanele cu cardiopatii organice („aritmie sinusală pernicioasă"), deşi poate surveni şi fără o cauză aparentă („aritmie sinusală idiopatică"). În caz de asociere cu o bradicardie sinusală majoră se impun investigaţii ale funcţiei nodului sinusal, deoarece poate fi expresia unui sindrom al nodului sinusal bolnav. Frecvent, aritmia sinusală nerespiratorie apare la bolnavii cu fibrilaţie atrială, imediat după conversie electrică (fig. 16.14).

Aritmia sinusală ventriculofazică. Acest tip de aritmie sinusală se constată la circa 30% din blocurile AV complete. În aceste cazuri, deşi activitatea electrică atrială şi ventriculară sunt independente, intervalele P-P care includ un complex QRS sunt mai scurte decât intervalele P-P fără complex ventricular. Mai rar, acest fenomen se poate

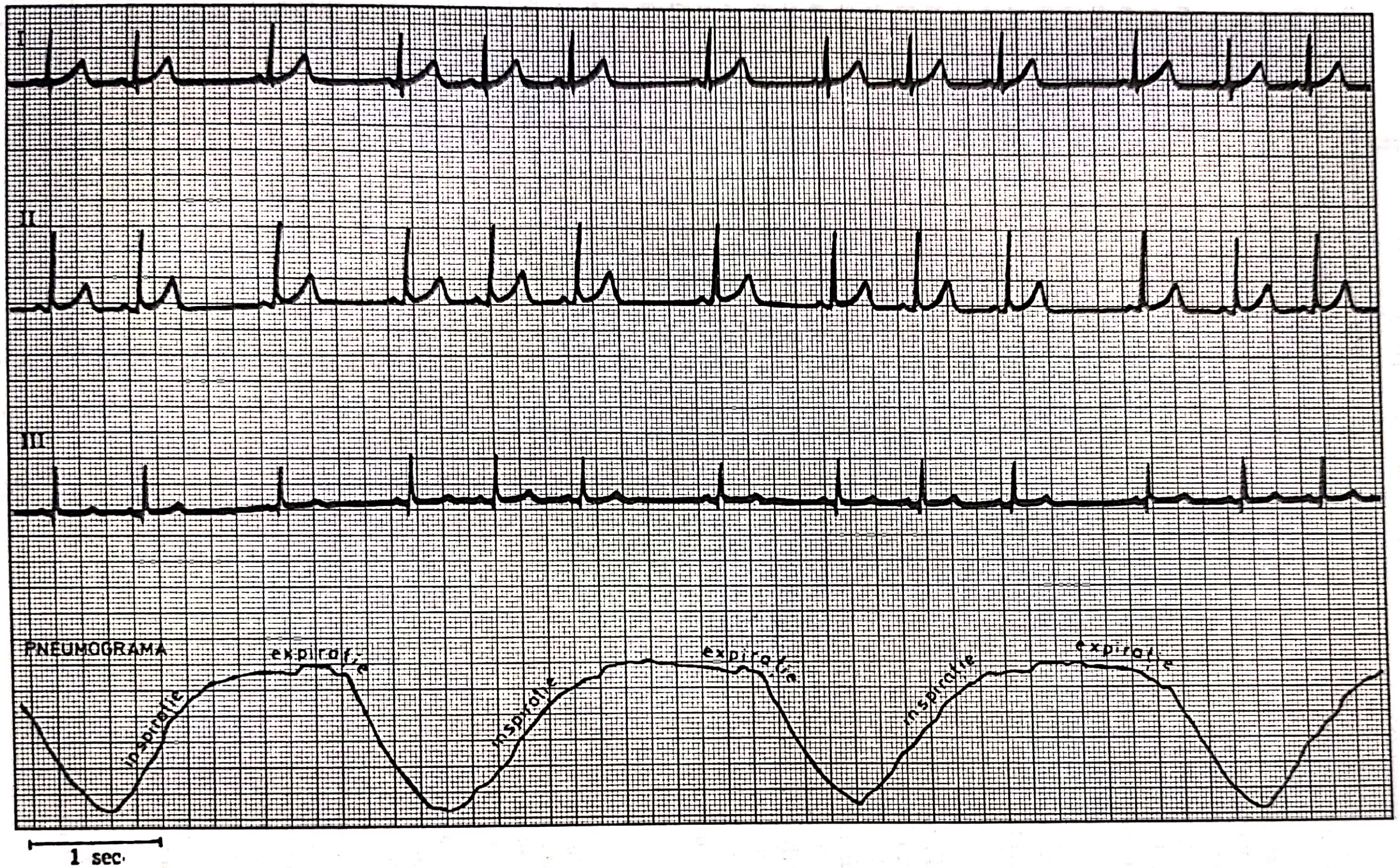
I
II
III
PNEUMOGRAMA
inspirație
expirație
inspirație
expirație
inspirație
expirație
1 sec

Fig. 16.12: *Aritmie sinusală respiratorie (copil clinic normal, în vârstă de 9 ani). Înregistrare sincronă a electrocardiogramei şi pneumogramei. Ciclul sinusal variază între 0.64 şi 0.70 secunde în inspirație şi 0.92 şi 1.08 secunde în expirație.*

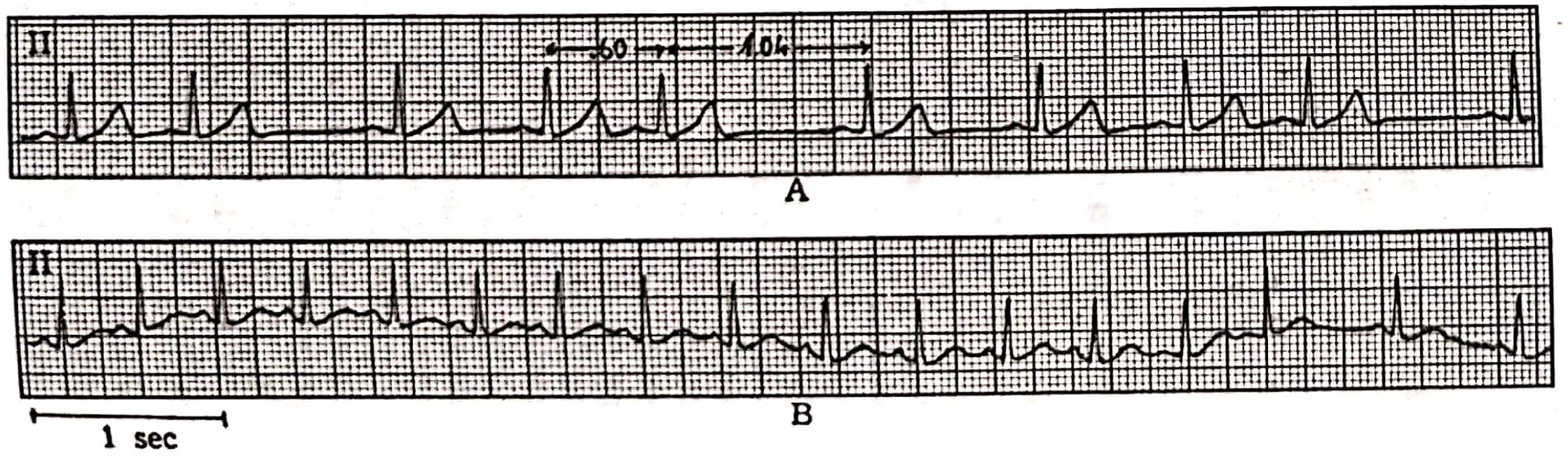
II
.60
1.04
A
II
B
1 sec

Fig. 16.13: *Aritmie sinusală respiratorie la un adolescent clinic normal în vârstă de 14 ani.* **A.** *Aritmie sinusală respiratorie cu variații ale duratei ciclului sinusal între 0.60 şi 1.04 secunde.* **B.** *După efort (20 de genuflexiuni): tahicardie sinusală 136/minut. La sfârşitul înregistrării frecvența sinusală scade la 94/minut.*

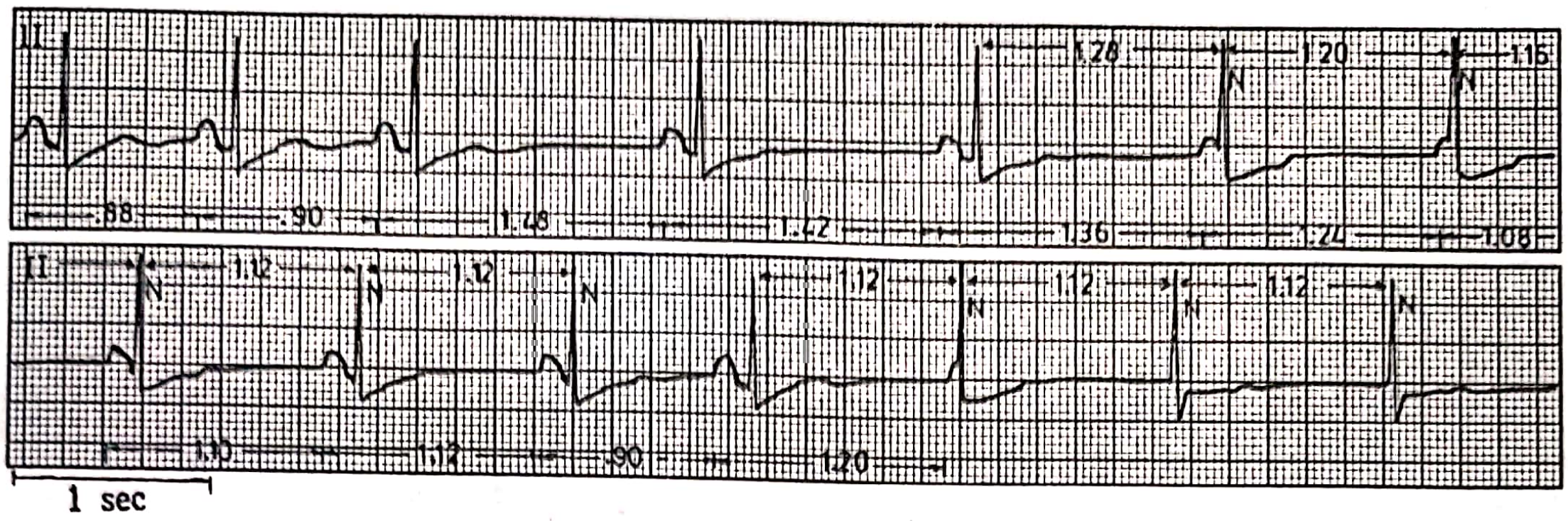

Fig. 16.14 : *Aritmie sinusală nerespiratorie imediat după conversie electrică la un bolnav cu fibrilaţie atrială cronică (derivaţia II, înregistrare continuă). Ciclul sinusal variază între 0.88 şi 1.48 secunde. În perioadele de ritm sinusal apar evadări AV joncţionale, cu instalarea unei disociaţii AV incomplete. De remarcat că intervalul de evadare scade progresiv după conversie de la 1.28 la 1.12 secunde (creşterea progresivă a automatismului joncţional). Imediat după conversie, evadările AV joncţionale sunt absente chiar atunci când ciclul sinusal este de 1.48-1.42 secunde. În cazul ultimelor două evadări AV joncţionale din rândul de jos, unda P este probabil inclusă în complexul QRS. N = evadări AV joncţionale.*

constata în blocul AV de gradul II (fig. 16.15), extrasistolele ventriculare cu pauză compensatorie, parasistolia ventriculară şi stimulatorul electronic artificial (ciclurile P-P care includ extrasistola ventriculară, complexul QRS parasistolic sau complexul QRS stimulat sunt mai scurte decât ciclurile P-P în care acestea sunt absente). Diagnosticul de aritmie sinusală ventriculofazică poate fi pus, în prezenţa condiţiilor menţionate mai sus, chiar dacă intervalele P-P variază numai cu 0.02 secunde. Aspectul de aritmie sinusală ventriculofazică poate apărea numai în mod intermitent, chiar pe acelaşi traseu electrocardiografic. În privinţa mecanismului răspunzător pentru apariţia acestui tip de aritmie sinusală au fost propuse următoarele explicaţii: (a) reflex Bainbridge (care induce o inhibiţie vagală), consecutiv unei creşteri uşoare a presiunii intraatriale produse de contracţia ventriculară; (b) accelerarea descărcării impulsului sinusal consecutiv pulsaţiei arterei nodului sinusal, indusă de ejecţia ventriculară; şi (c) tracţiune asupra atriului, cu stimularea mecanică a nodului sinusal, produsă de contracţia ventriculară.

Criterii generale de diagnostic electrocardiografic

1. Undă P de origine sinusală: axa electrică medie a undei P situată între +15° şi +75°, mai rar între 0° şi +90°.
2. Intervalul PR constant.
3. Configuraţia undei P constantă în fiecare derivaţie luată separat.
4. Frecvenţa cardiacă între 45 şi 100 bătăi pe minut (mai rar sub 45 sau peste 100 bătăi pe minut).
5. Ciclurile P-P (R-R) neregulate (variaţiile în durata ciclului P-P depăşesc 0.15 secunde*).

(Chung EK, 1977; Chou TC, 1979; Csapo G, 1980)

În prezenţa unei bradicardii sinusale, aritmia sinusală se poate însoţi de disociaţie AV. Apariţia disociaţiei AV se produce atunci când frecvenţa joncţiunii AV este egală sau depăşeste pe cea a nodului sinusal (bradicardie sinusală şi aritmie sinusală cu ritm AV joncţional de evadare, care produce o disociaţie AV) – fig. 16.14 şi 16.16. Uneori, aritmia sinusală se poate însoţi de un ritm de evadare ventriculară (fig. 16.17).

Diagnostic diferenţial

Aritmia sinusală trebuie deosebită de următoarele tulburări de ritm cardiac: (a) blocul sinoatrial; (b) oprirea sinusală; (c) blocul AV tip Mobitz I (atunci când unda P blocată se suprapune pe unda T a complexului precedent); (d) extrasistolele atriale; şi (e) fibrilaţia atrială şi flutterul atrial cu bloc AV de grad înalt (atunci când activitatea electrică atrială nu poate fi identificată).

Semnificaţie clinică

În cea mai mare parte a cazurilor aritmia sinusală reprezintă un fenomen normal, mai ales atunci când apare corelată cu ciclul respirator. Acest tip de aritmie sinusală este manifestă şi foarte accentuată mai ales la copii şi tinde să se reducă cu vârsta. În general, factorii care induc creşterea tonusului vagal produc aritmie sinusală: drogurile parasimpatomimetice, digitala, morfina, masajul sinusului carotidian. Aritmia sinusală nerespiratorie se constată în general la persoanele în vârstă şi la bolnavii cu cardiopatii organice (frecvent, în infarctul miocardic acut cu localizare inferioară). Se mai poate observa la bolnavii cu hipertensiune intracraniană, precum şi în perioada de convalescenţă după boli acute. În ceea ce priveşte aritmia sinusală ventriculofazică, semnificaţia sa clinică depinde de boala cauzală şi tulburarea de bază a ritmului cardiac.

---

* După unii cercetători, variaţii ale ciclurilor P-P de cel puţin 0,12 secunde (Watanabe Y şi Dreifus LS, 1977).

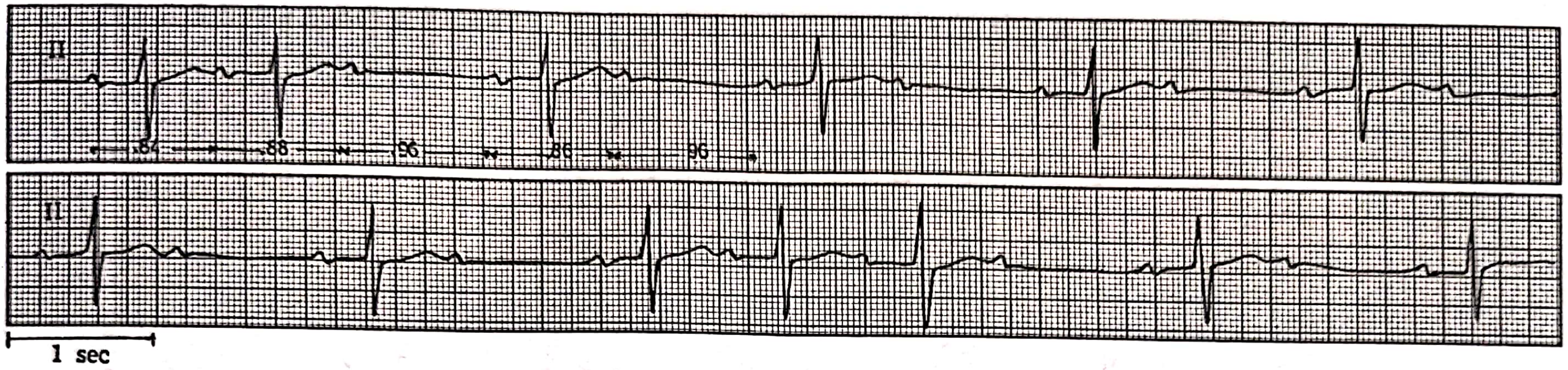
II
.84
.88
.96
.88
.96
II
1 sec

Fig. 16.15: *Aritmie sinusală ventriculofazică (bolnav în vârstă de 41 de ani cu diagnosticul clinic de cardiomiopatie primitivă neobstructivă). Înregistrarea continuă a derivației II. Se observă prezența unui bloc AV de gradul II tip Mobitz I și Mobitz II. Intervalele P-P care includ un complex QRS prezintă o durată care variază între 0.84 și 0.90 secunde, în timp ce intervalele P-P fără complex QRS variază între 0.96 și 1.02 secunde.*

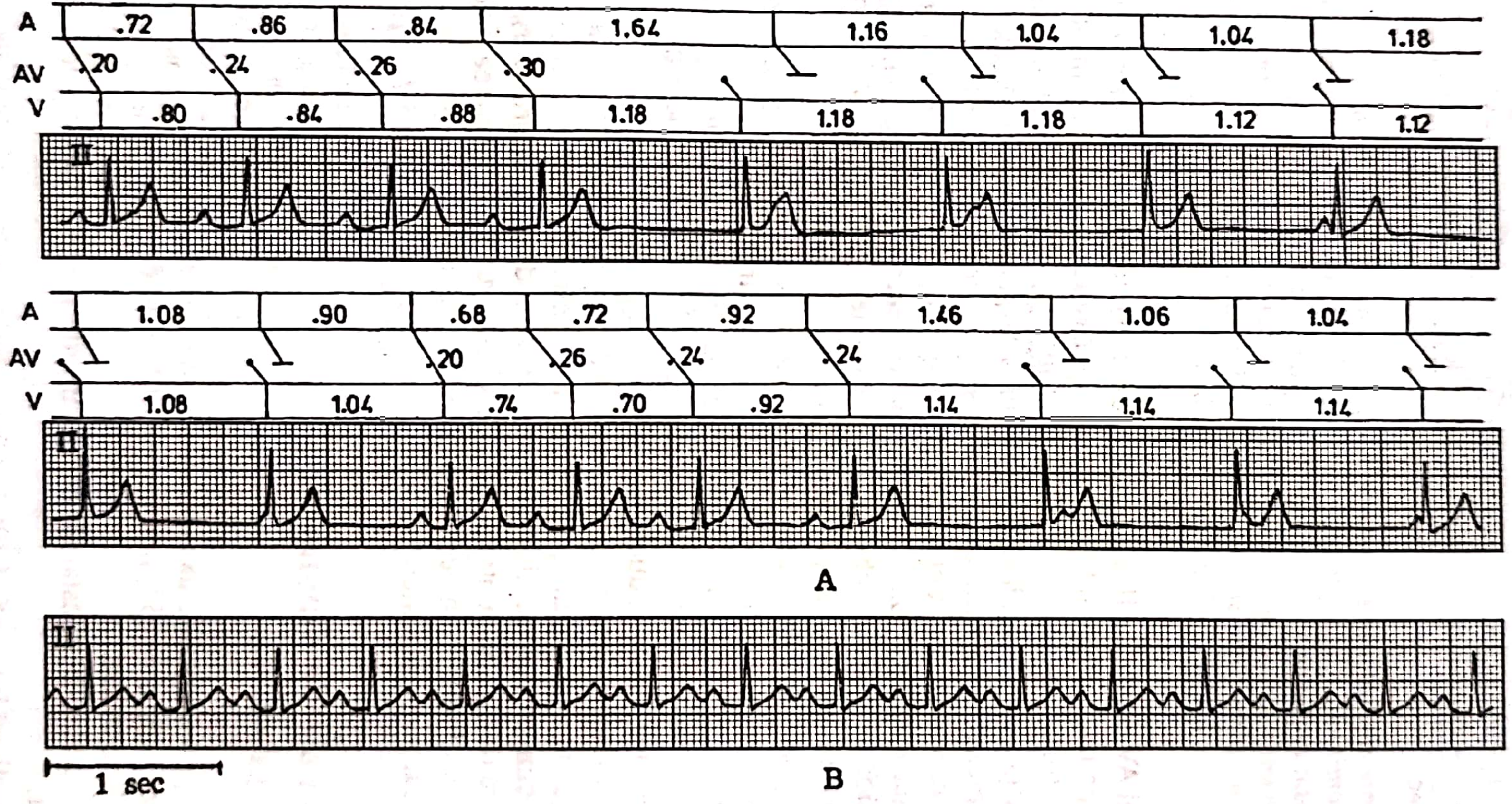
A
.72
.86
.84
1.64
1.16
1.04
1.04
1.18
AV
.20
.24
.26
.30
V
.80
.84
.88
1.18
1.18
1.18
1.12
1.12
II
A
1.08
.90
.68
.72
.92
1.46
1.06
1.04
AV
.20
.26
.24
.24
V
1.08
1.04
.74
.70
.92
1.14
1.14
1.14
II
A
II
1 sec
B

Fig. 16.16: *Bradicardie sinusală cu aritmie sinusală la un adolescent în vârstă de 16 ani, clinic normal. A. Înregistrare continuă a derivației II. Bradicardie sinusală cu aritmie sinusală, bloc AV de gradul II tip Mobitz I, disociație atrioventriculară incompletă. Durata ciclului sinusal variază între 0.68 și 1.64 secunde (nu se poate exclude un bloc sinoatrial pe fondul unei aritmii sinusale majore). B. După 1 mg atropina, administrată intravenos. Tahicardie sinusală 107-115/minut, bloc AV de grad I (PR = 0.22 secunde). Modificările electrocardiografice au fost interpretate ca expresia unui tonus vagal crescut (disfuncție sinusală de cauză extrinsecă ?).*

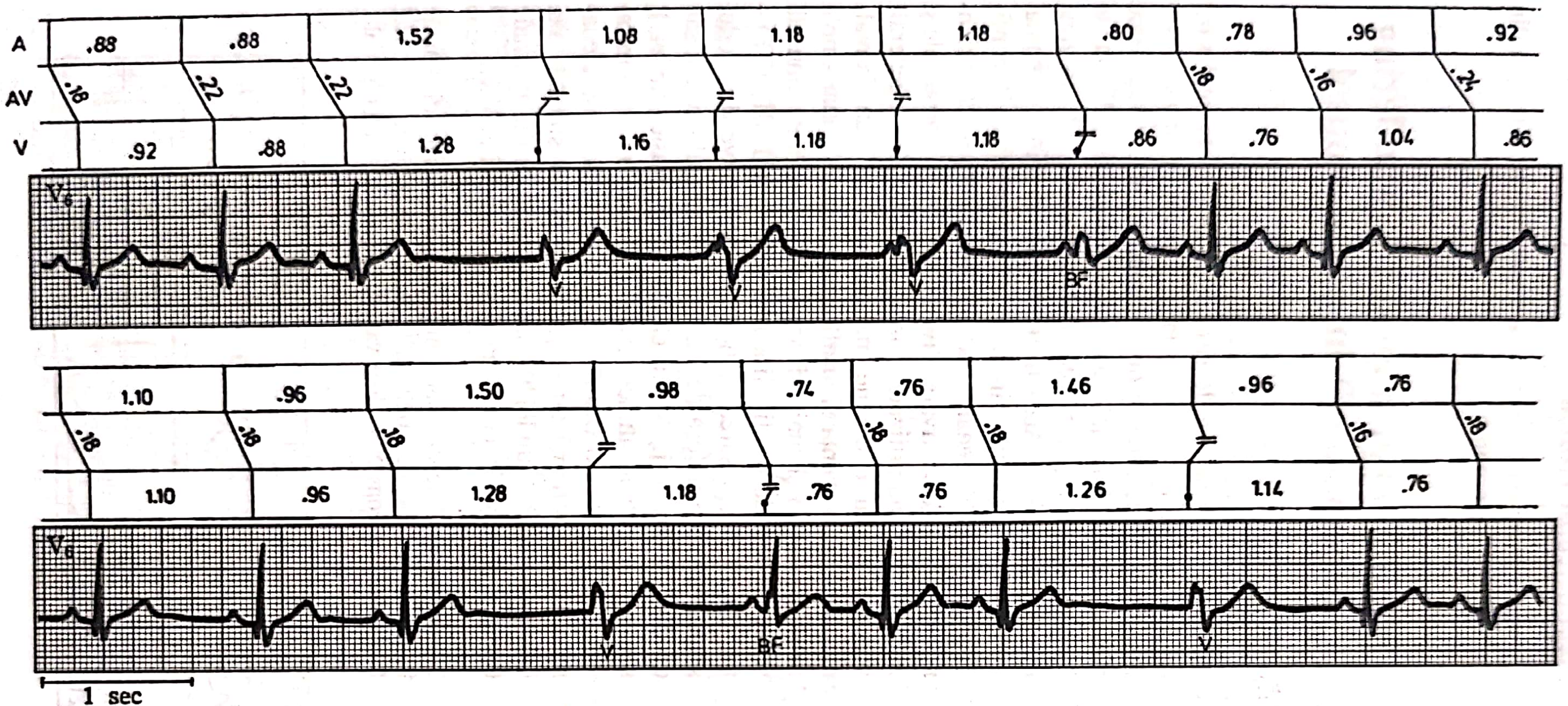
A
AV
V
.88
.88
1.52
1.08
1.18
1.18
.80
.78
.96
.92
.18
.22
.22
.18
.16
.14
.92
.88
1.28
1.16
1.18
1.18
.86
.76
1.04
.86
V6
V
V
V
BF
1.10
.96
1.50
.98
.74
.76
1.46
.96
.76
.18
.18
.18
.18
.18
.16
.18
1.10
.96
1.28
1.18
.76
.76
1.26
1.14
.76
V6
V
BF
V
1 sec

Fig. 16.17: *Aritmie sinusală majoră (bolnavă în vârstă de 17 ani cu drenaj parțial al venelor pulmonare în atriul drept). Înregistrare continuă a derivației V_6. Durata ciclului sinusal variază între 0.74 și 1.52 secunde (nu se poate exclude un bloc sinoatrial pe fondul unei aritmii sinusale). În fazele de bradicardie sinusală apare un ritm de evacuare ventriculară cu frecvența 50/minut, cu instalarea unei disociații atrioventriculare de tip incomplet. Unele variații în durata intervalelor PR exprimă probabil fluctuații ale tonusului vagal. Se remarcă, de asemenea, prezența unui bloc de ramură dreaptă. V = evadări ventriculare, BF = bătăi de fuziune.*

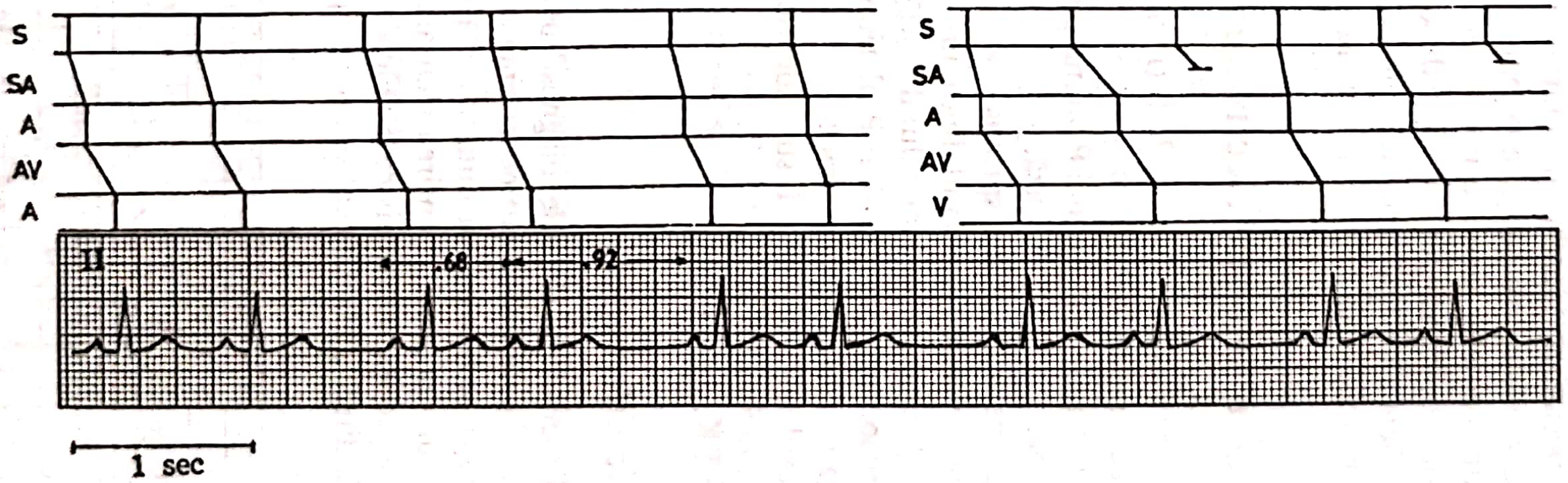
S
SA
A
AV
A
S
SA
A
AV
V
II
.68
.92
1 sec

Fig. 16.18: *Extrasistolele sinusale care apar alternativ cu bătăile sinusale de bază. Ciclurile P-P scurte variază între 0.68 și 0.76 secunde, iar cele lungi între 0.92 și 0.96 secunde. Diagnosticul diferențial cu blocul sinoatrial tip Wenckebach 3/2 este imposibil. În figură sunt reprezentate cele două explicații alternative : extrasistole sinusale bigeminate (stânga) și bloc sinoatrial tip Wenckebach (dreapta).*

Extrasistolele sinusale

Mecanism

Existența extrasistolelor sinusale (contracții premature ale inimii de origine sinusală) este destul de controversată. Mulți cercetători interpretează acest aspect electrocardiografic ca fiind manifestarea unei aritmii sinusale. Dimpotrivă, alții consideră că nodul sinusal poate genera extrasistole printr-un mecanism identic cu cel răspunzător pentru apariția extrasistolelor de origine ectopică. Prin urmare, la baza extrasistolelor sinusale pot sta două mecanisme electrofiziologice fundamentale: (a) depolarizarea prematură și eficientă a unui grup de celule „P" din nodul sinusal și (b) reintrarea excitației în nodul sinusal.

Criterii de diagnostic electrocardiografic

1. Apariția prematură a unei unde P (la un interval mai scurt decât ciclul P-P de bază).
2. Configurație identică a undei P premature cu a undelor P aparținând ciclului de bază.
3. Absența unei relații cu respirația.
4. Ciclul de revenire (intervalul dintre unda P prematură și unda P subsecventă a ciclului de bază) este identic sau aproape egal cu ciclul P-P al ritmului de bază (absența pauzei compensatorii).
5. Complexul QRS și unda T sunt identice cu cele ale ritmului de bază.
   (Chung EK, 1977)

Diagnostic diferențial

În prezența unei aritmii sinusale, diagnosticul extrasistolelor sinusale este foarte dificil și uneori imposibil. Diagnosticul diferențial se face cu: aritmia sinusală, extrasistolele atriale, blocul sinoatrial și oprirea sinusală. Dacă extrasistolele sinusale apar alternativ cu bătăile sinusale de bază, diagnosticul diferențial cu blocul sinoatrial tip Wenckebach 3/2 este imposibil, exceptând situațiile în care se produce întreruperea temporară a aritmiei cu apariția intervalului sinusal de bază (fig. 16.18).

Semnificația clinică

Prezența extrasistolelor sinusale este nesemnificativă din punct de vedere clinic.

Stimulatorul migrant („wandering pacemaker") în nodul sinusal

Mecanism

Acest tip de tulburare de ritm este consecința deplasării pacemakerului primar în interiorul nodului sinusal, care manifestă grade diferite de automatism în diversele sale zone: automatism mai accelerat al celulelor „P" situate în zona cefalică și mai redus al celulelor „P" din zona caudală (fig. 16.1). Aceasta are drept consecință nu numai variații ale frecvenței sinusale, dar și variații ale configurației undei P, deoarece se modifică consecutiv orientarea frontului de activare, diversele tracturi interatriale și internodale fiind utilizate în mod preferențial. În general, vectorul mediu P devine mai vertical în plan frontal, atunci când frecvența sinusală crește (unde P mai ample în II, III, aVF) și mai orizontal când frecvența sinusală scade (unde P de amplitudine mai redusă în II, III, aVF) – fig. 16.19. Deplasarea ciclică a zonei active din nodul sinusal poate fi indusă de variații ale tonusului vagal sau de diverse droguri. Modificările configurației undei P sunt mai accentuate atunci când stimulatorul migrant intrasinusal coexistă cu o aritmie sinusală semnificativă. Deoarece toți stimulii își au originea în nodul sinusal, axa electrică medie a undei P este situată în limite normale (unda P pozitivă în derivația II și negativă în aVR).

Diagnosticul de stimulator migrant intrasinusal ridică unele incertitudini deoarece modificările ciclice ale configurației undei P ar putea fi și consecința unor variații în conducerea intraatrială,

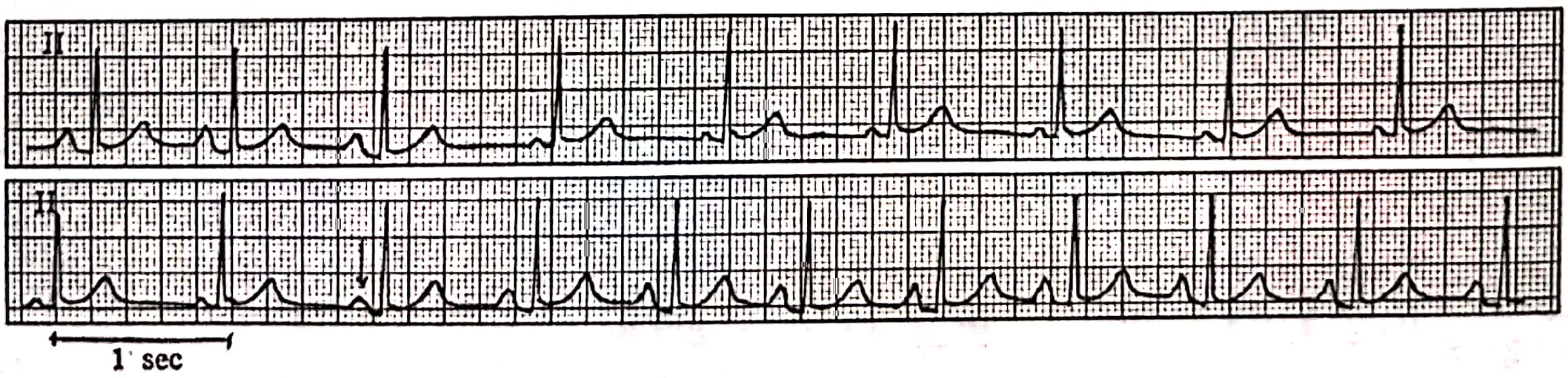

Fig. 16.19: *Stimulator migrant intrasinusal apărut imediat după conversie electrică (bolnav în vârstă de 41 de ani cu fibrilație atrială idiopatică). Înregistrarea continuă a derivației II. Durata ciclului sinusal variază între 0.74 și 0.86 secunde când undele P sunt mai ample, și între 0.92 și 0.94 secunde atunci când undele P sunt de amplitudine mai redusă. Tranziția de la un tip la celălalt tip de unde P se face uneori printr-o undă P de aspect intermediar (săgeata cu vârful în jos).*

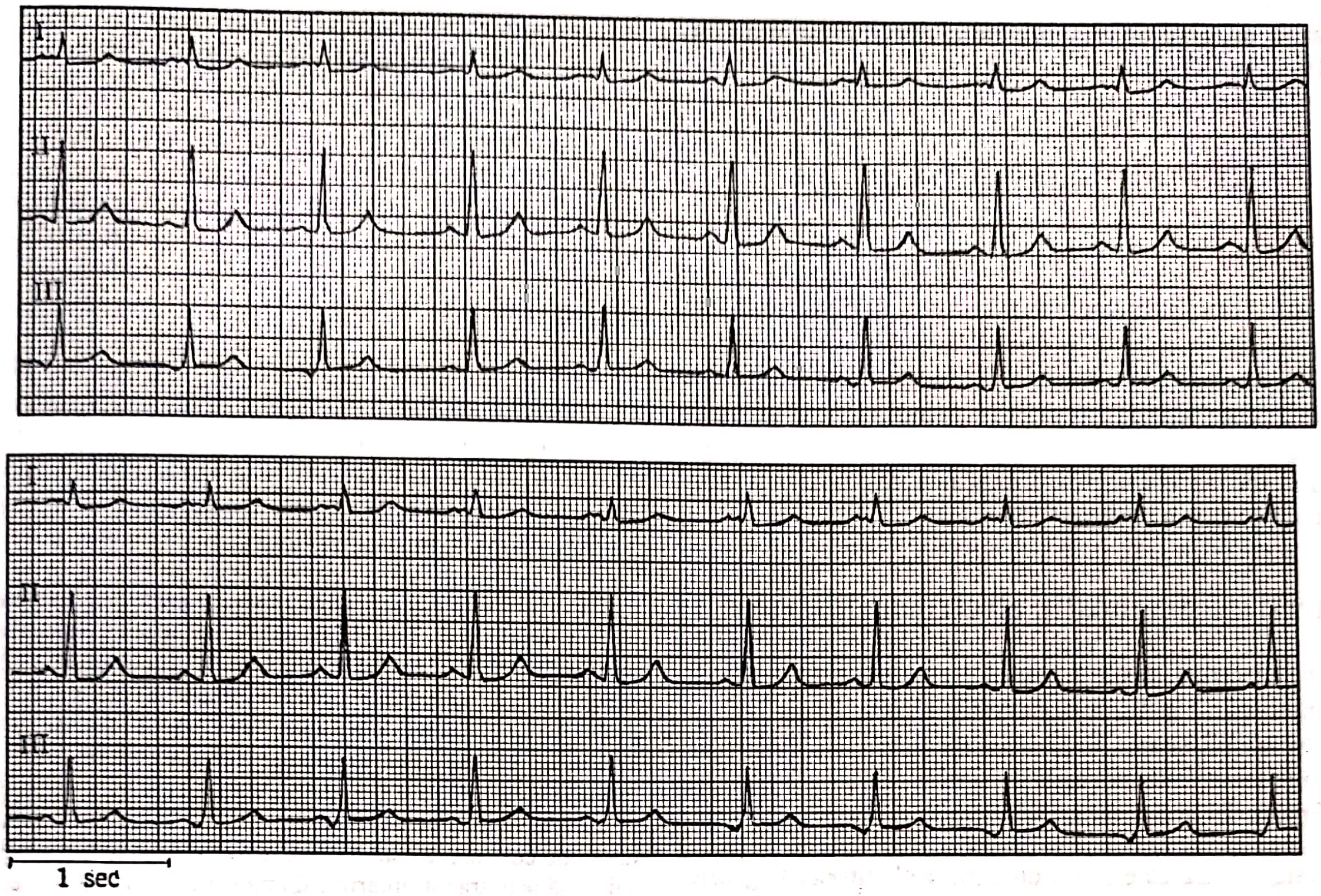

Fig. 16.20: *Stimulator migrant intrasinusal (bolnav în vârstă de 36 de ani, cu diagnosticul de insuficienţă mitro-aortică). Înregistrare sincronă a derivaţiilor bipolare ale membrelor (cele două rânduri în continuare). Variaţiile în morfologia undelor P se observă mai bine în II şi III. Durata ciclului sinusal prezintă variaţii minime: 0.84-0.88 secunde.*

fără o deplasare efectivă a centrului de automatism primar în interiorul nodului sinusal. Conducerea intraatrială este în mod normal preferenţială pentru anumite căi anatomice specializate (tracturi interatriale şi internodale). Se pare că o varietate de blocuri (funcţionale sau structurale) ale acestei conduceri schimbă orientarea vectorului atrial, cu apariţia unor modificări ale morfologiei undei P (James TN şi Sherf L, 1976). Pe de altă parte, nu se poate exclude o competiţie între nodul sinusal şi un centru ectopic atrial, care prezintă un grad de automatism foarte apropiat de cel al nodului sinusal. În acest caz, uşoare fluctuaţii ale tonusului vagal sau alţi factori determină formarea excitaţiei fie în nodul sinusal, fie în focarul ectopic atrial, sau diverse grade de fuziune atrială, cu apariţia unor modificări progresive ale configuraţiei undei P (Watanabe Y şi Dreifus LS, 1977).

Criterii de diagnostic electrocardiografic

1. Undă P de origine sinusală (axa electrică a undei P normală).
2. Variaţii ciclice ale configuraţiei undei P în fiecare derivaţie.
3. Intervalul PR relativ constant sau variaţii între 0.12 şi 0.20 s[*].
4. Cicluri P-P regulate sau uşor neregulate.
5. Frecvenţa între 45 şi 100/minut (foarte rar sub 45/minut sau peste 100/minut).
   (Chung EK, 1977)

În unele cazuri, variaţiile în configuraţia undei P sunt minime şi de aceea este utilă înregistrarea unor trasee simultane (fig. 16.20).

Diagnostic diferenţial

Stimulatorul migrant intrasinusal trebuie deosebit de modificările configuraţiei undei P din derivaţiile III şi aVF, cu un interval PR constant, consecutive schimbărilor posturale ale inimii produse de mişcările respiratorii. În acest caz, mişcările respiratorii influenţează nu numai unda P, ci şi complexul QRS şi unda T. Diagnosticul diferenţial al stimulatorului migrant intrasinusal se mai face cu extrasistolele atriale, mecanismul atrial haotic şi stimulatorul migrant atrial.

Semnificaţie clinică

Stimulatorul migrant intrasinusal poate apărea la persoanele normale, asociat mai ales cu aritmia şi bradicardia sinusală. Poate fi produs, de asemenea, prin administrarea digitalei. Frecvent apare la bolnavii cu fibrilaţie atrială imediat după conversie electrică, aspect care exprimă probabil un grad de instabilitate a ritmului sinusal (fig. 16.19 şi 16.21)

---

[*] Unii cercetători solicită pentru diagnostic un interval PR fix (Watanabe Y şi Dreifus LS, 1977). Totuşi, conducerea intraatrială preferenţială în funcţie de zona activă din nodul sinusal ar putea justifica unele variaţii în durata intervalului PR.

Ritmul nodal coronarian

Mecanism

În cazul acestui sindrom electrocardiografic se consideră că impulsul ia naştere probabil în regiunea caudală a nodului sinusal şi, în consecinţă, modul de propagare a excitaţiei este similar cu cel din ritmul sinusal obişnuit (axa electrică a undei P este normală). Excitaţia se propagă însă în mod accelerat prin joncţiunea AV, pe calea unui fascicul accesoriu (interval PR scurt).

Criterii de diagnostic electrocardiografic

1. Axa electrică medie a undei P este normală (unde P pozitive în I şi II, şi negative în aVR).
2. Interval PR scurt: 0.02-0.10 secunde.
3. Complexul QRS normal.
   (Erying EJ şi Spodick DH, 1960)

În fig. 16.22 este redat un aspect electrocardiografic care, pe baza criteriilor enunţate mai sus, ar putea fi interpretat ca un ritm nodal coronarian.

Diagnostic diferenţial

Ritmul nodal coronarian reprezintă un sindrom electrocardiografic imprecis definit şi controversat, deoarece modificările electrocardiografice considerate drept criterii de diagnostic se pot constata în diverse circumstanţe.

1. *Sindomul Lown-Ganong-Levine*. Aspectul electrocardiografic este identic. În plus se constată prezenţa crizelor de tahicardie paroxistică atrială şi, mai rar, fibrilaţie atrială sau flutter atrial paroxistic.
2. *Disociaţia atrioventriculară*. În acest caz se produce o falsă scurtare a intervalului PR, deoarece unda P şi complexul QRS nu prezintă nici o relaţie, deşi sunt foarte apropiate şi uneori se suprapun total sau parţial. Înregistrarea electrocardiogramei după un efort uşor sau un traseu electrocardiografic mai lung permit diagnosticul corect.

Semnificaţie clinică

Aspectele electrocardiografice care îndeplinesc criteriile de ritm nodal coronarian au fost observate la hipertiroidieni, bolnavii cu infarct atrial, în boli pulmonare, bolnavii cu afecţiuni psihice (schizofrenie), la persoanele intoxicate cu gaze produse de aparatele de sudură. De asemenea, imagini electrocardiografice similare au fost constatate la persoane hiperexcitabile, anxioase şi emotive, probabil ca urmare a descărcării simpato-adrenergice.

Blocul sinoatrial

Această entitate electrocardiografică a fost descrisă prima oară în anul 1902 de Mackenzie J, iar mecanismul său de producere, postulat de Wenckebach KF în anul 1906 şi Rihl J în anul 1908 (cit. Chung EK, 1977).

Mecanism

Se admite că blocul sinoatrial este consecinţa blocării transmisiei stimulului sinusal prin joncţiunea sinoatrială, în condiţiile în care acest stimul se formează în mod regulat în nodul sinusal. Prin urmare, blocal sinoatrial este interpretat ca o disfuncţie a celulelor „T" (celule de tip tranziţional) din nodul sinusal.

În sprijinul ipotezei privind blocarca excitaţiei la ieşirea din nodul sinusal, Sano T şi Hirakoa M – 1974 (cit. Watanabe Y şi Dreifus LS, 1977) au realizat un model experimental convingător. Autorii au produs un bloc sinoatrial de gradul II ca urmare a unei incizii efectuate între nodul sinusal şi crista terminalis, incizie care presupune întreruperea tractului internodal posterior. Câteva minute după aplicarea acestui procedeu, conducerea sinoatrială 1/1 se restabileşte în mod spontan. Însă timpul de conducere este prelungit, ceea ce indică o conducere mai lentă prin tractul internodal anterior. O incizie subsecventă de-a lungul marginii anterioare a nodului sinusal determină apariţia unui bloc sinoatrial de gradul III (complet).

Pentru explicarea aspectului electrocardiografic de bloc sinoatrial au mai fost formulate următoarele ipoteze: (a) tulburări în formarea excitaţiei în nodul sinusal; (b) perioadă refractară de lungă durată a celulelor„P" din nodul sinusal, ca urmare a unui tonus vagal crescut; (c) reducerea intensităţii stimulului sinusal, conducerii atriale şi excitabilităţii atriale, prin tonus vagal crescut; (d) excitaţie atrială insuficientă ca urmare a unui stimul sinusal subliminar; (e) blocarea stimulului în interiorul nodului sinusal. În anul 1964, Hoffman BF descrie aşa-numita „conducere sinoventriculară" care constă în propagarea excitaţiei la nodul AV şi ventricule numai pe calea fibrelor specializate ale tracturilor internodale, mai rezistente la anumiţi factori care deprimă excitabilitatea şi conductibilitatea, în timp ce fibrele atriale de lucru nu sunt excitate. Acest fenomen care poate apărea în prezenţa unei hiperkaliemii majore se manifestă prin absenţa undelor P pe traseul electrocardiografic. Însă în acest caz nu se poate incrimina un bloc sinoatrial, ci o conducere decremenţială in miocardul atrial (reducerea progresivă a amplitudinii şi pantei fazei 0 a potenţialului de acţiune).

Unii cercetători consideră că, în majoritatea cazurilor, aspectul de bloc sinoatrial este mai curând expresia unei „deprimări" sau „slăbiri" a activităţii electrice sinusale decât o blocare propriu-zisă a excitaţiei în joncţiunea sinoatrială (Théry Cl şi colab., 1979). Desigur că perfecţionarea tehnicilor de înregistrare la om a potenţialelor electrice ale nodului sinusal va putea aduce precizări mai complete în legătură cu blocul sinoatrial.

În funcţie de gradul blocului în joncţiunea sinoatrială, blocul sinoatrial se clasifică în trei grade: (1) bloc sinoatrial de gradul I; (2) bloc sinoatrial de gradul II (tip Mobitz II şi tip Mobitz I sau tip Wenckebach) şi (3) blocul sinoatrial de gradul III sau complet. Dintre cele trei tipuri,

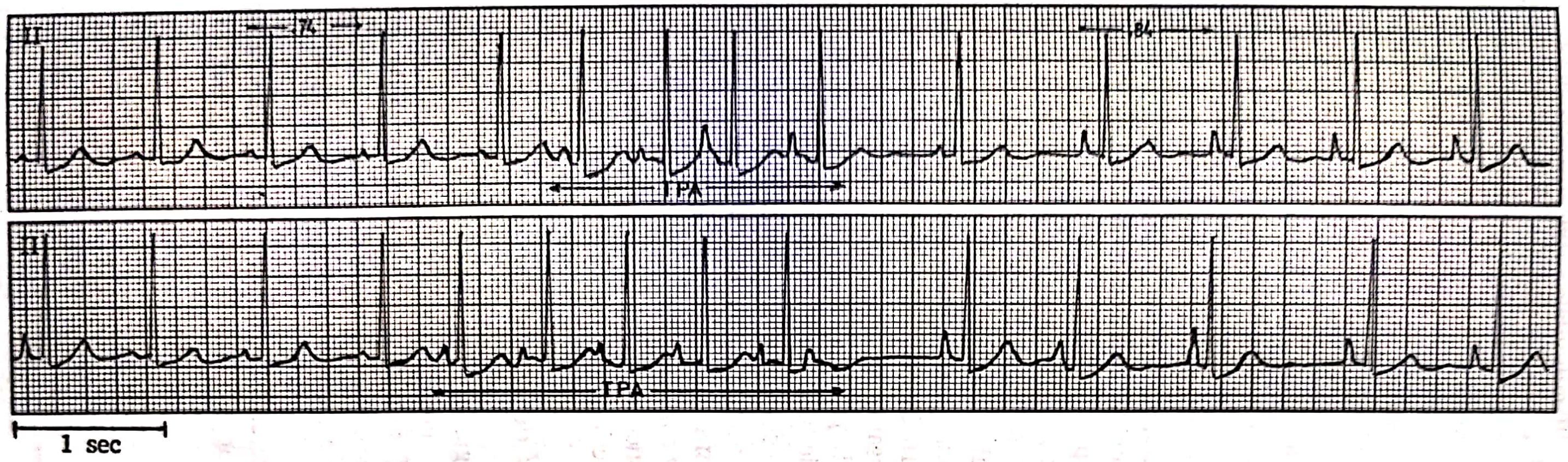

Fig. 16.21 : *Stimulator migrant intrasinusal (cele două rânduri nu sunt în continuare). Durata ciclului sinusal variază între 0.74 şi 0.84 secunde, iar undele P sunt de morfologie variabilă, dar constant pozitive în DII. Totuşi, diagnosticul diferenţial cu tulburările de conducere intraatriale nu este posibil. Se remarcă şi prezenţa a două episoade scurte de tahicardie paroxistică atrială (TPA). Traseul a fost înregistrat imediat după conversia electrică la un bolnav în vârstă de 65 de ani cu diagnosticul clinic de fibrilaţie atrială cronică.*

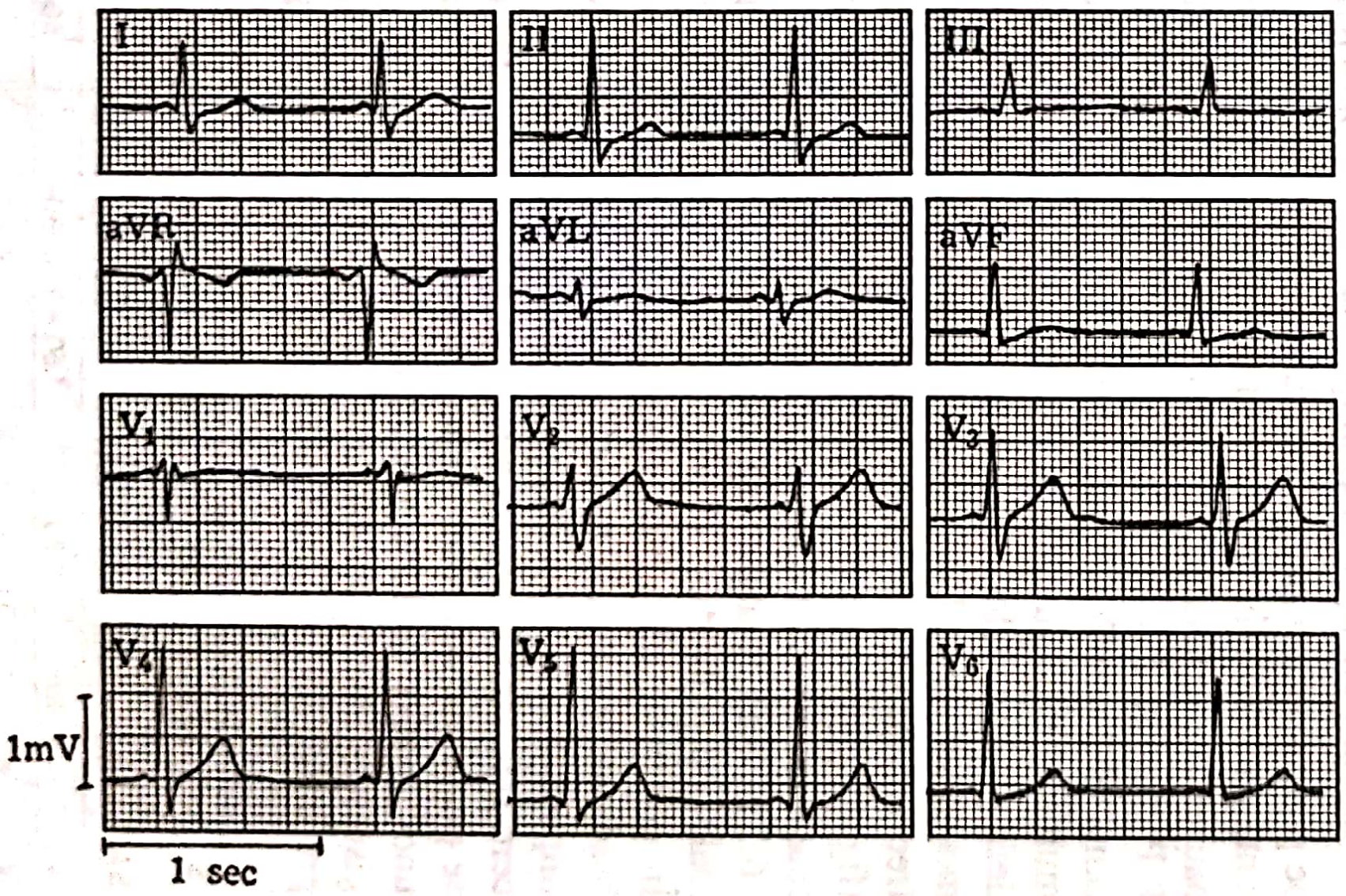

Fig. 16.22 : *Ritm nodal coronarian (bolnav în vârstă de 31 de ani cu diagnosticul clinic de pneumonie). Frecvenţa cardiacă este de 59-67/minut. Unda P prezintă o axă electrică normală, iar intervalul PR = 0.08 secunde. Bolnavul nu prezintă crize de tahicardie paroxistică. Traseul îndeplineşte criteriile admise pentru diagnosticul electrocardiografic de „ritm nodal coronarian".*

numai cel de gradul II poate fi diagnosticat pe electrocardiograma convenţională.

Diagnostic electrocardiografic

Blocul sinoatrial de gradul I

Acest tip de bloc, care constă în alungirea timpului de conducere sinoatrială, poate apărea în mod teoretic, dar diagnosticul este imposibil deoarece pe electrocardiograma de suprafaţă nu se înregistrează potenţialele electrice sinusale. Unele informaţii se pot obţine prin stimulare atrială cuplată de prematuritate crescândă (vezi „Metode de explorare funcţională a nodului sinusal" – fig. 16.4 şi 16.5). Prin această metodă durata normală a timpului de conducere sinoatrială este de 92±30 ms (Dhingra RC şi colab., 1975).

Blocul sinoatrial de gradul II

Blocul sinoatrial de gradul II se poate manifesta sub aspectul a două tipuri: (a) tipul Mobitz II şi (b) tipul Mobitz I (tipul Wenckebach).

Blocul sinoatrial tip Mobitz II. Diagnosticul se bazează pe prezenţa unor pauze între undele P, pauze care reprezintă un multiplu al intervalului P-P de bază. Durata pauzei este echivalentul a două, trei sau mai multe cicluri P-P (fig. 16.23). Însă în mod frecvent, mai ales în prezenţa unei aritmii sinusale, pauza este ceva mai mică decât multiplul exact al ciclului P-P de bază. Deşi este greu de definit, limita admisă a acestei diferenţe a fost stabilită în mod convenţional la 0.10 s (Rasmussen K, 1971). În mod frecvent, pauza este întreruptă de o evadare AV joncţională (fig. 16.24) şi mai rar de o evadare ventriculară. În numeroase cazuri intervalul de evadare este foarte lung (fig. 16.25), ceea ce sugerează tulburări în automatismul pacemakerilor subsidiari (Easley RAI şi Goldstein S, 1971). În condiţiile unui bloc sinoatrial 2/1, aspectul este de bradicardie sinusală majoră şi diagnosticul corect devine imposibil în absenţa înregistrării unei perioade cu conducere 1/1, când frecvenţa atrială se dublează. În sfârşit, nu se poate exclude rolul tonusului vagal crescut în apariţia unor cazuri de bloc sinoatrial. În aceste cazuri înregistrarea electrocardiogramei în inspiraţie şi în expiraţie profundă, cât şi după administrarea atropinei, poate dezvălui rolul mecanismelor vagale în declanşarea blocului sinoatrial (fig. 16.26). Adesea blocul sinoatrial este intermitent, bolnavul prezentând între episoadele de bloc un ritm sinusal normal.

Bolnavii cu bloc sinoatrial prezintă în 2/3 din cazuri diverse tulburări de ritm adiţionale: fibrilaţie atrială paroxistică, flutter atrial, tahicardie paroxistică supraventriculară (Rubenstein JJ şi colab., 1972). Asemenea combinaţie este desemnată cu termenul *sindrom bradicardic-tahiaritmic* (vezi „Sindromul nodului sinusal bolnav"). În alte cazuri blocul sinoatrial se poate asocia cu tulburări de conducere atrioventriculare (fig. 16.27).

Blocul sinoatrial tip Mobitz I (tip Wenckebach). În acest tip de bloc se produce o alungire progresivă a timpului de conducere sinoatrială urmată de un stimul sinusal blocat, apoi ciclul reîncepe. Deoarece coeficientul de creştere a timpului de conducere sinoatrială este din ce în ce mai mic, pe electrocardiogramă se constată o scurtare progresivă a ciclurilor P-P care preced pauza. Prin urmare, blocul sinoatrial tip Wenckebach poate fi diagnosticat numai pe baza prezenţei unei scurtări progresive a intervalelor P-P, urmată de o pauză care însă nu mai este un multiplu al intervalului P-P (fig. 16.28). Durata unui ciclu întreg, inclusiv pauza, poartă denumirea de *timp de izoconducere*. În fig. 16.29 este redat modul de calculare a duratei ciclului sinusal în prezenţa unui bloc sinoatrial tip Wenckebach (Ector H şi colab., 1974), iar în fig. 16.30, un exemplu ilustrativ de bloc sinoatrial tip Wenckebach 4/3. Prezenţa unui bloc sinoatrial tip Wenckebach 3/2 persistent determină apariţia alternativă a unor intervale P-P scurte şi lungi, cu un aspect de pseudobigeminism sinusal (fig. 16.31). În acest caz, în absenţa înregistrării unui ciclu P-P de bază, diagnosticul diferenţial cu extrasistolele sinusale bigeminate este practic imposibil (vezi şi fig. 16.18).

Blocul sinoatrial de gradul III

Blocul sinoatrial de gradul III se caracterizează prin absenţa undei P de origine sinusală pentru o perioadă indefinită. Complexele QRS-T sunt de origine AV joncţională sau ventriculară (evadări AV joncţionale sau ventriculare). În multe cazuri aceste evadări activează miocardul atrial pe cale retrogradă.

Diagnosticul diferenţial cu oprirea (pauza) sinusală nu este posibil. S-a propus o metodă de diagnostic indirect,

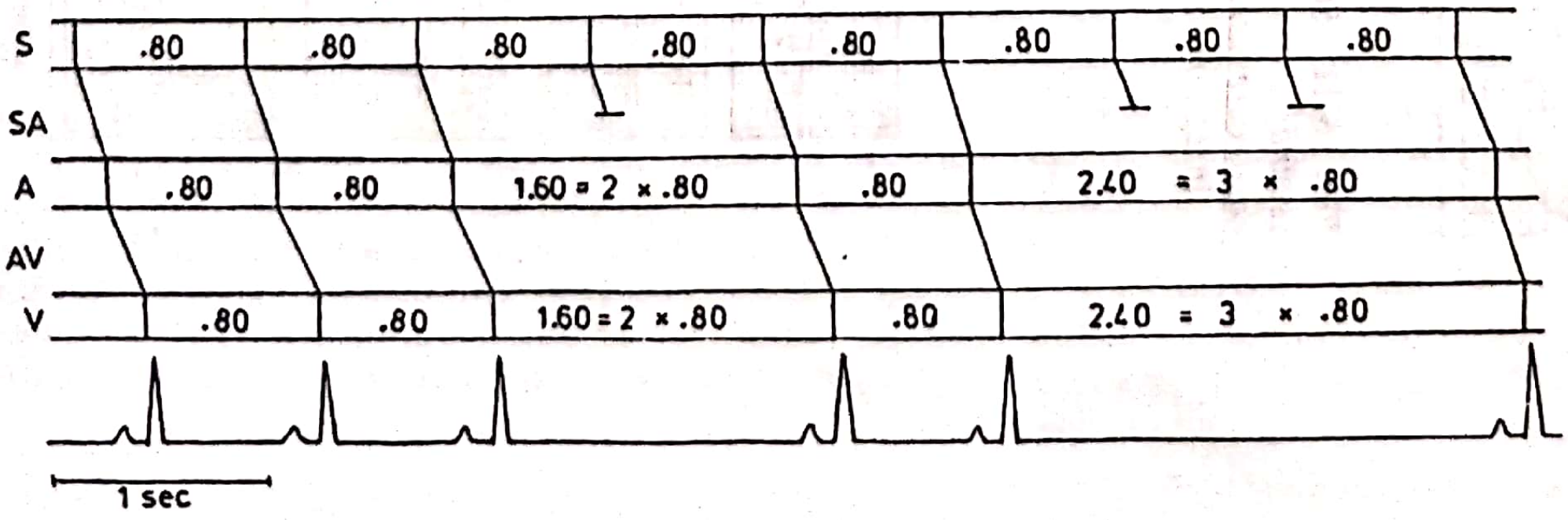

Fig. 16.23: *Reprezentare diagramatică a blocului sinoatrial de gradul II tip Mobitz II. Pauzele între undele P reprezintă un multiplu al ciclului P-P de bază.*

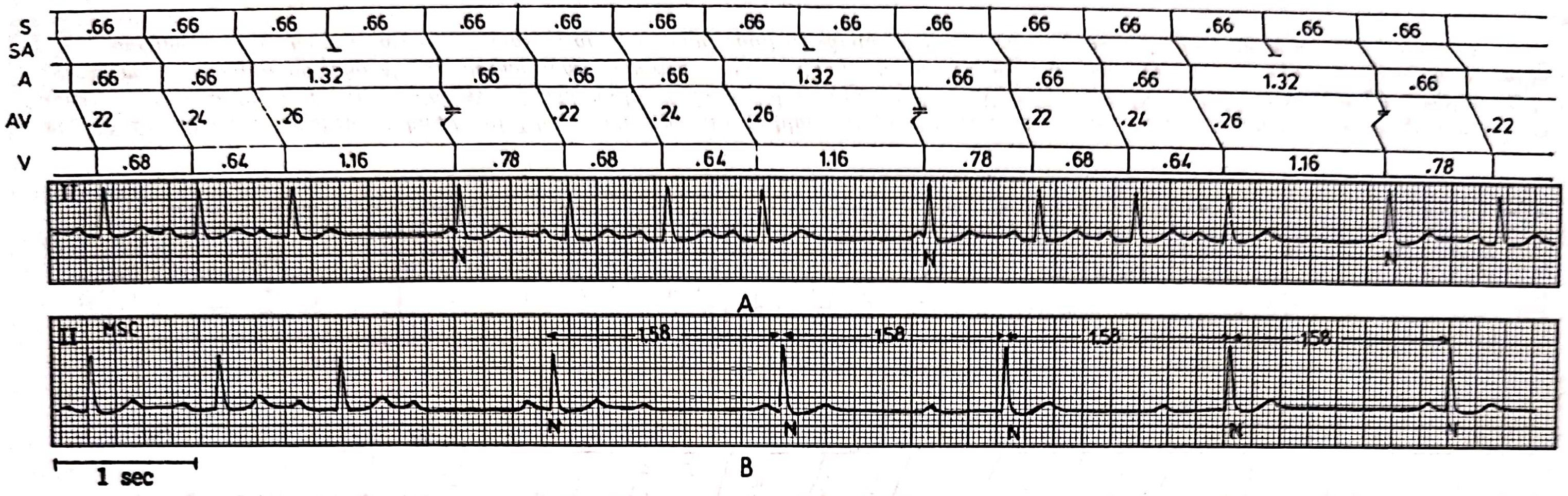
S
SA
A
AV
V
.66 .66 .66 .66 .66 .66 .66 .66 .66 .66 .66 .66 .66 .66 .66
.66 .66 1.32 .66 .66 .66 1.32 .66 .66 .66 1.32 .66
.22 .24 .26 .22 .24 .26 .22 .24 .26 .22
.68 .64 1.16 .78 .68 .64 1.16 .78 .68 .64 1.16 .78
II
N
N
N
A
II MSC
1.58 1.58 1.58 1.58
N
N
N
N
N
1 sec
B

Fig. 16.24: *Bloc sinoatrial de gradul II tip Mobitz II (bolnav în vârstă de 71 de ani cu scurte pierderi de cunoştinţă). **A.** Bloc sinoatrial de gradul II tip Mobitz II 5/4 cu evadări AV joncţionale (notate cu N). Alungirea progresivă a intervalelor PR indică prezenţa unui bloc AV de gradul II tip Wenckebach (incomplet). **B.** Masajul sinusului carotidian determină creşterea progresivă a duratei ciclurilor P-P. Iniţial, apare un bloc AV de tip Wenckebach, după care se instalează o disociaţie AV condiţionată de bradicardia sinusală, cât şi de tulburarea de conducere.*

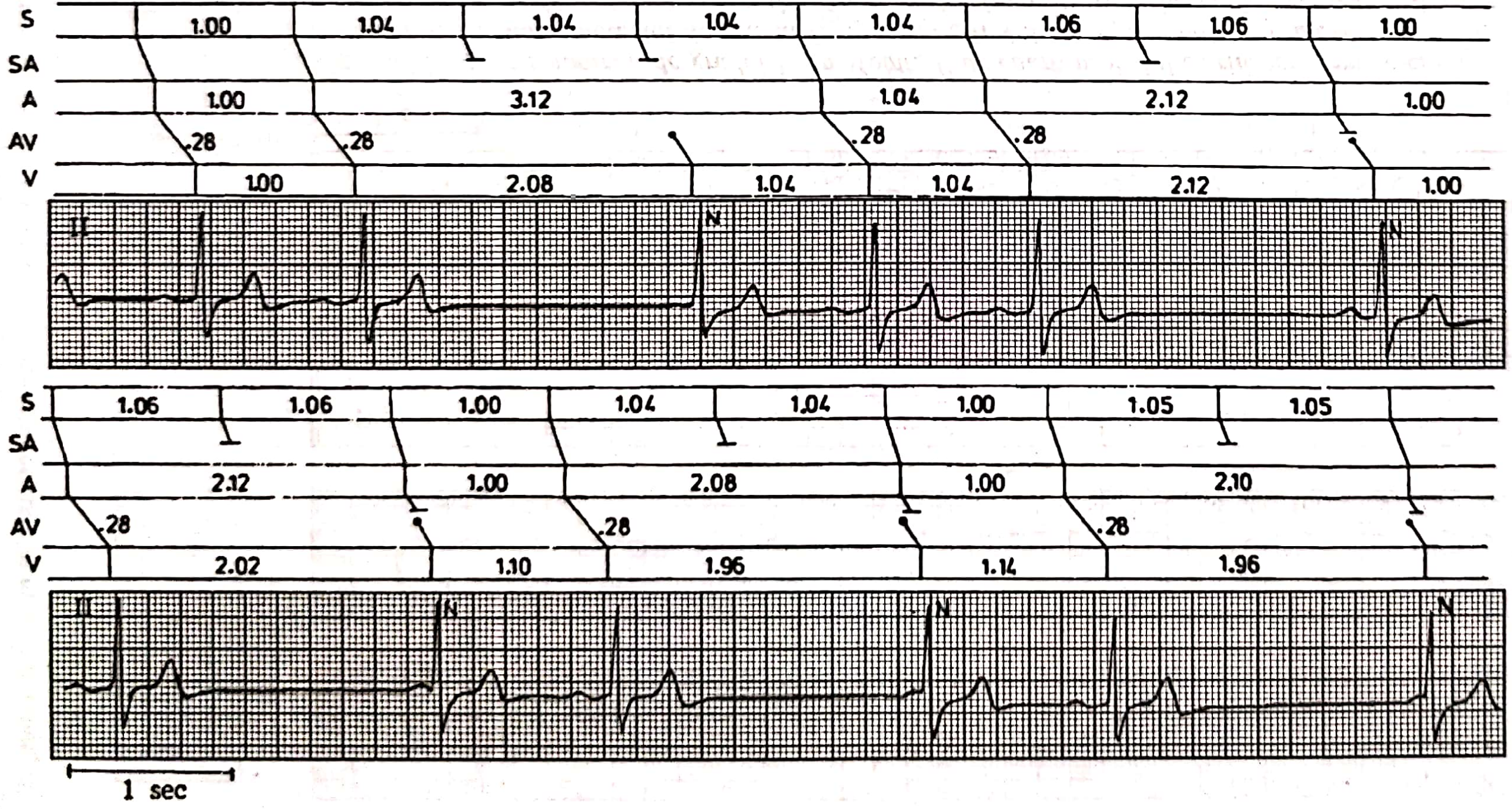
S
SA
A
AV
V
1.00 1.04 1.04 1.04 1.04 1.06 1.06 1.00
1.00 3.12 1.04 2.12 1.00
.28 .28 .28 .28
1.00 2.08 1.04 1.04 2.12 1.00
II
N
N
S
SA
A
AV
V
1.06 1.06 1.00 1.04 1.04 1.00 1.05 1.05
2.12 1.00 2.08 1.00 2.10
.28 .28 .28
2.02 1.10 1.96 1.14 1.96
II
N
N
N
1 sec

Fig. 16.25: *Bloc sinoatrial de gradul II tip Mobitz II 4/2 şi 3/1 cu evadări AV joncţionale – notate cu N (bolnav în vârstă de 47 de ani cu scurte pierderi de cunoştinţă). Cele două rânduri sunt în continuare.*

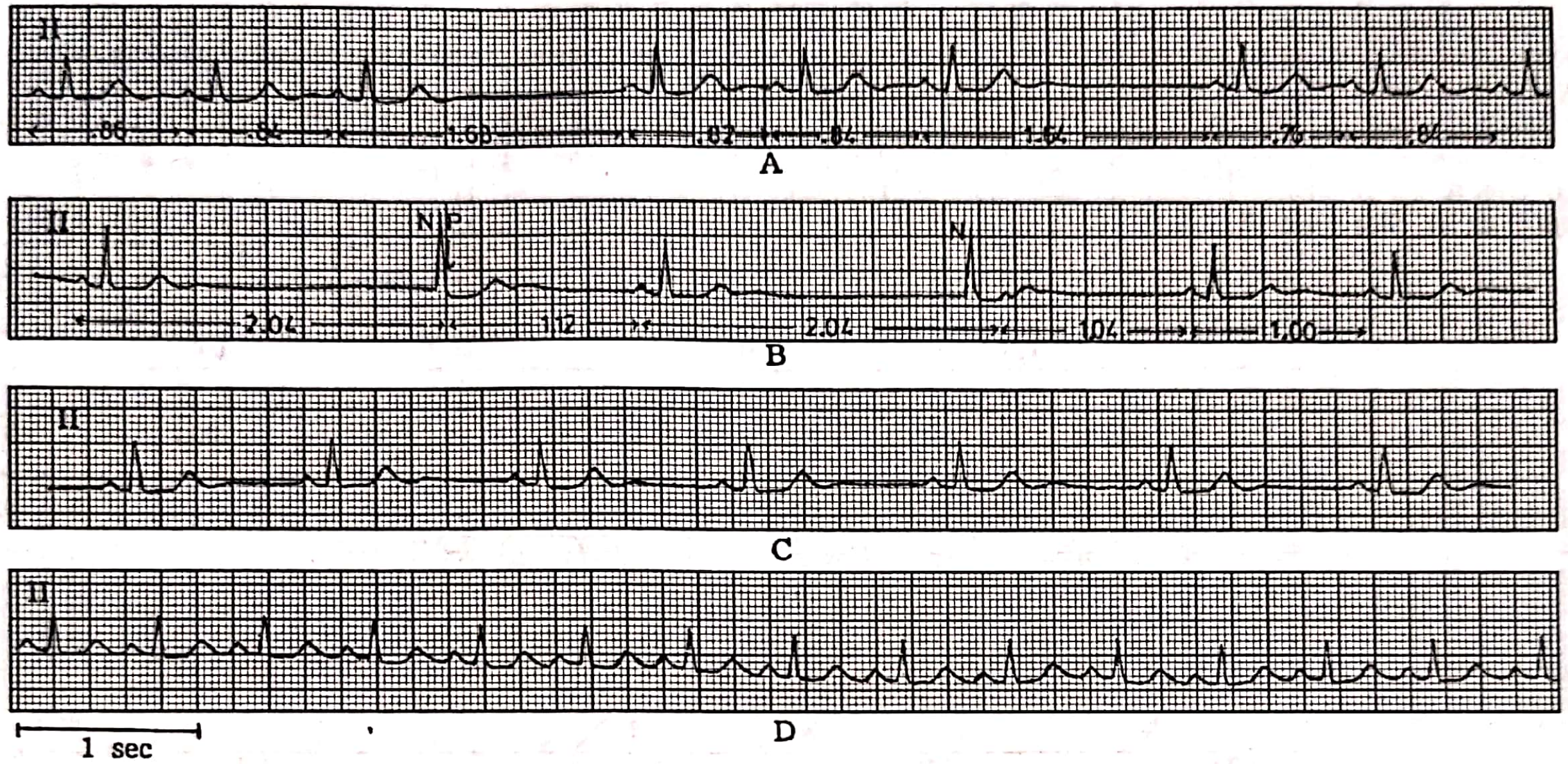
II
.86
.84
1.68
.82
.84
1.64
.76
.84
A
II
N
P
2.04
1.12
2.04
N
1.04
1.00
B
II
C
II
D
1 sec

Fig. 16.26 : *Bloc sinoatrial de gradul II tip Mobitz II de cauză probabil extrinsecă (femeie clinic normală în vârstă de 25 de ani).* ***A.*** *Bloc sinoatrial de gradul II tip Mobitz II-4/3.* ***B.*** *Apnee postinspiratorie : pauze sinusale cu durata de 2.04 secunde şi evadări AV joncţionale (N). Apnee postexpiratorie : ritm sinusal 50-52/minut fără aspecte de bloc sinoatrial sau pauze sinusale.* ***D.*** *10 minute după ce s-a administrat 1 mg de atropină intravenos : tahicardie sinusală 100-105/minut. Timpul de recuperare sinusală determinat prin stimulare atrială rapidă s-a situat în limite normale (920 ms).*

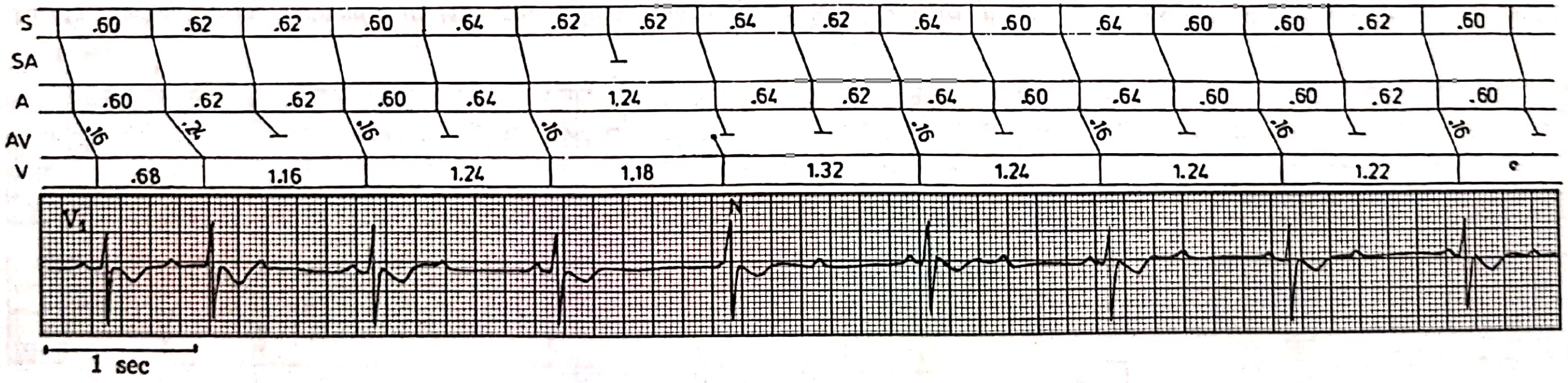
S
.60
.62
.62
.60
.64
.62
.62
.64
.62
.64
.60
.64
.60
.60
.62
.60
SA
A
.60
.62
.62
.60
.64
1.24
.64
.62
.64
.60
.64
.60
.60
.62
.60
AV
.16
.24
.16
.16
.16
.16
.16
.16
V
.68
1.16
1.24
1.18
1.32
1.24
1.24
1.22
V1
N
1 sec

Fig. 16.27 : *Bloc sinoatrial tip Mobitz II (al 7-lea stimul sinusal este blocat în joncţiunea sinoatrială), asociat cu un bloc AV de tip Wenckebach (primele trei unde P), urmat de un bloc AV 2/1. După blocul sinoatrial apare o evadare AV joncţională (N) la 1.18 secunde după complexul QRS precedent. În condiţiile blocului AV 2/1 nu mai apar evadări AV joncţionale, probabil ca urmare a conducerii decrementiale a stimulului blocat în joncţiunea AV (conducere ascunsă). Traseul aparţine unui copil în vârstă de 10 ani cu diagnosticul clinic de miocardită reumatică.*

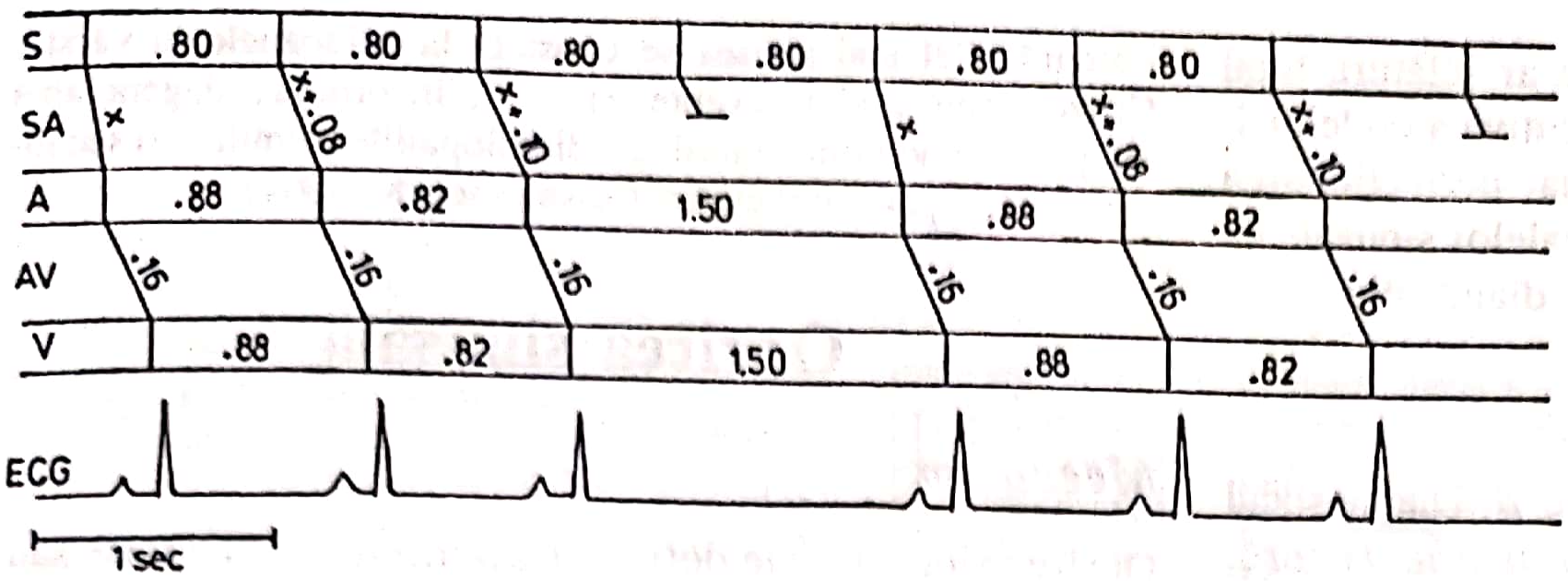
S
.80
.80
.80
.80
.80
.80
SA
x
x=.08
x=.10
x
x=.08
x=.10
A
.88
.82
1.50
.88
.82
AV
.16
V
.88
.82
1.50
.88
.82
ECG
1 sec

Fig. 16.28: *Reprezentare diagramatică a unui bloc sinoatrial de gradul II tip Mobitz I (Wenckebach) - 4/3. Coeficientul de creştere a timpului de conducere sinoatrială scade în mod progresiv.*

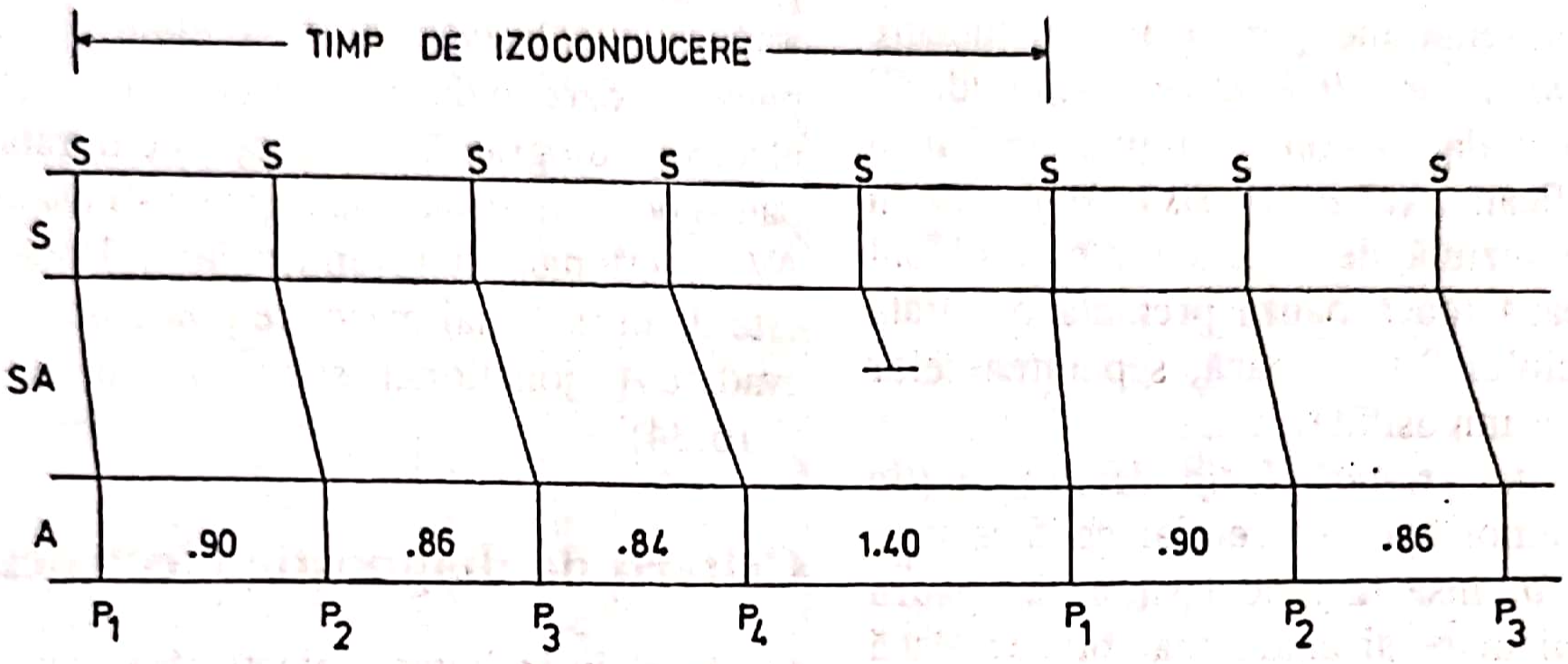
TIMP DE IZOCONDUCERE
S
SA
A
.90
.86
.84
1.40
.90
.86
P_1
P_2
P_3
P_4
P_1
P_2
P_3

TIC (timp de izoconducere) = 3.00 sec

n (numărul de impulsuri sinusale blocate în TIC) = 1 impuls

$$N \text{ (numărul de impulsuri sinusale în TIC)} = \frac{TIC}{\text{cel mai scurt interval } P-P} =$$

$$= \frac{4.00}{84} = 5 \text{ impulsuri sinusale}$$

$$S-S \text{ (durata ciclului sinusal)} = \frac{(P_4-P_1)+\sum[(P-P)-(S-S)]}{n+1} =$$

$$= \frac{1.40+.90-(S-S)+.86-(S-S)+.84-(S-S)}{2} = \frac{4.00-3(S-S)}{2}$$

$$S-S = \frac{4.00-3(S-S)}{2}$$

5(S−S) = 4.00 secunde

S − S = .80 secunde

Fig. 16.29: *Calculul duratei ciclului sinusal în prezenţa unui bloc sinoatrial de gradul II tip Mobitz I (Wenckebach). Reprezentare diagramatică.*

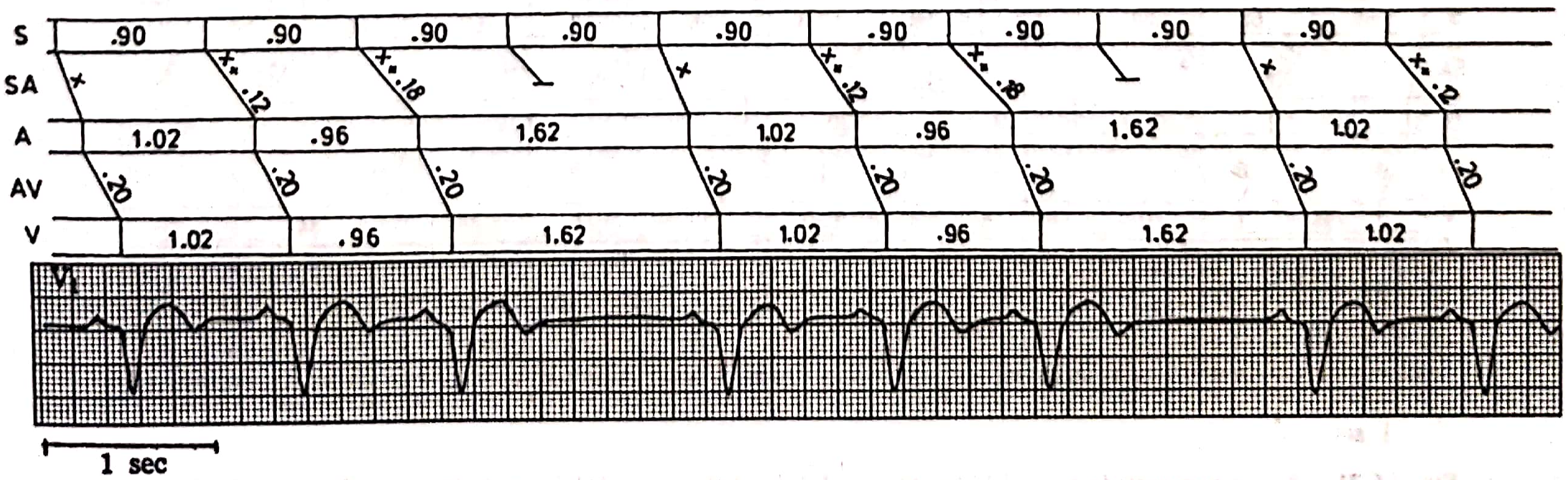
S
.90
.90
.90
.90
.90
.90
.90
.90
.90
SA
x
x=.12
x=.18
x
x=.12
x=.18
x
x=.12
A
1.02
.96
1.62
1.02
.96
1.62
1.02
AV
.20
V
1.02
.96
1.62
1.02
.96
1.62
1.02
V_1
1 sec

Fig. 16.30: *Bloc sinoatrial de gradul II tip Mobitz I (Wenckebach) - 4/3 la un bolnav cu infarct miocardic acut antero-septal şi inferior. Se mai remarcă prezenţa unui bloc de ramură stângă.*

cu ajutorul „testului la atropină", care ar înlătura total sau parţial acest bloc, cu apariţia consecutivă a undelor P (Katz LN şi Pick A, 1956). Însă numai perfecţionarea tehnicilor de înregistrare la om a potenţialelor sinusale va putea înlătura, probabil, dificultăţile de diagnostic.

Diagnostic diferenţial

1. *Blocul sinoatrial de gradul II tip Mobitz II.* Diagnosticul diferenţial se face cu : (a) *bradicardia sinusală majoră*, dacă blocul sinoatrial este 2/1 (diferenţierea este adesea imposibilă în absenţa unei perioade cu conducere 1/1) ; (b) *extrasistolele atriale blocate*, dacă unda P' se suprapune peste unda T a complexului precedent şi nu poate fi identificată ; (c) *oprirea sinusală*, caz în care pauza nu reprezintă de regulă un multiplu al ciclului P-P de bază (dacă pauza prezintă o durată apropiată de a ciclului P-P de bază, separarea celor două entităţi devine imposibilă).
2. *Blocul sinoatrial de gradul II tip Mobitz I (tip Wenckebach).* Diagnosticul diferenţial se face cu : (a) *aritmia sinusală*, însă în blocul sinoatrial pauza este de durată mai mare şi apare mai brusc ; dacă blocul sinoatrial tip Wenckebach se însoţeşte de aritmie sinusală majoră, diferenţierea este foarte dificilă şi adesea imposibilă ; (b) *extrasistolele sinusale bigeminate*, care simulează un bloc sinoatrial tip Wenckebach 3/2 (şi în acest caz diagnosticul diferenţial devine imposibil în absenţa înregistrării unui ciclu P-P de bază).
3. *Blocul sinoatrial de gradul III.* Nu poate fi deosebit de *oprirea sinusală* sau de *conducerea sinoventriculară.*

Semnificaţie clinică

Cauzele cele mai frecvente ale blocului sinoatrial tranzitoriu sunt : infarctul miocardic acut (mai ales cel cu localizare diafragmatică), miocardita acută, intoxicaţia digitalică (mai ales la copii), intoxicaţia chinidinică, hiperkaliemia ; blocul sinoatrial poate apărea şi la persoanele normale, ca urmare a unui tonus vagal crescut, precum şi la cei cu hipersensibilitate a sinusului carotidian. Blocul sinoatrial cronic prezintă frecvent o etiologie obscură. Cel mai adesea se constată la persoanele în vârstă. Cauzele cele mai frecvente par a fi, în ordine : degenerarea idiopatică a nodului sinusal, cardiomiopatiile primitive şi secundare, cardiopatia ischemică (Rasmussen K, 1971).

Oprirea sinusală

Mecanism

Oprirea sinusală este definită ca o încetare tranzitorie sau permanentă a formării excitaţiei în nodul sinusal, ca urmare a *disfuncţiei celulelor „P"* (celule pacemaker). Apare o pauză în care unda P de origine sinusală nu se înscrie pe electrocardiogramă. În funcţie de durata opririi sinusale, pauza poate fi urmată de o bătaie sinusală sau de o evadare AV joncţională sau ventriculară. Dacă oprirea sinusală este de durată mai mare, se poate instala un ritm lent de evadare AV joncţională sau ventriculară (fig. 16.32, 16.33 şi 16.34).

Criterii de diagnostic electrocardiografic

1. Pauză în activitatea electrică atrială, manifestată prin absenţa undelor P de origine sinusală.
2. Durata pauzei nu reprezintă un multiplu al ciclului P-P de bază.
3. Apariţia de evadări sau ritmuri de evadare AV joncţionale sau idio-ventriculare.

Uneori oprirea sinusală poate fi declanşată prin masajul sinusului carotidian, îndeosebi la persoanele cu hipersensibilitate sinocarotidiană (fig. 16.35) sau la bolnavii digitalizaţi (fig. 16.36). Adesea, activitatea sinusală este temporar suprimată de o extrasistolă sau de un episod de tahicardie ectopică, ce determină o oprire sinusală deoarece nodul sinusal necesită o perioadă de „încălzire" până ce nivelul normal al automatismului este restabilit, după un ritm ectopic, mai ales dacă acesta este rapid (fig. 16.37). Acest efect poartă denumirea de „fenomen de inhibiţie poststimulare".

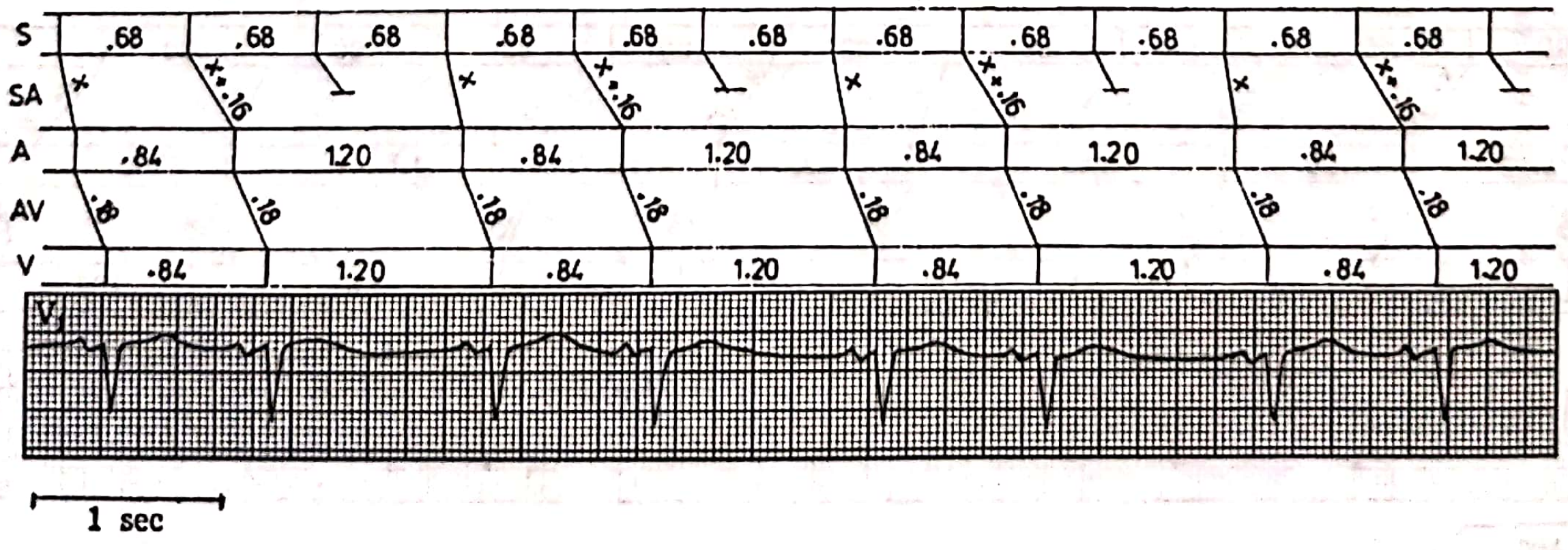

Fig. 16.31 : *Bloc sinoatrial de gradul II tip Mobitz I (Wenckebach) - 3/2 la un bolnav în vârstă de 71 de ani cu scurte pierderi de cunoştinţă. Pe electrocardiograma convenţională, diagnosticul diferenţial cu extrasistolele atriale sinusale nu este posibil.*

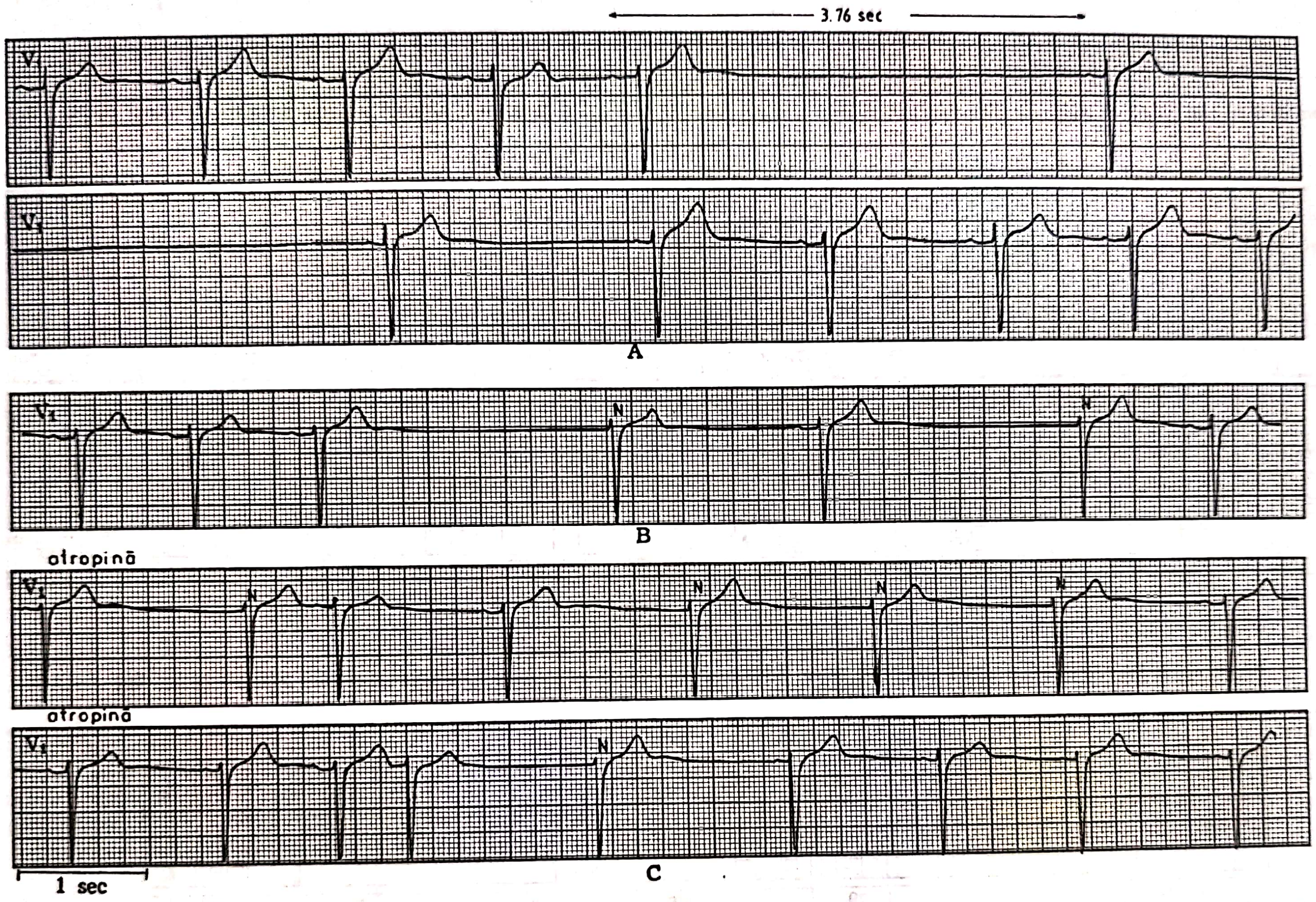

Fig. 16.32: *Pauze sinusale (bolnavă în vârstă de 59 de ani cu scurte pierderi de cunoştinţă). A. Aritmie sinusală (asociată cu bradicardie sinusală) şi pauze sinusale cu durata până la 3.76 secunde. Este posibil ca durata pauzelor sinusale să fie chiar mai mare, deoarece complexul QRS care survine la sfârşitul acestora este precedat de o undă P cu morfologie deosebită şi un interval PR mai scurt (evadări dintr-un centru de automatism atrial ?). B. Pauze sinusale cu evadări AV joncţionale (N). C. Administrarea atropinei (1 mg intravenos) nu modifică semnificativ automatismul sinusal. În schimb se instalează temporar un ritm AV joncţional de înlocuire (N). Ultimele 4 complexe din rândul de jos reprezintă un ritm atrial ectopic. Complexul 4 din rândul de jos este o extrasistolă atrială.*

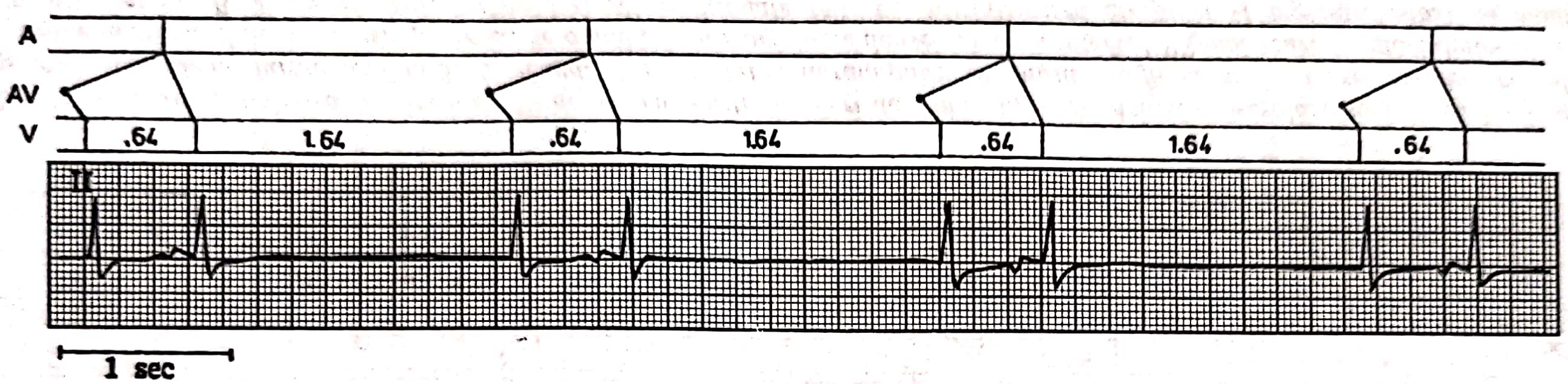
A
AV
V
.64
1.64
.64
1.64
.64
1.64
.64
II
1 sec

Fig. 16.33: *Pauză (oprire sinusală) cu ritm AV joncţional de evadare şi bătăi reciproce (bolnavă în vârstă de 41 de ani cu sindrom al nodului sinusal bolnav).*

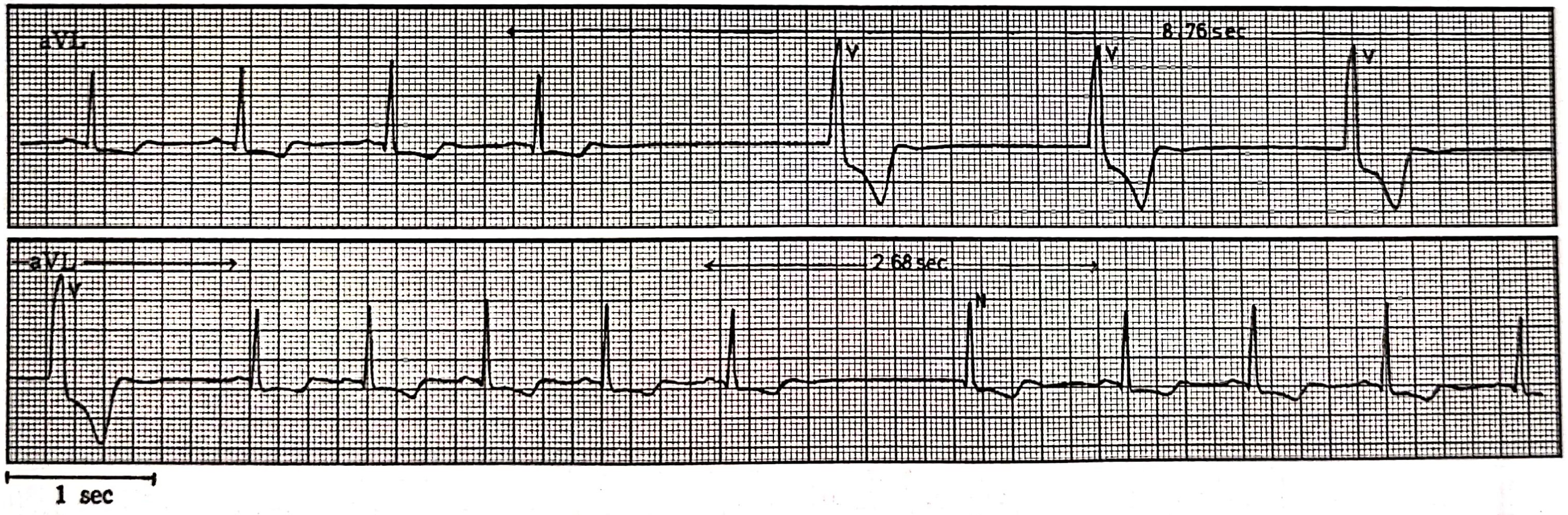
aVL
8.76 sec
V
V
V
aVL
V
2.68 sec
1 sec

Fig. 16.34: *Pauze sinusale cu ritm de evadare ventriculară (V) şi o evadare AV joncţională la o bolnavă în vârstă de 69 de ani cu sindrom al nodului sinusal bolnav. Înregistrare continuă a derivaţiei aVL.*

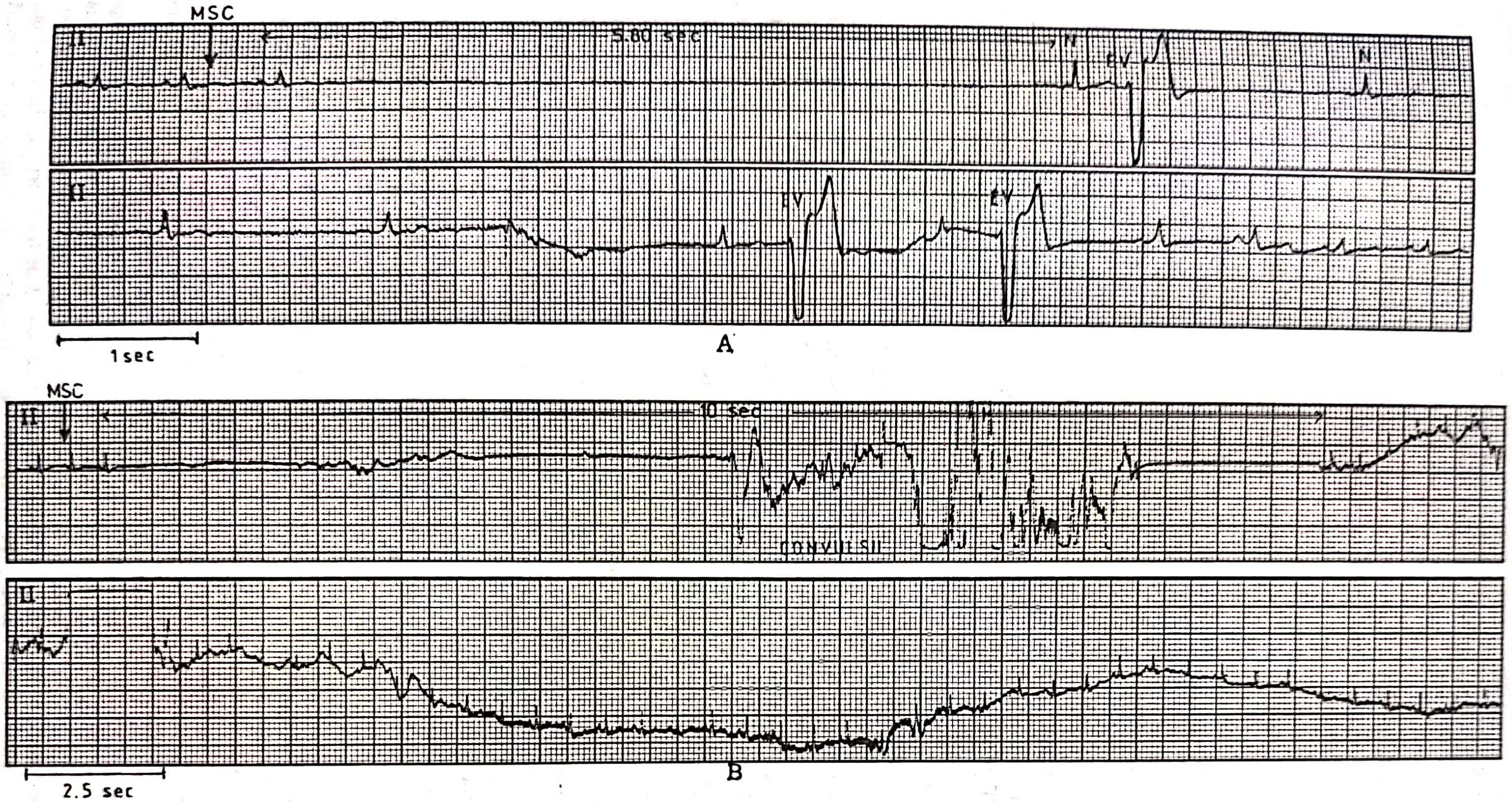

Fig. 16.35: *Sindrom de hiperreflectivitate sinocarotidiană (bolnav în vârstă de 66 de ani cu scurte pierderi de cunoştinţă produse de rotaţia bruscă a capului) . A. Derivaţia II (înregistrare continuă cu viteza de 25 mm/s). Masajul sinusului carotidian (MSC) determină apariţia unei pauze sinusale care, măsurată numai până la prima evadare AV joncţională (n), durează 5.80 secunde. Durata pauzei sinusale trebuie însă măsurată până la unda P a primului complex al rândului de-jos şi prezintă o durată de circa 9.50 secunde. N = evadare AV joncţională. EV = extrasistolă ventriculară. B. Derivaţia II (înregistrare continuă cu viteza de 10 mm/s). Masajul sinusului carotidian (MSC) determină apariţia unei pauze sinusale cu durata de circa 10 secunde. În timpul pauzei bolnavul a reprezentat convulsii (indicate de artefactele de pe traseul electrocardiografic).*

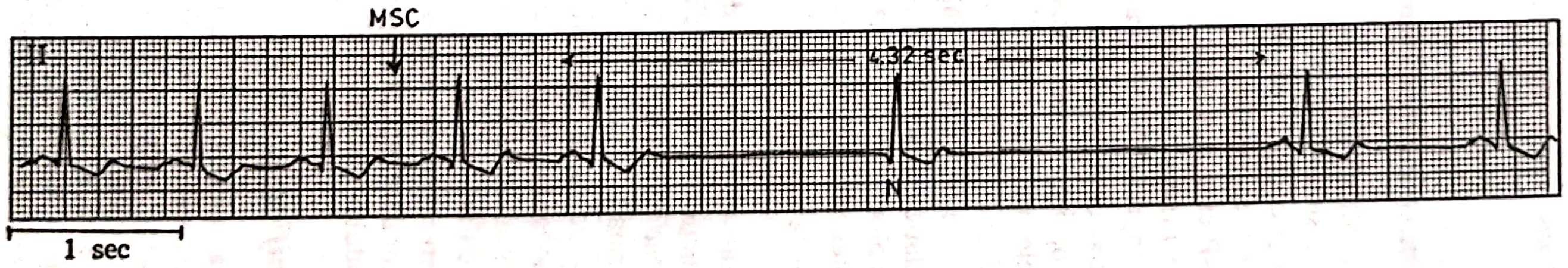

Fig. 16.36: *Pauză sinusală indusă prin masajul sinusului carotidian (MSC) la un bolnav cu insuficienţă cardiacă cronică, digitalizat. N = evadare AV joncţională.*

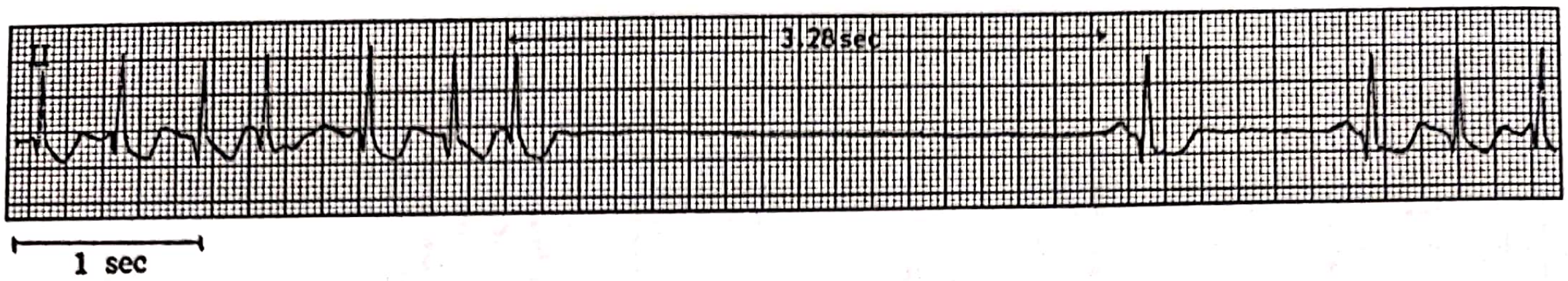

Fig. 16.37: *Pauză sinusală consecutivă unei tahicardii atriale ectopice, prin „fenomen de inhibiție poststimulare" (bolnav în vârstă de 71 de ani cu sindrom al nodului sinusal bolnav).*

Diagnostic diferențial

Diagnosticul diferențial al opririi sinusale se face cu: aritmia sinusală, extrasistolele atriale blocate, blocul sinoatrial și conducerea sinoventriculară.

1. *Aritmia sinusală*. În acest caz alungirea intervalului P-P este gradată și fazică.
2. *Extrasistolele atriale blocate*. În unele cazuri unda P ectopică (P') se suprapune peste unda T a complexului precedent: apare un ciclu P-P mai lung, care simulează o oprire sinusală. Analiza atentă a undei T permite de cele mai multe ori identificarea undei P ectopice.
3. *Blocul sinoatrial*. În cazul opririi sinusale, intervalul P-P este foarte variabil și pauza nu prezintă nici o relație cu ciclul P-P al ritmului de bază. Dimpotrivă, în blocul sinoauricular pauza reprezintă un multiplu al intervalului P-P de bază sau intervalele P-P prezintă o variație ciclică. Însă diagnosticul diferențial devine foarte dificil sau imposibil dacă coexistă o aritmie sinusală majoră sau dacă apar ritmuri de evadare AV joncționale sau ventriculare.
4. *Conducerea sinoventriculară*. În acest caz, excitația formată în nodul sinusal este transmisă la joncțiunea AV pe calea tracturilor internodale și, în consecință, miocardul atrial nu este depolarizat. Diagnosticul diferențial între oprirea sinusală și conducerea sinoventriculară nu se poate face prin electrocardiografia convențională. Sunt necesare înregistrări endocavitare, stimulare atrială și eventual înregistrarea potențialelor nodului sinusal.

Semnificația clinică

Oprirea sinusală poate apărea în următoarele circumstanțe: infarctul miocardic acut (mai ales în cel cu localizare diafragmatică), procese degenerative ale nodului sinusal, diverse cardiomiopatii, intoxicația digitalică sau chinidinică, administrarea de droguri parasimpaticomimetice. Uneori se poate constata la persoanele normale cu tonus vagal crescut sau la persoanele cu hipersensibilitate sinocarotidiană.

Sindromul nodului sinusal bolnav („sick sinus syndrome")

Manifestările clinice produse de tulburarea funcției nodului sinusal au fost descrise prima oară de Wenckebach KF (1906) și Laslett EE (1909) (cit. Bigger JT jr, 1980). Însă abia în ultimii 30 de ani spectrul clinic și aspectele electrocardiografice au putut fi mai bine conturate, ca urmare a dezvoltării tehnicilor de explorare funcțională a nodului sinusal și a monitorizării electrocardiografice tip Holter.

Definiție și mecanism

Sindromul nodului sinusal bolnav (Ferrer MI, 1968) este produs de o disfuncție a nodului sinusal care se însoțește de variate manifestări clinice și electrocardiografice. Individualizat prima oară de Short DS (1954) sub denumirea de „sindromul de alternanță bradicardie-tahicardie", acest sindrom mai este desemnat și cu alte denumiri: „sindromul nodului sinusal leneș" (Tabatznik B și colab., 1969) sau „sincopa sinoatrială" (Easley RM și Goldstein S, 1971). Atunci când manifestările bradicardice se asociază cu tulburări de ritm cu alură rapidă se utilizează termenul „sindrom bradi-tahiaritmic" (Schulman CL și colab., 1970).

Din punct de vedere electrofiziologic, bradicardia este consecința unor tulburări în formarea excitației sau unor tulburări în conducerea excitației în joncțiunea sinoatrială. Prezența bradicardiei favorizează apariția extrasistolelor pe baza unui fenomen cunoscut sub denumirea de „regula bigeminismului", care constă în creșterea incidenței extrasistolelor după ciclurile cardiace lungi (Langendorf R și colab., 1955). Legea bigeminismului pare a avea la bază două mecanisme: (a) progresiunea fazei depolarizării, cu reducerea potențialului de repaus în anumite zone ale miocardului, ceea ce determină bloc local și reintrarea excitației și (b) creșterea dispersiei procesului de repolarizare (repolarizare neomogenă) între grupele de fibre adiacente, după un ciclu cardiac lung, ceea ce determină apariția unor diferențe de potențial locale anormale și reexcitația fibrelor. În ultimă instanță, aceste extrasistole declanșează subsecvent diverse tulburări de ritm cu frecvență rapidă: fibrilație atrială, flutter atrial, tahicardie paroxistică etc. Tulburările de ritm cu alură rapidă produc un bombardament continuu asupra nodului sinusal cu o suprimare temporară a automatismului („fenomen de inhibiție poststimulare") și apariția unei pauze lungi. Aceasta, la rândul ei, favorizează apariţia extrasistolelor şi tahiaritmiilor subsecvente. În legătură cu geneza sindromului, leziunile ţesutului atrial, inclusiv nodul sinusal, par a avea un rol dominant deoarece la cazurile necropsiate au putut fi identificate zone de degenerescenţă fibroasă, lipoidică sau amiloidică. Aceste leziuni afectează de multe ori şi ţesutul AV joncţional. S-a demonstrat de asemenea că persoanele cu sindromul nodului sinusal bolnav prezintă adesea răspunsuri vagale anormale: administrarea atropinei nu determină o creştere semnificativă a frecvenţei sinusale, în timp ce stimularea vagală precipită o bradicardie severă sau oprire sinusală. Prin urmare, atingerea organică a nodului sinusal predispune la un răspuns excesiv la stimulii vagali (Thorman J şi colab., 1978).

Criterii şi diagnostic

Sindromul nodului sinusal bolnav se poate prezenta prin aspecte electrocardiografice foarte diverse (tabel 16.2). Cel mai adesea se constată: (1) bradicardie sinusală majoră sau pauze sinusale, cu ritmuri AV joncţionale sau ventriculare de evadare (fig. 16.33 şi 16.34); (2) bradicardie sinusală majoră, bloc sinoatrial sau pauze sinusale, care sunt precedate sau urmate de fibrilaţie atrială (fig. 16.38); (3) bradicardie sinusală majoră, bloc sinoatrial sau pauze sinusale, precedate sau urmate de tahicardii atriale ectopice

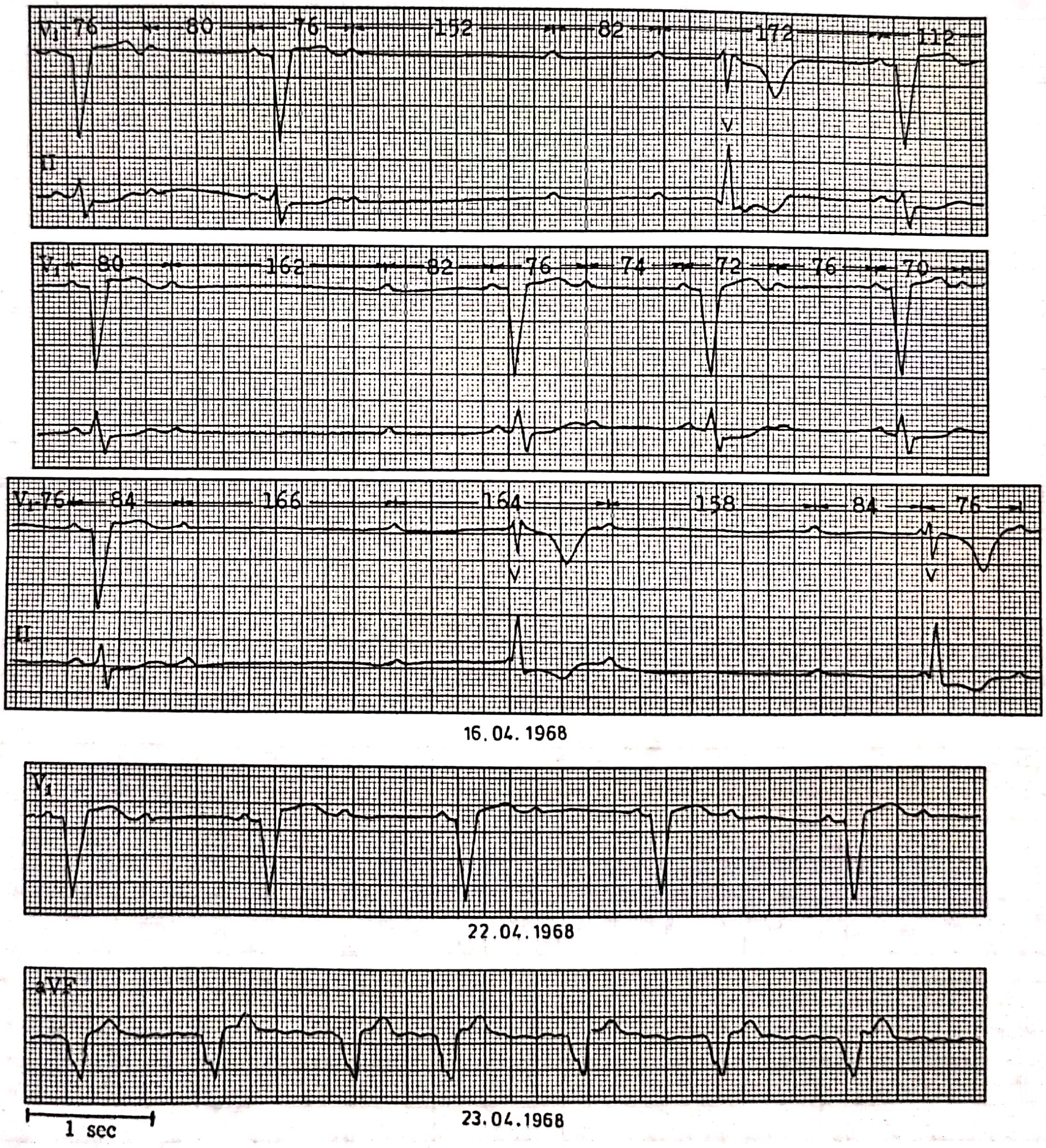

16.04.1968

22.04.1968

23.04.1968

Fig. 16.38: *Sindrom al nodului sinusal bolnav (bolnavă în vârstă de 75 de ani). 16.04.68 (înregistrare sincronă a derivaţiilor V_1 şi II, traseu continuu) : bloc sinoatrial tip Mobitz II, bloc AV de grad înalt şi perioade de bloc AV de gradul II-2/1, bloc de ramură stângă, evadări ventriculare (V). 22.04.1968 (derivaţia V_1) ; bloc AV de gradul II-2/1, bloc de ramură stângă (bloc bifascicular). 23.04.1968 (derivaţia aVF) : fibrilaţie atrială, bloc de ramură stângă.*

(fig. 16.39 şi 16.40). De multe ori, aceste manifestări se însoţesc de tulburări de conducere atrioventriculare (fig. 16.38 şi 16.41). Una dintre caracteristicile acestui sindrom este pauza lungă ce survine după încetarea tahiaritmiilor, ceea ce indică o suprimare de lungă durată a automatismului sinusal, consecutiv unei descărcări ectopice rapide: *inhibiţie poststimulare* (fig. 16.37). De subliniat faptul că la bolnavii cu sindrom al nodului sinusal bolnav, manifestat prin bloc sinoatrial sau pauze sinusale, evadările AV joncţionale survin cu întârziere în raport cu automatismul

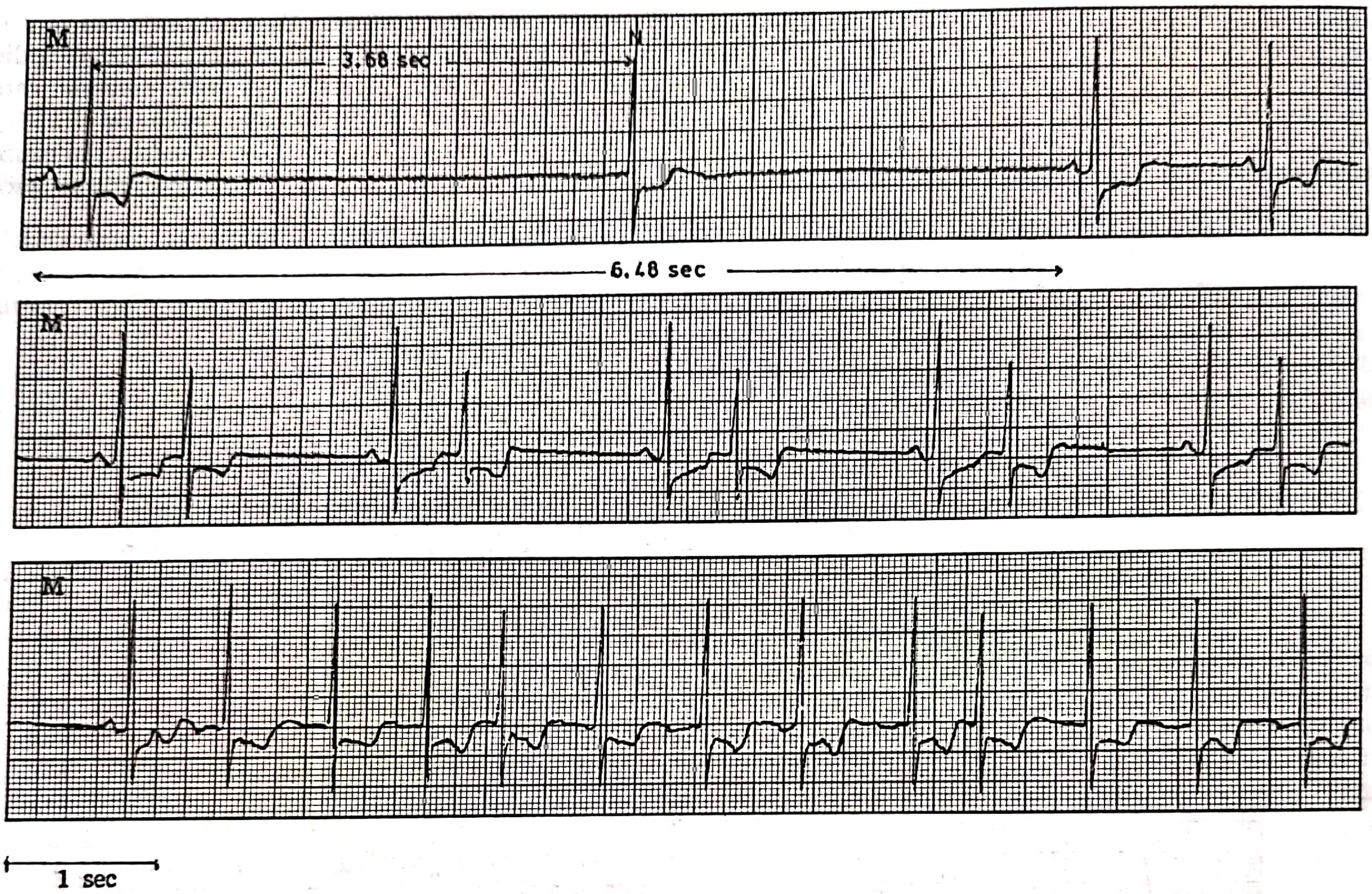

Fig. 16.39: *Sindrom al nodului sinusal bolnav (bolnavă în vârstă de 80 de ani). Derivaţie de monitor, înregistrare continuă. Pauză sinusală cu o evadare AV joncţională N (rândul de sus), bradicardie sinusală cu extrasistole atriale (rândul din mijloc) şi tahicardie atrială ectopică (rândul de jos). De remarcat că evadarea joncţională N survine cu mare întârziere (3.68 s), ceea ce sugerează un automatism foarte scăzut al acestui centru (boală binodală).*

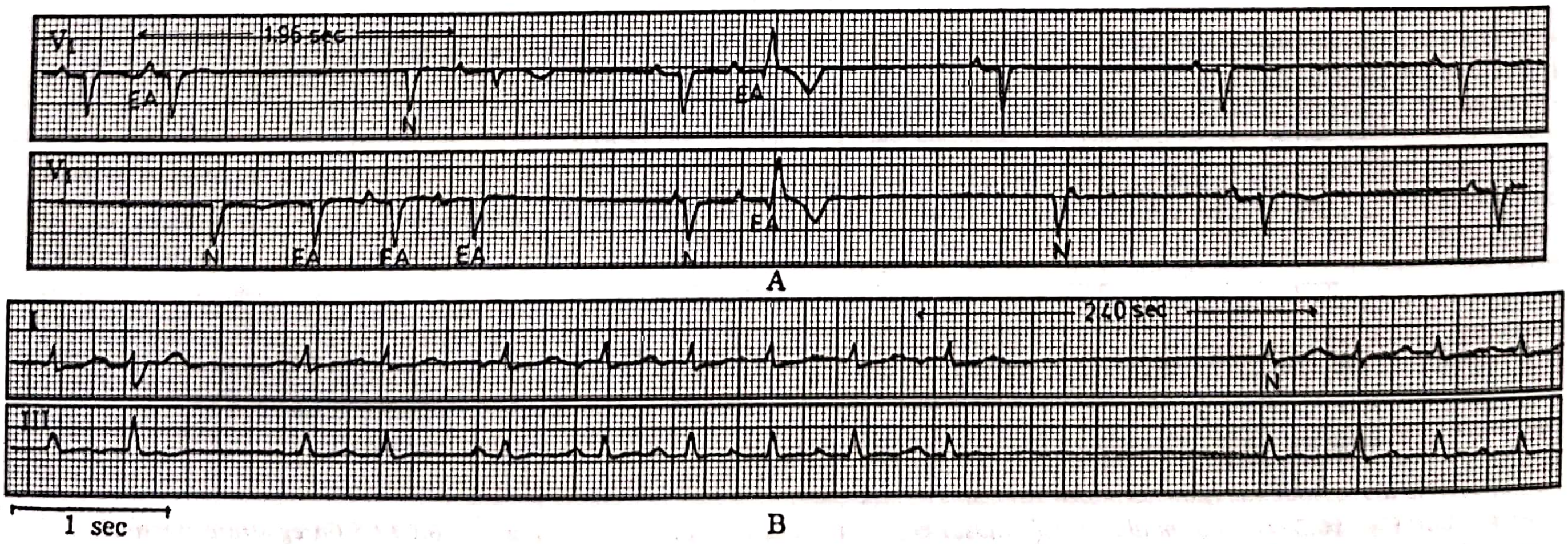

Fig. 16.40: *Sindrom al nodului sinusal bolnav (bolnav în vârstă de 64 de ani). A. (derivaţia V_1, înregistrare continuă). Bradicardie sinusală 43/min., extrasistole atriale cu conducere intraventriculară aberantă (prin fenomen Ashman), urmate de pauze lungi, până la 1.96 s, şi evadări AV joncţionale. B. (înregistrare sincronă a derivaţiilor I şi III). Tahicardie atrială polifocală urmată de o pauză de cel puţin 2.40 s. N = evadări AV joncţionale. EA = extrasistole atriale.*

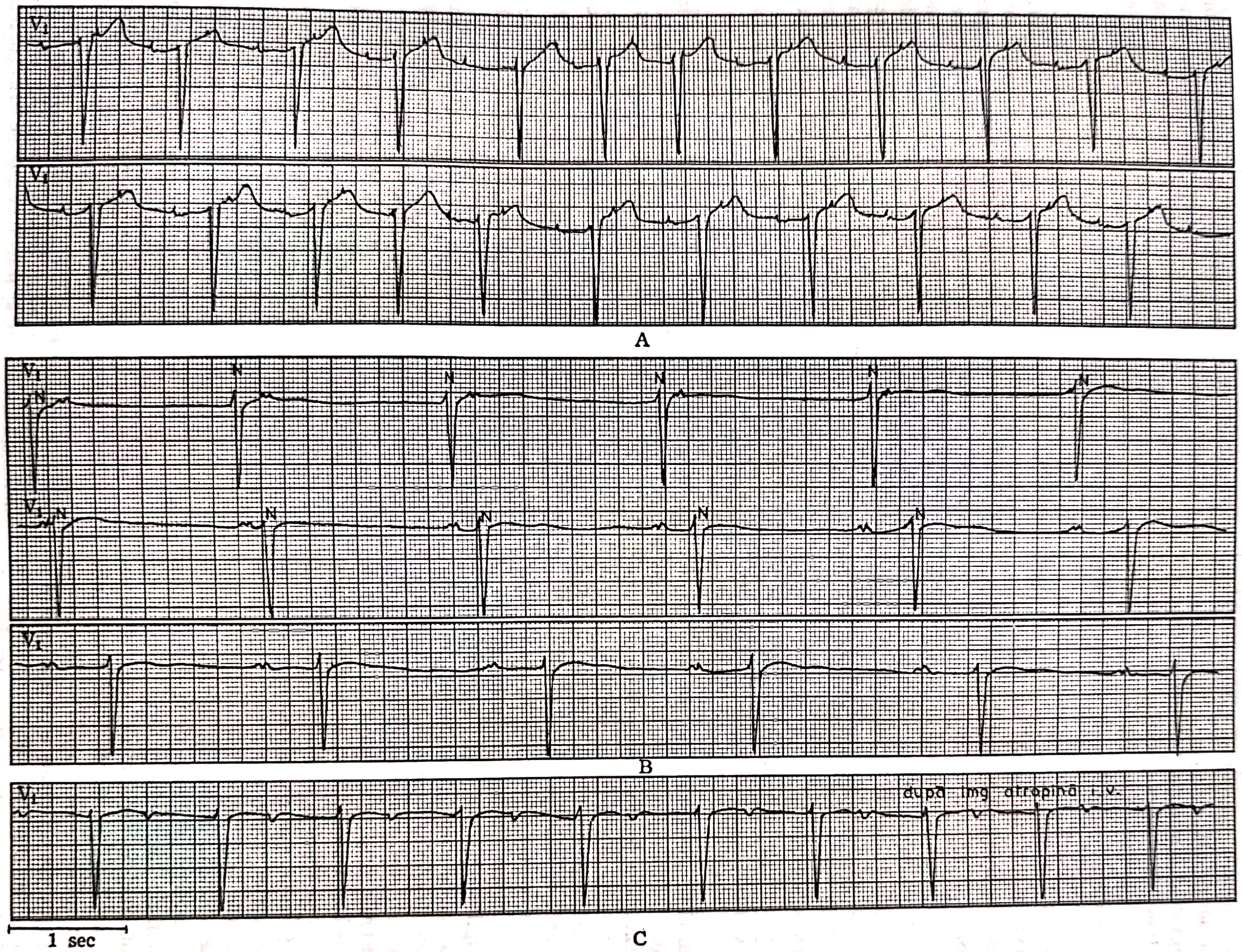

Fig. 16.41 : *Sindrom al nodului sinusal bolnav (bolnav în vârstă de 40 de ani cu diagnosticul de cardiomiopatie etilică).* **A.** *(derivaţia V_1, înregistrare continuă). Tahicardie atrială cu bloc AV variabil (tip Mobitz I şi 2/1). Undele P sunt de mică amplitudine, ascuţite şi prezintă o frecvenţă de 130/min. Frecvenţa ventriculară medie este de 70/min.* **B.** *(derivaţia V_1, înregistrare continuă). Bradicardie sinusală 32-37/minut, cu disociaţie atrioventriculară prin ritm AV joncţional de evadare (N).* **C.** *După 1 mg atropină intravenos : ritm atrial ectopic (undele P prezintă o morfologie deosebită) cu frecvenţa 60/minut ; interval PR = 0.60 s (bloc AV de gradul I).*

Tabel 16.2: *Sindromul nodului sinusal bolnav. Manifestări electrocardiografice*

1. Bradicardie sinusală majoră cu sau fără extrasistole atriale, bloc sinoatrial, pauze sinusale.
2. Bradiaritmie sinusală rezistentă la droguri (atropină, izopropilnoradrenalină).
3. Pauză lungă după o extrasistolă atrială sau după un episod de tahicardie ectopică supraventriculară (flutter atrial, tahicardie paroxistică supraventriculară).
4. Timp de recuperare sinusală determinat prin stimulare atrială rapidă > 1.500 ms.
5. Fibrilaţie atrială:
    (a) cu frecvenţă ventriculară joasă
    (b) precedată sau urmată de bradicardie sinusală
    (c) fără răspuns la cardioversia electrică.
6. Incapacitatea ritmului sinusal de a se instala prompt după conversia electrică a flutterului atrial.
7. Bloc AV de gradul I (interval PR>0.28 s).
8. Ritm de evadare AV joncţională (cu sau fără activitate lentă şi instabilă).
9. Sindrom bradi-tahiaritmic.
10. Combinaţii ale tulburărilor de mai sus.

după Chung EK, 1977; Watanabe Y şi Dreifus LS, 1977; Chou TC, 1979

intrinsec normal al acestui centru (fig. 16.39). Aceasta sugerează că boala nodului sinusal se însoţeşte probabil de un automatism scăzut în mod anormal (ca şi de conductibilitate deprimată) în joncţiunea AV şi de aceea ar putea fi considerată ca o „boală binodală", concept sprijinit şi de cercetările de morfopatologie.

Manifestarea particulară a bolii nodului sinusal – *sindromul bradi-tahiaritmic* – impune o atenţie specială ca urmare a implicaţiilor sale terapeutice. Dacă bolnavul este văzut în faza de tahiaritmie, administrarea de droguri antiaritmice poate determina agravarea bolii de bază ca urmare a deprimării mai accentuate a automatismului sinusal. Manifestările bradi-tahiaritmice se constată la 54-76% dintre bolnavii cu sindrom al nodului sinusal bolnav. Tipul cel mai frecvent de bradiaritmie observat este bradicardia sinusală, care se constată la aproximativ trei sferturi din totalul bolnavilor. La un sfert dintre bolnavi, manifestările bradicardice sunt consecinţa pauzelor sinusale sau blocului sinoatrial. Tipurile de tahiaritmii care alternează cu perioadele de bradicardie sunt în ordinea frecvenţei: tahicardia paroxistică supraventriculară, flutterul atrial, fibrilaţia atrială, tahicardii supraventriculare multiple. Tahiaritmiile ventriculare (tahicardia ventriculară şi/sau fibrilaţia ventriculară) se constată mai ales la bolnavii cu infarct miocardic acut (Easley RM şi Goldstein S, 1971; Eraut D şi Shaw DB, 1971; Rubenstein JJ şi colab., 1972; Moss AJ şi Davies RJ, 1974). În unele cazuri a putut fi dovedită, prin înregistrări endocavitare, coexistenţa unui ritm caracteristic nodului sinusal bolnav cu fibrilo-flutterul atrial (Anthony J şi colab., 1981).

Teste de provocare

La bolnavii la care există suspiciunea clinică de sindrom al nodului sinusal bolnav, iar electrocardiograma convenţională nu obiectivează modificări semnificative se utilizează o serie de teste de provocare pentru evidenţierea disfuncţiei nodului sinusal. Cele mai utilizate sunt stimularea electrică atrială rapidă şi testul cu atropină. Se interpretează ca o disfuncţie a nodului sinusal un timp de recuperare sinusală mai mare de 1400 ms, sau o creştere a frecvenţei sinusale după administrarea atropinei sub 30% faţă de valoarea de control (tabel 16.1). Se pare totuşi că sensibilitatea acestor teste este nesatisfăcătoare, deoarece mai mult de jumătate dintre persoanele cu sindromul nodului sinusal bolnav prezintă valori normale (Gupta PK şi colab., 1974). În prezent, monitorizarea electrocardiografică ambulatorie tip Holter pare a oferi cele mai utile informaţii asupra diagnosticului, mai ales atunci când tulburările de ritm survin în timpul apariţiei simptomelor clinice (ameţeli, sincope).

Etiologie

În etiologia sindromului nodului sinusal bolnav au fost puse în discuţie următoarele cauze (Rubenstein JJ şi colab., 1972; Moss AJ şi Dawis RJ, 1974; Margolis JR şi colab., 1975; Chou TC, 1979):

(1) Leziuni sclerodegenerative primitive (idiopatice) ale nodului sinoatrial şi joncţiunii sinoatriale
(2) Cardiomiopatiile primitive
(3) Cardiomiopatiile secundare (boli ale ţesutului conjuctiv, amiloidoză, hemocromatoză, mixedem, ataxie Friedreich, distrofie musculară, sclerodermie etc.)
(4) Cardiopatia ischemică (mai ales infarctul miocardic acut cu localizare diafragmatică şi infarctul atrial, care determină o disfuncţie tranzitorie a nodului sinusal)
(5) Miocardita acută
(6) Cardiopatia reumatică
(7) Cardiopatia hipertensivă
(8) Cardiopatiile congenitale
(9) Prolapsul de valvă mitrală
(10) Insuficienţă aortică luetică
(11) Boala familială a nodului sinusal
(12) Leziuni ale nodului sinusal produse în cursul intervenţiilor chirurgicale
(13) Disfuncţie tranzitorie a nodului sinusal ca urmare a administrării unor droguri (digitală, chinidină, lidocaină, propranolol, reserpină) sau a unor tulburări electrolitice (hiperkaliemie).

Grupul cel mai mare este constituit din cazurile fără o etiologie aparentă. La aceşti bolnavi, atunci când examenul histologic a fost posibil, au putut fi evidenţiate leziuni degenerative şi fibroză în nodul sinusal, atrii şi joncţiunea atrioventriculară (Kaplan BM şi colab., 1973).

Bibliografie

Abbot JA, Hirschfeld DS, Kunkel FW, Scheineman MM: Graded exercise testing in patients with sinus node dysfunction. Am J Med, 1977, 62: 330.

Anthony J, Gomes C, Kang PS, Matheson Marianne, Gough WB jr, El Sherif N: Coexistence of sick sinus rhythm and atrial flutter fibrilation. Circulation, 1981, 63: 80.

Barnay C, Medvedowsky JL: Résultats des méthodes d'exploration fonctionnelle du noeud sinusal chez l'homme. Coeur Med Int, 1979, 18: 61.

Baschaur T, Hemb R: An unusual effect of atropine on overdrive suppression. Circulation, 1973, 48: 911.

Benditt DG, Strauss HC, Scheineman MM, Behar VS, Wallace AG: Analysis of secondary pauses following termination of rapid atrial pacing in man. Circulation, 1976, 54: 436.

Bigger JT jr: Mechanisms and Diagnosis of Arrhythmias, in Heart Disease, sub red. Braumwald E, W.B. Saunders Comp, Philadelphia-London-Toronto, 1980: 630-690.

Bissett JK, De Soyza NB, Kane JJ, Murphy ML: Electrophysiology of atropine. Circ Res, 1975, 9: 73.

Bouman LN, Macckay AJC, Bleekev WK, Becker AE: Pacemaker shifts in the sinus node: effect of vagal stimulation, temperature and reduction of extracellular calcium, in The Sinus Node, Structure, Function and Clinical Relevance, sub red. FIM Bonke. Ed de Nijhoff, The Hague, 1977: 245.

Braunwald E, Zipes DG, Libby P (Edited by): Heart Disease. A Textbook of Cardiovascular Medicine, 6th Ed., W.B. Saunders Company, 2001.

Castillo Fenoy A, Thebaut JF, Achard F, De Langenhagen B: Le potentiel du noeud sinusal de Keith et Flack. Technique d'enregistrement chez l'homme. Résultats préliminaires. Coeur Med Int, 1979, 18: 77.

Chou TC: Electrocardiography in Clinical Practice, Grune-Stratton, New York - San Francisco - London, 1979.

Chung EK: Principles of Cardiac Arrhythmias, Williams-Wilkins, Baltimore-London, 1977.

Cotoi S, Repolski Maria, Badiu Gh: Electrograma nodului sinusal. Med internă (Bucureşti), 1982, 34: 155.

Csapo G: Konventionelle und Intrakardiale Elektrokardiographie. Ciba-Geigy GmbH, Wehr/Baden, 1980.

Dhingra RC, Amat-Y-Leon F, Wyndham C: Electrophysiologic effects of atropine on human sinus node and atrium. Am J Cardiol, 1976, 38: 429.

Dhingra RC, Amat-Y-Leou F, Wyndham C: Clinical significance of prolonged SACT. Circulation, 1977, 35: 935.

Dhingra RC, Wyndham C, Amat-Y-Leon F, Denes P, Wu D, Rosen KM: Sinus nodal responses to atrial extrastimuli in patients without apparent sinus node disease. Am J Cardiol, 1975, 36: 445.

Easley RM, Goldstein S: Sino-atrial syncope. Am J Med, 1971, 50: 166.

Ector H, Claessens J, Kestelost H, Geest de H: On the diagnosis and treatment of sinoatrial disease with special reference to sinoatrial Wenckebach. Acta Cardiol, 1974, 29: 203.

Eraut D, Shaw DB: Sinus bradycardia. Brit Heart J, 1971, 33: 742.

Erying EJ, Spodick DH: Coronary nodal rhythm. Am J Cardiol, 1960, 5: 781.

Ferrer MI: The sick sinus syndrome in atrial disease. JAMA, 1968, 206: 645.

Guize L, Cabanis Ch, Le Heuzey JY, Maurice P: Physiologie du noeud sinusal: nouvelle approche. Coeur Med Int, 1979, 18: 45 (a).

Guize L, Cabanis Ch, Le Heuzey JY, Maurice P: Méthodes d'exploration fonctionnelle du noeud sinusal. Coeur Med Int, 1979, 18: 53 (b).

Gupta PK, Lichstein E, Chadda KD: Appraisal of sinus nodal recovery time in patients with sick sinus syndrome. Am J Cardiol, 1974, 34: 265.

Hariman RJ, Krongrad E, Boxer RA, Weiss MB, Steeg CN, Hoffman BF: Method for recording electrical activity of sinoatrial node and automatic atrial foci during cardiac catheterization in human subjects. Am J Cardiol, 1980, 45: 774

Heuzey JY, Guize L, Cabanis Ch, Lancelin B, Maurice P: Apport de l'épreuve d'éffort au diagnostic de dysfonctionnement sinusaux. Arch Mal Coeur, 1981, 474: 297.

Hoffman BF: The Pathophysiology of failure of impulse transmission to the ventricles. Sudden Cardiac Death, sub red. Surawicz B şi Pellegrino ED. Grune-Stratton, New York, 1964: 78-93.

Holden W, Mc Anulty JH, Rahimtoola SH: Characterization of heart rate response to exercise in the sick sinus syndrome. Brit Heart J, 1978, 40: 293.

James TN, Sherf L: P Waves, Atrial Depolarization and Pacemaking Site, in Advances in Electrocardiography, v 12, sub red. Schlant RC şi Hurst JW. Grune-Stratton, New York-San Francisco-London, 1976: 13-40.

Jordan J. Yamaguchi J, Mandel WJ: Studies on the mechanism of sinus node dysfunction in the sick sinus syndrome. Circulation 1978, 57: 217.

Jose AD, Taylor RR: Autonomic blockade by propranolol and atropine to study intrinsic myocardial function in man. J Clin Invest, 1969, 48: 2019.

Kaplan BM, Langendorf R, Lev M: Tachycardia-bradycardia syndrome (so-called „sick sinus syndrome"). Am J Cardiol, 1973, 31: 497.

Katz LN, Pick A: Clinical Electrocardiography. Part 1. The Arrhythmias. Lea-Febiger, Philadelphia, 1956.

Langendorf R, Lesser ME, Plotkin R, Levin BD: Atrial parasystole wite interpolation. Observations on prolonged sino-atrial conduction. Am Heart J, 1962, 63: 649.

Langendorf R, Pick A, Winternitz M: Mechanism of intermitent ventricular bigeminy. I. Appearance of ectopic beats dependent upon lenght of the ventricular cycle, the „rule of bigeminy". Circulation, 1955, 11: 422.

MacFarlane PW, Lawrie TDV (Eds.): Comprehensive Electrocardiography: Theory and Practice in Health and Disease, Pergamon, New York, 1989.

Mandel WJ, Hayakawa H, Allen HN, Danzig R, Kermaier AI: Assessement of sinus node function in patients with the sick sinus syndrome. Circulation, 1972, 46: 761.

Mandel WJ, Hayakawa H, Danzig R, Marcus HS: Evaluation of sinoatrial node function in man by overdrive suppression. Circulation, 1971, 44: 59.

Margolis JR, Strauss HC, Miller HC, Gilbert M, Wallace AG: Digitalis and the sick sinus syndrome: clinical and electrophysiologic documentation of severe toxic effect on sinus node. Circulation, 1975, 52: 162.

Medvedowsky JL, Barnay C: Intérêt des épreuves pharmacodynamiques dans l'étude de la fonction sinusale. Arch Mal Coeur, 1976, 69: 1.

Moss AJ, Davis RJ: Brady-tachy syndrome. Progr Cardiovasc Dis, 1974, 16: 439.

Narula OS, Samet P, Javier RP: Significance of the sinus node recovery time. Circulation, 1972, 45: 140.

CAPITOLUL 17

Aritmiile atriale

Aritmiile atriale rezultă de cele mai multe ori ca urmare a unei tulburări în formarea excitaţiei: formarea activă a excitaţiei în ţesutul atrial situat în afara nodului sinusal. Cele mai frecvente aritmii atriale sunt: extrasistolele atriale, fibrilaţia atrială, flutterul atrial şi tahicardia paroxistică atrială. Din punctul de vedere al mecanismului de producere, aceste aritmii apar strâns înrudite. Astfel, unii cercetători consideră că un focar ectopic atrial care produce în mod izolat extrasistole atriale este capabil de a produce tahicardie atrială, flutter sau fibrilaţie, în funcţie de frecvenţa şi ritmicitatea descărcării sale. Aritmii atriale mai rar întâlnite sunt: tahicardia atrială neparoxistică, ritmurile atriale de evadare, parasistolia atrială şi disociaţia atrială. Paralizia atrială (*atrial standstill*) este observată foarte rar şi aproape întotdeauna la bolnavii cardiaci în stadiul terminal şi în intoxicaţia digitalică severă.

Extrasistolele atriale

Extrasistolele atriale pot avea originea în oricare zonă a ţesutului atrial situată în afara nodului sinusal. Deoarece se modifică secvenţa procesului de activare atrială, unda P ectopică (notată cu P') apare numai precoce, dar şi cu morfologia deosebită faţă de cea a undelor P de origine sinusală. De cele mai multe ori, nodul sinusal este descărcat în mod prematur (reciclat), încât regularitatea succesiunii undelor P de origine sinusală este modificată.

Mecanism

În general, extrasistolele atriale pot fi generate prin două mecanisme fundamentale: (a) mecanism ectopic (creşterea unei activităţi subliminare) şi (b) fenomen de reintrare a excitaţiei. Deoarece aceste mecanisme sunt comune atât extrasistolelor atriale, cât şi celor AV joncţionale sau ventriculare, vor fi descrise în capitolul 19 („Aritmii ventriculare").

Criterii de diagnostic electrocardiografic

1. Apariţia prematură în raport cu ritmul de bază a unei unde auriculare P'.
2. Unda P' prezintă o configuraţie deosebită faţă de cea a ritmului de bază.
3. Intervalul P'-R al extrasistolei atriale este de cele mai multe ori egal cu cel al bătăii sinusale, însă poate fi mai lung sau mai scurt.
4. Complexul QRS este identic cu cel al bătăii sinusale de bază.
5. De cele mai multe ori, extrasistola atrială descarcă (reciclează) nodul sinusal, încât pauza postextrasistolică este necompensatorie.

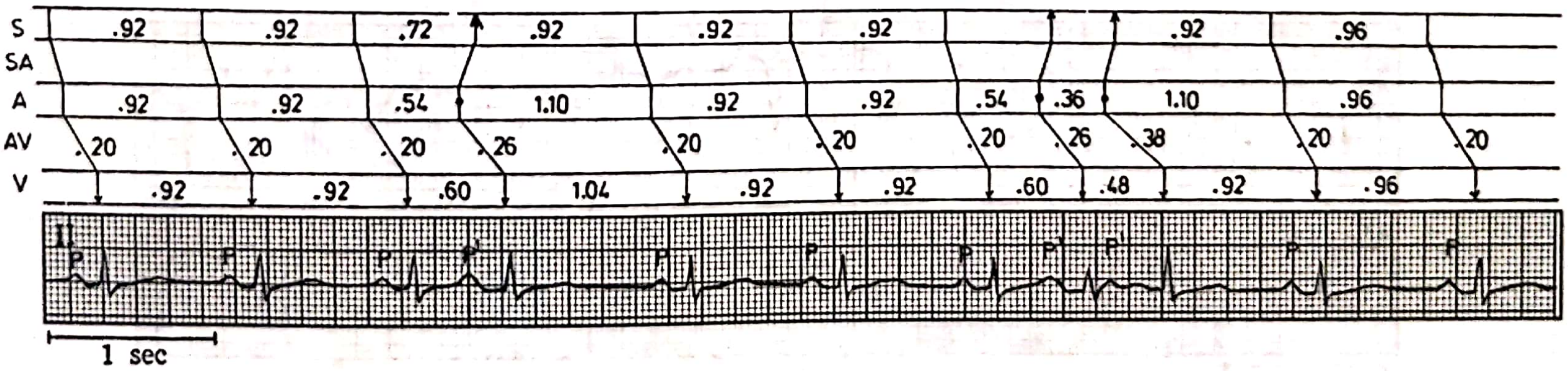

Fig. 17.1: *Extrasistole atriale care apar foarte precoce pe unda T sau segmentul ST al complexului de origine sinusală. Aceste extrasistole reciclează nodul sinusal, deci pauza compensatorie postectopică este incompletă: (P–P')+(P'–P) < 2 (P–P). De remarcat că intervalul P'–R al extrasistolelor este de durată mai mare decât intervalul PR al bătăilor sinusale. P = undele P de origine sinusală. P' = undele P de origine ectopică.*

Criteriile menţionate mai sus necesită însă unele comentarii, deoarece frecvent apar situaţii particulare.

(1) *Gradul de prematuritate*

Gradul de prematuritate al extrasistolei atriale poate fi variabil, de la o apariţie foarte precoce, când unda P' se suprapune pe complexul QRS, segmentul ST sau unda T a bătăii sinusale precedente (fig. 17.1), până la o apariţie foarte tardivă, chiar înaintea undei P sinusale subsecvente. În ultimul caz poate apărea o *bătaie de fuziune atrială*, când unda P prezintă o morfologie intermediară între unda P sinusală şi unda P' ectopică. Atunci când extrasistolele atriale provin din acelaşi focar sau parcursul excitaţiei este acelaşi, intervalul de cuplaj (P-P') este de regulă fix sau aproape fix.

(2) *Morfologia undei P'*

Morfologia undei P' depinde de localizarea focarului ectopic. Dacă acesta este situat în apropierea nodului sinusal, unda P' este foarte asemănătoare cu unda P de origine sinusală. În cazul în care focarul ectopic este localizat în vecinătatea zonei AV joncţionale, axa electrică medie a undei P' va fi orientată superior, încât unda P extrasistolică va fi negativă în derivaţiile inferioare II, III şi aVF (extrasistole atriale „joase" sau „inferioare"). În acest caz, distincţia faţă de o extrasistolă AV joncţională se face prin măsurarea intervalului P'R, care este egal sau mai mare de 0.12 secunde (în cazul extrasistolelor AV joncţionale, intervalul P'R este sub 0.12 secunde). Prezenţa unui focar ectopic atrial drept este sugerată de unde P' care apar normale (pozitive) în derivaţiile membrelor, dar negative de la V_1 până la V_4, deoarece axa electrică medie a undei P' este orientată la stânga, inferior şi posterior (Mirowski M şi colab., 1971). În cazul extrasistolelor atriale stângi vectorul electric mediu P' este orientat la dreapta şi anterior: unda P' apare negativă în DI şi V_6, iar în V_1 prezintă un aspect în „cupolă şi vârf" („dome and dart"), având o componentă iniţială rotunjită şi de mică amplitudine şi o componentă terminală ascuţită (Mirowski M şi colab., 1963).

Stimularea electrică atrială stângă sugerează că aspectul undei P' în V_1 este mai important pentru diagnosticul de focar ectopic atrial stâng decât inversiunea undei atriale în DI şi V_6, care nu este esenţială pentru diagnostic şi poate fi constatată şi în alte situaţii (Harris BC şi colab., 1968). Atunci când extrasistolele atriale provin din mai multe focare, originea multifocală este indicată de morfologiile diferite ale undelor P'.

În realitate, cercetările efectuate prin stimulare atrială dreaptă şi stângă la om au dovedit că localizarea unui focar ectopic atrial pe baza morfologiei undei P' este foarte incertă. Astfel, unde P negative în V_1-V_3 au fost obţinute atât prin stimularea atriului drept (inferior), cât şi a atriului stâng (superior). De asemenea, unde P negative în V_6 apar atât în caz de stimulare atrială stângă, cât şi în condiţiile stimulării atriale drepte (Mac Lean WAH şi colab., 1975). Este foarte probabil că relaţia focarului ectopic cu căile de conducere preferenţiale (tracturi interatriale şi internodale), cât şi prezenţa unor tulburări de conducere intra- sau interatriale influenţează în mod major morfologia şi polaritatea undei P ectopice (James TN şi Sherf L, 1976).

(3) *Intervalul PR*

Intervalul PR al extrasistolelor atriale este similar cu cel al bătăilor sinusale, atunci când apar relativ tardiv în diastolă. Acest interval devine mai lung când intervalul de cuplaj este mai scurt (fig. 17.1). O extrasistolă atrială foarte precoce poate să nu fie condusă la ventricule, şi o asemenea undă P' este desemnată cu termenul *extrasistolă atrială blocată* (fig. 17.2). Atunci când apar în cupluri, prima extrasistolă atrială poate fi blocată şi a doua condusă cu un interval PR lung, ca urmare a „conducerii ascunse" a primei extrasistole în joncţiunea AV (fig. 17.3). În ceea ce priveşte influenţa localizării focarului ectopic atrial asupra intervalului PR se admite, în general, că acest interval este similar cu cel al bătăilor sinusale atunci când focarul este situat în apropierea nodului sinusal şi, mai scurt, când este localizat mai aproape de joncţiunea AV. Însă cercetările efectuate la om prin stimulare electrică atrială atestă că durata intervalului PR nu oferă date suficient de precise pentru localizarea focarului

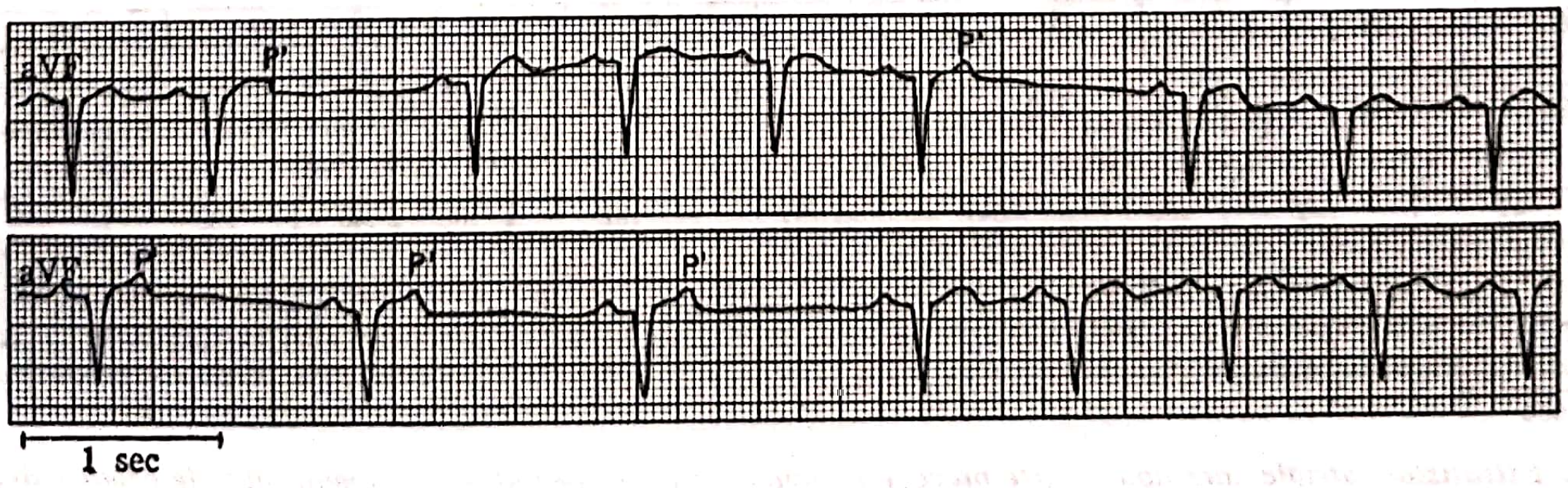

Fig. 17.2: *Extrasistole atriale blocate care simulează o aritmie sinusală sau un bloc sinoatrial (înregistrare continuă a derivaţiei aVF). Undele P ectopice (P') se suprapun cu undele T ale complexelor de origine sinusală (compararea undelor T permite identificarea undelor P').*

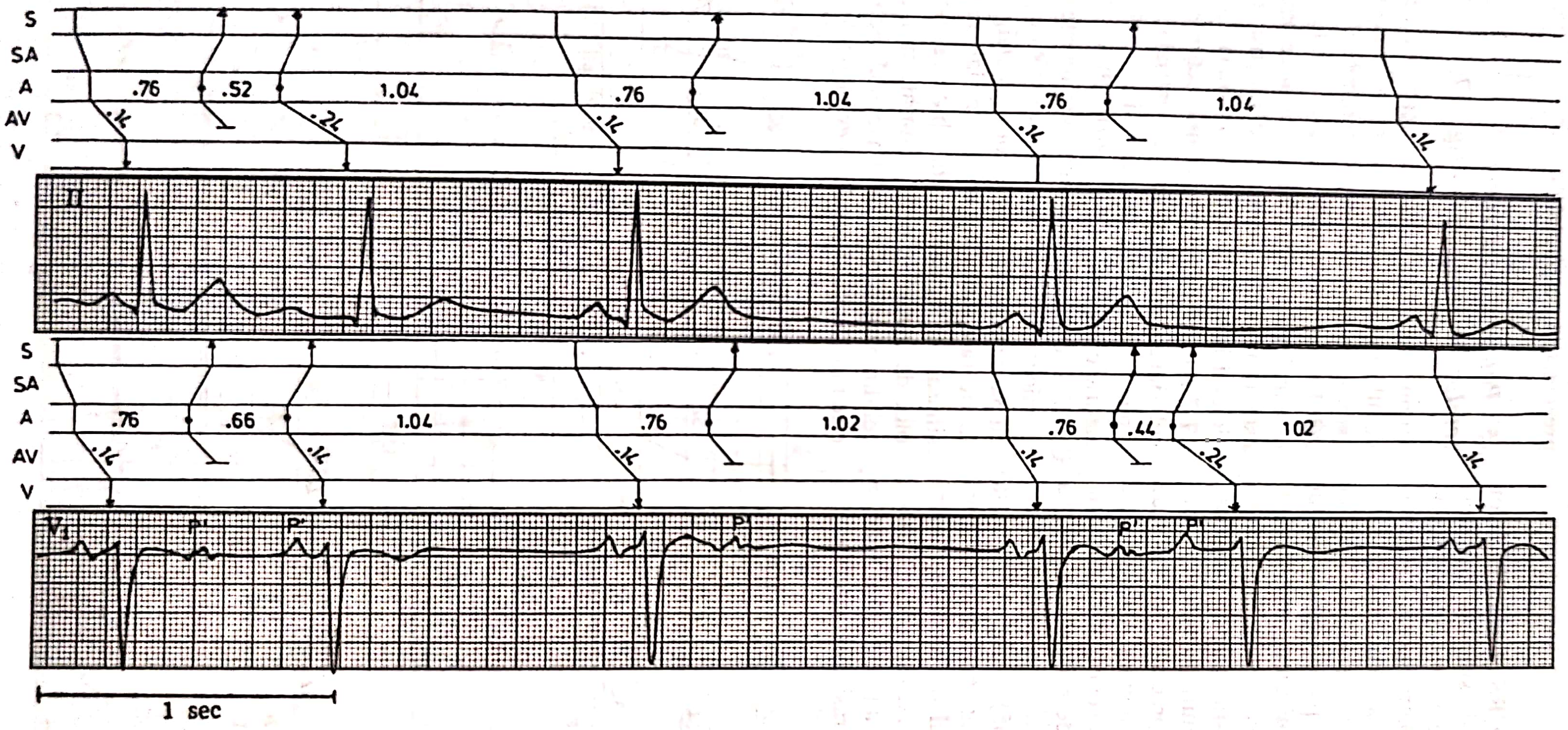
S
SA
A
AV
V
.76
.52
1.04
.76
1.04
.76
1.04
.14
.24
.14
.14
.14
II
S
SA
A
AV
V
.76
.66
1.04
.76
1.02
.76
.44
102
.14
.14
.14
.14
.24
.14
V1
P'
P'
P'
P'
P'
1 sec

Fig. 17.3: *Extrasistole atriale în cupluri, dintre care prima blocată şi a doua condusă. Intervalul P'R al extrasistolei conduse este mai lung (P'R = 0.24 secunde) în raport cu cel al complexului de origine sinusală (PR = 0.14 secunde), ca urmare a „conducerii ascunse" în joncţiunea AV a primei extrasistole. A doua extrasistolă atrială din V_1 se conduce totuşi cu un PR scurt (0.14 secunde), deoarece apare la un interval mai mare faţă de prima extrasistolă (0.66 secunde). Identificarea extrasistolelor atriale se poate face mai bine în derivaţie V_1. P' = extrasistole atriale.*

ectopic atrial (Waldo AL şi colab., 1970 ; Mac Lean WAH şi colab., 1975).

(4) *Complexul QRS*

De cele mai multe ori, complexul QRS al extrasistolelor atriale este similar cu cel al bătăii sinusale de bază, deoarece miocardul ventricular este activat în mod fiziologic pe calea sistemului de conducere specializat intraventricular. Uneori însă, ca urmare a prematurităţii sale, excitaţia găseşte unul din cele două ramuri ale fasciculului lui His în perioada refractară. O parte din miocardul ventricular va fi astfel activată cu întârziere, rezultând un complex QRS deformat şi lărgit (conducere intraventriculară aberantă). Aberanţa ventriculară apare cu mai multă probabilitate cu cât excitaţia prematură survine mai precoce sau cu cât ciclul R-R care precedă intervalul de cuplaj este de durată mai mare (fenomen Ashman). De cele mai multe ori, conducerea intraventriculară aberantă se manifestă sub aspectul de bloc de ramură dreaptă, ca urmare a perioadei refractare mai lungi a ramului drept (Sandler A şi Marriott HJL, 1965) – fig. 17.4. Însă conducerea aberantă se poate prezenta prin diverse tipuri de complex QRS, inclusiv aspectul de bloc de ramură stângă (fig. 17.5 şi 17.6). În cazul extrasistolelor atriale, o conducere intraventriculară aberantă determină apariţia unui complex QRS cu aspect de extrasistolă ventriculară. Cheia diagnosticului constă în prezenţa unei unde P ectopice (P') care survine prematur şi precedă complexul QRS. Mai multe detalii asupra conducerii aberante sunt prezentate în capitolul 24.

(5) *Pauza postextrasistolică (ciclul de revenire)* – fig. 17.7

Stimulul ectopic atrial reciclează de cele mai multe ori nodul sinusal şi, drept urmare, pauza compensatorie postextrasistolică este de regulă incompletă : (P-P') + (P'-P) = 2(P-P). În consecinţă, deşi intervalul postectopic P'-P este mai mare decât ciclul sinusal de bază P – P, durata sa este insuficientă pentru a compensa complet scurtarea ciclului indusă de extrasistola atrială (fig. 17.1, 17.6 şi 17.7 A). Atunci când stimulul ectopic se interferează cu cel sinusal în joncţiunea sinoatrială, reciclarea nodului sinusal nu se mai produce şi rezultă o pauză compensatorie completă : (P-P') +(P'-P) = 2(P-P) – fig. 17.7 B şi 17.8. Dacă stimulul sinusal se interferează cu cel ectopic în miocardul atrial rezultă *o bătaie de fuziune atrială*, tot cu pauză compensatorie completă (fig. 17.7 B). În cazuri foarte rare, stimulul ectopic atrial nu pătrunde în nodul sinusal, ca urmare a unui bloc retrograd atrio-sinusal : bloc de intrare în nodul sinusal, cu mecanism similar cu cel din parasistolie. În consecinţă, activitatea sinusală nu este modificată şi rezultă *o extrasistolă atrială interpolată*.

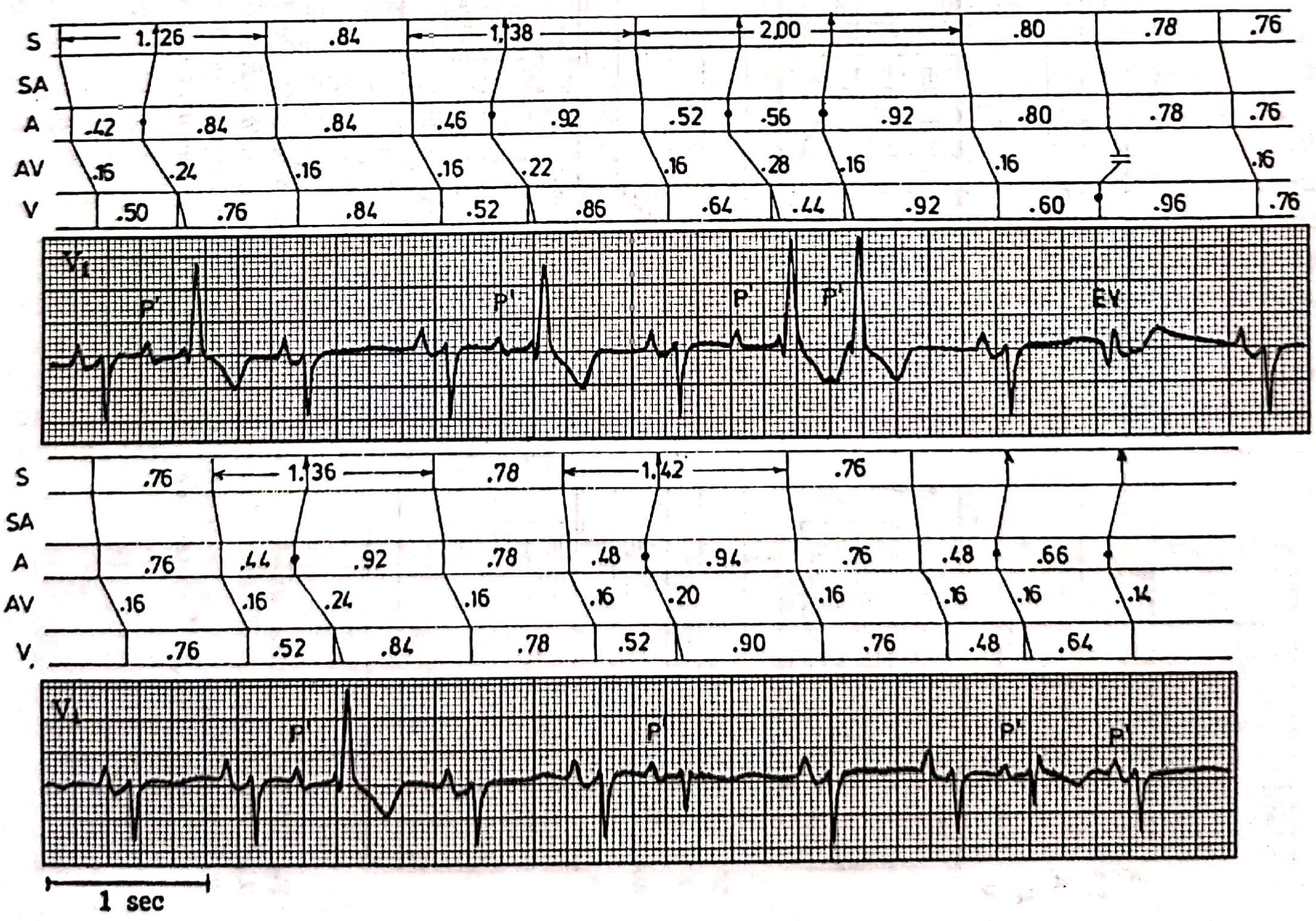

Fig. 17.4: *Extrasistole atriale cu conducere intraventriculară aberantă (înregistrare continuă a derivaţiei* V_1*). În rândul de sus, conducerea intraventriculară aberantă se manifestă numai sub aspect de bloc de ramură dreaptă. În rândul de jos, aspectul conducerii intraventriculare aberante este mai variabil. P' = extrasistole atriale. EV = extrasistolă ventriculară.*

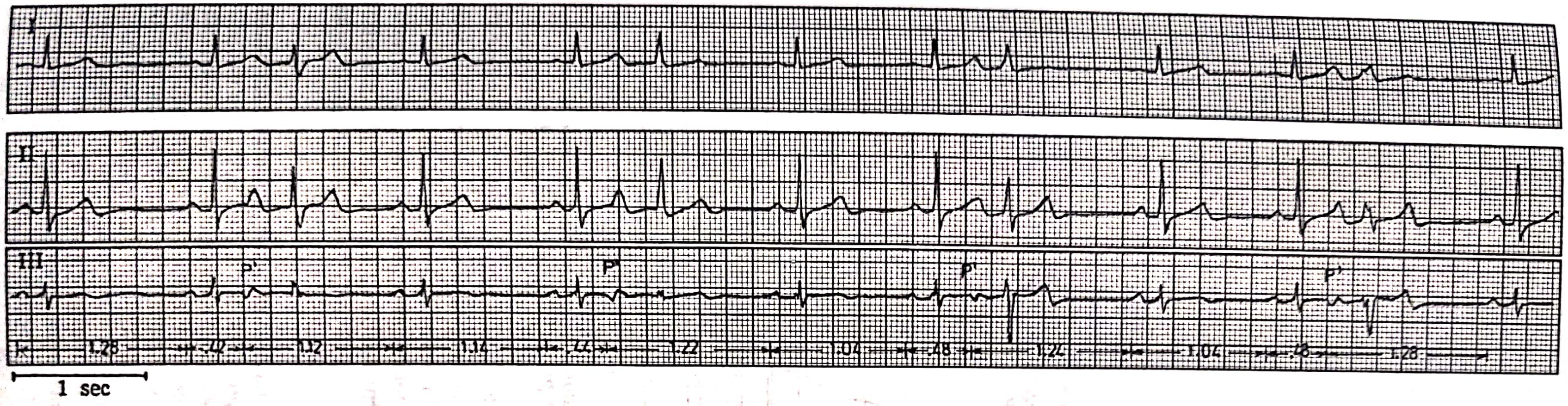
I
II
III
P'
P'
P'
P'
1.28
.42
1.12
1.14
.44
1.22
1.04
.48
1.24
1.04
.48
1.28
1 sec

Fig. 17.5: *Aritmie sinusală cu extrasistole atriale, sistematizate sub formă de ritm trigeminat, prezentând variate aspecte de conducere intraventriculară aberantă (înregistrare sincronă a derivaţiilor I, II şi III). Undele P' pot fi identificate mai bine în II şi III. Intervalul de cuplaj al extrasistolelor atriale variază între 0.42 şi 0.48 secunde. Variaţiile în conducerea intraventriculară sunt condiţionate de durata ciclului sinusal care precedă extrasistola (fenomen Ashman).*

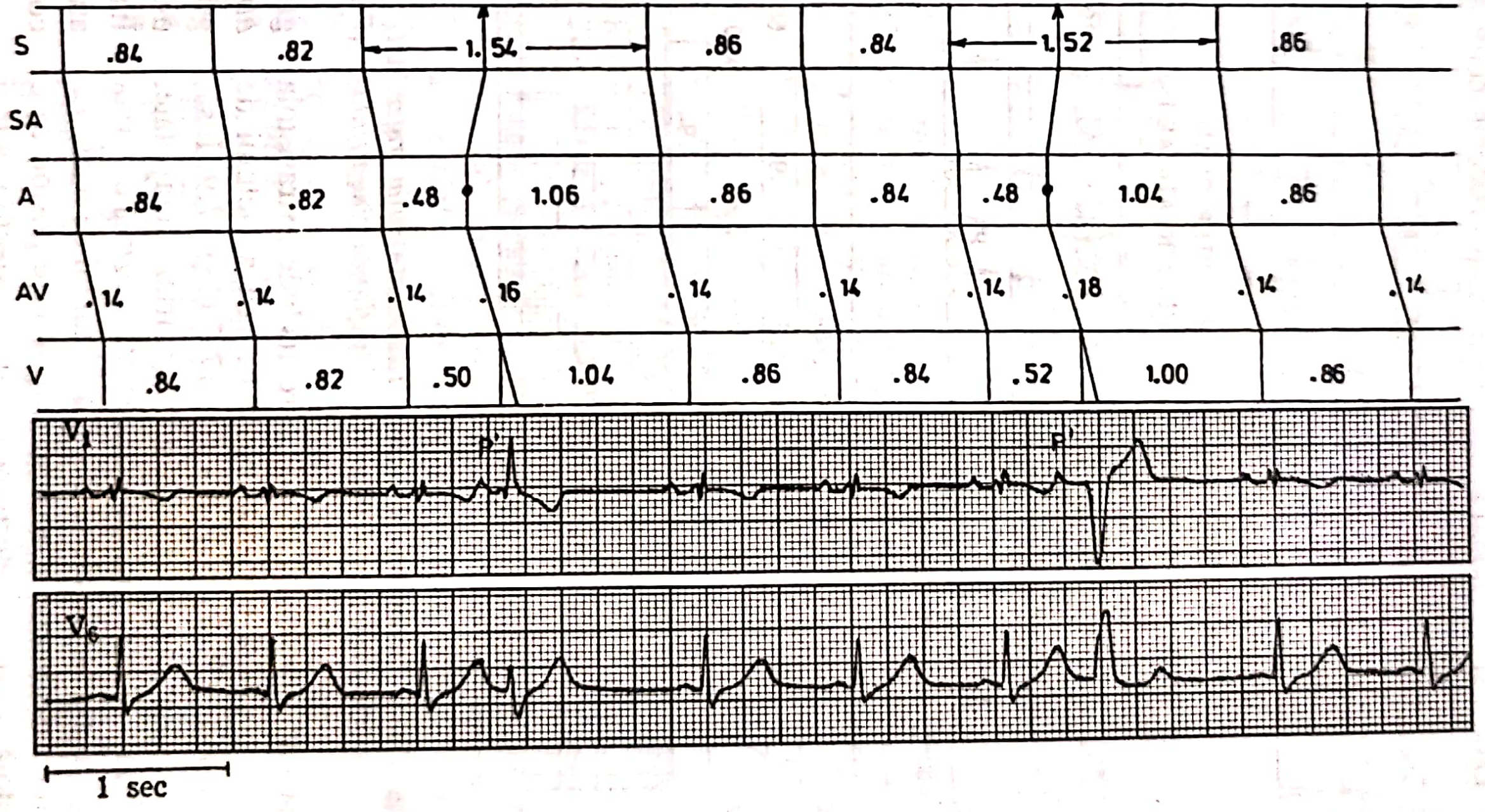
S
SA
A
AV
V
.84
.82
1.54
.86
.84
1.52
.86
.84
.82
.48
1.06
.86
.84
.48
1.04
.86
.14
.14
.14
.16
.14
.14
.14
.18
.14
.14
.84
.82
.50
1.04
.86
.84
.52
1.00
.86
V1
P'
P'
V6
1 sec

Fig. 17.6: *Extrasistole atriale cu conducere intraventriculară aberantă: aspect de bloc de ramură dreaptă şi de bloc de ramură stângă (înregistrare sincronă a derivaţiilor V_1 şi V_6). P' = extrasistole atriale.*

(A) EXTRASISTOLE ATRIALE FĂRĂ PAUZĂ COMPENSATORIE COMPLETĂ

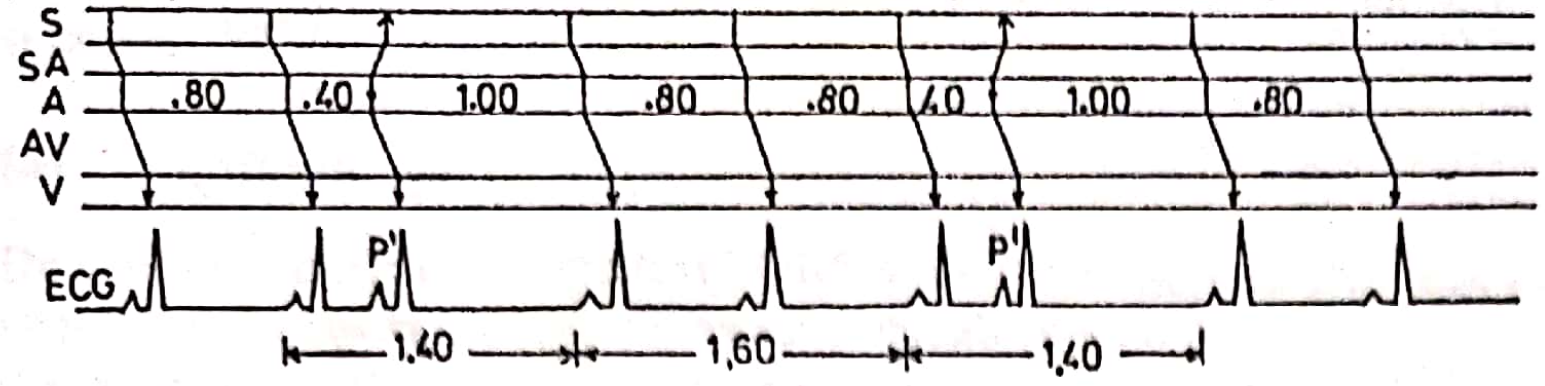

(B) EXTRASISTOLE ATRIALE CU PAUZĂ COMPENSATORIE COMPLETĂ

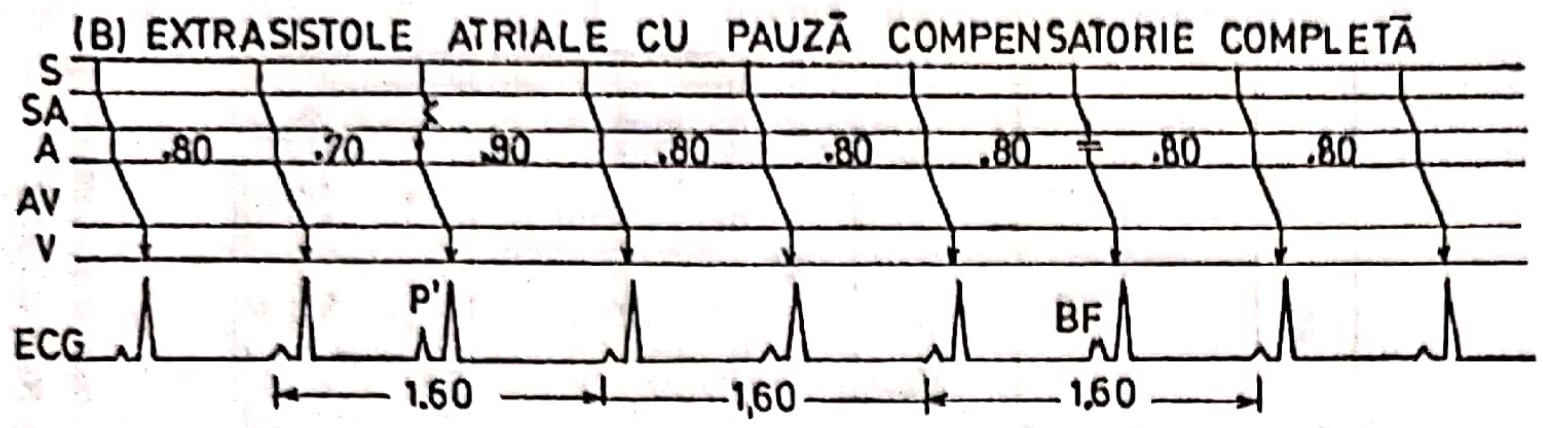

(C) EXTRASISTOLE ATRIALE INTERPOLATE
(BLOC DE INTRARE IN NODUL SINOATRIAL)

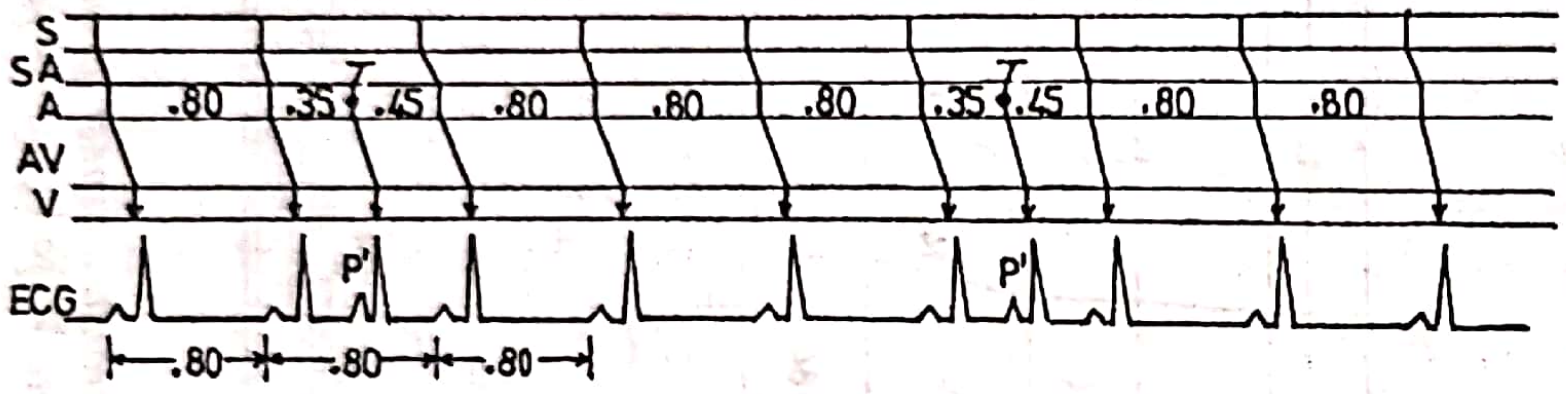

Fig. 17.7: *Tipuri de extrasistole atriale în funcţie de pauza postectopică (reprezentare diagramatică). P' = undele P de origine ectopică. BF = bătaie de fuziune atrială.*

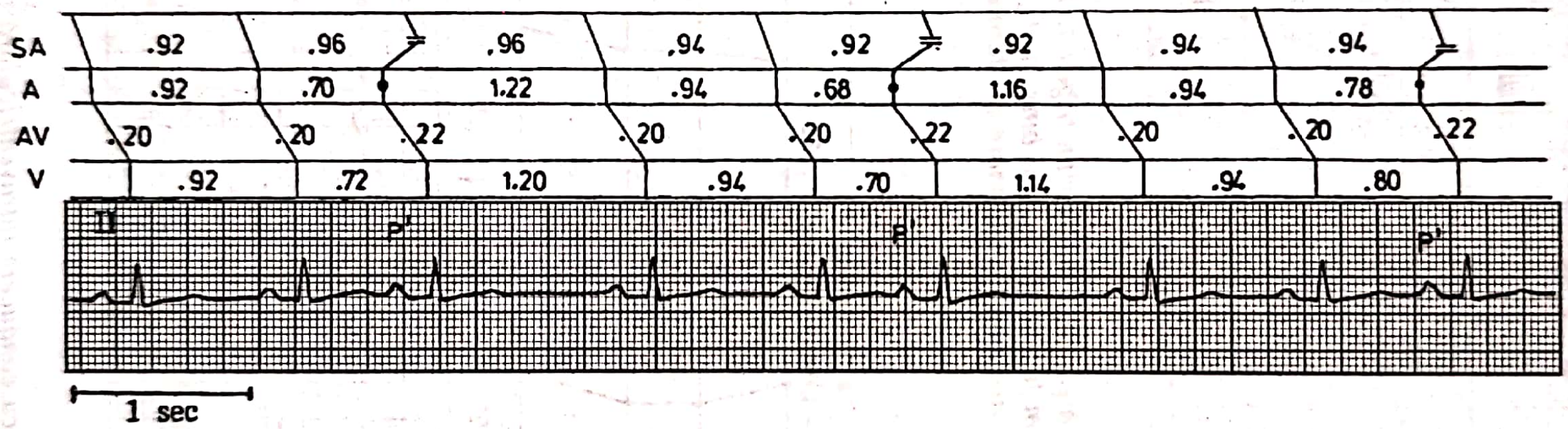

Fig. 17.8: *Extrasistole atriale sistematizate (ritm trigeminat) cu pauză compensatorie completă (stimulul ectopic se interferează cu cel sinusal în joncţiunea sinoatrială): (P-P')+(P'-P) = 2(P-P). P' = extrasistole atriale.*

În acest caz, intervalul P – P care include extrasistola atrială P' prezintă o durată egală cu cea a ciclului de bază: (P-P')+(P'-P) = P-P – fig. 17.7 C şi 17.9. Însă, de regulă, chiar în cazul extrasistolelor atriale interpolate, intervalul P – P care include extrasistola prezintă o durată uşor mai mare faţă de ciclul P – P al ritmului de bază. La bolnavii cu disfuncţie a nodului sinusal este posibil ca o extrasistolă atrială să determine o pauză postectopică mai mare decât durata scontată a unei pauze compensatorii complete, fenomen desemnat cu termenul *inhibiţe post-stimulare* (fig. 17.10).

Tipuri de prezentare

Extrasistolele atriale pot apărea izolate sau în mod sistematizat după una, două sau trei bătăi sinusale, rezultând un ritm *bigeminat*, *trigeminat* sau *cuadrigeminat* (fig. 17.5, 17.8, 17.11, 17.12). În alte cazuri pot apărea grupate câte două: *cupluri* sau *perechi de extrasistole atriale* (fig. 17.3). Atunci când extrasistolele atriale apar grupate sub forma a 3 sau mai multe bătăi consecutive, unii autori folosesc termenul *lambou de tahicardie atrială*. Însă, în general, termenul de tahicardie atrială este utilizat atunci când şase sau mai multe extrasistole atriale apar consecutiv.

În prezenţa unui bigeminism atrial, durata ciclului sinusal de bază nu poate fi precizată. Pot fi puse în discuţie trei posibilităţi: (a) extrasistolă atrială interpolată în prezenţa unei bradicardii sinusale: intervalul P-P care include extrasistolă atrială P' reprezintă durata ciclului sinusal; (b) extrasistolă atrială care reciclează nodul sinusal: intervalul P'-P este mai lung decât durata ciclului sinusal de bază şi (c) extrasistola atrială care interferează cu stimulul sinusal în joncţiunea sinoatrială: intervalul P-P care include extrasistola atrială reprezintă dublul ciclului sinusal.

Extrasistolele atriale pot avea originea în mai multe focare cu apariţia unor unde P ectopice prezentând

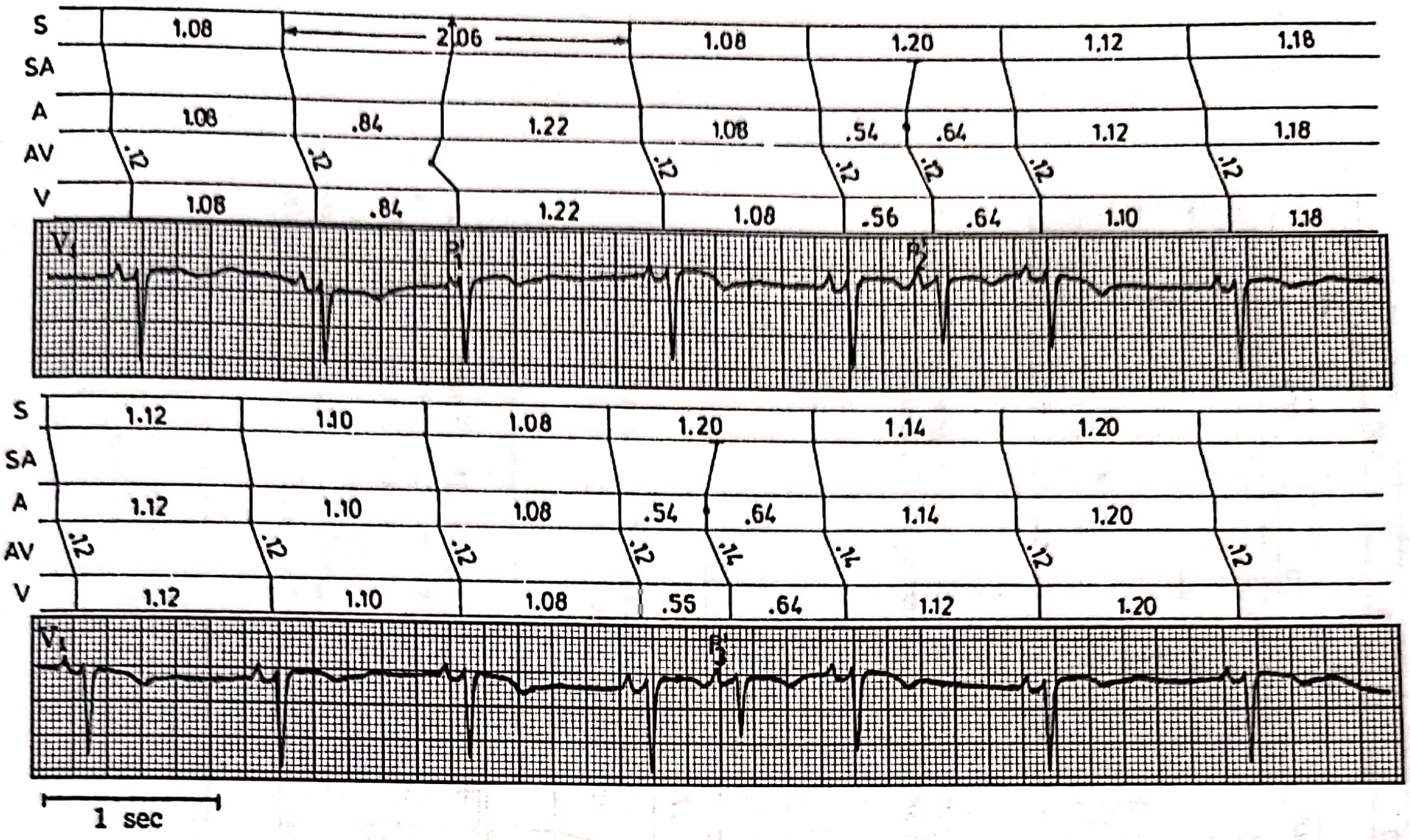

Fig. 17.9: *Extrasistole atriale interpolate (înregistrare continuă a derivației V_1). Prima extrasistolă din rândul de sus (P'_1) este probabil de origine AV joncțională și prezintă o pauză compensatorie incompletă. A doua extrasistolă din rândul de sus (P'_2) și extrasistola din rândul de jos (P'_3) sunt de origine atrială. Ultimele două extrasistole sunt interpolate: (P-P')+(P'-P) = (P-P).*

configurații deosebite și intervale de cuplaj diferite. Asemenea bătăi ectopice sunt denumite *extrasistole atriale multifocale* (fig. 17.13).

Dacă apar frecvent, extrasistolele atriale pot declanșa tahicardie atrială, flutter sau fibrilație atrială (fig. 17.14, 17.15 și 17.16).

Nu rareori unda P a ritmului de bază, care urmează imediat după o extrasistolă atrială, prezintă o morfologie deosebită față de celelalte unde P de origine sinusală (fig. 17.17). Acest aspect este desemnat cu termenul „fenomen Chung" și este analog cu conducerea intraventriculară aberantă. Conducerea intraatrială aberantă pare a fi consecința modificării perioadei refractare a miocardului atrial după o extrasistolă atrială (Chung EK, 1972). În cazuri mai rare, bătaia sinusală care urmează extrasistolei atriale poate prezenta modificări ale undei T (alterațiune postectopică a undei T).

Aritmii asociate

Extrasistolele atriale se pot asocia cu oricare aritmie cardiacă cu excepția flutterului sau fibrilației atriale. Astfel, după pauza postectopică pot apărea evadări AV joncționale care produc o disociație AV intermitentă sau ritmuri AV joncționale. Aceste aspecte se constată nu rareori după conversia electrică a fibrilației atriale (fig. 17.18 și 17.19). Extrasistolele atriale pot surveni în prezența blocurilor AV de grade diferite sau a unui ritm ventricular indus de un pacemaker artificial. În prezența unui bloc AV complet pot apărea extrasistole atriale blocate. În alte cazuri, o extrasistolă atrială poate induce o bătaie reciprocă, mai ales atunci când intervalul PR este lung.

Diagnostic diferențial

Diagnosticul diferențial al extrasistolelor atriale se face cu: (a) *bradicardia sinusală, aritmia sinusală, blocul sinoatrial, oprirea sinusală și blocul AV de gradul II*, atunci când unda P ectopică (P') se suprapune cu segmentul ST, unda T sau unda U a complexului precedent și nu se conduce la ventricule (unda P fals absentă); (b) *extrasistolele ventriculare* care apar tardiv în diastolă imediat după unda P de origine sinusală, *blocul de ramură stângă* sau *dreaptă intermitent*, *sindromul WPW intermitent*, atunci când extrasistolele atriale prezintă o conducere intraventriculară aberantă: distincția devine posibilă prin analiza atentă a electrocardiogramei, dat fiind că, în cazul extrasistolelor atriale, unda P ectopică apare prematur și prezintă o morfologie deosebită; (c) *extrasistolele sinusale* și *aritmia sinusală ventriculofazică* ce apare în prezența unui bloc AV 2/1; în aceste cazuri, unda P prematură prezintă o morfologie identică cu cea a ritmului de bază; (d) *parasistolia atrială* (în acest caz, intervalul de cuplaj este variabil), iar intervalele interectopice reprezintă un multiplu al celui mai mic interval P'-P'; (e) *extrasistolele AV joncționale*; diagnosticul diferențial este dificil și uneori imposibil atunci când extrasistolele atriale își au originea în țesutul atrial foarte aproape de joncțiunea AV, deoarece în ambele situații unda P' este negativă în II, III și aVF, și

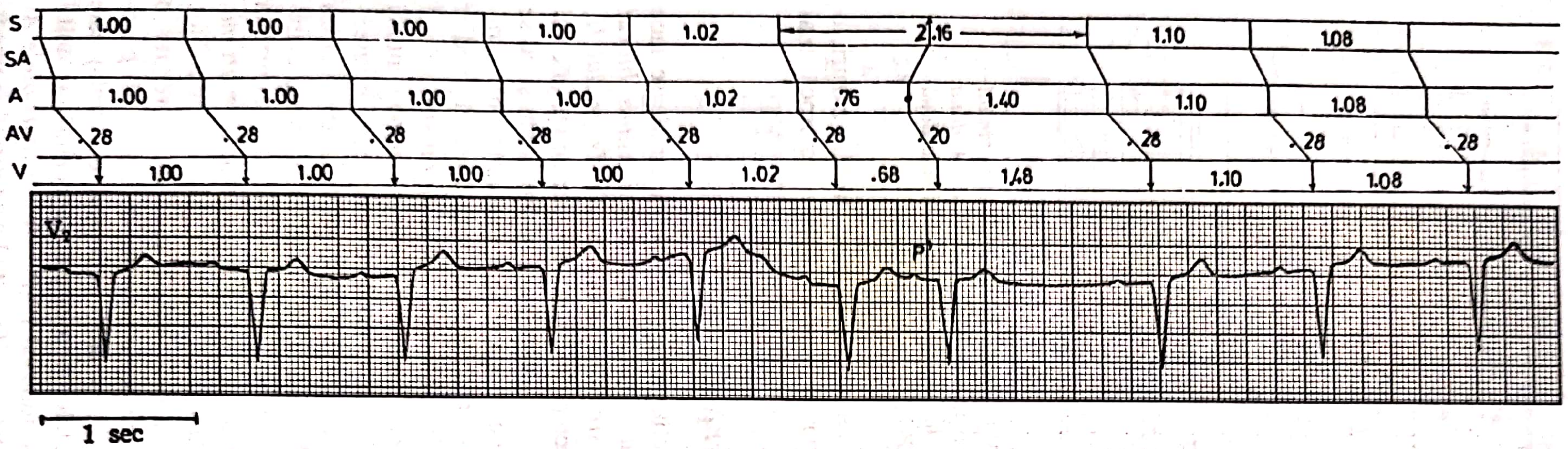
S
SA
A
AV
V
1.00
1.00
1.00
1.00
1.02
2.16
1.10
1.08
.76
1.40
.28
.20
.68
1.48
V₁
P'
1 sec

Fig. 17.10 : *Extrasistolă atrială cu pauza postectopică care depăşeşte durata estimată a unei pauze compensatorii complete (fenomen de inhibiţie poststimulare). Se mai remarcă prezenţa unui bloc AV de gradul I (PR = 0.28 secunde). P' = extrasistolă atrială.*

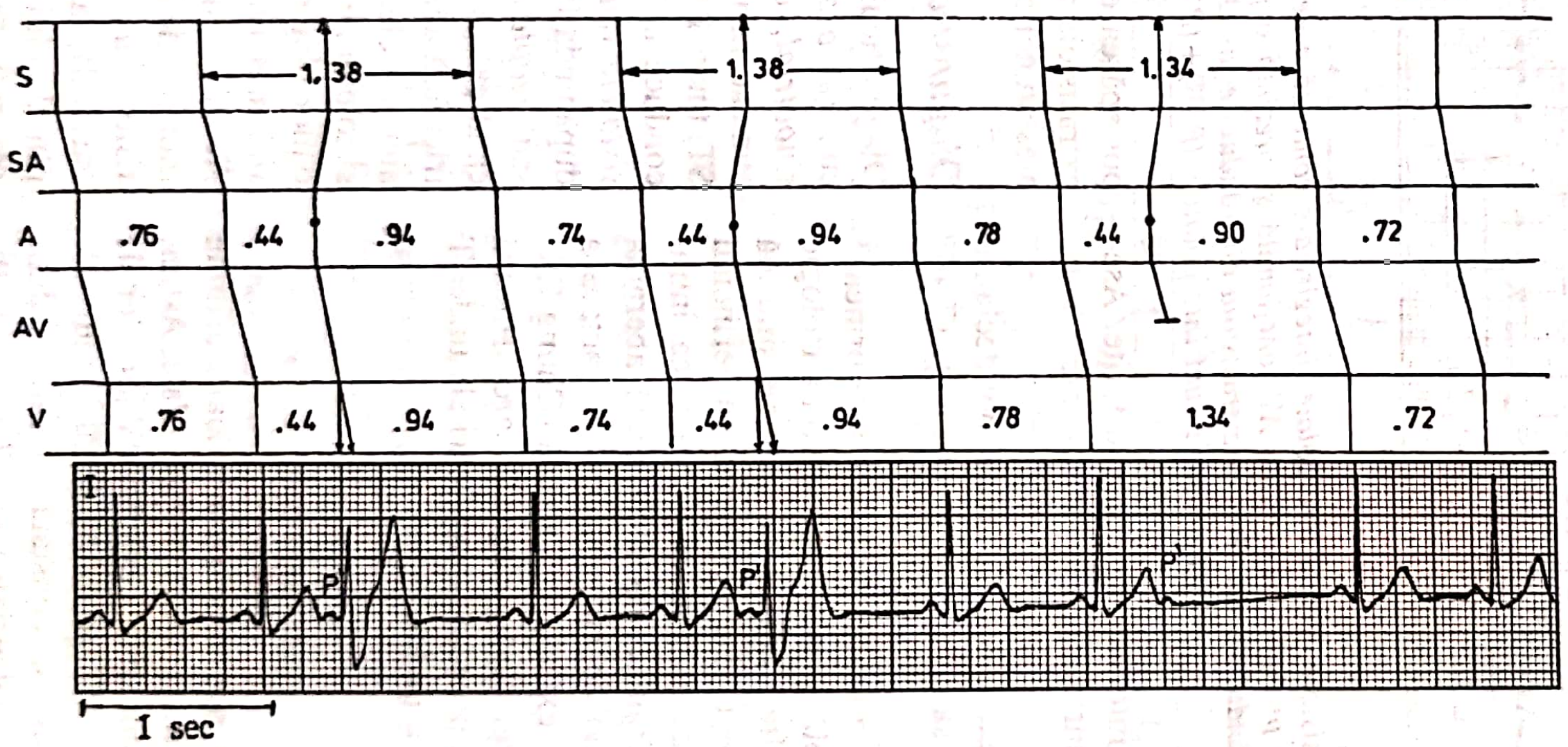
S
SA
A
AV
V
1.38
1.38
1.34
.76
.44
.94
.74
.78
.90
.72
1.34
I
P'
1 sec

Fig. 17.11 : *Extrasistole atriale sistematizate (ritm trigeminat), cu conducere intraventriculară aberantă (aspect de bloc de ramură dreaptă). A treia extrasistolă este blocată. P' = extrasistole atriale.*

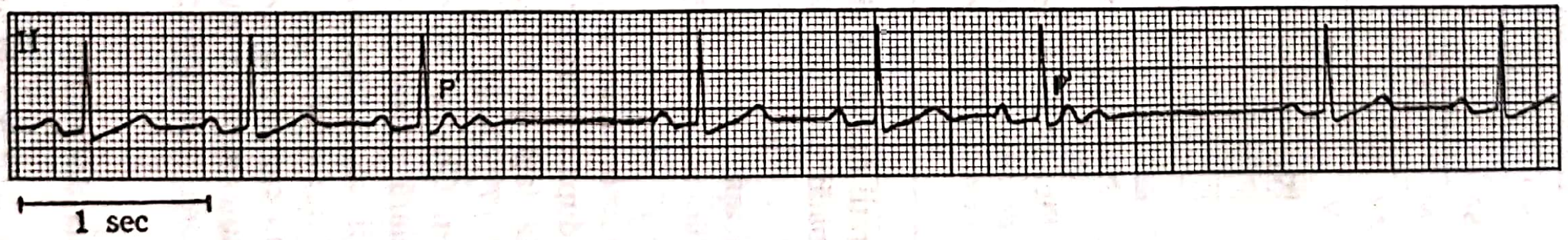

Fig. 17.12 : *Extrasistole atriale sistematizate (ritm cuadrigeminat) şi blocate, deoarece survin foarte prematur pe segmentul ST al complexului de origine sinusală. Se mai remarcă prezenţa unui bloc AV de gradul I (PR = 0.24 secunde). P' = extrasistole atriale blocate.*

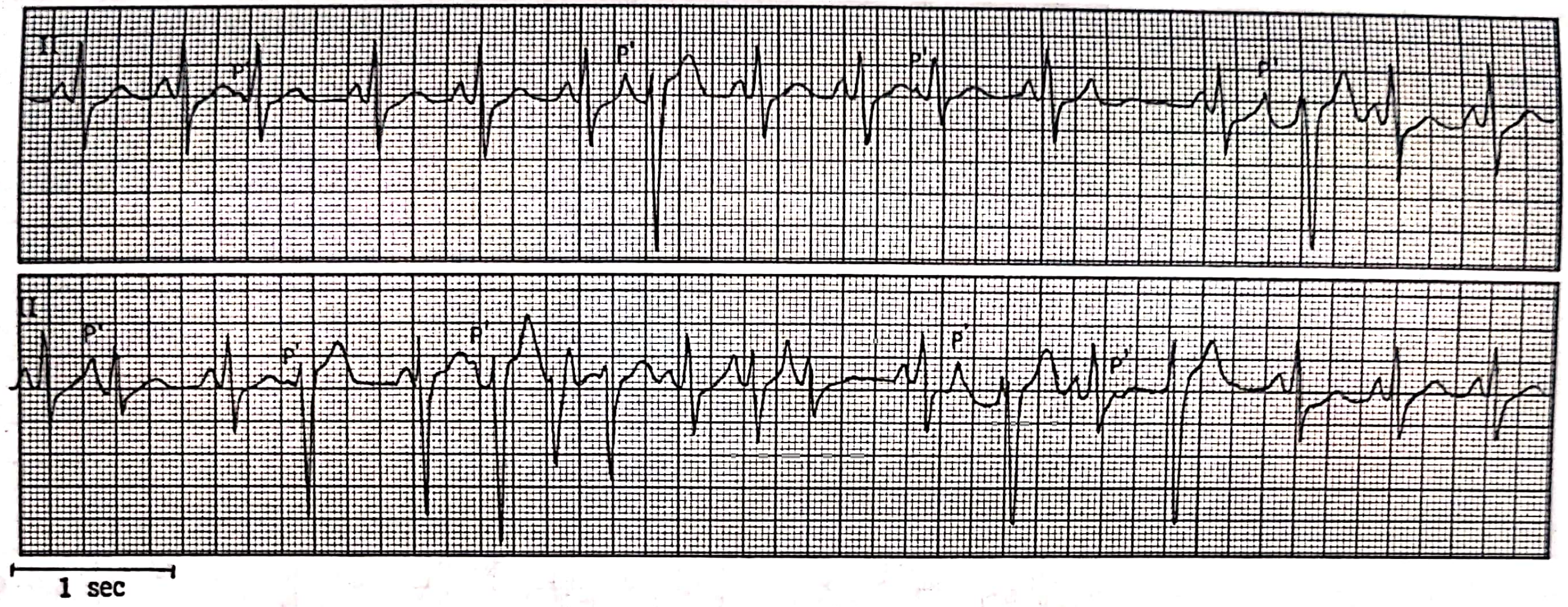

Fig. 17.13: *Extrasistole atriale multifocale cu conducere intraventriculară aberantă (înregistrare continuă a derivaţiei II). În rândul de jos se observă un scurt episod de tahicardie atrială (frecvenţa medie 150/minut), declanşată de o extrasistolă atrială. P' = extrasistole atriale.*

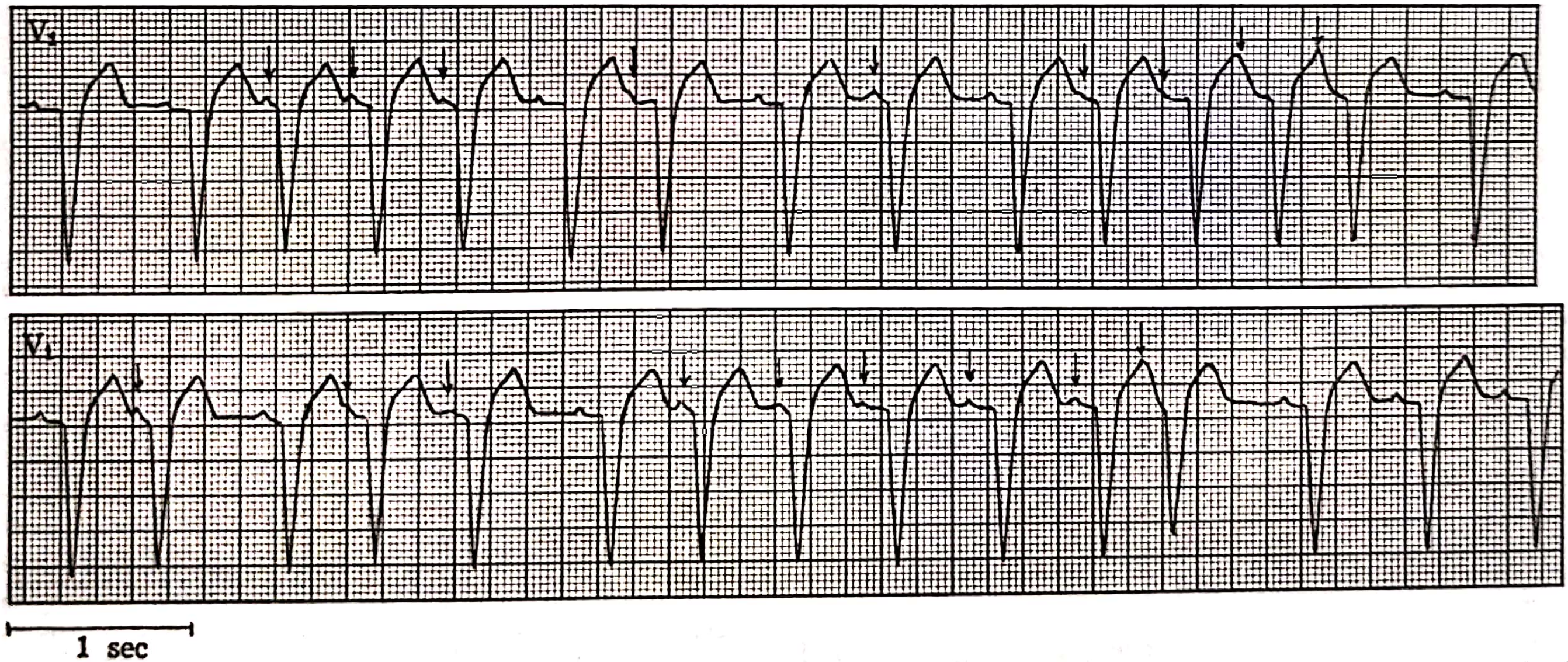

Fig. 17.14: *Extrasistole atriale izolate şi grupate (înregistrare continuă a derivaţiei V₁). În rândul de jos, scurt episod de tahicardie atrială (frecvenţa medie de 120/minut). Extrasistolele atriale sunt indicate prin săgeţi. Se mai remarcă prezenţa unui bloc de ramură stângă.*

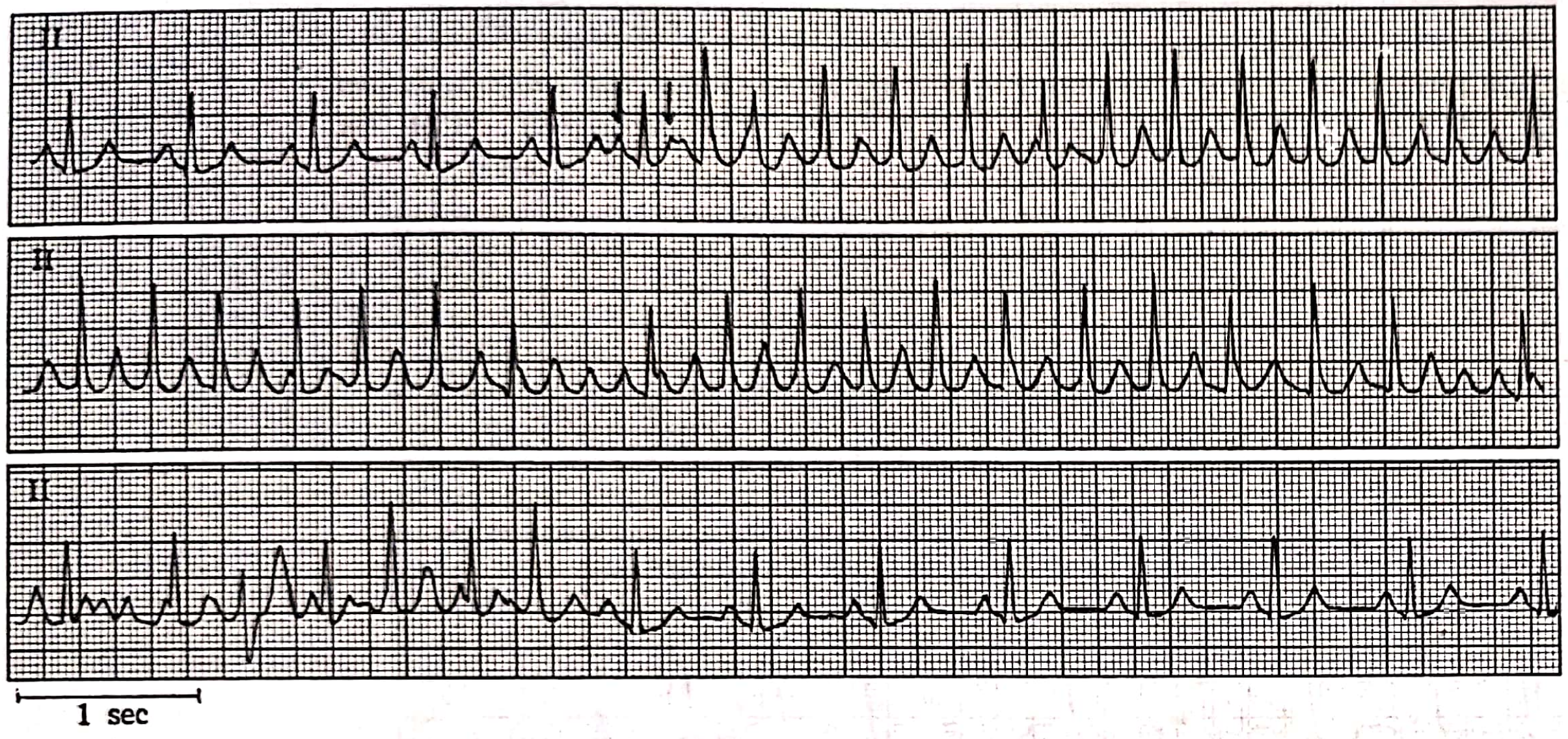

Fig. 17.15: *Flutter atrial paroxistic declanşat de două extrasistole atriale care apar consecutiv (săgeţile cu vârful în jos). Revenirea la ritmul sinusal (rândul de jos) se face prin degradarea undelor de flutter în unde de fibrilaţie atrială. Se remarcă numeroase conduceri intraventriculare aberante (înregistrarea derivaţiei II este continuă).*

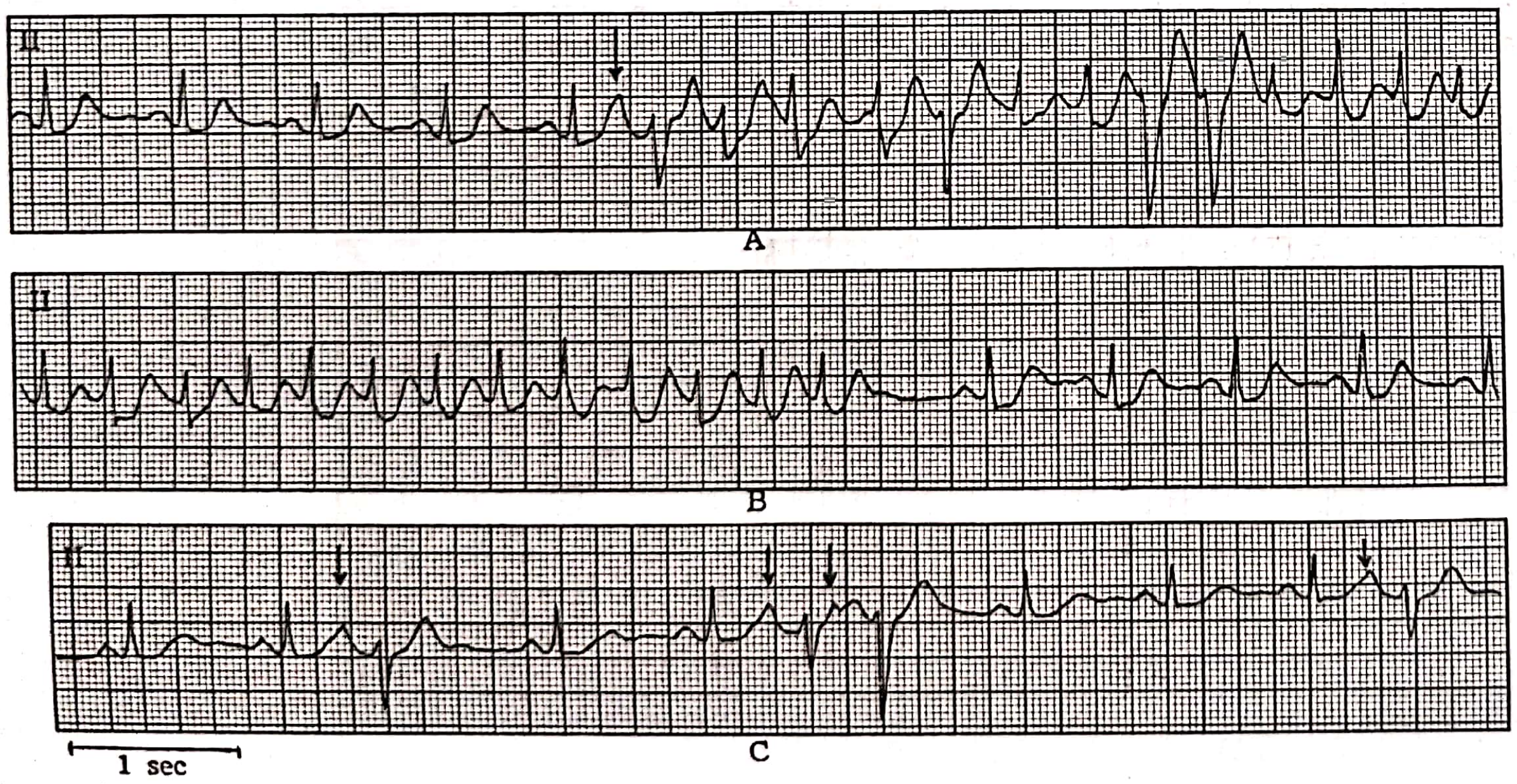

Fig. 17.16: **A.** *Tahicardie atrială (flutter atrial ?) declanşată de o extrasistolă atrială care deformează unda T a complexului precedent (săgeata cu vârful în jos). Se remarcă numeroase conduceri intraventriculare aberante.* **B.** *Revenirea spontană la ritmul sinusal.* **C.** *Ritm sinusal cu extrasistole atriale cu conducere intraventriculară aberantă (undele P ectopice sunt indicate prin săgeţi cu vârful în jos).*

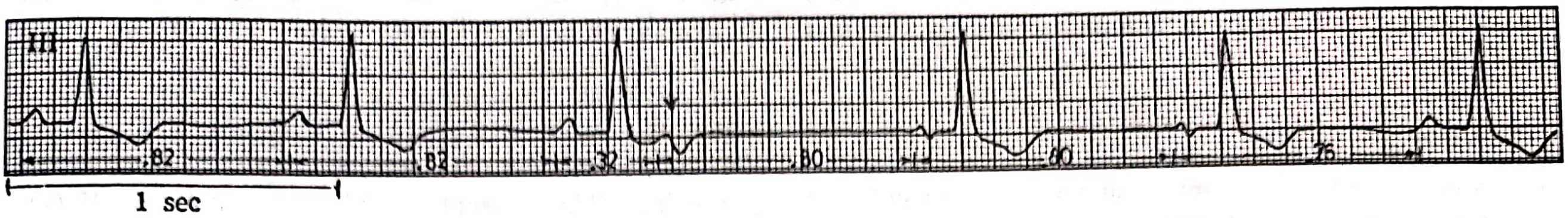

Fig. 17.17 : *„Fenomen Chung" produs de o extrasistolă atrială (marcată printr-o săgeată). Cele două unde P subsecvente prezintă o morfologie deosebită față de undele P de origine sinusală. Diagnosticul de evadări atriale sau AV joncționale poate fi exclus, deoarece durata intervalelor P-P nu se modifică în mod semnificativ.*

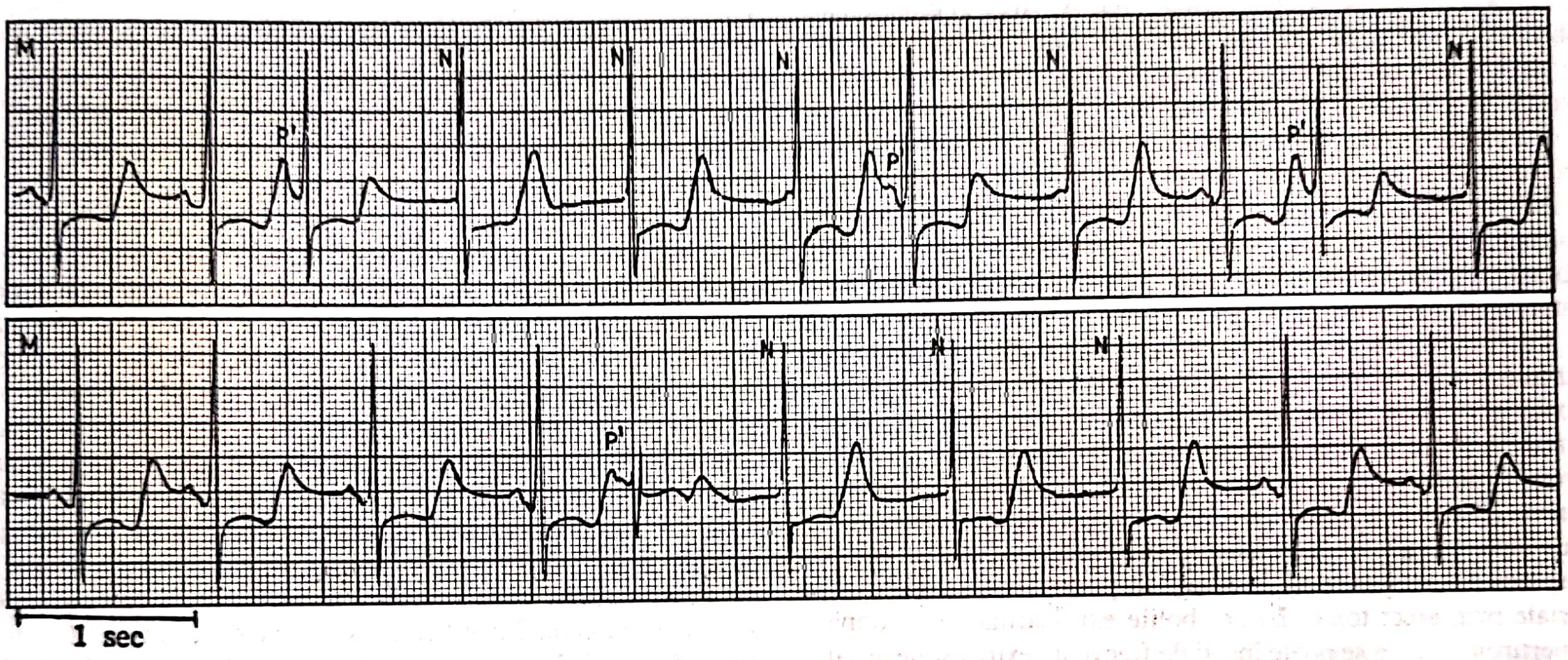

Fig. 17.18 : *Extrasistole atriale apărute imediat după conversia electrică a unei fibrilații atriale cronice (derivație de monitor, înregistrare continuă). În pauza postectopică survin evadări AV joncționale care realizează o disociație AV intermitentă. P' = extrasistole atriale. N = evadări AV joncționale.*

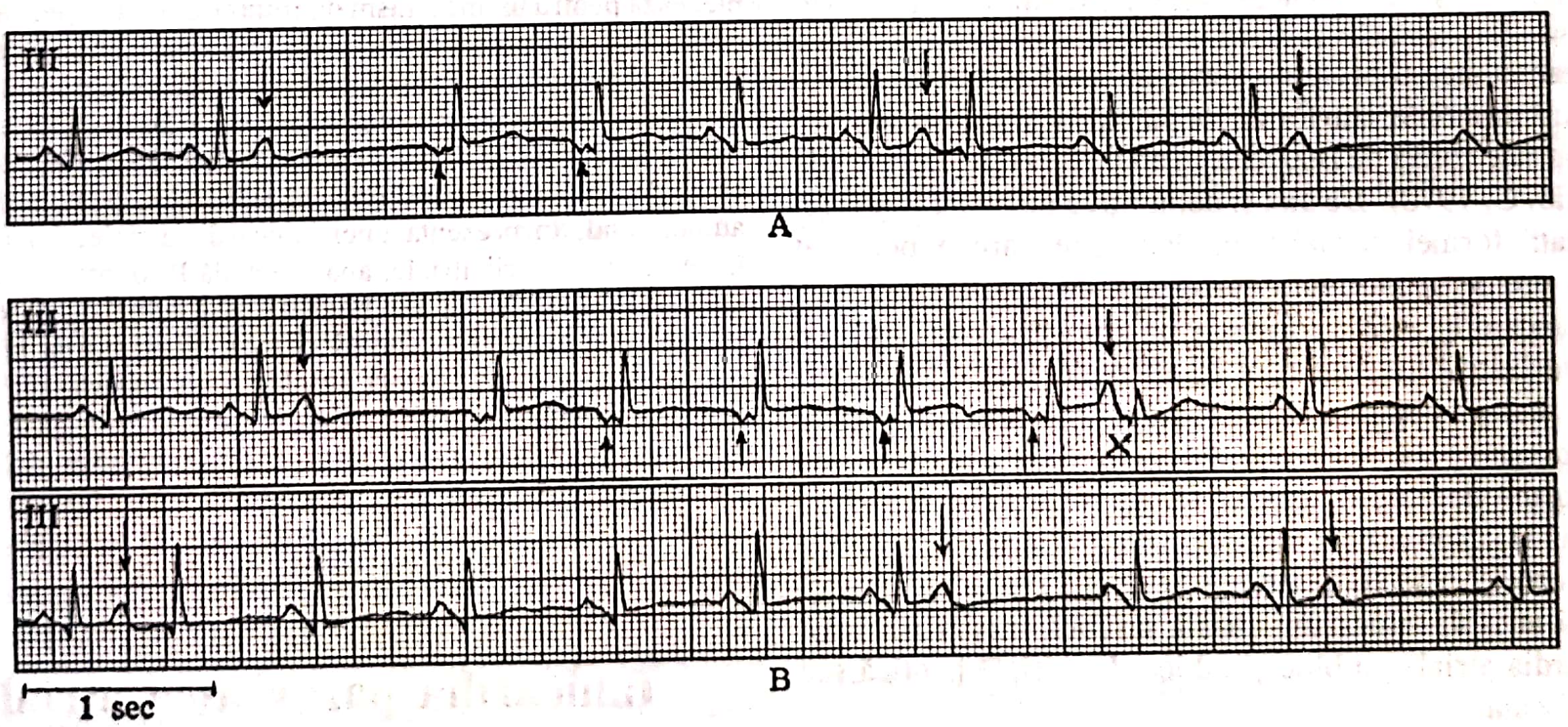

Fig. 17.19 : *Extrasistole atriale (indicate prin săgeți cu vârful în jos), dintre care o parte blocate imediat după conversia electrică a unei fibrilații atriale cronice. A. În pauza postectopică apar două complexe de origine AV joncțională (săgețile cu vârful în sus). B. (înregistrare continuă a derivației III). În pauza postectopică se instalează o tahicardie AV joncțională cu frecvența 80-90/minut (săgețile cu vârful în sus). Ultimele 3 unde P de origine AV joncțională prezintă o frecvență de aproximativ 150/minut și se conduc cu bloc 2/1. Tahicardia AV joncțională este stopată de o extrasistolă atrială (marcată cu X).*

pozitivă în aVR ; criteriul utilizat : PR ≥ 0.12 secunde în caz de extrasistole atriale inferioare şi PR < 0.12 secunde în cazul extrasistolelor AV joncţionale nu are o accepţiune unanimă.

Semnificaţie clinică

Extrasistolele atriale pot apărea şi în absenţa unei cardiopatii organice. Procedeele de monitorizare au detectat la indivizii normali din punct de vedere cardiovascular o incidenţă a extrasistolelor atriale şi AV joncţionale până la 76% (Hinkle LE şi colab., 1969). De multe ori, extrasistolele atriale apar după ingestia de cafea sau alcool, fumat excesiv, stresuri emoţionale, oboseală fizică şi psihică. Incidenţa extrasistolelor atriale creşte la persoanele cu cardiopatii organice mai ales la cei cu boli atriale sau dilataţie atrială : stenoză mitrală, cord pulmonar cronic, prolaps de valvă mitrală. În cordul pulmonar cronic extrasistolele atriale sunt deseori multifocale. Nu s-a putut stabili o corelaţie între prezenţa extrasistolelor atriale şi incidenţa cardiopatiei ischemice subsecvente (Chiang BN şi colab., 1969). Totuşi, extrasistolele atriale apar frecvent în cursul evoluţiei infarctului miocardic acut : până la 50% din cazuri (Melzer LE şi Kitchell JB, 1966) şi reprezintă uneori un indicator de infarct atrial (Liu CK, 1961). Apariţia frecventă a extrasistolelor atriale poate determina declanşarea fibrilaţiei atriale sau flutterului atrial. A putut fi demonstrată chiar o corelaţie între gradul de prematuritate a extrasistolelor atriale şi precipitarea fibrilaţiei atriale (Killip T şi Gault JH, 1965). Dacă extrasistolele atriale sunt determinate de insuficienţa cardiacă congestivă, ele pot dispărea după digitalizare. Însă digitala poate declanşa extrasistole atriale prin efect toxic. Dintre bolile extracardiace menţionăm hipertiroidia, care se poate însoţi de frecvente extrasistole atriale.

Tahicardiile atriale

Semnalate cu peste un secol în urmă (Cotton, 1867), tahicardiile atriale, sub forma lor paroxistică, au fost descrise şi încadrate corect de Bouveret în anul 1889 (cit. Levine HH şi Smith C, 1970). De aici şi denumirea de boală Bouveret acordată formei paroxistice, denumire care a persistat multă vreme în literatura europeană de specialitate.

Tahicardiile atriale constituie un grup de aritmii cardiace caracterizate printr-un ritm atrial rapid (150-250/minut) şi, în majoritatea cazurilor, regulat. Stimulii ectopici se pot transmite la ventricule în mod constant (1/1) sau sub formă de bloc de gradul II (tip Wenckebach sau tip Mobitz II). Sub aspect electrocardiografic se pot distinge următoarele varietăţi de tahicardie atrială : tahicardia paroxistică atrială, tahicardia atrială cronică (neparoxistică), tahicardia atrială cu bloc şi tahicardia atrială haotică sau multifocală.

Mecanism

Tahicardiile atriale pot fi generate prin două mecanisme fundamentale : fenomenul de reintrare a excitaţiei şi mecanismul ectopic (focal). Cercetările de electrofiziologie au demonstrat că majoritatea tahicardiilor paroxistice atriale au la bază un mecanism de reintrare a excitaţiei. Stimulul iniţiator este de regulă o extrasistolă atrială, iar circuitul de reintrare a excitaţiei poate include joncţiunea AV sau nodul sinusal, sau poate fi limitat la atriu. La bolnavii cu sindrom WPW, circuitul de reintrare a excitaţiei include joncţiunea AV şi calea accesorie (Bigger JT şi Goldreyer BN, 1970 ; Han J, 1970 ; Narula O, 1974 ; Phalajani DB şi colab., 1973 ; Josephson ME şi Kastor JA, 1977). Celălalt mecanism – creşterea automatismului unui focar ectopic atrial prin accentuarea unei activităţi subliminare – pare a sta mult mai rar la baza declanşării tahicardiilor paroxistice atriale, deşi există dovezi electrofiziologice că acest mecanism poate fi incriminat în unele cazuri (Goldreyer BN şi colab., 1975 ; Gilette PC şi Garson A, 1977 ; Josepson ME şi Kastor JA, 1977). Mecanismul de tip ectopic pare a fi mai frecvent în tahicardiile atriale cronice (Raviele A şi colab., 1977).

Precizarea mecanismului tahicardiei atriale implică de regulă explorări electrofiziologice relativ complexe (înregistrări endocavitare, inclusiv electrograma fasciculului lui His, stimulare electrică atrială şi ventriculară programată, mapping atrial etc.). În general, diagnosticul electrofiziologic al unei tahicardii prin reintrarea excitaţiei implică : (a) caracterul manipulabil al tahicardiei, în sensul că poate fi declanşată sau oprită prin stimulare programată ; (b) existenţa unei zone cu conducere lentă, localizată prin înregistrări electrice ; (c) perioade refractare lungi în anumite zone (posibilitatea prezenţei blocului unidirecţional) şi (d) existenţa unui circuit căruia i se pot eventual preciza dimensiunile prin aprecierea efectului stimulării electrice a diferitelor zone ale inimii în cursul tahicardiei (Frank R şi colab., 1977). În principiu, se admite că declanşarea tahicardiei printr-un stimul electric unic programat sau oprirea tahicardiei prin electrostimulare atrială cu frecvenţă mai joasă decât a ritmului ectopic pledează pentru un mecanism de reintrare a excitaţiei. Intervalul dintre cea mai precoce şi cea mai tardivă stimulare prin care tahicardia poate fi declanşată este desemnat cu termenul „fereastra tahicardiei" (*tachycardia window*) – Barlod SS şi colab., 1969 ; Paulay KL şi colab., 1973 ; Narula OS, 1974. Reintrarea excitaţiei în nodul sinusal (circuit sinoatrial) poate fi acceptată atunci când, în prezenţa unei tahicardii atriale, imediat după încetarea stimulării atriale, apare o undă P spontană similară cu undele P sinusale, la un interval mai scurt decât ciclul de control dominant. În condiţii clinice, declanşarea tahicardiei paroxistice de o extrasistolă atrială cu un interval PR lung sau stoparea tahicardiei prin manevre de stimulare vagală (masajul sinusului carotidian) pledează pentru un mecanism de reintrare a excitaţiei (Goldreyer BN şi Bigger JT, 1971 ; Gavrilescu Şt şi Cotoi S, 1973 ; Gilette PC, 1976 ; Wu D şi colab., 1978 ; Cotoi S şi colab., 1978 şi 1980) – fig. 17.20.

Tahicardia paroxistică atrială

Criterii de diagnostic electrocardiografic

Tahicardia paroxistică atrială se caracterizează printr-un debut brusc şi încetare la fel de bruscă. Episoadele pot dura secunde, minute, ore sau zile. Criteriile de diagnostic electrocardiografic sunt :

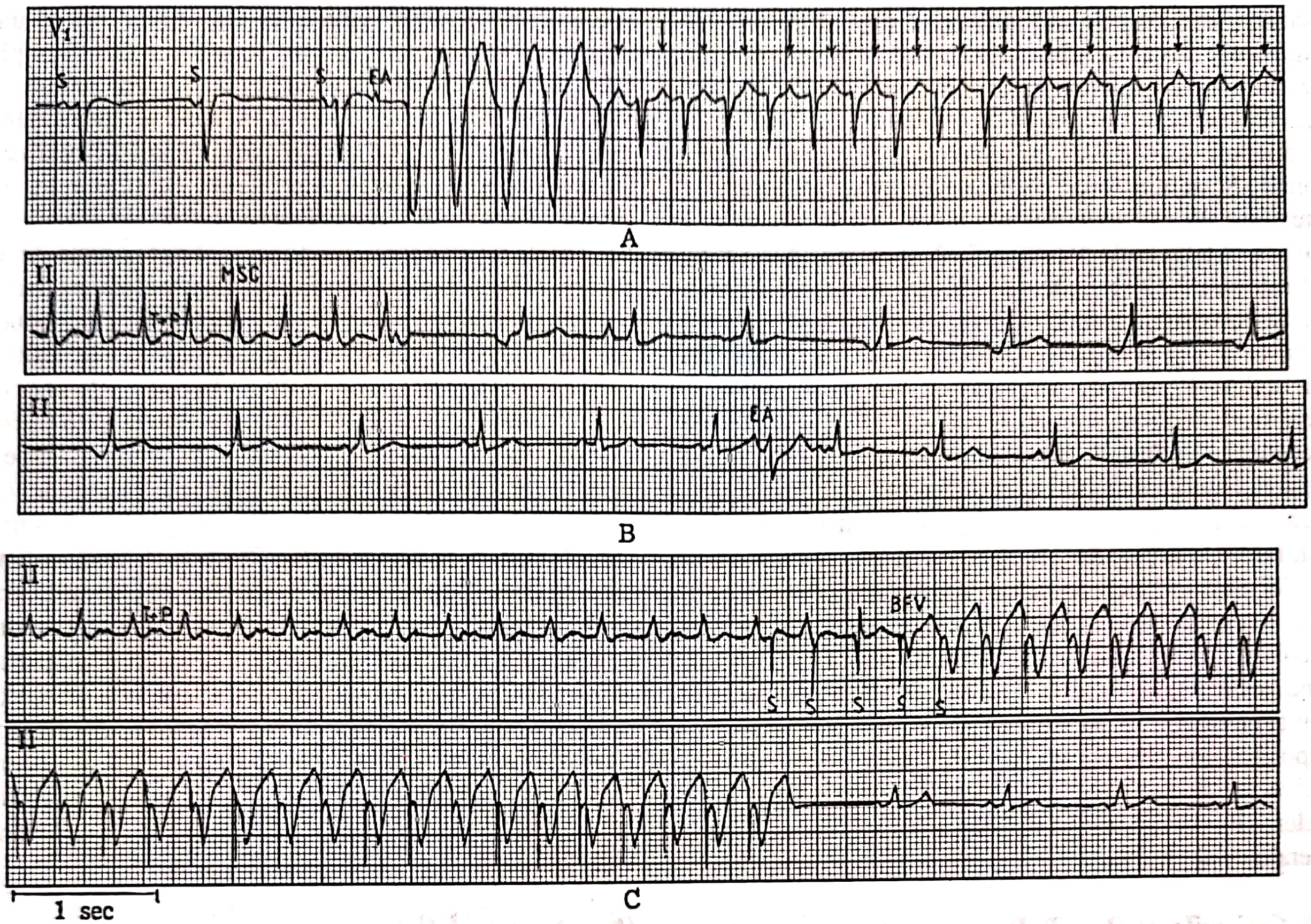

Fig. 17.20: *Bolnav în vârstă de 60 de ani cu diagnosticul clinic de sindrom al nodului sinusal bolnav. **A.** Tahicardie paroxistică atrială cu frecvenţa 200/minut, declanşată de o extrasistolă atrială (EA) cu interval PR lung (0.22 secunde). Primele 4 complexe QRS după declanşarea tahicardiei paroxistice manifestă o conducere intraventriculară aberantă (aspect de „bloc de ramură stângă"), iar al cincilea complex prezintă o configuraţie intermediară. Undele P de origine sinusală sunt notate cu simbolul S şi undele P ectopice, prin săgeţile cu vârful în jos. **B.** (înregistrare continuă a derivaţiei II). Tahicardia paroxistică este stopată prin masajul sinusului carotidian (MSC), după care se instalează aspectul de stimulator migrant atrial cu predominanţa unui ritm atrial inferior (complexele QRS precedate de unde P negative). Extrasistola atrială din rândul de jos nu declanşează un nou paroxism de tahicardie atrială, dat fiind intervalul PR scurt. T+P = superimpoziţia undei P ectopice cu unda T a complexului precedent. **C.** (înregistrare continuă a derivaţiei II). Tahicardia paroxistică atrială este stopată prin stimulare electrică ventriculară rapidă (probabil că circuitul de reintrare include şi joncţiunea AV). Stimularea ventriculară devine eficientă cu al 4-lea stimul (S), care realizează o bătaie de fuziune ventriculară (BFV).*

1. Frecvenţa atrială şi ventriculară situate între 140 şi 220 bătăi/minut.
2. Unde P pozitive în II, III, aVF şi negative în aVR, însă cu morfologie deosebită faţă de undele P de origine sinusală.
3. Cicluri P-P şi R-R regulate.
4. Paroxismul constă din şase sau mai multe complexe în succesiune.
5. După fiecare undă P urmează un complex QRS care este identic cu complexul ventricular de origine sinusală, dar poate fi şi diferit ca urmare a unei conduceri intraventriculare aberante.
6. Intervalul PR prezintă o durată situată în limite normale, dar poate fi şi prelungit.
7. Modificări ST-T pot fi uneori prezente.

(1) *Frecvenţa atrială şi ventriculară*

În tahicardia paroxistică atrială frecvenţa cardiacă prezintă valori situate între 140 şi 220/minut, cel mai adesea între 180 şi 200/minut. Mult mai rar, frecvenţa este mai mică de 140 sau peste 220/minut. Frecvenţe foarte rapide se constată mai ales la copii şi persoanele tinere.

(2) *Morfologia undei P*

În tahicardia paroxistică atrială, configuraţia undei P depinde de localizarea focarului ectopic şi de calea de activare a miocardului atrial sau, dacă mecanismul de întreţinere constă dintr-un fenomen de reintrare a excitaţiei în nodul sinusal, configuraţia şi axa electrică medie a undei P sunt asemănătoare cu cele ale undei P sinusale. Dimpotrivă, configuraţia şi axa electrică medie a undelor P sunt asemănătoare cu cele ale undelor P din tahicardiile AV joncţionale dacă focarul ectopic este localizat în atriul inferior, în apropierea zonei AV joncţionale. În acest caz, diagnosticul diferenţial cu tahicardia paroxistică AV joncţională este dificil pe electrocardiograma convenţională. Se admite totuşi că în tahicardia atrială inferioară intervalul PR este egal sau mai mare de 0.12 secunde, în timp ce în tahicardia paroxistică AV joncţională intervalul PR este sub 0.12 secunde. În cele mai multe cazuri, tahicardia paroxistică atrială se manifestă totuşi prin unde P pozitive în DII şi negative în aVR (fig. 17.21). De multe ori undele P sunt de amplitudine redusă şi dificil de identificat dacă se suprapun pe unda T a complexului precedent. Undele P din tahicardiile atriale produse de creşterea automatismului sunt în general mai bine vizibile decât în cazul celor care rezultă printr-un mecanism de reintrare. De asemenea, morfologia primei unde P a tahicardiei este identică cu cea a undelor P subsecvente în tipul automatic şi diferită în tipul prin reintrare (Hinkle LE şi colab., 1969 ; Gilette PC şi Garson A, 1977). Atunci când unda P nu poate fi identificată, diagnosticul diferenţial cu tahicardia paroxistică AV joncţională este practic imposibil. În aceste cazuri se utilizează denumirea de *tahicardie paroxistică supraventriculară*. Obiectivarea undelor P necesită uneori utilizarea derivaţiilor esofagiene şi endoatriale drepte.

(3) *Ciclurile P-P şi R-R*

În forma clasică a tahicardiei paroxistice atriale, durata ciclurilor P-P şi R-R este în mod precis identică, ritmul fiind foarte regulat („regulat ca un ceasornic"). Totuşi nu rareori se poate observa o creştere gradată a frecvenţei la începutul paroxismului : perioada de „încălzire". Acest fenomen se produce în mod obişnuit în tahicardiile atriale generate printr-un mecanism ectopic (Gilette PC şi Garson A, 1977 ; Josephson ME şi Kastor JA, 1977). Uneori, mici variaţii ale frecvenţei pot fi observate chiar după debutul tahicardiei (fig. 17.22).

(4) *Numărul de complexe*

În mod convenţional, s-a stabilit că un paroxism de tahicardie atrială este constituit din cel puţin şase complexe consecutive, care îndeplinesc criteriile electrocardiografice menţionate mai sus (Chung EK, 1977) – fig. 17.22. Alţi cercetători solicită pentru diagnosticul de tahicardie paroxistică atrială prezenţa a trei sau mai multe complexe în succesiune (Watanabe Y şi Dreifus LS, 1977 ; Chou TC, 1979).

(5) *Configuraţia complexului QRS*

În tahicardiile paroxistice atriale, complexul QRS este în mod obişnuit asemănător cu complexul QRS de origine sinusală (fig. 17.21 şi 17.22). Dacă durata este normală (QRS≤0.10 secunde), originea supraventriculară a tahicardiei poate fi precizată cu certitudine. De reţinut însă că unele tahicardii ventriculare se pot manifesta prin complexe QRS de durată normală atunci când focarul ectopic este situat la nivelul segmentelor proximale ale principalelor ramuri ale sistemului de conducere specializat intraventricular (Rosenbaum MB şi colab., 1970). Ca şi în cazul extrasistolelor atriale, complexul QRS în tahicardiile paroxistice atriale poate apărea deformat şi lărgit în două circumstanţe : (a) conducere intraventriculară aberantă în condiţiile unei frecvenţe foarte rapide şi (b) tulburare de conducere intraventriculară preexistentă, care poate fi fixă sau frecvenţă-dependentă (fig. 17.23). În condiţiile unei conduceri intraventriculare aberante, complexul QRS prezintă cel mai adesea tipul de bloc de ramură dreaptă. Aspectul de bloc de ramură stângă apare mult mai rar, atunci când există o leziune latentă pe ramul stâng (bloc de ramură stângă frecvenţă-dependent). Precizarea diagnosticului impune o analiză minuţioasă a traseului electrocardiografic pentru identificarea undelor P şi a relaţiei acestei unde cu complexul QRS. Însă de multe ori numai înregistrarea electrogramei hisiene permite un diagnostic de certitudine. Mai multe detalii privind diagnosticul diferenţial între tahicardiile paroxistice supraventriculare cu complexe QRS deformate (lărgite) şi tahicardiile paroxistice ventriculare vor fi prezentate în capitolul 19 („Aritmiile ventriculare").

(6) *Intervalul PR*

Durata intervalului PR în tahicardiile paroxistice atriale depinde de starea sistemului de conducere AV şi de frecvenţa atrială. În general, în tahicardia atrială necomplicată, intervalul PR variază între 0.12 şi 0.20 secunde. Intervalul PR poate fi mai mare de 0.20 secunde atunci când frecvenţa atrială este extrem de rapidă şi impulsul atrial ajunge la ţesutul AV joncţional în perioada refractară relativă a acestuia, precum şi în caz de tulburare de conducere AV preexistentă. Prelungirea intervalului PR reprezintă o manifestare relativ frecventă a tahicardiilor paroxistice prin mecanism de reintrare a excitaţiei şi mai rar în tipul automatic. Dimpotrivă, intervalul PR poate fi scurtat (sub 0.12 secunde) în tahicardiile atriale cu frecvenţă joasă, precum şi în tahicardia paroxistică prezentă la copii şi adolescenţi. În cazuri rare se constată intervale PR care sunt alternativ scurte şi lungi, ca urmare a unei conduceri AV duble (formă rară de alternanţă electrică).

(7) *Modificări ST-T*

Ca şi în tahicardia sinusală, în timpul tahicardiei paroxistice atriale se poate observa subdenivelarea segmentului ST şi inversiunea undei T (modificări ST-T tahicardice). Anomaliile ST-T pot fi uneori prezente timp de ore sau chiar zile după tranziţia în ritm sinusal (modificări ST-T posttahicardice). Acest fenomen este determinat probabil de reducerea debitului cardiac şi a fluxului coronarian şi, consecutiv, ischemiei miocardice relative din timpul

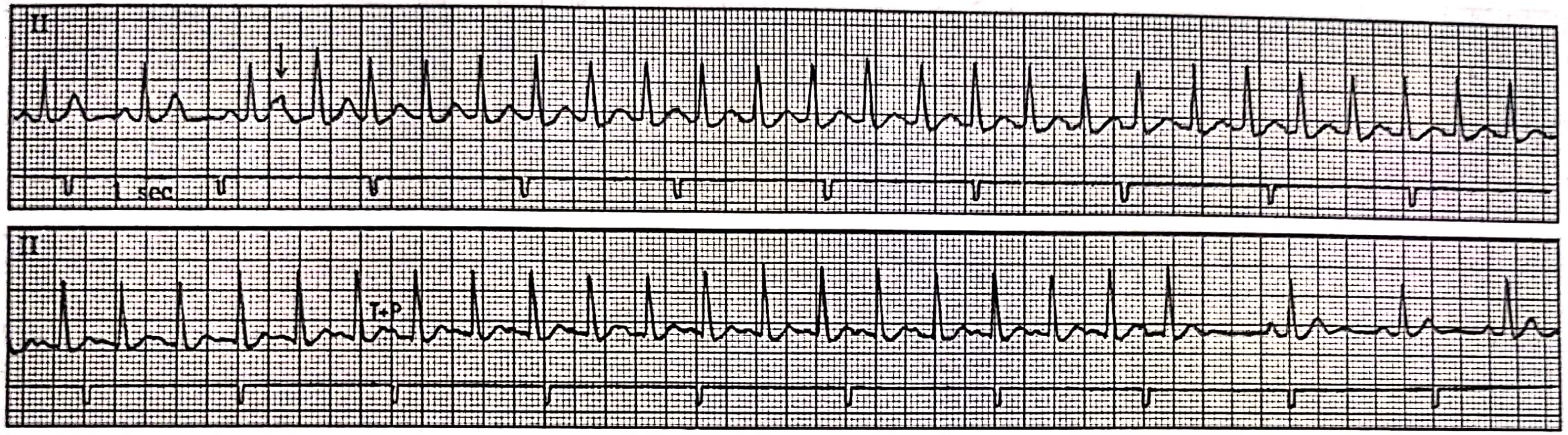

Fig. 17.21 : *Tahicardie paroxistică atrială (frecvenţa 157/minut) declanşată de o extrasistolă atrială (săgeata cu vârful în jos), condusă cu un interval PR lung (0.22 secunde). În derivaţia II undele P sunt pozitive. Se observă superimpoziţia undei P ectopice cu unda T a complexului precedent (T+P). Încetarea paroxismului se produce la fel de brusc ca şi debutul (înregistrare continuă a derivaţiei II).*

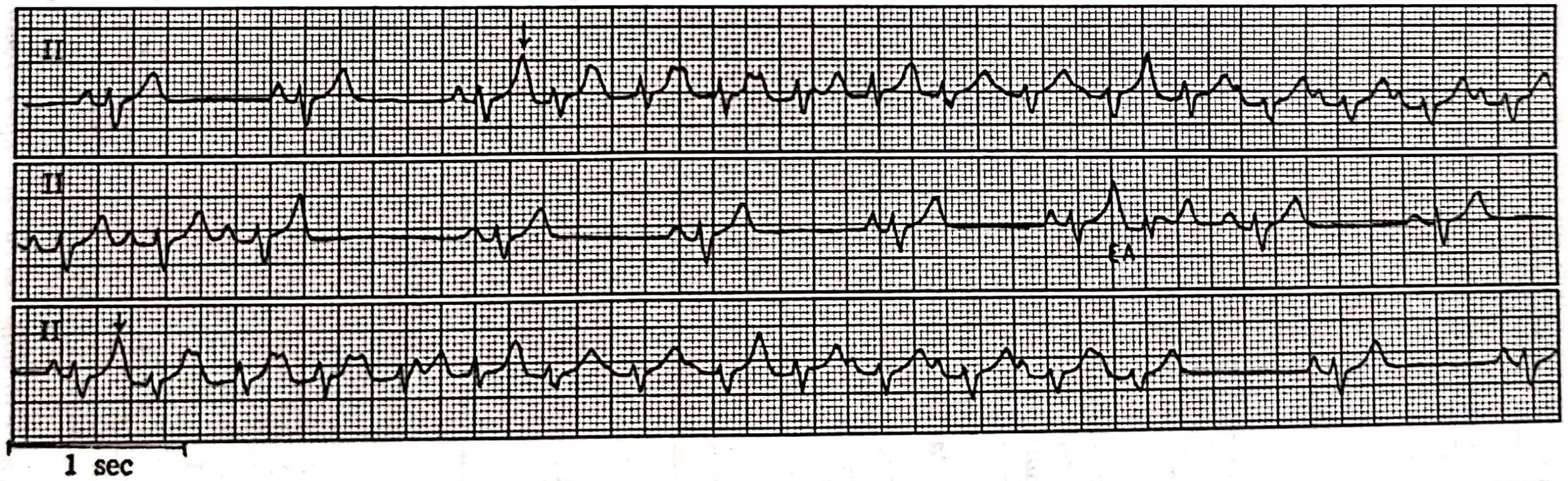

Fig. 17.22 : *Două episoade de tahicardie paroxistică atrială prin mecanism probabil ectopic (înregistrare continuă a derivaţiei II). Paroxismele sunt declanşate de fiecare dată de o extrasistolă atrială (săgeţile cu vârful în jos). Frecvenţa atrială este de 140/minut la începutul paroxismului şi scade până la 110/minut spre sfârşitul acestuia. De remarcat că primele două unde P de origine sinusală care apar după încetarea primului paroxism prezintă o configuraţie deosebită faţă de celelalte unde P de origine sinusală (fenomen Chung). EA = extrasistolă atrială.*

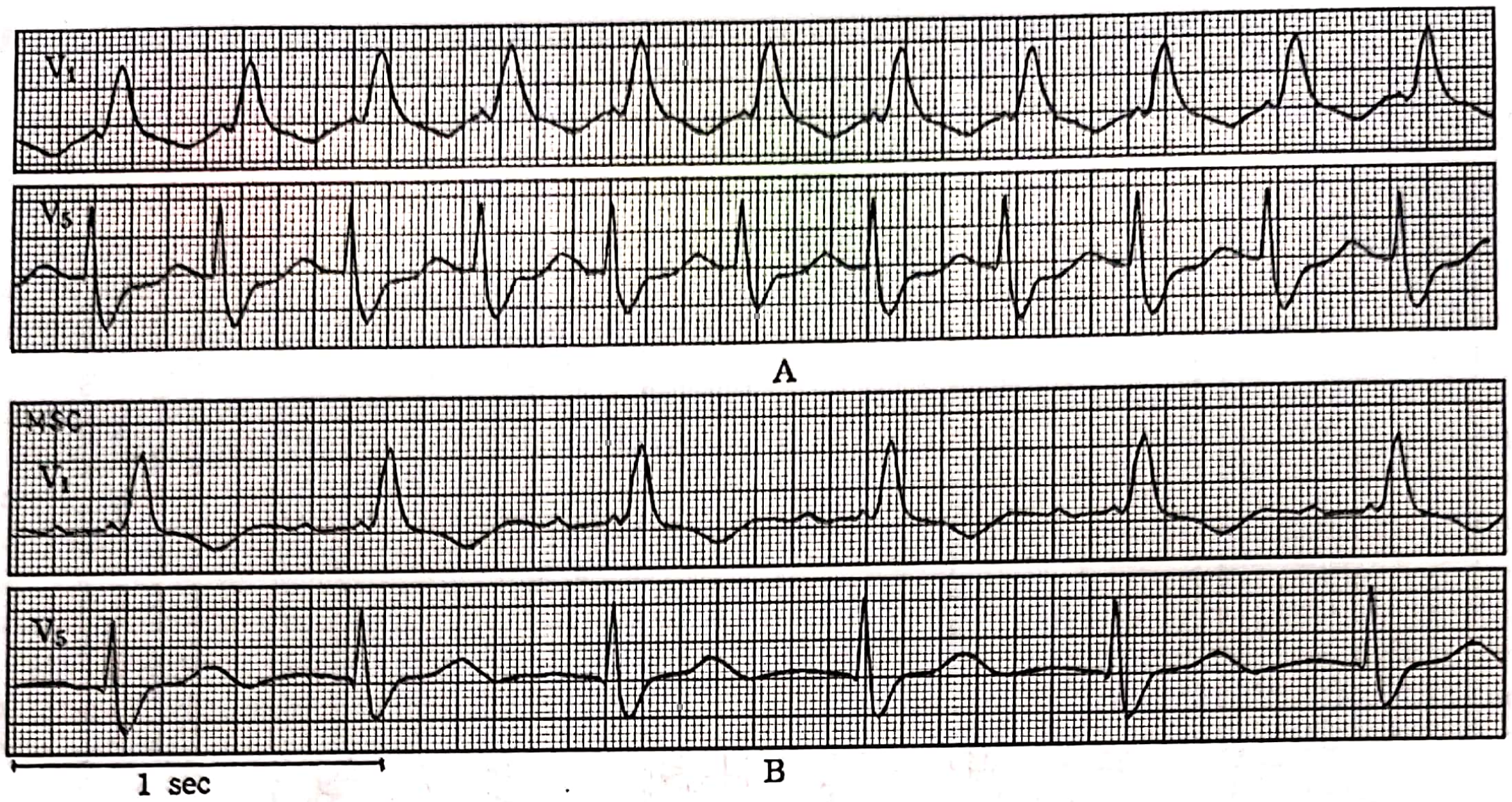

Fig. 17.23 : *Tahicardie paroxistică cu complexe ventriculare deformate (înregistrare sincronă a derivaţiilor V_1 şi V_5).* **A.** *Frecvenţa ventriculară 170/minut, ritmul regulat, complexele QRS prezintă un aspect de „bloc de ramură dreaptă”, iar undele P nu pot fi identificate. În aceste condiţii, diagnosticul diferenţial între o tahicardie paroxistică supraventriculară sau flutter atrial cu bloc AV 2/1 (asociate cu tulburări de conducere intraventriculară) şi o tahicardie paroxistică ventriculară nu se poate face.* **B.** *Masajul sinusului carotidian (MSC) : ritm sinusal cu frecvenţa 90/minut, bloc de ramură dreaptă complet. Concluzii : tahicardie paroxistică supraventriculară cu tulburări de conducere intraventriculare (bloc de ramură dreaptă) preexistente.*

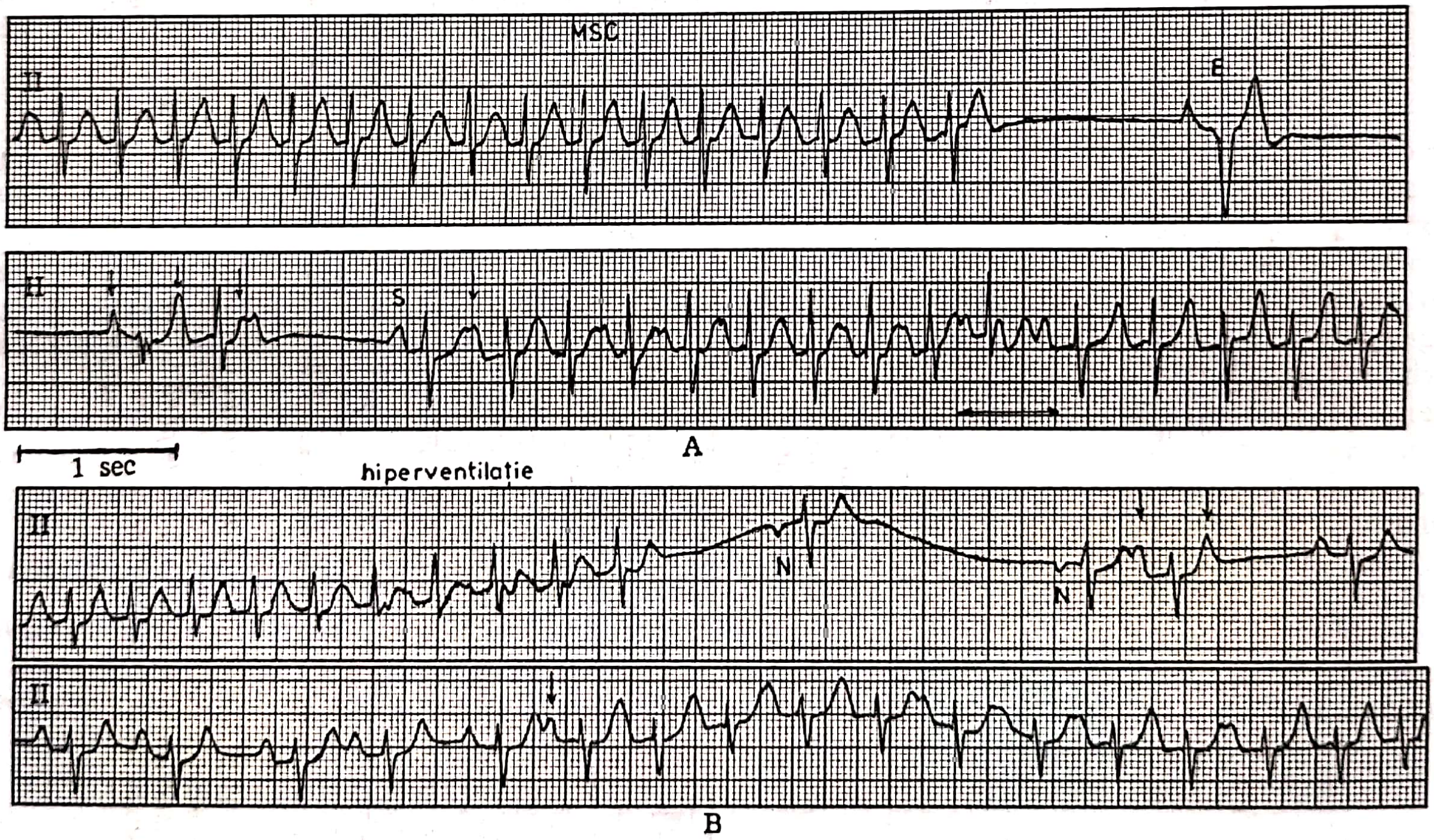

Fig. 17.24 : *A. Tahicardie paroxistică atrială cu frecvenţa 150/minut (înregistrare continuă a derivaţiei II). Se observă superimpoziţia undelor P cu unda T a complexului precedent. Masajul sinusului carotidian (MSC) determină stoparea temporară a tahicardiei, cu apariţia unei pauze în care se constată un complex de origine sinusală sau o evadare atrială (E) cu conducere intraventriculară aberantă (probabil prin bloc de fază 4) şi o suită de trei extrasistole atriale (săgeţile cu vârful în jos), dintre care ultima nu se conduce la ventricule. Urmează un complex de origine sinusală (S), după care se instalează un nou paroxism de tahicardie atrială declanşat de o extrasistolă atrială (săgeata cu vârful în jos). Tahicardia atrială este întreruptă temporar de un scurt episod de flutter atrial (săgeata orizontală). B (înregistrarea continuă a derivaţiei II). La acelaşi bolnav, paroxismul de tahicardie atrială este întrerupt prin hiperventilaţie. În cursul pauzei apar evadări AV joncţionale (N), ultima fiind urmată de două extrasistole atriale (săgeţile cu vârful în jos), dintre care a doua nu se conduce la ventricule. După o scurtă perioadă de ritm sinusal (prima parte a rândului de jos) apare un nou paroxism de tahicardie atrială declanşat de o extrasistolă atrială (săgeata cu vârful în jos).*

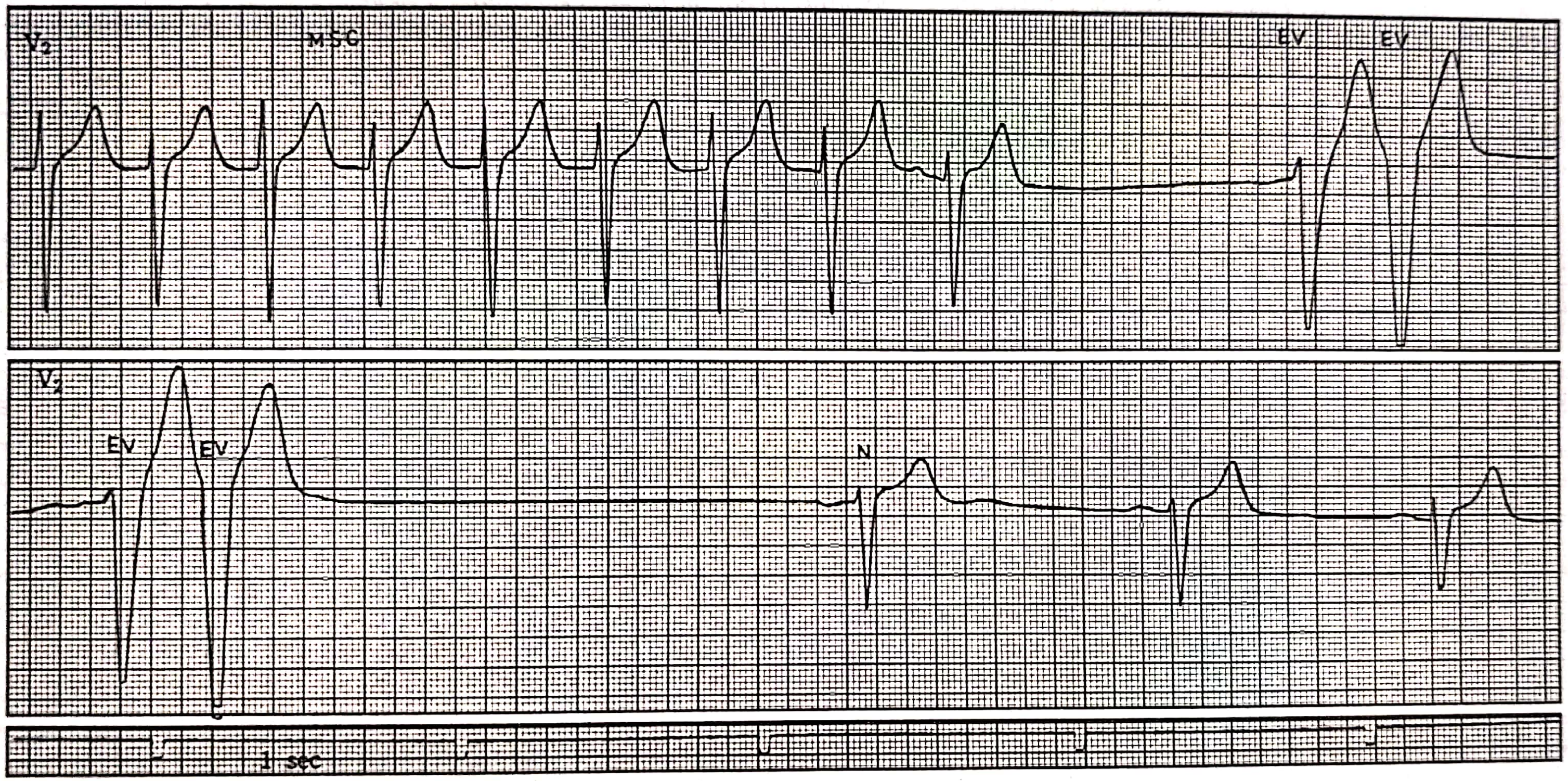

Fig. 17.25: *Tahicardie paroxistică supraventriculară cu frecvenţa 162/minut (înregistrare continuă a derivaţiei V_2). Undele P nu pot fi identificate. Se observă şi fenomenul de alternanţă electrică. Masajul sinusului carotidian (MSC) determină instalarea ritmului sinusal. În perioada de tranziţie apar extrasistole ventriculare (EV) în cupluri şi o evadare AV joncţională (N).*

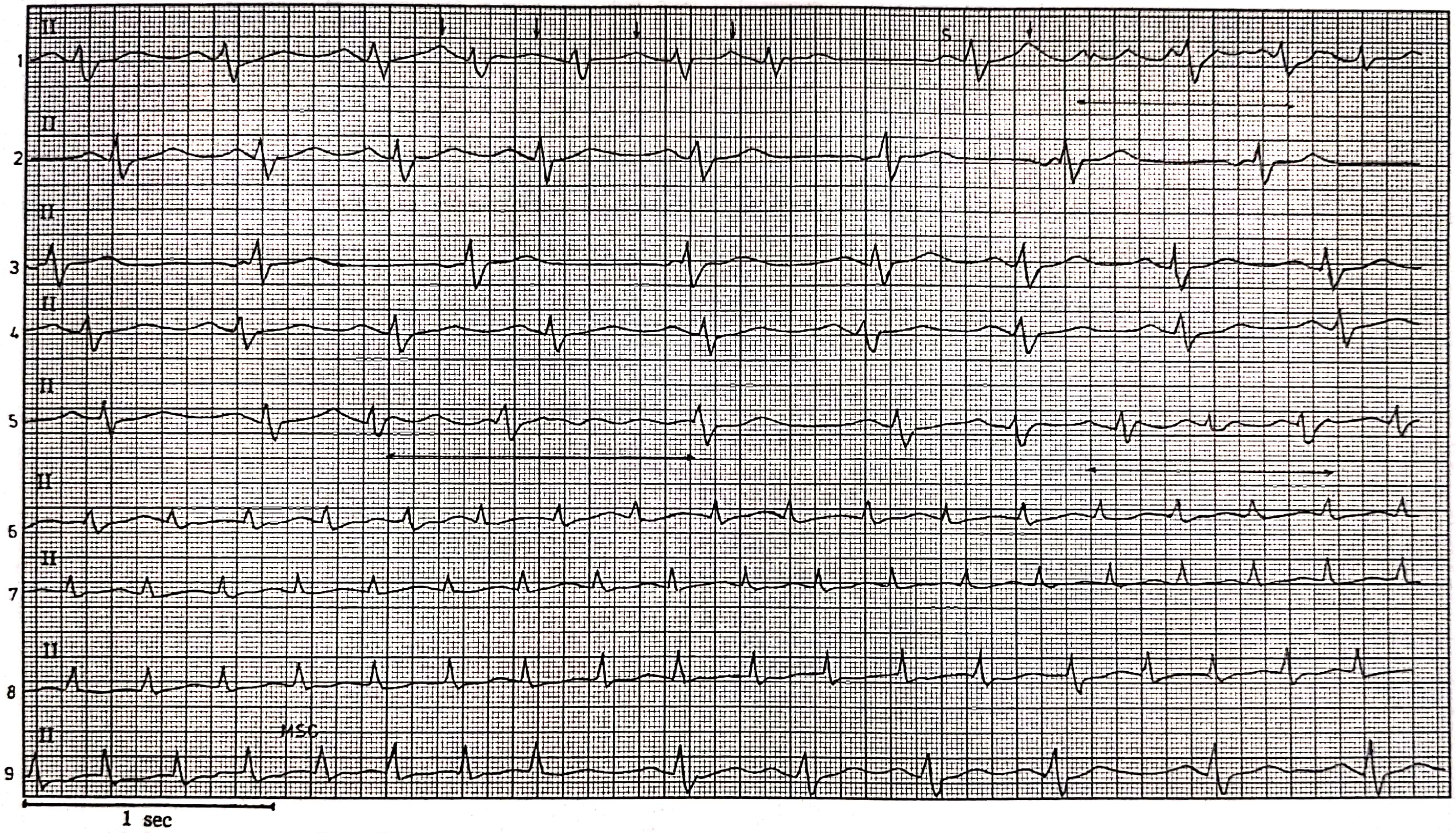

Fig. 17.26: *Tahicardie paroxistică supraventriculară precedată de aritmii diverse (înregistrare continuă a derivației II). În rândul de sus, după câteva complexe de origine sinusală apare o suită de 4 extrasistole atriale (săgețile cu vârful în jos). Un complex de origine sinusală (S) şi un scurt lambou de flutter atrial declanşat de o extrasistolă atrială, care se degradează în fibrilație atrială (săgeata orizontală). În rândurile 2 şi 3 ritmul sinusal alternează cu perioade de ritm AV joncțional (stimulator migrant). În rândul 5 apar două episoade de flutter atrial (săgețile orizontale), după care se instalează o tahicardie paroxistică supraventriculară cu frecvența 150/minut, stopată prin masajul sinusului carotidian – MSC (rândurile 6, 7, 8 şi 9). Se remarcă modificarea configurației complexului QRS în timpul episodului de tahicardie paroxistică. Traseul a fost înregistrat la un bolnav cu diagnosticul de angină pectorală de efort, în timpul unor crize dureroase.*

tahicardiei. Aspectul poate fi observat de multe ori chiar în absenţa cardiopatiei ischemice şi, prin urmare, nu poate fi interpretat ca un indiciu de boală coronariană. Mai mult decât atât, modificările ST-T tahicardice şi post-tahicardice se constată mai frecvent la copii şi adolescenţi decât la persoanele adulte, probabil ca urmare a faptului că aritmia a fost prezentă mai mult timp până în momentul diagnosticului şi aplicării tratamentului.

Răspunsul la stimularea vagală

Stimularea vagală reprezintă o manevră deosebit de utilă în diagnosticul şi tratamentul tahicardiilor paroxistice atriale. În mod obişnuit se folosesc manevrele de stimulare mecanică a vagului: *masajul sinusului carotidian* şi *manevra Valsalva*. Aceste procedee fie că nu produc nici un efect, fie că determină conversiunea tahicardiei paroxistice atriale în ritm sinusal. De regulă, manevrele vagale nu influenţează tahicardiile atriale ectopice (produc doar un bloc AV tranzitoriu) şi au un efect favorabil (tranziţie în ritm sinusal) asupra tahicardiilor atriale prin mecanism de reintrare a excitaţiei (Goldreyer BN şi colab., 1973). La bolnavii care răspund la manevrele de excitaţie mecanică a vagului pot apărea următoarele aspecte electrocardiografice înainte de restabilirea ritmului sinusal:

(1) Conversiune bruscă.
(2) Încetinirea frecvenţei cardiace înainte de conversiune.
(3) Pauză de câteva secunde urmată de evadări atriale sau AV joncţionale (după încetarea unui ritm ectopic rapid, nodul sinusal necesită o perioadă de încălzire până ce nivelul său de automatism este restabilit – fenomen de inhibiţie poststimulare) – fig. 17.24.
(4) Pauză de câteva secunde în care apar extrasistole ventriculare sau un scurt episod de tahicardie ventriculară (fig. 17.25).

Aritmii asociate

Tahicardia paroxistică atrială se poate asocia cu diverse alte aritmii: extrasistole AV joncţionale şi ventriculare, tahicardie AV joncţională (tahicardie supraventriculară dublă), în special în intoxicaţia digitalică, bloc de ieşire temporar manifestat prin absenţa uneia sau mai multor unde P ectopice ca urmare a blocului din jurul focarului ectopic. În fig. 17.26 redăm un traseu electrocardiografic în care apar în mod succesiv extrasistole atriale, flutter atrial, ritm AV joncţional şi tahicardie paroxistică supraventriculară, care este redusă prin masajul sinusului carotidian. Uneori, în cursul tahicardiei paroxistice atriale poate apărea fenomenul de alternanţă electrică (fig. 17.27).

Diagnostic diferenţial

Prezenţa unui ritm regulat cu frecvenţa ventriculară 140-220/minut se mai poate constata în următoarele situaţii: tahicardie sinusală, flutter atrial cu conducere 2/1, tahicardie paroxistică AV joncţională şi tahicardie ventriculară.

(1) *Tahicardia sinusală*

Diagnosticul diferenţial cu tahicardia sinusală a fost menţionat în capitolul 2. Atunci când tahicardia paroxistică atrială prezintă o frecvenţă relativ joasă (140-160/minut), adesea este foarte dificil a o diferenţia de o tahicardie sinusală, mai ales în cazurile în care debutul tahicardiei nu a fost surprins. În general, în tahicardia sinusală undele P apar în mod mai clar, în timp ce în tahicardia paroxistică atrială sunt de regulă de amplitudine mai mică şi mai greu de identificat. Frecvenţa cardiacă sau intervalele R-R se modifică uşor de la un minut la altul în tahicardia sinusală, mai ales prin schimbările de postură, în timp ce, cu rare excepţii, în tahicardia paroxistică atrială rămân constante. Masajul sinusului carotidian determină o scădere gradată

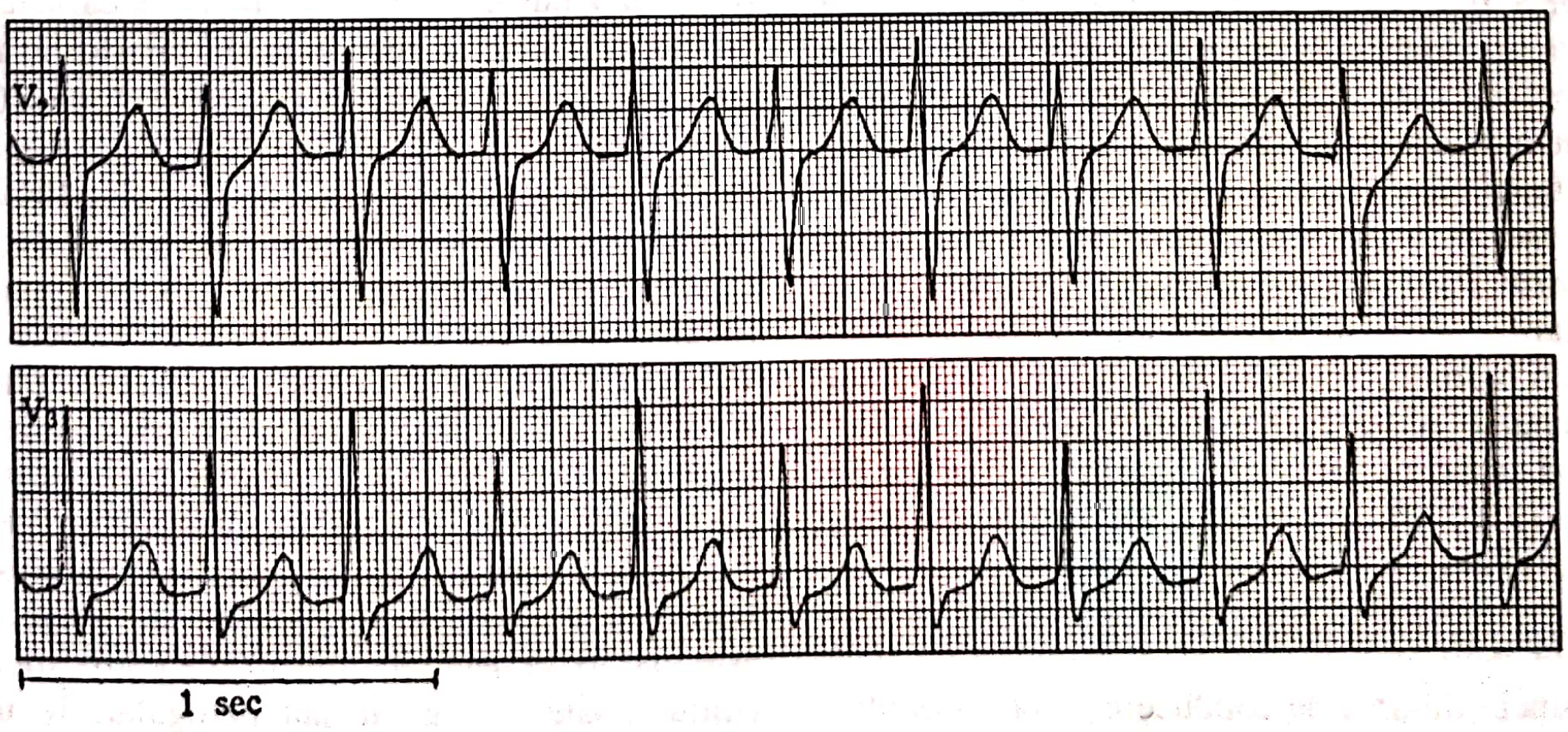

Fig. 17.27: *Tahicardie paroxistică supraventriculară (înregistrare sincronă a derivaţiilor V_2 şi V_3). Frecvenţa este de 176/minut, complexele QRS sunt fine, dar undele P nu pot fi identificate. Se remarcă variaţia alternativă a amplitudinii complexului QRS (fenomen de alternanţă electrică).*

şi temporară a frecvenţei cardiace în cazul tahicardiei sinusale, în timp ce acelaşi procedeu opreşte brusc sau nu are nici un efect asupra tahicardiei paroxistice atriale. În multe cazuri numai contextul clinic în care tahicardia apare permite stabilirea unui diagnostic de certitudine.

(2) *Flutterul atrial cu conducere 2/1*

În flutterul atrial frecvenţa atrială este situată între 250 şi 350/minut, cel mai adesea 300/minut. În cazul unei conduceri AV 2/1, frecvenţa ventriculară este asemănătoare cu cea din tahicardia paroxistică atrială. Deoarece nu rareori undele de flutter se suprapun în mod alternativ cu complexul QRS, diagnosticul diferenţial cu tahicardia paroxistică atrială devine dificil. O frecvenţă ventriculară de circa 200/minut face prezenţa flutterului atrial improbabilă, deoarece presupunând o conducere 2/1, frecvenţa atrială ar fi de 400/minut, prea rapidă pentru flutterul atrial, dar la o conducere 1/1 frecvenţa atrială ar fi prea joasă. În schimb, frecvenţa ventriculară peste 250/minut indică aproape cu certitudine diagnosticul de flutter atrial cu conducere 1/1. Masajul sinusului carotidian este adesea util deoarece, prin stimulare vagală, gradul blocului AV creşte temporar, ceea ce permite apariţia clară a undelor de flutter. În anumite cazuri sunt necesare derivaţiile endoatriale drepte sau esofagiene care indică cu acurateţe frecvenţa atrială.

(3) *Tahicardia paroxistică AV joncţională*

Tahicardiile paroxistice AV joncţionale prezintă multe din caracteristicile tahicardiilor paroxistice atriale: debutul brusc şi terminarea la fel de bruscă, frecvenţa, regularitatea ritmului, răspunsul la stimularea vagală şi asociaţiile clinice. Totuşi, în tahicardiile paroxistice AV joncţionale, atriile fiind depolarizate în sens retrograd, axa electrică medie a undei P este orientată superior. Prin urmare, undele P sunt negative în derivaţiile inferioare (DII, DIII şi aVF) şi pot fi situate înainte, după sau suprapuse cu complexul QRS. Intervalul PR este mai mic de 0.12 secunde. Însă de multe ori, undele P care reprezintă cheia diagnosticului diferenţial nu pot fi identificate, aşa cum se întâmplă de altfel şi în multe cazuri de tahicardie paroxistică-atrială. De aceea, atunci când distincţia dintre cele două ritmuri nu poate fi făcută, aritmia este desemnată cu termenul *tahicardie paroxistică supraventriculară*. De altfel, deoarece în tahicardia paroxistică atrială joncţiunea AV reprezintă adesea o parte a circuitului de reintrare, unii autori preferă termenul de tahicardie paroxistică supraventriculară, în care includ ambele tipuri de tahicardie (Goldreyer BN şi Bigger JT, 1971; Wu D şi colab., 1975, Josephson ME şi Kastor JA, 1977).

(4) *Tahicardia ventriculară*

În prezenţa unei tulburări de conducere intraventriculară preexistentă, se impune diagnosticul diferenţial al tahicardiei paroxistice atriale cu tahicardia ventriculară. Pentru diagnosticul de tahicardie paroxistică ventriculară pledează activitatea electrică atrială şi ventriculară independente (disociaţie AV), precum şi prezenţa capturilor ventriculare şi a bătăilor de fuziune. Mai multe detalii asupra acestui diagnostic diferenţial vor fi prezentate în capitolul 19 („Aritmiile ventriculare").

Semnificaţie clinică

Tahicardia paroxistică atrială poate apărea atât la persoanele normale cât şi la bolnavii cu cardiopatii organice. Aproximativ 30% dintre tahicardiile paroxistice atriale apar la persoanele clinic normale, îndeosebi la adulţii tineri. În ordinea frecvenţei, tahicardiile paroxistice atriale pot apărea în următoarele circumstanţe: sindromul WPW, cardiopatia ischemică (mai ales în infarctul miocardic acut), cardiopatiile valvulare reumatice, cardiomiopatii, cardiopatia hipertensivă, cardiopatia tiroidiană, cordul pulmonar acut şi cronic, prolapsul de valvă mitrală, pericardita acută, cardiopatiile congenitale (defectul septal atrial şi complexul Eisenmenger). În unele cazuri, paroxismele apar corelate cu stresurile emoţionale, oboseala fizică şi psihică, consumul excesiv de alcool, cafea şi tutun, boli ale tractului digestiv. Alţi factori precipitanţi pot fi inspiraţia profundă, hiperventilaţia şi modificările de poziţie (Chung EK, 1977; Chou TC, 1979).

Tahicardia atrială cronică (neparoxistică)

În cadrul acestei aritmii sunt incluse tahicardiile atriale de durată (luni sau ani), refractare în general atât la tratamentul farmacologic, cât şi la cel electric. În practica clinică, tahicardia atrială cronică prezintă o incidenţă mult mai redusă în raport cu tahicardia paroxistică atrială.

Tahicardia atrială cronică se poate prezenta sub forma a două tipuri electrocardiografice: *tipul persistent* şi *tipul repetitiv*. În tipul persistent, prezenţa aritmiei este constantă timp de luni sau ani fără a fi întreruptă de perioade de ritm sinusal. Tipul repetitiv se caracterizează prin lambouri scurte şi recurente de tahicardie atrială întrerupte de câteva bătăi de origine sinusală (fig. 17.28). Gruparea celor două tipuri electrocardiografice într-o entitate unică pare a fi justificată de caracteristicile clinice şi electrocardiografice comune, precum şi de posibilitatea tranziţiei de la o formă la alta în mod spontan sau consecutiv tratamentului farmacologic (Raviele A şi colab., 1977). Criteriile de diagnostic electrocardiografic sunt aceleaşi ca şi în tahicardia paroxistică atrială, cu următoarele deosebiri: (1) frecvenţa mai joasă (100-130/minut); (2) variaţii mai mari în durata intervalelor P-P; (3) durata mai mare a aritmiei (luni sau ani); (4) răspunsul mai puţin favorabil la măsurile terapeutice. În general, frecvenţa este mai joasă decât în tahicardiile paroxistice atriale, iar ritmul poate fi regulat sau neregulat. În unele cazuri configuraţia undei P poate varia de la o înregistrare la alta sau, chiar în cursul aceleiaşi înregistrări, pot fi identificate două tipuri morfologice de unde P: tahicardie atrială

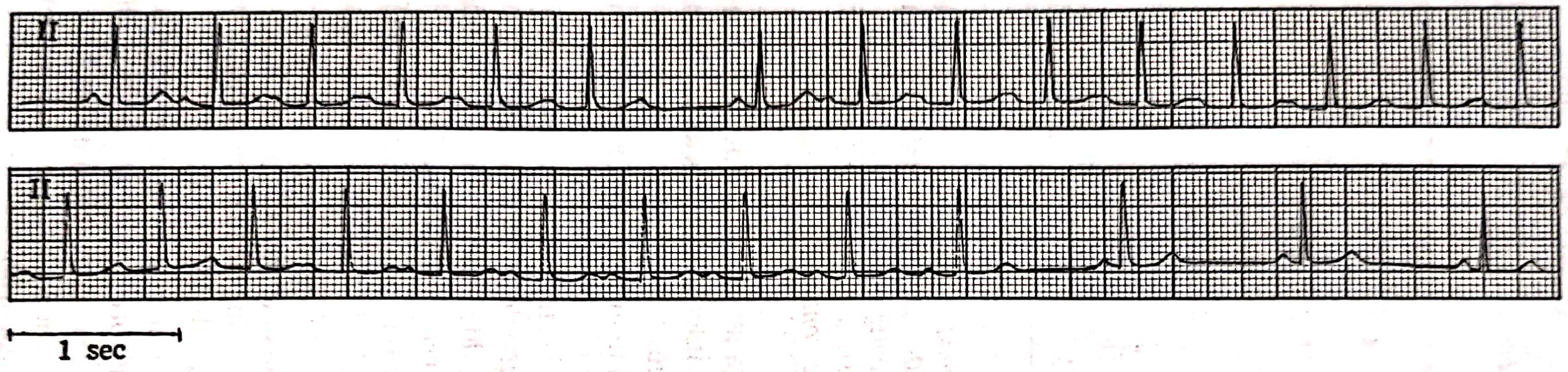

Fig. 17.28: *Tahicardie atrială cronică de tip repetitiv la un copil în vârstă de 11 ani, clinic normal (înregistrare continuă a derivației II). Vechimea estimată a tahicardiei este de un an. Lambourile recurente de tahicardie atrială (frecvența 100-110/minut) sunt întrerupte de câteva bătăi de origine sinusală.*

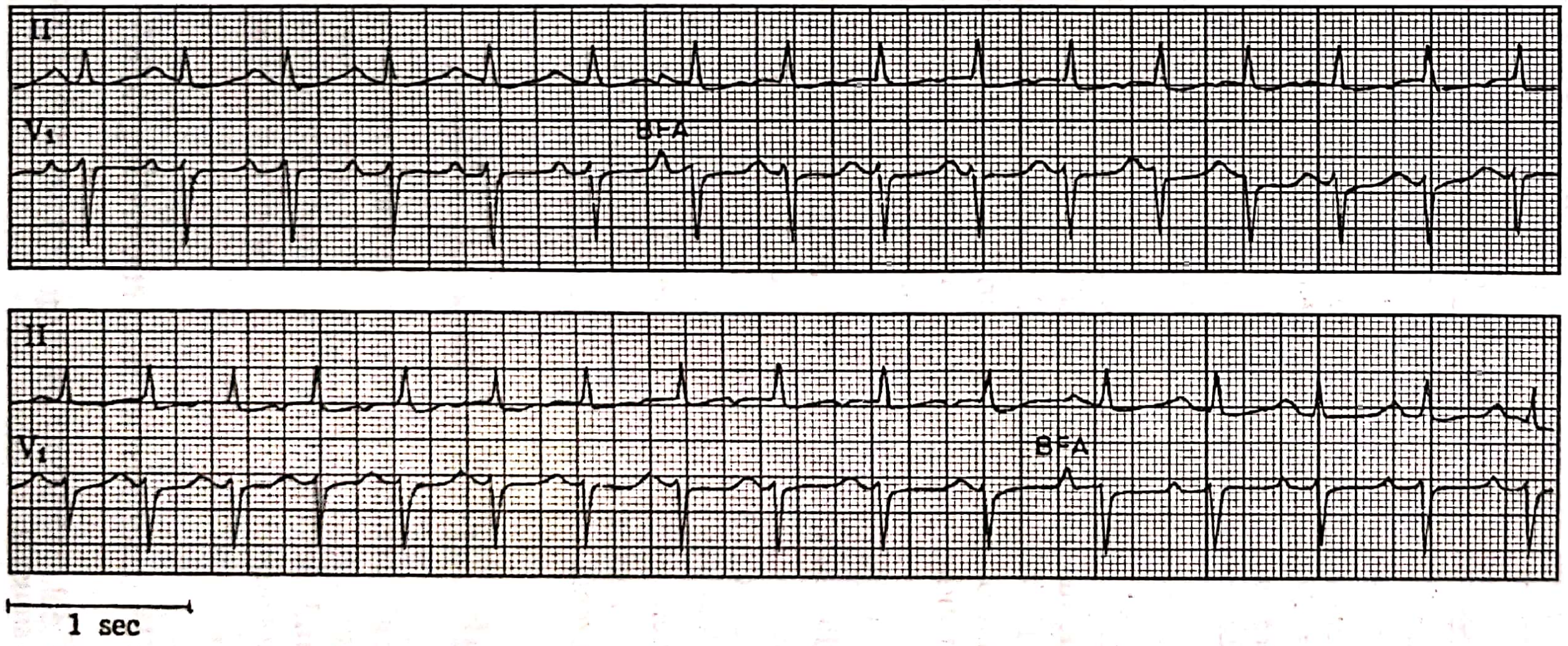

Fig. 17.29: *Tahicardie atrială cronică bifocală la un adolescent în vârstă de 14 ani, cu diagnosticul clinic de cardiomiopatie primitivă neobstructivă (înregistrarea sincronă a derivațiilor II și V_1). Vechimea estimată a tahicardiei este de doi ani. Se observă două tipuri morfologice de unde P, cu frecvențe diferite: 110, respectiv 125/minut. Tranziția de la un tip la celălalt tip de undă P se face prin intermediul unei bătăi de fuziune atriale (BFA).*

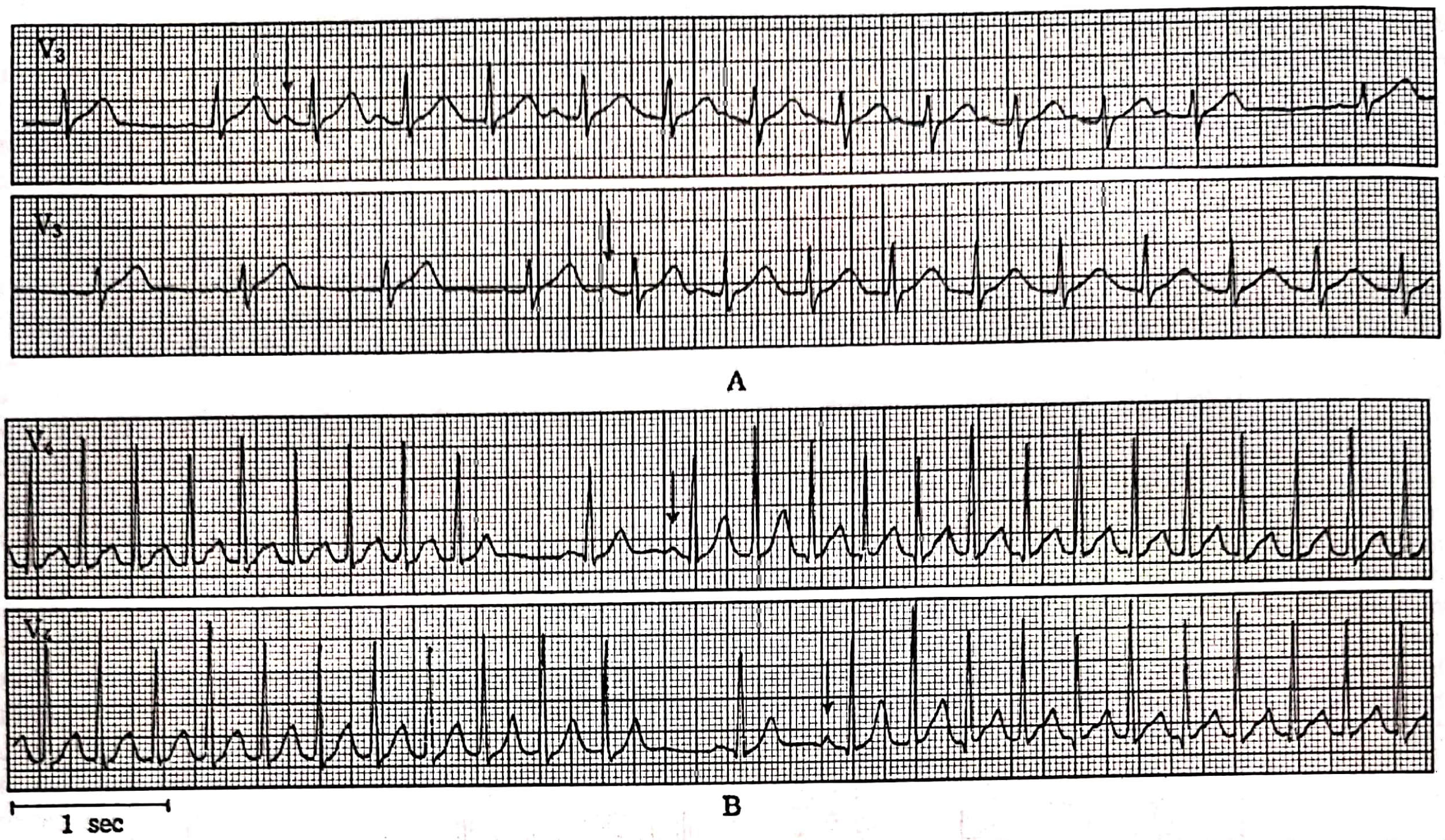

Fig. 17.30: *Tahicardie atrială cronică de tip repetitiv la un bărbat clinic normal în vârstă de 33 de ani. Vechimea estimată a tahicardiei este de 6 luni. A. Două lambouri de tahicardie atrială cu frecvența 110-115/minut (înregistrare continuă a derivației V_3). Săgețile indică prima undă P ectopică a fiecărui lambou, care prezintă o configurație deosebită față de unda P de origine sinusală. B. La același bolnav tahicardia atrială ia o alură de tahicardie paroxistică cu frecvența 170/minut. Săgețile indică unda P ectopică cu care debutează fiecare episod (înregistrare continuă a derivației V_4).*

bifocală (fig. 17.29). În cazuri mai rare, tahicardia atrială cronică poate lua o alură de tahicardie atrială paroxistică tipică (fig. 17.30). Masajul sinusului carotidian este de cele mai multe ori fără efect. În cazuri foarte rare, masajul sinusului carotidian poate determina o scădere a frecvenței atriale sau poate restabili pentru foarte scurt timp ritmul sinusal (fig. 17.31).

Tahicardia atrială cronică este produsă în general printr-un mecanism ectopic (Watanabe Y și Dreifus LS, 1977). În ceea ce privește semnificația sa clinică, apare de regulă la bolnavii cu cardiopatii grave: cardiopatie ischemică, hipertensivă sau cardiopatie reumatismală. Însă în numeroase cazuri, mai ales la persoanele tinere, nu se constată prezența unei cardiopatii organice manifeste.

Tahicardia atrială cu bloc

Identificată ca entitate electrocardiografică încă din anul 1909 de către Lewis Th (cit, Lown B și colab., 1960), această aritmie se manifestă ca o formă de tahicardie atrială în care stimulul ectopic atrial se transmite la ventricule cu un grad variabil de bloc AV.

Criterii de diagnostic electrocardiografic

1. Unde P cu morfologie diferită față de unda P de origine sinusală.
2. Frecvența atrială între 150 și 250/minut.
3. Prezența intervalului izoelectric între undele P în toate derivațiile.
4. Prezența unui bloc AV de gradul II (unde P blocate).

Aceste criterii generale necesită următoarele mențiuni:

- adesea undele P sunt de mică amplitudine și foarte dificil de identificat; în general, undele P blocate se pot observa cel mai bine în derivațiile II și V_1;
- în cazuri rare pot fi identificate două tipuri de unde P, cu morfologie distinctă: tahicardie atrială bifocală cu bloc (fig. 17.32);
- deși frecvența atrială poate fi situată între 150 și 250/minut, în cele mai multe cazuri este sub 220/minut și uneori sub 150/minut;
- ritmul atrial este în general regulat, dar pot fi constatate uneori variații ale duratei intervalelor P-P de 0.02-0.12 secunde (similare uneori cu cele ale aritmiei sinusale ventriculofazice), la aproximativ jumătate din numărul cazurilor;
- în formele tipice de tahicardie atrială cu bloc este prezent un interval izoelectric între undele P, ceea ce permite diagnosticul diferențial cu flutterul atrial, care se manifestă prin ondulații continue ale liniei de bază,
- blocul AV se prezintă cel mai adesea sub formă de perioade Wenckebach sau bloc 2/1 (fig. 17.32, 17.33 și 17.34) și mai rar prin bloc 3/1 (fig. 17.35);

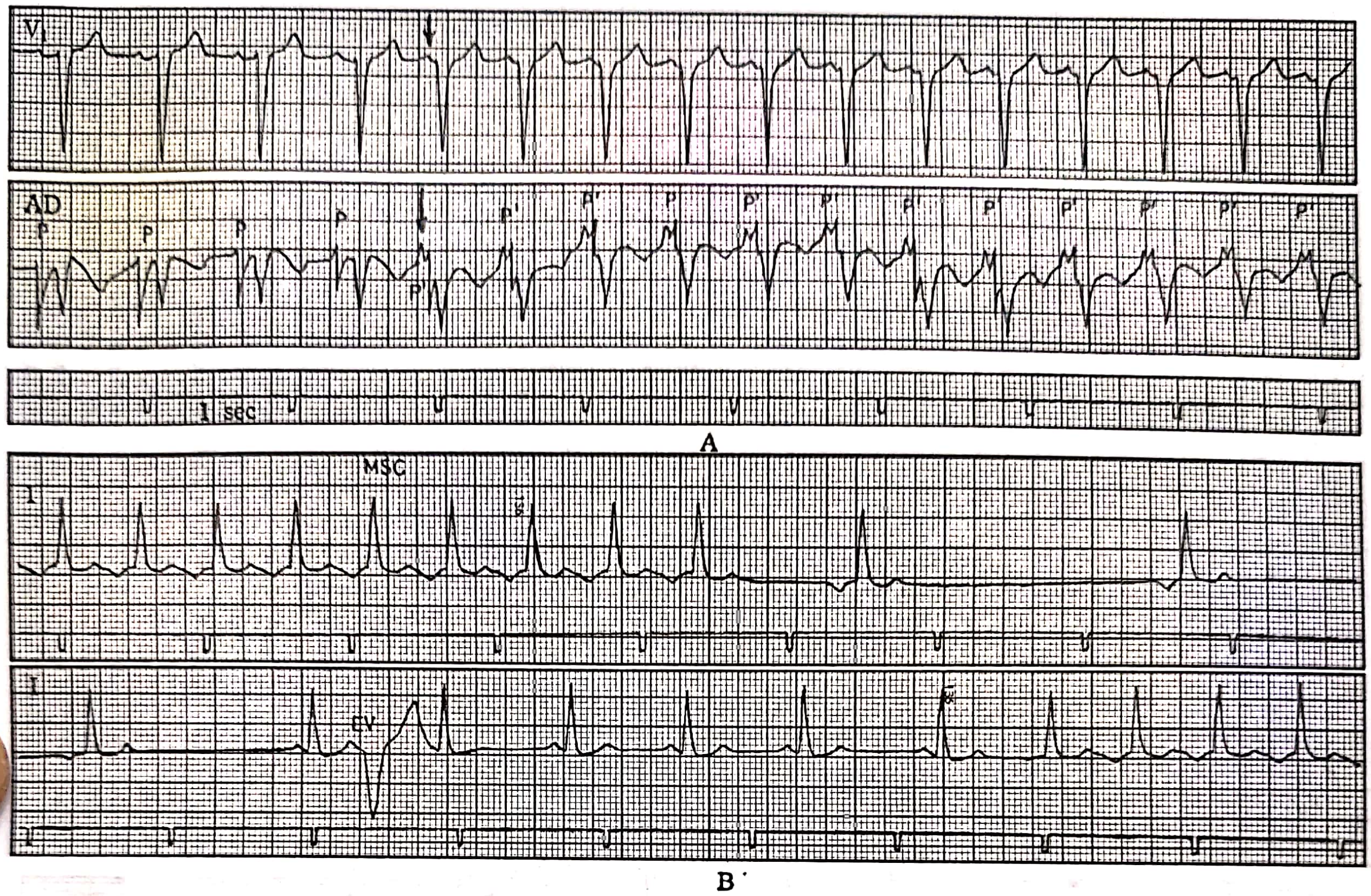

Fig. 17.31 : *Tahicardie atrială cronică la o bolnavă în vârstă de 20 de ani cu diagnosticul probabil de cardiomiopatie primitivă. Vechimea estimată a tahicardiei este de un an.* ***A.*** *Înregistrare sincronă a derivaţiilor V_1 şi endoatrială dreaptă (AD). Tranziţie de la o scurtă perioadă de ritm sinusal la tahicardia atrială cu frecvenţa 110/minut. Săgeata indică prima undă P ectopică. P = undele P de origine sinusală. P' = undele P de origine ectopică.* ***B.*** *La aceeaşi bolnavă, înregistrare continuă a derivaţiei I. Undele P negative din derivaţia I indică originea probabil atrială stângă a tahicardiei. Masajul sinusului carotidian (MSC) scade în mod major descărcarea focarului ectopic atrial cu apariţia subsecventă a ritmului sinusal, urmată la scurt timp de reinstalarea tahicardiei atriale. EV = extrasistolă ventriculară interpolată.*

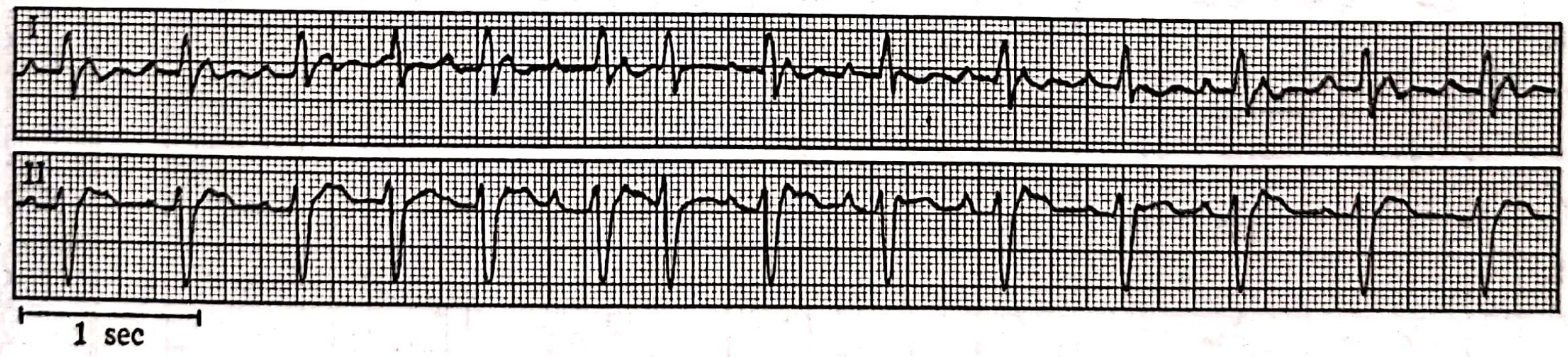

Fig. 17.32 : *Tahicardie atrială bifocală cu bloc (înregistrare sincronă a derivaţiilor I şi II). Bolnavă în vârstă de 73 de ani cu diagnosticul de hipertensiune arterială, insuficienţă cardiacă cronică, digitalizată. Frecvenţa atrială variază între 170 şi 200/minut. Se pot distinge două tipuri morfologice de undă P (mai clar în DII). Conducerea AV se face sub formă de bloc 2/1 sau perioade Wenckebach.*

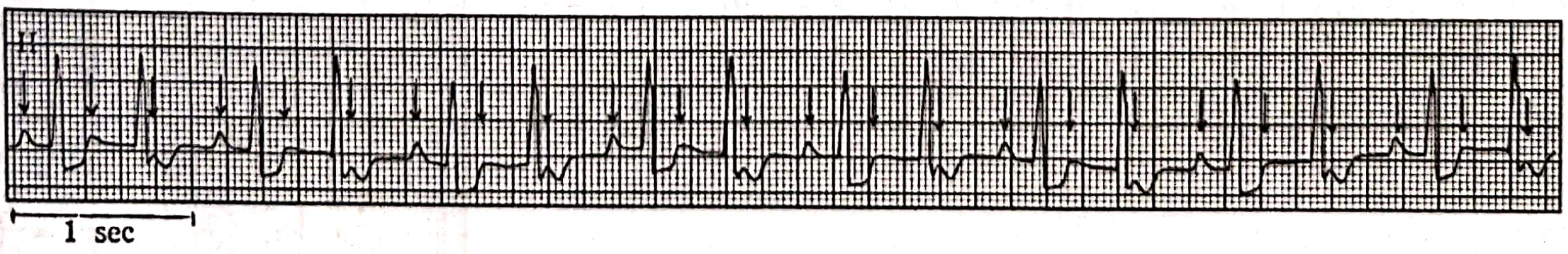

Fig. 17.33 : *Tahicardie atrială cu bloc tip Wenckebach (bolnav în vârstă de 24 de ani cu diagnosticul de boală mitrală, insuficienţă cardiacă cronică, digitalizat). Frecvenţa atrială este de 166/minut. Săgeţile indică undele P ectopice.*

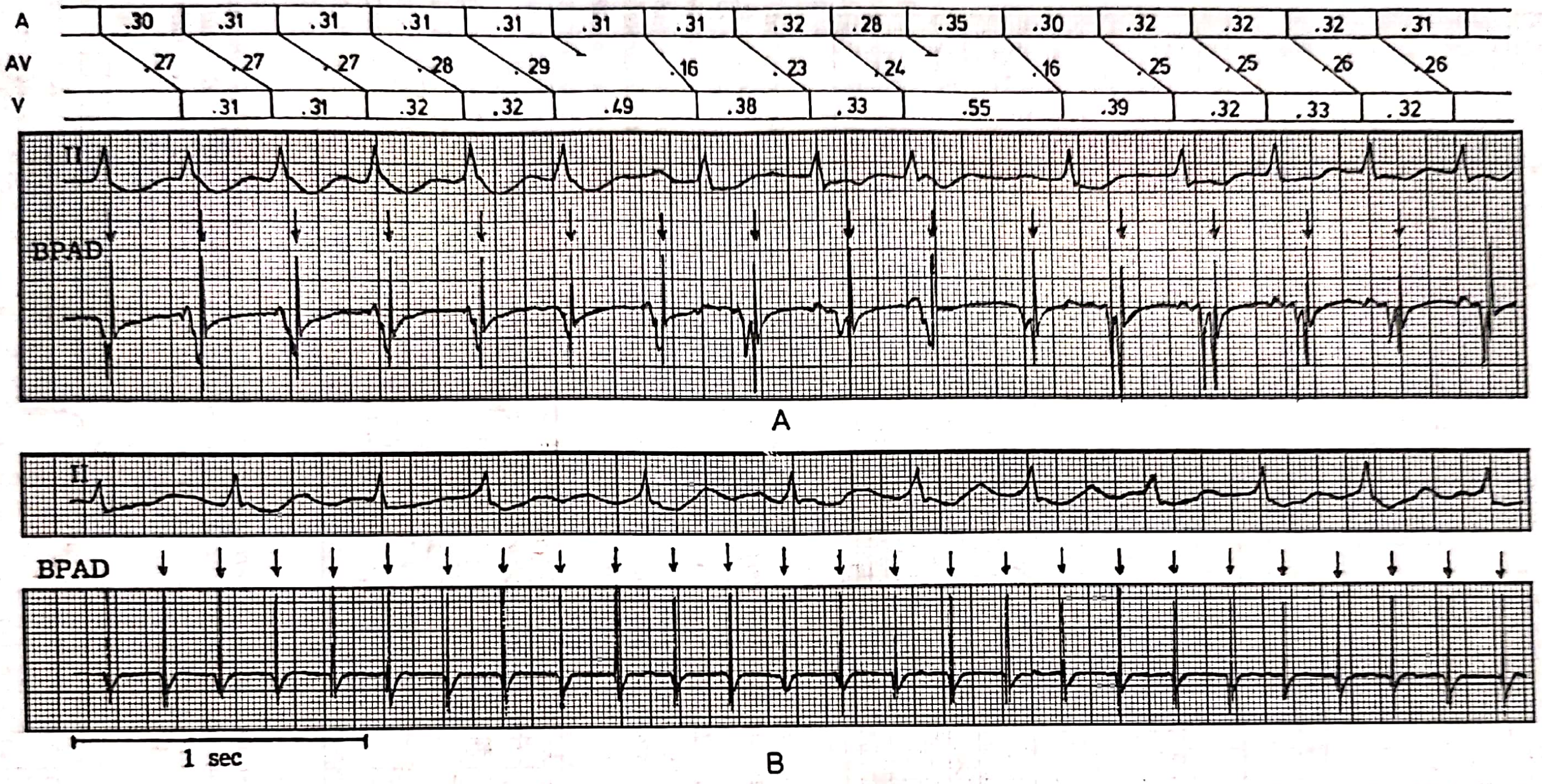
A
AV
V
.30 .31 .31 .31 .31 .31 .31 .32 .28 .35 .30 .32 .32 .32 .31
.27 .27 .27 .28 .29 .16 .23 .24 .16 .25 .25 .26 .26
.31 .31 .32 .32 .49 .38 .33 .55 .39 .32 .33 .32
II
BPAD
A
II
BPAD
1 sec
B

Fig. 17.34: *Bolnav în vârstă de 57 de ani cu diagnosticul clinic de infarct miocardic cronic, insuficienţă cardiacă congestivă (digitalizat). Înregistrare sincronă a derivaţiilor II şi bipolară intraatrială dreaptă (BPAD). A. Tahicardie atrială cu bloc tip Wenckebach. Undele P' (frecvenţa 200-214/minut) nu pot fi bine identificate decât în derivaţia bipolară intraatrială dreaptă (săgeţile cu vârful în jos). B. Stimularea electrică atrială rapidă (1200/minut) transformă tahicardia atrială în flutter atrial cu bloc AV variabil. Undele de flutter (săgeţile cu vârful în jos) prezintă o frecvenţă de 300/minut.*

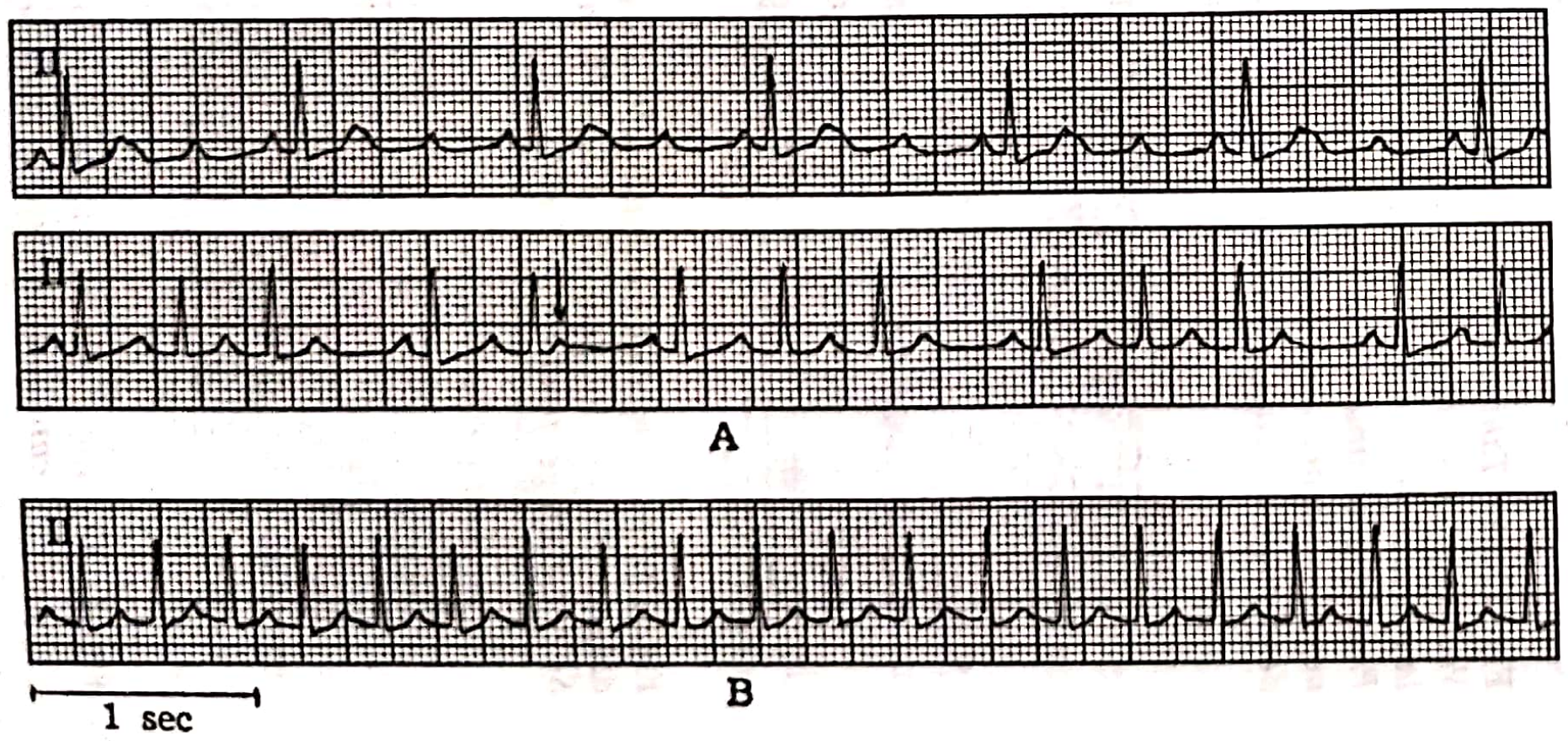
II
II
A
II
1 sec
B

Fig. 17.35: *Tahicardie atrială cu bloc la un copil clinic normal în vârstă de 11 ani. A. Tahicardie atrială cu bloc AV 3/1 (frecvenţa atrială 176/minut). În rândul al doilea se observă tranziţia în bloc AV tip Wenckebach 4/3 (frecveţa atrială 150/minut). Al doilea ciclu Wenckebach este de tip 3/2, condiţionat de apariţia prematură a celei de-a treia unde P ectopice (săgeata). B. La acelaşi bolnav, un efort uşor şi trecerea în ortostatism determină tranziţia în tahicardie atrială cu conducere 1/1 (frecvenţă atrială 187/minut).*

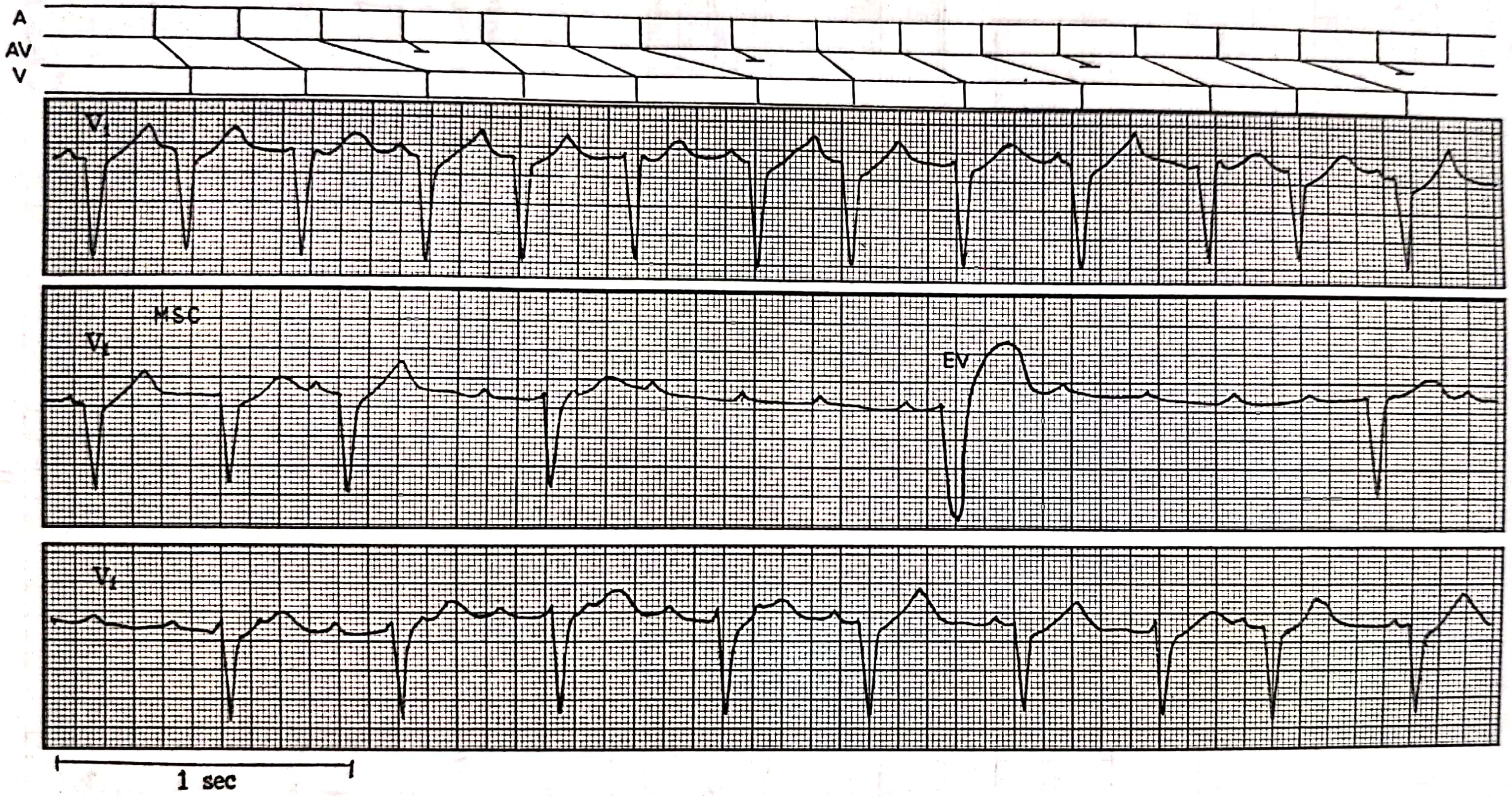

Fig. 17.36: *Tahicardie atrială cu bloc AV tip Wenckebach (bolnavă în vârstă de 83 de ani cu diagnosticul de insuficiență cardiacă cronică). Înregistrare continuă a derivației V_1. Frecvența atrială este de 200-230/minut. Masajul sinusului carotidian (MSC) determină apariția unui bloc AV major și permite o identificare mai bună a undelor P ectopice. La încetarea manevrei de stimulare mecanică a vagului conducerea AV se manifestă temporar sub formă de bloc 2/1.*

- masajul sinusului carotidian nu opreşte tahicardia atrială, ci creşte numai gradul de bloc şi permite o identificare mai bună a undelor P ectopice (fig. 17.36);
- la persoanele tinere, fără o cardiopatie organică manifestă, blocul AV poate dispărea temporar în condiţii de efort sau în ortostatism (fig. 17.35).

Diagnosticul de tahicardie atrială cu bloc nu este posibil atunci când conducerea AV este 1/1, cu prelungirea intervalului PR. În aceste cazuri, alungirea intervalului PR poate fi şi fiziologică, drept urmare a ritmului atrial rapid. Însă blocul AV de gradul II poate apărea în cursul înregistrărilor electrocardiografice subsecvente (fig. 17.37).

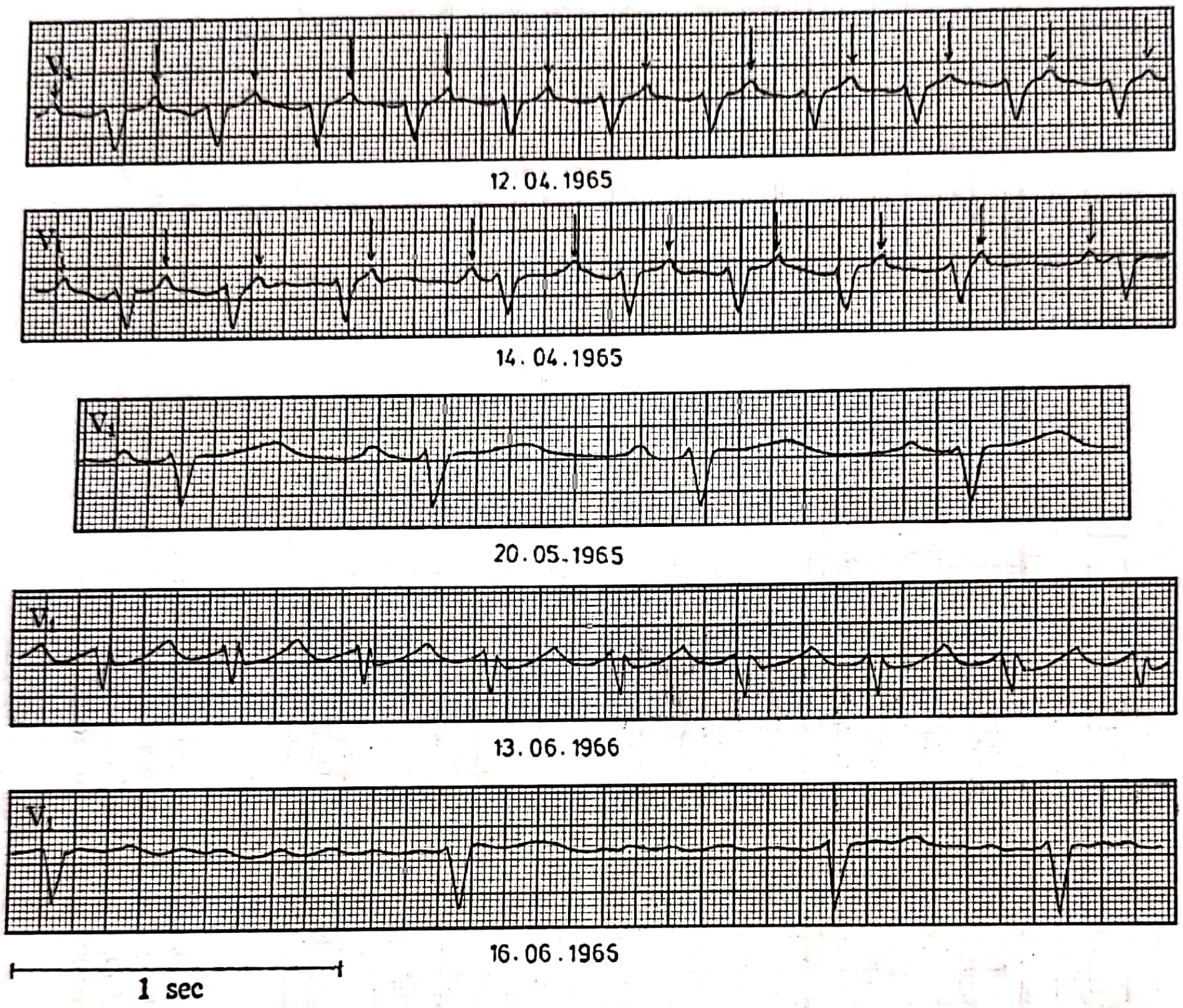

Fig. 17.37: *Tahicardie atrială (200/minut) cu conducere 1/1 şi interval PR lung = 0.20 secunde (bolnavă în vârstă de 66 de ani cu diagnosticul de angină pectorală de efort). Aspectul electrocardiografic evoluează subsecvent în tahicardia atrială cu bloc AV tip Wenckebach, ritm sinusal, flutter atrial cu conducere AV 2/1 (frecvenţa atrială 300/ minut şi frecvenţa ventriculară 150/minut) şi fibrilaţie atrială. Undele P ectopice din perioadele de tahicardie atrială sunt indicate de săgeţile cu vârful în jos.*

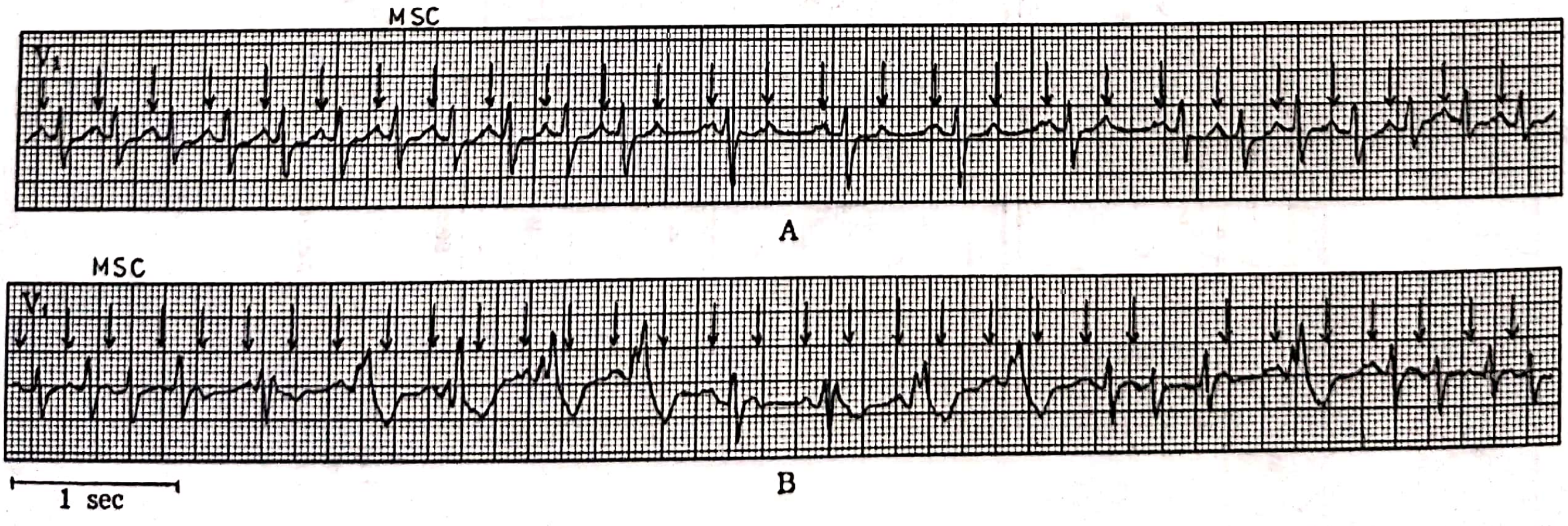

Fig. 17.38: *Tahicardie atrială cu bloc latent (bolnav în vârstă de 63 de ani cu diagnosticul de carcinom bronşic). Tahicardie atrială (176/minut) cu conducere 1/1. Masajul sinusului carotidian (MSC) determină apariţia bloc AV 2/1, care dispare la încetarea manevrei.* ***B.*** *La acelaşi bolnav repetarea masajului induce din nou instalarea unui bloc 2/1 la care se asociază conduceri intraventriculare aberante. Undele P ectopice sunt indicate de săgeţile cu vârful în jos.*

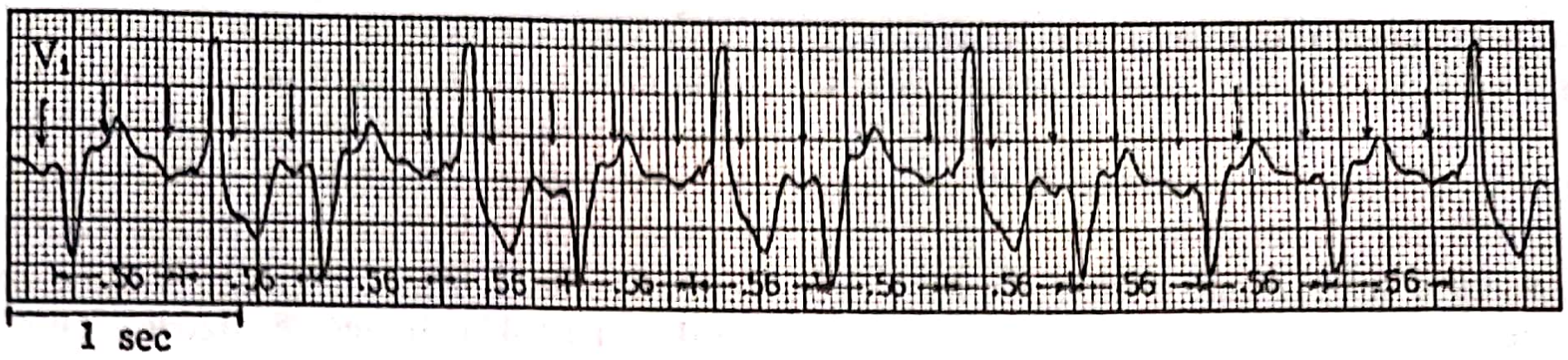

Fig. 17.39: *Tahicardie atrială cu bloc AV 2/1 şi conducere intraventriculară bidirecţională. Frecvenţa atrială = 214/minut şi cea ventriculară = 107/minut. Complexele QRS, care survin la intervale riguros egale (0.56 secunde), prezintă în mod alternativ aspect de bloc de ramură stângă şi bloc de ramură dreaptă. Undele P (indicate de săgeţile cu vârful în jos) pot fi identificate mai bine la sfârşitul înregistrării, când pentru un scurt interval de timp conducerea intraventriculară este unidirecţională.*

sau prin compresiunea sinusului carotidian (fig. 17.38). Asemenea cazuri sugerează prezenţa unui bloc AV latent. În cazuri foarte rare, propagarea excitaţiei în ventriculi se poate produce în mod alternativ pe două căi: tahicardie atrială cu bloc şi conducere intraventriculară bidirecţională (fig. 17.39).

Diagnostic diferenţial

Deoarece în tahicardia atrială cu bloc undele P sunt adesea de mică amplitudine şi se suprapun în mod alternativ cu unda T a complexului precedent, această aritmie poate fi confundată cu *tahicardia sinusală*, *tahicardia paroxistică atrială fără bloc* sau cu *tahicardia AV joncţională*. În aceste cazuri, masajul sinusului carotidian, care creşte gradul de bloc AV în tahicardia atrială cu bloc şi obiectivează mai bine undele P ectopice, permite adesea stabilirea unui diagnostic corect. Dacă blocul AV este variabil, apariţia unui ritm ventricular neregulat pune în discuţie diagnosticul diferenţial cu *fibrilaţia atrială*. Diagnosticul diferenţial cel mai dificil este uneori cu *flutterul atrial*. În flutterul atrial frecvenţa atrială este de regulă peste 250/minut, iar linia de bază prezintă o oscilaţie continuă (absenţa intervalului izoelectric), ca urmare a prezenţei undelor de flutter. Însă diagnosticul de flutter atrial este posibil chiar dacă frecvenţa undelor atriale este mai mică de 250/minut, dacă sunt prezente oscilaţiile continue ale liniei de bază (Chou TC, 1979). O frecvenţă atrială în jurul a 200/minut se poate constata în flutterul atrial la bolnavii care au primit chinidină sau în caz de dilataţie atrială majoră. În cazurile la care frecvenţa atrială este între 200 şi 250/minut, iar undele atriale nu sunt tipice pentru flutter, diagnosticul diferenţial este adesea imposibil. În această situaţie, dacă bolnavul a primit anterior preparate digitalice, diagnosticul foarte probabil este cel de tahicardie atrială cu bloc, deoarece această aritmie este indusă adesea de digitală (numai în mod excepţional digitala poate produce flutter atrial).

Semnificaţie clinică

Tahicardia atrială cu bloc este cel mai adesea consecinţa intoxicaţiei digitalice. Această cauză poate fi constatată în 50-75% din cazuri (Lown B şi colab., 1960; El-Sherif N. 1970). Digitala induce apariţia tahicardiei atriale cu bloc mai ales la bolnavii cu cord pulmonar cronic (Goldberg LM şi colab., 1960). Aritmia poate apărea şi la bolnavii cu alte cardiopatii severe (leziuni valvulare, cardiopatie ischemică), factorul precipitant fiind depleţia potasică consecutivă administrării diureticelor. În cazuri mai rare, tahicardia atrială cu bloc apare în pericardită neoplazică şi tireotoxicoză (Negoiţă CI şi colab., 1970).

Tahicardia atrială haotică (tahicardia atrială multifocală)

Tahicardia atrială haotică face parte din grupa *mecanismelor atriale haotice*, care includ atât *tahicardia atrială haotică* (frecvenţa cardiacă peste 100/minut), cât şi *aritmia atrială haotică* (frecvenţa atrială sub 100/minut) – Phillips J şi colab., 1969.

Mecanism

Studiile de electrofiziologie sugerează mecanismul ectopic al acestei aritmii, condiţionată de existenţa mai multor focare ectopice competitive în miocardul atrial, în prezenţa unei depresiuni sinusale (Gavrilescu St şi colab., 1971; Kones RJ şi colab., 1974). După unii cercetători, tahicardia atrială haotică ar reprezenta o formă extremă de stimulator migrant („wandering pacemaker"), asociată cu frecvente extrasistole atriale (Berlinerblau R şi Feder W, 1972). Există posibilitatea ca tulburări în conducerea intraatrială sau atrionodală să participe la geneza acestei aritmii, deoarece intervalele P-A (conducerea intraatrială) şi A-H (conducerea intranodală) variază de la o bătaie la alta (Gavrilescu St şi colab., 1972). Studiile de morfologie indică în cazul acestei aritmii prezenţa unor leziuni de scleroză focală în peretele atrial, precum şi leziuni de tip degenerativ în sistemul excitoconductor şi în pereţii arterei nodului sinusal (Gavrilescu St şi colab., 1976).

Criterii de diagnostic electrocardiografic

1. Frecvenţa atrială între 100 şi 250/minut
2. Prezenţa în aceeaşi derivaţie a cel puţin 3 tipuri morfologice de undă P

3. Absenţa unui pacemaker dominant (spre deosebire de ritmul sinusal cu frecvenţe extrasistole atriale multifocale)
4. Prezenţa liniei izoelectrice între undele P
5. Intervale P-P, R-R şi P-R variabile
6. Apariţia frecventă a unor grade variate de bloc AV (unde P blocate)

În fig. 17.40 este redat un exemplu de tahicardie atrială haotică ce îndeplineşte toate criteriile menţionate mai sus. În unele cazuri însă, tahicardia atrială cu unde P de configuraţie variabilă se manifestă printr-un ritm mai ordonat şi relativ regulat, cu scurte secvenţe în care există o undă P dominantă şi bătăi de fuziune atrială (fig. 17.41, 17.42, şi 17.43). În aceste cazuri preferăm denumirea de

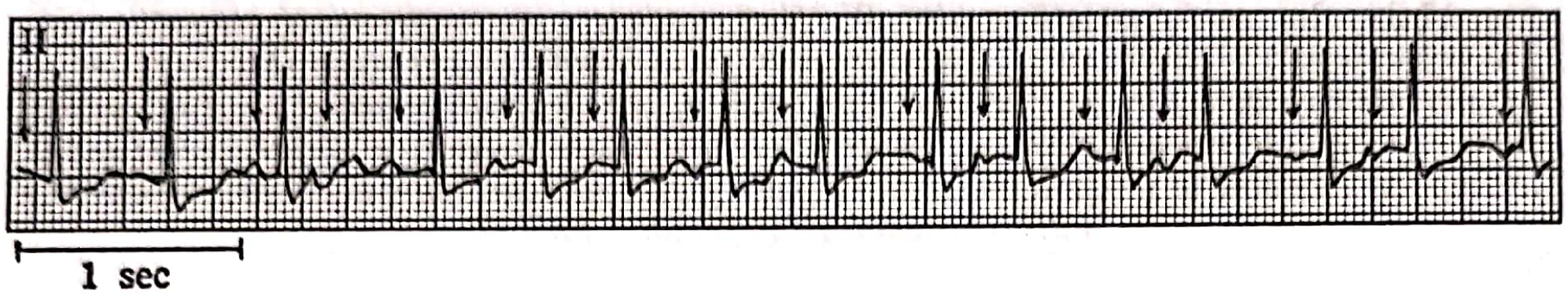

Fig. 17.40 : *Tahicardie atrială haotică (bolnavă în vârstă de 81 de ani cu diagnosticul clinic de insuficienţă cardiacă cronică). Undele P sunt indicate de săgeţile cu vârful în jos. Frecvenţa atrială variază între 110 şi 160/minut.*

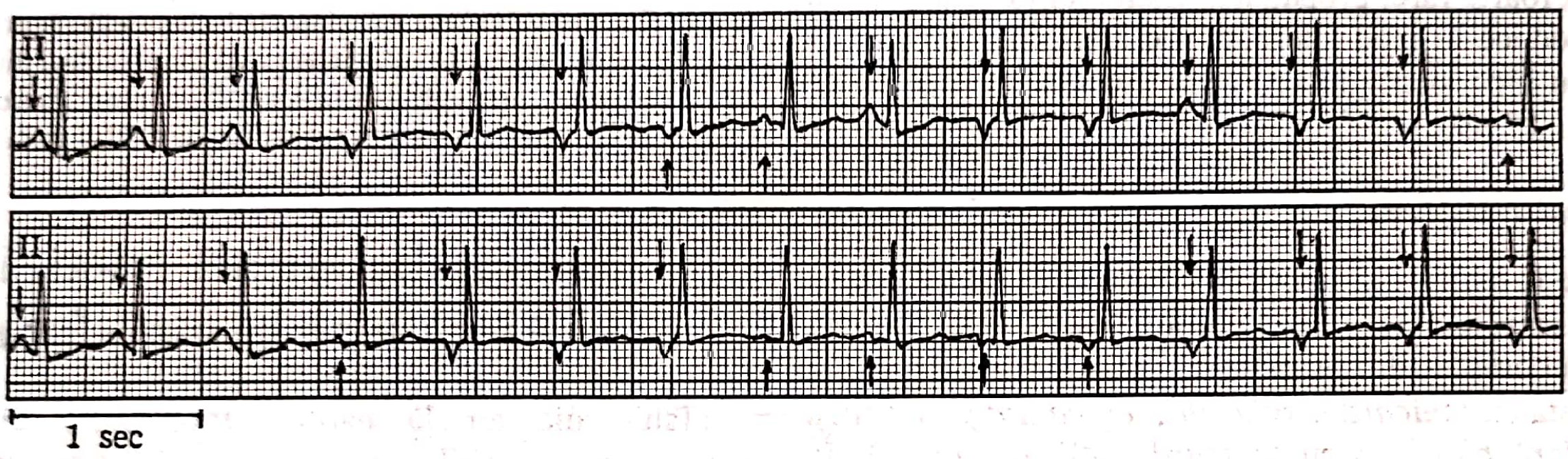

Fig. 17.41 : *Tahicardie atrială multifocală (bolnav în vârstă de 63 de ani cu diagnosticul clinic de cord pulmonar cronic digitalizat). Undele P sunt indicate prin săgeţi (săgeţile cu vârful în sus indică bătăile de fuziune atrială). Frecvenţa atrială variază între 100 şi 120/minut, iar ritmul cardiac este mai regulat decât în tahicardia atrială haotică.*

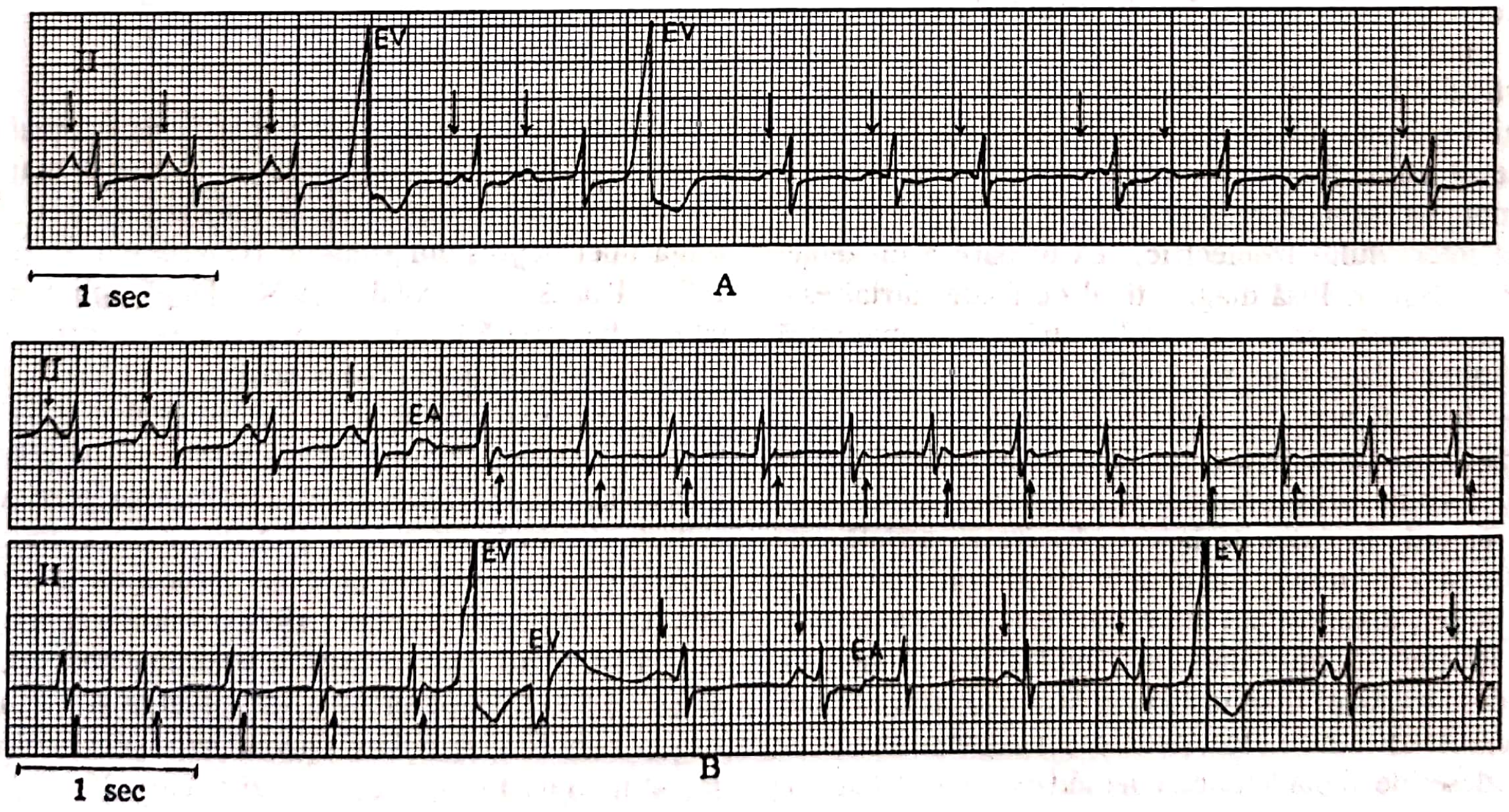

Fig. 17.42 : *Tahicardie atrială multifocală urmată de tahicardie paroxistică atrială (bolnavă în vârstă de 49 de ani cu diagnosticul clinic de cord pulmonar cronic, digitalizată). **A.** Tahicardie atrială multifocală cu frecvenţa 100-110/minut. Sunt prezente şi două extrasistole ventriculare (EV). **B.** Episod de tahicardie paroxistică atrială (probabil prin mecanism de reintrare a excitaţiei declanşat de o extrasistolă atrială (EA) cu interval PR lung (0.35 secunde). Frecvenţa cardiacă (125-135/minut). Tahicardia paroxistică atrială este stopată de un cuplu de extrasistole ventriculare (EV). Săgeţile cu vârful în jos indică undele P din perioada de tahicardie atrială multifocală, iar cele cu vârful în sus, undele P în timpul episodului de tahicardie paroxistică (înregistrare continuă a derivaţiei II).*

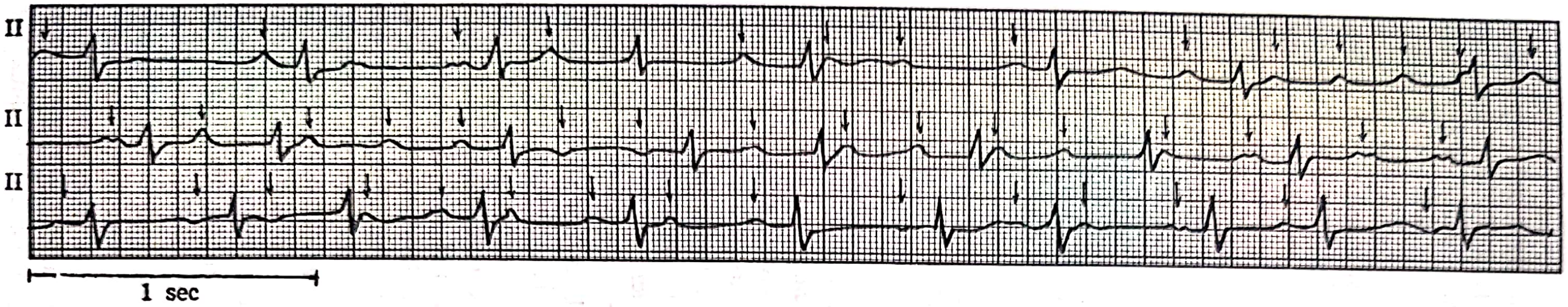

Fig. 17.43 : *Tahicardie atrială multifocală (bolnavă în vârstă de 85 de ani, cu diagnosticul de pneumonie atipică). Înregistrare continuă a derivației II. Frecvența atrială variază între 150 și 250/minut. Undele P sunt indicate prin săgeți. O parte din stimulii atriali sunt blocați în joncțiunea AV.*

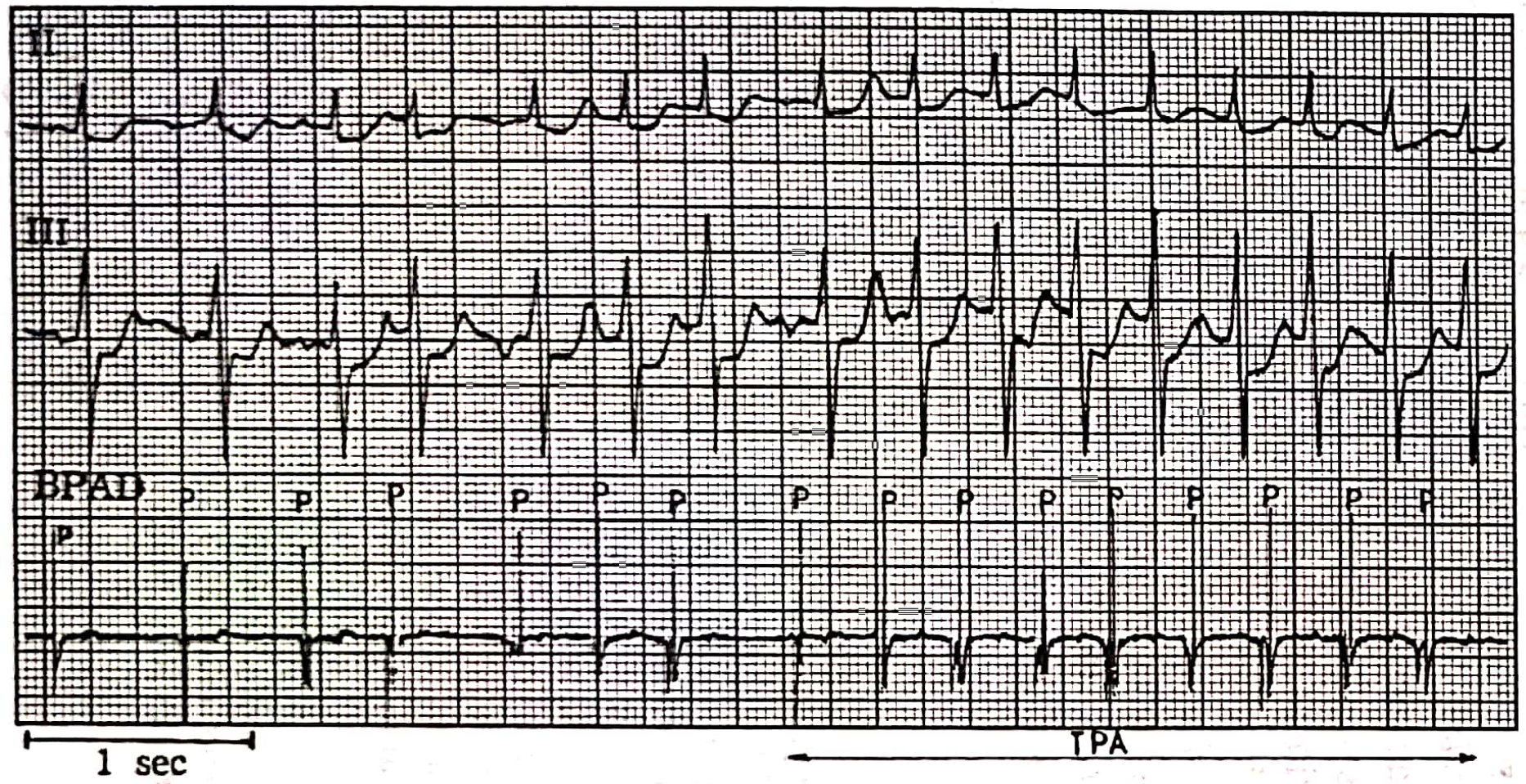

Fig. 17.44 : *Tahicardie atrială haotică ce evoluează în tahicardie paroxistică atrială (bolnav în vârstă de 57 de ani cu diagnosticul clinic de infarct miocardic cronic, insuficiență cardiacă cronică – digitalizat). Înregistrare sincronă a derivațiilor II, III și bipolară endoatrială dreaptă (BPAD). P = Undele P. TPA = secvența de tahicardie paroxistică atrială.*

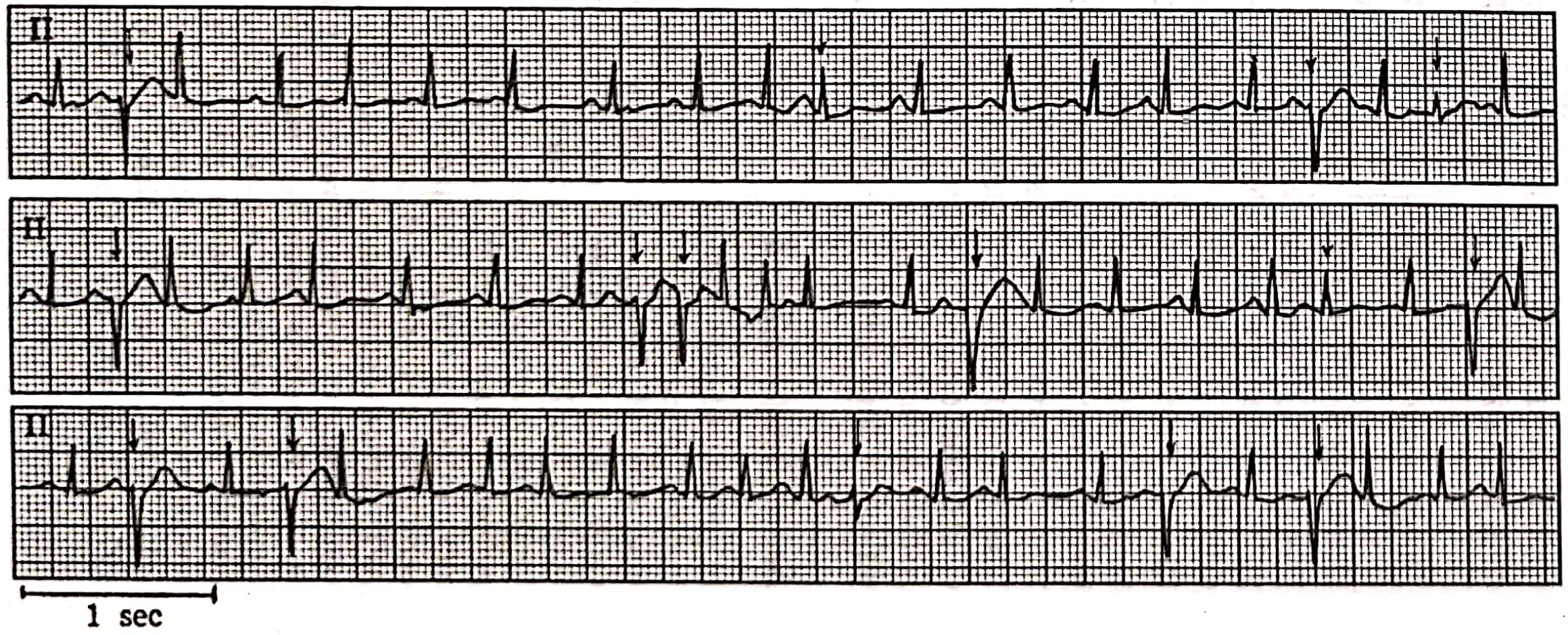

Fig. 17.45 : *Tahicardie atrială haotică cu conduceri intraventriculare aberante (bolnav în vârstă de 58 de ani cu diagnosticul clinic de boală mitrală, fibrilație atrială cronică, insuficiență cardiacă cronică). Înregistrare continuă a derivației II, imediat după conversie electrică. Conducerile intraventriculare aberante sunt indicate prin săgeți.*

tahicardie atrială multifocală şi nu cea de tahicardie atrială haotică, deşi unii cercetători acordă acelaşi sens ambilor termeni (Lipson MJ şi Naimi S, 1970). Criteriile menţionate mai sus permit totuşi această distincţie, tahicardia atrială haotică reprezentând un grad avansat de tahicardie atrială multifocală, cu un ritm cardiac foarte neregulat şi dezordonat.

Adesea tahicardia atrială haotică sau cea multifocală este precedată sau urmată de extrasistole atriale multifocale, fibrilaţie atrială, flutter atrial, tahicardie paroxistică atrială cu sau fără bloc AV (fig. 17.42 şi 17.44). Atunci când frecvenţa ventriculară este înaltă pot apărea conduceri intraventriculare aberante, care simulează extrasistolele ventriculare (fig. 17.45) sau tahicardia ventriculară. Dacă frecvenţa ventriculară este sub 100/minut, se utilizează termenul *aritmie atrială haotică* (fig. 17.46). Uneori, la acelaşi bolnav se pot constata secvenţe de tahicardie atrială haotică (frecvenţa atrială peste 100/minut) alternând cu secvenţe de aritmie atrială haotică (frecvenţa sub 100/minut) – fig. 17.47. În general, tahicardia atrială haotică are un caracter tranzitoriu, durata sa fiind de cel mult câteva zile, însă recurenţele sunt frecvente.

Diagnostic diferenţial

Diagnosticul diferenţial al tahicardiilor atriale haotice se face cu: (a) *fibrilaţia atrială*, ca urmare a ritmului neregulat, mai ales atunci când undele P se identifică cu dificultate; (b) *stimulatorul migrant atrial*, în caz de tahicardie atrială multifocală cu ritm cardiac relativ regulat şi scurte secvenţe în care, în mod succesiv, câte una din undele P este dominantă (criteriul conventional de diferenţiere este frecvenţa atrială sub 100/minut în caz de stimulator migrant atrial); (c) *tahicardia ventriculară*, atunci când conducerea intraventriculară este aberantă; (d) *parasistolia atrială* şi (e) *disociaţia atrială* (vezi diagnosticul ultimelor două aritmii atriale la sfârşitul acestui capitol).

Semnificaţie clinică

În general, tahicardia atrială haotică se constată la persoanele în vârstă, precum şi la bolnavii cu boli foarte grave. Statisticile integrative indică o incidenţă a aritmiei de 0.2-0.4% pe electrocardiogramele înregistrate la bolnavii internaţi în unităţile spitaliceşti (Chou TC, 1979). În ordinea frecvenţei, tahicardia atrială haotică poate apărea în următoarele stări patologice: (a) *cordul pulmonar cronic* cu insuficienţa cardiacă dreaptă severă, mai ales în condiţiile tratamentului cu preparate digitalice (în aceste cazuri este prezent în mod constant un grad variabil de bloc AV); (b) *cardiopatia ischemică* însoţită de insuficienţă cardiacă congestivă; (c) *cardiopatii valvulare* cu insuficienţă cardiacă la care s-a aplicat tratamentul cu digitală; (d) alte cauze: *cardiopatia hipertensivă, tulburările electrolitice* (hipokaliemia), *embolia pulmonară, diabetul zaharat, septicemiile, aplicarea procedeelor de anestezie generală, hipoxemia* (Phillips J şi colab., 1969; Lipson MJ şi Naimi S, 1970; Kones RJ şi colab., 1974; Chung EK, 1977; Chou TC, 1979).

Flutterul atrial

Mecanism

Mecanismul electrofiziologic fundamental răspunzător pentru producerea flutterului atrial reprezintă o problemă încă controversată. În mod clasic, au fost propuse două teorii: *teoria mişcării circulare* (Lewis Fh şi colab., 1918-1920) şi *teoria formării ectopice a excitaţiei* (Scherf D şi colab., 1948; Prinzmetal M şi colab., 1950) – citaţi după Chung EK, 1977. În condiţii experimentale, aplicarea locală de aconitină determină instalarea unui flutter atrial prin mecanism focal, în timp ce stimularea faradică după lezarea ţesutului atrial între venele cavă superioară şi inferioară determină apariţia unui flutter prin mecanism de reintrare a excitaţiei (Brown BB şi Acheson GH, 1952). Cercetări de electrofiziologie efectuate la om cu electrozi de proximitate, în timpul intervenţiilor chirurgicale pe cord (Koshon Y şi Smith RE, 1969), precum şi înregistrările efectuate cu electrozi intraesofagieni şi intraatriali (Rytand DA 1966) au demonstrat că în flutterul atrial clinic ambele mecanisme sunt posibile. În cazul mişcării circulare se produce iniţial o activare cefalică a peretelui atrial stâng, urmată de o excitare caudală a atriului drept. În condiţiile originii unifocale activarea începe în partea inferioară a atriului stâng şi excitaţia se propagă simultan în ambele atrii în direcţie cefalică. Pare foarte probabil că în iniţierea şi întreţinerea flutterului atrial la om fenomenul de reintrare a excitaţiei (mişcarea circulară) are un rol esenţial în majoritatea cazurilor, dată fiind posibilitatea declanşării flutterului atrial prin stimulare atrială pereche (fig. 17.48) şi stoparea aritmiei prin stimulare atrială rapidă (fig. 17.49). Declanşarea flutterului atrial de o extrasistolă atrială unică (fig. 17.50) este compatibilă cu ambele mecanisme. Prezenţa unei mişcări circulare implică existenţa unui circuit larg (macroreintrare). Pentru ca această mişcare circulară să se perpetueze trebuie să existe o relaţie critică între lungimea circuitului de reintrare şi viteza de conducere, încât unda de excitaţie, revenind la punctul iniţial, să găsească aceste fibre ieşite din perioada refractară. Recent s-a putut demonstra la numeroşi bolnavi cu episoade de flutter atrial prezenţa unor tulburări de conducere intraatrială, mecanism care determină o conducere lentă a excitaţiei şi posibilitatea instalării fenomenului de reintrare (Watson RM şi Josephson ME, 1980). De asemenea, trebuie să fie prezent un bloc unidirecţional care să permită propagarea impulsului într-un singur sens. Dacă flutterul atrial este rezultatul unei mişcări circulare, frecvenţa obişnuită a undelor „F" de 300/minut indică un timp de reintrare de 200 milisecunde. După unii cercetători, unda circulară primară („unda circulară mamă") ar traversa un circuit mai restrâns situat în jurul orificiilor venelor cave. De la aceasta pornesc în sens centrifugal alte unde de excitaţie („unde-fiice") care traversează întregul miocard atrial (fig. 17.51 A). În flutterul atrial „pur"

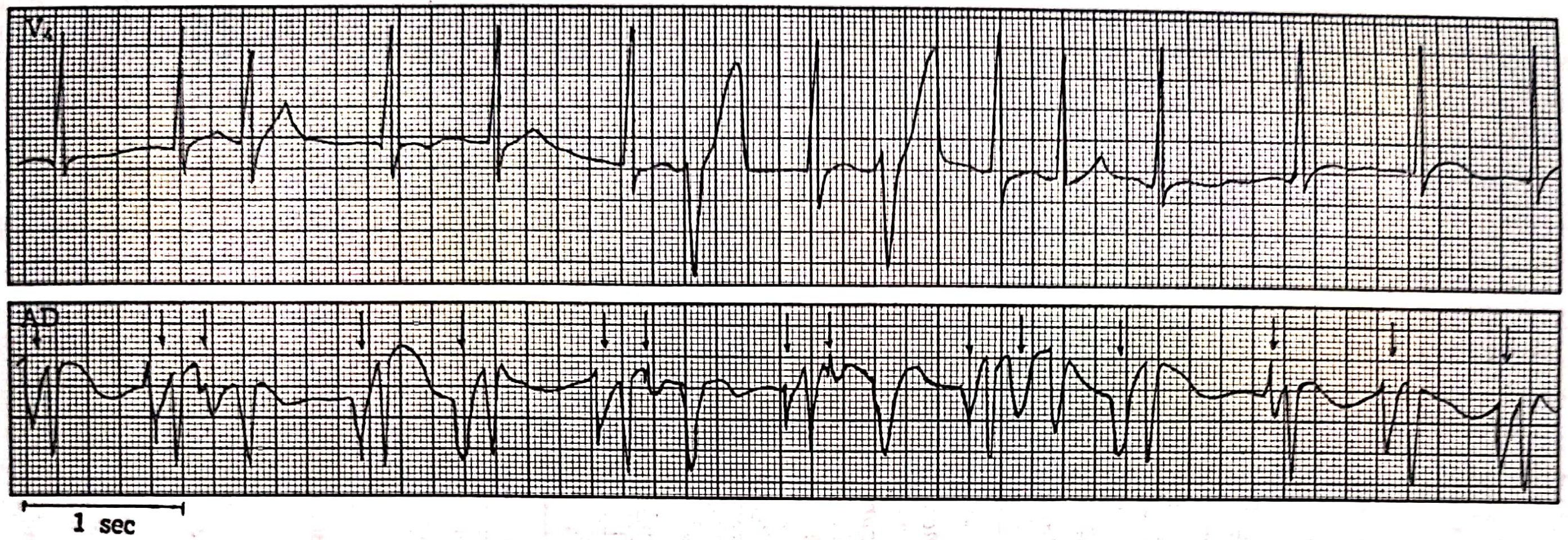

Fig. 17.46: *Aritmie atrială haotică cu frecvenţa atrială medie 90/minut (bolnav în vârstă de 49 de ani cu diagnosticul clinic de boală mitrală, insuficienţă cardiacă cronică – digitalizat). Înregistrare sincronă a derivaţiilor V_4 şi endoatrială dreaptă (AD). Pe traseul electric de suprafaţă confuzia, cu fibrilaţia atrială este evidentă. Diagnosticul corect este posibil numai în derivaţia endoatrială dreaptă (AD). Undele P sunt indicate prin săgeţi.*

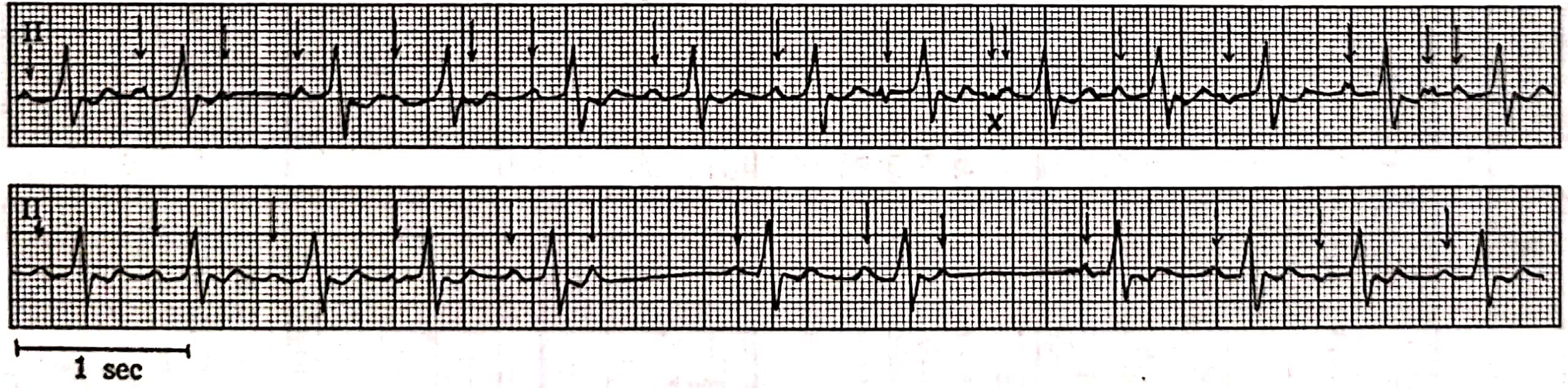

Fig. 17.47: *Tahicardie atrială haotică alternând cu perioade de aritmie atrială haotică (bolnavă în vârstă de 83 de ani cu diagnosticul clinic de pneumonie lobară). Înregistrare continuă a derivaţiei II. Frecvenţa atrială variază între 110 şi 150/minut şi, în unele perioade, între 75 şi 85/minut. O parte din stimulii atriali sunt blocaţi. Undele P sunt indicate prin săgeţi. X = superimpoziţie a două unde P.*

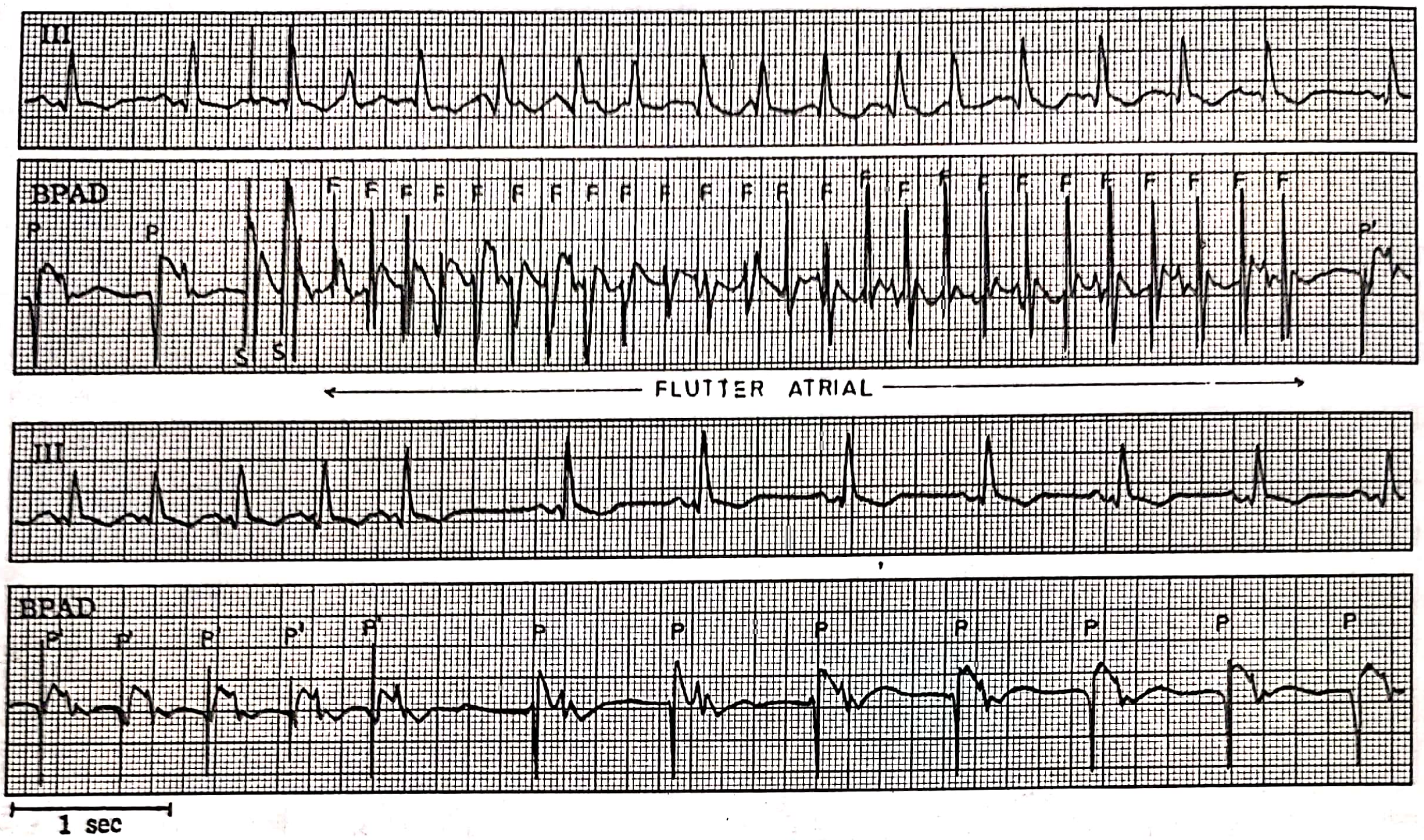

Fig. 17.48 : *Flutter atrial declanşat prin stimulare atrială pereche (înregistrare sincronă a derivaţiilor III şi bipolară intraatrială dreaptă – BPAD). Traseu în continuare. Frecvenţa undelor de flutter este de 250/minut. Se observă că aceste unde îşi modifică sensul, probabil ca urmare a variaţiei circuitului de reintrare a excitaţiei. În mod spontan se produce tranziţia în tahicardie atrială (115/minut) şi ulterior în ritm sinusal (66/minut). P = undele P de origine sinusală. P' = undele P în cursul tahicardiei atriale. F = undele de flutter. S = stimul electric.*

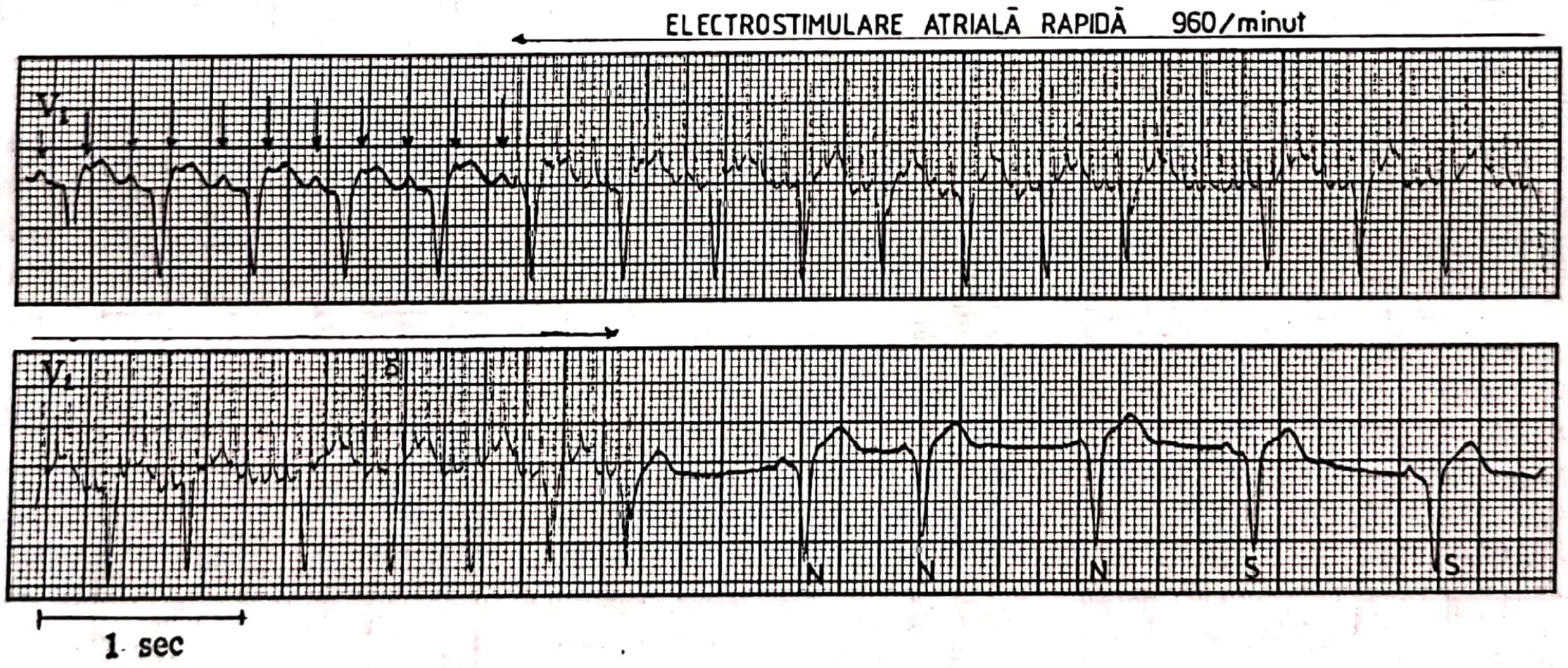

Fig. 17.49 : *Flutter atrial stopat prin stimulare atrială rapidă (900/minut). Înregistrare continuă a derivaţiei V_1. Frecvenţa undelor de flutter (indicate prin săgeţile cu vârful în jos) este de 260/minut. Primele 3 complexe QRS (notate cu N), care apar după încetarea stimulării sunt probabil de origine AV joncţională, iar ultimele două (S) de origine sinusală.*

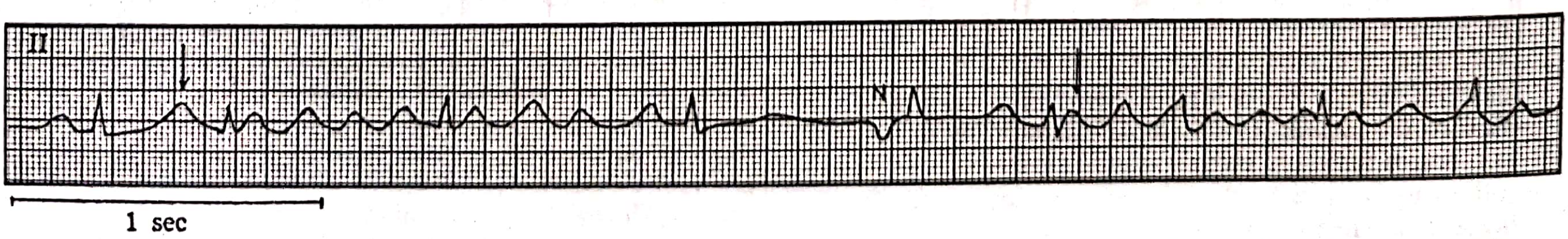

Fig. 17.50 : *Două episoade de flutter atrial impur declanşate de extrasistole atriale (săgeţile cu vârful în jos). Frecvenţa undelor atriale este de 360-370/minut, durata ciclului şi configuraţia sunt uşor variabile. Acest tip de declanşare este compatibil atât cu teoria focarului ectopic, cât şi cu fenomenul de reintrare a excitaţiei. N = evadare AV joncţională.*

(frecvenţa undei de flutter 250-350/minut), atât unda-mamă cât şi undele-fiice traversează căi relativ constante, ceea ce determină un ciclu regulat al undei de flutter (fig. 17.52). În flutterul atrial „impur" (frecvenţa undei de flutter este de 350-400/minut, cu cicluri uşor neregulate) se consideră că unda-mamă traversează o cale constantă, în timp ce undele-fiice parcurg căi variabile. Spre deosebire de flutterul atrial, în fibrilaţia atrială atât unda-mamă, cât şi undele-fiice traversează căi foarte variabile şi cu viteze diferite de la un ciclu la altul, ceea ce determină o mare variaţie a oscilaţiilor fibrilatorii (fig. 17.51 B). Apariţia flutterului atrial pur, a flutterului atrial impur sau a fibrilaţiei atriale, sau transformarea unei forme în alta, depinde de regularitatea şi diametrul căii de propagare a excitaţiei şi/sau de vitezele impulsului care traversează calea circulară mamă şi căile-fiice (Chung EK, 1977). Mecanismul fundamental prin care chinidina poate determina conversia în ritm sinusal a flutterului sau fibrilaţiei atriale constă în prelungirea perioadei refractare a miocardului atrial, ceea ce determină apariţia zonei excitabile care precedă unda circulară mamă.

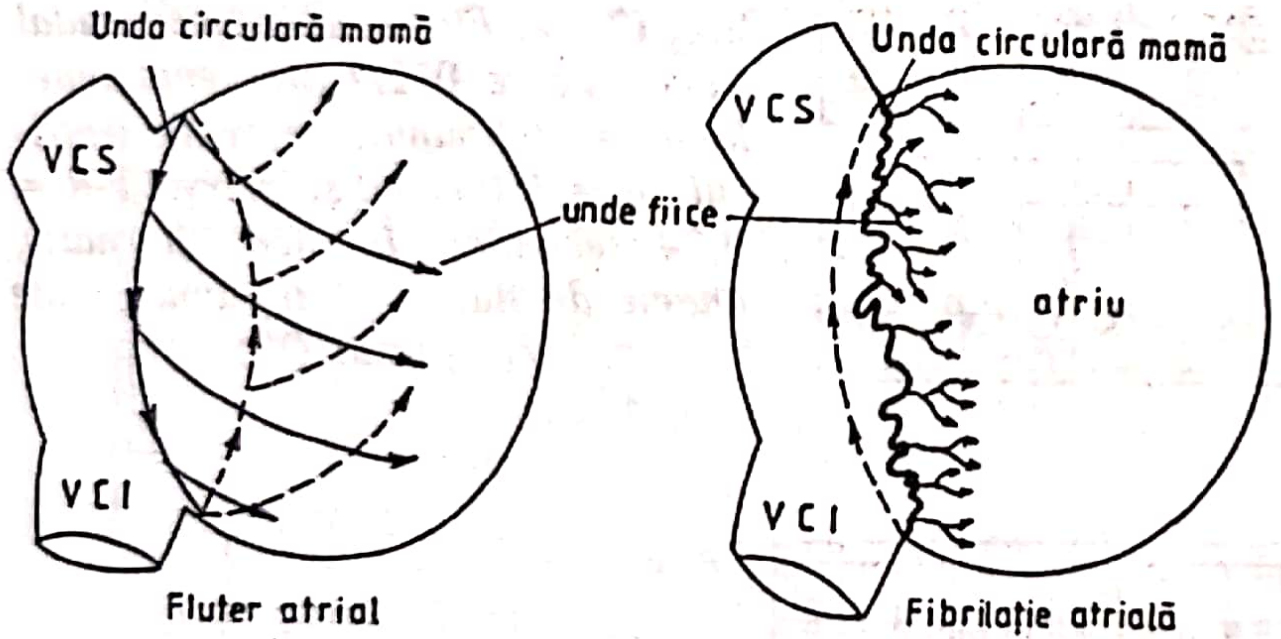

Fluter atrial
A

Fibrilaţie atrială
B

Fig. 17.51: *Reprezentare diagramatică a teoriei mişcării circulare în flutterul atrial (A) şi fibrilaţia atrială (B) – după Chung EK, 1977. În flutterul atrial, unda circulară primară („unda circulară mamă") traversează un circuit constant în jurul orificiilor venelor cave. De la acest circuit pornesc undele secundare („unde-fiice"). În fibrilaţia atrială, atât unda circulară mamă, cât şi undele-fiice traversează căi variabile şi cu viteze diferite de la un ciclu la altul. VCS = vena cavă superioară. VCI = vena cavă inferioară.*

Criterii de diagnostic electrocardiografic

1. Activitatea electrică atrială se manifestă prin ondulaţii rapide şi regulate (undele „F"), cu aspect de„dinţi de ferăstrău" (în unele derivaţii).
2. Frecvenţa atrială este de obicei între 250 şi 350/minut.
3. Frecvenţa şi regularitatea complexelor ventriculare sunt variabile, în funcţie de secvenţa conducerii AV.
4. Complexul QRS poate fi normal sau anormal, ca urmare a unor tulburări de conducere intraventriculară preexistente sau a unei conduceri intraventriculare aberante.

(1) *Configuraţia undelor „F"*

Undele de flutter se observă cel mai bine în derivaţiile II, III, aVF şi V_1. În flutterul atrial pur unda F este asimetrică şi constituită din două componente orientate în sens opus, care produc un aspect caracteristic în „dinţi de ferăstrău", fără interval izoelectric între undele F. Prima componentă corespunde depolarizării atriale, iar a doua – repolarizării atriale (unda T auriculară sau Ta). Clasic se descriu două tipuri de flutter atrial: (a) *flutter atrial tip comun* sau *caudal* (activarea atriului stâng şi a septului pecedă pe cea a atriului drept), în care axa electrică a undei F este orientată superior; drept urmare, undele F sunt negative în II, III şi aVF, partea iniţială descendentă a deflexiunii negative este mai lentă, iar partea ascendentă mai rapidă (fig. 17.53) şi (b) *flutterul atrial tip rar* sau *cefalic* (activarea atrială dreaptă precedă pe cea stângă), în care axa electrică a undei F este orientată inferior; drept urmare, undele F sunt pozitive în II, III şi aVF. Însă de multe ori, ca urmare a oscilaţiilor constante ale liniei de bază, precizarea cu certitudine a polarităţii deflexiunilor este foarte dificilă. În plus, direcţia undelor de flutter se poate modifica în timp, uneori pe acelaşi traseu electrocardiografic.

În unele cazuri, una sau două derivaţii (de obicei DII şi/sau V_1) obiectivează undele de flutter, celelalte derivaţii indicând o activitate electrică atrială greu de definit. De

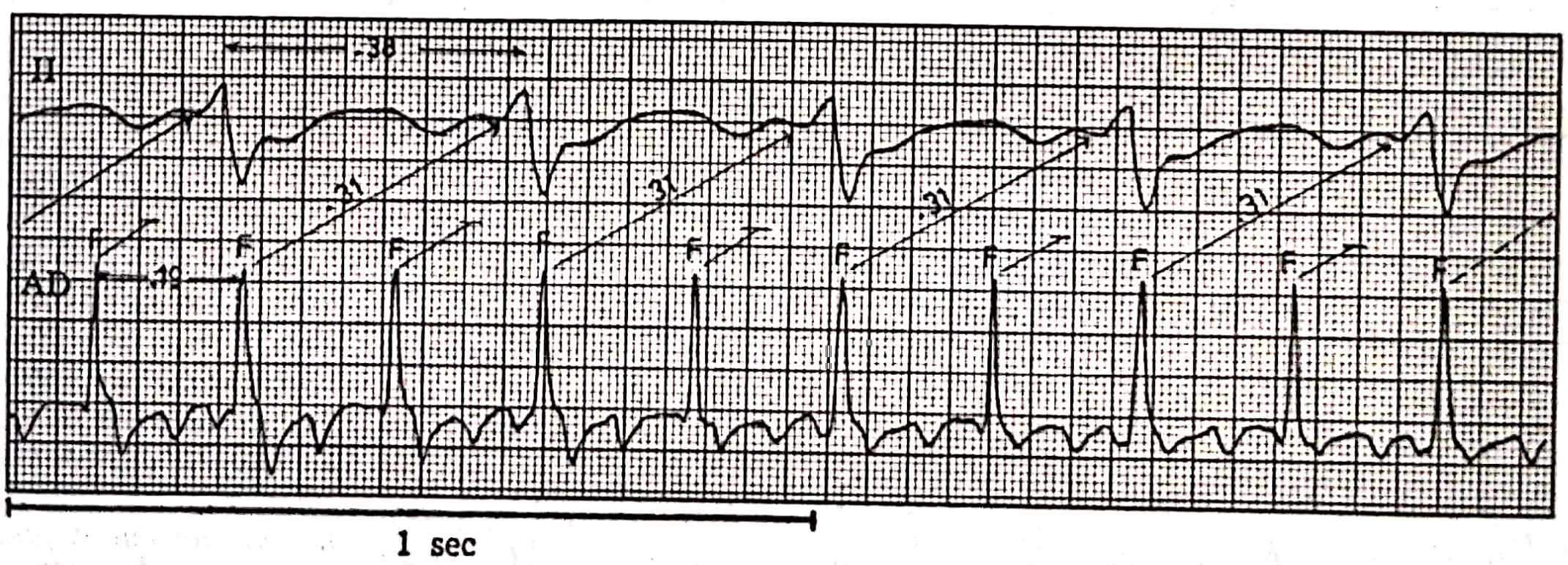

Fig. 17.52: *Flutter atrial pur cu conducere AV 2/1 (frecvenţa undelor F = 316/minut, frecvenţa ventriculară = 158/minut şi interval F – R = 0.31 secunde). În derivaţia endoatrială dreaptă (AD) pot fi identificate undele-„mamă" (F), iar între acestea, undele-„fiice" de amplitudine mai mică.*

asemenea, suprapunerea undelor F cu complexul QRS sau unda T, sau absenţa acestor unde pe înregistrările convenţionale face uneori dificil diagnosticul diferenţial cu tahicardia sinusală, tahicardia paroxistică atrială, AV joncţională sau, atunci când complexele QRS sunt anormale, cu tahicardia paroxistică ventriculară. În aceste cazuri, înregistrările endoatriale drepte (fig. 17.54 şi 17.55) sau esofagiene permit un diagnostic corect. În cazuri mai rare, undele de flutter pot prezenta fenomenul de alternanţă electrică (fig. 17.54).

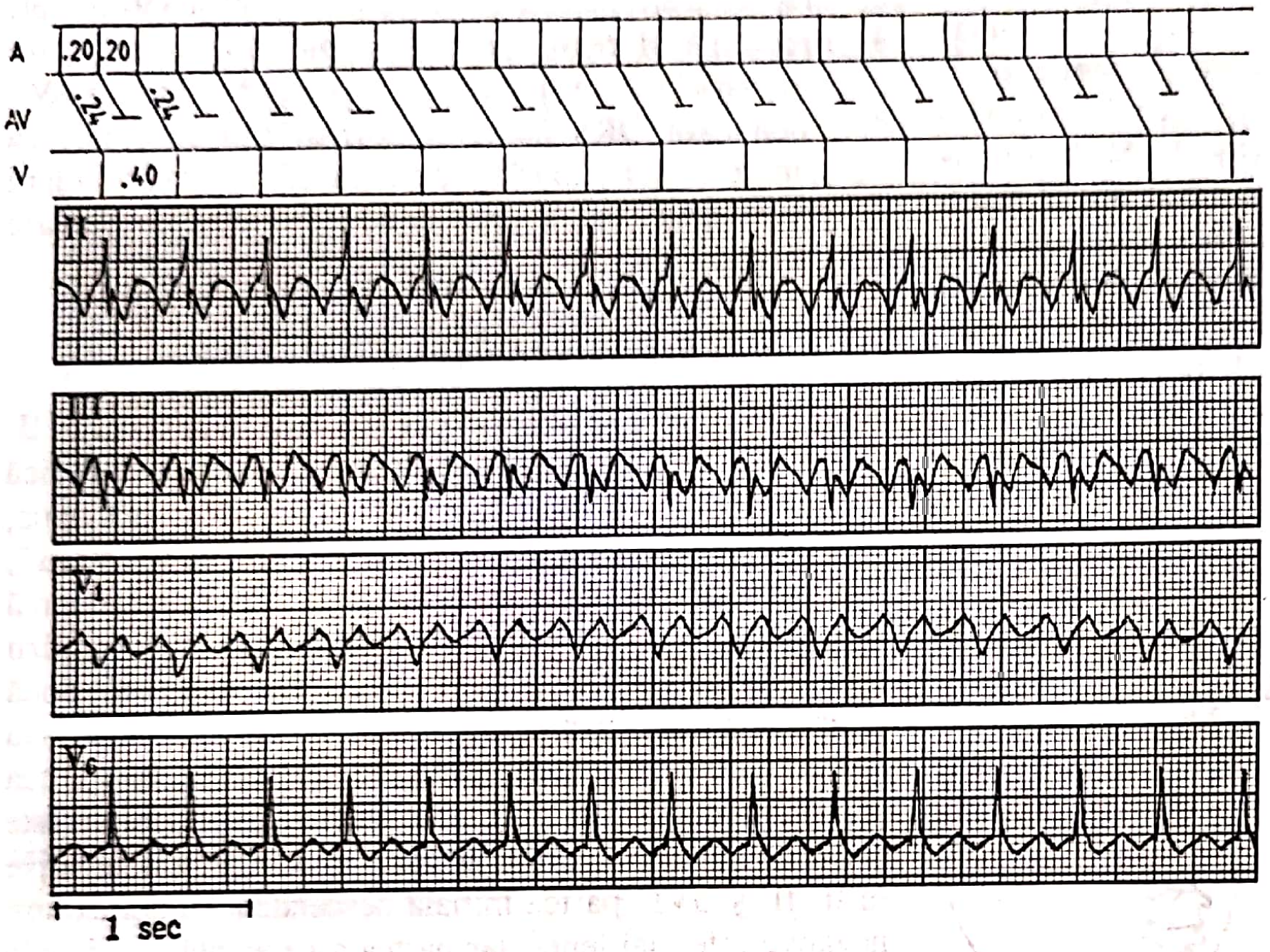

Fig. 17.53 : *Flutter atrial pur caudal cu conducere AV 2/1 (frecvenţa undelor F = 300/minut, frecvenţa ventriculară = 150/minut şi interval F-R = 0.24 secunde). În mod alternativ, undele de flutter se suprapun peste complexul QRS.*

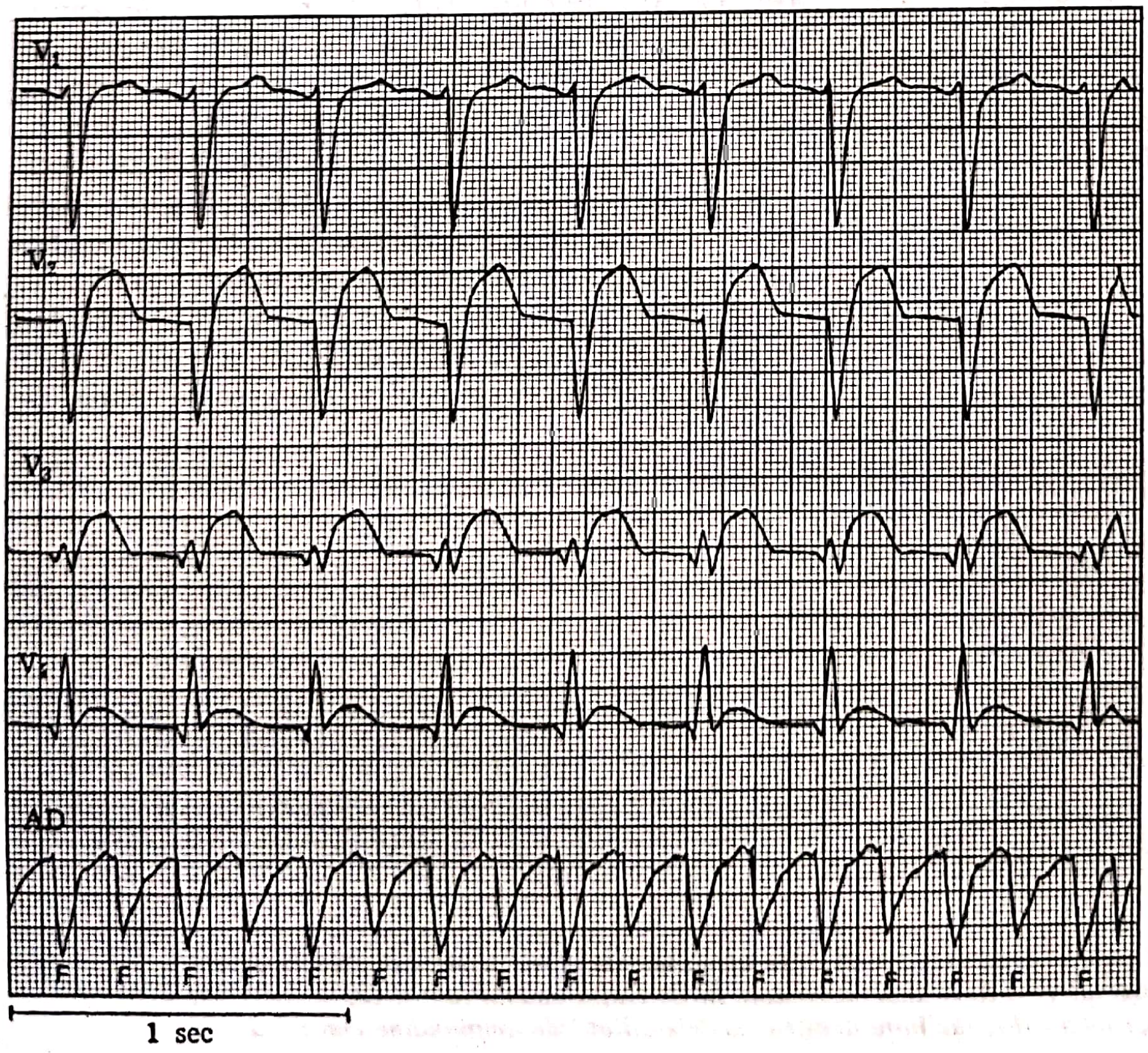

Fig. 17.54 : *Flutter atrial cu conducere AV 2/1 (bolnav cu infarct miocardic acut cu localizare anterioară). Undele de flutter nu pot fi identificate decât în derivaţia endoatrială dreaptă (AD). Frecvenţa undelor F = 300/minut, frecvenţa ventriculară = 150/minut. Fără înregistrarea endoatrială dreaptă, diagnosticul diferenţial cu tahicardia sinusală şi cu tahicardia paroxistică atrială sau AV joncţională este imposibil. În AD se remarcă fenomenul de alternanţă electrică a undelor de flutter.*

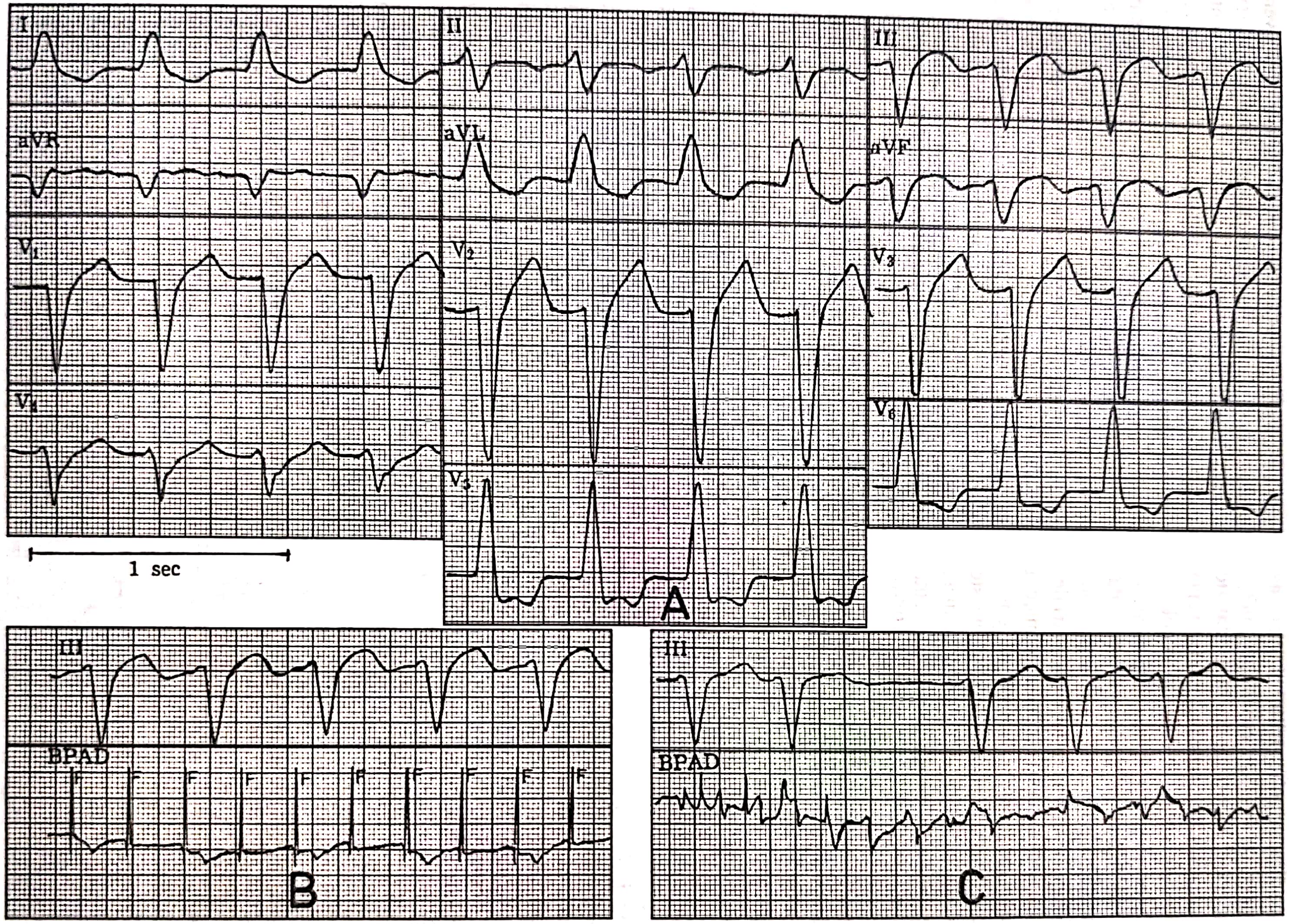

Fig. 17.55: *Flutter atrial cu conducere AV 2/1, în prezenţa unui bloc de ramură stângă.* **A.** *Undele de flutter nu pot fi identificate în derivaţiile convenţionale. Diagnosticul diferenţial cu o tahicardie sinusală, atrială, sau AV joncţională (cu tulburări de conducere intraventriculare) sau cu o tahicardie ventriculară nu se poate face.* **B.** *Înregistrare sincronă a derivaţiei III şi bipolară endoatrială dreaptă (BPAD) permite identificarea undelor F, care prezintă o relaţie F-R fixă (0.24 secunde). Se conduc la ventricule numai undele F situate imediat după complexul QRS. Frecvenţa undelor F = 274/minut, frecvenţa ventriculară = 137/minut.* **C.** *Stimularea electrică atrială rapidă transformă flutterul atrial în fibrilaţie atrială. Se remarcă persistenţa aspectului de bloc de ramură stângă.*

(2) *Frecvenţa atrială*

La persoanele adulte, frecvenţa atrială este situată între 250 şi 350/minut, cel mai adesea în jurul a 300/minut. La copii, frecvenţa atrială este de regulă mai înaltă. Se pare că există o corelaţie între dimensiunile atriilor şi frecvenţa undelor F. Astfel, bolnavii cu dilataţie atrială prezintă o frecvenţă atrială mai joasă în raport cu cei fără dilataţie semnificativă. În cazul unei dilataţii atriale majore, frecvenţa atrială poate scădea sub 200/minut (Rytand DA şi colab., 1958). Frecvenţa undelor F poate fi influenţată şi de anumite droguri. Digitala determină creşterea frecvenţei atriale ca urmare a efectului său vagal, prin care scade durata perioadei refractare a fibrelor miocardice atriale. Acelaşi efect apare şi ca urmare a stimulării mecanice a vagului (masajul sinusului carotidian). Dimpotrivă, chinidina şi procainamida scad frecvenţa atrială, deoarece aceste droguri prelungesc perioada refractară a fibrelor miocardice. În cazuri excepţionale, chinidina poate reduce frecvenţa undelor F până la 120/minut (Katz LN şi Pick A, 1956).

Termenul *flutter atrial impur* sau *fibrilo-flutter atrial* se aplică atunci când frecvenţa atrială depăşeşte cu puţin 350/minut, ciclul undelor F este uşor neregulat, cu o mică variaţie a configuraţiei undelor F. În mod intermitent, activitatea electrică atrială seamănă cu fibrilaţia atrială. În absenţa unei asocieri cu o disociaţie AV sau cu un bloc AV, ritmul ventricular este neregulat (fig. 17.56). În mod convenţional, se aplică termenul *fibrilaţie atrială cu unde „f" ample* atunci când undele atriale prezintă o amplitudine mai mare de 0.5 mm, frecvenţa peste 400/minut, configuraţia lor prezintă o variabilitate mai mare, iar ciclul este neregulat (Chung EK, 1977). În flutterul atrial impur şi în fibrilaţia atrială cu unde ample, ritmul ventricular este în mod constant neregulat. În practica clinicii se observă frecvent, ca urmare a modificării circuitului undei de flutter, tranziţia între flutterul atrial pur, flutterul atrial impur şi fibrilaţia atrială cu unde ample.

(3) *Conducerea atrioventriculară (răspunsul ventricular)*

În flutterul atrial, conducerea atrioventriculară variază de regulă între 0.26 şi 0.45 secunde (Besoin Santander M şi colab., 1950). Frecvenţa ventriculară depinde de frecvenţa ciclului undei de flutter şi de starea conducerii atrioventriculare. În flutterul atrial netratat frecvenţa ventriculară este aproape totdeauna jumătate din cea atrială, deoarece ţesutul AV joncţional conduce excitaţia cu un bloc 2/1, ca urmare a perioadei refractare fiziologice mai lungi. În consecinţă, în flutterul atrial netratat, frecvenţa ventriculară este situată între 150 şi 175/minut (fig. 17.52, 17.53, 17.54 şi 17.55). Un grad mai înalt de bloc AV apare de regulă în următoarele circumstanţe: (a) tratamentul flutterului atrial cu digitală sau propranolol, (b) tulburări de conducere AV preexistente şi (c) conduceri ascunse în joncţiunea AV. În ultimul caz, un stimul atrial pătrunde mai adânc în joncţiunea AV, însă, ca urmare a unei conduceri decremenţiale, nu poate trece în ventricule. Depolarizarea parţială a ţesutului AV joncţional care rezultă creşte perioada sa refractară şi stimulul atrial subsecvent este blocat la rândul său (fig. 17.57).

Flutterul atrial cu conducere AV de tip impar: 3/1, 5/1 (fig. 17.57 A şi 17.58) este relativ rar şi de obicei consecutiv unor conduceri ascunse în joncţiunea AV. Conducerea AV de tip par: 4/1, 6/1 este de cele mai multe ori consecutivă unor tulburări de conducere AV preexistente sau tratamentului cu propanolol ori digitală. Însă, şi în acest caz, nu poate fi exclus rolul conducerilor ascunse. Conducerea 4/1 poate fi explicată pe baza prezenţei în ţesutul AV joncţional a două zone (una superioară, cealaltă inferioară) care produc interferenţă sau blocarea transmisiei stimulului atrial în joncţiunea AV: zona superioară produce o interferenţă fiziologică determinând un răspuns 2/1, în timp ce zona inferioară blochează în mod alternativ câte unul din stimulii atriali care reuşesc să treacă prin zona superioară de interferenţă (fig. 17.57 B şi 17.59). În unele cazuri, ca urmare a conducerilor ascunse în joncţiunea AV, blocul poate varia în cursul aceleiaşi înregistrări

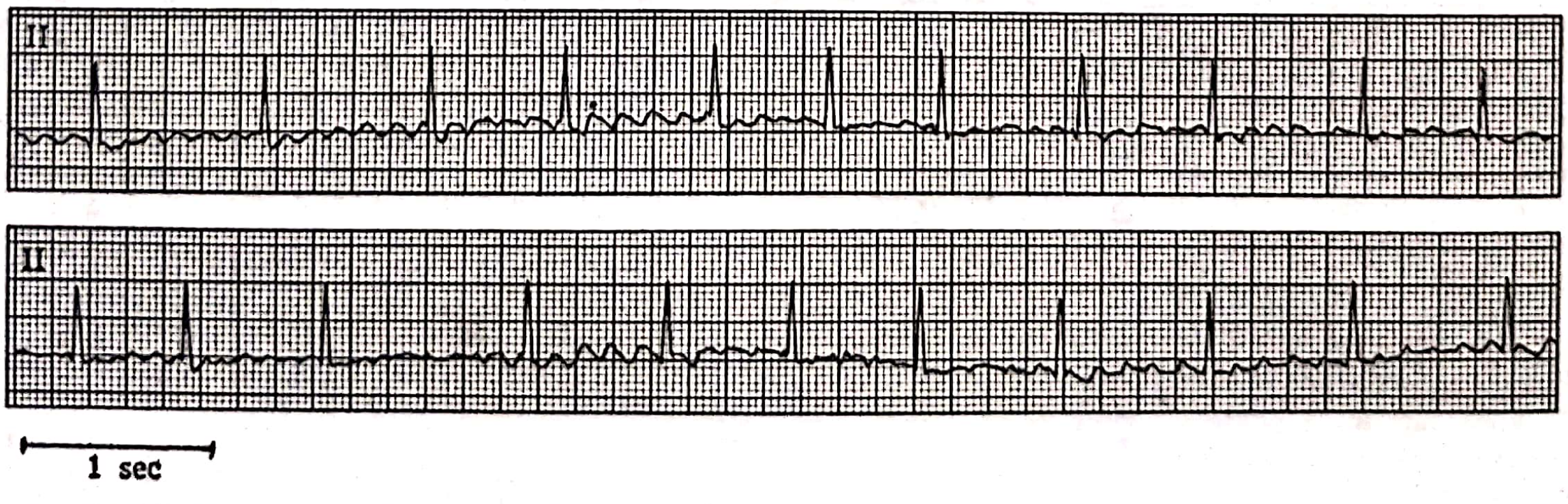

Fig. 17.56: *Flutter atrial impur sau fibrilo-flutter atrial (derivaţia II, înregistrare continuă). Frecvenţa atrială este de circa 375/minut, ciclul undelor F uşor neregulat, iar configuraţia undelor prezintă mici variaţii. În mod intermitent, activitatea electrică seamănă cu fibrilaţia atrială. Ritmul ventricular este neregulat.*

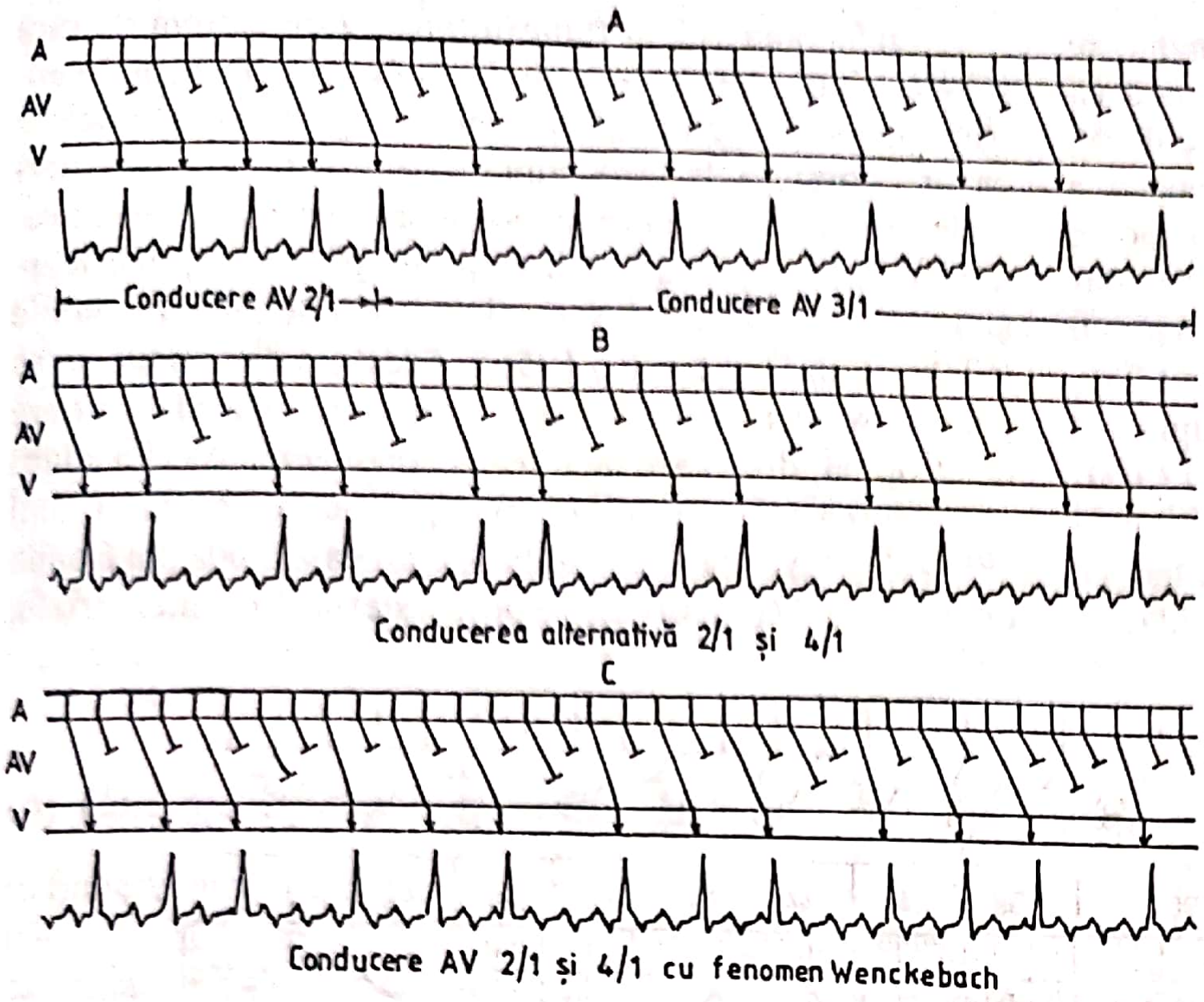
A
A
AV
V
Conducere AV 2/1
Conducere AV 3/1
B
A
AV
V
Conducerea alternativă 2/1 și 4/1
C
A
AV
V
Conducere AV 2/1 și 4/1 cu fenomen Wenckebach

Fig. 17.57 : *Reprezentare diagramatică a diverselor tipuri de conducere AV în flutterul atrial (după Chung EK, 1977). Explicații în text.*

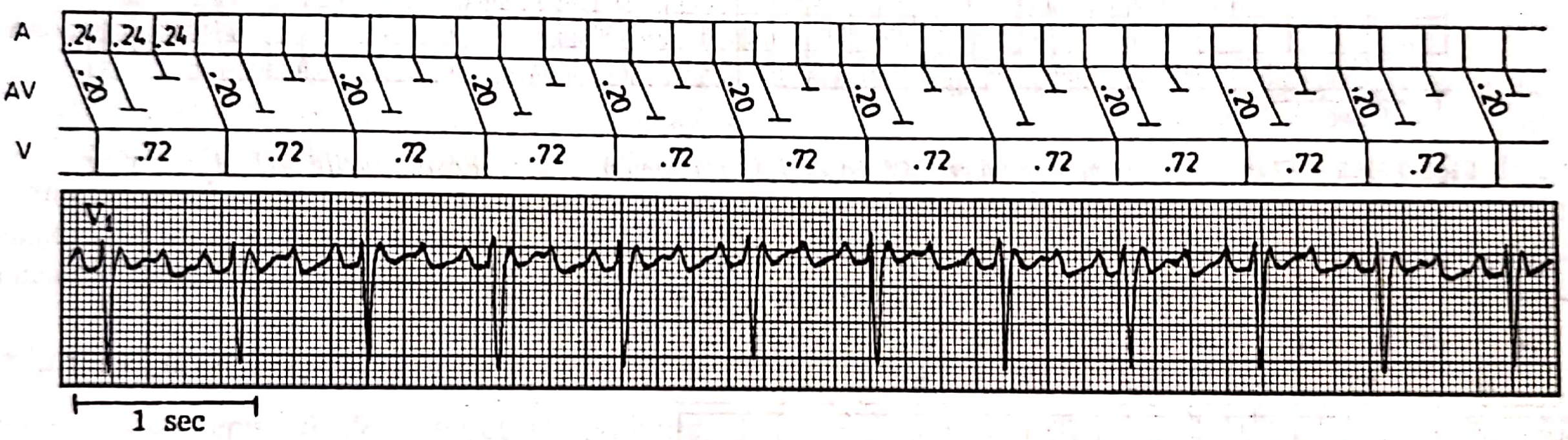
A
AV
V
.24
.24
.24
.20
.72
V1
1 sec

Fig. 17.58 : *Flutter atrial cu conducere AV 3/1. Primul stimul se conduce la ventricule, al doilea prezintă o conducere ascunsă în joncțiunea AV (depolarizare parțială a țesutului AV joncțional), cu blocarea stimulului atrial subsecvent.*

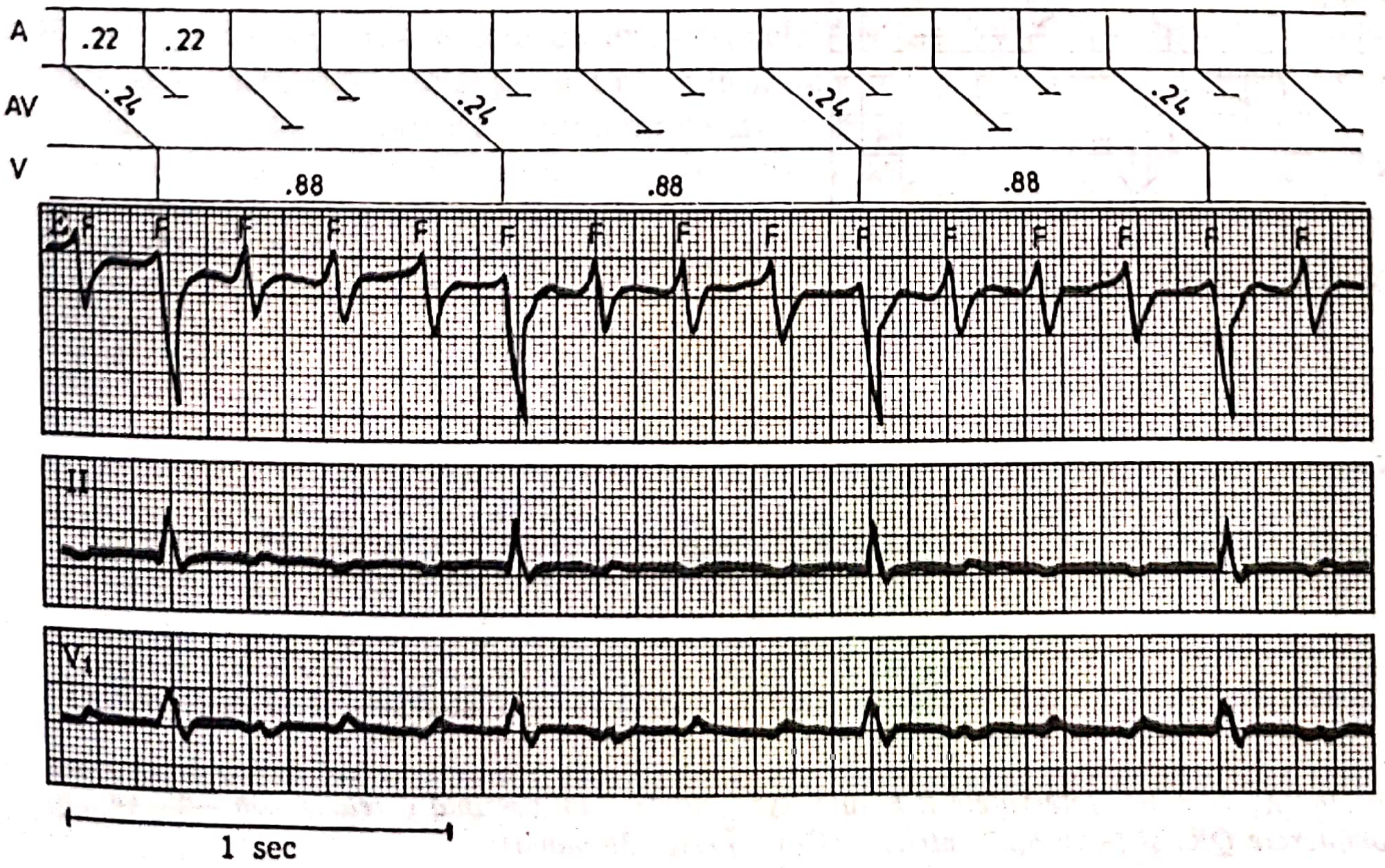
A
AV
V
.22
.22
.24
.88
E
F
II
V1
1 sec

Fig. 17.59 : *Flutter atrial cu conducere 4/1. În zona superioară a țesutului AV joncțional se produce o interferență fiziologică cu perioada refractară indusă de stimulul atrial precedent, cu răspuns 2/1, în timp ce zona inferioară blochează în mod alternativ câte unul din stimulii atriali care reușesc să treacă prin zona superioară de interferență. E = derivație esofagiană.*

(fig. 17.60). Alternanța unei conduceri 2/1 cu o conducere 4/1 (pseudobigeminism ventricular) este interpretată ca un bloc 2/1 la un nivel superior asociat cu un bloc de tip Wenckebach la un nivel inferior: bloc Wenckebach a undelor F alterne (fig. 17.61). Același mecanism poate sta la baza aspectului de pseudotrigeminism ventricular (fig. 17.57 C). Flutterul atrial poate fi uneori asociat cu blocul AV complet. În acest caz, intervalele R-R sunt fixe, undele F nu prezintă o relație constantă cu complexele QRS, iar frecvența ventriculară este joasă (fig. 17.62). Asocierea flutterului atrial cu o tahicardie AV joncțională se manifestă de asemenea prin intervale R-R fixe și intervale R-R variabile, însă frecvența ventriculară este rapidă.

Conducerea 1/1 în flutterul atrial este extrem de rară și reprezintă o urgență cardiacă din cauza frecvenței ventriculare înalte (circa 300/minut) – fig. 17.63. În aceste cazuri, complexele QRS sunt de cele mai multe ori anormale – ca urmare a unei conduceri intraventriculare aberante. Conducerea 1/1 poate fi precipitată prin efort, anestezie și în general de stările asociate cu hipersimpaticotonie (Finkelstein D și colab., 1956). Acest tip de conducere se poate observa mai ales la copii, precum și după administrare de atropină, drog care facilitează conducerea AV. La adulți conducerea 1/1 se asociază aproape constant cu sindromul WPW. De asemenea, chinidina sau procainamida pot facilita conducerea 1/1 ca urmare a descreșterii frecvenței atriale.

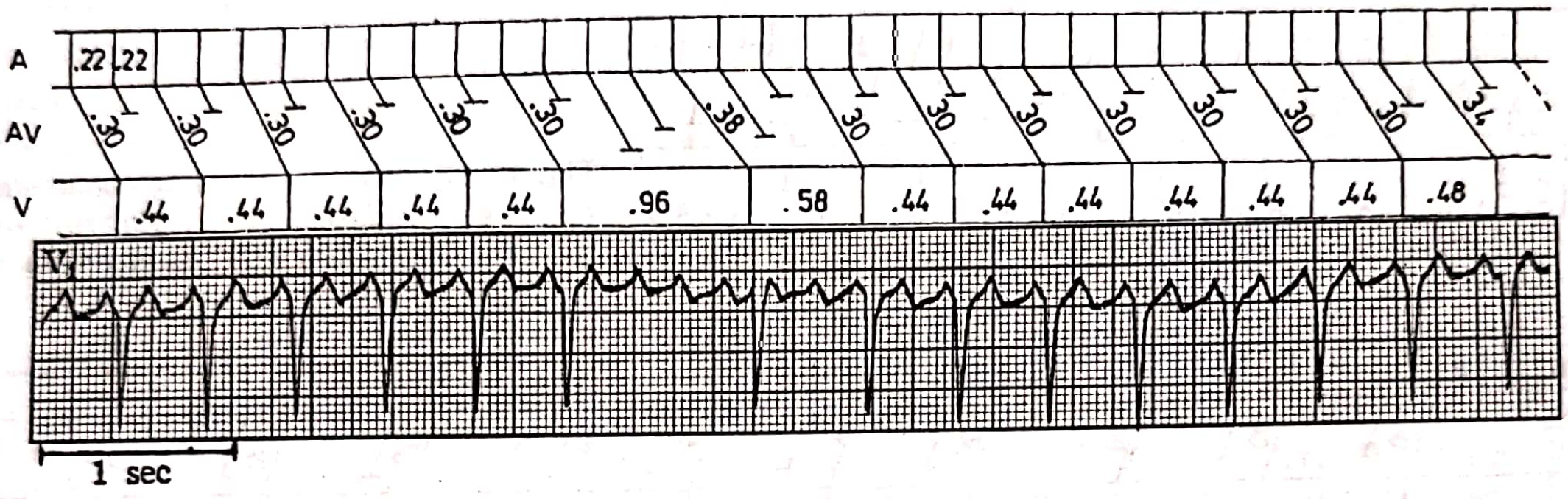

Fig. 17.60: *Flutter atrial cu conducere AV variabilă, predominant 2/1. Răspunsurile 4/1 și 3/1 sunt consecința unor conduceri ascunse în țesutul AV joncțional.*

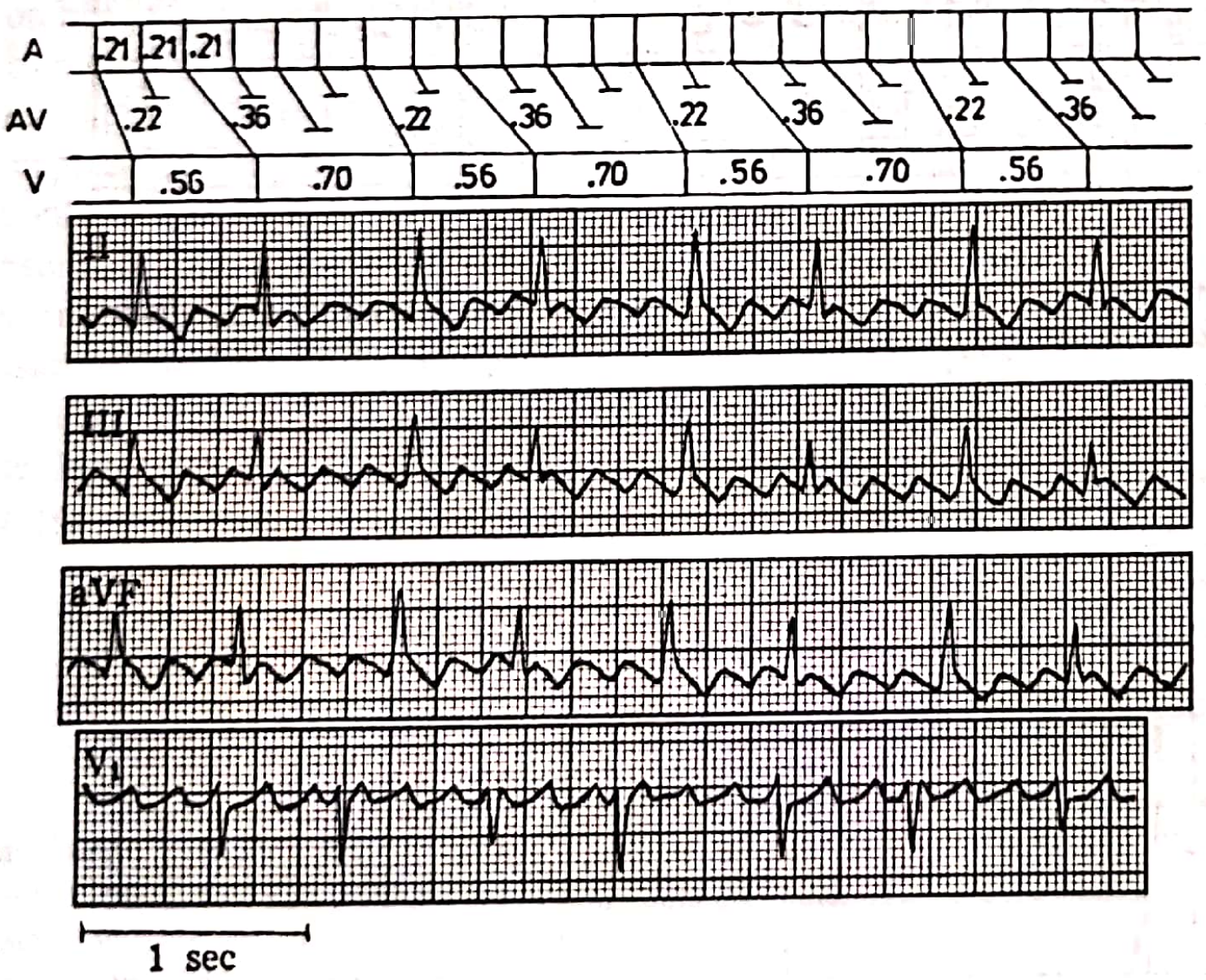

Fig. 17.61: *Flutter atrial cu conducere AV alternativă 2/1 și 4/1 (pseudobigeminism ventricular). Fenomenul este interpretat ca un bloc 2/1 la un nivel superior asociat cu un bloc tip Wenckebach la un nivel inferior.*

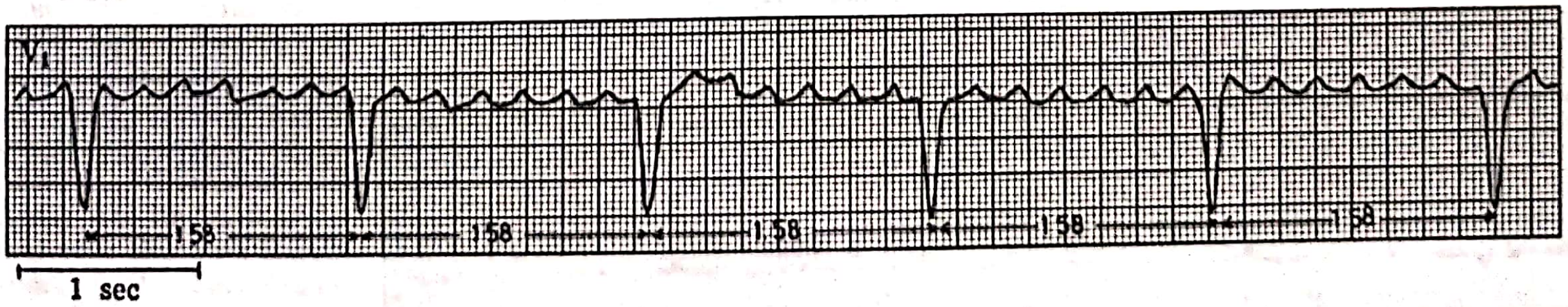

Fig. 17.62: *Flutter atrial cu bloc AV complet. Intervalele R-R sunt fixe, undele F nu prezintă o relație constantă cu complexele QRS și frecvența ventriculară este joasă (38/minut).*

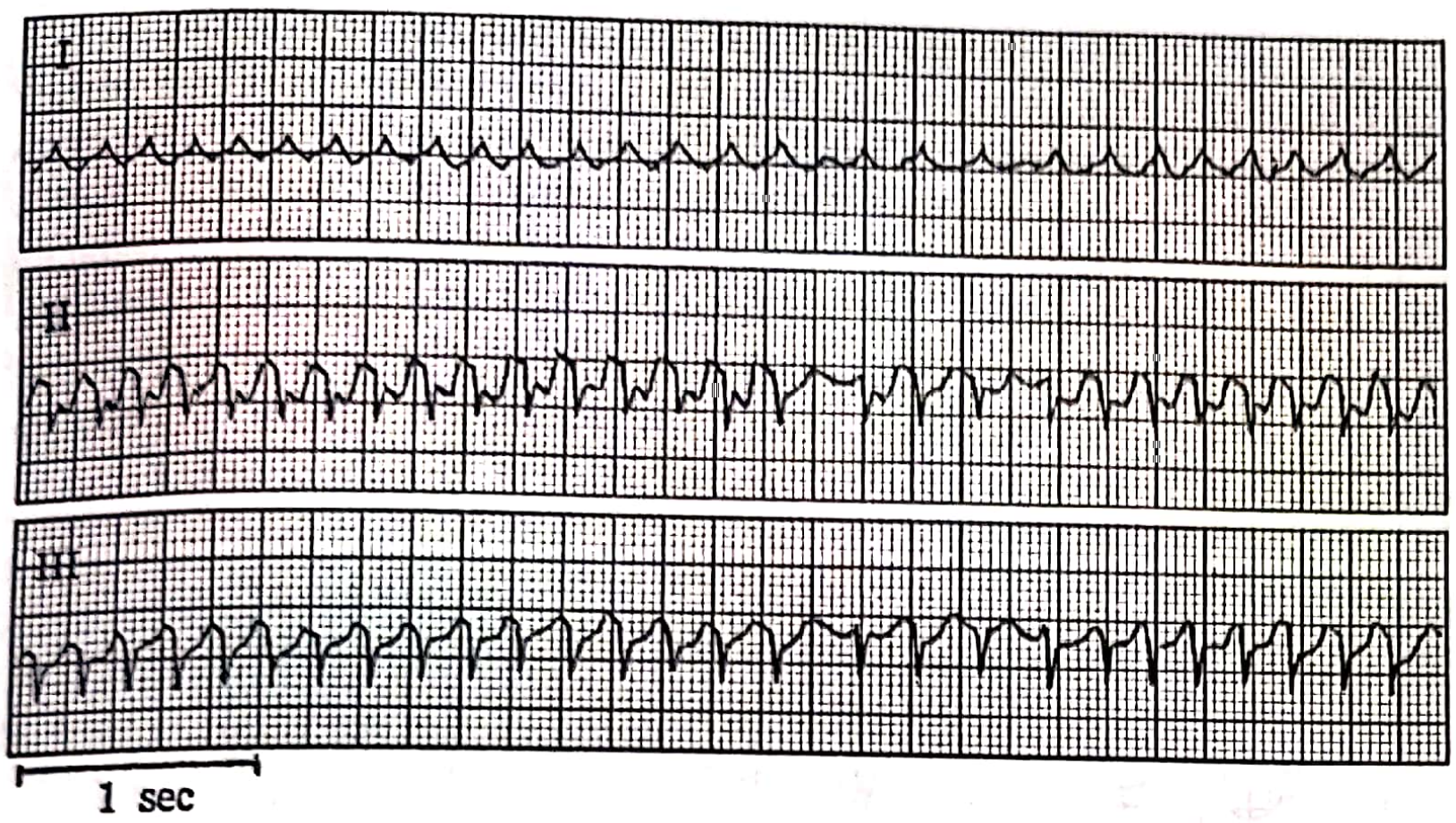

Fig. 17.63: *Flutter atrial cu conducere 1/1 (fac excepţie două secvenţe cu bloc 2/1). Bolnavă în vârstă de 61 de ani cu diagnosticul de cord pulmonar cronic. Atât frecvenţa atrială, cât şi cea ventriculară sunt de 300/minut. Undele F sunt ample şi se disting mai bine decât complexele QRS, care sunt de mică amplitudine şi se observă mai bine în DII şi DIII, sub forma unor mici deflexiuni negative rapide.*

(4) *Configuraţia complexului QRS*

În flutterul atrial, complexul QRS poate fi de aspect normal (fig. 17.53, 17.59, 17.60 şi 17.61) sau deformat şi lărgit, ca urmare a unor tulburări de conducere intraventriculară preexistente (fig. 17.55) sau a unei conduceri intraventriculare aberante atunci când frecvenţa ventriculară este rapidă (fig. 17.64). Complexe QRS anormale pot apărea şi în flutterul atrial asociat cu sindrom WPW atunci când conducerea AV se face predominant sau exclusiv pe calea accesorie. Flutterul atrial cu conducere 2/1 şi complexe QRS anormale pune uneori problema de diagnostic diferenţial cu tahicardia paroxistică ventriculară (fig. 17.55 şi 17.64).

(5) *Flutterul atrial repetitiv*

În acest caz, scurte episoade de flutter atrial sunt întrerupte de câteva bătăi sinusale. De obicei episoadele de flutter sunt iniţiate de o extrasistolă atrială (fig. 17.50).

(6) *Aritmii asociate*

Flutterul atrial se poate asocia cu extrasistolele atriale (care apar înainte de declanşarea flutterului), fibrilaţia atrială, tahicardia paroxistică supraventriculară (care pot alterna cu episoade de flutter atrial – fig. 17.26), sindromul WPW, tahicardia AV joncţională, tahicardia ventriculară, blocul de ramură stângă sau dreaptă, blocul AV complet etc. La bolnavii cu flutter atrial trataţi cu digitală, efectul vagal al drogului determină o scurtare a perioadei refractare a miocardului atrial şi, consecutiv, apariţia fibrilaţiei atriale cu tranziţie spre ritmul sinusal. Dimpotrivă, la bolnavii cu fibrilaţie atrială administrarea chinidinei după digitalizare poate fi urmată de apariţia flutterului atrial, din cauza creşterii duratei perioadei refractare a miocardului atrial.

(7) *Răspunsul la stimularea vagală*

Stimularea mecanică a vagului (masajul sinusului carotidian) determină în cele mai multe cazuri creşterea gradului de bloc AV cu rărirea temporară a frecvenţei ventriculare, care revine imediat la nivelul iniţial după încetarea manevrei. Acest procedeu permite o mai bună identificare a undelor de flutter şi precizarea corectă a diagnosticului în flutterul atrial cu conducere 2/1 (fig. 17.64).

Diagnostic diferenţial

Flutterul atrial poate fi diagnosticat cu certitudine pe baza identificării undelor F pe electrocardiogramă. Uneori însă aceste unde sunt greu de identificat pe electrocardiograma convenţională. În flutterul atrial cu conducere 2/1 undele F se suprapun în mod alternativ peste complexul QRS şi, în consecinţă, devin uneori greu de identificat.

(1) *Tahicardia sinusală*

Tahicardia sinusală cu frecvenţa cuprinsă între 120 şi 150/minut poate simula flutterul atrial cu conducere 2/1 şi invers, în ultimul caz ca urmare a superimpoziţiei alternative a undelor F cu complexul QRS. În tahicardia sinusală, frecvenţa cardiacă variază din minut în minut, în timp ce în flutterul atrial este fixă. Masajul sinusului carotidian răreşte în mod gradat frecvenţa cardiacă în cazul tahicardiei sinusale, în timp ce în flutterul atrial această manevră fie că nu influenţează ritmul, fie că scade temporar frecvenţa ventriculară (prin creşterea gradului de bloc AV) şi permite identificarea undelor de flutter.

(2) *Tahicardia paroxistică atrială*

Diagnosticul diferenţial se impune în caz de flutter atrial cu conducere 2/1, deoarece frecvenţa ventriculară este situată între aceleaşi limite. Însă în general, o frecvenţă ventriculară peste 200/minut sau mai mare indică, cu mare probabilitate, diagnosticul de tahicardie paroxistică atrială. Se impune, de asemenea, analiza atentă a derivaţiei V_1 care, în unele cazuri, permite identificarea undelor F. În multe cazuri masajul sinusului carotidian este de mare utilitate: stoparea tahicardiei paroxistice şi creşterea gradului de bloc AV în futterul atrial. În anumite cazuri, pentru demonstrarea activităţii electrice atriale se impune utilizarea derivaţiilor intraesofagiene sau intraatriale.

(3) *Tahicardia paroxistică AV joncţională*

Criteriile de diagnostic diferenţial ale flutterului atrial cu conducere 2/1 cu tahicardia paroxistică AV joncţională sunt similare cu cele utilizate pentru diagnosticul diferenţial cu tahicardia paroxistică atrială.

(4) *Tahicardia paroxistică atrială cu bloc*

Diagnosticul difereniţal al flutterului atrial cu tahicardia paroxistică atrială cu bloc a fost prezentat anterior în acest capitol (vezi „Tahicardia paroxistică atrială cu bloc"). Ca primă orientare, în flutterul atrial frecvenţa atrială este peste 250/minut, în timp ce în tahicardia paroxistică atrială cu bloc frecvenţa atrială este sub 200/minut. Survin totuşi excepţii, mai ales în cazul flutterului atrial tratat cu chinidină, în care frecvenţa atrială scade sub 200/minut. De aceea, în diagnosticul diferenţial se va lua în consideraţie şi morfologia undelor atriale, precum şi prezenţa sau absenţa intervalului izoelectric între undele F.

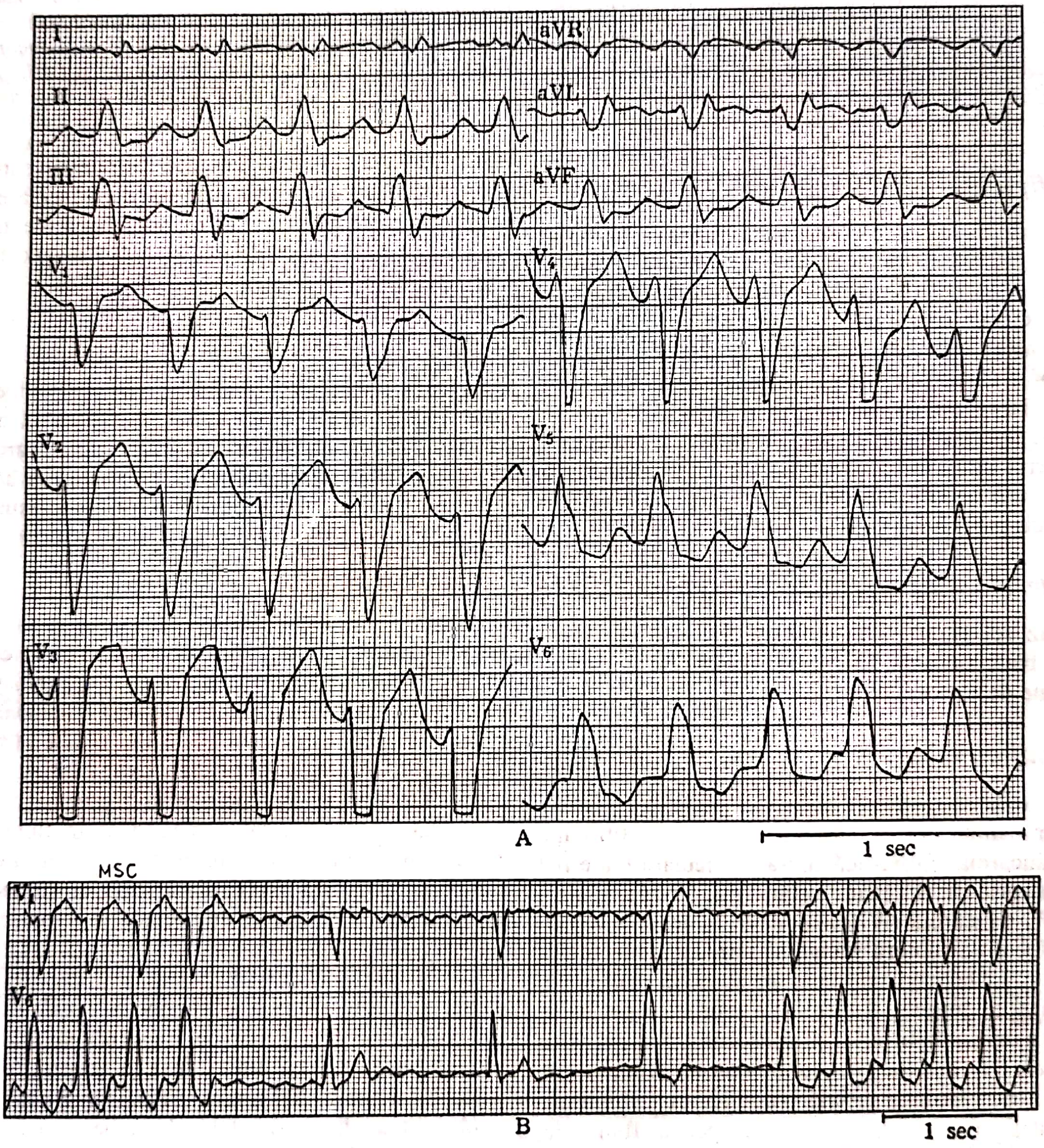

Fig. 17.64: *Flutter atrial cu conducere 2/1 şi complexe QRS anormale. A. Succesiune regulată şi rapidă (158/minut) de complexe QRS anormale (aspect de „bloc de ramură stângă"). Activitatea electrică atrială nu poate fi identificată cu certitudine. Diagnostice posibile: tahicardie sinusală, tahicardie atrială, tahicardie AV joncţională, flutter atrial cu conducere 2/1 (toate asociate cu bloc de ramură stângă) sau tahicardie ventriculară. B. Masajul sinusului carotidian (MSC) induce instalarea unui bloc AV de grad înalt, ceea ce permite identificarea undelor de flutter atrial. După încetarea manevrei, traseul revine la aspectul iniţial. Se remarcă normalizarea aspectului complexului QRS în perioada cu ritm ventricular lent. Concluzii: flutter atrial cu conducere AV 2/1 şi bloc de ramură stângă frecvenţă-dependent.*

(5) *Fibrilația atrială*

Diagnosticul diferențial cu fibrilația atrială se impune în flutterul atrial cu conducere AV variabilă, mai ales în cazurile în care mecanismul atrial este greu de identificat. În asemenea cazuri, derivațiile intraesofagiene sau intraatriale sunt utile (fig. 17.65).

(6) *Tahicardia paroxistică ventriculară*

Diagnosticul diferențial cu tahicardia paroxistică ventriculară se impune în flutterul atrial 2/1 cu conducere intraventriculară aberantă sau cu tulburări de conducere intraventriculare preexistente, precum și în flutterul atrial cu conducere 1/1 din sindromul WPW, în care transmisia excitației la ventricule se face exclusiv pe calea accesorie. În flutterul atrial 2/1 cu tulburări de conducere intraventriculare preexistente, o electrocardiogramă efectuată anterior poate fi de un real ajutor, ca de altfel și în flutterul atrial din sindromul WPW cu conducere 1/1 exclusiv pe calea accesorie. În ultimul caz, frecvența ventriculară este peste 250/minut, ceea ce nu se constată în tahicardia paroxistică ventriculară. Masajul sinusului carotidian este fără efect în tahicardia paroxistică ventriculară, în timp ce în flutterul atrial, prin creșterea gradului de bloc AV, permite identificarea undelor de flutter. Sunt însă și cazuri de flutter atrial fără răspuns la stimularea mecanică a vagului, precum și cazuri, mult mai rare, în care tahicardia paroxistică ventriculară este prezentă în mod independent de un flutter atrial, realizând o disociație AV. În general, dacă frecvența ventriculară este mai mare de 250/minut, diagnosticul de flutter atrial cu conducere 1/1 este aproape cert, indiferent de morfologia (normală sau anormală) a complexului QRS.

(7) *Artefacte*

Diverse artefacte prezente pe electrocardiogramă pot simula undele de flutter: boala Parkinson, flutter diafragmatic sau contracturi musculare. În toate aceste cazuri, undele F false sunt independente de complexele QRS și se însoțesc de oscilații fine ale liniei de bază. În caz de contracturi musculare, artefactele apar numai în derivațiile membrelor. În general, o inspecție atentă a electrocardiogramei poate exclude diagnosticul de flutter atrial. Artefactele de origine nemiocardică pot fi eliminate prin administrarea de sedative, tranchilizante sau droguri relaxante ale musculaturii.

Semnificație clinică

Flutterul atrial se observă cel mai adesea în cardiopatiile organice. Sub forma sa paroxistică (cu durata în minute sau ore) poate apărea și la persoanele normale. În general, apare la persoanele în vârstă și mult mai rar la cele tinere. Cel mai frecvent se constată în cardiopatiile mitrale (mai ales stenoza mitrală), cardiopatia ischemică (mai ales în cursul infarctului miocardic acut), cardiopatia hipertensivă, cardiomiopatii, cordul pulmonar cronic sau acut (embolia pulmonară), sindromul nodului sinusal bolnav, cardiopatiile congenitale (mai ales defectul septal atrial), pericardite, boli pulmonare, intervenții chirurgicale pe cord, hipertiroidie, traumatisme toracice (Chung EK, 1977; Choun TC, 1979; Bigger JT, 1980). Aritmia poate apărea ca o complicație în sindromul WPW. În acest caz, conducerea AV este de multe ori 1/1, complexele QRS sunt anormale și frecvența ventriculară 250-300/minut, reprezentând o urgență cardiovasculară. Deși intoxicația digitalică a fost incriminată ca

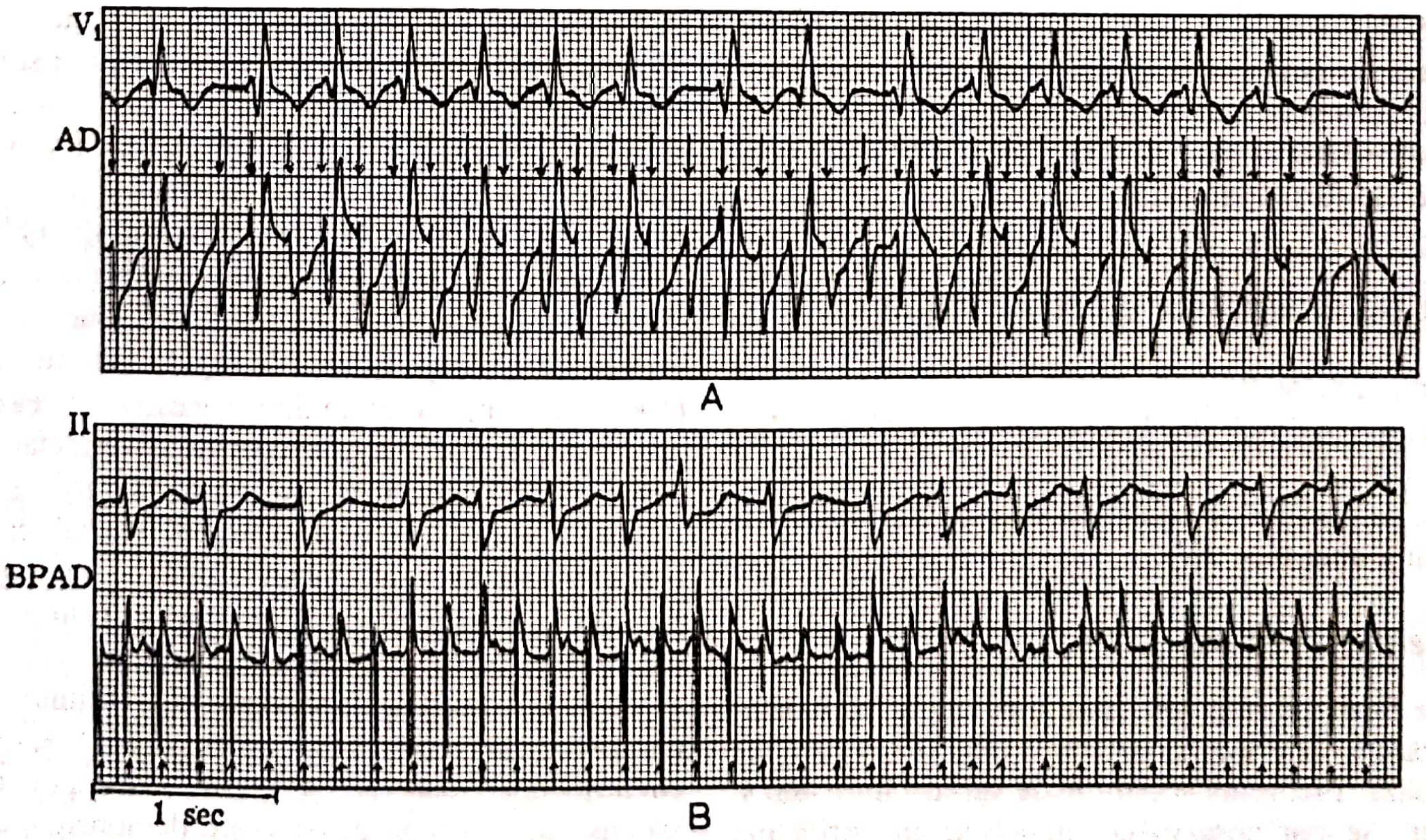

Fig. 17.65: *A. Flutter atrial cu conducere AV variabilă. În derivațiile convenționale (V_1) undele de flutter nu pot fi identificate și, în consecință, confuzia cu fibrilația devine posibilă. Undele de flutter pot fi identificate în derivația unipolară intraatrială dreaptă AD (săgețile cu vârful în jos). B. La același bolnav, undele de flutter nu pot fi identificate în DII. În derivația bipolară intraatrială dreaptă (BPAD) undele de flutter pot fi ușor identificate (săgețile cu vârful în jos). Frecvența undelor de flutter = 300/minut.*

o cauză declanşatoare a flutterului atrial, aceasta nu se produce decât în mod excepţional (Delmar AJ şi Stein E, 1964). Într-un procent mic de cazuri, nu se poate pune în evidenţă prezenţa unei cardiopatii organice (Fowler NO şi Gueron M, 1962).

Fibrilaţia atrială

Cu excepţia extrasistolelor atriale şi ventriculare, fibrilaţia atrială reprezintă cea mai frecventă aritmie constatată în practica clinică. Ca şi flutterul atrial, această aritmie poate fi *paroxistică* sau *cronică*. În forma paroxistică, fibrilaţia atrială se instalează brusc şi durează câteva secunde, minute, ore sau zile. Episoadele se termină spontan, însă prezintă o tendinţă la recurenţă şi în cele din urmă aritmia devine stabilă. Se consideră că fibrilaţia atrială este cronică atunci când este prezentă în mod constant cel puţin o săptămână. După unii cercetători, diagnosticul de varietate cronică presupune prezenţa constantă a aritmiei un timp mai îndelungat, de la două săptămâni la câteva luni.

Mecanism

Mecanismele electrofiziologice propuse includ teoria unifocală, teoria multifocală şi teoria reintrărilor multiple ale excitaţiei. Ultima teorie explică şi perpetuarea aritmiei. Indiferent însă de teoria acceptată, la baza acestei aritmii se află o neomogenitate a proprietăţilor electrofiziologice ale ţesutului atrial în ce priveşte excitabilitatea şi conducerea stimulului, de pe urma căreia rezultă o secvenţă dezorganizată şi haotică a depolarizării atriale (Singer DH şi colab., 1967). Cea mai mare parte dintre stimulii atriali haotici prezintă conduceri ascunse în joncţiunea AV, numai o parte dintre aceştia transmiţându-se la ventricule. Drept urmare, ritmul ventricular este total neregulat. În capitolul 15 sunt prezentate în mod detaliat mecanismele electrofiziologice ale fibrilaţiei atriale.

Criterii de diagnostic electrocardiografic

1. Absenţa undelor P.
2. Activitatea electrică atrială este reprezentată prin unde fibrilatorii „f".
3. Ritmul ventricular neregulat (în absenţa unei disociaţii AV sau a unui bloc AV).

(1) *Undele fibrilatorii („f")*

Undele de fibrilaţie sunt de amplitudine, durată şi morfologie variabile, determinând oscilaţii total neregulate ale liniei de bază. Frecvenţa acestor unde variază între 400 şi 700/minut. Se pot observa cel mai bine în derivaţiile inferioare (II, III, aVF) şi precordialele drepte ($V_1 V_2$) – fig. 17.66. În unele cazuri, traseul este tipic pentru fibrilaţia atrială în toate derivaţiile, cu excepţia derivaţiei V_1, care prezintă oscilaţii regulate ale liniei de bază, sugestive pentru flutterul atrial (fig. 17.67). Este probabil ca în asemenea cazuri derivaţiile precordiale drepte să înregistreze activitatea ritmică a unei zone localizate din atriul drept, în timp ce fibrilaţia atrială este prezentă în cea mai mare parte a atriilor (Enescu I şi colab., 1958 ; Chou TC, 1979).

În funcţie de amplitudinea undelor fibrilatorii, acestea sunt clasificate în *unde f fine* şi *unde f ample*. Se consideră că undele „f" sunt ample atunci când amplitudinea lor depăşeşte 0.5 mm (Thurmann M şi Janney JG jr, 1962) sau 1.0 mm (Peter RH şi colab., 1966) – fig. 17.68. Pe plan statistic există o corelaţie între tipul de unde „f" şi dimensiunile compartimentelor atriale. Undele „f" ample apar predominant la bolnavii cu dilataţie atrială stângă, dreaptă sau biatrială (cardiopatii mitrale, cardiopatii congenitale, cord pulmonar cronic etc.). Dimpotrivă, undele „f" fine apar la bolnavii fără dilataţie atrială semnificativă (cardiopatie aterosclerotică sau hipertensivă). Conversia în ritm sinusal prin procedee medicamentoase sau electrice este mai dificilă şi se obţine într-un procent mai mic de cazuri în fibrilaţia atrială cu unde „f" fine, indiferent de etiologie (Halmos PB, 1966 ; Hall JI şi Wood DR, 1968).

În unele cazuri, undele de fibrilaţie nu se pot distinge în nici una din derivaţiile convenţionale. În această situaţie, diagnosticul de fibrilaţie atrială se pune numai prezumtiv pe baza neregularităţii constante a ritmului ventricular. Confirmarea diagnosticului de fibrilaţie atrială se poate face numai prin utilizarea derivaţiilor esofagiene sau intraatriale.

(2) *Răspunsul ventricular*

În fibrilaţia atrială, ritmul ventricular este total neregulat, deoarece ventriculele sunt sub controlul unor stimuli rapizi şi neregulaţi generaţi de unul sau mai multe focare ectopice atriale. În general, numai al 3-lea până la al 6-lea stimul trece la ventricule prin joncţiunea AV, fără o anumită ordine (Chung EK, 1977). Acest filtraj al stimulilor ectopici atriali are la bază următoarele trei mecanisme : (a) perioada refractară fiziologică a ţesutului AV joncţional ; (b) ca urmare a frecvenţei extrem de rapide a stimulilor ectopici (400-700/minut), o parte dintre aceştia activează numai o porţiune a atriilor, din cauza perioadei refractare a miocardului atrial şi, de aceea, nu reuşesc să atingă joncţiunea AV şi (c) o parte din stimulii ectopici atriali care pătrund în joncţiunea AV sunt blocaţi la diferite niveluri, fără a fi conduşi la ventriculi, însă prelungesc prin aceasta perioada refractară a ţesutului AV joncţional, care blochează şi un număr de stimuli subsecvenţi. Ultimul mecanism, descris de Langendorf R şi colab. (1965), este desemnat cu termenul *conducere ascunsă*. Conceptul conducerii ascunse în fibrilaţia atrială este demonstrat de pauzele lungi care apar adesea după o extrasistolă ventriculară. Această pauză este determinată de prelungirea perioadei refractare a joncţiunii AV, ca urmare a penetraţiei retrograde a stimulului ectopic în ţesutul AV joncţional.

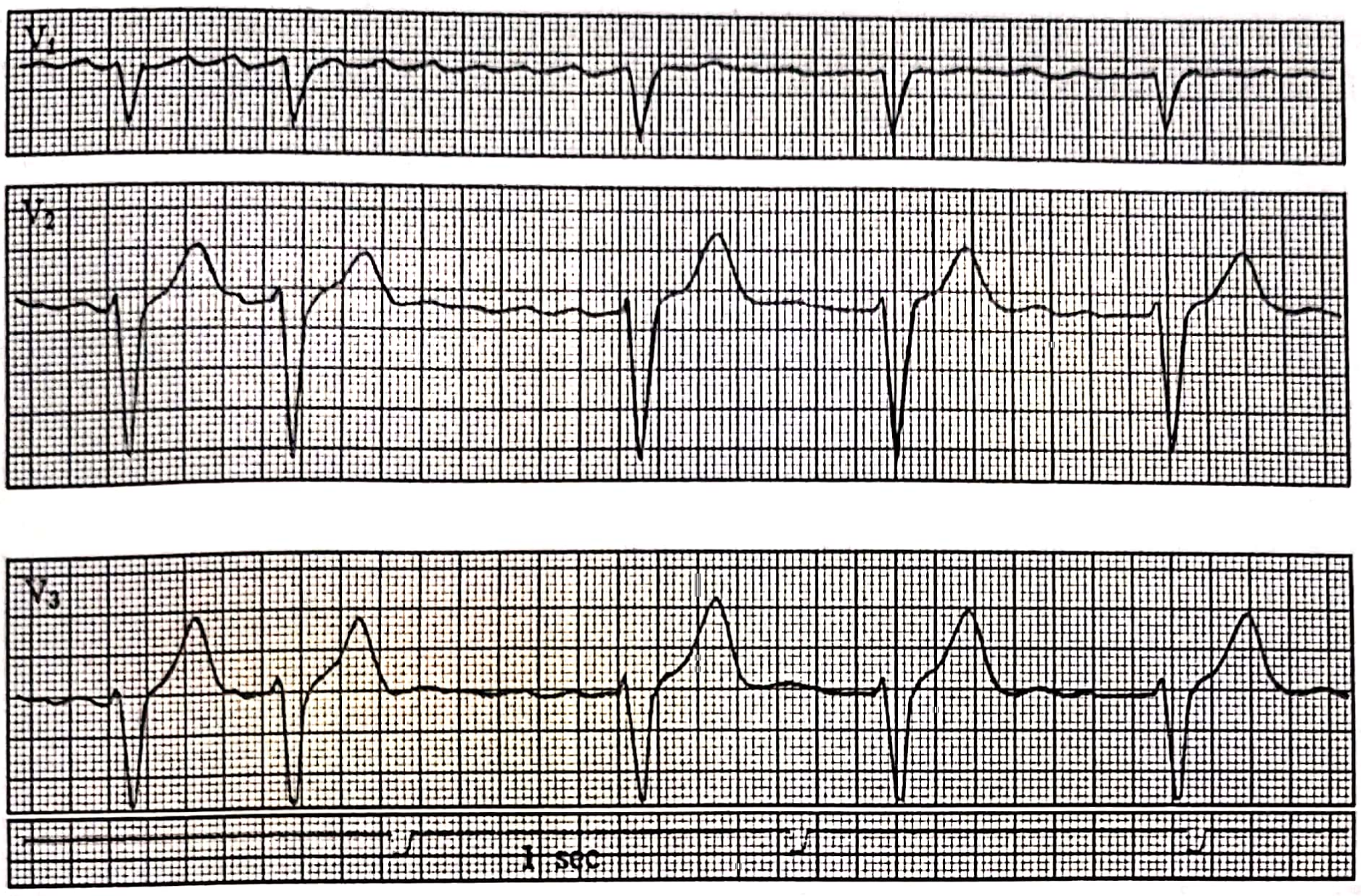

DUPA CONVERSIE ELECTRICĂ

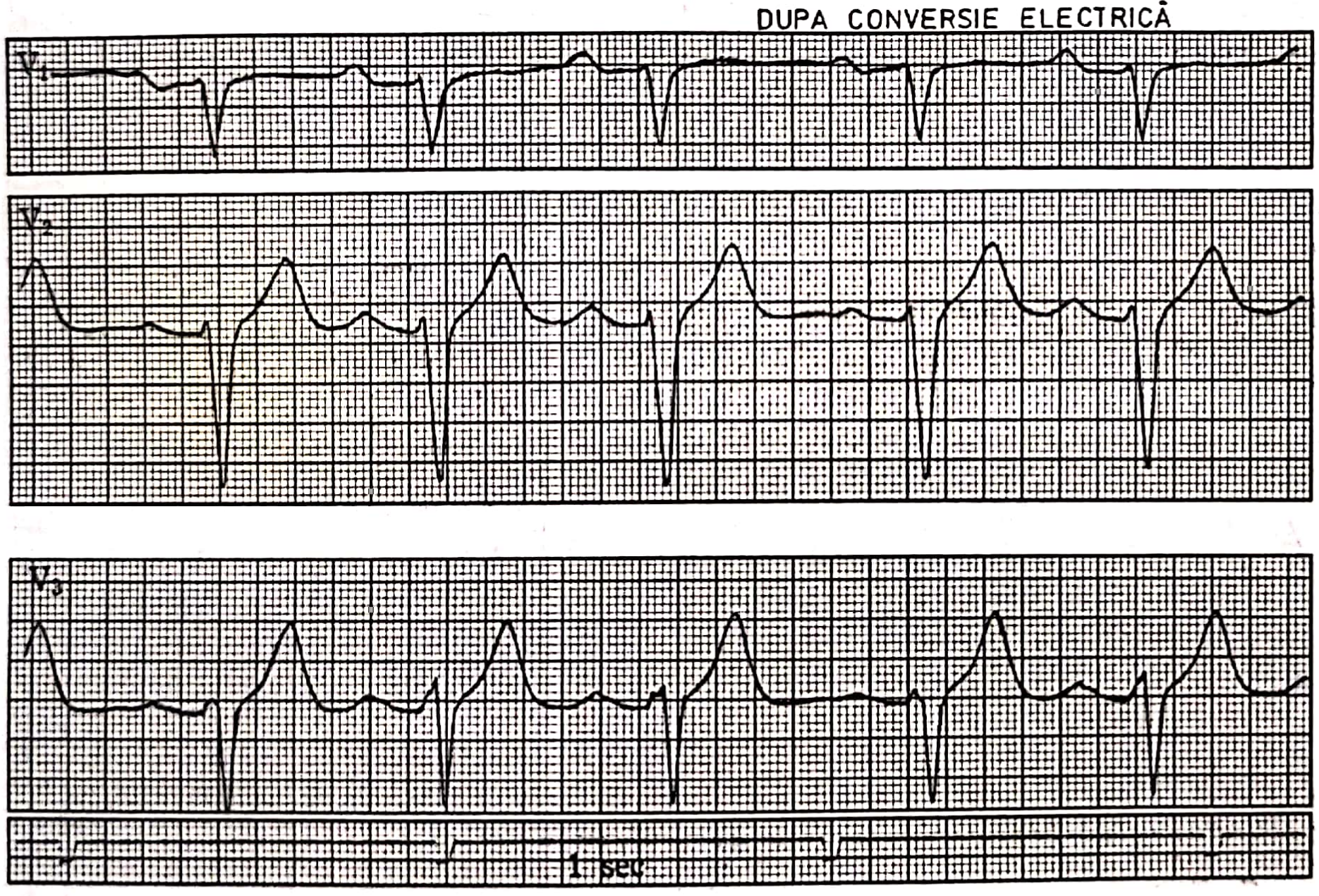

Fig. 17.66: *Fibrilaţie atrială. A. Înainte de conversia electrică. B. După conversia electrică.*

În fibrilaţia atrială netratată, frecvenţa ventriculară este de obicei între 100 şi 180/minut. Dacă frecvenţa ventriculară depăşeşte 200/minut, trebuie luată în consideraţie posibilitatea unui sindrom WPW sau a variantelor sale, deoarece fasciculul accesoriu permite stimulilor ectopici atriali ocolirea ţesutului AV joncţional, care prezintă o perioadă refractară de durată mai mare. De asemenea, în fibrilaţia atrială, efortul poate creşte foarte mult frecvenţa ventriculară. Prezenţa unor leziuni în ţesutul AV joncţional scade considerabil frecvenţa ventriculară (sub 60/minut), însă ritmul ventricular rămâne constant neregulat. Acest aspect se constată mai ales la persoanele în vârstă (fibrilaţia atrială cu rimt lent a persoanelor în vârstă) şi reprezintă adesea o manifestare a sindromului nodului sinusal bolnav.

Atunci când, în prezenţa fibrilaţiei atriale, ritmul ventricular este regulat, înseamnă că există o disociaţie atrioventriculară fie prin bloc AV complet, fie prin tahicardie AV joncţională sau ventriculară. În fibrilaţia atrială cu bloc AV ritmul ventricular este regulat şi lent (fig. 17.69 şi 17.70), în timp ce în fibrilaţia atrială cu tahicardie AV joncţională ritmul ventricular este regulat şi rapid (fig. 17.71). În cazuri extrem de rare, fibrilaţia atrială poate exista numai într-o porţiune a atriilor, în timp ce alte zone ale miocardului atrial sunt controlate de nodul sinusal (disociaţie atrială). În acest caz, ritmul ventricular este regulat, deoarece ventriculele se găsesc sub controlul nodului sinusal. În sfârşit, ritmul ventricular este regulat la bolnavii cu fibrilaţie atrială la care s-a implantat un stimulator cardiac permanent.

Răspunsul ventricular la bolnavii tratați cu digitală. La bolnavii cu fibrilație atrială, preparatele digitalice cresc gradul de bloc AV, ca urmare a creșterii duratei perioadei refractare a țesutului AV joncțional (atât prin mecanism vagal, cât şi prin acţiune directă). În consecinţă, frecvenţa ventriculară scade, deşi nu s-a putut stabili o corelaţie între nivelul seric al glicozizilor digitalici şi frecvenţa ventriculară (Redfors A, 1972). Sunt totuşi cazuri de

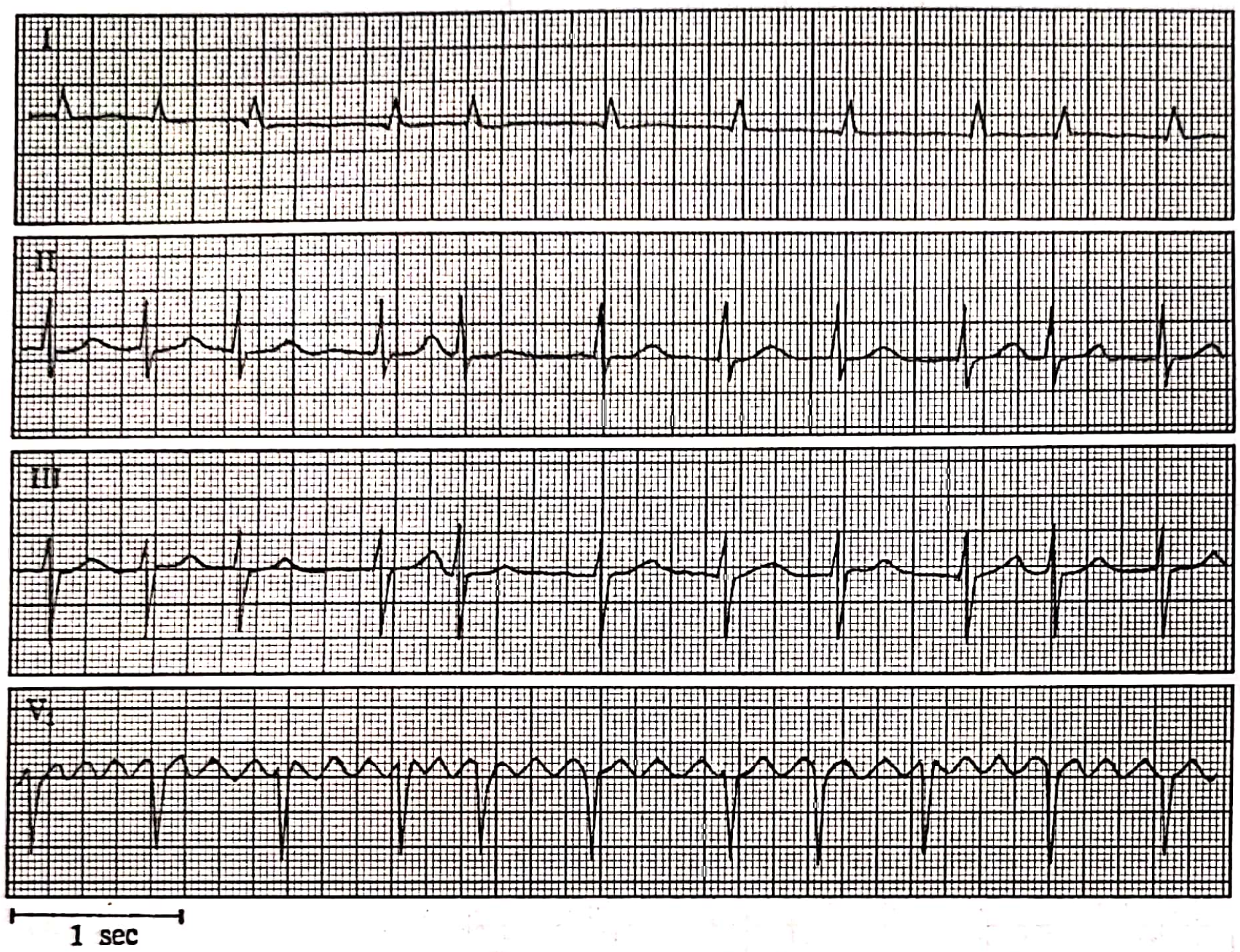

Fig. 17.67 : *Fibrilație atrială tipică în derivațiile membrelor. În derivația V_1 ondulație sinuoasă, continuă, a liniei de bază (aspect de flutter atrial).*

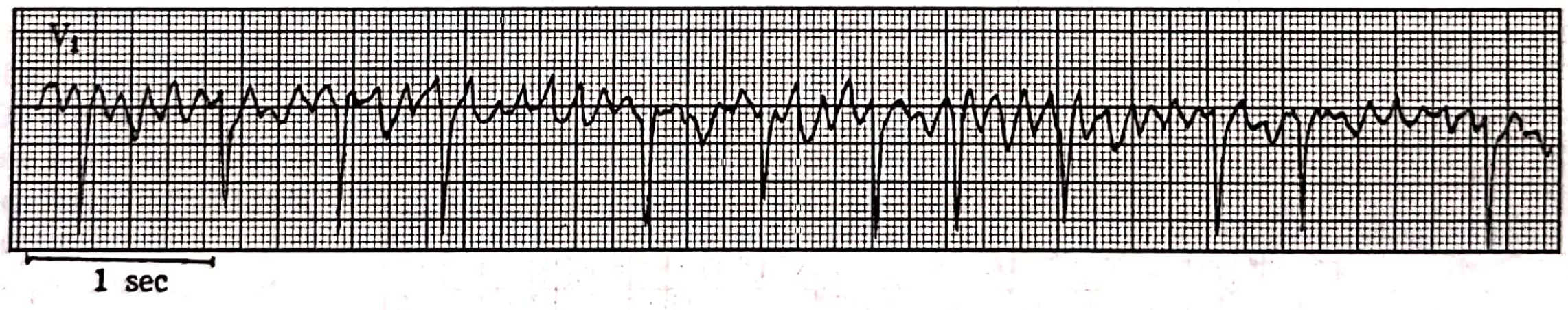

Fig. 17.68 : *Fibrilație atrială cu unde „f" ample. Bolnav în vârstă de 47 de ani cu diagnosticul clinic de boală mitrală, insuficiență aortică, insuficiență cardiacă cronică (digitalizat).*

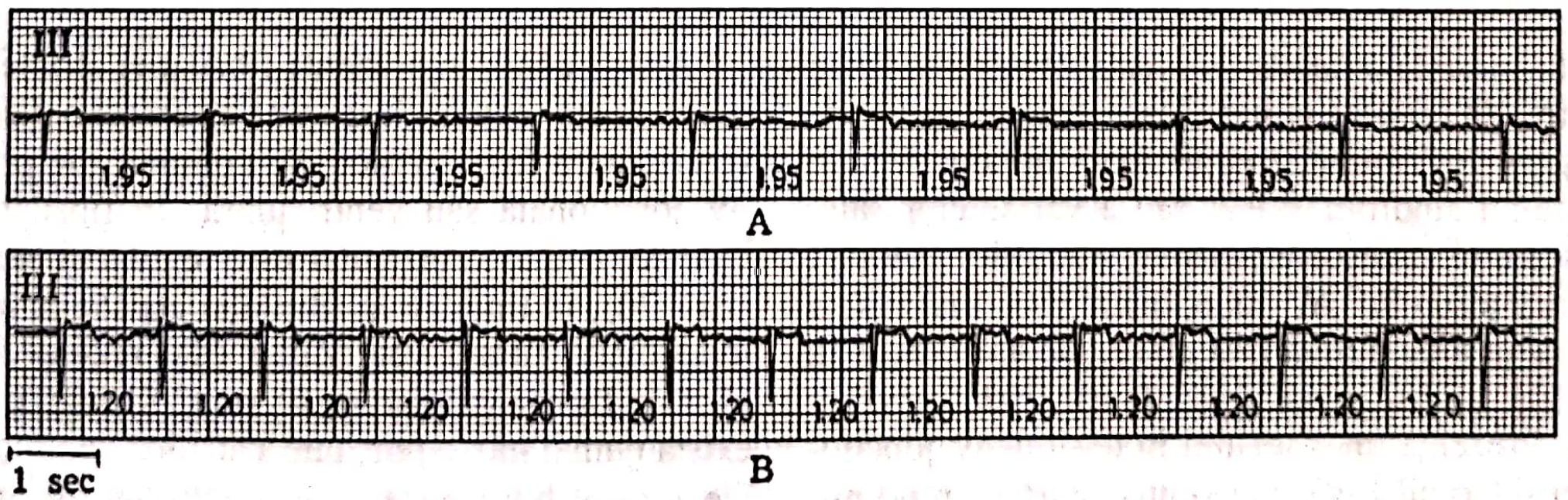

Fig. 17.69 : *Fibrilație atrială cu bloc AV complet (viteza de derulare a hârtiei = 10 mm/s). **A.** Fibrilație atrială cu bloc AV complet (frecvența ventriculară 31/minut). **B.** (după 1 mg atropină intravenos). Fibrilație atrială cu bloc AV complet (frecvența ventriculară 50/minut). Creșterea frecvenței ventriculare după atropină indică localizarea suprahisiană a centrului de automatism care controlează activitatea ventriculară.*

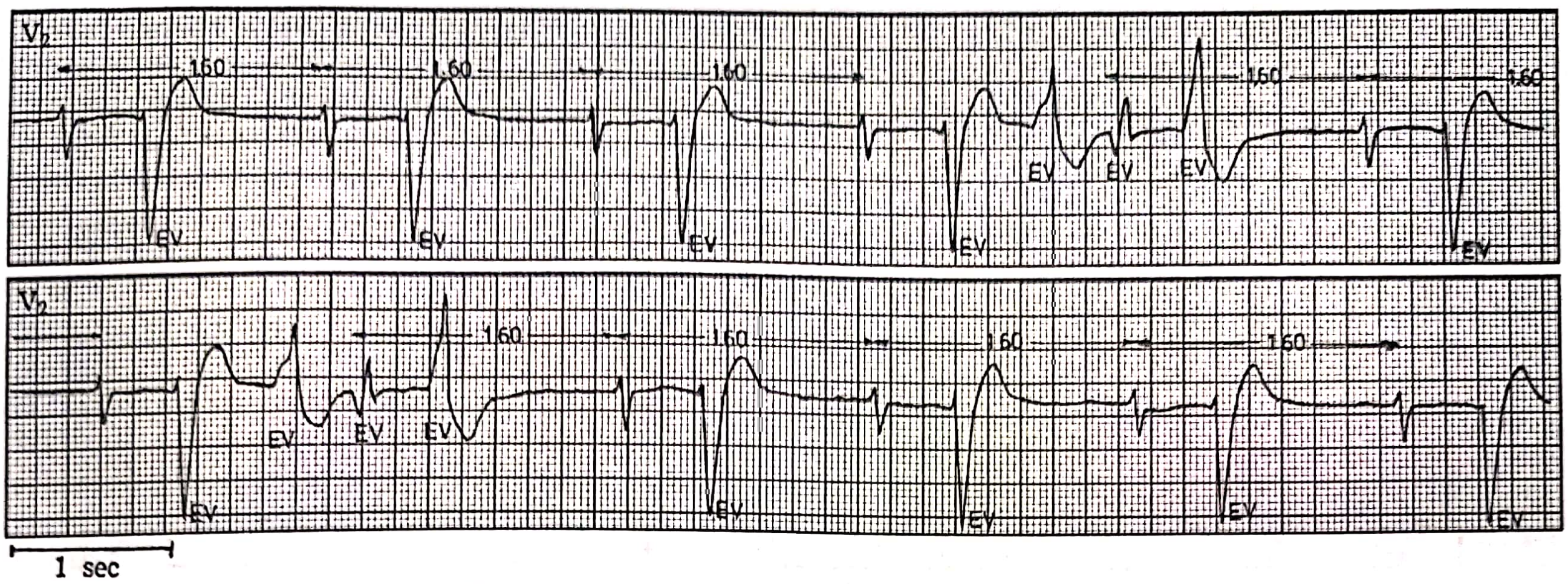

Fig. 17.70 : *Fibrilaţie atrială cu bloc AV complet (înregistrare continuă a derivaţiei* V_2*). Bolnav în vârstă de 72 de ani cu diagnosticul clinic de fibrilaţie atrială cronică, insuficienţă cardiacă cronică (digitalizat). Se remarcă, de asemenea, prezenţa extrasistolelor ventriculare (EV) sistematizate sub formă de bigeminism sau în salve de câte trei.*

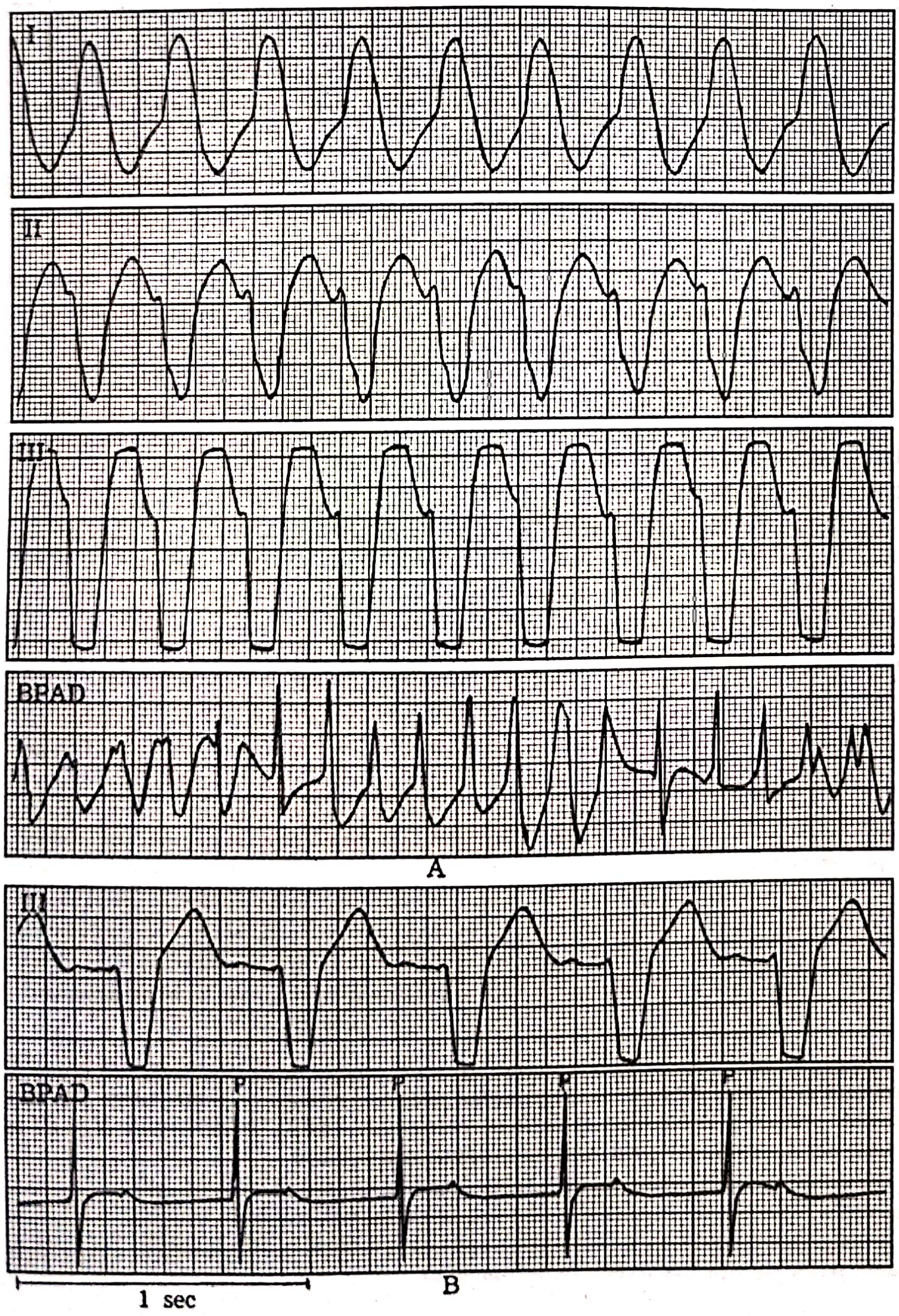

Fig. 17.71 : *Bolnavă în vârstă de 47 de ani cu diagnosticul clinic de cardiomiopatie primitivă (digitalizată).* **A.** *Ritm ventricular regulat cu complexe QRS anormale. Frecvenţa ventriculară 188/minut. Activitatea electrică atrială nu poate fi identificată decât în derivaţia intraatrială dreaptă (BPAD), sub formă de unde de fibrilaţie atrială. Posibilităţi de diagnostic prezumptiv : (a) fibrilaţie atrială cu tahicardie paroxistică AV joncţională şi tulburări de conducere intraventriculară şi (b) fibrilaţie atrială cu tahicardie paroxistică ventriculară.* **B.** *După conversie electrică : ritm sinusal cu complexe QRS anormale (bloc de ramură stângă). P = undele P. Diagnostic final : fibrilaţie atrială, tahicardie paroxistică AV joncţională, bloc de ramură stângă.*

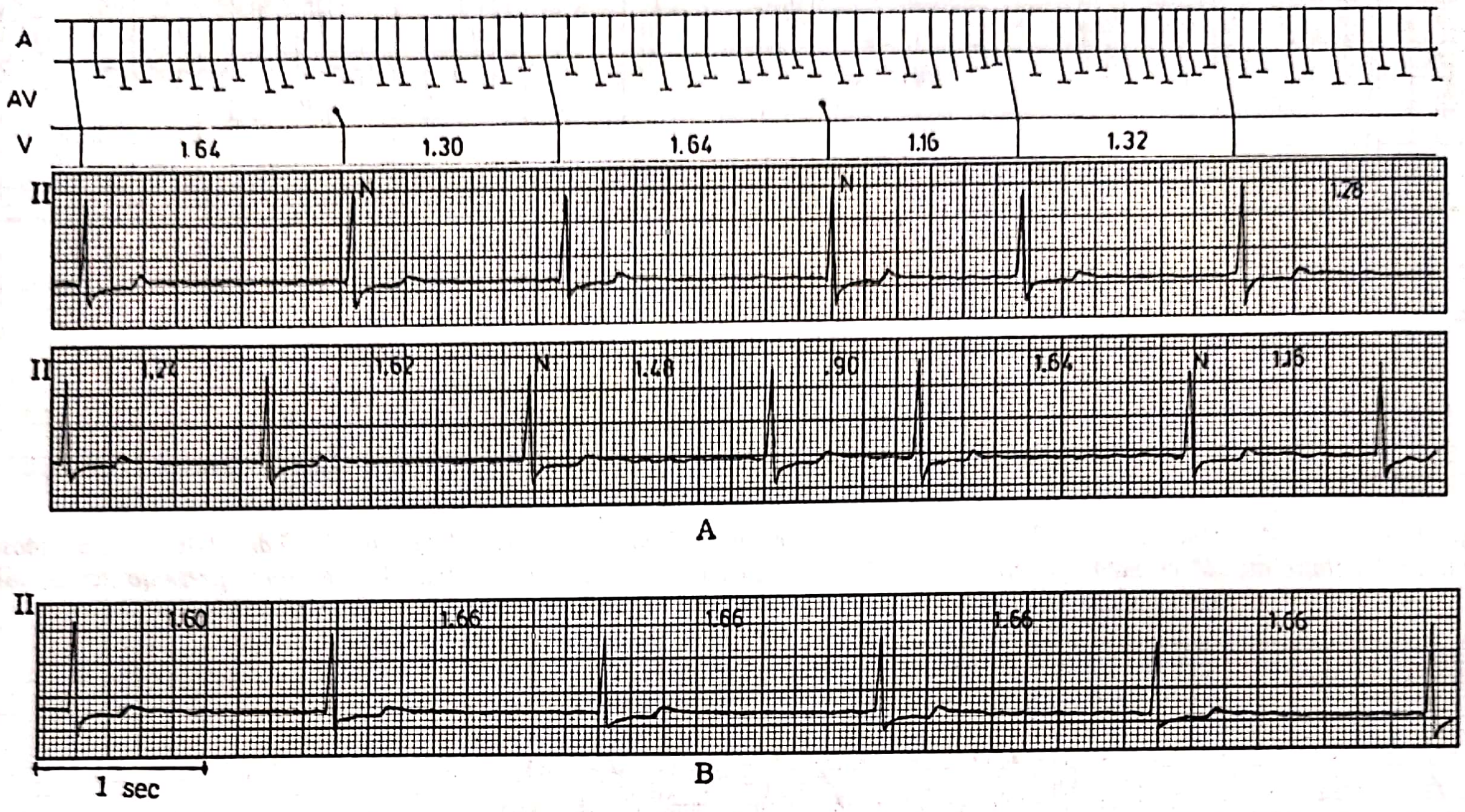
A
AV
V
1.64
1.30
1.64
1.16
1.32
II
N
N
1.28
II
1.22
1.62
N
1.48
.90
1.64
N
1.16
A
II
1.60
1.66
1.66
1.66
1.66
1 sec
B

Fig. 17.72: *Bolnavă în vârstă de 30 de ani cu diagnosticul clinic de stenoză mitrală. Fibrilație atrială, insuficiență cardiacă cronică (digitalizată). A. Fibrilație atrială cu evadări AV joncționale (N). B. Fibrilație atrială cu bloc AV complet.*

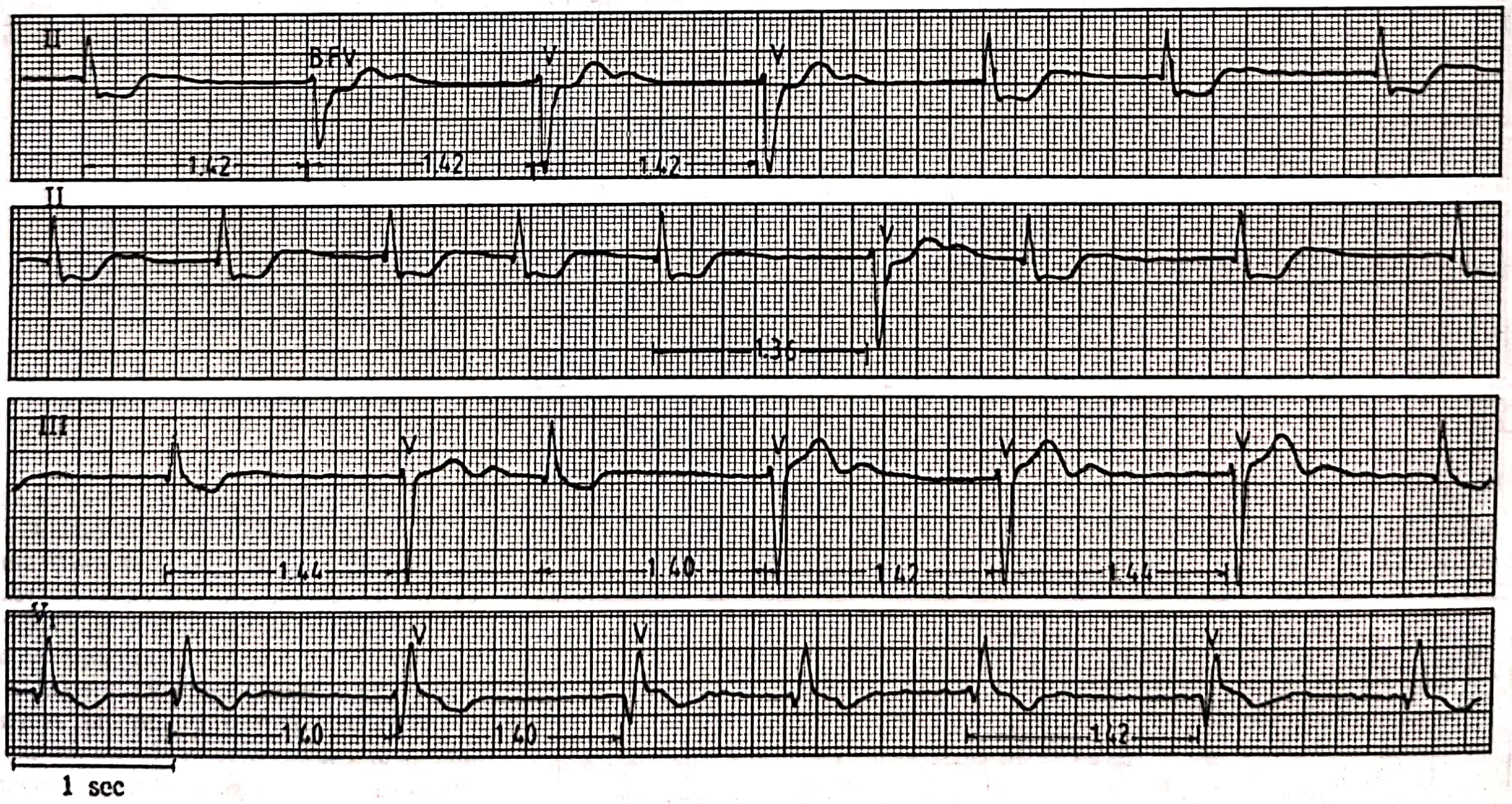
II
BFV
V
V
1.42
1.42
1.42
II
V
1.36
III
V
V
V
V
1.44
1.40
1.42
1.44
V1
V
V
V
1.40
1.40
1.42
1 sec

Fig. 17.73: *Bolnav în vârstă de 65 de ani cu diagnosticul clinic de hipertensiune arterială esențială, fibrilație atrială cronică, insuficiență cardiacă cronică (digitalizat). Derivația II este în continuare. Se remarcă prezența evadărilor ventriculare (V) care apar la 1.36-1.44 secunde după bătaia precedentă, precum și a bătăilor de fuziune ventriculară (BFV). În derivațiile II și III se observă scurte perioade de disociație AV prin ritm de evadare ventriculară.*

fibrilaţie atrială în care răspunsul ventricular la glicozizii digitalici nu este influenţat în mod sensibil (frecvenţa ventriculară rămâne crescută), în ciuda unor niveluri serice „terapeutice" sau chiar „toxice" : infarct miocardic acut, miocardită, embolie pulmonară, hipoxie, febră, tireotoxicoză, postoperator etc. Acest răspuns nesatisfăcător este atribuit creşterii descărcării de catecolamine (Goldman S şi colab., 1975). De asemenea, digitala nu influenţează frecvenţa ventriculară la bolnavii cu fibrilaţie atrială şi sindrom WPW. Dimpotrivă, digitala este contraindicată în fibrilaţia atrială cu complexe QRS largi din sindromul WPW, deoarece poate scurta perioada refractară a fasciculului accesoriu şi, drept urmare, produce o creştere „paradoxală" a frecvenţei ventriculare. Prin acest mecanism poate fi precipitată fibrilaţia ventriculară (Sellers TD jr şi colab., 1974 ; Gallagher JJ şi colab., 1978). Uneori, insuficienţa digitalei în reducerea frecvenţei ventriculare la bolnavii cu fibrilaţie atrială poate să nu prezinte o cauză aparentă. În prezenţa unui supradozaj sau a unor leziuni preexistente ale ţesutului AV joncţional, digitala poate determina instalarea unui bloc AV de grad înalt cu apariţia unor evadări AV joncţionale (fig. 17.72 A) sau ventriculare (fig. 17.73). Uneori, supradozajul digitalic în fibrilaţia atrială se poate manifesta printr-o disociaţie atrioventriculară prin ritm de evadare AV joncţional (fig. 17.74) sau ventricular (fig. 17.73), sau printr-un bloc AV complet (fig. 17.70 şi 17.72 B). La bolnavii cu fibrilaţie atrială care primesc digitală, instalarea unui ritm ventricular regulat în cursul tratamentului ridică suspiciunea de intoxicaţie digitalică. În aceste cazuri, ritmul ventricular regulat, în funcţie de frecvenţa sa, poate fi produs de : (1) blocul AV complet cu ritm de evadare AV joncţional, (2) blocul AV complet cu ritm idioventricular, (3) tahicardia AV joncţională neparoxistică, (4) ritmul idioventricular accelerat şi (5) tahicardia paroxistică ventriculară.

(3) *Conducerea intraventriculară aberantă*

În fibrilaţia atrială, conducerea intraventriculară aberantă (variaţii ale morfolologiei complexului QRS) se poate produce în următoarele două circumstanţe : frecvenţă ventriculară extrem de rapidă şi prezenţa unei relaţii de tip ciclu lung – ciclu scurt.

(a) *Frecvenţa ventriculară extrem de rapidă*. În acest caz conducerile intraventriculare aberante se manifestă numai la complexele QRS care încheie ciclurile cele mai scurte, deoarece stimulii respectivi pătrund în miocardul ventricular în perioada refractară relativă a sistemului de conducere specializat. În unele cazuri, diagnosticul diferenţial cu un lambou de tahicardie paroxistică ventriculară este dificil (fig. 17.75).

(b) *Relaţia ciclu lung – ciclu scurt*. În acest caz, conducerea intraventriculară aberantă se manifestă la complexul QRS care încheie ciclul R-R scurt ce apare subsecvent unui ciclu R-R lung. Mecanismul electrofiziologic al acestui fenomen – cunoscut sub numele de *fenomen Ashman* – constă în corelaţia dintre durata ciclului cardiac şi durata perioadei refractare a sistemului de conducere specializat intraventricular : cu cât pauza ventriculară (intervalul R-R) este mai lung, cu atât perioada refractară indusă de stimulul care încheie această pauză este de durată mai mare. De aceea, din doi stimuli atriali conduşi la ventricule după un interval de timp critic, identic de scurt faţă de bătaia precedentă, unul se conduce normal dacă intervalul R-R precedent este scurt, pe când celălalt prezintă o conducere intraventriculară aberantă dacă intervalul R-R precedent este lung (fig. 17.76).

Conducerile intraventriculare aberante pun adesea probleme de diagnostic diferenţial cu extrasistolele ventriculare sau cu lambouri de tahicardie ventriculară. Cel mai adesea, acest tip de conducere se manifestă sub formă de bloc de ramură dreaptă (perioada refractară a ramului drept este mai lungă decât a celui stâng), însă poate apărea

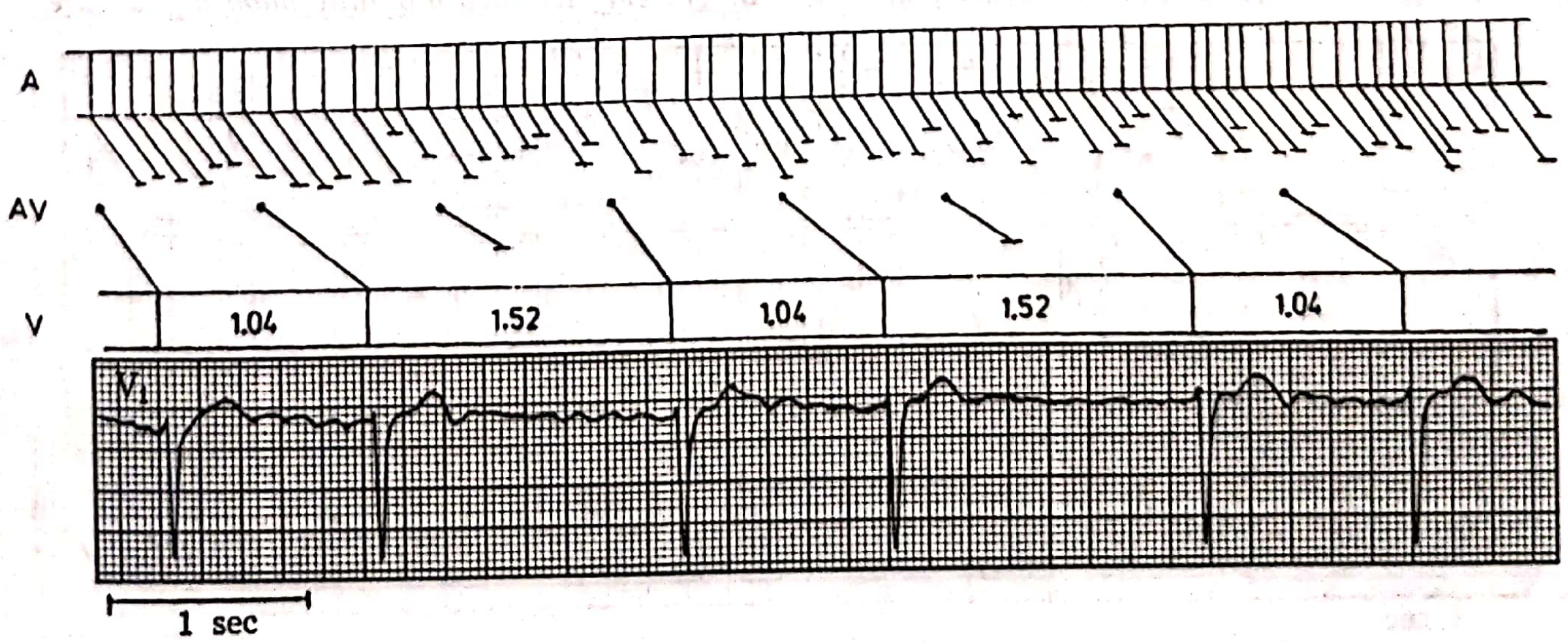

Fig. 17.74 : *Bolnav în vârstă de 72 de ani cu diagnosticul clinic de insuficienţă aortică, fibrilaţie atrială cronică, insuficienţă cardiacă cronică (digitalizat). Diagnostic electrocardiografic : fibrilaţie atrială cu disociaţie AV completă prin ritm AV joncţional cu bloc de ieşire tip Wenckebach (frecvenţa centrului de automatism AV joncţional este de circa 70/minut).*

şi sub aspect de bloc de ramură stângă (fig. 17.75 A). În general, conducerile intraventriculare aberante, spre deosebire de extrasistolele ventriculare, nu prezintă un cuplaj fix faţă de bătaia precedentă şi nu sunt urmate de o pauză semnificativă (fig. 17.74 şi 17.75). Trebuie reţinut faptul că în fibrilaţia atrială complexul QRS poate fi anormal datorită unui bloc de ramură dreaptă sau stângă preexistent sau a unui bloc de ramură frecvenţă-dependent, precum şi ca urmare a unei conduceri anormale determinată de un fascicul accesoriu (sindrom WPW). Alte detalii privind conducerea intraventriculară aberantă vor fi prezentate în capitolul 24.

Tipuri de declanşare şi oprire

În unele cazuri, fibrilaţia atrială poate fi iniţiată de o extrasistolă atrială care survine în perioada vulnerabilă a miocardului atrial (fig. 17.77), sau poate apărea consecutiv

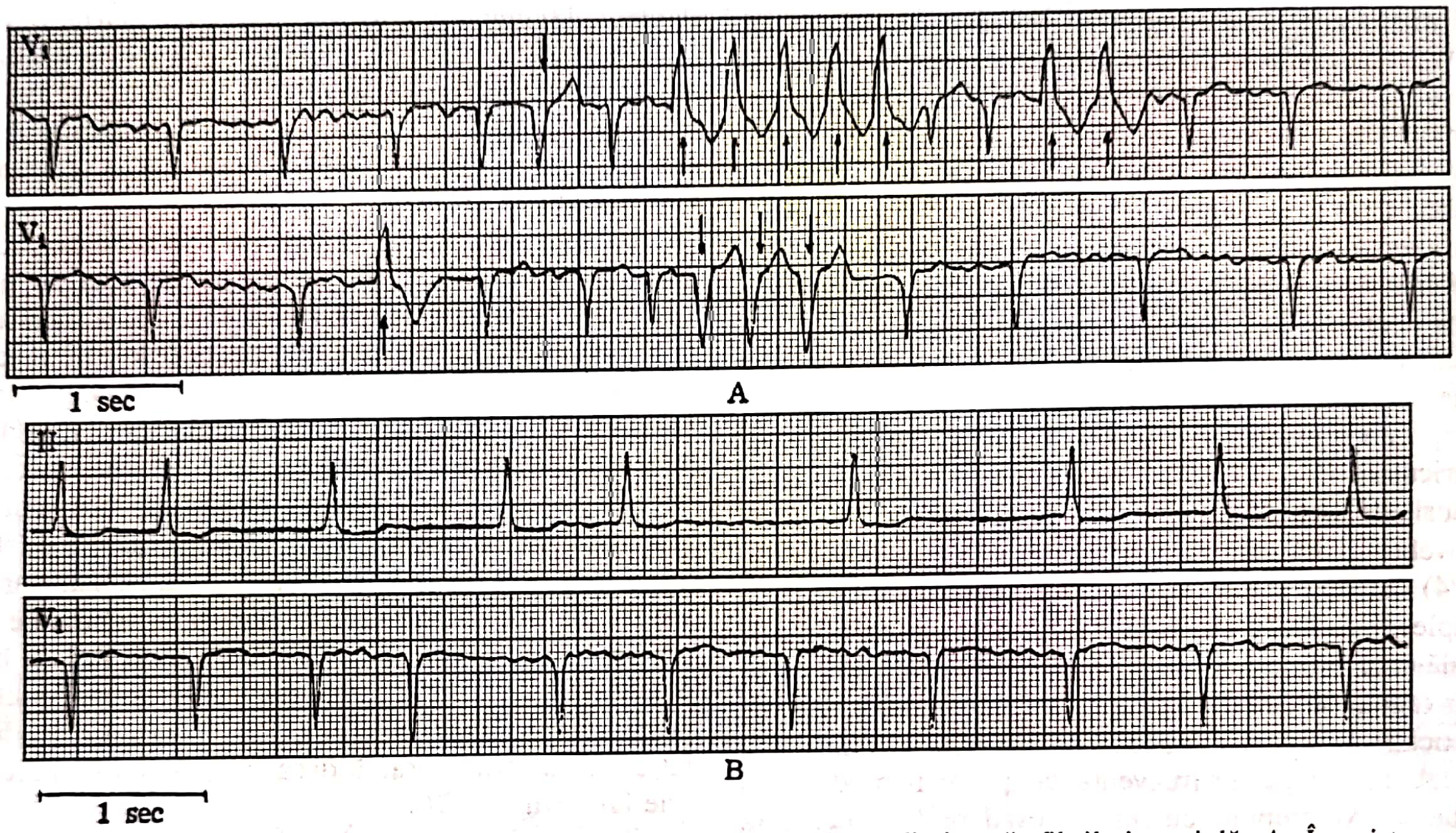

Fig. 17.75: *Bolnav în vârstă de 53 de ani cu diagnosticul clinic de cardiotireoză, fibrilaţie atrială.* ***A.*** *Înregistrare continuă a derivaţiei* V_1. *Fibrilaţie atrială cu frecvente conduceri intraventriculare aberante indicate prin săgeţi: săgeţile cu vârful în sus indică configuraţia de „bloc de ramură dreaptă", iar săgeţile cu vârful în jos, configuraţia de „bloc de ramură stângă". Diagnosticul diferenţial cu extrasistolele ventriculare este dificil. Se poate accepta totuşi că aceste complexe anormale reprezintă conduceri aberante, deoarece (a) apar numai în condiţiile accelerării frecvenţei ventriculare (sistemul de conducere specializat intraventricular în perioada refractară relativă); (b) cuplajul faţă de complexul QRS precedent nu este fix; şi (c) după digitalizare, o dată cu rărirea frecvenţei ventriculare, se constată dispariţia conducerilor intraventriculare aberante.* ***B.*** *Traseul electrocardiografic după digitalizare.*

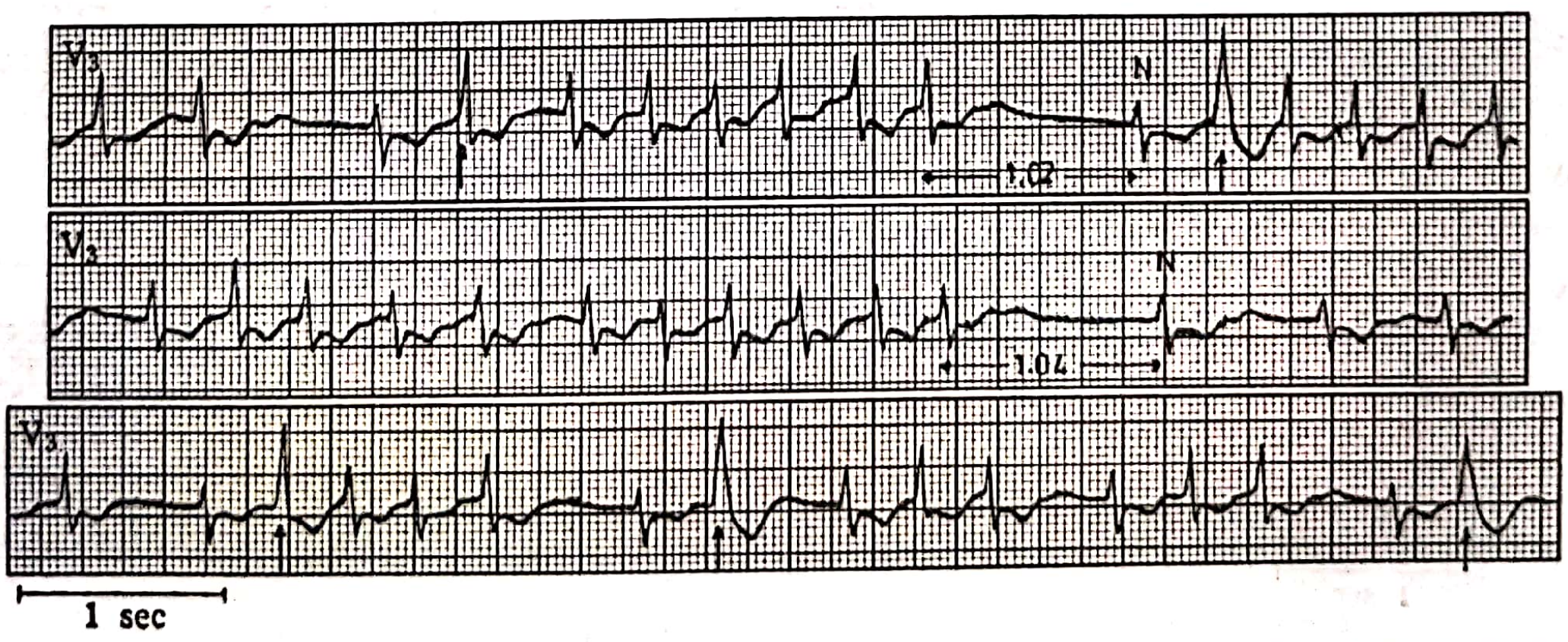

Fig. 17.76: *Bolnavă în vârstă de 72 de ani, cu diagnosticul clinic de angină pectorală stabilă, fibrilaţie atrială cronică, insuficienţă cardiacă cronică (digitalizată). Conduceri intraventriculare aberante prin succesiune ciclu lung - ciclu scurt (fenomen Ashman). Săgeţile cu vârful în sus indică conducerile intraventriculare aberante. N = evadări AV joncţionale.*

transmisiei retrograde a unei extrasistole ventriculare, tot în perioada vulnerabilă a miocardului atrial (Watanabe Y și Dreifus LS, 1977). În alte cazuri, fibrilaţia atrială apare în mod spontan în cursul ritmului sinusal și se termină tot în mod spontan. Alungirea intervalului PR predispune uneori la apariţia fibrilaţiei atriale (aceasta reprezintă adesea o manifestare a sindromului nodului sinusal bolnav). Frecvent, intervalul PR apare alungit imediat după conversia electrică a fibrilaţiei atriale în ritm sinusal. Paroxismele de fibrilaţie atrială pot fi urmate de depresia nodului sinusal și a centrilor subsidiari (fenomen de „inhibiţie poststimulare"), încât restabilirea ritmului sinusal este precedată de o pauză lungă în care pot apărea evadări AV joncţionale.

Aritmii asociate

Fibrilaţia atrială se poate asocia cu orice altă aritmie cardiacă, exceptând, bineînţeles, extrasistolele atriale. Pe același traseu pot fi observate uneori, în succesiune, tranziţia de la aritmia extrasistolică atrială, tahicardia atrială haotică sau flutterul atrial la fibrilaţia atrială, și invers. Asocierea cu un bloc AV de grad înalt (în cazurile cu leziuni preexistente în ţesutul AV joncţional sau cu intoxicaţie digitalică) permite apariţia evadărilor AV joncţionale sau ventriculare. Fibrilaţia atrială se poate asocia, de asemenea, cu tahicardia AV joncţională, extrasistole ventriculare, tahicardia ventriculară, tulburări de conducere intraventriculare (bloc de ramură dreaptă sau stângă), blocul AV complet, sindromul WPW. Extrem de rar, o fibrilaţie atrială unilaterală poate coexista cu ritmul sinusal (disociaţie atrială).

Diagnostic diferenţial

Fibrilaţia atrială pune probleme de diagnostic diferenţial cu următoarele aritmii :

(1) *Tahicardia atrială haotică*

Criteriile de diagnostic ale acestei aritmii au fost menţionate anterior. Dificultăţile de diagnostic apar atunci când undele P cu morfologia variabilă sunt de mică amplitudine și nu pot fi identificate cu certitudine. În aceste cazuri, derivaţiile intraesofagiene sau intraatriale pot fi utile.

(2) *Tahicardia paroxistică atrială cu bloc AV variabil*

În această situaţie, ritmul ventricular neregulat poate simula fibrilaţia atrială, însă identificarea undelor P care survin la intervale regulate permite un diagnostic corect.

(3) *Flutterul atrial cu conducere AV variabilă*

Analiza atentă a traseului permite, în cele mai multe cazuri, identificarea undelor de flutter cel puţin în 1-2 derivaţii. La unii bolnavi cu fibrilaţie atrială, numai derivaţia V_1 prezintă oscilaţii regulate ale liniei de bază (flutter atrial într-o zonă localizată a atriului drept, restul miocardului atrial fiind în fibrilaţie). În sfârșit, unii bolnavi pot prezenta fibrilo-flutter atrial sau flutter atrial impur (descris anterior la flutterul atrial).

(4) *Tahicardia AV joncţională*

Atunci când frecvenţa ventriculară este foarte rapidă, fibrilaţia atrială poate fi confundată cu tahicardia AV joncţională, deoarece variaţia intervalelor R-R devine minimă, iar undele „f" nu pot fi identificate. Analiza atentă a traseului permite totuși precizarea neregularităţii intervalelor R-R. Masajul sinusului carotidian poate fi de asemenea util.

(5) *Tahicardia ventriculară*

În cazul fibrilaţiei atriale cu ritm ventricular rapid și complexe QRS anormale (bloc de ramură dreaptă sau stângă preexistent sau frecvenţă-dependent) se impune diagnosticul diferenţial cu tahicardia ventriculară, mai

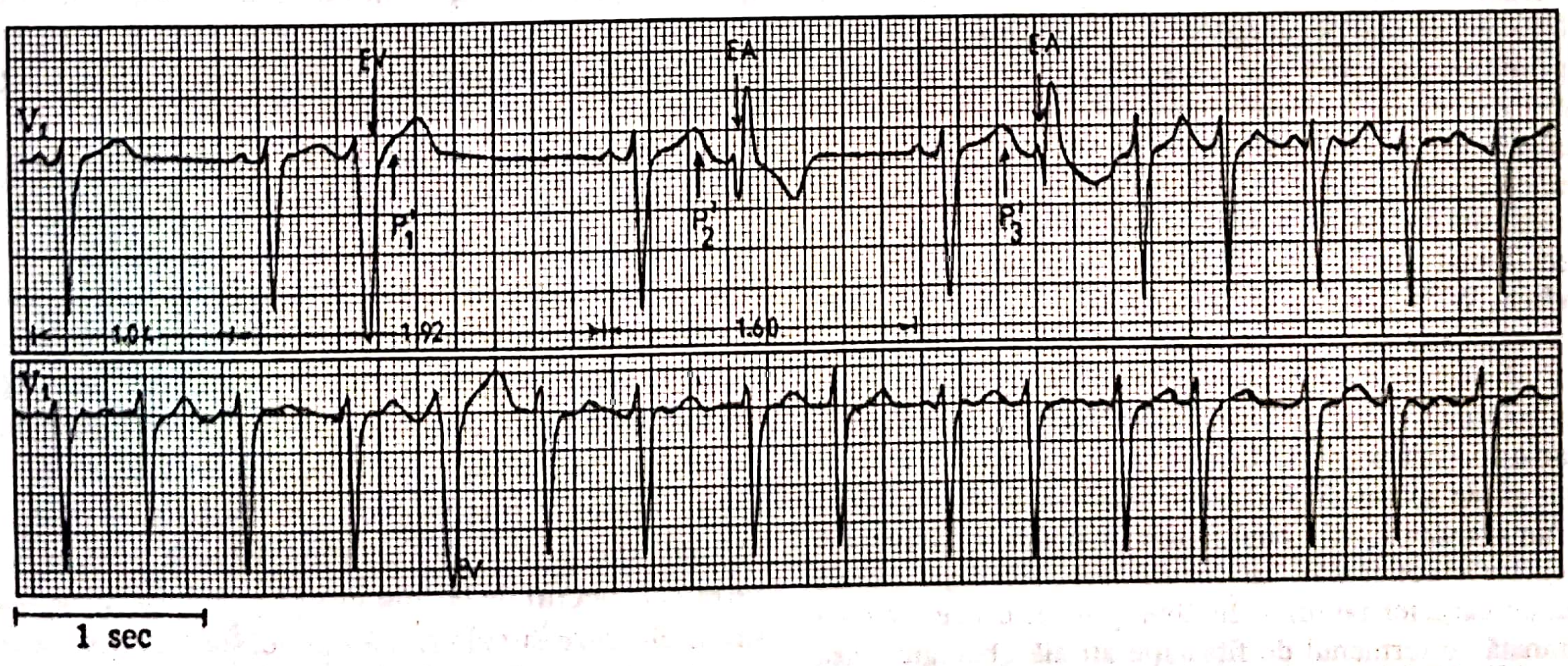

Fig. 17.77 : *Fibrilaţie atrială declanșată de o extrasistolă atrială (înregistrare continuă a derivaţiei V_1). EA = extrasistole atriale cu conducere intraventriculară aberantă prin fenomen Ashman. EV = extrasistole ventriculare. P'_1 = conducerea retrogradă a extrasistolei ventriculare. P'_2 și P'_3 = undele P ale extrasistolelor atriale.*

ales atunci când diferenţele între duratele intervalelor R-R sunt minime. Măsurarea exactă a duratei intervalelor R-R şi, eventual, masajul sinusului carotidian (care prin rărirea ritmului ventricular permite identificarea undelor „f") sunt utile pentru precizarea diagnosticului.

(6) *Artefacte*

Contracturile musculare sau boala Parkinson pot determina apariţia unor artefacte care simulează undele de fibrilaţie. Ritmul ventricular este însă regulat, iar artefactele sunt prezente numai în derivaţiile membrelor, în timp ce în precordiale pot fi identificate undele P.

Semnificaţie clinică

Fibrilaţia atrială reprezintă una dintre cele mai frecvente aritmii cardiace. Incidenţa sa este de 10-20 de ori mai mare decât a flutterului atrial. La bolnavii cu insuficienţă cardiacă congestivă incidenţa fibrilaţiei atriale poate ajunge până la 70% (Chung EK, 1977). Statisticile efectuate în unităţile spitaliceşti atestă că etiologia cea mai frecventă a fibrilaţiei atriale este reprezentată în ordine de cardiopatia ischemică, cardiopatiile valvulare reumatismale şi cardiopatia hipertensivă. Însă în unităţile care includ şi servicii de chirurgie cardiovasculară pe primul loc se situează cardiopatiile valvulare reumatismale (Aberg H, 1968). Monitorizarea continuă în infarctul miocardic acut indică o incidenţă de 7-16% (Meltzer LE şi Kitchell JB, 1966; De Sanctis RW şi colab., 1972), mai ales dacă infarctul se asociază cu pericardită (Liberthson RR şi colab., 1976). În cardiopatia ischemică cronică, fibrilaţia atrială se constată mai ales la bolnavii cu insuficienţă cardiacă congestivă.

La bolnavii cu cardiopatii mitrale de origine reumatismală fibrilaţia atrială reprezintă cea mai frecventă aritmie. Astfel, în stenoza mitrală se constată în 33-42% din cazuri, incidenţa sa fiind corelată cu dimensiunile atriului stâng şi vârsta bolnavului (şi, probabil, cu vechimea bolii), însă nu cu severitatea leziunii (Fraser HRL şi Turner RWD, 1955; Probst P şi Goldschlager N, 1973). La bolnavii cu insuficienţă mitrală severă, care necesită intervenţie chirurgicală, incidenţa poate ajunge până la 75% (Bentivoglio LG şi colab., 1958). Leziunile valvulare aortice nu se asociază de regulă cu fibrilaţia decât în stadiile avansate cu cardiomegalie majoră.

Fibrilaţia atrială mai poate apărea în: hipertiroidie, cardiomiopatii primitive (mai ales cele congestive), cordul pulmonar cronic (fibrilaţie atrială cu caracter tranzitoriu în perioadele cu infecţii respiratorii intercurente sau cu insuficienţă respiratorie severă), embolia pulmonară (fibrilaţie atrială cu caracter tranzitoriu), pericardită constrictivă, miocardită, cardiopatii congenitale (defect septal atrial, boala Ebstein, transpoziţia marilor vase), sindrom WPW, prolapsul de valvă mitrală. Sub forma sa paroxistică, fibrilaţia atrială poate apărea la bolnavii cu sindrom al nodului sinusal bolnav (anamneza indică prezenţa sincopelor). Aproximativ 6% din cazurile de fibrilaţie atrială survin la persoanele aparent normale. În absenţa unei cardiopatii organice aritmia poate apărea după ingestia excesivă de alcool, cafea sau ceai, fumat excesiv, stări emoţionale (mai ales la persoanele cu instabilitate emoţională). În cazuri rare, fibrilaţia atrială poate avea un caracter familial. În absenţa unei cauze, aritmia este desemnată cu termenul de fibrilaţie atrială „benignă" sau „idiopatică" (Chung EK, 1977; Chou TC, 1979).

Stimulatorul migrant atrial („wandering pacemaker atrial")

Reprezintă de cele mai multe ori o variantă fără semnificaţie deosebită a ritmului sinusal care se manifestă prin modificări gradate ale configuraţiei undei P, însoţită de fluctuaţii uşoare ale intervalului PR.

Mecanism

Mecanismul electrofiziologic al acestei aritmii este încă controversat. Se admit trei ipoteze: (a) migrarea centrului de automatism care controlează activitatea cardiacă între nodul sinusal şi celelalte ţesuturi specializate din atrii, inclusiv sistemul de conducere intraatrial şi nodul atrioventricular (Phibbs B şi Ewy GA, 1978); (b) prezenţa a doi pacemakeri competitivi (nodul sinusal şi alt centru supraventricular) cu grade de automatism foarte apropiate, care preiau pe rând controlul activităţii cardiace şi care realizează bătăi de fuziune atrială de grade variate, ceea ce determină modificări gradate ale morfologiei undei P (Watanabe Y şi Dreifus LS, 1977) şi (c) conducerea stimulului sinusal în miocardul atrial în mod succesiv pe căi diferite, în funcţie de starea fiziologică a sistemului de conducere intraatrial (James TN şi Sherf L, 1976). Foarte probabil că toate cele trei mecanisme enunţate pot genera aspectul de stimulator migrant atrial, deşi prima teorie are o accepţiune mult mai largă. În orice caz, rolul fluctuaţiilor de tonus vagal în apariţia acestei aritmii este major (Marriott HJL şi Myerburg RJ, 1974).

Criterii de diagnostic electrocardiografic

1. Variaţii gradate ale configuraţiei undei P
2. Frecvenţa undelor P sub 100/minut
3. Variaţii uşoare ale duratei ciclului cardiac (intervalele R-R)
4. Fluctuaţii minime ale duratei intervalului PR

Caracteristică pentru aspectul de stimulator migrant atrial este *modificarea progresivă a morfologiei undei P* de la unde P ample la unde P turtite, apoi difazice, negative şi din nou la unde P ample, printr-o succesiune de forme de tranziţie (fig. 17.78). De asemenea, modificările configuraţiei undei P apar, cel puţin pentru o perioadă de timp, o dată cu alungirea ciclului şi niciodată cu scurtarea acestuia. O modificare temporară a morfologiei undei P poate apărea la bătăile subsecvente unei extrasistole atriale – fenomen Chung (fig. 17.17). Nu rareori aspectul de stimulator migrant atrial se constată în minutele care survin după conversia electrică a fibrilaţiei atriale (fig. 17.79).

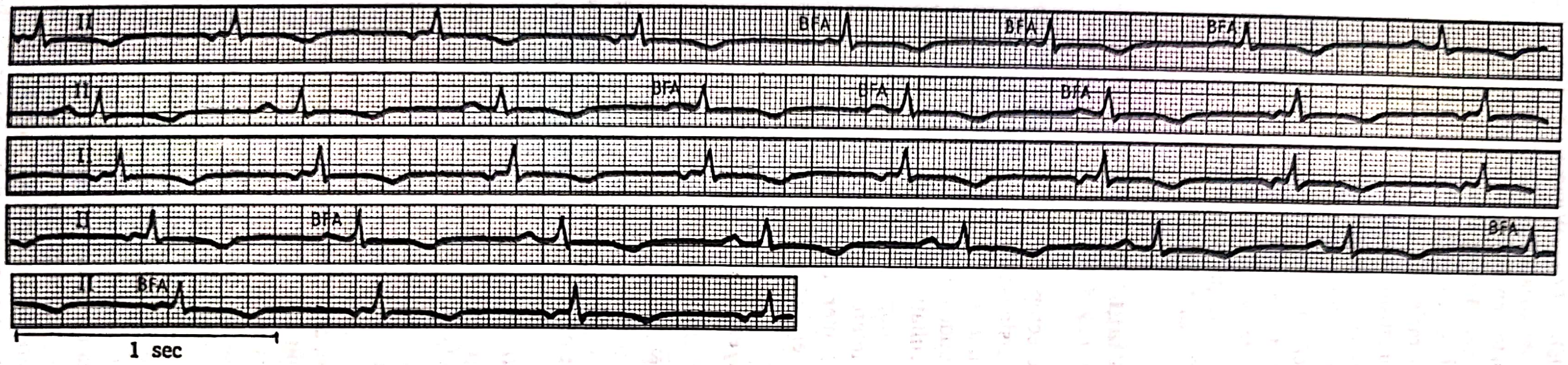

Fig. 17.78: *Stimulator migrant atrial (bolnav în vârstă de 58 de ani cu diagnosticul clinic de angină pectorală de efort). BFA = bătăi de fuziune atrială (înregistrare continuă a derivației II).*

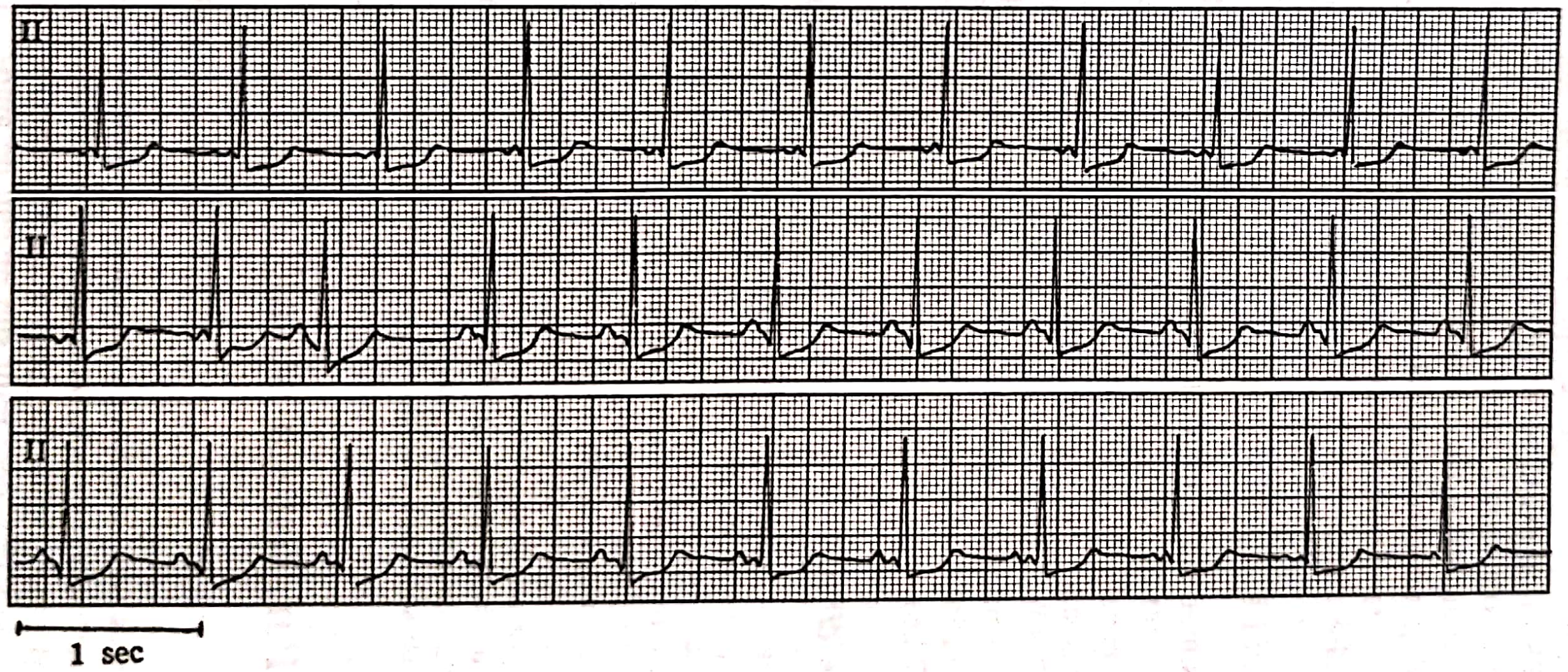

Fig. 17.79: *Stimulator migrant atrial (bolnav în vârstă de 47 de ani cu diagnosticul de fibrilație atrială „idiopatică"). Înregistrare continuă a derivației II, imediat după conversia electrică.*

Diagnostic diferenţial

1. *Extrasistolele atriale*

În acest caz, undele P cu morfologie diferită apar precoce şi sunt în general urmate de o pauză postectopică.

2. *Mecanismele atriale haotice*

Mecanismele atriale haotice se manifestă printr-un ritm cardiac foarte neregulat, tranziţia de la o formă la alta de undă P se produce în mod brusc, apar mari variaţii ale intervalelor PR şi nu există secvenţe cu o undă P dominantă. În tahicardia atrială haotică frecvenţa este peste 100/minut. Unii autori nu fac distincţia între stimulatorul migrant atrial şi tahicardia atrială haotică (Chung EK, 1977). Totuşi, semnificaţia clinică este total deosebită între cele două aritmii.

Aritmii asociate

În general, stimulatorul migrant atrial nu se asociază frecvent cu alte aritmii cardiace, cu excepţia aritmiei şi bradicardiei sinusale. În cazuri rare, la acelaşi bolnav pot fi surprinse episoade de tahicardie paroxistică supraventriculară (fig. 17.80). Excepţional de rar se poate observa, în succesiune, aritmie extrasistolică, flutter atrial, stimulator migrant atrial şi tahicardie paroxistică supraventriculară (fig. 17.26).

Semnificaţie clinică

Stimulatorul migrant atrial este în general o aritmie cardiacă „inocentă” care, în majoritatea cazurilor, se poate observa la persoanele normale, în asociaţie cu bradicardia şi aritmia sinusală, ca urmare a fluctuaţiilor de tonus vagal (fig. 17.81). De fapt, aceste fluctuaţii de tonus vagal pot modifica locul de formare şi ieşire a excitaţiei din nodul sinusal şi, consecutiv, orientarea frontului de depolarizare atrială, precum şi apariţia unor focare ectopice atriale sau variaţii ale conducerii intraatriale. În cazuri mai rare, aspectul de stimulator migrant atrial poate apărea în infarctul miocardic acut (mai ales în cel cu localizare inferioară) şi în cursul crizelor de angină pectorală (fig. 17.26).

Parasistolia atrială

Mecanism

Aritmie extrem de rară în raport cu varietatea sa ventriculară, parasistolia atrială se caracterizează printr-o descărcare independentă şi foarte lentă (în jurul a 20-35/minut) a unui focar ectopic atrial, deci mult sub nivelul de automatism fiziologic al centrilor automatici supraventriculari. De aceea, se acceptă ipoteza că mecanismul constă în apariţia unui automatism anormal (depolarizare diastolică spontană lentă) la nivelul fibrelor atriale de lucru, care în mod normal nu sunt dotate cu proprietatea de automatism. La aceasta se adaugă tulburări de conducere intraatriale cu bloc unidirecţional în jurul pacemakerului parasistolic (Scherf D şi colab., 1963 ; Watanabe Y, 1971). Caracteristica parasistoliei atriale constă în aceea că descărcarea parasistolică poate depolariza nodul sinusal (cu condiţia ca miocardul atrial să fi ieşit din perioada sa refractară) şi-l reciclează. În consecinţă, ritmul sinusal este forţat să urmeze ritmul parasistolic, pierzând prin aceasta caracteristica sa de automatism independent. Dimpotrivă, stimulul sinusal nu poate pătrunde în focarul parasistolic (bloc de protecţie), încât ciclurile acestuia din urmă prezintă o relaţie matematică. Stimulul ectopic parasistolic este condus la ventricule atunci când miocardul ventricular nu se găseşte în perioada sa refractară. Alte detalii privind mecanismele electrofiziologice ale parasistoliilor vor fi prezentate în capitolul 19 („Parasistolia ventriculară”).

Criterii de diagnostic electrocardiografic

(Chung EK, 1964 şi 1968 ; Friedberg HD şi Schamroth L, 1970)

1. Unde atriale ectopice (undele P’) total independente de activitatea sinusală (undele P)
2. Morfologia undelor P’ este similară sau puţin deosebită faţă de undele P
3. Prezenţa (facultativă) a bătăilor de fuziune atrială
4. Intervalele de cuplaj (P-P’) sunt variabile
5. Intervalele interectopice (P’-P’) prezintă o relaţie matematică : intervalele P’-P’ mai lungi reprezintă un multiplu al celui mai scurt interval P’-P’.

Diagnostic diferenţial

1. *Extrasistolele atriale*

Acestea sunt dependente de bătaia sinusală care le precedă (prezintă un cuplaj fix, intervalul P-P’ fiind deci constant). Nu se constată bătăi de fuziune atrială şi intervalele interectopice P’-P’ nu prezintă o relaţie matematică.

2. *Disociaţie atrială*

În ambele situaţii, electrocardiograma indică două ritmuri atriale independente, unul controlat de nodul sinusal, celălalt, de un focar ectopic atrial. Criteriile de diagnostic diferenţial sunt următoarele : (a) în parasistolia atrială stimulul ectopic este condus de cele mai multe ori la ventricule (cu condiţia ca sistemul de conducere specializat şi miocardul ventricular să fi ieşit din perioada refractară), în timp ce în disociaţia atrială, unul din cei doi stimuli nu este niciodată condus, controlul său fiind limitat la o zonă redusă din miocardul atrial (ritmul ectopic nu influenţează ritmul de bază) ; (b) în parasistolia atrială configuraţia undei P ectopice este adesea similară sau uşor mai amplă faţă de unda P de origine sinusală, în timp ce în disociaţia atrială, al doilea tip de undă P este de mică amplitudine, prezintă adesea o configuraţie bizară sau se manifestă prin unde cu caracter de fibrilaţie sau flutter ; (c) intervalul interectopic este mai variabil în caz de disociaţie atrială decât în parasistolia atrială ; (d) în parasistolia

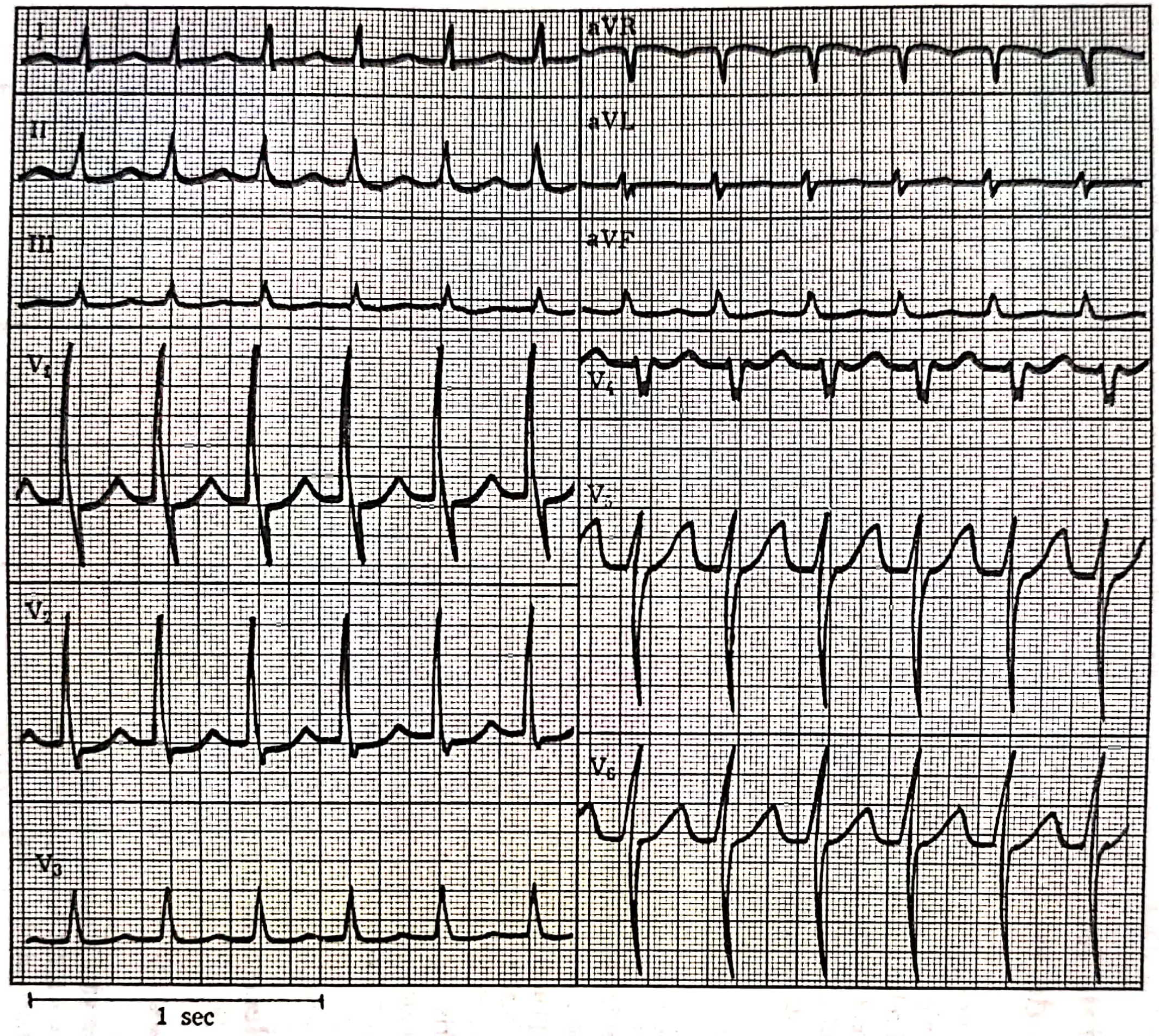
I
II
III
V1
V2
V3
aVR
aVL
aVF
V4
V5
V6
1 sec

Fig. 17.80: *Același bolnav ca în fig. 17.78. La 4 luni de la înregistrarea aspectului de stimulator migrant atrial este surprins în timpul unei crize de tahicardie paroxistică supraventriculară (frecvența 200/minut).*


III
III
1 sec

Fig. 17.81: *Stimulator migrant atrial asociat cu bradicardie și aritmie sinusală (persoană clinic normală în vârstă de 21 de ani). Undele P sunt indicate prin săgeți. Înregistrare continuă a derivației III.*

atrială pot fi prezente bătăi de fuziune atrială, în timp ce în disociaţia atrială se constată numai superimpoziţii.

Semnificaţie clinică

Parasistolia atrială se constată de cele mai multe ori la persoanele clinic normale şi, în cazuri mai rare, la bolnavii cu cardiopatii organice puţin severe, tulburări electrolitice (hipokaliemie), mixedem etc. Dimpotrivă, disociaţia atrială se asociază aproape constant cu cardiopatii organice grave, în care condiţia bolnavului este foarte critică (Chung EK, 1968; Chou TC, 1979).

Ritmuri atriale lente (ritmuri atriale de evadare)

În această grupă sunt incluse unele aritmii atriale foarte rare, demonstrate atât clinic, cât şi experimental, şi caracterizate printr-o frecvenţă relativ joasă. Majoritatea par a fi ritmuri atriale de evadare. Cele mai bine cunoscute sunt ritmul atrial stâng şi ritmul atrial drept. Unii cercetători includ în grupa aritmiilor atriale lente şi parasistolia atrială.

Ritmul atrial stâng

Ritmul atrial stâng a fost obţinut în condiţii experimentale de către Lewis T (1910) şi Abramson DJ şi colab. (1938) – citaţi după Chung EK, 1977 – prin stimularea electrică a atriului stâng la câinii toracotomizaţi. Mai recent, ritmul atrial stâng a putut fi reprodus şi la om prin stimulare electrică a atriului stâng (Harris BC şi colab., 1968) şi confirmat prin înregistrări mecanografice care atestă inversarea secvenţei obişnuite a contracţiei atriale (Slamy J şi Mösslacher H, 1970).

Criterii de diagnostic electrocardiografic

(Mirowski M, 1966; Chung EK, 1977)

1. Undă P negativă în DI (în absenţa imaginii în oglindă produsă de o dextrocardie).
2. Undă P cu aspect „cupolă şi vârf" („dome and dart") în V_1: aspect crestat, cu o componentă iniţială rotunjită şi de mică amplitudine (cupola), urmată de o componentă mai amplă şi ascuţită (vârf) – fig. 17.82.
3. Undă P negativă în V_6 (uneori şi în V_4, V_5).
4. Intervalul PR = 0.12-0.20 secunde (în absenţa unui bloc AV de gradul I); în cazuri mai rare, intervalul PR poate fi scurtat (0.10 secunde).
5. Criterii adiţionale: unda P negativă în II, III, aVF şi pozitivă în aVR.

Inversiunea undei P în DI este determinată de modificarea orientării axei electrice medii a undei P, care în prezenţa unui focar ectopic atrial stâng este situată între -60° şi -150°. Configuraţia („cupolă şi vârf") din V_1 se explică prin aceea că în ritmul atrial stâng forţele electrice atât ale atriului drept, cât şi ale celui stâng sunt orientate anterior şi la dreapta (în condiţiile ritmului sinusal, forţele electrice ale atriului stâng sunt orientate posterior şi la stânga). Inversiunea undei P în V_6 (V_4, V_5) nu are până în prezent o explicaţie satisfăcătoare.

Criteriile menţionate mai sus nu au putut fi confirmate în toate cazurile în care s-a efectuat stimularea electrică atrială directă la om şi, de aceea, diagnosticul de ritm atrial stâng este pus de numeroşi cercetători cu multe rezerve. În general, aspectul electrocardiografic de ritm atrial stâng este condiţionat de zona din miocardul atrial stâng care este stimulată electric: stimularea zonelor din imediata vecinătate a venelor pulmonare determină apariţia unei unde P negative în DI, în timp ce stimularea zonelor extreme drepte ale atriului stâng se soldează cu apariţia unei unde P pozitive în DI (Massumi R şi Tawakkol AA, 1967). O undă P negativă în V_6 a fost obţinută prin stimularea zonelor inferioare atât ale atriului stâng, cât şi ale celui drept (Mac Lean WAH şi colab., 1975). Unii cercetători au reuşit să simuleze un „ritm atrial stâng" prin stimularea atrială dreaptă (Rutenberg HL şi Scloff LA, 1970). Aceste date discordante rezultă foarte probabil ca urmare a intervenţiei mai multor factori: poziţia anatomică a atriului stâng (care este situat mai mult posterior decât la stânga atriului drept) şi, în consecinţă, sensul undei P în DI depinde în foarte mare măsură de zona stimulată, posibilitatea transmisiei preferenţiale a excitaţiei pe calea tractului interatrial anterior (în funcţie de localizarea focarului ectopic în atriul stâng) şi de prezenţa unor tulburări de conducere intra- şi/sau interatriale.

Cele mai valoroase criterii pentru diagnosticul de ritm atrial stâng par a fi unde P negative în V_6 şi pozitive în V_1, la care se asociază inversiunea undelor P în DII, DIII, aVF şi unde P pozitive în aVR (Chung EK, 1977). Prin urmare, inversiunea undelor P în DI şi aspectul „cupolă şi vârf" în V_6 nu sunt esenţiale pentru diagnostic.

Diagnostic diferenţial

1. *Ritmurile de evadare AV joncţionale, tahicardiile AV joncţionale neparoxistice şi ritmul sinusului coronar.* În toate aceste cazuri, undele P sunt negative în DII, DIII, aVF şi pozitive în aVR. Spre deosebire de aceste aritmii, în ritmul atrial stâng undele P sunt de multe ori negative

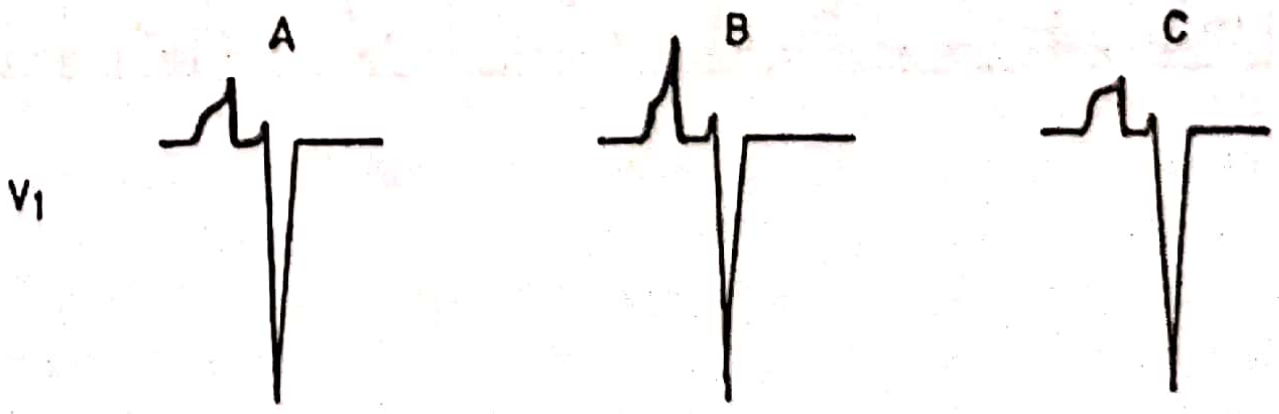

Fig. 17.82: *Diagramă reprezentând aspectul undei P în V_1 („cupolă şi vârf") în ritmul atrial stâng (după Chung EK, 1977). A. În absenţa dilataţiei compartimentelor atriale. B. În prezenţa dilataţiei atriale drepte: creşterea amplitudinii componentei „vârf". C. În prezenţa dilataţiei atriale stângi: creşterea amplitudinii şi duratei componentei „cupolă".*

şi în DI, iar în V_1 se observă aspectul în „cupolă şi vârf". Cel mai valoros criteriu de diferenţiere constă în prezenţa undelor P negative în V_6, care nu se înregistrează niciodată în aritmiile AV joncţionale. Totuşi, după unii cercetători, nu este posibilă diferenţierea unui ritm atrial stâng de un ritm AV joncţional chiar dacă se recurge la înregistrări vectocardiografice sau la înregistrarea simultană a electrocardiogramei intraatriale drepte şi electrocardiogramei bipolare esofagiene (Massumi R şi Tawakkol AA, 1967; Mandel W şi colab., 1971).

2. *Deviaţia stângă extremă a axei electrice medii P.* În acest caz, unda P poate fi negativă în DII, DIII şi aVF, dar nu este niciodată negativă în DI sau V_6 şi pozitivă în aVR.

3. *Imaginea electrocardiografică „în oglindă" din dextrocardie.* În cazul dextrocardiei, la unda P negativă din DI se asociază în aceeaşi derivaţie un complex QRS cu deflexiunea principală negativă, o undă T negativă.

Semnificaţie clinică

Ritmul atrial stâng este în general puţin semnalat în cercetările de electrocardiografie. De aceea, semnificaţia sa clinică nu este suficient de clară, fiind observat atât la persoanele normale, cât şi la bolnavii cu cardiopatii organice (congenitale şi reumatice).

Ritmul atrial drept

Semnalat de Chung EK şi Thomas J (1967), ritmul atrial drept apare mult mai rar decât cel stâng. Deoarece în ritmul atrial drept axa electrică medie a undei P ectopice este aproape similară cu cea a undei P sinusale, *diagnosticul este posibil numai dacă aritmia apare în mod alternativ sau periodic.*

Criterii de diagnostic electrocardiografic

(Chung EK, 1977)

1. Apariţia pe fondul unui ritm sinusal a unui al doilea ritm supraventricular, cu unda P de configuraţie deosebită.
2. Undele P ectopice (P') sunt totdeauna pozitive în DII şi negative în aVR (ca şi în ritmul sinusal).
3. Intervalul PR este de 0.12-0.20 secunde.
4. Frecvenţa ritmului atrial drept este similară, dar nu identică cu a ritmului de bază.
5. Intervalul de cuplaj al undei P ectopice faţă de unda P de origine sinusală este constant.

Diagnostic diferenţial

Diagnosticul diferenţial al ritmului atrial drept se face cu parasistolia atrială, disociaţia atrială, aritmia sinusală şi stimulatorul migrant intrasinusal (criteriile de diagnostic ale acestor entităţi electrocardiografice sunt menţionate la descrierea aritmiei respective).

Semnificaţie clinică

Ritmul atrial drept apare la persoanele în vârstă cu cardiopatii organice şi insuficienţă cardiacă congestivă.

Tulburări de conducere intra(inter)atriale

Reprezintă un capitol mai puţin documentat din domeniul electrocardiografiei, probabil ca urmare a dificultăţilor de diagnostic prin procedeele uzuale de înregistrare a electrocardiogramei. Diagnosticul corect necesită înregistrări intracardiace, inclusiv mapping endoatrial pentru măsurarea exactă a timpului de conducere intra- şi interatrială (Josephson ME şi colab., 1977).

Tulburările de conducere intra- sau interatriale pot fi clasificate în bloc de gradul I, II şi III.

Blocul intra(inter)atrial de gradul I

Constă dintr-o întârziere a propagării excitaţiei prin miocardul atrial de lucru şi/sau căile de conducere preferenţiale (tracturi interatriale).

Confruntările anatomo-electrice atestă posibilitatea existenţei acestui tip de bloc intraatrial. Încă în anul 1941 Bachmann G (cit. James TN şi Sherf L, 1976) constată leziuni ale tractului interatrial anterior (infiltraţie grăsoasă, degenerescenţă şi fragmentare) la bolnavii care în cursul vieţii au prezentat pe electrocardiogramă unde P crestate şi lărgite, în absenţa stenozei mitrale. Saunders JL şi colab. (1967), tot pe baza unor confruntări anatomo-electrice, demonstrează că modificările undei P din stenoza mitrală pură nu se corelează exclusiv cu dimensiunile atriului stâng: aspectul de „P mitrale" apare atât la bolnavii cu dilataţie atrială, cât şi la cei cu atriile de dimensiuni normale. Beeson CW şi Teabeaut JR (1969) constată la bolnavii cu stenoză mitrală leziuni atriale locale răspunzătoare în mare măsură de aspectul undei P, iar Bekheit S şi colab. (1972) demonstrează cu ajutorul electrocardiogramei fasciculului lui His că aspectul de „P mitrale" poate fi explicat şi prin prezenţa unor leziuni focale la nivelul fasciculului interatrial anterior (fasciculul lui Bachmann).

Criterii de diagnostic electrocardiografic

(James TN şi Sherf L, 1976; Zoneraich O şi Zoneraich S, 1976; Josephson ME şi colab., 1977; Csapo G, 1980)

1. Unda P crestată, cu durata >0.12 secunde („P mitrale") în absenţa unei dilataţii atriale stângi (exclusă clinic, radiologic şi ecocardiografic).
2. Alungirea timpului de conducere intraatrială dreaptă (A'–A >55 milisecunde)[*] sau a timpului de conducere interatrială (A'-sinusul venos coronarian).

---

[*] A' = potenţialul atrial drept superior, A = potenţialul atrial drept inferior din apropierea nodului AV, înregistrat pe aceeaşi curbă cu potenţialul hisian.

3. Alungirea intervalului stimul electric – A (deflexiunea atrială înregistrată în atriul drept), în cursul stimulării electrice atriale.

Creşterea duratei intervalului PR pe electrocardiograma de suprafaţă poate fi de asemenea consecinţa unui bloc intraatrial. Însă, în acest caz, confirmarea localizării intraatriale a blocului nu poate fi obţinută decât prin înregistrări intracardiace care indică alungirea intervalului A'-A (Narula OS, 1971 ; Millar RNS şi colab., 1973).

Un aspect electrocardiografic care poate fi interpretat ca un bloc interatrial de gradul I este redat în figura 17.83 C. Înscrierea sincronă a derivaţiilor V_1 şi intraesofagiană la un bolnav cu tahicardie AV joncţională relevă prezenţa a două deflexiuni atriale, una în V_1 şi cealaltă în derivaţia intraesofagiană, care apare la aproximativ 100 milisecunde după debutul deflexiunii din V_1. Deflexiunile din derivaţia intraesofagiană reprezintă probabil activitatea atrială stângă.

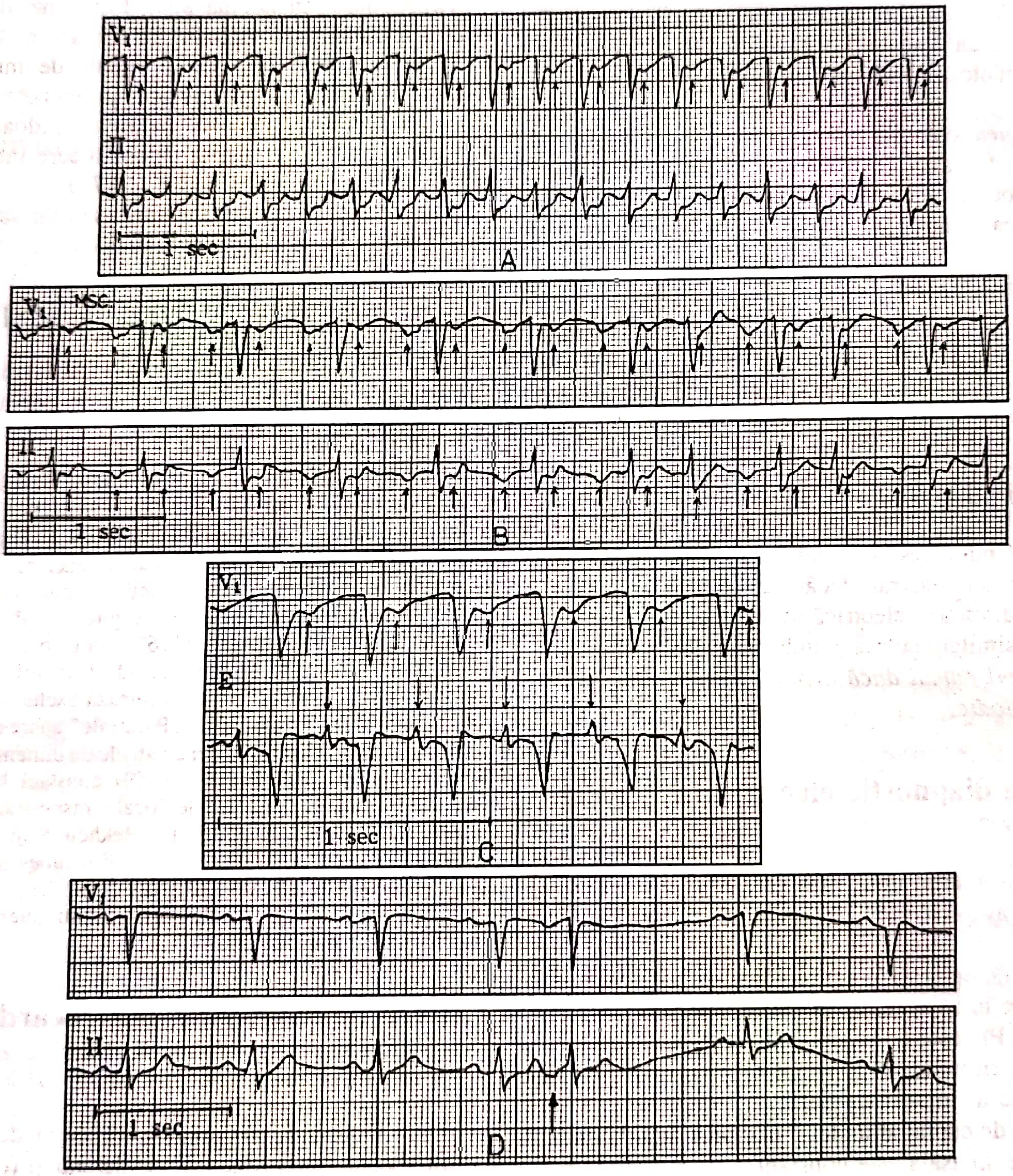

Fig. 17.83: *Bolnav în vârstă de 64 de ani cu diagnosticul clinic de angină pectorală stabilă.* **A.** *(înregistrare sincronă a derivaţiilor V_1 şi II). Tahicardie paroxistică AV joncţională cu frecvenţa 170/minut (undele P sunt marcate prin săgeţi).* **B.** *(înregistrare sincronă a derivaţiilor V_1 si II). Masajul sinusului carotidian (MSC) determină apariţia unui bloc atrioventricular 2/1 şi permite o mai bună identificare a undelor P (marcate prin săgeţi).* **C.** *Înregistrarea sincronă a derivaţiilor V_1 şi esofagiană (E) permite identificarea a două tipuri de deflexiuni atriale: în V_1 undele P sunt situate imediat după complexul QRS (săgeţile cu vârful în sus), în timp ce în E undele P survin la aproximativ 100 milisecunde după debutul undei P din V_1 (săgeţile cu vârful în jos). Frecvenţa identică şi relaţia fixă dintre cele două tipuri de deflexiuni atriale exclude prezenţa unei disociaţii atriale. Diagnosticul probabil este de bloc interatrial de gradul I, deflexiunile din E reprezentând activarea atrială stângă.* **D.** *După conversie electrică: ritm sinusal cu o extrasistolă AV joncţională (săgeata cu vârful în sus).*

Semnificație clinică

Blocul intraatrial de gradul I se poate constata în sindromul nodului sinusal bolnav, cardiomiopatii, miocardită (Millar RNS și colab., 1973).

Blocul intra(inter)atrial de gradul II

Prezența unui bloc intraatrial de gradul II (Tip Wenckebach sau tip Mobitz II) poate fi demonstrată numai prin înregistrări intracardiace. În literatură sunt menționate relativ puține cazuri (Latour H, 1974; Puech P, 1972). Fenomenul Wenckebach și blocul intraatrial 2/1 pot fi reproduse la bolnavii cu sindrom al nodului sinusal bolnav prin stimulare atrială la frecvențe progresiv mai mari (Castellanos A și colab., 1972; Narula OS și colab., 1972; Kerin N și Schwartz H, 1975). Mai frecvent, acest tip de bloc intraauricular se constată în flutterul atrial (Puech P, 1978; Marcu C și colab., 1982) – fig. 17.84. De altfel, tulburările de conducere intraatriale par a avea un rol major în cadrul mecanismelor de inițiere a flutterului atrial (Watson RM și Josephson ME, 1980).

Criterii de diagnostic electrocardiografic

(Castellanos A și colab., 1972; Narula OS și colab., 1972; Puech P, 1978; Marcu C și colab., 1982)

1. Prezența a două tipuri de deflexiuni atriale pe înregistrările intraatriale.
2. Relația dintre aceste deflexiuni se manifestă fie sub aspectul unui bloc 2/1, fie sub aspectul de fenomen Wenckebach (fig. 17.84).

Semnificația clinică a blocului intraatrial de gradul II este aceeași ca a blocului intraatrial de gradul I.

Blocul intra(inter)atrial de gradul III

Se manifestă prin entitatea electrocardiografică desemnată cu termenul *disociație atrială* (vezi „Disociația atrială"). Există cercetători care susțin, pe baza unor argumente experimentale de chirurgie cardiacă și histopatologice, că în unele cazuri blocul atrioventricular de gradul III (complet) poate fi consecința unei blocări totale a excitației la nivel atrial (James TN și Sherf L, 1976).

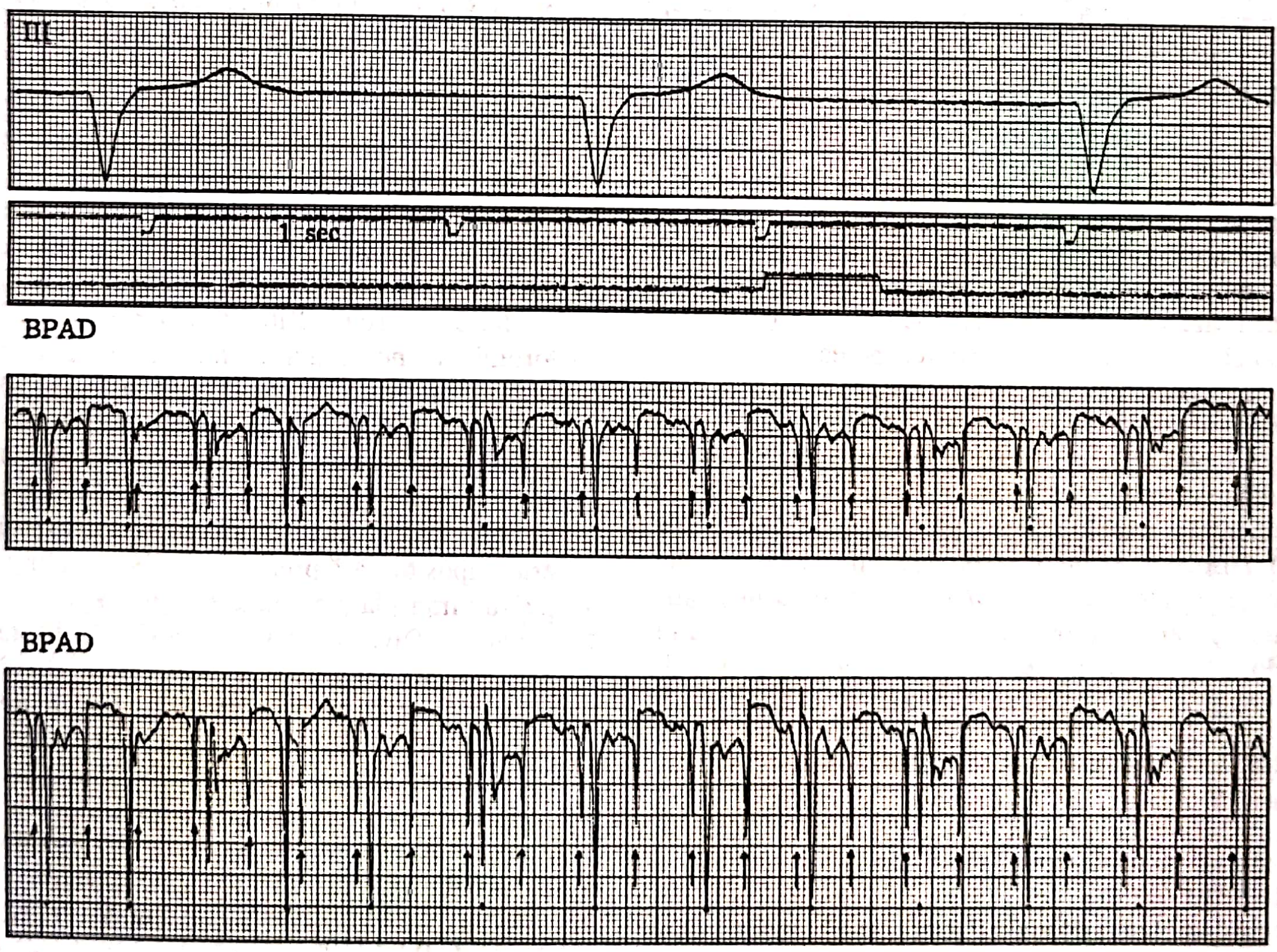

Fig. 17.84: *Flutter atrial cu bloc intraatrial (bolnav în vârstă de 52 de ani cu diagnosticul clinic de cardiomiopatie alcoolică). În DII activitatea electrică atrială nu poate fi identificată. În derivația bipolară intraatrială dreaptă (BPAD) se înregistrează o suită de unde de flutter (săgețile cu vârful în sus) cu o frecvență de 330/minut. Alături de acestea poate fi identificată o suită de deflexiuni atriale mai ample (marcate prin puncte), care prezintă cu undele de flutter relații tip perioade Wenckebach în prima parte a înregistrării și raporturi de bloc 2/1 în a doua parte a traseului.*

Disociaţia atrială

Disociaţia atrială (blocul inter- sau intraatrial complet, ritmul atrial dublu), caracterizată prin două seturi independente de unde P, a fost observată prima oară în condiţii experimentale de către Hering HD în anul 1900, iar prima electrocardiogramă a unui caz clinic a fost publicată în anul 1920 de către Schrumpf P (cit. Chung EK, 1977). Însă prima analiză electrocardiografică pertinentă a fost prezentată de Deitz GW şi colab. (1957). Unii cercetători contestă existenţa reală a acestei entităţi şi consideră că aşa-zisele aspecte electrocardiografice de disociaţie atrială reprezintă în realitate artefacte produse de potenţialele electrice ale muşchilor accesorii ai respiraţiei (Higgins TG şi colab., 1966). Totuşi, în ultimii ani, ca urmare a perfecţionării tehnicilor de electrocardiografie (înregistrări intracardiace, mapping atrial, electrograma biatrială prin înregistrarea simultană a potenţialelor intraatriale drepte şi esofagiene), sindromul electrocardiografic al disociaţiei atriale este atestat de numeroşi cercetători (Chung EK, 1971 b; Khan AH, 1972; Lübers P, 1972; Zipes DP şi De Joseph RL, 1973; Leier CV şi Schaal SF, 1975; Anthony J şi colab., 1981). Unele confruntări anatomo-electrice atestă rolul fibrozei focale a fasciculului interatrial al lui Bachmann în apariţia acestei entităţi electrocardiografice (Eiselberg R şi colab., 1964).

Mecanism

Disociaţia atrială este definită ca o tulburare de ritm în care miocardul atrial este activat independent şi concurent de doi centri ce nu interacţionează unul cu celălalt. Acest fenomen pare a avea la bază două mecanisme: (1) izolarea anatomică a celor două atrii (întreruperea sistemului de conducere specializat interatrial, care are rolul de a coordona activitatea electrică a celor două atrii) sau (2) izolarea funcţională sau fenomenul de insulaţie electrică a unei zone din miocardul atrial prin conducere decremenţială şi bloc de intrare sau bloc de protecţie (Singer DH şi colab., 1977). Disociaţia poate fi *interatrială* (disociaţie completă a celor două atrii) sau *intraatrială* (o zonă a unui atriu răspunde separat la propriul său centru). Distincţia dintre cele două tipuri este de cele mai multe ori foarte dificilă.

Criterii de diagnostic electrocardiografic

(Singer DH şi colab., 1977; Chung EK, 1977)

1. Prezenţa a două tipuri morfologice de unde P, cu frecvenţe diferite.
2. Cele două tipuri de unde P sunt complet independente unul de celălalt (nu se reciclează reciproc).
3. Numai unul din impulsuri activează ventriculele.
4. Nu apar unde P de fuziune, ci numai superimpoziţii.

În unele cazuri, disociaţia atrială constă în fibrilaţie sau flutter uniatrial care coexistă cu un ritm atrial ectopic mai lent, sau activitatea electrică atrială se manifestă prin fibrilaţie la nivelul unui atriu şi flutter în celălalt (Chung EK, 1971 b).

Mai rar o tahicardie AV joncţională poate coexista cu un ritm atrial lent, miocardul atrial fiind depolarizat de stimulul AV joncţional, cu excepţia unei zone izolate care se găseşte sub controlul unui focar ectopic atrial (Marcu C şi colab., 1983). În figurile 17.85, 17.86 şi 17.87 sunt prezentate trei cazuri de disociaţie atrială, primele două cu ritm sinusal şi, respectiv, tahicardie AV joncţională, ambele asociate cu un ritm atrial lent, şi al treilea cu flutter atrial asociat cu tahicardie atrială cu bloc de ieşire.

Diagnostic diferenţial

1. *Parasistolia atrială*. În parasistolia atrială, atât stimulul sinusal, cât şi cel parasistolic se conduc la ventricule atunci când aceştia sunt în afara perioadei refractare, în timp ce în disociaţia atrială unul din stimuli este limitat la o zonă redusă a miocardului atrial şi nu se conduce niciodată la ventricule. În plus, în parasistolia atrială, unda P prezintă aceeaşi morfologie cu unda P sinusală sau este mai amplă, în timp ce în disociaţia atrială unda P ectopică este de mică amplitudine şi prezintă o configuraţie bizară. Intervalele interectopice sunt mult mai variabile în disociaţia atrială decât în parasistolie şi nu se constată fuziuni atriale, ci numai superimpoziţii.
2. *Extrasistolele atriale blocate*. Acestea prezintă un cuplaj fix faţă de unda P de origine sinusală.
3. *Transplantul cardiac*. În acest caz apar două ritmuri atriale independente ca urmare a prezenţei a doi pacemakeri, unul situat în cordul primitorului, celălalt în cordul donatorului. Ritmul provenit din cordul donatorului devine ritmul dominant, în timp ce ritmul primitorului este limitat la o zonă foarte redusă din miocardul atrial. Ritmul sinusal dominant al donatorului poate coexista cu un ritm sinusal sau cu un ritm atrial ectopic (fibrilaţie atrială) unilateral al primitorului. Diagnosticul diferenţial cu disociaţia atrială este imposibil fără precizarea că bolnavului i s-a efectuat un transplant cardiac (Chung EK, 1977).
4. *Artefacte*. Diverse artefacte pot simula disociaţia atrială: contact imperfect al electrozilor, ticuri ritmice, contracţii ritmice ale diafragmului (sughiţ, flutter diafragmatic), mişcări ritmice ale muşchilor somatici (boala Parkinson). Potenţialele electrice diafragmatice sau scalenice induse de mişcările respiratorii pot genera aspectul de pseudo-disociaţie atrială. Pseudo-disociaţia atrială sau fenomenul Deitz-Marques (1960) se caracterizează prin apariţia unor unde (undele „i"), cu durată de 0.02-0.06 secunde şi frecvenţă 25-80/min., care manifestă variaţii fazice (apar numai la începutul respiraţiei) şi sunt urmate de o suită de oscilaţii fine cu frecvenţă 1500-3000/minut. Durata unei secvenţe (undă plus oscilaţii subsecvente) este de 0.3-0.8 secunde (Cabasson J şi Grolleau R, 1975).

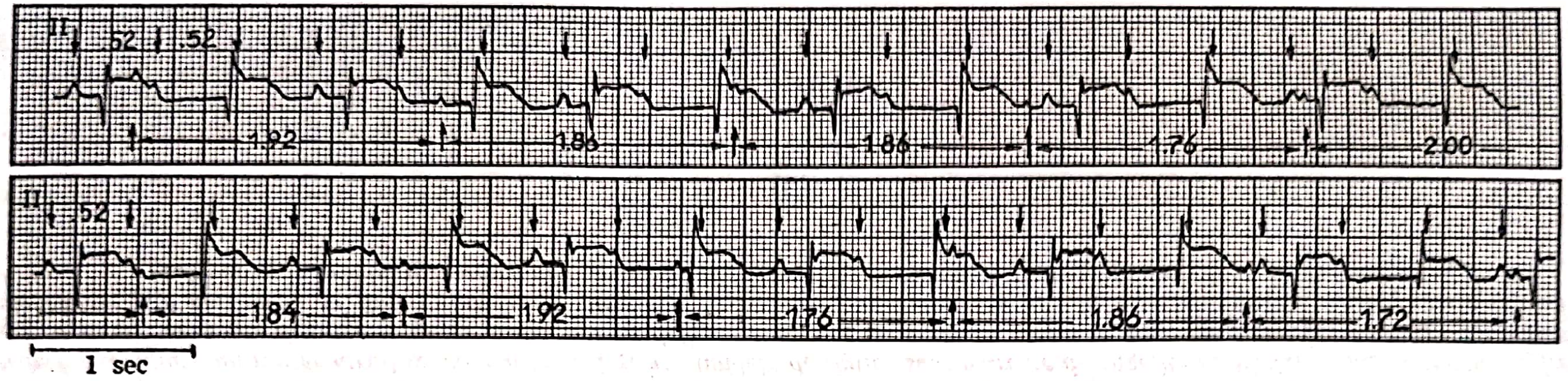

Fig. 17.85: *Disociație atrială: ritm sinusal+ritm atrial lent (bolnav în vârstă de 57 de ani cu diagnosticul clinic de infarct miocardic acut cu localizare postero-inferioară – înregistrare continuă a derivației II). Pot fi identificate două seturi de unde P: un prim set (săgețile cu vârful în jos) cu frecvența de 116/minut și cu o conducere AV tip fenomen Wenckebach 3/2 (intervalul PR crește de la 0.20 la 0.48 secunde, după care urmează o undă P blocată) și un al doilea set (săgețile cu vârful în sus) cu o frecvență de 30-34/minut, care se înscrie în mod independent, fără nici o relație cu undele P de origine sinusală sau cu complexele QRS.*

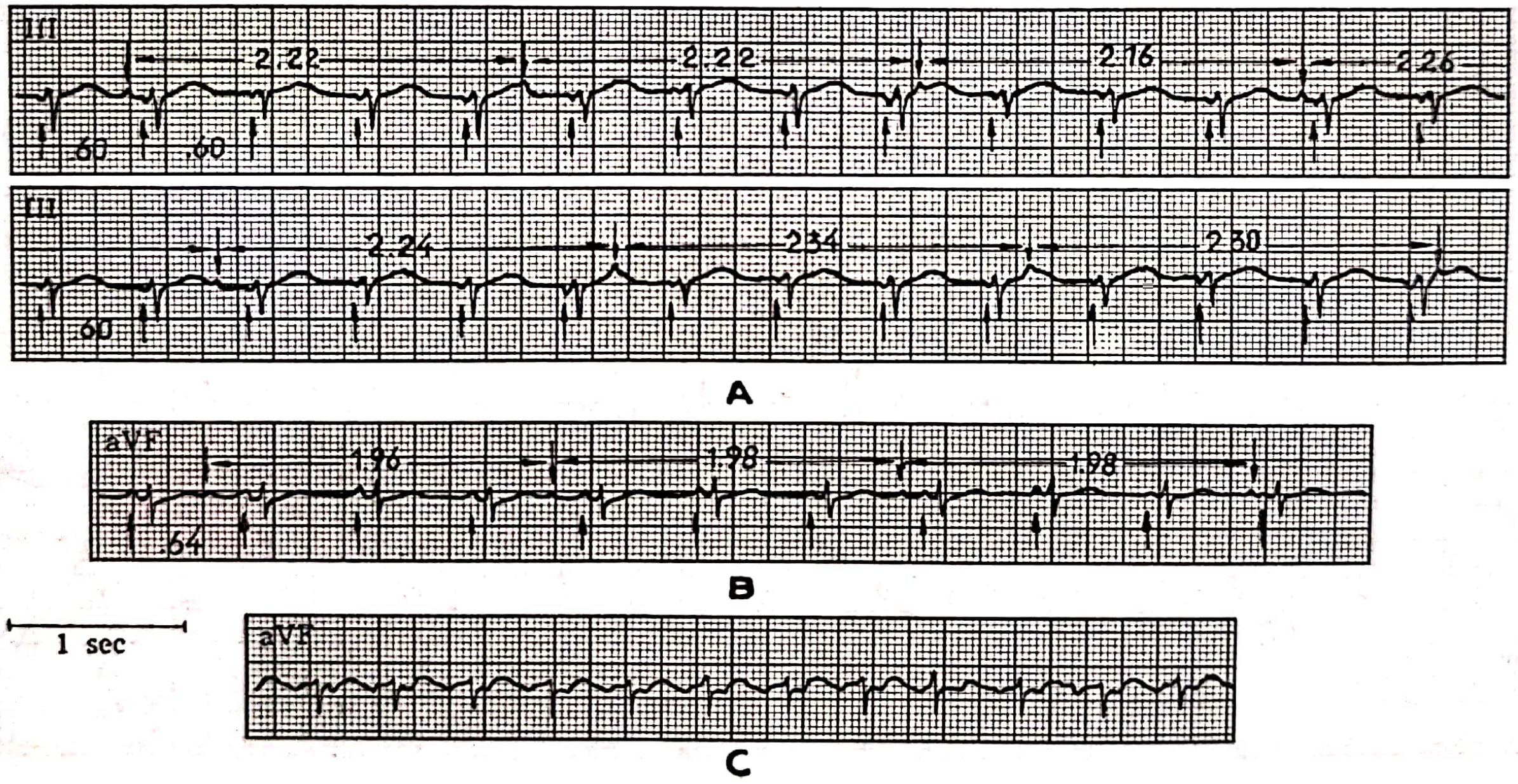

Fig. 17.86: *Disociație atrială: tahicardie AV joncțională+ritm atrial lent (bolnavă în vârstă de 76 de ani cu diagnosticul clinic de diabet zaharat, insuficiență cardiacă cogestivă digitalizată). A. (înregistrare continuă a derivației III). Tahicardie AV joncțională cu frecvența 100/minut. Fiecare complex QRS este precedat de o undă P negativă (săgețile cu vârful în sus), cu un interval PR de 0.08 secunde. Se poate identifica și un al doilea set de unde P (săgețile cu vârful în jos), care se desfășoară în mod independent, cu o frecvență de 26-30/minut. B. Traseu înregistrat după 24 de ore de la prima înregistrare: ritm sinusal cu frecvența 94/minut (săgețile cu vârful în sus), asociat cu un ritm atrial lent și independent, cu frecvența 30/minut (săgețile cu vârful în jos). C. Traseu înregistrat după 24 de ore de la a doua înregistrare: flutter atrial cu conducere 2/1.*

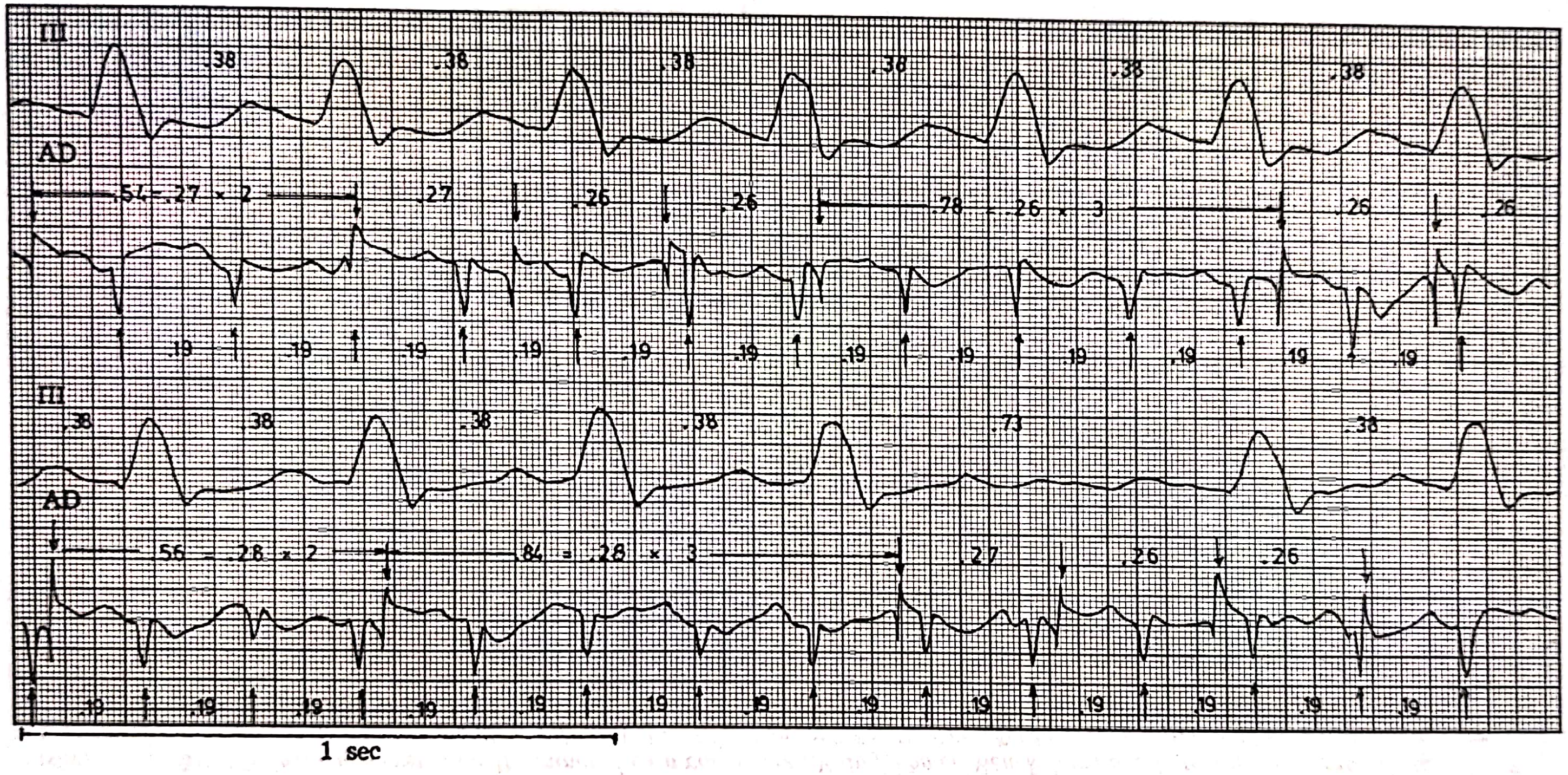

Fig. 17.87 : *Disociaţie atrială : flutter atrial+tahicardie atrială ectopică cu bloc de ieşire (bolnav în vârstă de 72 de ani cu diagnosticul clinic de infarct miocardic acut cu localizare anterioară). Înregistrare continuă a derivaţiei III şi intraatrială dreaptă (AD). Înregistrarea intraatrială dreaptă evidenţiază un flutter atrial cu conducere 2/1 şi 4/1 (undele de flutter sunt marcate de săgeţile cu vârful în sus şi prezintă o frecvenţă de 316/minut). Se poate distinge şi un al doilea set de deflexiuni atriale (săgeţile cu vârful în jos), cu o frecvenţă de 214-230/minut, total independent faţă de undele de flutter (tahicardie atrială). Această activitate electrică atrială este intermitentă, însă pauzele reprezintă un multiplu al intervalelor interectopice scurte (bloc de ieşire). Se remarcă şi prezenţa unui bloc de ramură stângă.*

Semnificație clinică

Disociația atrială se constată aproape exclusiv la bolnavii cu insuficiență cardiacă gravă, ireductibilă. Cauzele citate mai frecvent sunt: infarctul miocardic acut (mai ales cel cu localizare inferioară sau asociat cu infarct auricular), miocardita reumatică sau difterică, cardiomiopatii, cardiopatii congenitale, carcinomul bronșic cu invazia atriilor, adenomul tiroidian, uremie, intoxicație digitalică.

Conducerea sinoventriculară

În anumite condiții, stimulul sinusal poate fi transmis la nodul AV și la ventricule prin fibrele de conducere specializate ale tracturilor internodale, care sunt mai rezistente la factorii care deprimă conductibilitatea și excitabilitatea, în timp ce fibrele atriale de lucru nu sunt excitate. Nodul sinusal continuă să controleze activitatea ventriculară în ciuda inactivității miocardului atrial și dispariției undelor P: pe traseul electrocardiografic activitatea ritmică ventriculară se înscrie sub forma unei succesiuni regulate de complexe QRS, în timp ce undele P sunt absente. Fenomenul a fost observat pentru prima oară în cursul experimentelor hiperkaliemice, postulându-se existența unui *ritm sinoventricular* sau a unei *conduceri sinoventriculare* (Vasalle M și Hoffman BF, 1965). Aspecte similare au fost observate în cardiopatiile reumatice severe (Khan AH și colab., 1973), precum și sub influența unor agenți antiaritmici (Toda H și Watanabe Y, cit. Watanabe Y și Dreifus LS, 1977). Uneori, conducerea sinoventriculară se poate manifesta numai în mod intermitent (Cotoi S și colab., 1978). Conducerea sinoventriculară trebuie diferențiată de alte situații în care unda P nu se înregistrează pe traseul electrocardiografic: unde P slab exprimate în derivațiile convenționale, bloc sinoatrial cu ritm AV joncțional de evadare, ritmuri AV joncționale cu unda P inclusă în complexul QRS, fibrilație atrială cu ritm AV joncțional de evadare (atunci când undele de fibrilație nu se înscriu în derivațiile convenționale). Derivațiile intracardiace (inclusiv potențialul de acțiune monofazic auricular) pot ajuta în multe cazuri la precizarea diagnosticului.

Paralizia atrială („atrial standstill")

Produsă pentru prima oară în anul 1897 de către Cushny AR în intoxicația digitalică experimentală (cit. Chung EK, 1977), paralizia atrială constă în absența oricărei activități electrice și mecanice la nivelul atriilor. Oprirea totală (electrică și mecanică) a activității atriale poate fi explicată prin două mecanisme: (1) suprimarea descărcării nodului sinusal, cu absența conducerii retrograde a stimulilor generați de un centru de automatism subsidiar care a preluat controlul activității cardiace și (2) reducerea majoră a excitabilității miocardului atrial.

Criterii de diagnostic electrocardiografic

(Bloomfield DA și Sinclair-Smith BC, 1965; Chung EK, 1977)

1. Absența activității electrice atriale (de origine sinusală sau ectopică) în toate derivațiile electrocardiografice convenționale, precum și în conducerile intracardiace.
2. Absența undelor „a" pe curba pulsului venos jugular sau pe curba de presiune intraatrială.
3. Imobilitatea atriilor la examenul radiologic sau la cineangiocardiografie.
4. Prezența unui ritm ventricular lent, de obicei de origine AV joncțională.

Diagnostic diferențial

1. *Ritmurile AV joncționale de evadare*, în care atriile și ventriculele sunt activate simultan și în care unda P se suprapune cu complexul QRS.
2. *Fibrilația atrială cu disociație AV completă* prin ritm de evadare AV joncțională sau ventriculară (atunci când undele „f" nu se înscriu pe electrocardiogramă).
3. Unde P slab exprimate pe traseele electrocardiografice de suprafață sau suprapuse cu unda T a complexului precedent.

În toate aceste situații electrocardiograma intracardiacă, mai ales înregistrarea potențialului de acțiune monofazic atrial drept, poate ajuta la precizarea diagnosticului (Cotoi S și Pop T, 1973). Totuși, de multe ori, stabilirea unui diagnostic de certitudine necesită înregistrarea pulsului venos jugular, a curbei de presiune intraatrială dreaptă sau metode cineangiocardiografice.

Semnificație clinică

Paralizia atrială poate fi: temporară, persistentă (cu durata de luni sau ani) și terminală. De cele mai multe ori este consecința unei tulburări primare de ritm cardiac. Forma temporară poate apărea în prezența blocului sinoatrial tranzitoriu, opririi sinoatriale sau prin masajul sinusului carotidian la persoanele cu hiperexcitabilitate sinocarotidiană. În condiții clinice, intoxicația digitalică sau chinidinică reprezintă cele mai frecvente cauze de paralizie atrială temporară sau chiar permanentă, deoarece pot induce bloc sinoatrial sau oprire sinusală. Forma permanentă mai poate apărea în următoarele circumstanțe: blocul sinoatrial sau oprirea sinusală de lungă durată (în absența unei activări retrograde a atriilor de către un pacemaker ectopic), distrofie fascioscapulohumerală, cardiopatie ischemică, miocardoscleroză și, excepțional de rar, la persoanele clinic normale. Paralizia atrială terminală poate apărea în faza terminală a infarctului miocardic acut, mai ales dacă și atriile sunt infarctate. Mai rar, paralizia atrială poate apărea în stările hiperkaliemice (conducere sinoventriculară), intoxicația cu oxid de carbon și hipoxie.

Bibliografie

Aberg H: Atrial fibrillation. Acta Med Scand, 1968, 184: 425.

Anthony J, Gomes C, Kang PS, Marianne Matheson, Gough WBjr, El Sherif N: Coexistence of sick sinus rhythm and atrial flutter-fibrillation. Circulation, 1981, 63: 80.

Barold SS, Linhart JW, Samet P, Lister JW: Supraventricular tachycardia initiated and terminated by a single electrical stimulus. Am J Cardiol, 1969, 24: 37.

Beeson CW, Teabeaut JR: Bachmann's bundle. Anatomic lesions in P mitrale. Circulation (abstr), 1969, 40 (suppl. III): 42.

Bekheit S, Murtagh G, Morton P, Fletcher E: His bundle electrogram in P mitrale. Brit Heart J, 1972, 34: 1057.

Bentivoglio LG, Uricchio JF, Waldow A: An electrocardiographic analysis of sixty-five cases of mitral regurgitation. Circulation, 1958, 18: 572.

Berlinerblau R, Feder W: Chaotic atrial rhythm. J Electrocardiol, 1972, 5: 135.

Besoin Santander M, Pick A, Langendorf R: A-V conduction in auricular flutter. Circulation, 1950, 2: 604.

Bigger JT, Goldreyer BN: The mechanism of supraventricular tachycardia. Circulation, 1970, 42: 673.

Bigger JT: Mechanism and Diagnosis of Arrhythmias, in Braunwald E, Heart Disease, W.B. Saunders Company, Philadelphia-London-Toronto, 1980: 630-690.

Bloomfield DA, Sinclair-Smith BC: Persistent atrial standstill. Am J Med, 1965, 39: 335.

Braunwald E, Zipes DG, Libby P (Edited by): Heart Disease. A Textbook of Cardiovascular Medicine, 6th Ed. W.B. Saunders Company, 2001.

Brown BB, Acheson GH: Aconitine-induced auricular arrhythmias and their relation to circus-movement flutter. Circulation, 1952, 6: 529.

Cabasson J, Grolleau R: La pseudodissociation intraauriculaire. Coeur Méd Int, 1975, 14: 379.

Castellanos A jr, Iyengar R, Avgha AS, Castillo CA: Wenckebach phenomen within the atria. Brit Heart J, 1972, 34: 1121.

Chiang BN, Perlman LV, Ostrander LD: Relationship of premature systoles to coronary heart disease and sudden death in the Tecumseh epidemiological study. Ann Intern Med, 1969, 70: 1159.

Chiche P, Pernot JM: Etude de certains paroxysmes tachycardiques au cours des traitements digitaliques (Tachycardie auriculaire avec bloc auriculo-ventriculaire). Arch Mal Coeur, 1960, 53: 1.

Chou TC: Electrocardiography in Clinical Practice. Grune-Stratton, New York, 1979.

Chung EK, Thomas J: Unusual intermittent right atrial rhythm. Dis Chest, 1967, 51: 317.

Chung EK, Walsh TJ, Massie E: Atrial parasystole. Am J Cardiol, 1964, 14: 255.

Chung EK: Appraisal of multifocal atrial tachycardia. Brit Heart J, 1971, 33: 500 (a).

Chung EK: A reappraisal of atrial dissociation. Am J Cardiol, 1971, 28: 111 (b).

Chung EK: Aberrant atrial conduction: Unrecognized electrocardiographic entity. Brit Heart J, 1972, 34: 341.

Chung EK: Parasystole. Progr Cardiovasc Dis, 1968, 11: 64.

Chung EK: Principles of Cardiac Arrhythmias. Williams-Wilkins, Baltimore-London, 1977.

Cotoi S, Cepoi A, Georgescu C, Caraşca E, Repolszki M: Studiul electrofiziologic al tahicardiilor paroxistice supraventriculare. Med Int (Bucureşti), 1980, 32: 61.

Cotoi S, Georgescu C, Moldovan D: Intermittent concealed atrial conduction demonstrated through intracavitary leads. J Electrocardiol, 1978, 11: 243.

Cotoi S, Pop T: Paralizia atrială permanentă. Trei cazuri diagnosticate prin electrocardiogramă endocavitară. Med Internă (Bucureşti), 1973, 25: 1005.

Cotoi S, Repolszki M, Bratu A, Cepoi A, Incze A: Sinus node reentrant supraventricular tachycardia. Rev Roum Med Int, 1978, 16: 251.

Csapo G: Konventionelle und Intrakardiale Elektrokardiographie: Ciba-Geigy GmbH, Wehr/Baden, 1980.

De Sanctis RW, Block P, Hutter AM: Tachyarrhythmias in acute myocardial infarction. Circulation, 1972, 45: 681.

Deitz GW, Marriott HJL, Fletcher E, Bellet S: Atrial dissociation and unilateral atrial fibrillation. Circulation, 1957, 15: 883.

Delman AJ, Stein E: Atrial flutter secondary to digitalis toxicity. Circulation, 1964, 29: 593.

Eiselberg R, Zischka KW, Busch W: Eine interatriale Reizleitungsstörung und ihr pathologisch-anatomisches Substrat. Zschr Kreislauff, 1964, 53: 89.

El-Sherif N: Supraventricular tachycardia with AV block. Brit Heart J, 1970, 32: 46.

Enescu I, Bădărău G, Triandaf I: Aspectul flutterului auricular în derivaţiile membrelor şi în derivaţiile precordiale. Studii Cerc St (Acad R.P.R., filiala Iaşi), 1958, 9: 1.

Finkelstein D, Gold H, Bellet S: Atrial flutter with 1:1 conduction. Report of six cases. Am J Med, 1956, 20: 65.

Fowler NO, Gueron M: Conversion of atrial flutter with digoxin alone. Circulation, 1962, 27: 716.

Frank R, Fontaine G, Guirandon G: Les tachycardies par réentrée. Aspects actuels. Rev Med, 1977, 18: 2295.

Fraser HRL, Turner RWD: Auricular fibrillation. Brit Med J, 1955, 17: 1414.

Friedberg HD, Schamroth L: Atrial parasystole. Brit Heart J, 1970, 32: 172.

Gallagher JJ, Pritchett ELC, Sealy WC, Kasell J, Wallace AG: The preexcitation syndrome. Progr Cardiovasc Dis, 1978, 20: 285.

Gavrilescu Şt, Cotoi S, Pop T: Chaotic atrial rhythms. Clinical and electrophysiological observations. Giorn Ital Cardiol, 1971, 1: 388.

Gavrilescu Şt, Cotoi S: Mecanismul tahicardiei supraventriculare. Med Int (Bucureşti), 1973, 25: 1199.

Gavrilescu Şt, Luca C: Chaotic atrial rhythms studied with His bundle electrocardiography. Europ J Cardiol, 1974, 2: 2.

Gavrilescu Şt, Streian C, Luca C: Aritmiile cardiace. Ed. Facla, Timişoara, 1976.

Gilette PC, Garson A: Electrophysiologic and pharmacologic characteristics of automatic ectopic atrial tachycardia. Circulation, 1977, 56: 571.

Gilette PC: The mechanism of supraventricular tachycardia in children. Circulation, 1976, 54: 133.

Goldberg LM, Bristow JD, Parker BM: Paroxysmal atrial tachycardia with atrioventricular block. Its frequent association with chronic pulmonary disease. Circulation, 1960, 21: 499.

Goldman S, Probst P, Selzer A: Inefficacy of „therapeutic" serum levels of digoxin in controlling the ventricular rate in atrial fibrillation. Am J Cardiol, 1975, 35: 651.

Goldreyer BN, Bigger JT: Site of re-entry in paroxysmal supraventricular tachycardia in man. Circulation, 1971, 43: 15.

Goldreyer BN, Gallagher JJ, Damato AN: The electrophysiologic demonstration of atrial ectopic tachycardia in man. Am Heart J, 1973, 85: 205.

Puech P: Human intracardiac Electrocardiography (in Developments in Cardiovascular Medicine, sub red. Dickinson CJ şi Marks J. MTP Press Limited, Lancaster, England, 1978: 77-104).

Ravielle A, Artusi L, Delise P, Sartori F, Pascotto P, Piccolo E: Meccanismo della tachicardia sopraventricolare cronica. Studio elettrofisiologico intracavitario. G Ital Cardiol, 1977, 7: 1057.

Redfors A: Plasma digoxin concentration – its relation to digoxin dosage and clinical effects in patients with atrial fibrillation. Brit Heart J, 1972, 34: 383.

Rosenbaum BM, Halpern M Susana, Nau GJ, Elizari MV, Làzzari JO: The mechanism of narrow ventricular ectopic beats (in Cardiac Arrhythmias, sub red. Sandøe E, Flensted-Jensen Ellen, Olesen KH. AB Astra, Södertälje, Sweden, 1970: 223-247).

Rutenburg HL, Soloff LA: Stimulation of „left atrial rhythm" by right atrial pacing. Am J Cardiol, 1970, 26: 427.

Rytand DA, Onesti SJ, Bruns DL: The atrial rate in patients with fluttter: A relationship between atrial enlargement and slow rate. Stanford Med Bull, 1958, 16: 169.

Rytand DA: The circus movement (entrapped circuit wave). Hypothesis and atrial flutter. Ann Intern Med, 1966, 65: 125.

Scherf D, Choi K, Bahadori A, Orphanos RP: Parasystole. Am J Cardiol, 1963, 11: 527.

Sellers TDjr, Bashore TM, Gallagher JJ: Digitalis in the preexcitation syndrome: Analysis during atrial fibrillation. Circulation, 1977, 56: 260.

Shine KJ, Kastor JA, Yurchak PM: Multifocal atrial tachycardia. Clinical and electrocardiographic features in 32 patients. N Engl J Med, 1968, 279: 344.

Singer DH, Harris PD, Malin JR: Electrophysiological basis of chronic atrial fibrillation. Circulation (abstr), 1967, 35-36 (suppl II): 239.

Singer DH, Wicks I, Ten Eick RE, De Boer A: Atrial dissociation: Possible celular electrophysiologic mechanism. Am J Med, 1977, 62: 643.

Slamy J, Mösslacher H: Zur Frage des linken Vorhofrhythmus. Zschr Kreislauff, 1970, 59: 177.

Surawicz B, Knilans TK: Chou's Electrocardiography in Clinical Practice, W.B. Saunders Companyu, 2001.

Thurmann M, Janney JGjr: The diagnostic importance of fibrillatory wave size. Circulation, 1962, 25: 991.

Topol EJ (Editor): Comprehensive Cardiovascular Medicine, Lippincott-Raven Publishers, Philadelphia, New York, 1998.

Vasalle M, Hoffman BF: The spread of sinus activation during potassium adminstration. Circ Res, 1965, 18: 502.

Wagner GS: Marriott's Practical Electrocardiography. Tenth Edition, Lippincott Williams & Wilkins, 2001.

Waldo AL, Vitikainen KJ, Kaiser GA, Malm JR, Hoffman BF: The P wave and PR interval: Effects of the site of atrial depolarization. Circulation, 1970, 42: 653.

Watanabe Y, Dreifus LS: Cardiac Arrhythmias, Grune-Stratton, New York, 1977.

Watanabe Y: Reassessement of parasytole. Am Heart J, 1971, 81: 451.

Watson RM, Josephson ME: Atrial flutter. 1. Electrophysiologic substrates and modes of initiation and termination. Am J Cardiol, 1980, 45: 732.

Wu D, Amat-Y-Leon F, Denes P Dhingra R, Pietras RJ, Rosen KM: Demonstration of sustained sinus and atrial re-entry as a mechanism of paroxysmal supraventricular tachycardia. Circulation, 1975, 51: 234.

Wu D, Denes P, Amat-Y-Leon F, Dhingra R, Wyndhatn CRC, Bauernfeind R Latif P, Rosen KM: Clinical, electrocardiographic and electrophysiologic observations in patients with paroxymal supraventricular tachycardia. Am J Cardiol, 1978, 41: 1015.

Zipes DP, De Joseph RL: Dissimilar atrial rhythms in man and dog. Am J Cardiol, 1973, 32: 618.

Zoneraich O, Zoneraich S: Intra-atrial conduction disturbances vectorcardiographic patterns. Am J Cardiol, 1976, 37: 736.

CAPITOLUL 18

Aritmii atrioventriculare joncţionale (Aritmii AV joncţionale)

Date generale şi clasificare

Din punct de vedere electrofiziologic, joncţiunea atrioventriculară (AV) este constituită din trei zone : (1) *zona atrionodală* (AN), care include fibrele atriale specializate din partea inferioară a atriului drept sau sinusul venos coronarian, (2) *zona nodală* (N), constituită din nodul AV propriu-zis şi (3) *zona nodohisiană* (NH), constituită din ţesutul automatic de tranziţie dintre nodul AV şi fasciculul lui His. Proprietatea de automatism a putut fi demonstrată la nivelul celulelor diferitelor zone ale joncţiunii AV, cu excepţia zonei N (Hoffman BF şi Cranefield PF, 1964 ; Watanabe Y şi Dreifus LS, 1968 a). Deoarece este dificil de localizat sediul exact al pacemakerului în diferitele zone ale joncţiunii atrioventriculare cu ajutorul electrocardiogramei de suprafaţă, iar pe de altă parte nodul AV propriu-zis fiind lipsit de proprietatea de automatism, termenul „ritm joncţional" l-a înlocuit în ultimul timp pe cel de „ritm nodal" în descrierea tulburărilor de ritm incluse anterior sub denumirea de ritmuri nodale.

Tabel 18.1 : *Clasificarea aritmiilor AV joncţionale*

Manifestarea intermitentă a formării excitaţiei în joncţiunea AV

1. Evadări şi ritmuri AV joncţionale de evadare
2. Extrasistole AV joncţionale
3. Parasistolia AV joncţională
4. Tahicardia paroxistică AV joncţională (frecvenţa 140-220/min.)

Manifestarea persistentă a formării excitaţiei în joncţiunea AV

1. Ritmuri AV joncţionale (frecvenţa < 70/minut)
    - (a) cu activare dependentă a atriilor şi ventriculelor
    - (b) cu activare independentă a atriilor şi ventriculelor (disociaţie atrioventriculară)
2. Tahicardia AV joncţională neparoxistică (frecvenţa 70-130/min.)
    - (a) cu activare dependentă a atriilor şi ventriculelor
    - (b) cu activare independentă a atriilor şi ventriculelor (disociaţie atrioventriculară).

după Watanabe Y şi Dreifus LS, 1977

Regiunea AV joncţională poate deveni locul formării excitaţiei în prezenţa unei deprimări a automatismului sinusal sau a unui bloc sinoatrial, când frecvenţa sinusală efectivă scade sub frecvenţa intrinsecă a centrilor de automatism AV joncţionali (35-60/minut). Acest tip de ritm AV joncţional reprezintă un fenomen de evadare şi este desemnat cu termenul *ritm AV joncţional pasiv* sau *ritm AV joncţional de evadare*. Un mecanism de evadare similar se produce şi în prezenţa unui bloc AV complet suprahisian. Pe de altă parte, atunci când se produce o creştere anormală a automatismului unui pacemaker AV joncţional, acesta preia controlul activităţii cardiace cu o frecvenţă mai mare de 60/minut. Acest tip de ritm AV joncţional este desemnat cu termenul *ritm AV joncţional activ* sau *tahicardie AV joncţională*. Manifestarea electrocardiografică a formării excitaţiei în pacemakerul AV joncţional poate fi intermitentă sau persistentă, şi se poate însoţi sau nu de disociaţie atrioventriculară (tabel 18.1).

Criterii generale de diagnostic al aritmiilor AV joncţionale

1. *Unda P*

Ca urmare a activării retrograde a atriilor (deci în absenţa unei disociaţii atrioventriculare), axa electrică medie a undei P este situată în general între -60° şi -90°, în contrast cu axa normală a undei P situată între 0° şi +75°. În consecinţă, unda P este negativă în DII, DIII, aVF şi de regulă pozitivă în DI şi aVR. În derivaţiile precordiale sensul undei P este variabil. În general, unda P nu este inversată în V_6 (ca în ritmul atrial stâng), deoarece vectorul P este orientat la stânga în plan orizontal.

2. *Complexul QRS*

În cele mai multe cazuri, secvenţa activării ventriculare nu este modificată, încât configuraţia complexului QRS este identică cu cea a bătăilor sinusale. Complexe QRS lărgite şi deformate pot apărea însă în următoarele circumstanţe : (1) tulburare de conducere intraventriculară preexistentă,

(2) conducere intraventriculară aberantă, condiţionată de frecvenţă sau prin fenomen Ashman şi (3) sediu excentric al pacemakerului AV joncţional, ceea ce facilitează o propagare mai rapidă a excitaţiei numai prin anumite grupe de fibre ale sistemului de conducere specializat, cu modificarea consecutivă a secvenţei de depolarizare ventriculară (Sherf L şi James TN, 1976). Înregistrările electrocardiogramei hisiene atestă totuşi că aşa-numitele evadări AV joncţionale cu conducere intraventriculară aberantă, ca urmare a sediului excentric în joncţiunea AV a pacemakerului (complexe QRS anormale, dar cu durata mai mică de 0.12 secunde), reprezintă în majoritatea cazurilor evadări cu punct de plecare în sistemul ramului stâng al fasciculului lui His (fasciculul stâng anterior sau posterior) – *evadări sau ritmuri de evadare fasciculare* (Massumi RA şi colab., 1972).

3. *Intervalul PR sau RP*

În aritmiile AV joncţionale unda P poate precede, se poate suprapune sau poate fi situată după complexul QRS. Denumirile de bătăi nodale „superioare", „mijlocii" sau „inferioare", utilizate în trecut, se refereau tocmai la această relaţie dintre unda P şi complexul QRS, considerându-se că poziţia undei P depinde de localizarea focarului ectopic în zona superioară, mijlocie sau inferioară a nodului AV. Însă poziţia undei P faţă de complexul QRS şi durata intervalului PR (sau RP) nu depind numai de localizarea pacemakerului în joncţiunea AV, ci şi de viteza de conducere a excitaţiei în sens anterograd şi retrograd. În funcţie de aceşti doi factori, unda P negativă poate fi situată înaintea complexului QRS, se poate suprapune cu aceasta (şi, în consecinţă, nu poate fi identificată pe electrocardiograma de suprafaţă) sau se poate înscrie după complexul QRS (fig. 18.1). Din diagramă rezultă în mod clar caracterul inadecvat al clasificării în bătăi sau ritmuri nodale „superioare", „mijlocii" şi „inferioare". În funcţie de localizarea pacemakerului şi de viteza de conducere a excitaţiei în cele două direcţii depinde şi intervalul PR (sau RP). De altfel, în aritmiile AV joncţionale intervalul PR nu exprimă în mod strict timpul de conducere atrioventriculară, ci diferenţa dintre timpul de conducere anterograd la ventricule şi cel retrograd la atrii, pornind de la premisa că activarea atrială o precedă pe cea ventriculară. În aritmiile AV joncţionale intervalul PR tinde să se scurteze atunci când pacemakerul ectopic este localizat mai aproape de ventricule şi/sau când este prezent un anumit grad de tulburare de conducere în direcţie retrogradă. Dimpotrivă, intervalul RP tinde să se scurteze atunci când pacemakerul ectopic este localizat mai aproape de atrii şi/sau există un anumit grad de tulburare în conducerea anterogradă.

În general, în aritmiile AV joncţionale tipice intervalul PR este mai mic de 0.11 secunde, iar intervalul RP prezintă o durată de 0.10-0.20 secunde. Însă în prezenţa unei tulburări de conducere anterogradă intervalul PR poate depăşi 0.12 secunde, iar în condiţiile unei tulburări de conducere retrogradă intervalul RP poate depăşi 0.20 secunde. Unda P poate fi absentă prin suprapunere cu complexul QRS sau dacă există un bloc retrograd, iar complexul QRS poate fi absent în prezenţa unui bloc anterograd. Dacă stimulul AV joncţional este blocat în ambele direcţii, nu se va înregistra nici undă P şi nici complex QRS (fig. 18.1). O astfel de excitaţie AV joncţională se manifestă numai prin efectul său asupra formării sau conducerii stimulului subsecvent (de exemplu, alungirea intervalului PR al bătăii subsecvente de origine sinusală). Diagnosticul exact al aspectelor descrise mai sus necesită uneori înregistrări intracardiace.

Evadări şi ritmuri de evadare AV joncţionale (ritmuri AV joncţionale pasive)

Mecanism

În cazul evadărilor sau ritmurilor de evadare AV joncţionale, joncţiunea AV preia pentru o durată variabilă de timp controlul activităţii cardiace, cu o frecvenţă corespunzătoare automatismului său intrinsec (ritmuri AV joncţionale pasive). În condiţii normale, evadările sau ritmurile de evadare AV joncţionale nu apar deoarece joncţiunea AV este depolarizată (reciclată) în mod continuu de stimulul sinusal mai rapid, înainte ca depolarizarea diastolică spontană să deplaseze potenţialul de membrană până la nivelul potenţialului-prag. Prelungirea ciclului sinusal sau blocarea stimulului sinusal la nivel atrial permite continuarea depolarizării diastolice a pacemakerului subsidiar AV joncţional până ce potenţialul-prag este atins (fig. 18.2). În felul acesta apar evadări sau ritmuri de evadare AV joncţionale, considerate ca un mecanism fiziologic de protecţie care previne o asistolă ventriculară prelungită (Watanabe Y şi Dreifus LS, 1968 b).

Evadările sau ritmurile de evadare AV joncţionale pot apărea în următoarele circumstanţe:

1. *Deprimarea automatismului sinusal*: bradicardie sinusală (fig. 16.8, 16.9, 16.10 şi 16.41 B), aritmie sinusală (fig. 16.14) şi pauză sau oprire sinusală (fig. 16.33, 16.34 şi 16.39). Tot ca urmare a deprimării automatismului sinusal, masajul sinusului carotidian poate induce apariţia evadărilor AV joncţionale (fig. 16.24 B, 16.35 şi 16.36). De asemenea, evadări AV joncţionale pot apărea la sfârşitul pauzei postectopice după extrasistolele atriale sau la încetarea tahicardiilor ectopice supraventriculare, mai ales atunci când pauza postectopică este de durată mai mare, ca urmare a fenomenului de inhibiţie poststimulare (fig. 16.40, 18.3, 18.4, 18.5).
2. *Blocul sinoatrial* (fig. 16.24 A, 16.25 şi 16.27).
3. *Blocul AV de grad înalt suprahisian*. În acest caz, pacemakerul AV joncţional care produce evadarea este

situat în zona nodohisiană. Mecanismul atrial se poate manifesta sub formă de ritm sinusal, tahicardie paroxistică atrială, fibrilaţie sau flutter atrial (fig. 17.72 şi 17.71). În cazul blocului AV de gradul II – 2/1 sau a bradicardiilor sinusale majore, evadările AV joncţionale pot apărea în mod alternativ cu complexul de origine sinusală, realizând aspectul desemnat cu termenii *bigeminism prin evadare AV joncţională* sau *bigeminism evadare-captură*, deoarece fiecare bătaie AV joncţională este urmată de o bătaie sinusală (fig. 16.10 şi 18.6).

Atunci când 6 sau mai multe evadări AV joncţionale apar consecutiv se foloseşte denumirea de ritm de evadare AV joncţională (fig 18.7, 18.8, 18.9 şi 18.10).

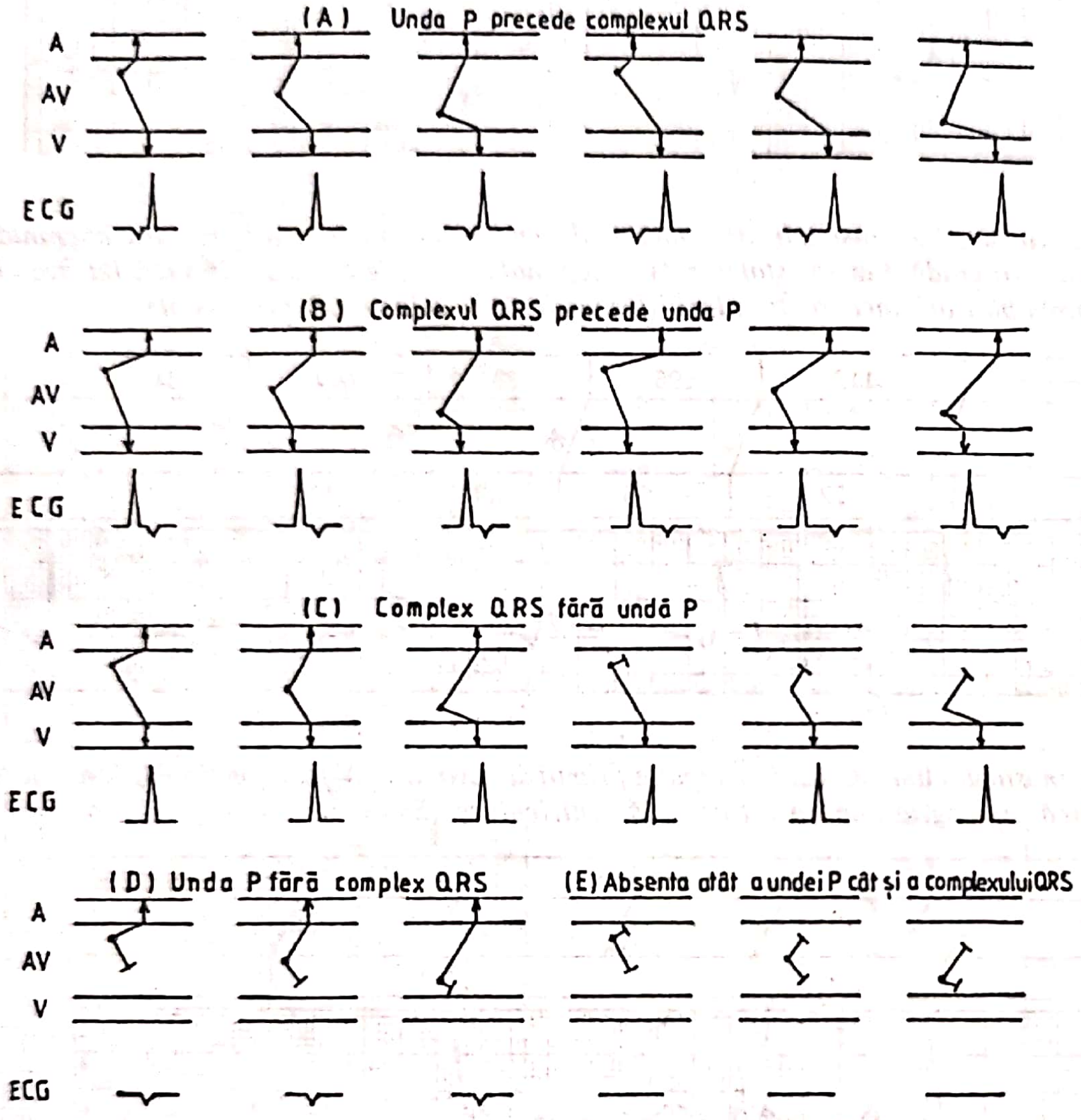
(A) Unda P precede complexul QRS
(B) Complexul QRS precede unda P
(C) Complex QRS fără undă P
(D) Unda P fără complex QRS
(E) Absenţa atât a undei P cât şi a complexului QRS
A
AV
V
ECG

Fig. 18.1: *Diagrama relaţiilor dintre unda P şi complexul QRS în aritmiile AV joncţionale (după Chung EK, 1977). Poziţia undei P şi durata intervalului PR (RP) sunt dependente de sediul (superior, mijlociu sau inferior) al pacemakerului AV joncţional, cât şi de viteza de conducere anterogradă şi retrogradă a excitaţiei. Explicaţii în text.*

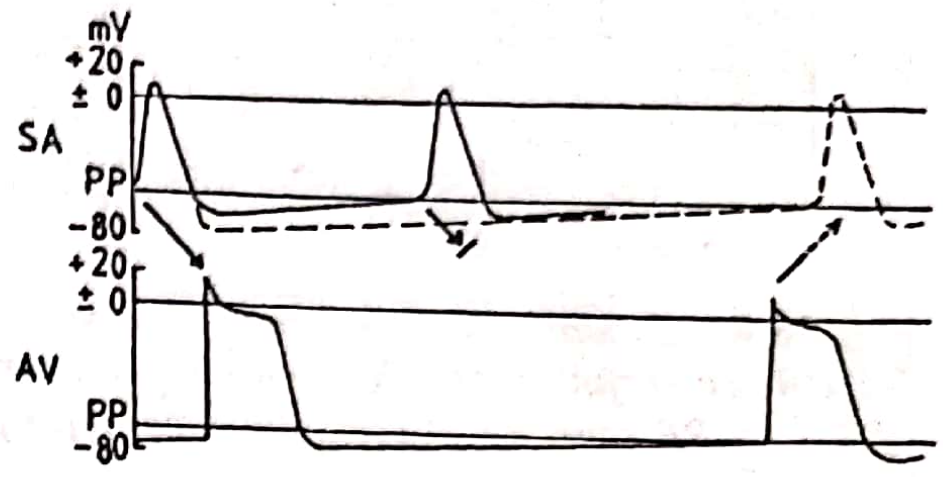

Fig. 18.2: *Mecanismul electrofiziologic al evadărilor (ritmurilor de evadare) AV joncţionale (după Watanabe Y şi Dreifus LS, 1968). Blocarea propagării stimulului sinusal (săgeata blocată din centru) sau deprimarea majoră a automatismului sinusal (linia întreruptă) permite continuarea depolarizării diastolice a fibrelor din joncţiunea atrioventriculară şi fomarea excitaţiei în centrul de automatism subsidiar. SA = nodul sinoatrial, AV = regiunea AV joncţională, PP = potenţial-prag.*

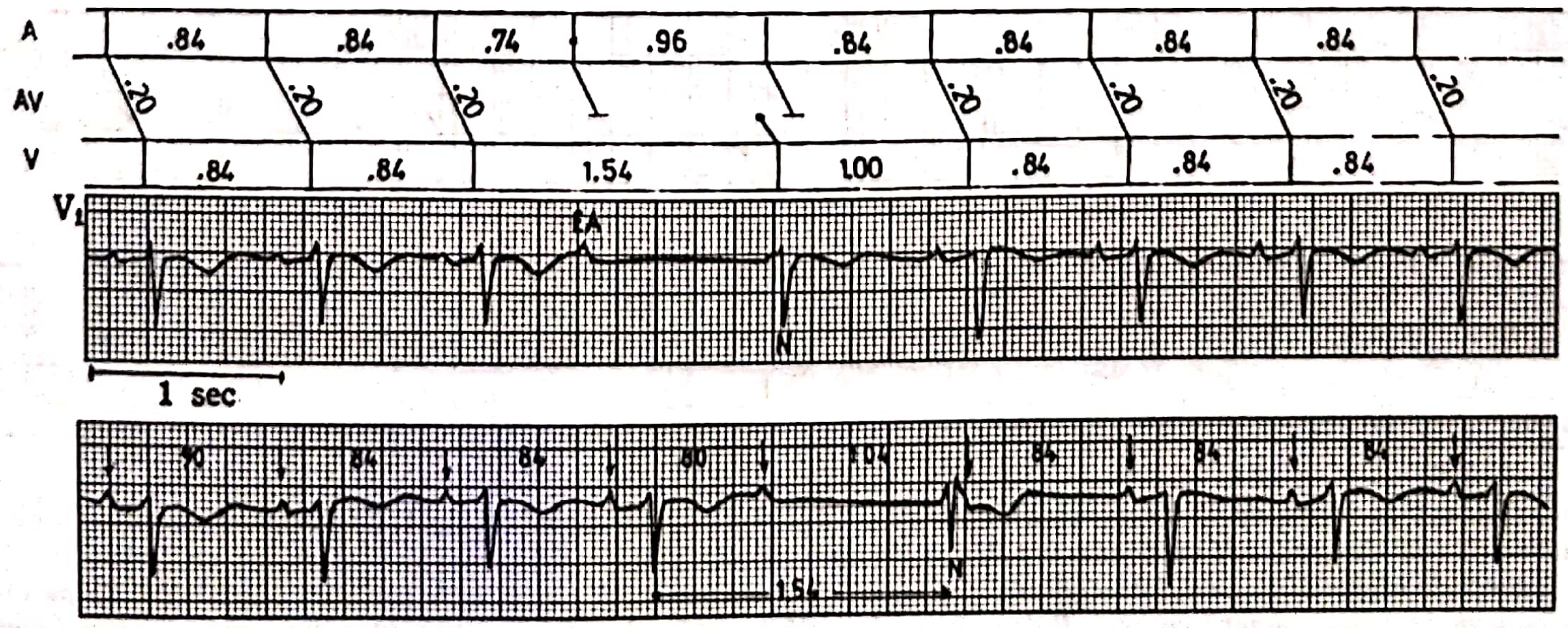
A
.84
.84
.74
.96
.84
.84
.84
.84
AV
.20
V
.84
.84
1.54
1.00
.84
.84
.84
V1
EA
N
1 sec
90
84
84
80
104
84
84
84
1.54
N

Fig. 18.3: *Evadare AV joncţională (N) care survine după o extrasistolă auriculară blocată (EA). În rândul de jos undele P sunt marcate prin săgeţi.*

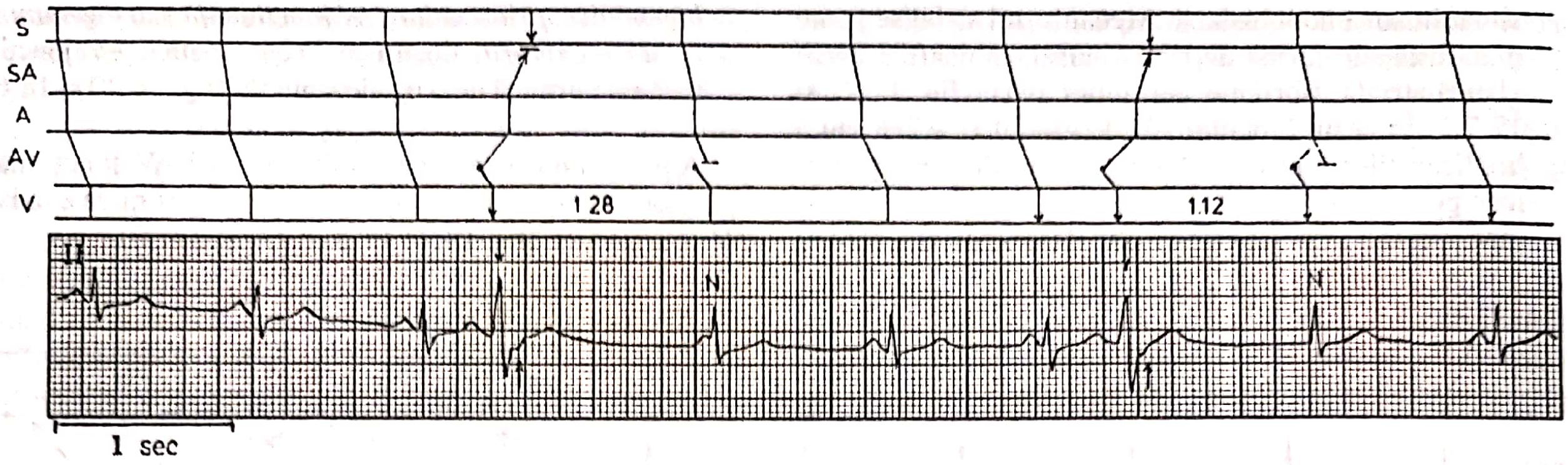

Fig. 18.4: *Evadări AV joncționale (N) care survin după extrasistole AV joncționale cu conducere intraventriculară aberantă (săgețile cu vârful în jos). Se remarcă conducerea retrogradă a extrasistolelor AV joncționale (săgețile cu vârful în sus). Intervalul RP scurt (0.10 secunde) face puțin probabilă originea ventriculară (fasciculară) a celor două extrasistole.*

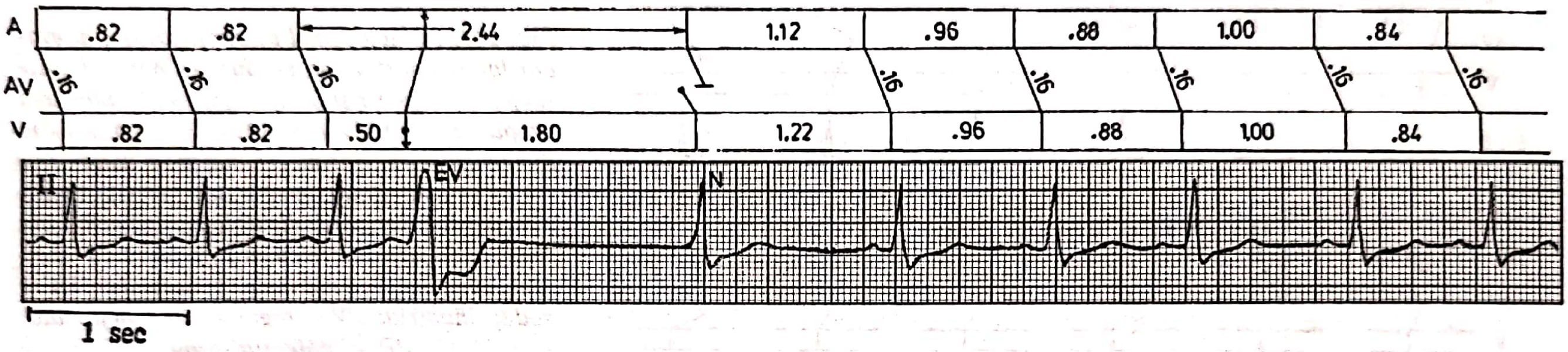

Fig. 18.5: *Bolnavă în vârstă de 57 de ani cu diagnosticul clinic de cardiomiopatie primitivă. Evadare AV joncțională (N) favorizată de pauza postectopică prelungită după o extrasistolă ventriculară (EV).*

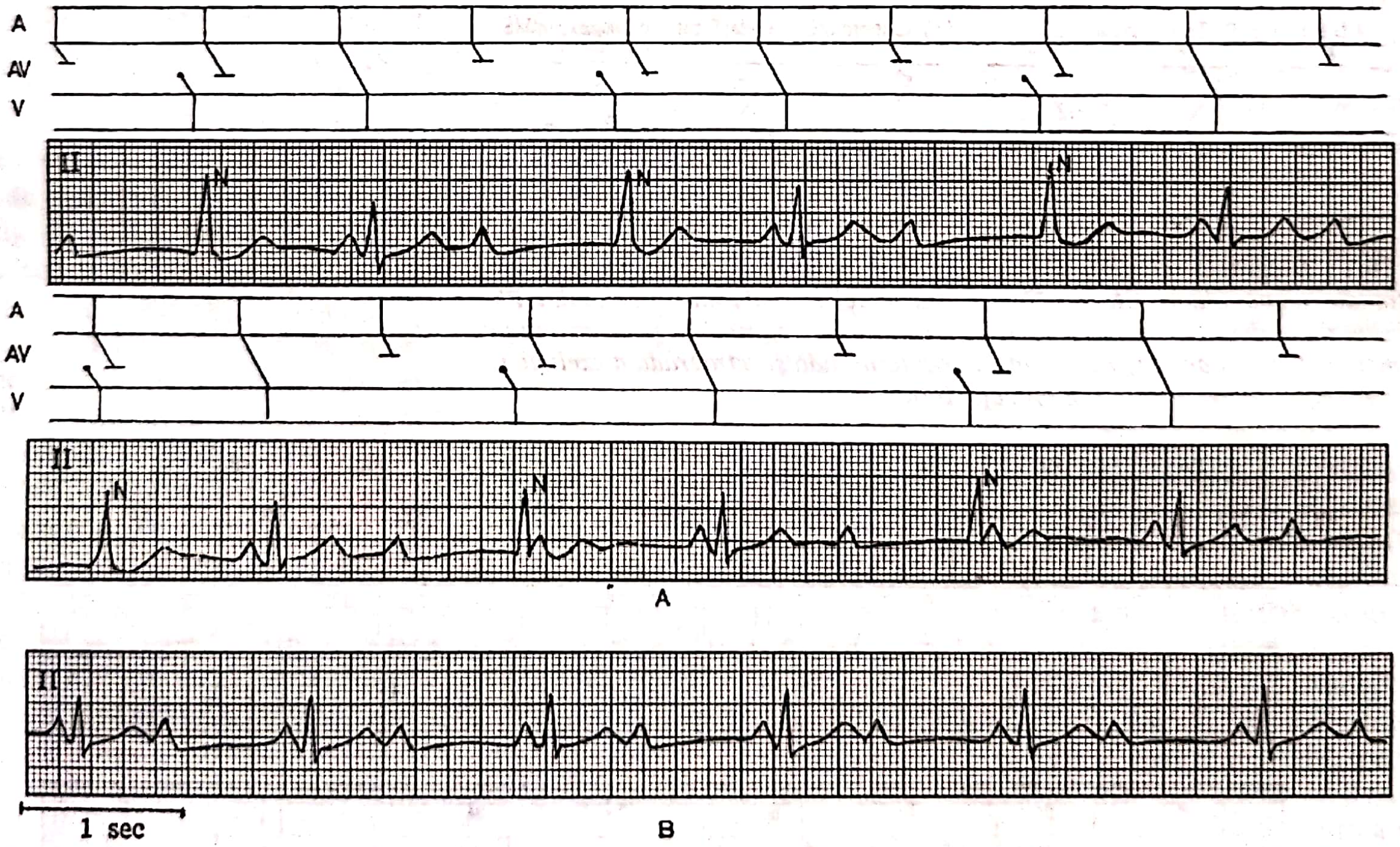

Fig. 18.6: *Bolnavă în vârstă de 65 de ani cu bloc AV de gradul II de cauză neprecizată.* **A.** *Înregistrare continuă a derivației II. Bloc atrioventricular de gradul II cu conducere 2/1 și evadări AV joncționale (N) care apar alternativ cu complexele de origine sinusală (aspect de bigeminism „evadare-captură"). O parte din evadările AV joncționale prezintă complexe QRS de amplitudine mai mare ca urmare a suprapunerii cu unda P de origine sinusală (complexele QRS 1, 3 și 5 din primul rând și primul complex QRS din rândul al doilea).* **B.** *După un efort ușor: ritm sinusal cu bloc atrioventricular de gradul II cu conducere 2/1 fără evadări AV joncționale, ca urmare a creșterii automatismului sinusal.*

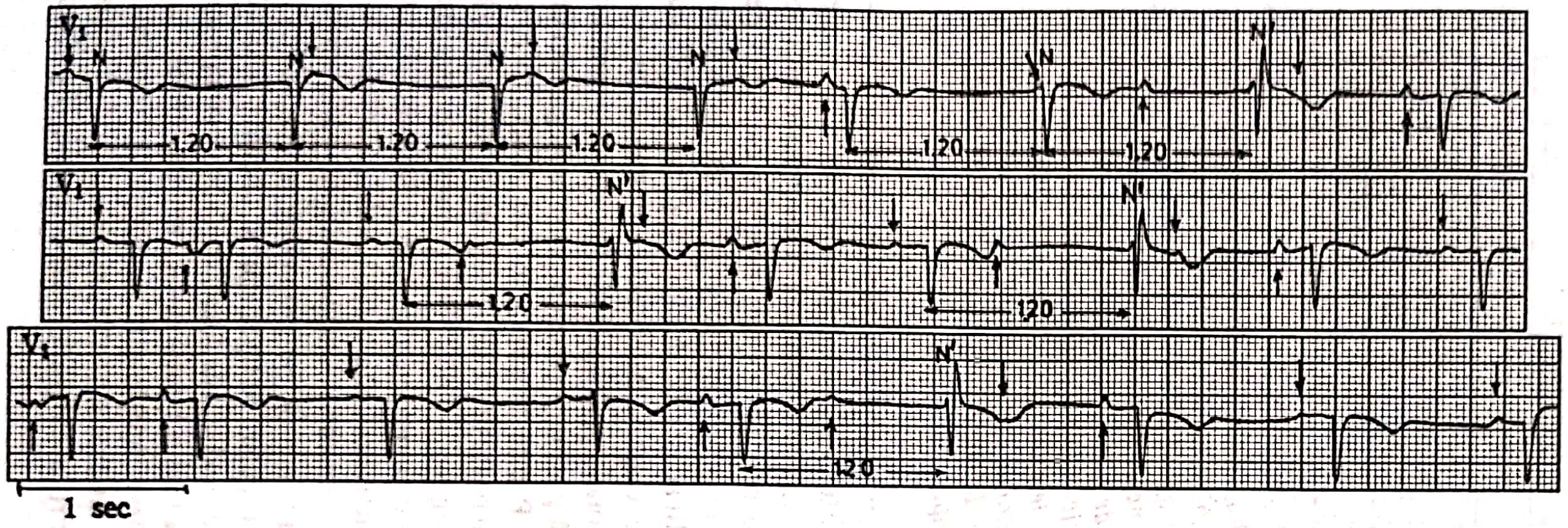

Fig. 18.7 : *Bolnavă în vârstă de 82 de ani cu diagnosticul clinic de sindrom al nodului sinusal bolnav (înregistrare continuă a derivației V_1). Evadări AV joncționale (N) condiționate de bradicardia sinusală și de extrasistole atriale (săgețile cu vârful în sus). O parte din extrasistolele atriale sunt blocate. Undele P de origine sinusală sunt marcate prin săgeți cu vârful în jos. Unele evadări AV joncționale prezintă o conducere intraventriculară aberantă (N'), însă intervalul de evadare identic cu al celorlalte evadări (1.20 secunde) indică în mod cert originea lor AV joncțională.*

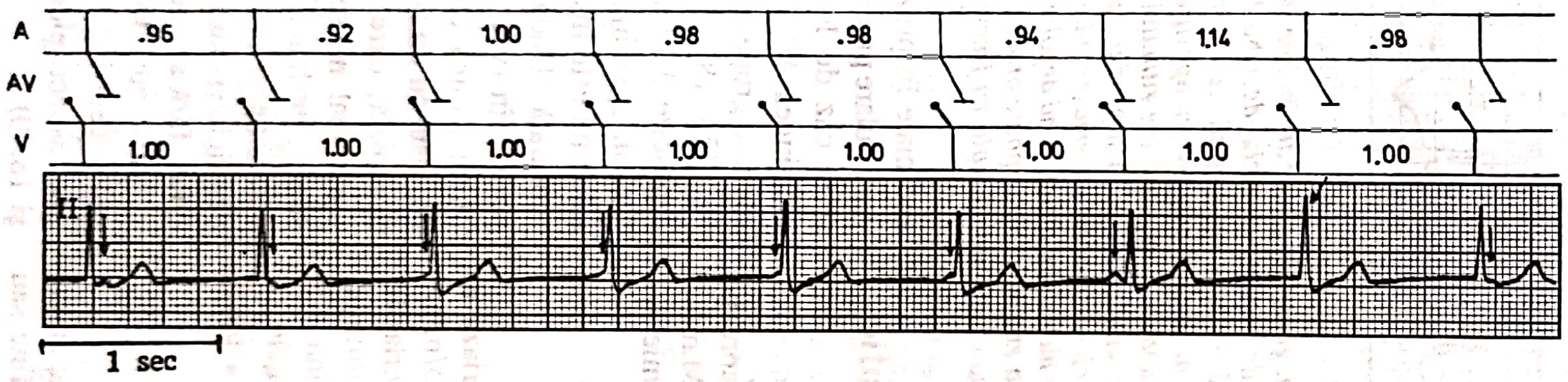

Fig. 18.8 : *Persoană clinic normală în vârstă de 21 de ani. Ritm AV joncțional de evadare cu disociație atrioventriculară. Undele P de origine sinusală (marcate prin săgeți) activează atriile, în timp ce ventriculele sunt sub controlul pacemakerului AV joncțional. Nu există nici o relație între undele P și complexele QRS.*

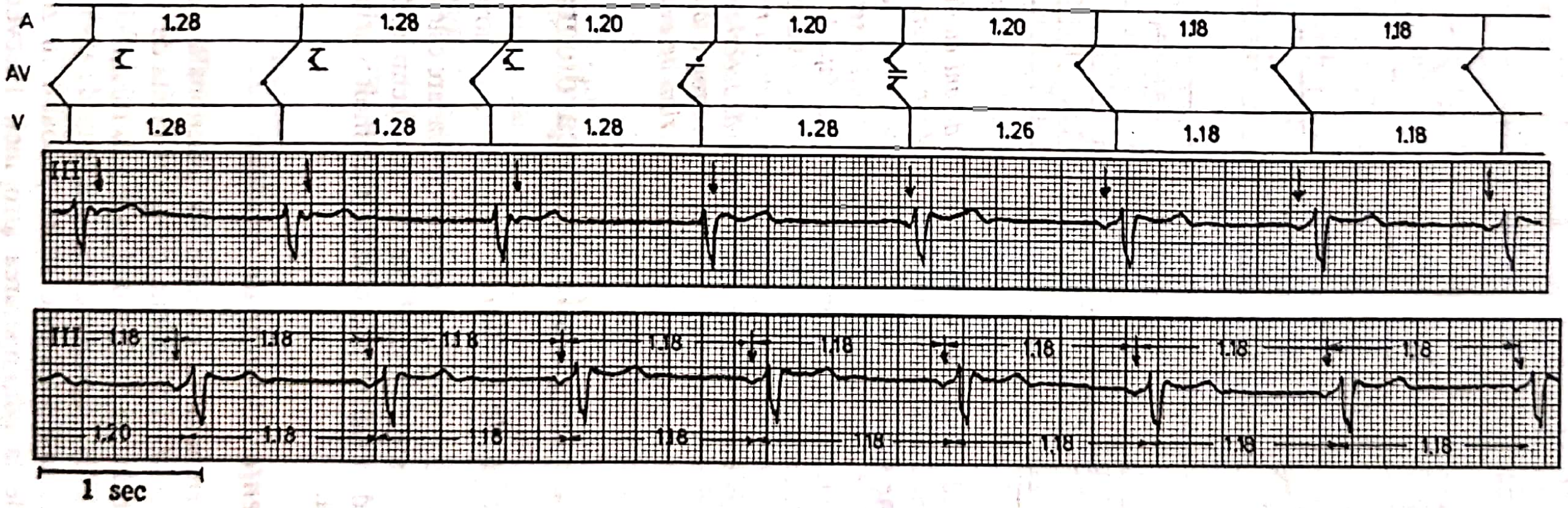

Fig. 18.9 : *Bolnavă în vârstă de 82 de ani cu diagnosticul clinic de insuficiență cardiacă cronică, digitalizată (înregistrare continuă a derivației III). Ritm AV joncțional de evadare dublu, în absența undelor P de origine sinusală. Pacemakerul AV joncțional superior (probabil cu caracter parasistolic) prezintă un ciclu cu durata de 1.18-1.20 secunde, iar cel inferior un ciclu de 1.28 secunde. Primele 5 complexe QRS sunt produse de pacemakerul inferior. Ultimele 3 complexe din rândul de sus și toate complexele din rândul de jos sunt produse de pacemakerul superior care capturează ventriculele. Undele P sunt marcate prin săgeți.*

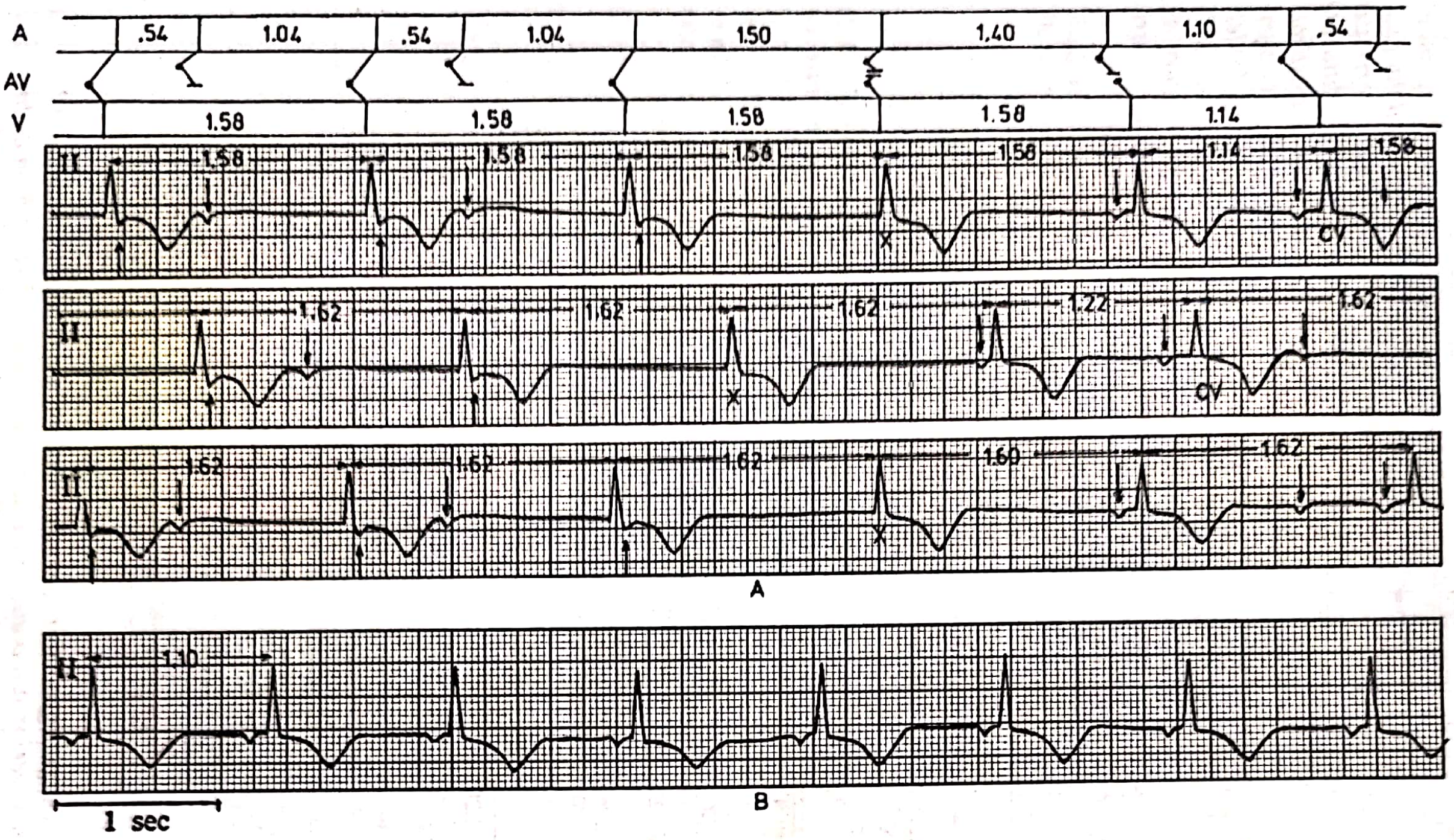

Fig. 18.10: *Bolnav în vârstă de 79 de ani cu diagnosticul clinic de sindrom al nodului sinusal bolnav (înregistrare continuă a derivaţiei II). A. Ritm AV joncţional de evadare cu ciclul de 1.58-1.62 secunde. În absenţa undelor P de origine sinusală, transmisia excitaţiei se face atât în sens anterograd, cât şi retrograd (săgeţile cu vârful în sus). Se remarcă de asemenea prezenţa unui al doilea set de unde P negative cu apariţie neregulată (săgeţile cu vârful în jos), care prezintă uneori un set de cuplaj fix faţă de undele P negative ale ritmului de bază (extrasistole AV joncţionale). Aceste extrasistole capturează în mod inconstant ventriculele (CV) şi produc reciclarea pacemakerului AV joncţional. Totuşi, de cele mai multe ori, extrasistolele nu reciclează acest pacemaker (bloc de protecţie). Complexele QRS notate cu X nu sunt urmate de unda P negativă, deoarece miocardul atrial, fiind depolarizat de extrasistola AV joncţională, este în perioadă refractară şi conducerea retrogradă a excitaţiei nu se poate produce. B. După 1 mg atropină administrată intravenos: ritm de evadare AV joncţională cu frecvenţa 55/minut.*

Criterii de diagnostic electrocardiografic

1. *Intervalul de evadare*

În cele mai multe cazuri, intervalul de evadare este aproape constant, variaţiile sub nedepăşind 0.04 secunde. Mai rar, intervalul de evadare poate varia mai mult: aritmie AV joncţională.

2. *Frecvenţa ritmului de evadare*

Frecvenţa ritmului de evadare AV joncţională variază în general între 40 şi 50/minut, cu valori-limită de 35/minut şi 60/minut, în funcţie de sediul pacemakerului (Scherlag BJ şi colab., 1973). În prezenţa unei frecvenţe de 45-50/minut, sediul pacemakerului este situat probabil în zona NH şi răspunde la administrarea atropinei. Frecvenţele de 35-40/minut indică foarte probabil o localizare a pacemakerului în fasciculul lui His.

3. *Configuraţia evadării AV joncţionale*

Complexul QRS este de cele mai multe ori identic cu cel al bătăilor de origine sinusală (complexe QRS fine sau anormale în prezenţa unor tulburări de conducere intraventriculare preexistente). Complexele QRS pot fi anormale şi în caz de localizare excentrică a pacemakerului în joncţiunea AV, cu propagarea mai rapidă a excitaţiei pe anumite grupe de fibre ale sistemului de conducere specializat (fig. 18.7). În acest caz, durata complexului QRS nu depăşeşte 0.12 secunde. Diagnosticul diferenţial cu evadări plecate din zonele proximale ale fasciculelor ramului stâng nu este însă posibil pe baza electrocardiogramei de suprafaţă. Unda P este negativă în DII, DIII, aVF şi pozitivă în aVR, şi poate preceda, se suprapune sau urmează imediat după complexul QRS. Dacă ritmul de evadare coexistă cu un ritm sinusal manifest cu o frecvenţă foarte apropiată, care activează miocardul atrial, stimulul AV joncţional nu se transmite retrograd atunci când atriile sunt în perioadă refractară. Se instalează în felul acesta o disociaţie atrioventriculară de tip izoritmic, undele P pozitive de origine sinusală fiind situate foarte aproape de complexul QRS, fără a avea însă o relaţie cu acesta (fig. 18.8).

În cazuri foarte rare pot fi manifeşti doi sau mai mulţi centri de automatism AV joncţionali, cu apariţia unor aspecte electrocardiografice mai complexe (fig. 18.9 şi 18.10).

Aritmii asociate

Evadările şi ritmurile AV joncţionale de evadare sunt totdeauna asociate cu alte aritmii : bradicardie şi aritmie sinusală, oprire sinusală, bloc sinoatrial, bloc AV de grad înalt, extrasistole, tahicardii atriale ectopice, fibrilaţie atrială (mai ales în caz de intoxicaţie digitalică), flutter atrial, bloc de ramură stângă sau dreaptă.

Diagnostic diferenţial

1. *Ritmul ventricular de evadare*. Diagnosticul diferenţial se impune în prezenţa unui ritm ventricular lent şi regulat, cu complexe QRS anormale, şi cu absenţa undelor P pe electrocardiograma de suprafaţă. În general, frecvenţa ritmului AV joncţional de evadare este de 45-60/minut, în timp ce ritmul ventricular de evadare prezintă o frecvenţă de 30-40/minut. În absenţa unor înregistrări intracardiace, un efort uşor sau administrarea atropinei (1 mg intravenos) permite de multe ori un diagnostic corect, deoarece aceste procedee pot determina instalarea ritmului sinusal.
2. *Ritmul atrial stâng*. Prezintă unde P negative în DI şi V_6, în V_1 unda P prezintă configuraţia „cupolă-vârf", iar intervalul PR depăşeşte în general 0.12 secunde.
3. *Ritmul sinusului coronar*. În acest caz, undele P sunt negative în DII, DIII şi aVF, dar intervalul PR este mai mare de 0.12 secunde. Însă un ritm de evadare AV joncţională cu conducere anterogradă prelungită poate prezenta de asemenea un interval PR mai mare de 0.12 secunde şi diferenţierea devine imposibilă pe electrocardiograma de suprafaţă.
4. *Parasistolia AV joncţională*. Se manifestă printr-un interval de cuplaj P-P' variabil, în timp ce evadările AV joncţionale prezintă un interval de cuplaj fix.

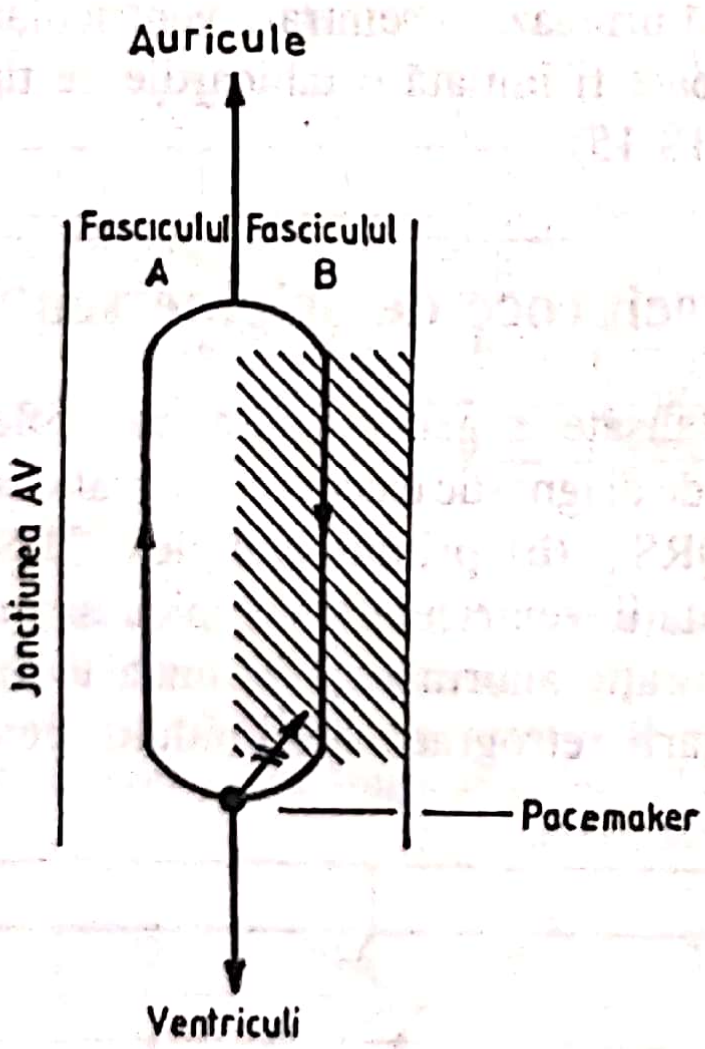

Fig. 18.11 : *Diagramă a mecanismului bătăilor reciproce cu originea în joncţiunea AV (după Chou TC, 1979). Propagarea anterogradă a excitaţiei produce depolarizarea ventriculară şi complexul QRS. În prezenţa unei disociaţii longitudinale funcţionale a ţesutului AV joncţional, conducerea retrogradă a excitaţiei este blocată în fasciculul B (săgeata barată). Pe calea fasciculului A excitaţia se conduce retrograd foarte lent şi rezultă depolarizarea atrială şi unda P negativă. Ajunsă la polul superior al ţesutului AV joncţional, excitaţia poate pătrunde în fasciculul B (care a ieşit din perioada sa refractară), se propagă anterograd şi activează din nou ventriculele. Dacă secvenţa se repetă rezultă o tahicardie de tip reciproc.*

Semnificaţie clinică

Deoarece evadările şi ritmurile de evadare AV joncţionale sunt un fenomen secundar, ele prezintă aceeaşi semnificaţie clinică ca şi tulburarea de ritm primară. În consecinţă, pot apărea chiar la persoanele normale cu bradicardie sinusală, fiind suprimate prin manevre sau droguri care cresc automatismul sinusal (efort, atropină). De asemenea, pot apărea la bolnavii cu cardiopatii organice care afectează nodul sinusal sau conducerea sinoatrială (sindromul nodului sinusal bolnav, cardiopatia ischemică, cardiomiopatii primitive şi secundare), sau după administrarea unor droguri care suprimă activitatea sinusală sau tulbură conducerea sinoatrială şi/sau atrioventriculară (digitală, chinidină). Relativ frecvent, ritmul AV joncţional de evadare apare imediat după conversia electrică a fibrilaţiei atriale sau flutterului atrial, înainte de restabilirea ritmului sinusal (fig. 16.14).

Bătăi şi ritmuri reciproce

Mecanism

Bătăile şi ritmurile reciproce (bătăi şi ritmuri în ecou) apar atunci când excitaţia, după ce a activat două compartimente cardiace (atriile sau ventriculele), revine şi reexcită aceleaşi compartimente. La baza acestei aritmii se găseşte o formă specifică a fenomenului de reintrare a excitaţiei, iar condiţia fundamentală pentru apariţie constă în existenţa a două căi de conducere între atrii şi ventricule (Schamroth H şi Yoshonis K, 1969). Cu excepţia sindromului WPW, în care există un fascicul accesoriu, cele două căi de conducere sunt localizate în joncţiunea atrioventriculară şi prezintă atât viteze de conducere a excitaţiei,

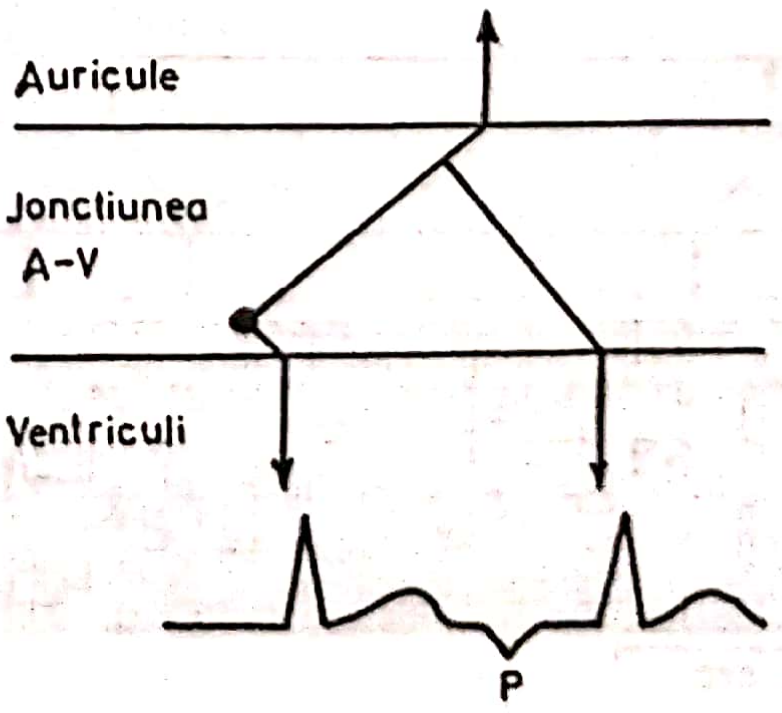

Fig. 18.12 : *Diagramă în scară pentru ilustrarea secvenţei de activare şi aspectului QRS-P-QRS în cazul bătăilor reciproce de origine AV joncţională (după Chou TC, 1979).*

cât şi perioade refractare diferite (disociaţie funcţională longitudinală a ţesutului AV joncţional). În cele mai multe cazuri, excitaţia răspunzătoare pentru apariţia bătăilor reciproce ia naştere în joncţiunea AV şi, mai rar, pacemakerul este atrial sau ventricular. În cazul bătăilor sau ritmurilor cu originea în joncţiunea AV, excitaţia se propagă anterograd la ventricule în mod normal. Retrograd, excitaţia se propagă la atrii în mod lent numai pe una din căi şi reintră în ventricule pe calea alternativă (fig. 18.11 şi 18.12). Condiţia indispensabilă pentru apariţia unei bătăi reciproce constă în prezenţa unui timp de conducere retrograd (interval RP) lung. Dacă secvenţa se repetă, se iniţiază o tahicardie de tip reciproc.

Criterii de diagnostic electrocardiografic al bătăilor reciproce de origine AV joncţională

1. Unda P este negativă în derivaţiile inferioare (II, III, aVF) şi cuprinsă între două complexe QRS apropiate între ele.
2. Intervalul RP (măsurat între complexul QRS şi unda P negativă subsecventă) este mai mare de 0.20 secunde.
3. Intervalul PR (măsurat între unda P negativă şi complexul QRS subsecvent) poate fi variabil, însă adesea este prelungit.
4. Complexul QRS care precedă unda P negativă este identic cu complexele QRS de bază; complexul QRS care urmează după unda P negativă poate prezenta uneori o conducere intraventriculară aberantă ca urmare a unui interval R-R scurt.

În figura 18.13 sunt prezentate bătăi reciproce de origine AV joncţională în prezenţa unui ritm AV joncţional de evadare.

Aritmii asociate

Cel mai adesea, bătăile şi ritmurile reciproce se asociază cu alte aritmii AV joncţionale (ritmuri şi tahicardii AV joncţionale). Alte aritmii asociate pot fi disociaţiile atrioventriculare, extrasistolele (atriale, AV joncţionale, ventriculare), blocul sinoatrial, blocul AV tip Wenckebach sau cu conducere 2/1.

Diagnostic diferenţial

Diagnosticul diferenţial al bătăilor reciproce se face cu: (a) extrasistolele AV joncţionale (acestea sunt urmate de pauză postectopică, iar intervalul PR este de regulă scurt) şi (b) capturile ventriculare în prezenţa unei disociaţii atrioventriculare incomplete (acestea prezintă unda P pozitivă).

Semnificaţie clinică

Semnificaţia clinică a bătăilor şi ritmurilor reciproce de origine AV joncţională este similară cu cea a ritmurilor AV joncţionale în general. Cauza cea mai frecventă este reprezentată de intoxicaţia digitalică.

Bătăi reciproce de origine atrială

Adesea bătăile reciproce pot fi declanşate de un stimul atrial ectopic (extrasistolă atrială sau tahicardie atrială ectopică). Criterii de diagnostic electrocardiografic: (a) secvenţă P-QRS-P; (b) prima undă P este de origine atrială ectopică; (c) interval PR alungit; (d) a doua undă P reprezintă un ecou (undă P retrogradă negativă în II, III, aVF); şi (e) dacă urmează o reintrare ventriculară (ecou ventricular), poate fi iniţiată o tahicardie de tip reciproc (fig. 18.14 şi 18.15).

Bătăi reciproce de origine ventriculară

Sunt declanşate în general de extrasistolele ventriculare. Criteriile de diagnostic electrocardiografic sunt: (a) secvenţă QRS-P-QRS; (b) primul complex QRS este rezultatul unei excitaţii ventriculare ectopice şi prezintă o durată şi configuraţie anormale; (c) unda P rezultă ca urmare a propagării retrograde a stimulului ectopic ventricular

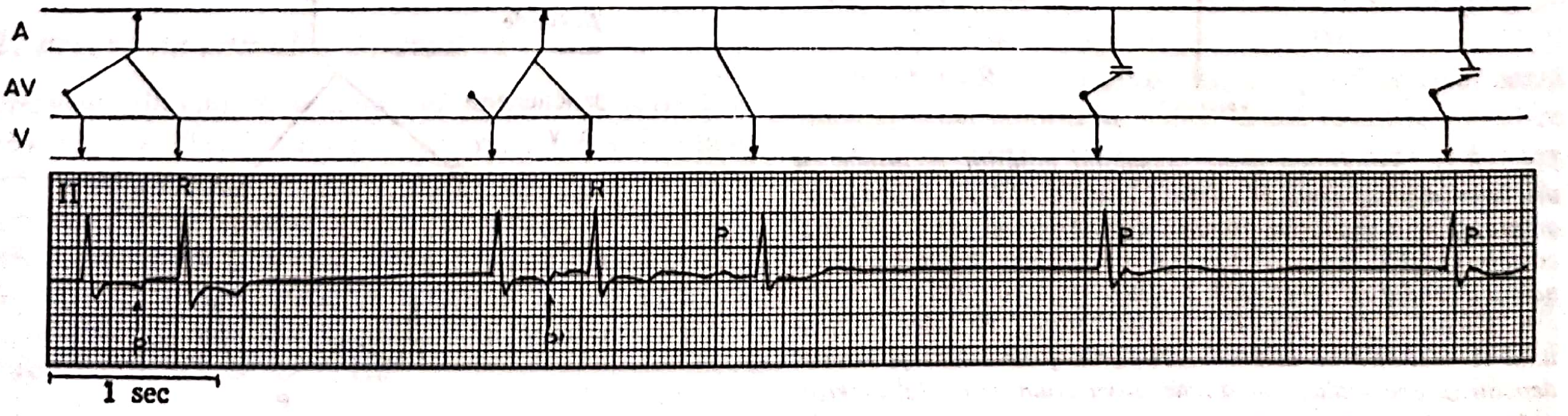

Fig. 18.13: *Bătăi reciproce (R) iniţiate de un ritm de evadare AV joncţional, în prezenţa unui deficit sinusal major (bolnavă în vârstă de 41 de ani cu diagnosticul clinic de sindrom al nodului sinusal bolnav). Săgeţile cu vârful în sus indică undele P negative (retrograde). Atunci când unda P de origine sinusală este situată în apropierea complexului QRS, conducerea retrogradă a excitaţiei nu se mai produce, ca urmare a perioadei refractare a miocardului atrial.*

(P negativ în II, III, aVF); (d) al doilea complex QRS (bătaia reciprocă sau extrasistola de revenire) este consecinţa reintrării excitaţiei în ventricule şi poate fi normal sau cu conducere intraventriculară aberantă; şi (e) interval RP prelungit (fig. 18.16).

Bătăi reciproce de origine sinusală

Pot apărea în prezenţa unui bloc atrioventricular tip Wenckebach, ca urmare a alungirii intervalului PR. Foarte rar, impulsul sinusal poate declanşa o bătaie reciprocă chiar în absenţa unei tulburări de conducere atrioventriculare, intervalul PR al bătăii iniţiatoare fiind normal. Criterii de diagnostic electrocardiografic: (a) secvenţă P-QRS-P; (b) prima undă P este de origine sinusală; (c) a doua undă P este expresia conducerii retrograde a excitaţiei (P negativ în II, III, aVF); (d) complexul QRS este identic cu complexele QRS de bază; şi (e) dacă urmează o reintrare ventriculară (ecou ventricular) poate fi iniţiată o tahicardie de tip reciproc (fig. 18.17).

Extrasistolele AV joncţionale

Mecanism

Extrasistolele AV joncţionale sunt contracţii premature cu originea în ţesutul AV joncţional produse printr-unul din cele două mecanisme fundamentale ale extrasistolelor: reintrarea excitaţiei sau creşterea activităţii unui focar ectopic cu depolarizare subliminară. În cele mai multe cazuri, excitaţia generată în joncţiunea AV este condusă simultan în două direcţii: anterograd (activarea ventriculară)

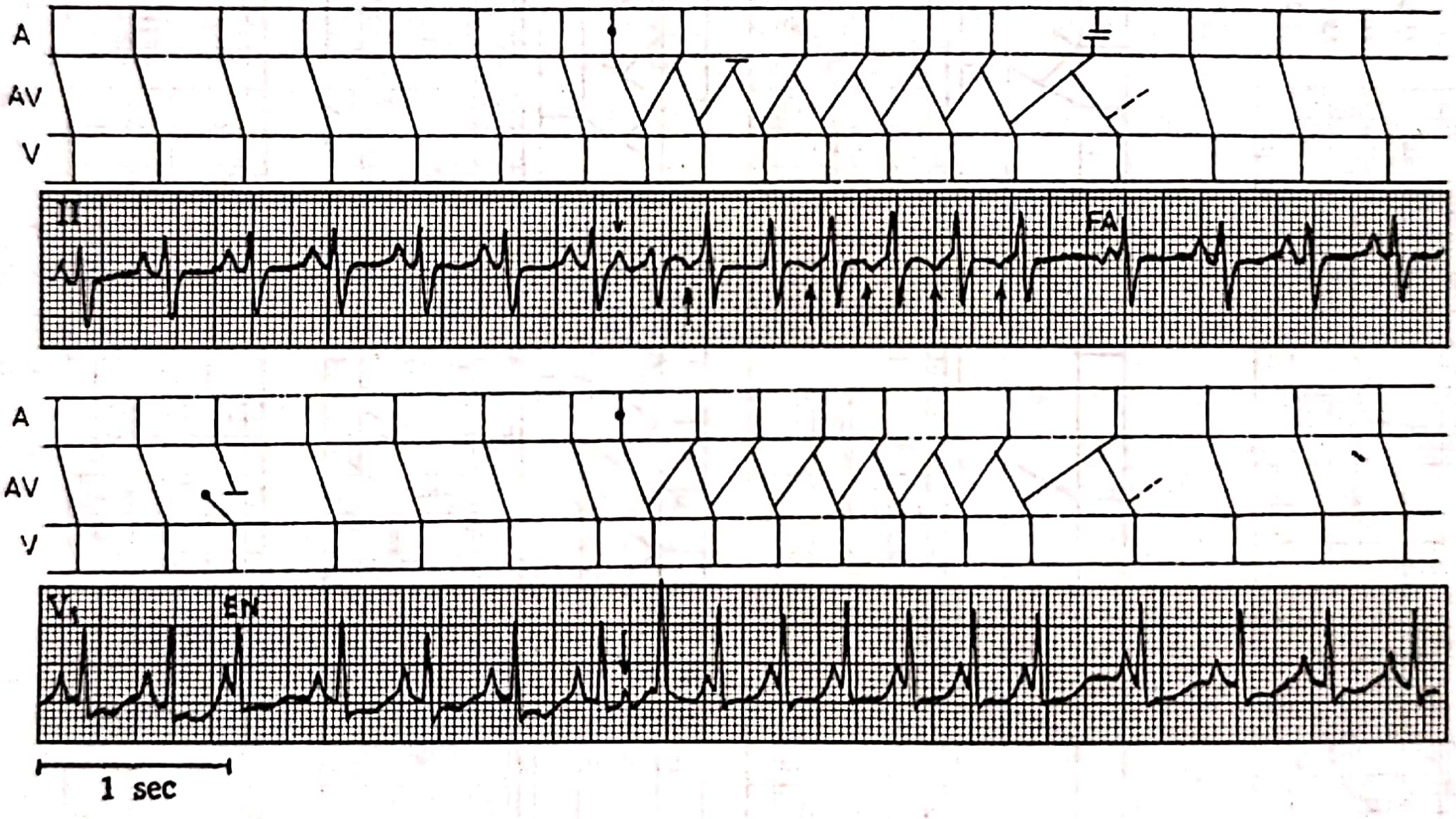

Fig. 18.14: *Bătăi reciproce de origine atrială (bolnav în vârstă de 41 de ani cu diagnosticul clinic de cord pulmonar cronic decompensat, digitalizat). În derivaţia II, o extrasistolă atrială cu interval PR lung (săgeata cu vârful în jos) determină apariţia unei bătăi reciproce care declanşează o secvenţă de tahicardie reciprocă (săgeţile cu vârful în sus). Acelaşi aspect este reproductibil în derivaţia V_1. FA = fuziune atrială. EN = extrasistolă AV joncţională.*

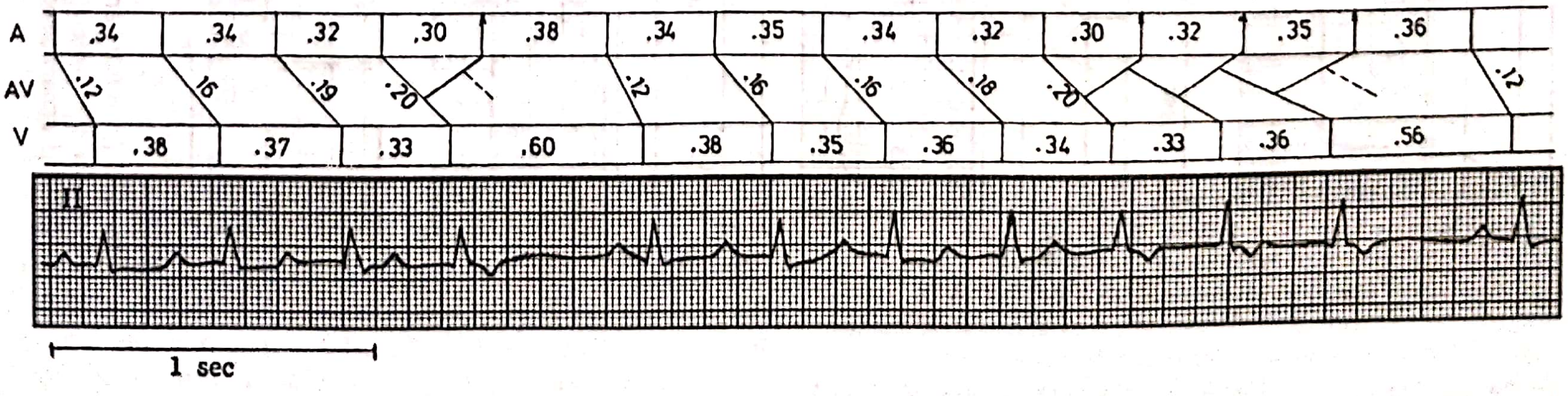

Fig. 18.15: *Bătăi reciproce iniţiate în prezenţa unei tahicardii atriale ectopice cu bloc AV de tip Wenckebach (bolnavă în vârstă de 41 de ani cu diagnosticul clinic de cord pulmonar cronic decompensat, digitalizată). În a doua parte a înregistrării se observă o scurtă secvenţă de tahicardie reciprocă.*

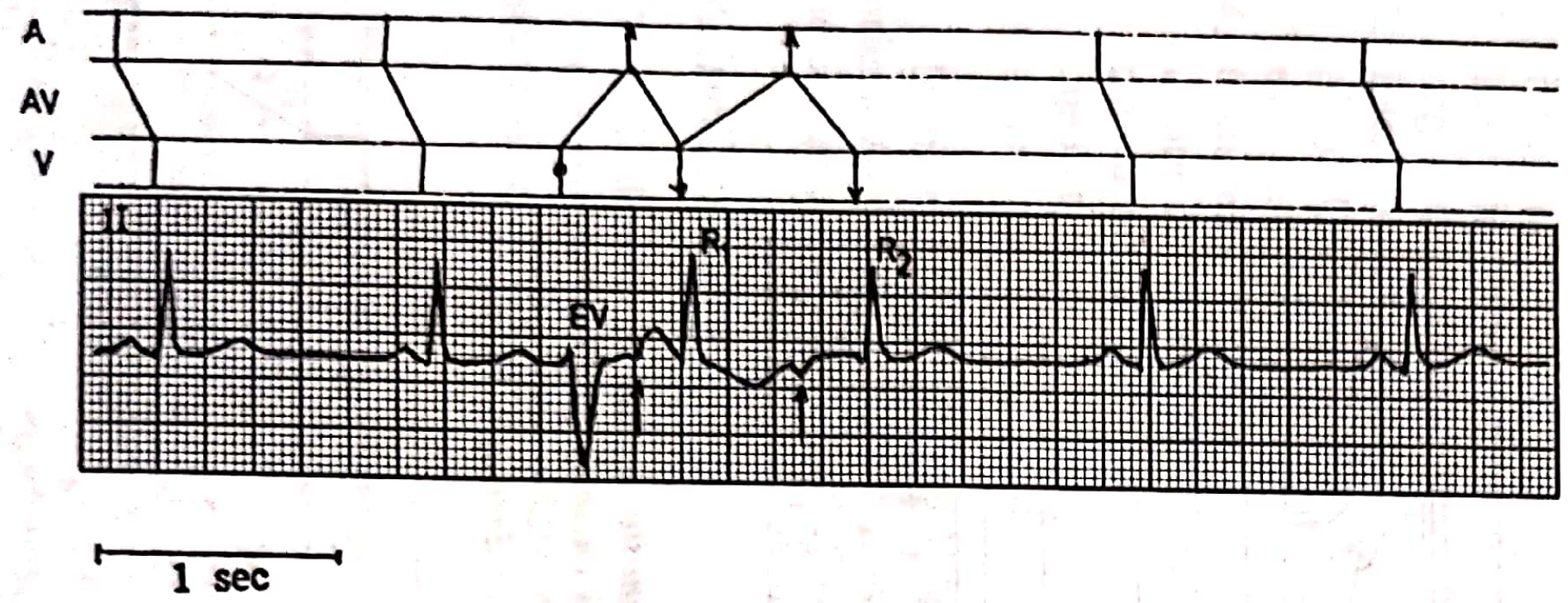

Fig. 18.16: *Bătăi reciproce (R_1 şi R_2) declanşate de o extrasistolă ventriculară (EV) cu conducere retrogradă. Cele două săgeţi indică conducerea retrogradă a excitaţiei (unde P negative). Primul ecou ventricular (R_1) prezintă o conducere intraventriculară aberantă.*

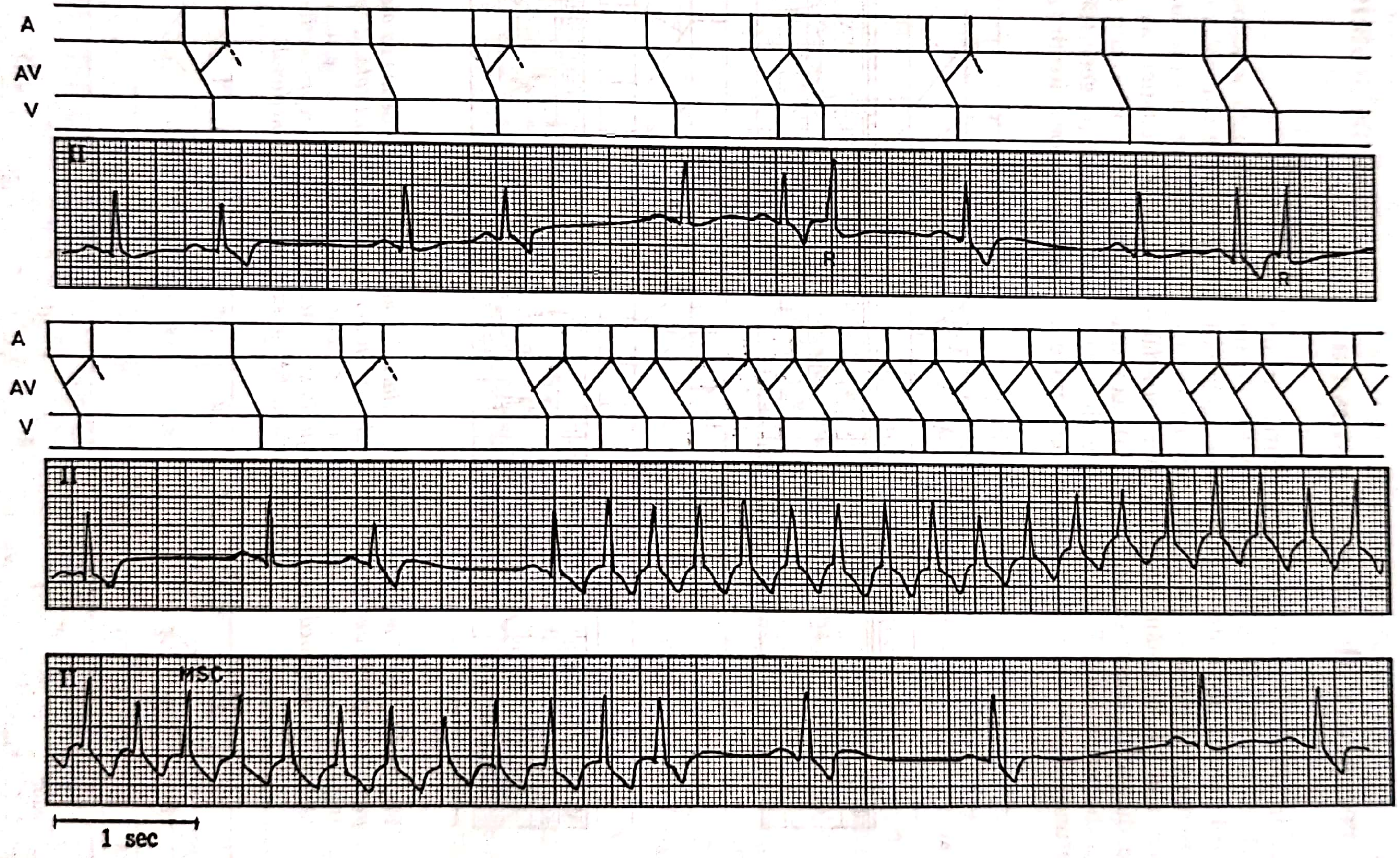

Fig. 18.17: *Bătăi reciproce de origine sinusală (bolnavă în vârstă de 50 de ani, cu frecvente crize de tahicardie paroxistică supraventriculară – înregistrare continuă a derivaţiei II). Se observă frecvente ecouri atriale (unde P negative care survin după complexul QRS) şi ecouri ventriculare (R) care declanşează o tahicardie de tip reciproc, stopată prin masajul sinusului carotidian (MSC).*

şi retrograd (activare atrială). În cazuri mai rare, excitaţia se propagă numai anterograd sau numai retrograd. Mai multe detalii privind mecanismul extrasistolelor în general vor fi prezentate în capitolul 19 („Mecanismul extrasistolelor ventriculare").

Criterii de diagnostic electrocardiografic

(Chung EK, 1977; Csapo G, 1980; Hochrein H, 1980)

1. Apariţia prematură în raport cu ciclurile de bază a unei secvenţe P – QRS sau QRS – P. Uneori, ca urmare a suprapunerii cu complexul QRS, unda P nu poate fi identificată în derivaţiile convenţionale.
2. Unda P este negativă în DII, DIII, aVF şi pozitivă în aVR (axa electrică medie a undei P situată între –60° şi –90°).
3. Unda P poate fi situată înainte, se poate suprapune sau poate fi situată imediat după complexul QRS, în funcţie de sediul focarului în ţesutul AV joncţional şi de viteza de conducere retrogradă şi anterogradă a excitaţiei.
4. Durata intervalului PR este în general sub 0.12 secunde (în absenţa unei tulburări de conducere anterogradă); intervalul RP prezintă o durată de 0.10-0.20 secunde (în absenţa unei tulburări a conducerii retrograde).
5. Complexul QRS este cel mai adesea identic cu cel produs de bătăile de origine sinusală. Totuşi complexul QRS poate fi anormal, ca urmare a unei conduceri intraventriculare aberante, în următoarele circumstanţe: interval de cuplaj foarte scurt, durată mare a ciclului ventricular care precedă intervalul de cuplaj (relaţie ciclu lung – ciclu scurt sau fenomen Ashman – vezi capitolul 24) şi bloc de ramură frecvenţă-dependent. Apariţia conducerii intraventriculare aberante depinde în mare măsură de starea sistemului de conducere specializat intraventricular.

Extrasistolele AV joncţionale sunt urmate de cele mai multe ori de o pauză postectopică incomplet compensatorie, ca urmare a reciclării nodului sinusal (fig. 18.18 A şi 18.19). Mai rar, pauza postectopică poate fi complet compensatorie ca urmare a interferenţei cu stimulul sinusal în joncţiunea sinoatrială (fig. 18.18 B, 18.20), în miocardul atrial (fig. 18.18 C) sau în joncţiunea atrioventriculară (fig. 18.18 D şi 18.21). Uneori pauza postectopică poate fi mai mare decât complet compensatorie, ca urmare a fenomenului de inhibiţie poststimulare a nodului sinusal (fig. 18.22). În cazuri foarte rare, extrasistolele AV joncţionale pot fi interpolate, în următoarele circumstanţe: (a) bloc retrograd în prezenţa unui ritm de bază foarte lent şi interval de cuplaj scurt şi (b) bloc de protecţie în jurul nodului sinusal. Blocarea completă a conducerii anterograde poate apărea în cazul extrasistolelor AV joncţionale cu apariţie foarte precoce (fig. 18.23 B). Intervalul de cuplaj al extrasistolelor AV joncţionale este de regulă constant şi numai în cazuri rare uşor variabil, fără a prezenta un mecanism parasistolic.

Extrasistolele AV joncţionale pot apărea în mod izolat sau se pot sistematiza sub formă de ritm bi-, tri- sau cvadrigeminat. Uneori pot apărea în cupluri (două extrasistole AV joncţionale consecutive). Apariţia a trei extrasistole AV joncţionale consecutive este considerată de unii cercetători ca un scurt lambou de tahicardie AV joncţională (Watanabe Y şi Dreifus LS, 1977). După alţii, termenul de tahicardie AV joncţională poate fi aplicat numai atunci când apar consecutiv 6 sau mai multe extrasistole AV joncţionale (Chung EK, 1977).

În cazuri rare, extrasistolele AV joncţionale au originea în două sau mai multe focare localizate în ţesutul AV joncţional şi se manifestă prin unde P ectopice şi/sau complexe QRS cu configuraţie diferită şi intervale de cuplaj diferite. Acestea sunt desemnate cu termenul de extrasistole AV joncţionale multifocale (fig. 18.23 A).

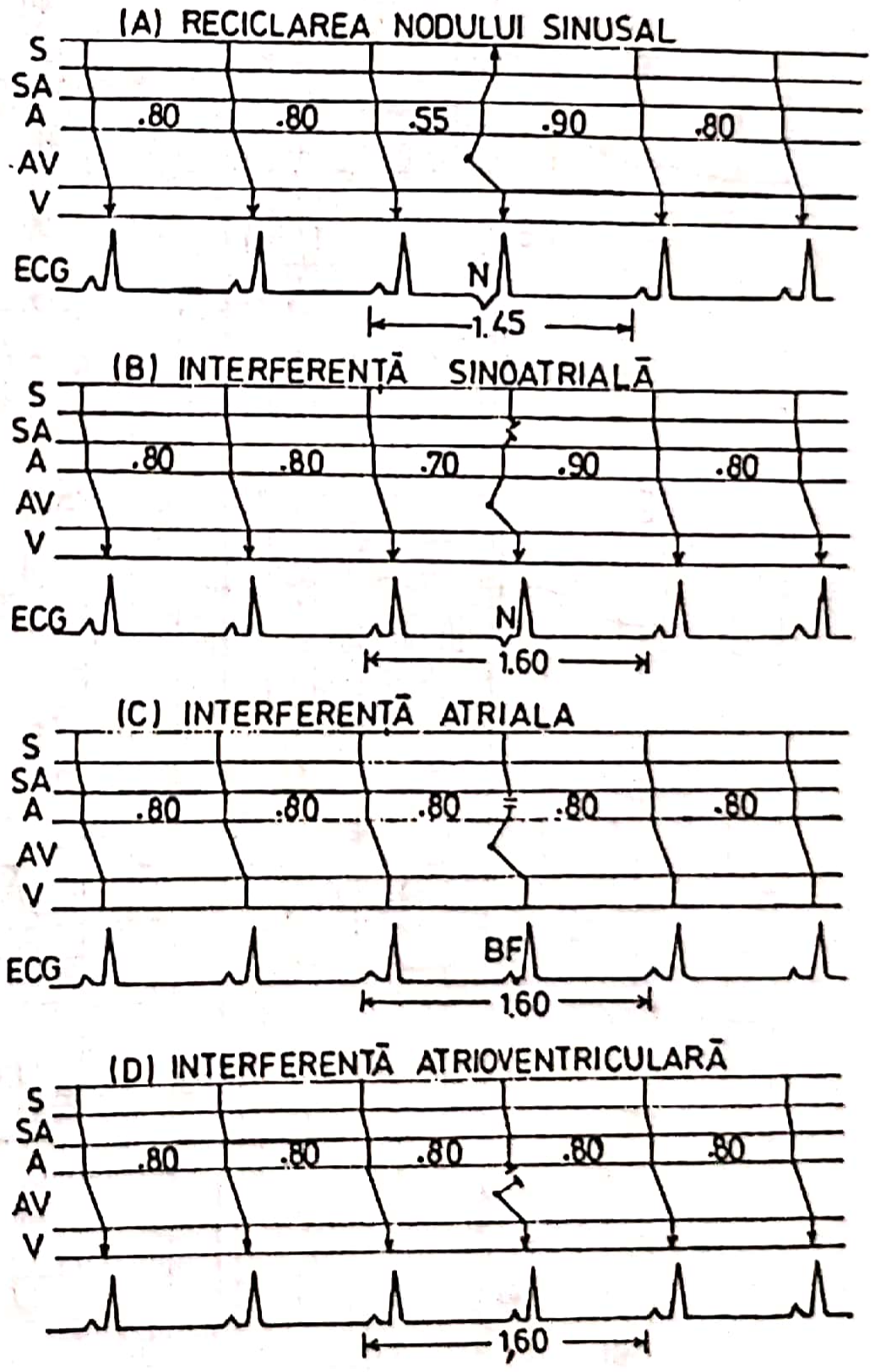

Fig. 18.18: *Reprezentare diagramatică a extrasistolelor AV joncţionale (după Chung EK, 1977). **A.** Extrasistole AV joncţionale cu pauză compensatorie incompletă prin reciclarea nodului sinusal. **B.** Extrasistole AV joncţionale cu pauză compensatorie completă prin interferenţă sinoatrială. **C.** Extrasistole AV joncţionale cu pauză compensatorie completă prin interferenţă atrială. **D.** Extrasistole AV joncţionale cu pauză compensatorie completă prin interferenţă atrioventriculară. BF = bătaie de fuziune atrială. N = extrasistolă AV joncţională.*

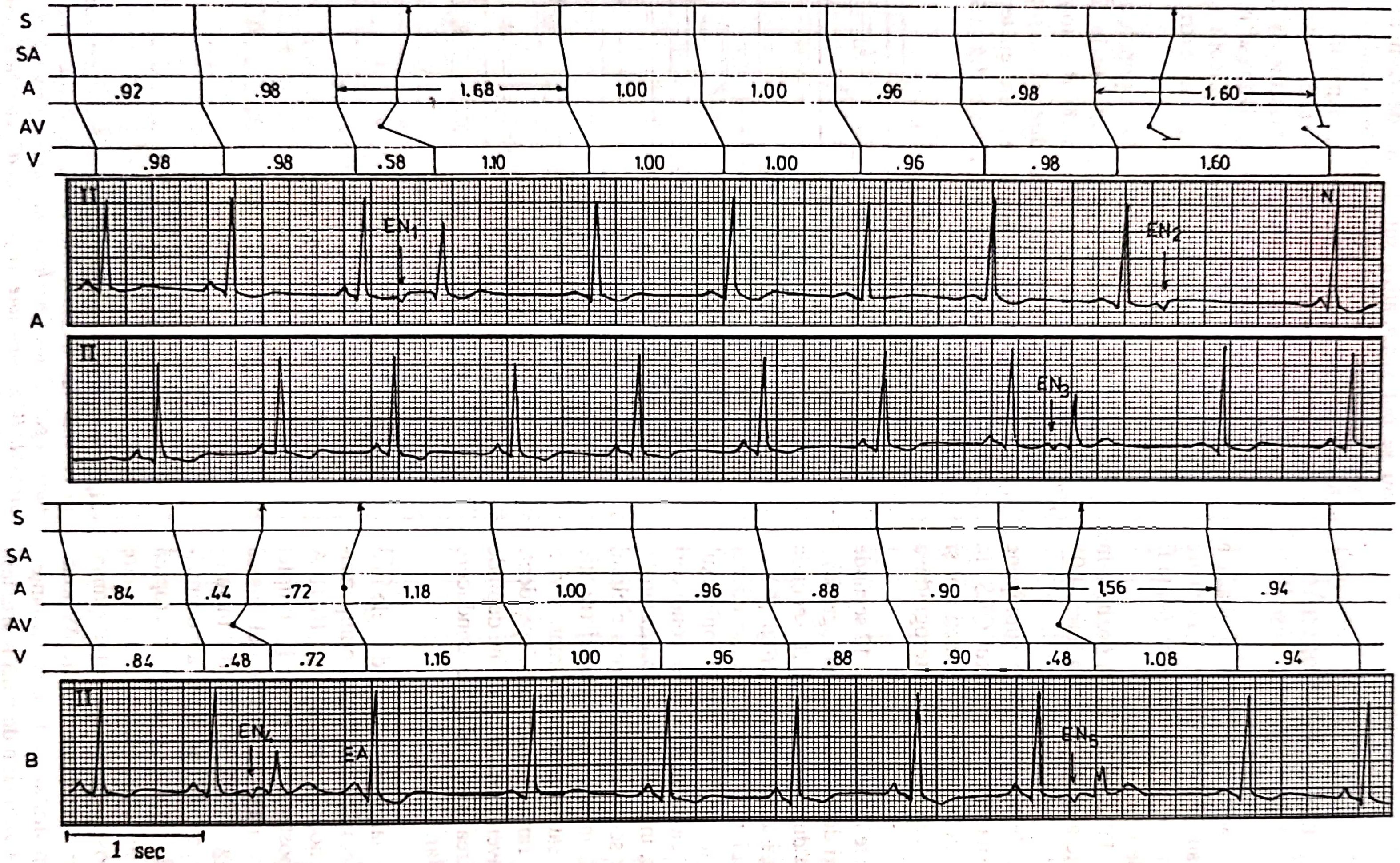
S
SA
A
AV
V
.92
.98
1.68
1.00
1.00
.96
.98
1.60
.98
.98
.58
1.10
1.00
1.00
.96
.98
1.60
II
EN1
EN2
N
A
II
EN3
S
SA
A
AV
V
.84
.44
.72
1.18
1.00
.96
.88
.90
1.56
.94
.84
.48
.72
1.16
1.00
.96
.88
.90
.48
1.08
.94
II
EN4
EA
EN5
B
1 sec

Fig. 18.19: *Extrasistole atriale şi AV joncţionale care reciclează nodul sinusal (pauză postectopică incomplet compensatorie). Bolnavă în vârstă de 43 de ani, cu diagnosticul clinic de boală mitrală, insuficienţă cardiacă congestivă (digitalizată). A. Înregistrare continuă a derivaţiei II. Extrasistole AV joncţionale cu conducere intraventriculară aberantă (EN$_1$ şi EN$_3$) sau blocate (EN$_2$). Intervalul PR de 0.22 secunde în cazul primei extrasistole şi 0.12 secunde în cazul celei de-a treia nu permite excluderea originii atriale inferioare a acestora. B. Extrasistole AV joncţionale cu conducere intraventriculară aberantă – EN$_4$ şi EN$_5$. Şi în cazul acestora, intervalul PR lung (0.12-0.20 secunde) nu permite excluderea originii atriale inferioare. Se remarcă schimbarea configuraţiei undei P sinusale atât după extrasistolele AV joncţionale, cât şi după extrasistola atrială (fenomen Chung). N = evadare AV joncţională, EA = extrasistolă atrială.*

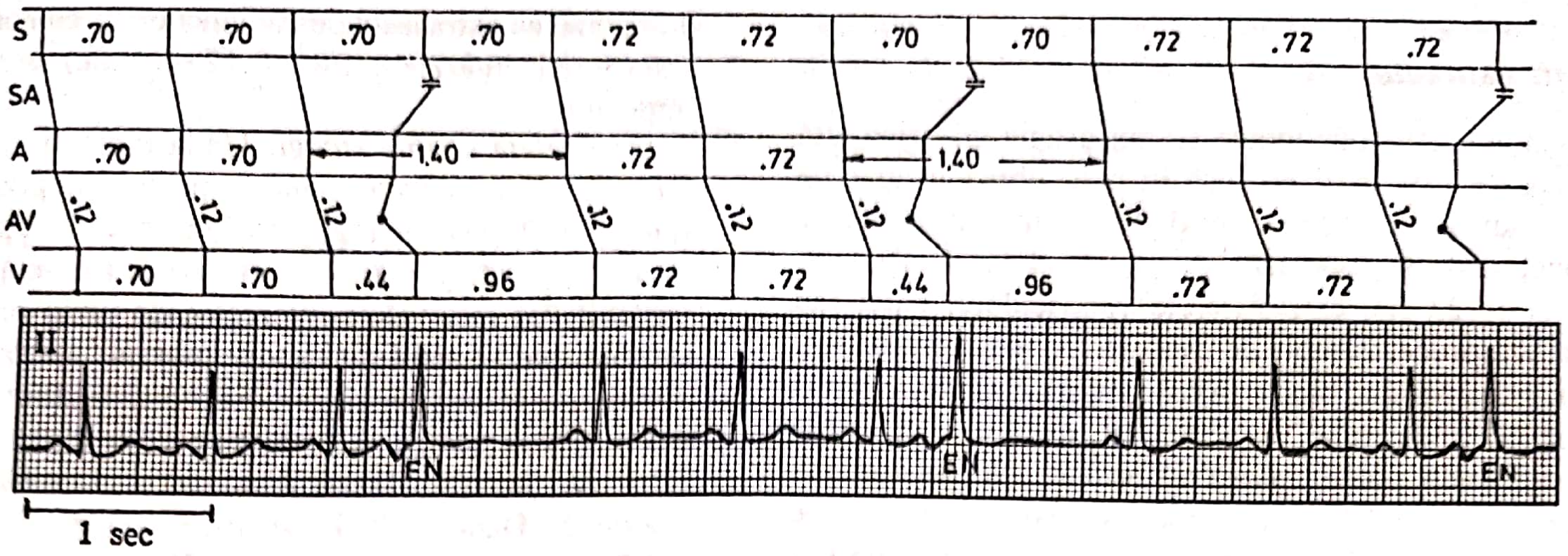
S
SA
A
AV
V
.70
.70
.70
.70
.72
.72
.70
.70
.72
.72
.72
.70
.70
1.40
.72
.72
1.40
.12
.70
.70
.44
.96
.72
.72
.44
.96
.72
.72
II
EN
EN
EN
1 sec

Fig. 18.20: *Extrasistole AV joncţionale (EN) cu pauză compensatorie completă ca urmare a unei interferenţe sinoatriale (persoană în vârstă de 29 de ani, clinic normală). Se remarcă sistematizarea extrasistolelor (ritm cvadrigeminat). Intervalul PR = 0.14 secunde nu permite excluderea originii atriale inferioare a acestor extrasistole. Intervalul PR mai lung poate fi însă şi consecinţa unei conduceri anterograde lente a stimulului AV joncţional, ca urmare a unui interval de cuplaj foarte scurt.*

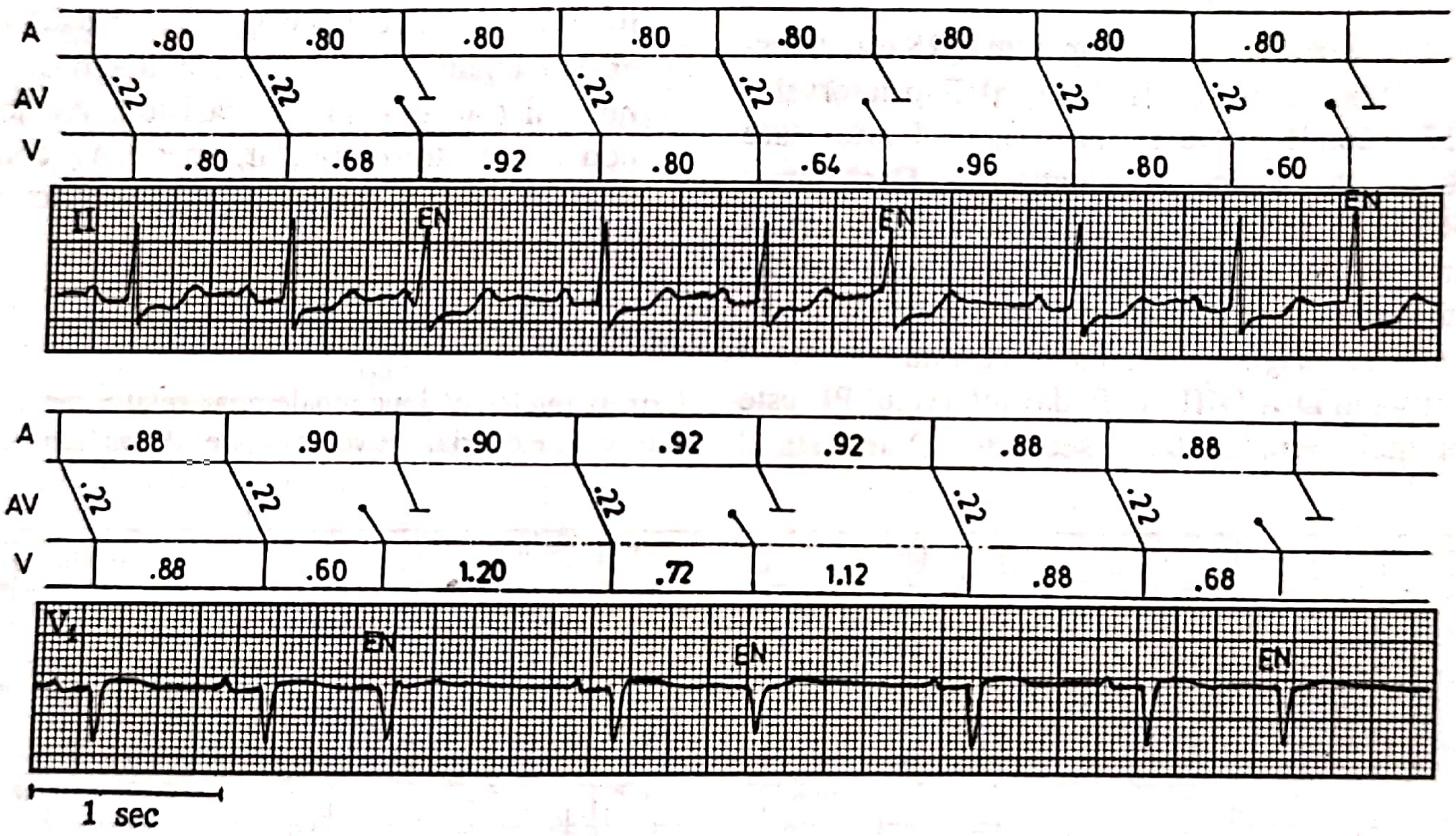
A
AV
V
.80
.80
.80
.80
.80
.80
.80
.80
.22
.80
.68
.92
.80
.64
.96
.80
.60
II
EN
EN
EN
A
AV
V
.88
.90
.90
.92
.92
.88
.88
.22
.88
.60
1.20
.72
1.12
.88
.68
V1
EN
EN
EN
1 sec

Fig. 18.21: *Extrasistole AV joncţionale cu pauză compensatorie completă ca urmare a unei interferenţe atrioventriculare (bolnavă în vârstă de 49 de ani cu diagnosticul clinic de boală mitrală, insuficienţă aortică, fibrilaţie atrială redusă electric – sub tratament cu chinidină). Se remarcă şi prezenţa unui bloc atrioventricular de gradul I (PR = 0.22 secunde). EN = extrasistole AV joncţionale.*

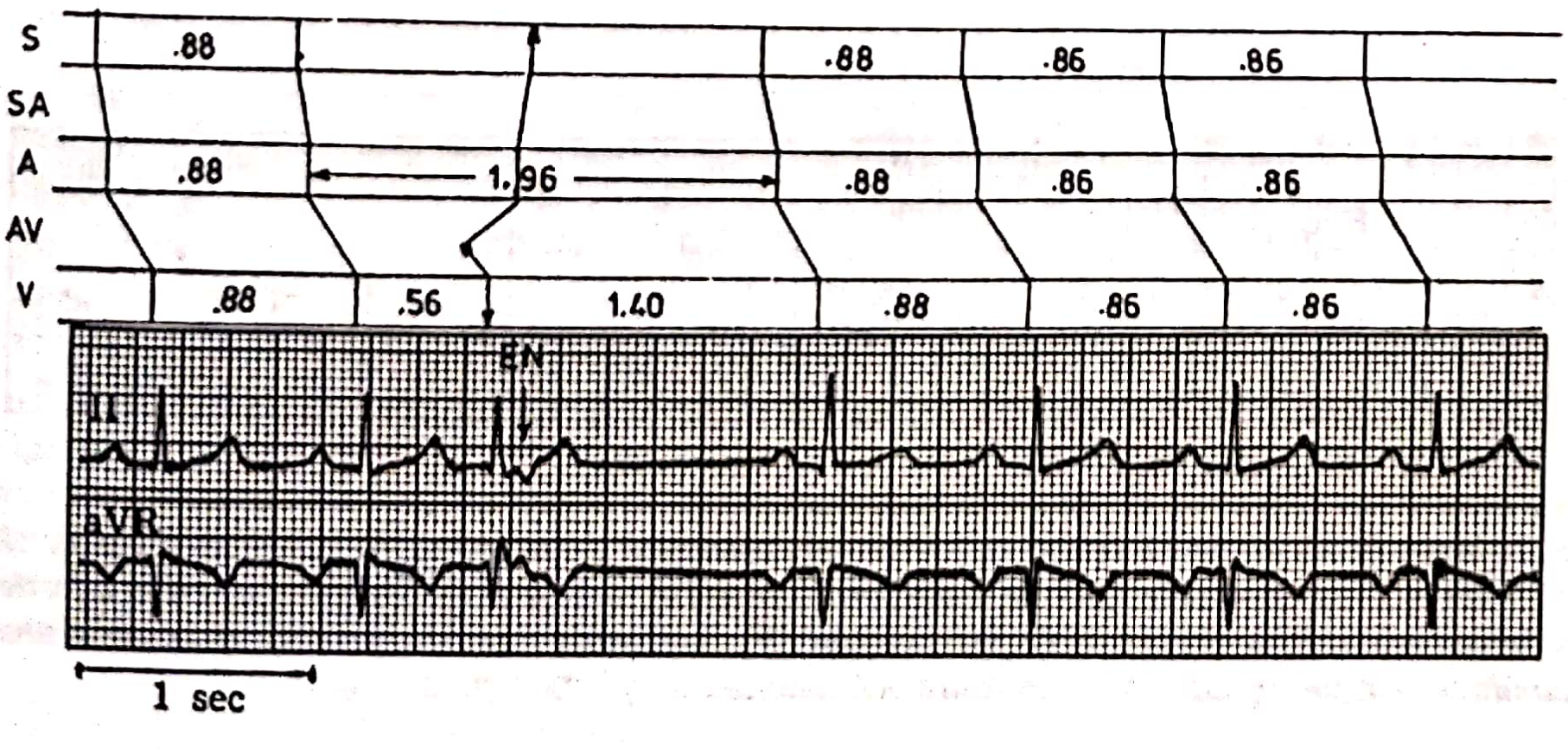
S
SA
A
AV
V
.88
.88
.86
.86
.88
1.96
.88
.86
.86
.88
.56
1.40
.88
.86
.86
EN
II
aVR
1 sec

Fig. 18.22: *Extrasistolă AV joncţională cu pauză postectopică mai mare decât complet compensatorie (bolnav în vârstă de 19 ani cu diagnosticul clinic de insuficienţă aortică – digitalizat). Înregistrare sincronă a derivaţiilor II şi aVR. Se remarcă şi o uşoară alungire a intervalului PR (0.22 secunde). EN extrasistolă AV joncţională.*

Aritmii asociate

Extrasistolele AV joncţionale se pot asocia cu orice altă tulburare de ritm cardiac, însă în mod obişnuit apar pe fondul unui ritm de bază sinusal. Frecvent, extrasistolele AV joncţionale se asociază cu extrasistolele atriale (fig. 18.19 şi 18.23 A), extrasistolele ventriculare, bătăi sau ritmuri reciproce, ritmuri de evadare AV joncţională (fig. 18.10), parasistolia, blocul AV de diferite grade, blocuri de ramură, sindrom WPW. Frecvent, după o extrasistolă AV joncţională poate apărea o evadare AV joncţională (fig. 18.19 şi 18.23 B). De asemenea, undele P de origine sinusală care apar după extrasistolele AV joncţionale pot prezenta o configuraţie modificată faţă de undele P sinusale antecedente, ca urmare a unei conduceri intraatriale aberante (fenomen Chung) – fig. 18.19.

Diagnostic diferenţial

1. *Extrasistolele atriale*. Dacă complexul QRS este anormal, unda P negativă în DII, DIII, aVF şi intervalul PR<0.12 secunde, extrasistola este, cu foarte mare probabilitate, de origine AV joncţională. Dacă intervalul PR>0.12 secunde, extrasistola poate fi atrială inferioară sau AV joncţională, cu întârzierea conducerii anterograde a stimulului AV joncţional.
2. *Extrasistole cu originea în sinusul coronar*. Unda P este negativă în DII, DIII, aVF, dar intervalul PR este egal sau mai mare de 0.12 secunde. Diagnosticul diferenţial cu extrasistolele AV joncţionale cu conducere anterogradă întârziată (PR>0.12 secunde) este practic imposibil.
3. *Extrasistolele atriale stângi*. Unda P este negativă în DI şi V_6, iar în V_1 prezintă aspectul „cupolă-vârf". Intervalul PR este de regulă mai mare de 0.12 secunde.
4. *Parasistolia AV joncţională*. Intervalul de cuplaj este variabil, iar intervalele interectopice lungi reprezintă un multiplu al celui mai scurt interval interectopic.
5. *Extrasistolele ventriculare*. Diagnosticul diferenţial cu extrasistolele ventriculare se impune în cazul extrasistolelor AV joncţionale cu conducere intraventriculară aberantă. Dacă unda P negativă precedă complexul QRS, cu un interval PR scurt (PR <0.12 secunde), diagnosticul de extrasistolă AV joncţională este cert. Dacă unda P negativă apare după complexul QRS cu un interval RP ≤ 0.10 secunde, extrasistola este foarte probabil AV joncţională, deoarece un asemenea interval este prea scurt pentru o conducere ventriculo-atrială, în absenţa unei căi accesorii. Dar dacă intervalul RP este mai mare de 0.10 secunde, diagnosticul diferenţial nu mai este posibil: extrasistolă AV joncţională cu conducere intraventriculară aberantă şi conducere retrogradă prelungită sau extrasistolă ventriculară cu propagare retrogradă?

Semnificaţie clinică

Extrasistolele AV joncţionale apar relativ rar în comparaţie cu extrasistolele atriale şi ventriculare. Pot apărea atât la persoanele

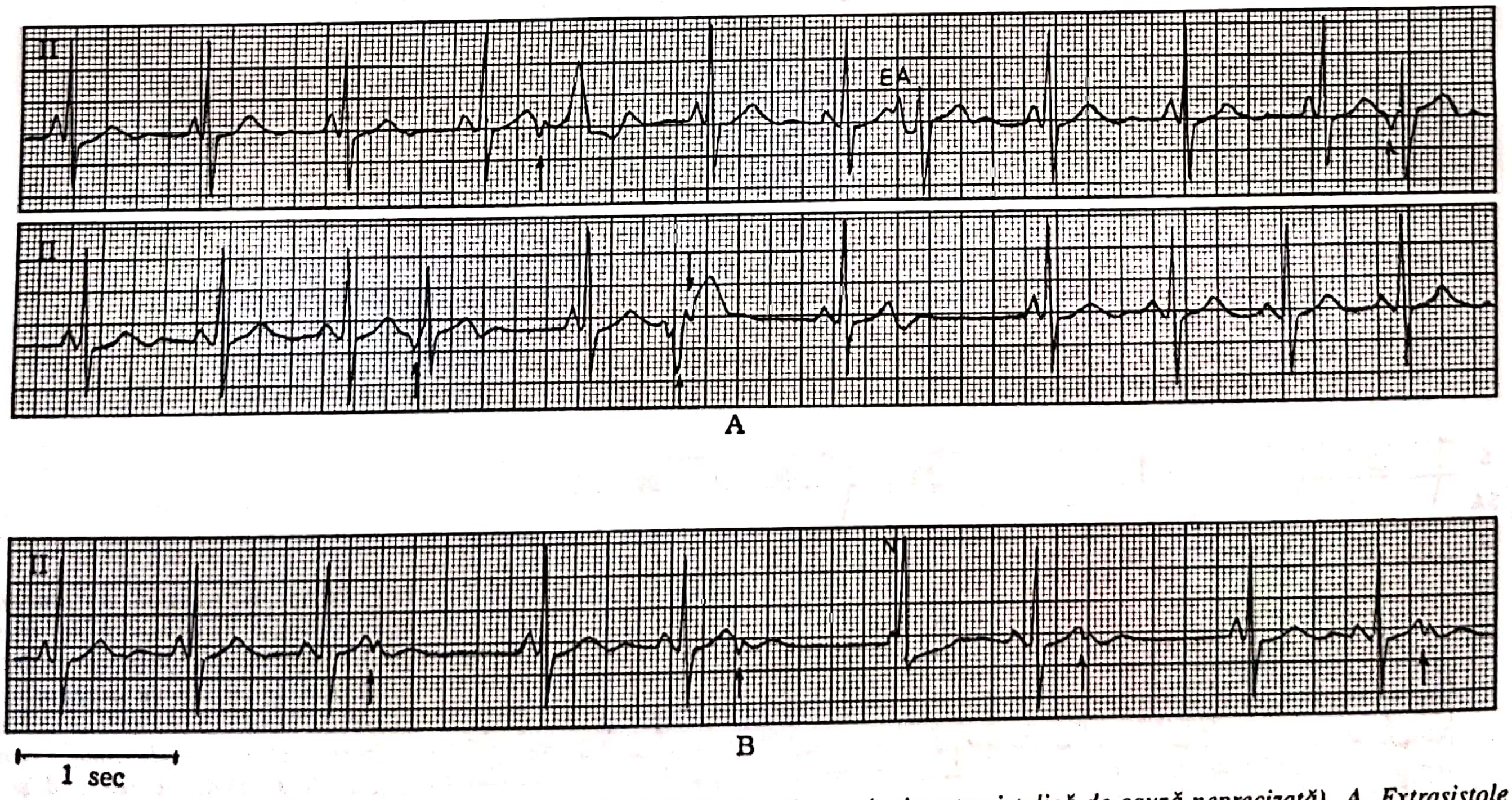

Fig. 18.23: *Extrasistole AV joncţionale (bolnavă în vârstă de 61 de ani cu aritmie extrasistolică de cauză neprecizată). A. Extrasistole AV joncţionale multifocale (indicate prin săgeţi), cu complexe QRS de configuraţii diferite, relaţii P-QRS şi intervale PR diferite. EA = extrasistolă atrială cu conducere intraventriculară aberantă. B. Extrasistole AV joncţionale (indicate prin săgeţi) cu blocarea completă a conducerii anterograde. N = evadare AV joncţională postectopică.*

normale, neavând semnificaţie clinică, cât şi la bolnavii cu diverse cardiopatii organice. Adesea, extrasistolele AV joncţionale sunt induse de digitală. Dacă apar însă la bolnavii cu insuficienţă cardiacă congestivă, ele pot dispărea după digitalizare.

Parasistolia AV joncţională

Formă rară de aritmie cardiacă, parasistolia AV joncţională se manifestă printr-un ritm sau o tahicardie AV joncţională care se desfăşoară în mod independent faţă de ritmul de bază (ritmul de bază nu reciclează pacemakerul AV joncţional, ca urmare a prezenţei unui bloc de protecţie). Secvenţa P – QRS de origine parasistolică prezintă caracterele generale ale ritmurilor AV joncţionale descrise la începutul acestui capitol. Criteriile de diagnostic electrocardiografic ale parasistoliei AV joncţionale sunt următoarele: (1) intervale de cuplaj variabile ale undelor P parasistolice faţă de undele P ale ritmului de bază; (2) intervalul interectopic cel mai scurt este constant; (3) intervalele interectopice lungi reprezintă un multiplu al celui mai scurt interval, şi (4) apariţia frecventă a bătăilor de fuziune atrială (fig. 18.24 şi fig. 18.25). Diagnosticul diferenţial al parasistoliei AV joncţionale se face cu extrasistolele atriale şi evadările AV joncţionale (vezi diagnosticul diferenţial al acestor aritmii). Parasistolia AV joncţională se constată mai ales la persoanele clinic normale. Mai rar se poate observa în prezenţa unor cardiopatii organice, boli sistemice şi hipokaliemie (Chung EK, 1968). Alte detalii privind parasistolia vor fi prezentate în capitolul 19 („Parasistolia ventriculară").

Tahicardiile paroxistice AV joncţionale

Mecanism

Declanşarea unei tahicardii paroxistice AV joncţionale poate fi produsă prin unul din cele două mecanisme fundamentale ale aritmiilor: mecanism ectopic (creşterea automatismului unui pacemaker joncţional) sau mecanism de reintrare a excitaţiei („tahicardie prin reintrare" sau „tahicardie prin reciprocare"). Înregistrarea potenţialelor de acţiune ale fasciculului lui His în cursul episoadelor de tahicardie paroxistică AV joncţională atestă că cel de-al doilea mecanism este răspunzător în cele mai multe cazuri. Pentru explicarea fenomenului de reintrare a excitaţiei

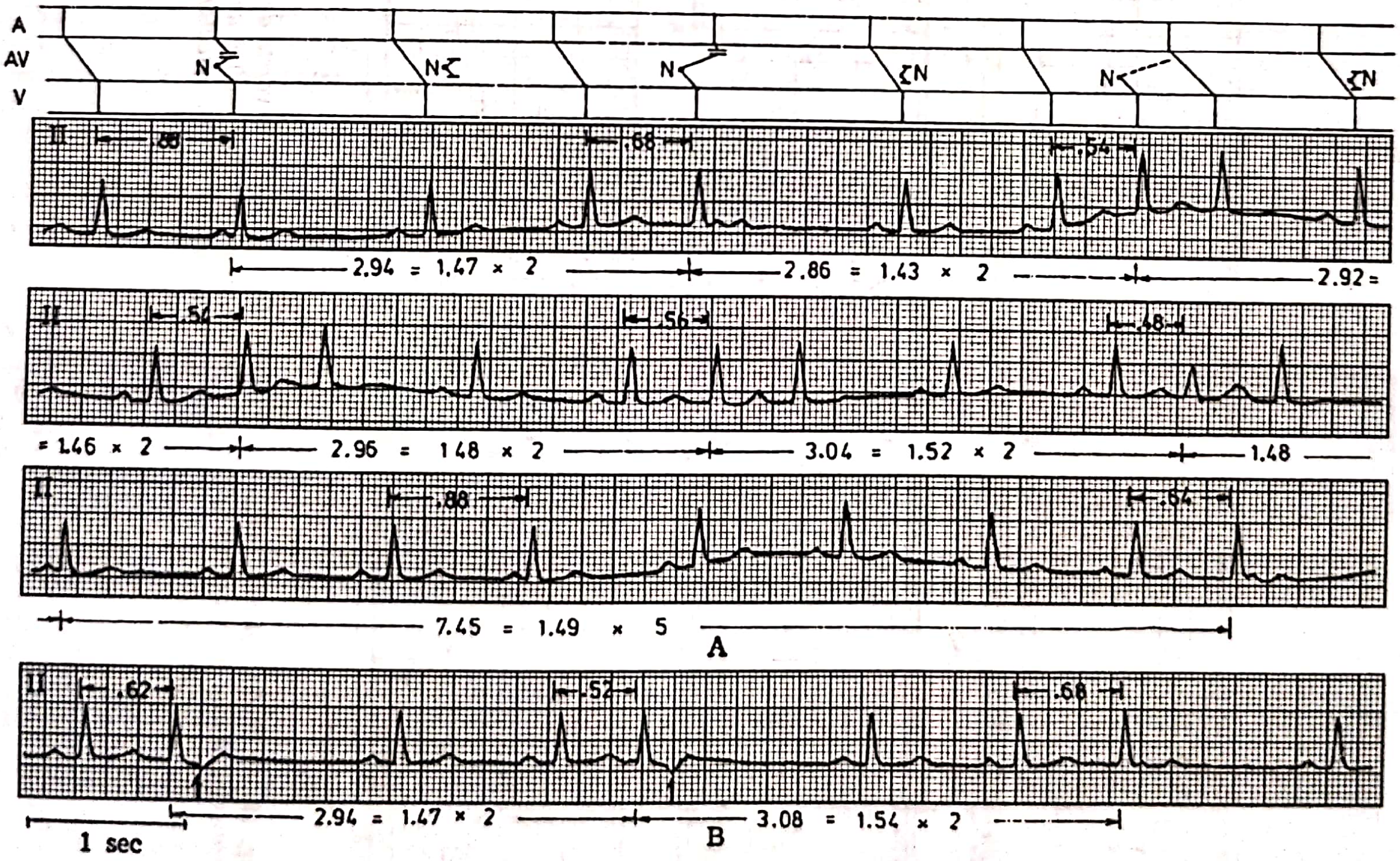

Fig. 18.24: *Parasistolie AV joncţională (femeie în vârstă de 43 de ani clinic normală). A. Propagarea excitaţiei din focarul parasistolic se face numai anterograd, deoarece auriculele sunt în perioadă refractară indusă de stimulul sinusal. Se remarcă conducerile ascunse ale excitaţiei de origine parasistolică manifestate prin unde P sinusale blocate sau prin alungirea intervalului PR al bătăii subsecvente. N = focar parasistolic AV joncţional. De asemenea, unele complexe QRS parasistolice prezintă o conducere intraventriculară uşor aberantă. B. Conducerea retrogradă a excitaţiei parasistolice (undele P negative marcate prin săgeţile cu vârful în sus), atunci când miocardul atrial a ieşit din perioada sa refractară.*

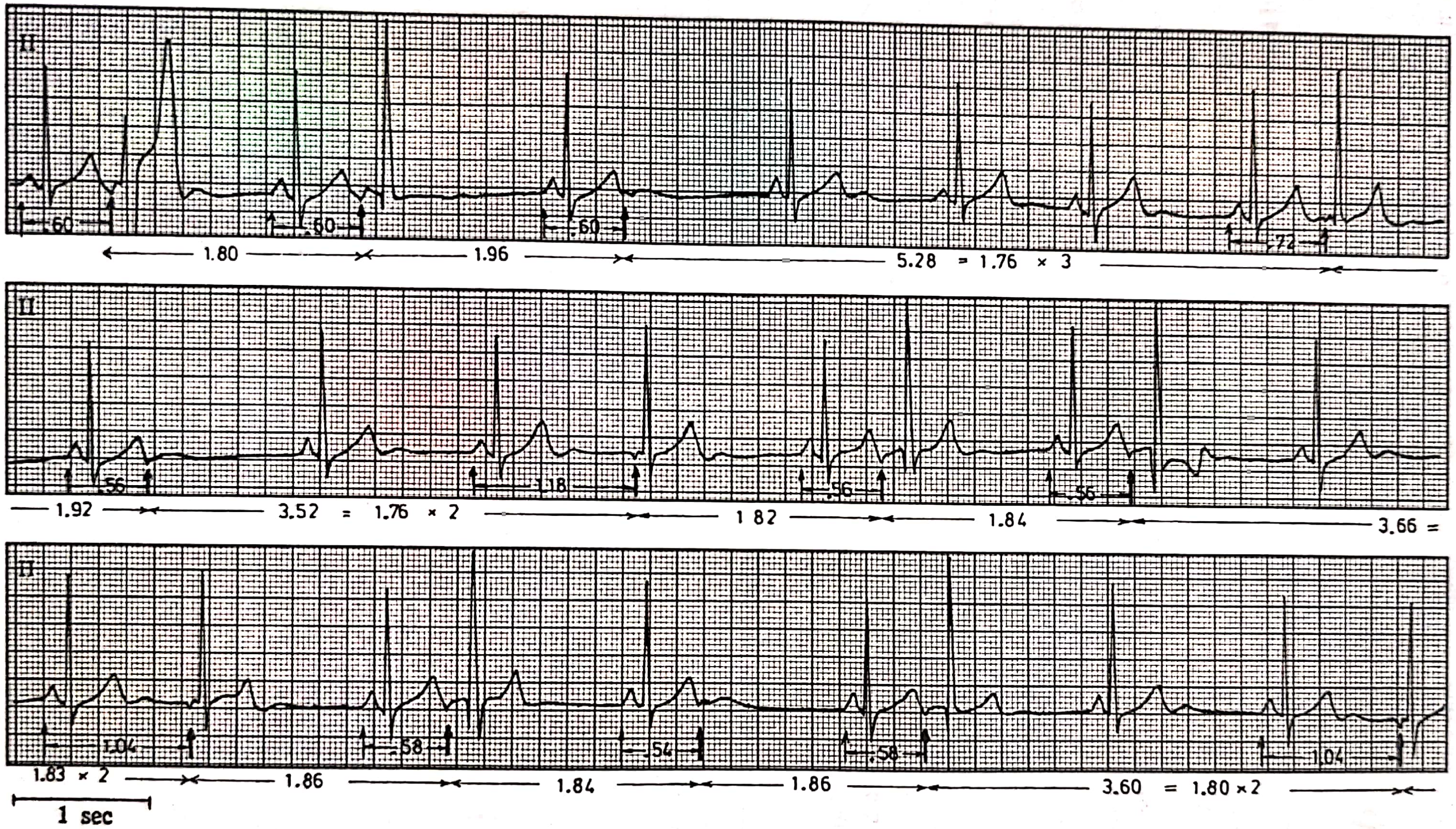
II
.60
.60
.60
.72
1.80
1.96
5.28 = 1.76 × 3
II
.56
1.18
.56
.56
1.92
3.52 = 1.76 × 2
1 82
1.84
3.66 =
II
1.04
.58
.54
.58
1.04
1.83 × 2
1.86
1.84
1.86
3.60 = 1.80 × 2
1 sec

Fig. 18.25: *Parasistolie AV joncţională (sportiv de performanţă în vârstă de 20 de ani). Înregistrare continuă a derivaţiei II. Undele P de origine parasistolică sunt marcate prin săgeţi mai groase. Săgeţile subţiri indică undele P de origine sinusală. Stimulii parasistolici care survin precoce sunt conduşi numai retrograd. Conducerea intraventriculară a excitaţiei parasistolice se face în mod aberant.*

se postulează existenţa unei disociaţii longitudinale a ţesutului AV joncţional în două căi: una prin care excitaţia se propagă lent în sens anterograd şi cealaltă pentru conducerea retrogradă, cu instalarea unei mişcări circulare (Watanabe Y şi Dreifus LS, 1965; Goldreyer BN şi Bigger JT jr, 1971; Roseni KM, 1973; Scherlag BJ şi colab., 1973; Coumel Ph, 1975 a) – fig. 18.11. Cercetări recente de electrofiziologie au demonstrat că fenomenul de reintrare a excitaţiei poate fi facilitat de un fascicul de fibre care traversează direct nodul atrioventricular şi care prezintă o conducere exclusiv retrogradă (Farré J şi colab., 1979; Gomes JAC şi colab., 1979). De obicei, o tahicardie de tip reciproc este iniţiată de o extrasistolă atrială condusă lent în sens anterograd pe una din căi, ceea ce permite recuperarea completă a celeilalte căi, care devine accesibilă pentru conducerea retrogradă (fig. 18.14 şi 18.26). În alte

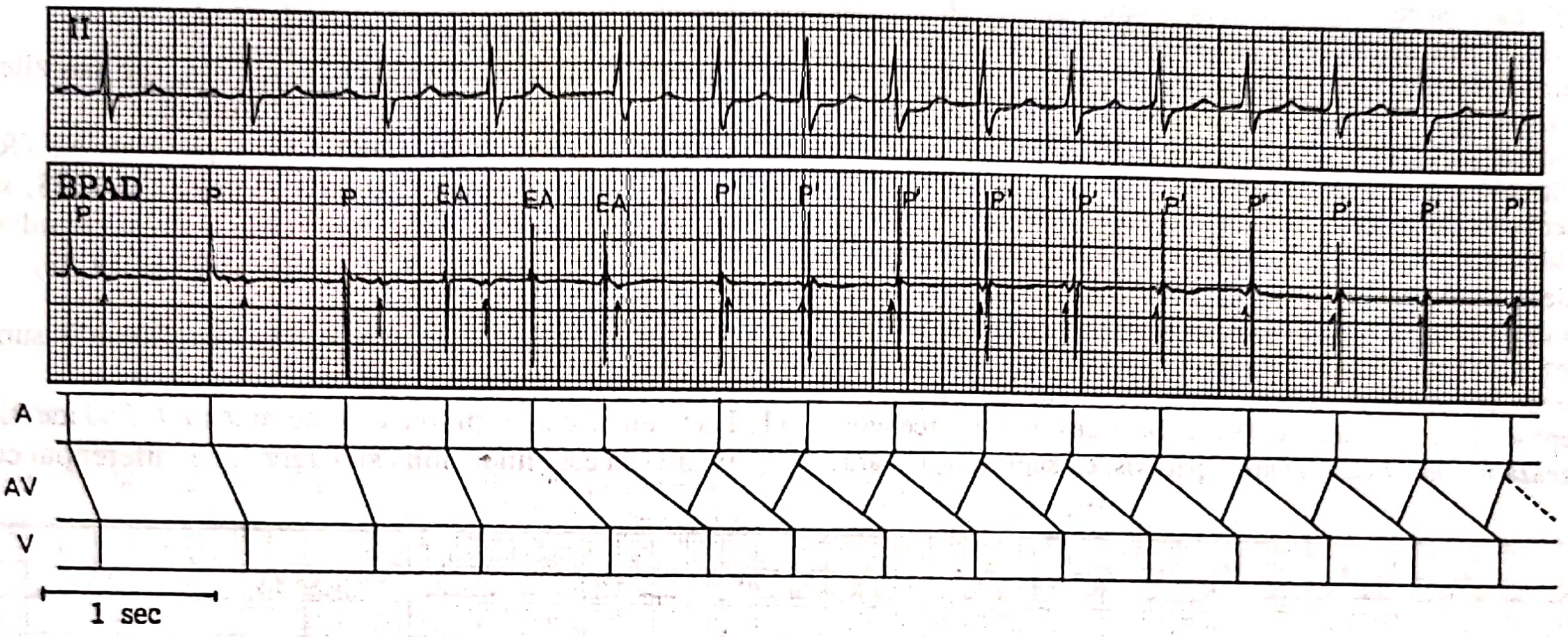

Fig. 18.26: *Tahicardie paroxistică AV joncţională apărută imediat după conversia electrică a unei fibrilaţii atriale (înregistrare sincronă a derivaţiilor II şi bipolară intraatrială dreaptă BPAD). Episodul de tahicardie paroxistică apare consecutiv unei suite de trei extrasistole atriale, dintre care ultima se conduce la ventricule cu un interval PR foarte lung, ceea ce permite reintrarea excitaţiei în auricule pe o doua cale. Undele P produse de conducerea retrogradă a excitaţiei (notate cu P') pot fi identificate numai în conducerea intraatrială, deoarece se suprapun cu complexul QRS. P = undele P de origine sinusală. Săgeţile indică complexul QRS în conducerea intraatrială dreaptă. EA = extrasistole atriale.*

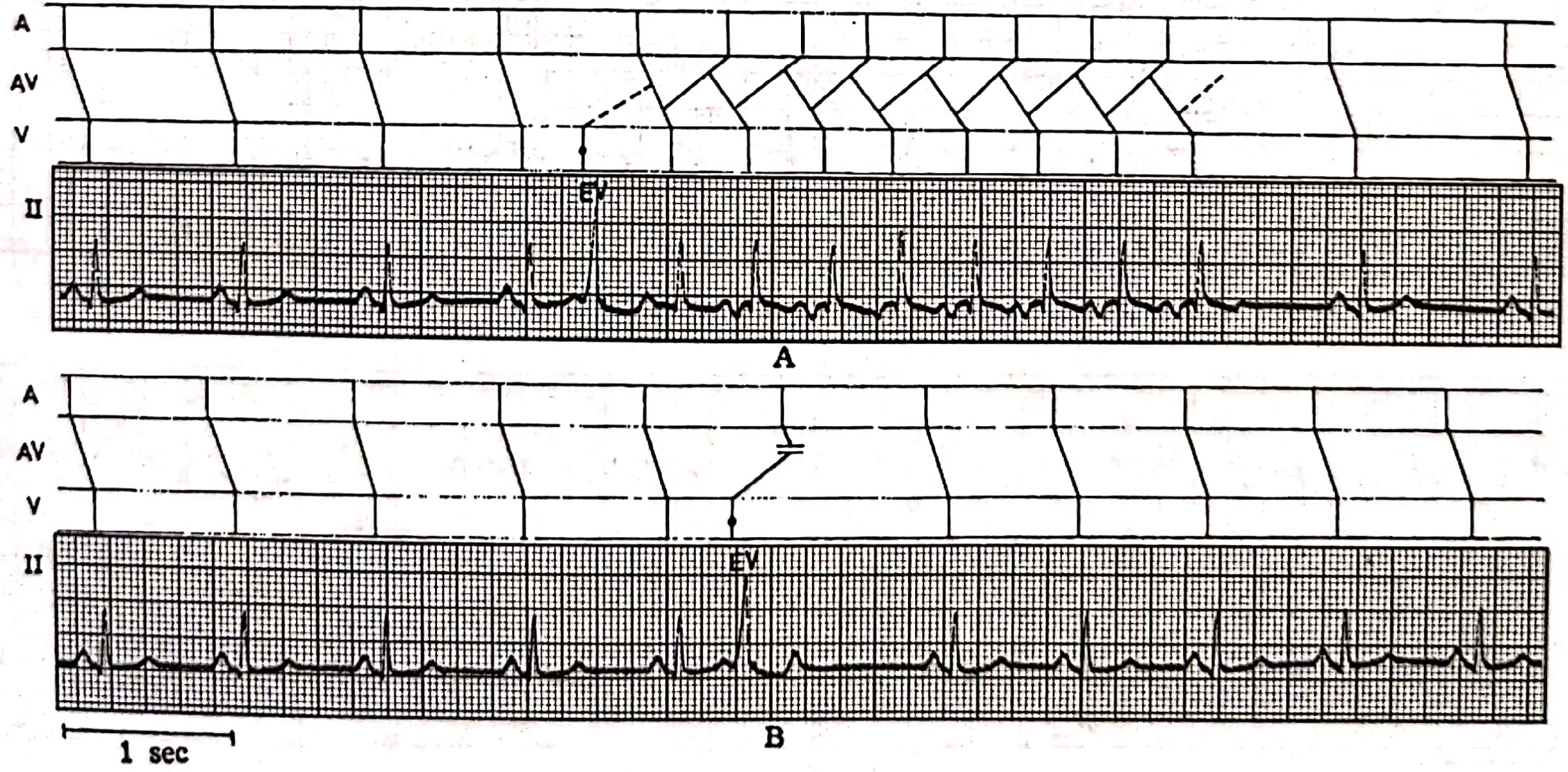

Fig. 18.27: *Tahicardie paroxistică AV joncţională declanşată de o extrasistolă ventriculară cu conducere ascunsă în joncţiunea atrioventriculară. A. Consecutiv conducerii ascunse a extrasistolei ventriculare (EV), intervalul PR al bătăii sinusale subsecvente se alungeşte, ceea ce permite reintrarea excitaţiei în sens retrograd pe o a doua cale. B. O nouă extrasistolă ventriculară (EV) nu mai determină declanşarea tahicardiei paroxistice, deoarece stimulul subsecvent de origine sinusală este blocat în joncţiunea atrioventriculară tot ca urmare a conducerii ascunse.*

cazuri, o extrasistolă ventriculară prin conducere ascunsă în joncţiune determină propagarea lentă a stimulului sinusal subsecvent pe una din căi şi reintrarea excitaţiei pe cealaltă cale (fig. 18.27). Prin urmare, un interval PR lung precedă frecvent declanşarea tahicardiei paroxistice. Însă nu totdeauna tahicardiile paroxistice prin reciprocare sunt precedate de un interval PR lung (fig. 18.17).

Adesea este foarte dificil de făcut diagnosticul diferenţial, pe baza electrocardiogramei de suprafaţă, între tahicardia paroxistică atrială şi AV joncţională. Cercetări moderne de electrofiziologie au demonstrat de altfel că mecanismul tahicardiei paroxistice AV joncţionale este identic cu cel al tahicardiei paroxistice atriale. Deosebirile în ceea ce priveşte poziţia undei P faţă de complexul QRS apar mai mult ca o consecinţă a diferenţelor în anatomia şi proprietăţile de conducere ale circuitului de reintrare. În consecinţă, aspecte standard ale electrocardiogramei convenţionale pot fi produse prin mecanism de reintrare a excitaţiei în nodul sinusal, atrii, joncţiunea AV ori printr-un fascicul accesoriu (sindrom WPW), sau prin creşterea automatismului unui focar atrial sau AV joncţional (Josephson ME şi Kastor JA, 1977). De aceea, mulţi cercetători utilizează termenul de tahicardie paroxistică supraventriculară, care include atât tahicardia paroxistică atrială, cât şi pe cea AV joncţională. Cercetări recente au demonstrat totuşi că în tahicardiile paroxistice prin reintrare AV joncţională unda P se suprapune cu complexul QRS sau urmează imediat după acesta în majoritatea cazurilor, în timp ce în tahicardiile paroxistice prin reintrare sinoatrială unda P precedă de regulă complexul QRS (Wu D şi colab., 1978) – fig. 18.29.

Criterii de diagnostic electrocardiografic

1. Debut şi sfârşit brusc.
2. Episoade cu durata de secunde, minute, ore sau zile.
3. Ritm regulat cu frecvenţa 140-220/minut.
4. Unda P negativă în DII, DIII, aVF şi pozitivă în aVR.
5. Unda P poate fi situată înaintea complexului QRS, se poate suprapune cu acesta sau poate fi situată imediat după complexul QRS (fig. 18.26, 18.27 şi 18.28).

La aceste criterii de diagnostic electrocardiografic sunt necesare unele comentarii adiţionale.

(1) Dacă unda P se suprapune cu complexul QRS, identificarea sa este imposibilă şi diagnosticul diferenţial cu

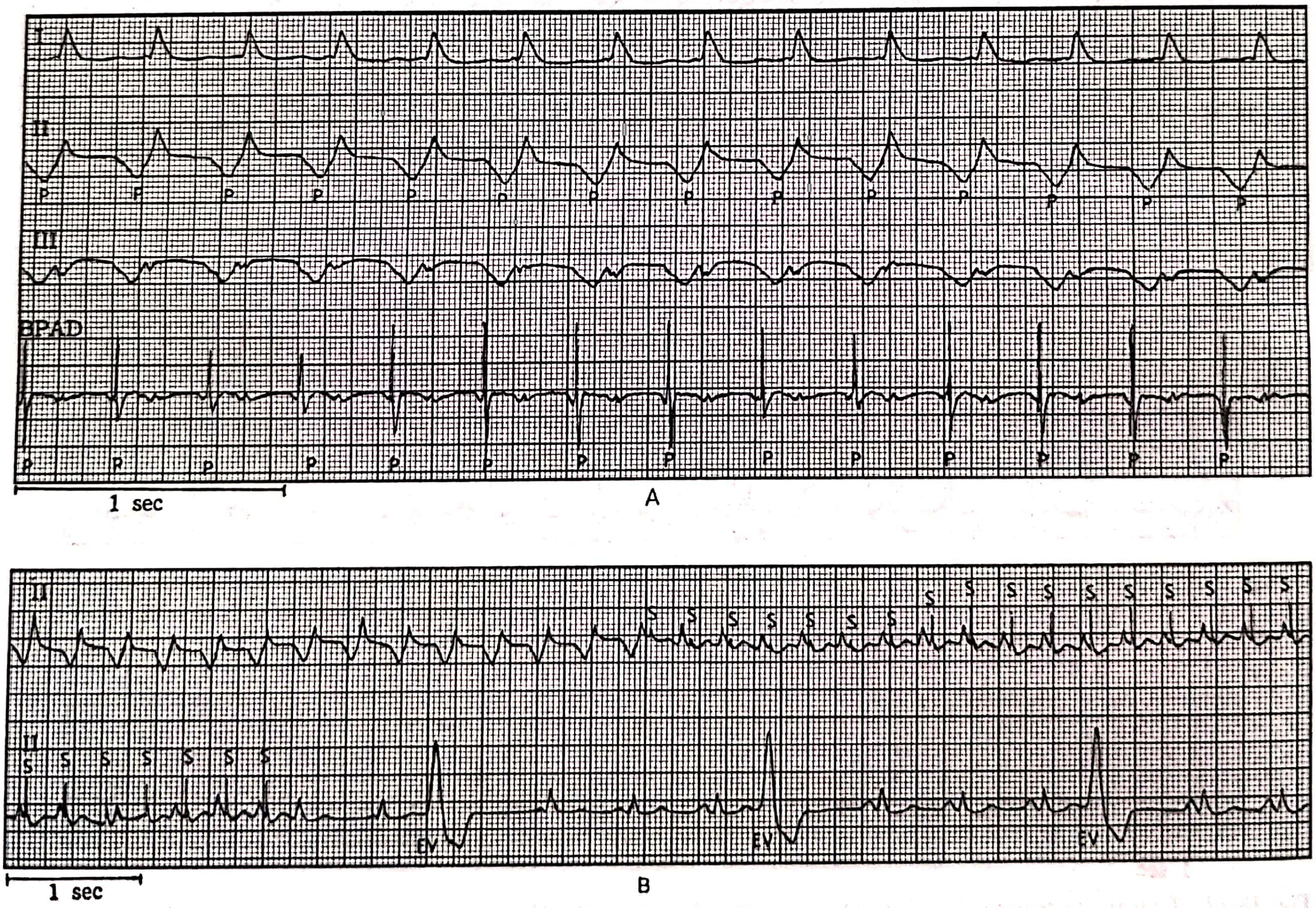

Fig. 18.28 : *A. Tahicardie paroxistică AV joncţională cu frecvenţa 176/minut. Undele P negative sunt situate înaintea complexelor QRS cu un interval PR = 0.10 secunde (înregistrare sincronă a derivaţiilor I, II, III şi bipolară intraatrială dreaptă – BPAD). B. Înregistrare continuă a derivaţiei II. Stimularea atrială rapidă cu frecvenţa 214/minut determină stoparea tahicardiei. S = stimul electric. EV = extrasistole ventriculare.*

o tahicardie paroxistică prin mecanism de reintrare sinoatrială devine foarte dificil.

(2) În forma necomplicată a tahicardiei paroxistice AV joncţionale, excitaţia activează simultan atriile şi ventriculele, iar poziţia undei P în raport cu complexul QRS şi durata intervalului PR sau RP depinde de viteza de conducere anterogradă şi retrogradă.

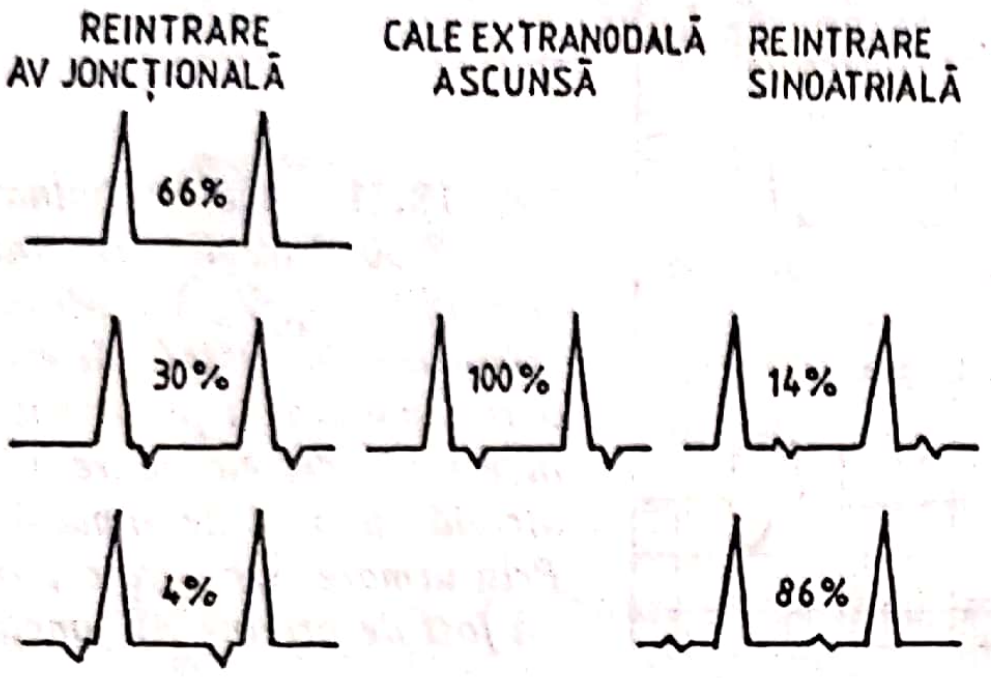

Fig. 18.29: *Relaţia undei P cu complexul QRS în cursul tahicardiilor paroxistice supraventriculare (după Wu D şi colab., 1978). În rândul de sus unda P se suprapune cu complexul QRS, în rândul din mijloc unda P se înscrie după complexul QRS şi în rândul de jos unda P se înscrie înaintea complexului QRS. Se remarcă faptul că în tahicardiile paroxistice prin mecanism de reintrare AV joncţională unda P se suprapune cu complexul QRS sau se înscrie după acesta în marea majoritate a cazurilor (96%).*

(3) Prezenţa unui bloc parţial anterograd determină uneori apariţia unor aspecte tip Wenckebach.

(4) Dacă conducerea retrogradă este blocată complet, apare o disociaţie atrioventriculară, în care ritmul sinusal sau un ritm atrial ectopic coexistă cu tahicardia paroxistică AV joncţională. Dacă este prezentă o tahicardie atrială independentă, aspectul este desemnat cu termenul „tahicardie dublă”.

(5) Uneori, o tulburare de conducere intraventriculară preexistentă sau o conducere intraventriculară aberantă pun probleme de diagnostic diferenţial cu o tahicardie ventriculară (fig. 18.30 şi 18.31).

(6) În unele cazuri se poate observa tranziţia de la o tahicardie paroxistică AV joncţională la o tahicardie atrială paroxistică şi invers, probabil ca urmare a modificării circuitului de reintrare a excitaţiei (fig. 18.32 şi 18.33).

(7) Tahicardia paroxistică AV joncţională poate fi stopată prin masajul sinusului carotidian (fig. 18.31 şi 18.34).

Aritmii asociate

Tahicardia paroxistică AV joncţională se asociază rareori cu alte aritmii cardiace. În cazuri rare se pot asocia extrasistole atriale sau ventriculare.

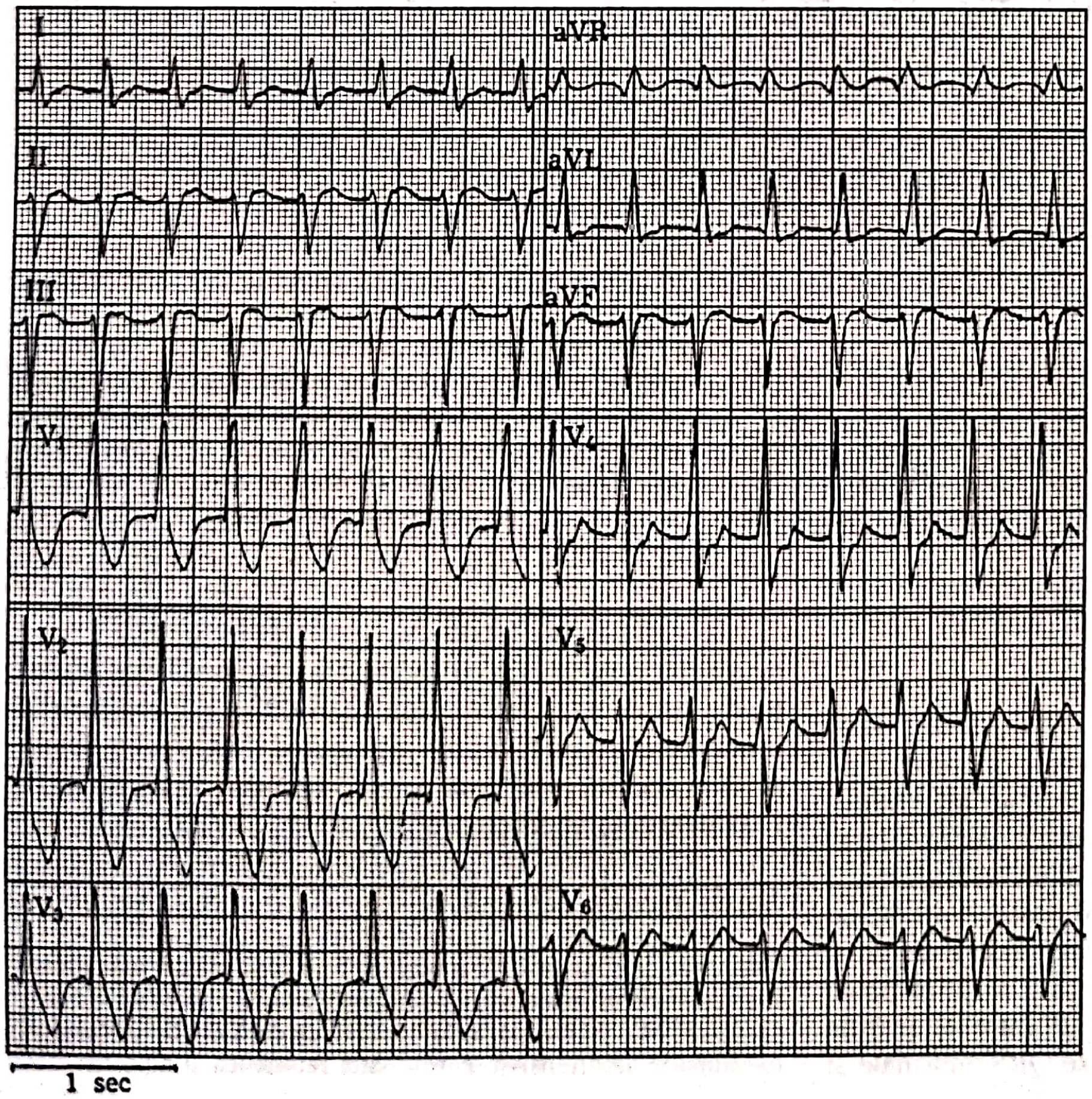

Fig. 18.30: *Tahicardie paroxistică cu complexe QRS anormale (frecvenţa 150/minut). Deoarece undele P nu pot fi identificate, diagnosticul diferenţial între o tahicardie paroxistică supraventriculară şi una ventriculară nu este posibil.*

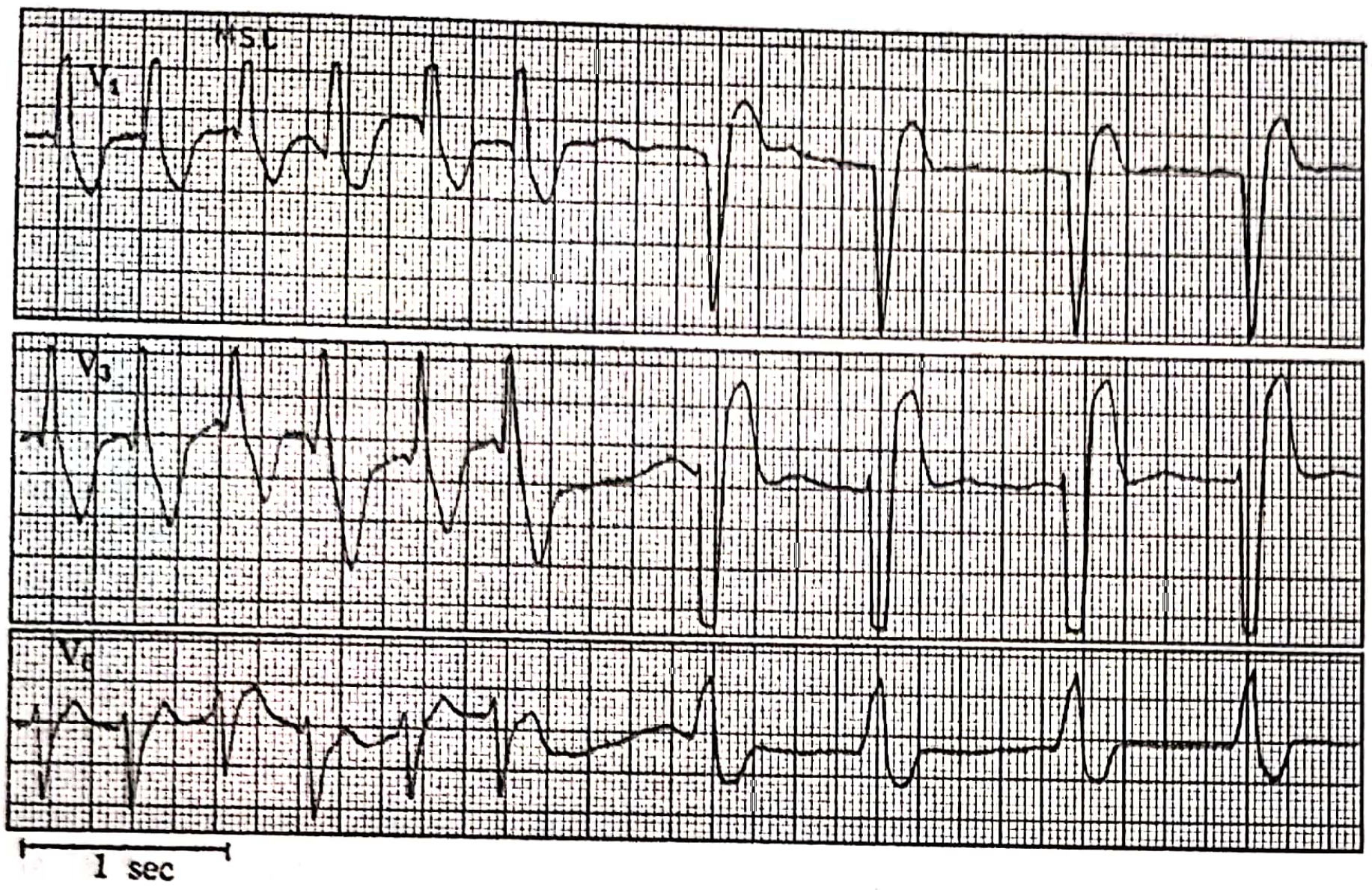

Fig. 18.31: *Acelaşi bolnav ca în fig. 18.30 (înregistrare sincronă a derivaţiilor* V_1, V_3, V_6*). Masajul sinusului carotidian (MSC) determină stoparea tahicardiei paroxistice. După încetarea acesteia apare o fibrilaţie atrială cu bloc de ramură stângă. Prin urmare, tahicardia paroxistică a fost de origine AV joncţională.*

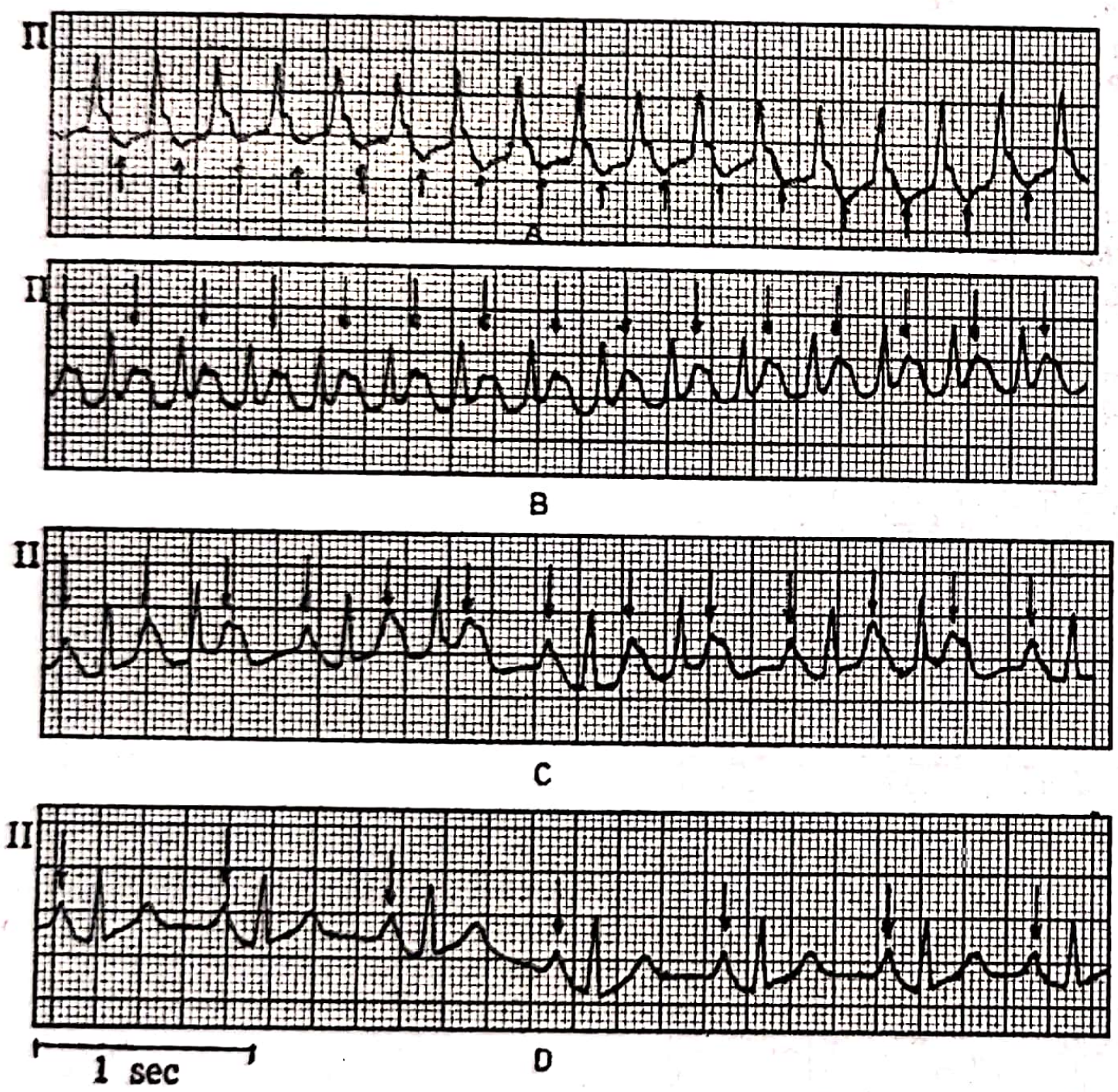

Fig. 18.32: *Bolnavă în vârstă de 38 de ani cu diagnosticul clinic de insuficienţă mitrală. **A.** Tahicardie paroxistică AV joncţională cu frecvenţa 214/minut (undele P negative situate după complexul QRS sunt marcate prin săgeţi cu vârful în sus). **B.** La aceeaşi bolnavă, în cursul înregistrării se constată trecerea la tahicardie paroxistică atrială cu frecvenţa 188/minut (tranziţia nu a fost surprinsă). Undele P pozitive (săgeţile cu vârful în jos) se suprapun cu undele T ale complexelor precedente. **C.** Masajul sinusului carotidian determină apariţia unui bloc AV de gradul II tip Wenckebach. **D.** Ritm sinusal după aplicarea unui şoc electric extern.*

Diagnostic diferenţial

Tahicardia paroxistică AV joncţională trebuie diferenţiată de tahicardia sinusală, tahicardia paroxistică atrială, flutterul atrial cu conducere 2/1 şi tahicardia ventriculară. Diagnosticul diferenţial cu primele trei dintre aceste aritmii a fost discutat în capitolele 16 şi 17. În general, probleme de diagnostic diferenţial apar atunci când unda P negativă se suprapune cu complexul QRS şi, în consecinţă, nu poate fi identificată. Diagnosticul diferenţial între tahicardia paroxistică AV joncţională cu complexe QRS anormale şi tahicardia ventriculară cu conducere retrogradă este adesea foarte dificil. Masajul sinusului carotidian şi înregistrările intracardiace pot fi de un real ajutor. Mai multe detalii privind această problemă vor fi prezentate în capitolul 19 („Tahicardiile ventriculare").

Semnificaţie clinică

Tahicardia paroxistică AV joncţională se constată cel mai adesea la persoanele normale, care nu prezintă semne clinice de afectare cardiacă. Mai poate apărea la bolnavii cu cardiopatie ischemică, cardiopatie hipertensivă, cardiopatie reumatică şi hipertiroidie.

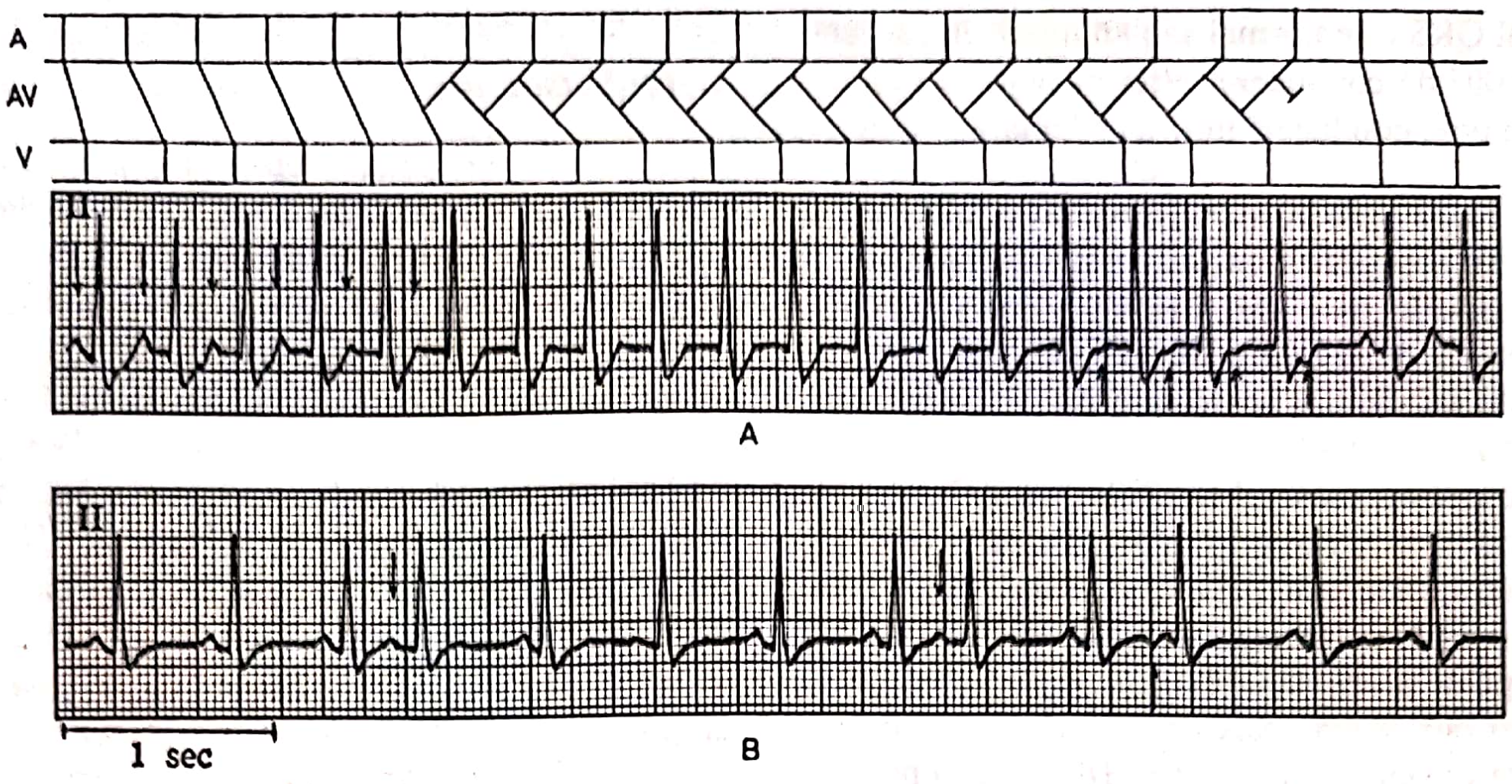

Fig. 18.33: *A. Tahicardie paroxistică atrială cu frecvența 182/minut. Undele P (marcate prin săgeți cu vârful în jos) sunt pozitive și intervalul PR se alungește progresiv. În partea mijlocie a traseului undele P nu mai pot fi identificate, deoarece se suprapun cu complexul QRS. Spre sfârșitul înregistrării se remarcă prezența unor unde P negative (marcate prin săgeți cu vârful în sus) situate imediat după complexul QRS (aspect de tahicardie AV joncțională). Se remarcă și prezența unui bloc de ramură dreaptă. B. Tranziție spontană în ritm sinusal cu extrasistole atriale (săgețile cu vârful în jos) și o extrasistolă AV joncțională (săgeata cu vârful în sus).*

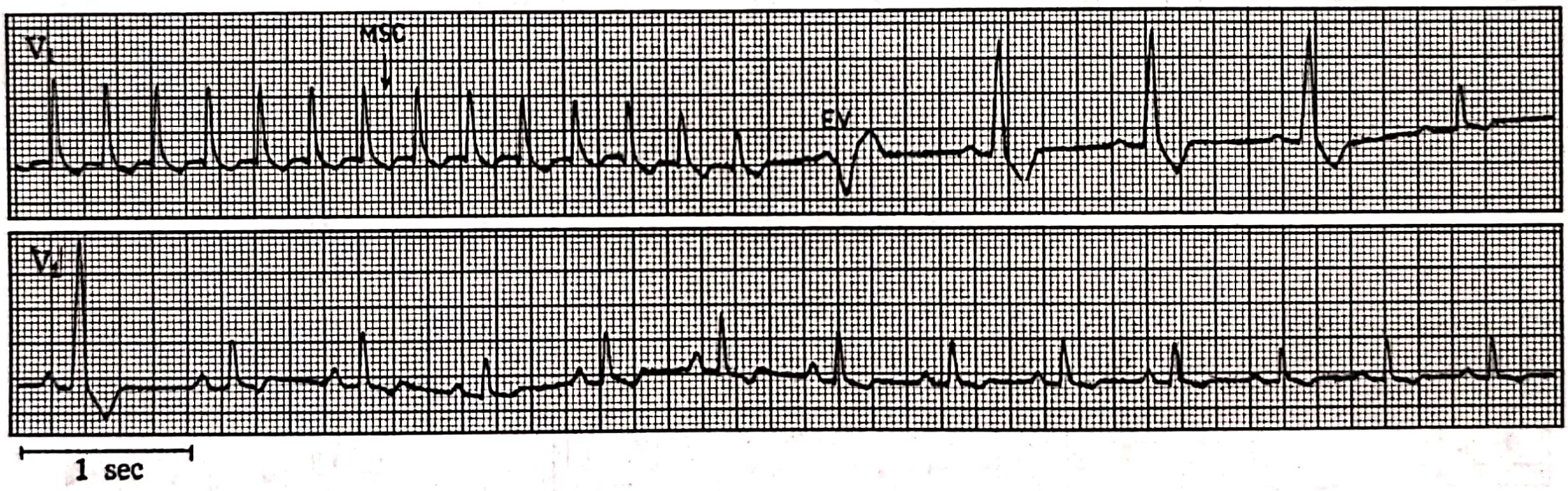

Fig. 18.34: *Tahicardie paroxistică supraventriculară, probabil AV joncțională, cu frecvența 200/minut (undele P nu pot fi identificate). Înregistrarea continuă a derivației V_1. Masajul sinusului carotidian (MSC) determină instalarea ritmului sinusal după o extrasistolă ventriculară (EV). Complexele QRS anormale care apar imediat după tranziția în ritm sinusal reprezintă probabil manifestarea unui bloc de fază 4.*

Tahicardiile AV joncționale neparoxistice

Mecanism

Delimitată prima oară ca entitate electrocardiografică de către Pick A și Dominguez P în anul 1957, tahicardia AV joncțională neparoxistică este produsă de cele mai multe ori printr-un mecanism focal: creșterea automatismului unui pacemaker joncțional (Bigger JT jr și Goldreyer BN, 1970; Goldreyer BN și colab., 1973). În cazuri mai rare, această aritmie poate fi produsă și printr-un mecanism de reintrare a excitației în joncțiunea AV (Coumel Ph, 1975 b; Raviele A și colab., 1977).

Criterii de diagnostic electrocardiografic

1. Anamneza nu indică un debut sau sfârșit brusc.
2. Frecvența cardiacă 70-130/minut.
3. Dacă stimulul AV joncțional este condus retrograd, unda P este negativă în DII, DIII, aVF și pozitivă în aVR.
4. Unda P negativă poate fi situată înaintea complexului QRS (interval PR sub 0.12 secunde), se poate suprapune cu complexul QRS sau poate fi situată după complexul QRS (interval RP sub 0.20 secunde).

5. Complexul QRS este normal sau anormal (în prezenţa unei tulburări de conducere intraventriculare preexistente sau a unei conduceri intraventriculare aberante).

În figurile 18.35 şi 18.36 sunt prezentate două exemple de tahicardie AV joncţională neparoxistică ce îndeplinesc criteriile menţionate mai sus. Masajul sinusului carotidian nu stopează de regulă aritmia (ceea ce dovedeşte mecanismul său focal), dar poate determina apariţia unui grad de bloc atrioventricular, mai ales la bolnavii digitalizaţi. În unele cazuri, masajul sinusului carotidian poate schimba relaţia P – QRS prin modificarea vitezei de conducere anterograde sau prin intermediul unei bătăi reciproce (fig. 18.37). Uneori tahicardia AV joncţională neparoxistică poate prezenta un bloc de ieşire (intervalele interectopice de durată mai mare reprezintă un multiplu al intervalelor interectopice scurte) – fig. 18.38 – sau poate fi de tip repetitiv, fără criterii de bloc de ieşire (fig. 18.39). În aceste cazuri, în pauzele care survin apar câteva complexe de origine sinusală.

Aritmii asociate

Tahicardia AV joncţională neparoxistică se asociază aproape constant cu alte aritmii cardiace. O tahicardie AV joncţională pură este aproape totdeauna de tip paroxistic.

În mod practic, tahicardia AV joncţională se poate asocia cu orice altă aritmie cardiacă. Astfel, nu rareori, tahicardia AV joncţională neparoxistică se manifestă printr-un grad de bloc retrograd (tip Wenckebach) sau anterograd (tip Wenckebach, tip 2/1 sau bloc de grad înalt) mai ales la bolnavii digitalizaţi (fig. 18.40 şi 18.41). Însă cel mai frecvent se asociază cu fibrilaţia atrială (fig. 18.42 şi 18.43) sau cu o tahicardie atrială ectopică (tahicardie dublă – fig. 18.44), tot la bolnavii digitalizaţi. Mai rar pot fi observate episoade de flutter atrial pe fondul unei tahicardii AV joncţionale neparoxistice (fig. 18.45). Un aspect mai rar întâlnit este tahicardia AV joncţională cu doi centri sau tahicardia joncţională dublă (fig. 18.41). Tahicardia AV joncţională neparoxistică se mai poate asocia

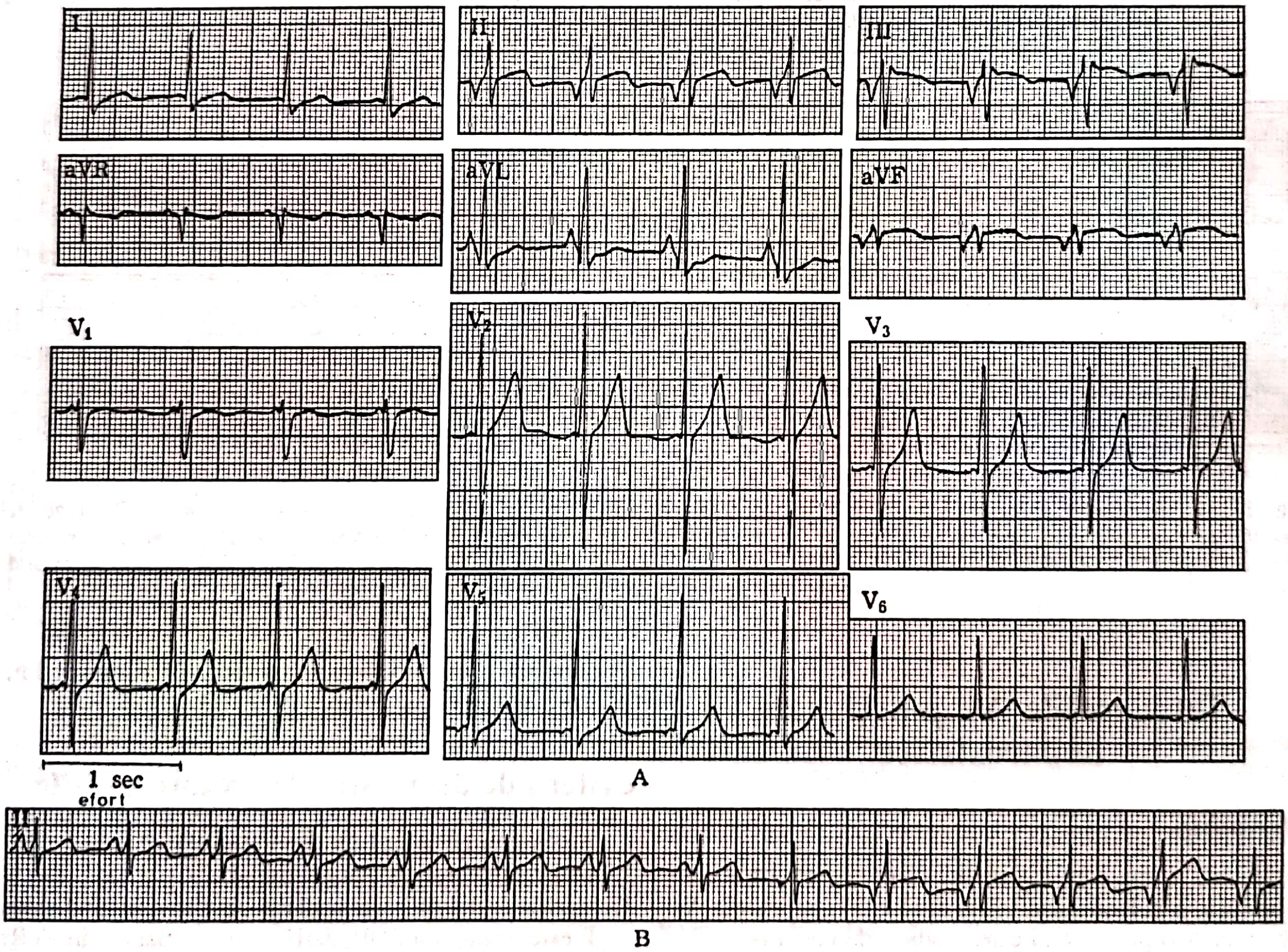

Fig. 18.35: *A. Tahicardie AV joncţională neparoxistică cu undele P situate înaintea complexului QRS. Frecvenţa cardiacă este de 80/minut, iar undele P sunt negative în DII, DIII, aVF şi pozitive în aVR. PR = 0.10 secunde. B. După un efort uşor: ritm sinusal 90/minut (nodul sinusal a preluat temporar controlul activităţii cardiace deoarece, ca urmare a creşterii automatismului, a devenit pacemakerul dominant).*

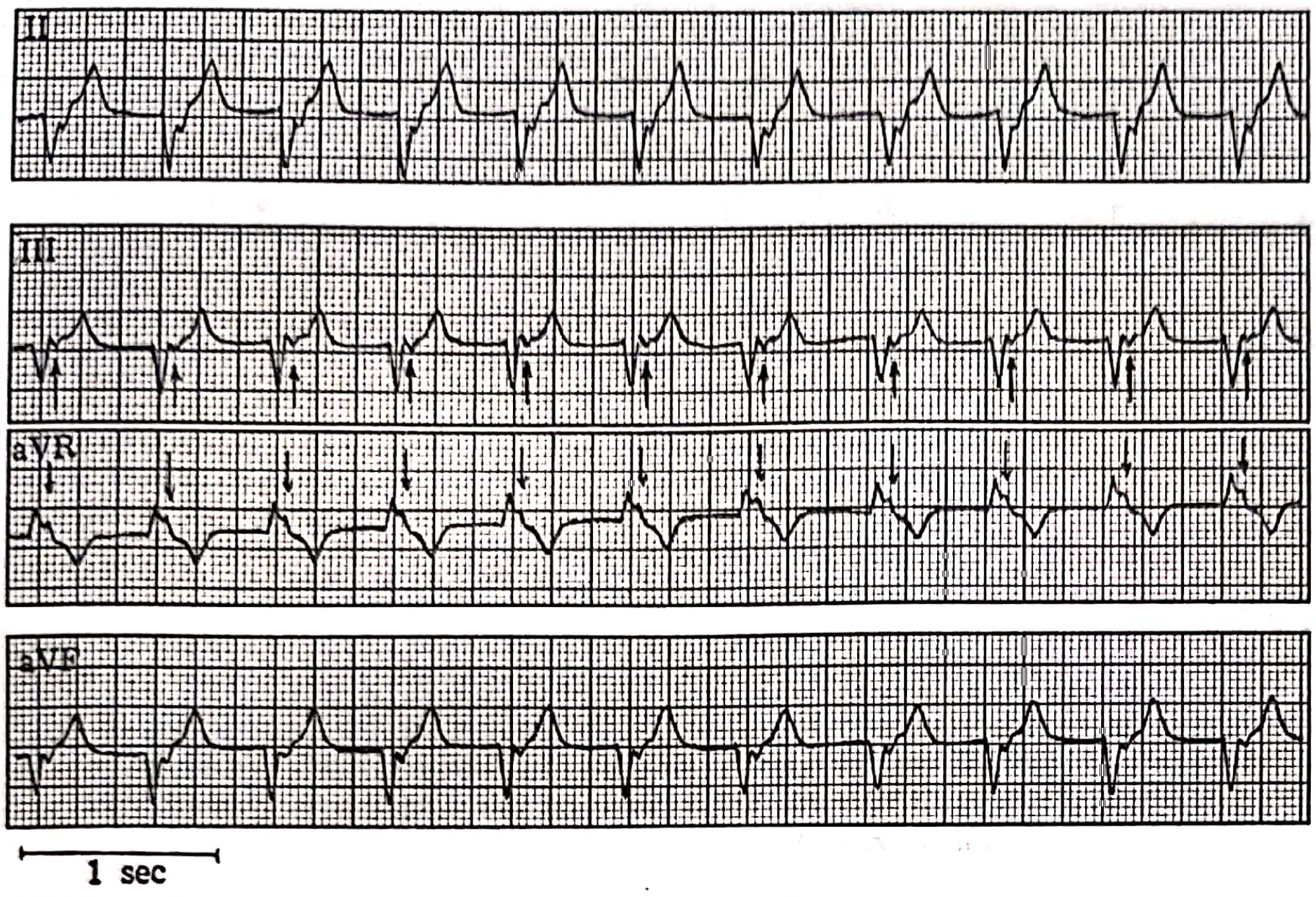

Fig. 18.36 : *Tahicardie AV joncţională neparoxistică cu unde P situate după complexul QRS. Frecvenţa cardiacă este de 100/minut. Undele P (marcate prin săgeţi) sunt negative în DII, DIII, aVF şi pozitive în aVR. Interval PR = 0.10 secunde.*

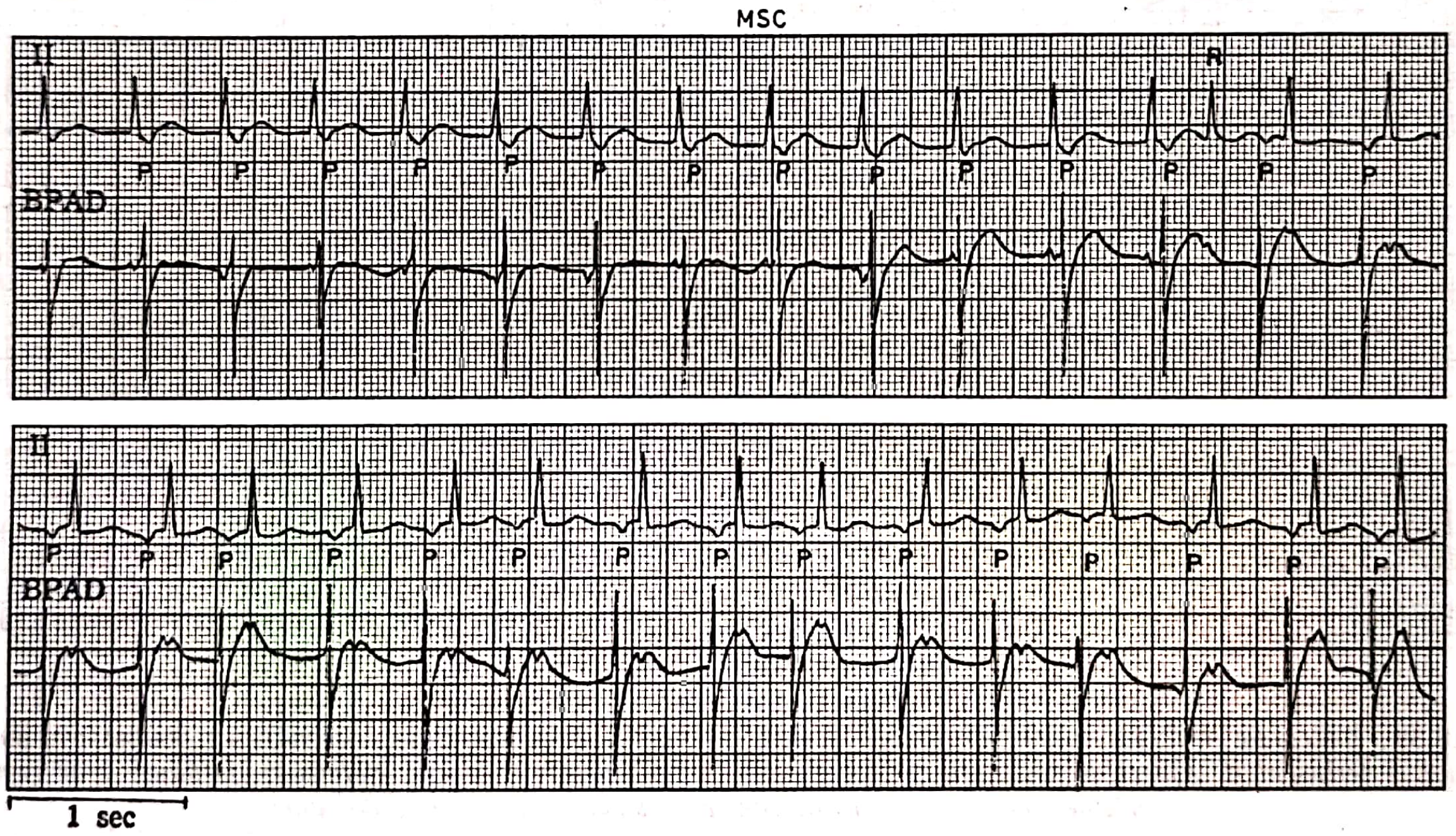

Fig. 18.37 : *Tahicardie AV joncţională neparoxistică cu frecvenţa 116/minut (înregistrare continuă şi sincronă a derivaţiilor II şi bipolară intraatrială dreaptă - BPAD). Masajul sinusului carotidian (MSC) determină modificarea poziţiei undei P faţă de complexul QRS. P = undele P de origine ectopică, R = bătaie reciprocă.*

cu: extrasistolele atriale, ventriculare, bătăi reciproce (fig. 18.37), blocuri de ramură etc.

Diagnostic diferenţial

1. *Fibrilaţia atrială*. În prezenţa fibrilaţiei atriale, apariţia unui ritm ventricular regulat cu frecvenţa 70-130/minut şi cu complexe QRS normale (sau de acelaşi tip ca în perioada de ritm neregulat), mai ales la bolnavii digitalizaţi, indică totdeauna instalarea unei tahicardii AV joncţionale neparoxistice (fig. 18.42), uneori cu bloc de ieşire (fig. 18.43). Analiza atentă a traseului electrocardiografic permite diagnosticul corect.
2. *Flutterul atrial cu conducere 2/1*. Diagnosticul diferenţial cu flutterul atrial se impune atunci când activitatea electrică atrială nu poate fi identificată pe electrocardiograma de suprafaţă. Masajul sinusului carotidian sau înregistrările intraatriale permit aproape totdeauna un diagnostic corect.

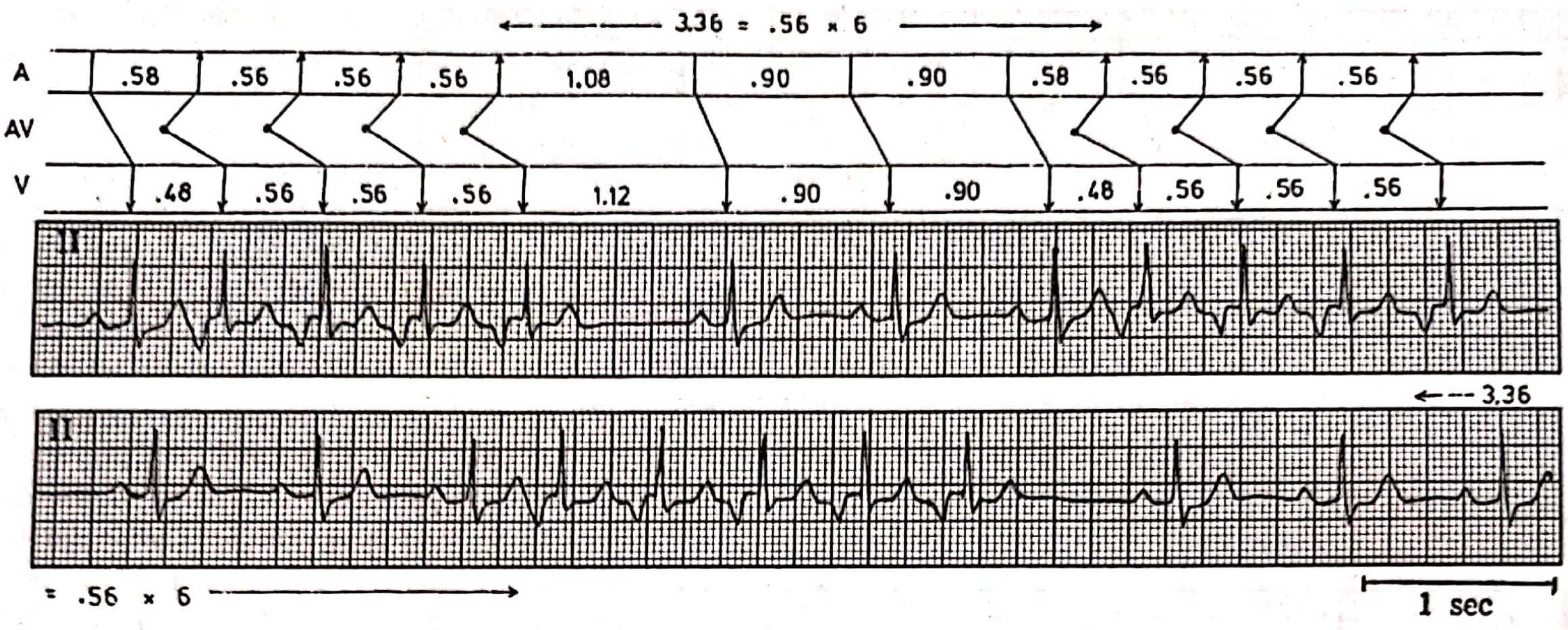

Fig. 18.38 : *Tahicardie AV joncţională cu frecvenţa 110/minut şi bloc de ieşire (înregistrare continuă a derivaţiei II). Intervalele interectopice de durată mare reprezintă un multiplu al intervalelor interectopice scurte. În pauze se instalează ritmul sinusal. Dat fiind intervalul PR = 0.16 secunde, nu se poate exclude diagnosticul de tahicardie atrială inferioară.*

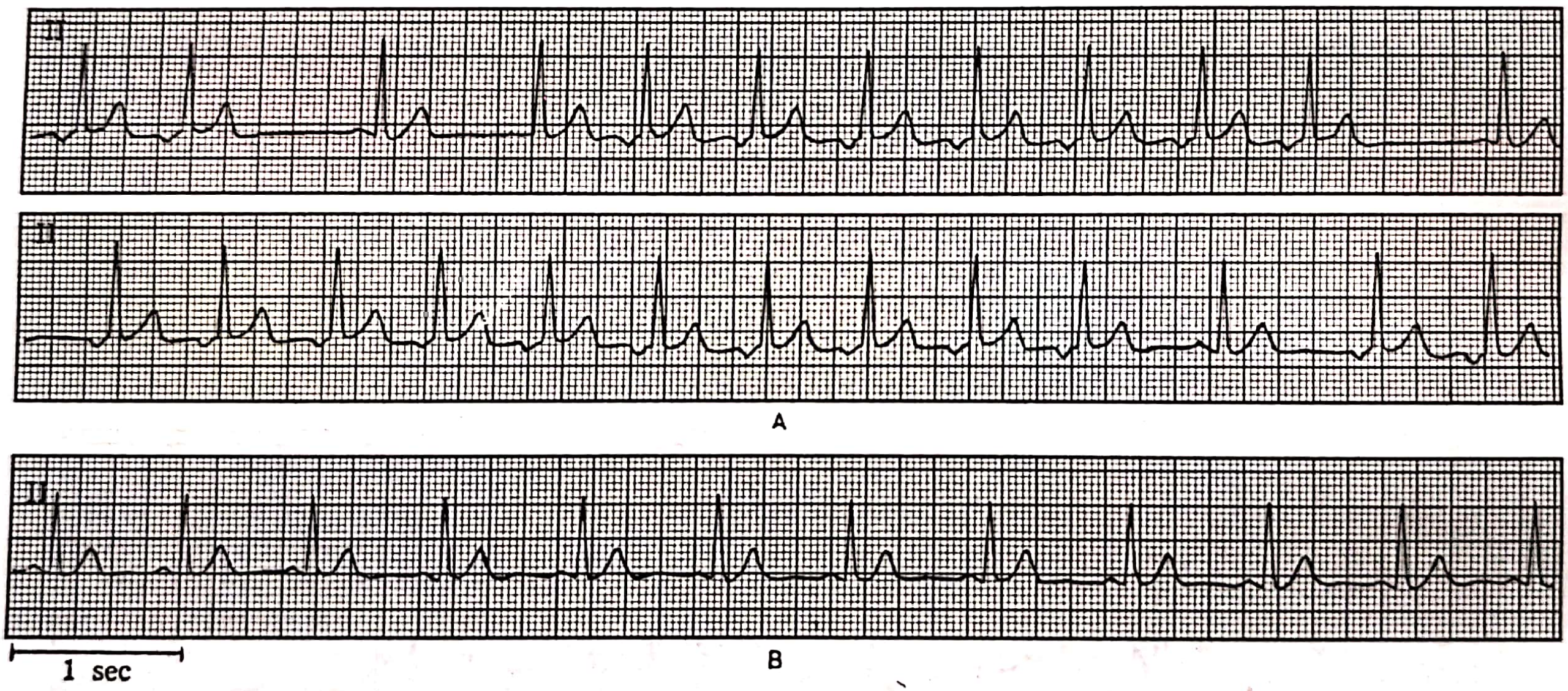

Fig. 18.39 : *Tahicardie AV joncţională de tip repetitiv (femeie în vârstă de 26 de ani, clinic normală). A. (clinostatism) Înregistrare continuă a derivaţiei II. Aspect de tahicardie AV joncţională de tip repetitiv (frecvenţa 88/minut). În pauze apar complexe de origine sinusală. B. (ortostatism) Ritm sinusal cu frecvenţa 80/minut.*

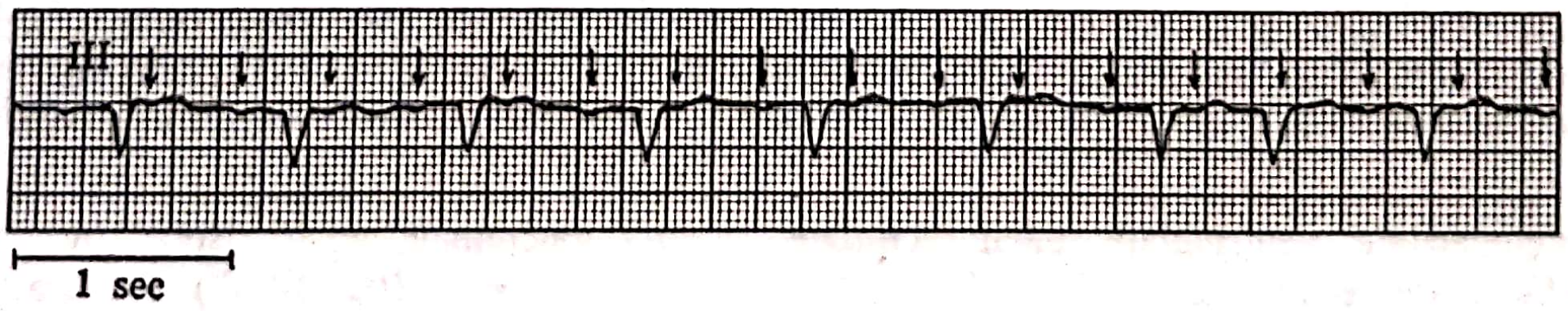

Fig. 18.40 : *Tahicardie AV joncţională cu bloc AV 2/1 şi bloc Wenckebach (bolnavă în vârstă de 80 de ani cu diagnosticul clinic de insuficienţă cardiacă congestivă ; digitalizată. Undele P sunt marcate prin săgeţi. Frecvenţa atrială 150/minut, frecvenţa ventriculară 75/minut.*

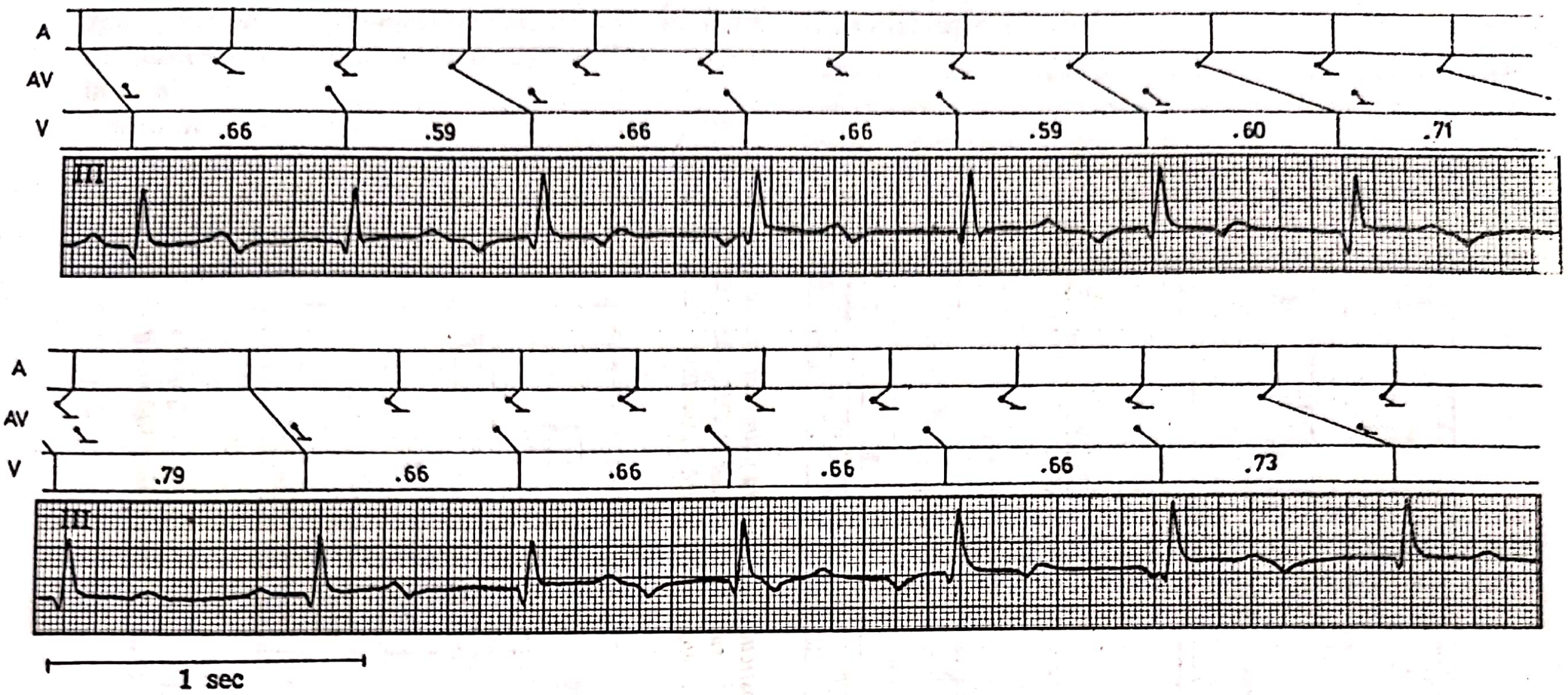
A
AV
V
.66
.59
.66
.66
.59
.60
.71
III
A
AV
V
.79
.66
.66
.66
.66
.73
III
1 sec

Fig. 18.41 : *Tahicardie AV joncțională dublă de tip repetitiv, cu bloc AV de grad înalt. Pacemakerul superior prezintă un bloc anterograd de grad înalt, în timp ce pacemakerul inferior este de tip parasistolic (bloc de protecție).*

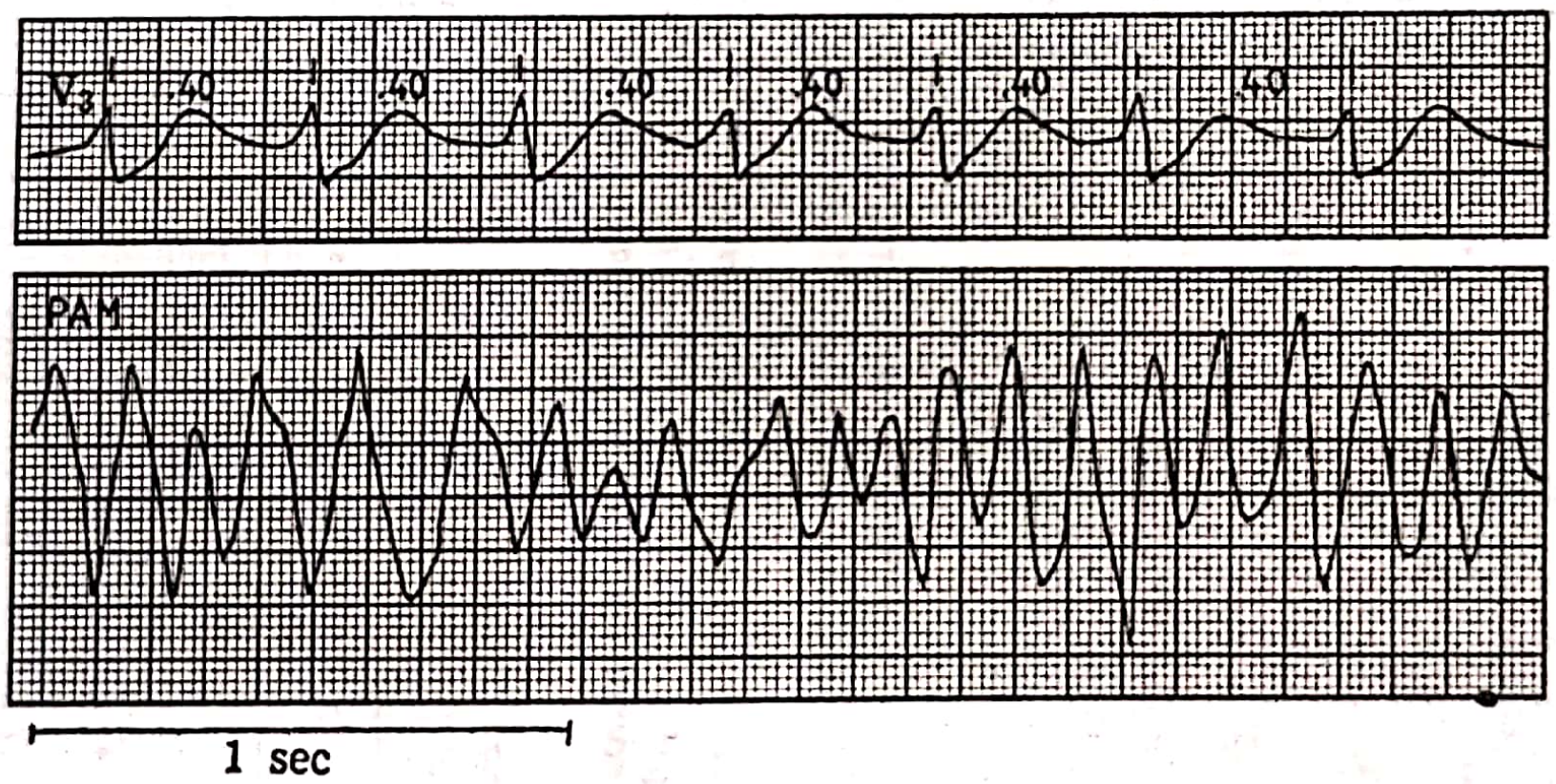
V₃
40
40
40
40
40
40
PAM
1 sec

Fig. 18.42 : *Fibrilație atrială cu tahicardie AV joncțională neparoxistică (bolnav în vârstă de 67 de ani cu diagnosticul de cord pulmonar cronic – digitalizat). Undele de fibrilație se disting numai pe înregistrarea intraatrială dreaptă (potențialul de acțiune monofazic atrial drept – PAM). Frecvența ventriculară 150/minut.*

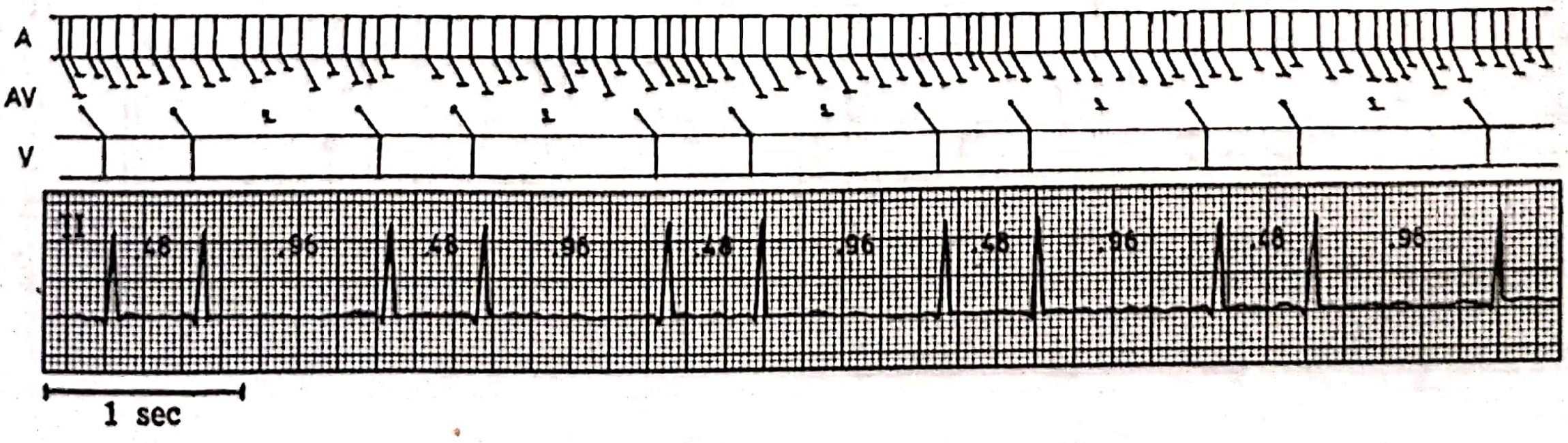
A
AV
V
II
.48
.96
.48
.96
.48
.96
.48
.96
.48
.96

Fig. 18.43 : *Fibrilație atrială și tahicardie AV joncțională neparoxistică cu bloc de ieșire 3/2 (bolnavă în vârstă de 42 de ani cu diagnosticul clinic de boală mitrală, fibrilație atrială cronică, insuficiență cardiacă congestivă – digitalizată).*

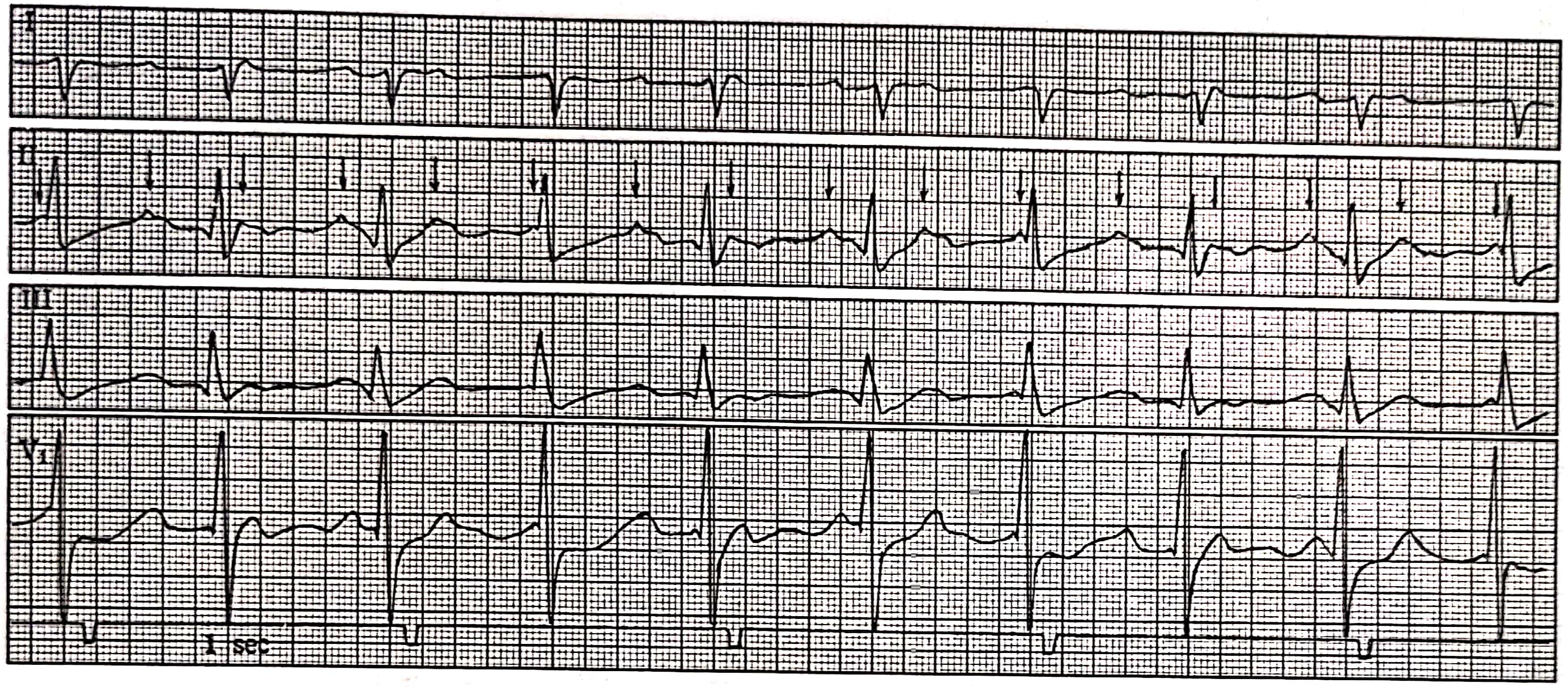

Fig. 18.44 : *Tahicardie dublă : atrială şi AV joncţională (bolnav în vârstă de 45 de ani cu diagnosticul clinic de cord pulmonar cronic – digitalizat). Înregistrare sincronă a derivaţiilor I, II, III şi* V_1*. Undele P (marcate prin săgeţi) sunt pozitive atât în DII, cât şi în DIII şi nu prezintă nici o relaţie cu complexele QRS. Frecvenţa atrială 200/minut, frecvenţa ventriculară 120/minut.*

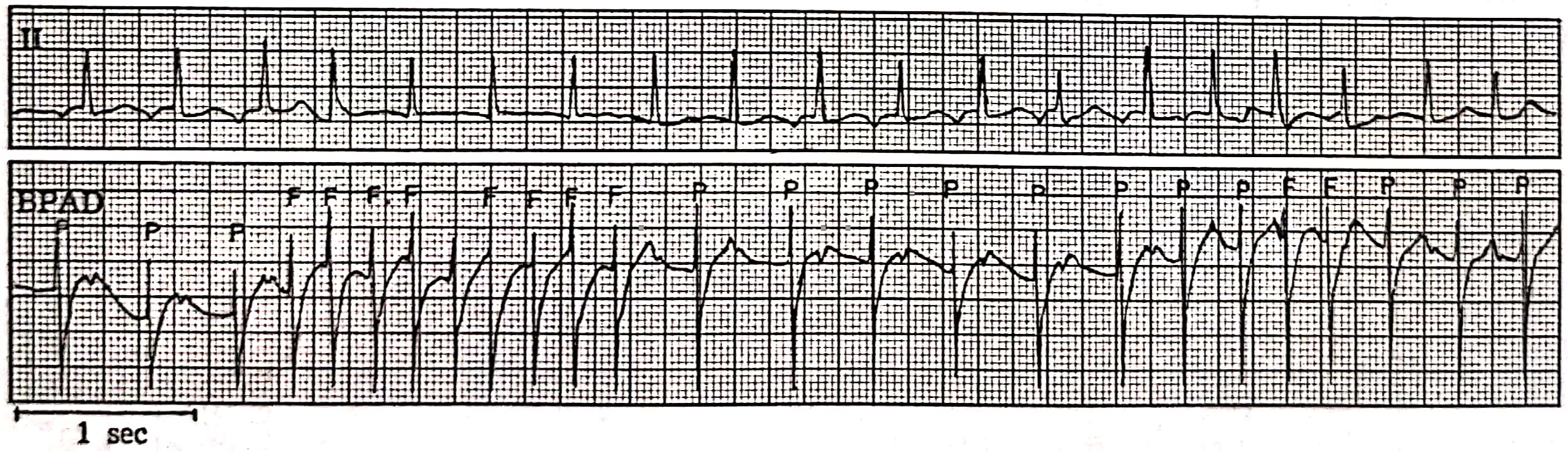

Fig. 18.45 : *Tahicardie AV joncţională neparoxistică cu frecvenţa 120-140/minut (înregistrare sincronă a derivaţiilor II şi bipolară intraatrială dreaptă – BPAD). În cursul înregistrării se instalează un episod de flutter atrial cu frecvenţa 300/minut. P = undele P ectopice. F = undele de flutter atrial.*

3. *Tahicardia atrială cronică* (neparoxistică). În acest caz, undele P sunt pozitive în DII, DIII, aVF şi negative în aVR.
4. *Tahicardia ventriculară neparoxistică* (ritmul idioventricular accelerat). Diagnosticul diferenţial se impune în cazul tahicardiei AV joncţionale neparoxistice cu complexe QRS anormale. Diagnosticul se poate preciza pe baza capturilor ventriculare şi bătăilor de fuziune, care pot fi observate în tahicardia ventriculară neparoxistică cu conducere retrogradă. Masajul sinusului carotidian poate fi de asemenea util: manevra poate determina apariţia unui grad de bloc anterograd în tahicardia AV joncţională neparoxistică, în timp ce în tahicardia ventriculară ritmul ventricular nu este influenţat. În sfârşit, stimularea atrială rapidă, cu o frecvenţă superioară celei ventriculare, poate fi de un real ajutor (vezi şi capitolul 19, „Tahicardiile ventriculare").

Semnificaţie clinică

Tahicardia AV joncţională neparoxistică apare de obicei în condiţii clinice severe: infarcul miocardic acut cu localizare inferioară, miocardita acută (reumatică sau virală) sau postoperator după intervenţiile chirurgicale pe cord deschis. Intoxicaţia digitalică reprezintă, de asemenea, o cauză deosebit de frecventă a acestei aritmii, mai ales în prezenţa fibrilaţiei atriale (Pick A şi colab., 1961; Kastor JA şi Yurchak PM, 1967; Konecke LL şi Knoebel SB, 1972). Tahicardia AV joncţională neparoxistică poate apărea însă şi la persoanele clinic normale, îndeosebi la copii şi adolescenţi (Coumel Ph şi colab., 1974; Raviele A şi colab., 1977).

Tahicardia bidirecţională

Descrisă prima oară de către Schwensen C în anul 1922 (cit. Cohen SI şi colab., 1973), această aritmie reprezintă o varietate de tahicardie AV joncţională cu complexe

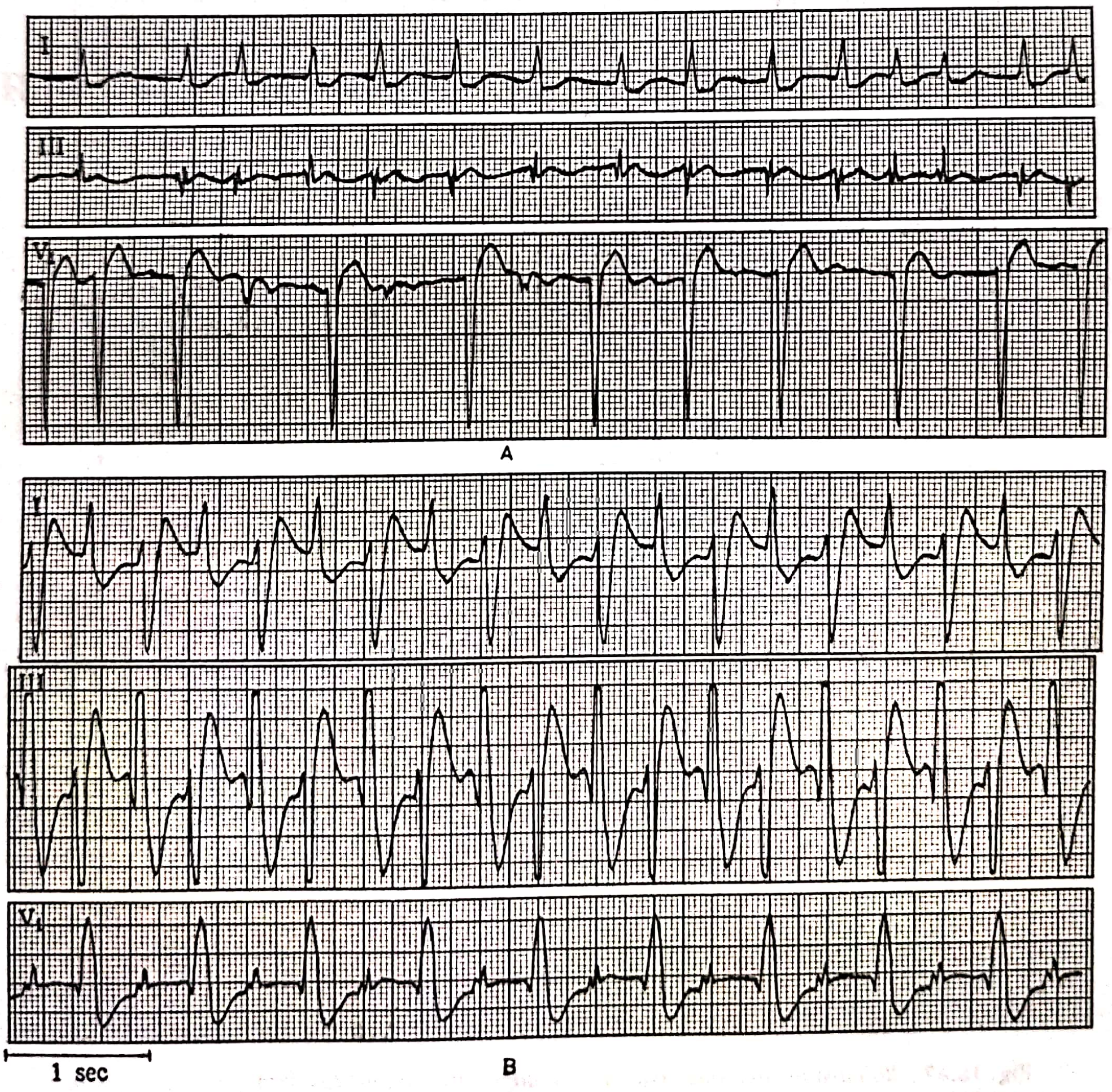

Fig. 18.46: *Bolnavă în vârstă de 72 de ani cu diagnosticul clinic de fibrilaţie atrială cronică, insuficienţă cardiacă congestivă. A. Fibrilaţie atrială, conduceri intraventriculare aberante. B. (după digitalizare) Tahicardie bidirecţională cu frecvenţa 150/minut şi disociaţie atrioventriculară (atriile sunt în fibrilaţie).*

QRS de tip bidirecţional sau alternant. Tahicardia bidirecţională se manifestă printr-un ritm regulat, cu frecvenţa 70-150/minut, în care este prezentă o configuraţie persistentă de bloc de ramură dreaptă cu o variaţie alternativă la stânga şi la dreapta a axei electrice QRS în plan frontal (fig. 18.46 şi 18.47). Această variaţie a axei electrice conferă traseului electrocardiografic un aspect alternativ de hemibloc stâng anterior şi hemibloc stâng posterior şi este uneori greşit interpretată ca o „tahicardie ventriculară dublă". În realitate, aritmia este produsă în cele mai multe cazuri de o accelerare a formării excitaţiei în joncţiunea AV sau în vecinătatea sa. O conducere ascunsă alternativă a excitaţiei în fasciculele anterior şi posterior ale ramului stâng determină variaţia alternativă a axei electrice în plan frontal (Rosenbaum MB şi colab., 1969). Înregistrările intracardiace (electrograma fasciculului lui His) atestă originea AV joncţională a tahicardiei bidirecţionale (Cohen SI şi Voukidis P, 1974). Totuşi au fost prezentate cazuri care demonstrează şi posibilitatea originii infrahisiene (ventriculare) a aritmiei (Cohen SI şi colab., 1973 ; Kastor JA şi

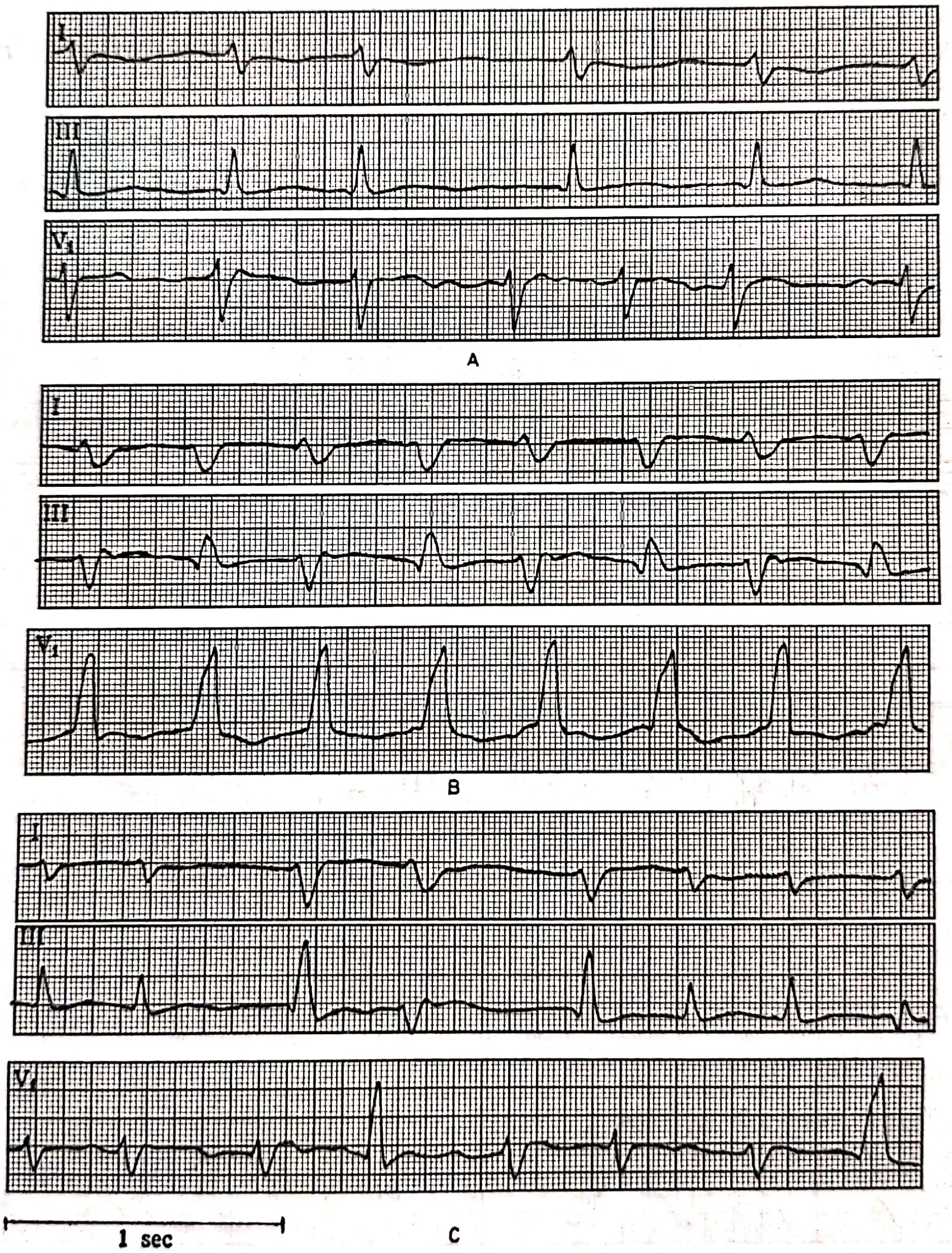

Fig. 18.47 : *Bolnavă în vârstă de 56 de ani cu diagnosticul clinic de boală mitrală, fibrilaţie atrială cronică, insuficienţă cardiacă congestivă. A. Fibrilaţie atrială. B. (după digitalizare) Tahicardie bidirecţională cu frecvenţa 150/minut cu disociaţie atrioventriculară (atriile sunt în fibrilaţie). C. (după întreruperea digitalei) Fibrilaţie atrială (cu conduceri intraventriculare aberante).*

Goldreyer BN, 1973; Morris SN şi Zipes DP, 1973). În aceste cazuri, stimulul ectopic ventricular este blocat alternativ pe unul din cele două fascicule ale ramului stâng ca urmare a unei accelerări a depolarizării diastolice spontane, care se manifestă alternativ pe cele două fascicule. Reducerea nivelului potenţialului de repaus la –60 (–65) milivolţi determină blocarea excitaţiei. O altă ipoteză susţine formarea alternativă a excitaţiei pe fasciculul stâng anterior şi posterior. După Watanabe Y şi Dreifus LS (1977) tahicardia bidirecţională poate fi atrială, AV joncţională sau ventriculară, iar electrocardiograma de suprafaţă nu oferă totdeauna indicii asupra originii sale. Masajul sinusului carotidian permite uneori stabilirea acestei origini, deoarece manevra poate influenţa o tahicardie bidirecţională de origine atrială sau AV joncţională prin apariţia unui grad de bloc atrioventricular şi, consecutiv, modificarea configuraţiei complexelor QRS. Tahicardia bidirecţională este produsă aproape constant de supradozajul digitalic.

Ritmul sinusului coronar

Atunci când excitaţia ia naştere în miocardul atrial din apropierea orificiului sinusului venos coronarian, apare un aspect electrocardiografic asemănător cu cel din ritmurile AV joncţionale, deoarece depolarizarea atrială se desfăşoară în sens retrograd. Dacă apar 6 sau mai multe complexe în succesiune se utilizează termenul de ritm sau tahicardie a sinusului coronar, în funcţie de frecvenţa cardiacă (Katz LN şi Pick A, 1956). Diagnosticul electrocardiografic se bazează pe următoarele criterii: (1) unde P negative în DII, DIII, aVF şi pozitive, turtite sau difazice în aVR; (2) interval PR ≥ 0.12 secunde (deoarece excitaţia traversează nodul atrioventricular); (3) complex QRS normal (fig. 18.47). Uneori complexul QRS poate fi anormal ca urmare a unei conduceri intraventriculare aberante sau a unei tulburări de conducere intraventriculare preexistente. Din cele de mai sus rezultă că unica distincţie între un ritm al sinusului coronar cu un ritm AV joncţional constă în durata intervalului PR: ≥ 0.12 secunde în primul caz şi PR < 0.12 secunde în al doilea caz. Această distincţie devine însă fără valoare dacă se ţine seama de faptul că în ritmurile AV joncţionale cu conducere anterogradă lentă intervalul PR poate depăşi 0.12 secunde. Semnificaţia clinică a acestei aritmii este asemănătoare cu cea a ritmurilor AV joncţionale. Poate fi constatată şi la persoanele normale. Se semnalează totuşi o incidenţă crescută la bolnavii cu anomalii venoase sistemice: persistenţa venei cave superioare stângi şi absenţa venei cave inferioare (Chung EK, 1977).

Diagnosticul de ritm al sinusului coronar este controversat deoarece stimularea directă a acestei zone nu determină inversiunea undelor P în DII, DIII şi aVF fără lezarea concomitentă a miocardului atrial şi, în mod specific, a căilor de conducere specializate intraatriale (Moore EN şi colab., 1967). De altfel, în cadrul unor cercetări mai vechi, Rethberger CJ şi Scherf D (1927) (cit. James TN şi Sherf L, 1976) au produs la câine, în prezenţa ritmului sinusal, inversiunea undelor P cu interval PR nemodificat prin ligatura fasciculului lui Bachmann. Cercetări mai recente demonstrează că stimularea unor puncte din zona postero-inferioară a auriculului stâng sau caudată a auriculului drept determină orientarea superioară a vectorului P, cu unde P negative în DII, DIII şi aVF (Harris BC şi colab., 1968; Waldo AL şi colab., 1973). Prin urmare, nu numai sediul focarului ectopic atrial, ci şi relaţia sa cu sistemul de conducere specializat, starea acestui sistem şi orientarea finală a frontului de excitaţie influenţează în mare măsură polaritatea undei P (James TN şi Sherf L, 1976). De aceea, pentru desemnarea aspectului electrocardiografic descris ca ritm al sinusului coronar, unii cercetători propun termenul general de „ritm atrial ectopic inferior" (Schamroth L, 1967).

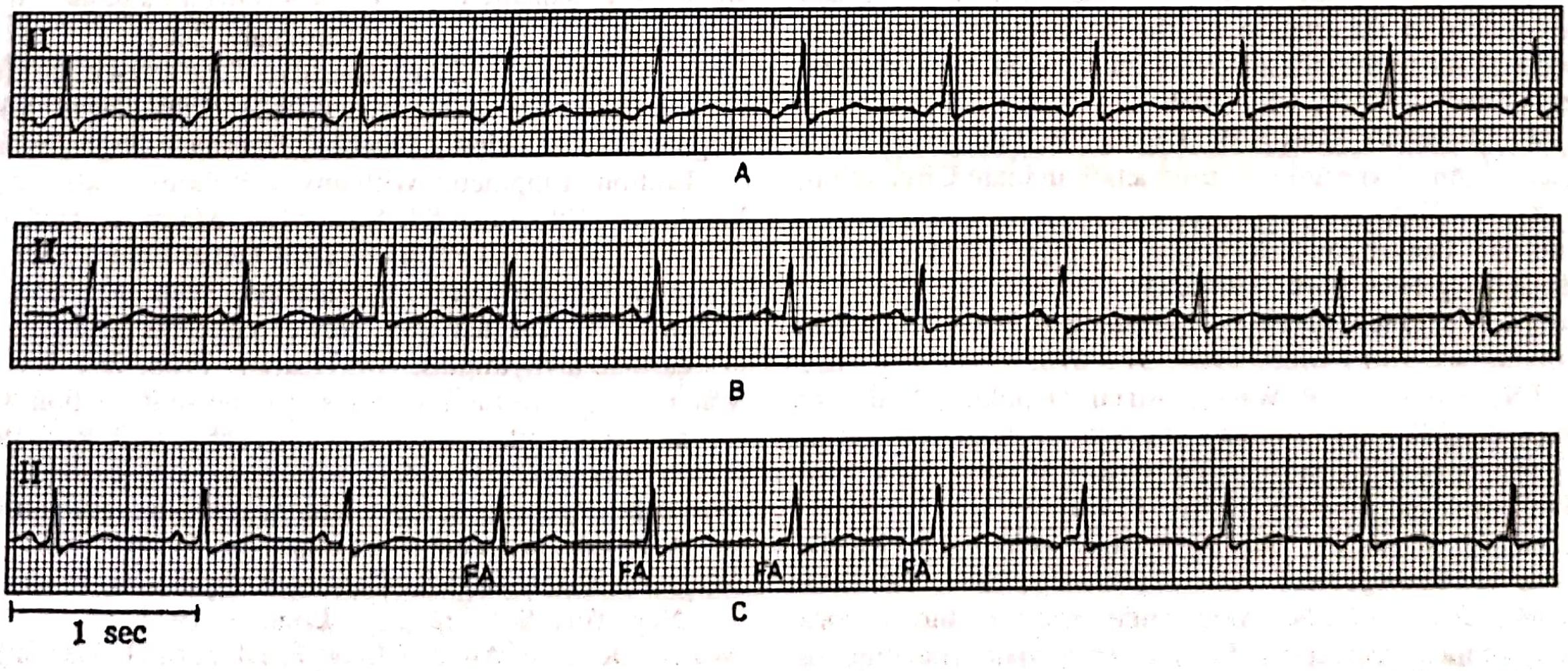

Fig. 18.48: *Bolnavă în vârstă de 18 ani cu diagnosticul clinic de stenoză mitrală şi insuficienţă aortică.* ***A.*** *Ritm al sinusului coronar cu frecvenţa 75/minut (undele P sunt negative în DII, iar intervalul PR = 0.16 secunde).* ***B*** *(imediat după un efort uşor). Ritm sinusal cu frecvenţa 75-85/minut.* ***C*** *(3 minute după efort). Tranziţia între ritmul sinusal şi ritmul sinusului coronar. FA = bătăi de fuziune atrială.*

Bibliografie

Bigger JT jr, Goldreyer BN : The mechanism of supraventricular tachycardia, Circulation, 1970, 42 : 673.

Bigger JT jr : Mechanism and Diagnosis of Arrhythmias (in Heart Disease, sub red. Braunwald E. W.B. Saunders Company, Philadelphia-London-Toronto, 1980 : 630-690).

Braunwald E, Zipes DG, Libby P (Edited by) : Heart Disease. A Textbook of Cardiovascular Medicine, 6th Ed. W.B. Saunders Company, 2001.

Chou TC : Electrocardiography in Clinical Practice. Grune--Stratton, New York-San Francisco-London, 1977.

Chung EK : Parasystole. Progr Cardiovasc Dis, 1968, 11 : 64.

Chung EK : Principles of Cardiac Arrhythmias. Williams-Wilkins, Baltimore-London, 1977.

Cohen SI, Deisseroth A, Hecht HS : Infra-His origin of bidirectional tachycardia. Circulation, 1973, 47 : 1260.

Cohen SI, Voukidis P : Supraventricular origin of bidirectional tachycardia : Report of a case. Circulation, 1974, 50 : 634.

Coumel Ph, Fidelle J, Cloup M, Toumieux MC : Les tachycardies réciproques à évolution prolongée chez l'enfant. Arch Mal Coeur, 1974, 67 : 23.

Coumel Ph : Supraventricular Tachycardia (in Cardiac Arrhythmias, sub red. Krikler DM şi Goodwin JF. WB Saunders Company, London-Philadelphia-Toronto, 1975 : 116-143) (a).

Coumel Ph : Junctional reciprocating tachycardias : The permanent and paroxysmal forms of AV nodal reciprocating tachycardia. J Electrocardiol, 1975, 8 : 79 (b).

Csapo G : Konventionelle und Intrakardiale Elektrokardiographie. Ciba-Geigy GmbH, Wehr/Baden, 1980.

Farré J, Ross D, Wiener I, Bär FW, Vanagt EJ, Wellens HJJ : Reciprocical tachycardias using acessory pathways with long conduction time. Am J Cardiol, 1979, 46 : 1099.

Goldreyer BN, Bigger JT jr : Site of reentry in paroxismal supraventricular tachycardia in man. Circulation, 1971, 43 : 15.

Goldreyer BN, Gallagher JJ, Damato AN : The electrophysiologie demonstration of atrial ectopic tachycardia in man. Am Heart J, 1973, 85 : 205.

Gomes JAC, Dhatt MS, Damato AN, Akhtar M, Holder CA : Incidence, determinants and significance of fixed retrograde conduction in the region of the atrio-ventricular node. Evidence for retrograde atrioventricular nodal bypass tracts. Am J Cardiol, 1979, 44 : 1089.

Harris BC, Shaver JA, Gary S III, Kroetz FW, Leonard JJ : Left atrial rhythm. Experimental production in man. Circulation, 1968, 37 : 1000.

Hochrein H : Herzrhytmusstörungen, Springer Verlag, Berlin--Heidelberg-New York, 1980.

Hoffman BF, Cranefield PF : Physiological basis of cardiac arrhythmias. Am J Med, 1964, 37 : 670.

James TN, Sherf L : P Waves, Atrial Depolarization, and Pacemaking Site (in Advances in Electrocardiography, vol. 2, sub red. Schlant RC şi Hurst JW. Grune-Stratton, New York--San Francisco-London, 1976 : 13-40).

Josephson ME, Kastor JA : Supraventricular tachycardia : Mechanisms and management. Ann Intern Med, 1977, 87 : 346.

Kastor JA, Goldreyer BN : Ventricular origin of bidirectional tachycardia : Case report of a patient non toxic from digitalis. Circulation 1973, 48 : 897.

Kastor JA, Yurchak PM : Recognition of digitalis intoxication in the presence of atrial fibrillation. Ann Intern Med, 1967, 67 : 1045.

Katz LN, Pick A : Clinical Electrocardiography. Lea-Febiger, Philadelphia, 1956. Pt. 1 : The Arrhythmias.

Konecke LL, Knoebel SB : Nonparoxysmal junctional tachycardia complicating acute myocardial infarction. Circulation, 1972, 45 : 367.

MacFarlane PW, Lawrie TDV (Eds.) : Comprehensive Electrocardiography : Theory and Practice in Health and Disease, New York, Pergamon, 1989.

Massumi RA, Ertem GE, Vera A : Aberrancy of junctional escape beats : Evidence of origin in the fascicles of left bundle branch. Am J Cardiol, 1972, 29 : 351.

Moore EN, Jomain SL, Stuckey HH, Buchanan JW, Hoffman BF : Studies on ectopic atrial rhythm in dogs. Am J Cardiol, 1967, 19 : 676.

Morris SN, Zipes DP : His bundle electrocardiography during bidirectional tachycardia. Circulation, 1973, 48 : 32.

Pick A, Dominguez P : Nonparoxysmal AV nodal tachycardia. Circulation, 1957, 16 : 1022.

Pick A, Langendorf R, Katz LN : AV nodal tachycardia with block. Circulation, 1961, 24 : 12.

Pick A, Langendorf R : Recent advances in the differential diagnosis of AV jonctional arrhythmias. Am Heart J, 1968, 76 : 553.

Podrid PJ, Kowey PR : Cardiac Arrhythmia, 2nd Edition, Lippincott Williams & Wilkins, 2001.

Raviele A, Artusi L, Delise P, Sartori F, Pascotto P, Piccolo E : Meccanismo della tachicardia sopraventricolare cronica. Giornale Ital Cardiol, 1977, 7 : 1057.

Rosen KM : Junctional tachycardia. Mechanism, diagnosis, differential diagnosis and management. Circulation, 1973, 47 : 634.

Rosenbaum MB, Elizari MV, Lazzari JO : The mechanism of bidirectional tachycardia. Am Heart J, 1069, 78 : 4.

Schamroth H, Yoshonis K : Mechanisms in reciprocical rhythm. Ann J Cardiol, 1969, 24 : 224.

Schamroth L : Sinus parasystole. AM J Cardiol, 1967, 20 : 434.

Sherf L, James TN : QRS Abnormalities in AV Block : Variations and their Significance (in Advances in Electrocardiography, vol. 2, sub red. Schlant RC şi Hurst JW. Grune-Stratton, New York-San Francisco-London, 1976 : 71-98).

Scherlag BJ, Lazzara R, Helfant RH : Differentiation of „AV junctional rhythms". Circulation, 1973, 48 : 304.

Surawicz B., Knilans TK : Chou's Electrocardiography in Clinical Practice, W.B. Saunders Company, 2001.

Topol EJ (Editor) : Comprehensive Cardiovascular Medicine, Lippincott-Raven Publishers, Philadelphia, New York, 1998.

Wagner GS : Marriott's Practical Electrocardiography, in Tenth Edition, Lippincott Williams & Wilkins, 2001.

Waldo AL, Vitikainen KJ, Kaiser GA, Malm JR, Hoffman BF : The P wave and PR interval. Effects of the site of origin of atrial depolarization. Circulation, 1970, 42 : 653.

Watanabe Y, Dreifus LS : Newer concepts in the genesis of cardiac arrhythmias. Am Heart J, 1968, 76 : 114 (b).

Watanabe Y, Dreifus LS : Sites of impulse formation within the atrioventricular function of the rabbit. Circ Res, 1968, 22 : 717 (a).

Watanabe Y, Dreifus LS : Inhomogeneous conduction in the A-V node. A model for re-entry. Am Heart J, 1965, 70 : 505.

Watanabe Y, Dreifus LS : Cardiac Arrhythmias, Grune-Stratton, New York-San Francisco-London, 1977.

Wu D, Denes P, Amat-Y-Leon F, Dhingra H, Wyndham CRC, Nauernfeind R, Latif P, Rosen KM : Clinical, electrocardiographic and electrophysiologic observations in patients with paroxysmal supraventricular tachycardia. Am J Cardiol, 1978, 41 : 1045.

CAPITOLUL 19

Aritmiile ventriculare

Date generale

Aritmiile ventriculare sunt produse prin mecanisme electrofiziologice care îşi au sediul în ventricule: focare ectopice şi/sau fenomene de reintrare a excitaţiei printr-un circuit situat în miocardul ventricular. Caracteristicile fundamentale ale aritmiilor ventriculare sunt sistematizate mai jos.

1. *Complexul QRS*

Excitaţia nu mai urmează calea normală a sistemului de conducere specializat, iar ventriculele sunt activate asincron. În consecinţă, morfologia complexului QRS devine anormală şi durata QRS este prelungită ($QRS > 0.12$ secunde). Consecutiv modificării procesului de depolarizare apar modificări în secvenţa procesului de repolarizare (alteraţiuni secundare ST, T). Gradul modificărilor QRS, ST şi T depinde în primul rând de sediul focarului ectopic. Localizarea acestuia în zona distală a reţelei Purkinje va genera complexe foarte deformate şi largi, cu alteraţiuni ST, T majore. Dimpotrivă, un focar ectopic situat în apropierea segmentelor proximale ale sistemului de conducere specializat intraventricular (ramuri şi fascicule) va produce complexe QRS aproape normale, deoarece excitaţia se propagă mai ordonat.

2. *Undele P*

De cele mai multe ori, activitatea electrică atrială nu este influenţată, încât secvenţa undelor P sau ritmul atrial nu sunt modificate. Rezultă o disociaţie atrioventriculară, continuă sau discontinuă, în funcţie de durata aritmiei, frecvenţa atrială şi frecvenţa ventriculară. În alte cazuri, transmisia retrogradă a excitaţiei produsă de focarul ectopic ventricular activează atriile şi poate recicla nodul sinusal. În consecinţă, secvenţa undelor P de origine sinusală este modificată. Uneori aritmiile ventriculare se pot asocia cu aritmii atriale independente (fibrilaţie atrială, flutter atrial, tahicardii atriale etc.).

3. *Aritmii ventriculare pasive şi active*

Aritmiile ventriculare se pot dezvolta ca un fenomen pasiv în următoarele circumstanţe: (a) scăderea automatismului sinusal (bradicardie sinusală majoră); (b) oprire sinusală; (c) bloc sinoatrial; (d) bloc atrioventricular. În aceste cazuri, în absenţa intervenţiei unui pacemaker AV joncţional, un centru de automatism ventricular preia controlul activităţii ventriculare cu o frecvenţă corespunzătoare automatismului său intrinsec (25-40/minut). Apar astfel *evadări ventriculare* sau *ritmuri ventriculare de evadare* (ritmuri idioventriculare).

Aritmiile ventriculare se pot însă dezvolta şi ca un fenomen activ, fie prin creşterea automatismului unui focar ectopic, fie printr-un mecanism de reintrare a excitaţiei. În acest caz, focarul ectopic ventricular sau circuitul de reintrare preia controlul activităţii ventriculare cu o frecvenţă superioară automatismului intrinsec al centrilor din sistemul de conducere specializat. Aritmiile ventriculare active includ extrasistolele ventriculare, parasistolia ventriculară, tahicardia paroxistică ventriculară, flutterul ventricular, tahicardia ventriculară neparoxistică (ritmul idioventricular accelerat), torsada vârfurilor şi fibrilaţia ventriculară.

Evadări şi ritmuri de evadare ventriculară (ritmuri ventriculare pasive)

Mecanism

Evadările ventriculare şi ritmurile ventriculare de evadare sunt produse prin formarea pasivă a excitaţiei în miocardul ventricular. Apariţia lor necesită trei condiţii: (1) frecvenţa stimulului supraventricular care ajunge la ventricule să fie mai joasă decât frecvenţa intrinsecă a centrilor de automatism ai sistemului de conducere specializat intraventricular; (2) prezenţa unui pacemaker în sistemul de conducere specializat intraventricular capabil să preia controlul activităţii cardiace, cu o frecvenţă corespunzătoare automatismului său intrinsec; şi (3) ţesutul AV joncţional să fie incapabil să producă stimuli cu o frecvenţă mai mare decât a centrilor de automatism ventriculari subsidiari. Cauzele evadărilor şi ritmurilor de evadare ventriculare sunt: bradicardia sinusală majoră, blocul sinoatrial, oprirea sinusală, paralizia atrială din stadiile terminale ale cardiopatiilor organice şi blocul atrioventricular de grad înalt sau complet, distal faţă de fasciculul lui His (infrahisian). Atunci când 6 sau mai multe evadări ventriculare apar în succesiune se utilizează termenul de ritm ventricular de evadare sau ritm idioventricular (Chung EK, 1977)*.

Criterii de diagnostic electrocardiografic

1. Frecvenţa ventriculară între 30 şi 40/minut, cu variaţii până la 20/minut şi respectiv 50/minut, ceea ce reprezintă echivalentul intervalului de scăpare a evadărilor ventriculare izolate. Intervalele de evadare pot fi regulate ori neregulate, ca urmare a prezenţei mai multor focare ventriculare sau a unui focar unic cu descărcare neregulată a excitaţiei.
2. Complexe QRS de configuraţie anormală şi lărgite (QRS > 0.12 secunde). Durata QRS poate fi normală sau numai uşor crescută (0.10-0.12 secunde) dacă evadările provin din fasciculele ramului stâng (ritmuri fasciculare de evadare). Evadările provenite din sistemul ramului drept prezintă o configuraţie similară cu cea a blocului de ramură stângă, iar evadările cu originea în sistemul ramului stâng o configuraţie similară cu cea a blocului de ramură dreaptă.
3. Segmentul ST şi unda T prezintă o polaritate opusă faţă de deflexiunea principală a complexului QRS (modificări secundare de repolarizare ventriculară).
4. Activitatea electrică atrială şi ventriculară sunt independente: disociaţie atrioventriculară continuă sau discontinuă, în funcţie de absenţa sau prezenţa capturilor ventriculare şi a bătăilor de fuziune (fig. 19.1, 19.2 şi 19.3). Uneori complexele ventriculare de evadare prezintă o conducere retrogradă care se manifestă prin unde P negative în DII, DIII şi aVF, situate la un interval fix după complexul QRS (RP > 0.12 secunde) – fig. 19.3 B.

Evadările sau ritmurile de evadare ventriculare pot apărea de asemenea după o extrasistolă, la sfârşitul pauzei postectopice (fig. 19.4) sau în timpul masajului sinusului carotidian, ca urmare a scăderii automatismului sinusal (fig. 19.3 B şi 19.5). În prezenţa unei tulburări de conducere intraventriculare preexistente, evadările ventriculare se pot manifesta printr-un complex QRS de durată mai mică faţă de complexele QRS ale ritmului de bază, dacă evadările îşi au originea în unul din fasciculele ramului stâng (fig. 19.4). Mai rar, evadările ventriculare pot proveni din doi centri de automatism ventricular (fig. 19.5).

Aritmii asociate

După cum s-a mai menţionat, evadările şi ritmurile de evadare ventriculare apar asociate cu bradicardia sinusală majoră, blocul sinoatrial, oprirea sinusală şi blocul atrioventricular de grad înalt sau complet. În ultimul caz pot fi asociate cu fibrilaţia atrială, flutterul atrial sau tahicardia paroxistică atrială. Se mai pot asocia cu evadări AV joncţionale (fig. 19.1) sau cu extrasistole ventriculare. Uneori ritmul ventricular de evadare poate evolua spre tahicardie, flutter sau fibrilaţie ventriculară, şi invers.

Diagnostic diferenţial

De regulă, diagnosticul de evadare sau de ritm de evadare ventriculară nu prezintă dificultăţi: complexe QRS de configuraţie anormală cu frecvenţă joasă. Diagnosticul diferenţial mai dificil este cel cu ritmurile de evadare AV joncţionale asociate cu tulburări de conducere intraventriculare preexistente. În aceste cazuri, diagnosticul de ritm de evadare ventriculară poate fi precizat dacă sunt prezente capturi ventriculare şi bătăi de fuziune. În absenţa acestora, diferenţierea devine imposibilă fără înregistrarea electrogramei hisiene. În ritmurile de evadare ventriculară nu există nici o relaţie între deflexiunea H şi complexele ventriculare, în timp ce în ritmurile de evadare AV joncţionale fiecare complex ventricular este precedat de o deflexiune H cu un interval HV constant.

Semnificaţie clinică

Ritmurile ventriculare de evadare apar de obicei în cardiopatiile organice grave şi avansate. Bolnavii prezintă sindrom Morgagni-Adams-Stokes şi insuficienţă cardiacă congestivă severă. Mai pot apărea în sindromul nodului sinusal bolnav, dacă ţesutul AV joncţional prezintă un automatism foarte scăzut (boală binodală). Ritmuri ventriculare de evadare cu frecvenţă joasă, fără activitate electrică atrială manifestă se observă în cazurile de „inimă agonică".

Extrasistolele ventriculare

Mecanism

Dintre mecanismele postulate privind geneza extrasistolelor, două teorii prezintă o accepţiune mai largă: *teoria focală* (creşterea unei activităţi subliminare) şi *teoria reintrării excitaţiei* (Chung EK, 1977).

1. *Teoria focală*

Conform acestei teorii, extrasistolele sunt produse ca urmare a accelerării depolarizării diastolice a unui focar ectopic cu activitate subliminară, sub influenţa stimulului precedent al ritmului de bază. Probabil că o tulburare metabolică

---

* Alţi cercetători stabilesc în mod convenţional trei evadări ventriculare în succesiune (Chou TC, 1979).

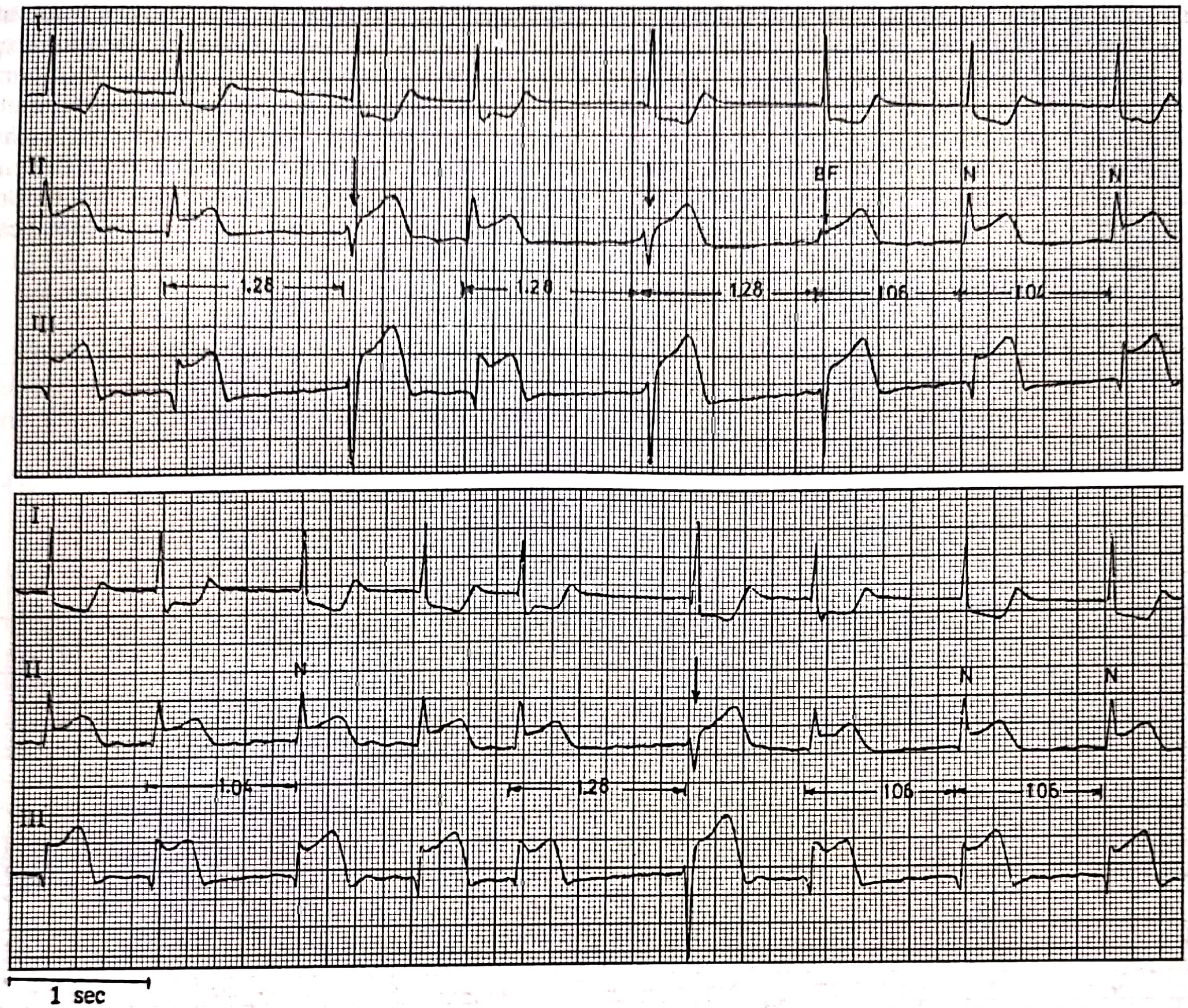

Fig. 19.1 : *Evadări ventriculare (marcate prin săgeți) și AV joncționale (N) la un bolnav cu diagnosticul clinic de infarct miocardic acut cu localizare inferioară, complicat cu fibrilație atrială. Intervalul de scăpare este de 1.28 secunde pentru evadările ventriculare și 1.04-1.06 secunde pentru evadările AV joncționale. Morfologia evadărilor ventriculare pledează pentru originea lor în fasciculul postero-inferior al ramului stâng al fasciculului lui His (evadări fasciculare), deoarece prezintă un aspect de hemibloc stâng anterior. BF = bătaie de fuziune ventriculară. Traseul a fost efectuat cu înregistrarea sincronă a derivațiilor I, II și III.*

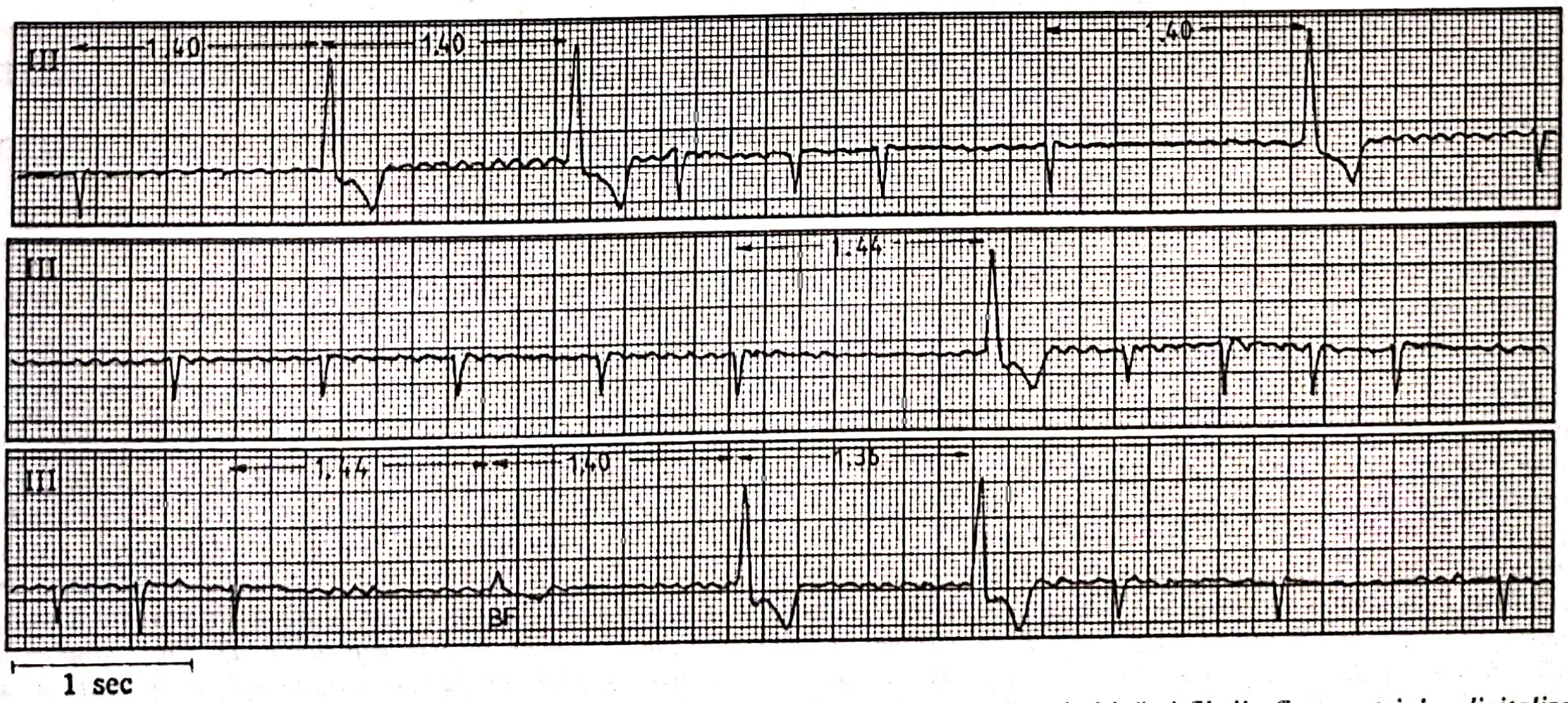

Fig. 19.2 : *Evadări ventriculare la o bolnavă cu diagnosticul clinic de cardiomiopatie primitivă și fibrilo-flutter atrial – digitalizată (înregistrare continuă a derivației III). Intervalul de scăpare variază ușor (1.36-1.44 secunde). BF = bătaie de fuziune ventriculară.*

influențează transportul ionic transmembranar și determină o creștere a excitabilității focale. Dacă peste această modificare subliminară se suprapune o nouă creștere a excitabilității produsă de stimulul ritmului de bază, nivelul excitabilității în focarul ectopic devine supraliminar și, în consecință, apare un stimul propagat. Mecanismul exact prin care stimulul ritmului de bază crește excitabilitatea focarului ectopic (mecanism de „trăgaci") nu este încă precizat. Au fost postulate două ipoteze: (a) modificări chimice la nivelul focarului ectopic, consecutive efectelor circulatorii tranzitorii inițiate de stimulul de bază și (b) creșterea unei excitabilități subliminare prin fenomen de facilitare Wedenski. Fenomenul de facilitare Wedenski constă în creșterea momentană a excitabilității într-o zonă distală unui bloc parțial sau complet, consecutiv stimulării țesutului proximal. Deoarece fenomenul Wedenski reprezintă o formă de conducere și excitabilitate supranormală, mecanismul descris ar putea explica geneza extrasistolelor care apar la sfârșitul undei T a bătăii precedente. În schimb, extrasistolele care apar tardiv în diastolă nu pot fi explicate pe baza fenomenului de facilitare Wedenski deoarece durata fazei de excitabilitate supranormală este de numai câteva sutimi de secundă la sfârșitul undei T.

2. *Teoria reintrării excitației*

Conform acestei teorii, apariția extrasistolelor este condiționată de o creștere focală a duratei perioadei refractare, asociată cu o deprimare a conductibilității. Stimulul ritmului

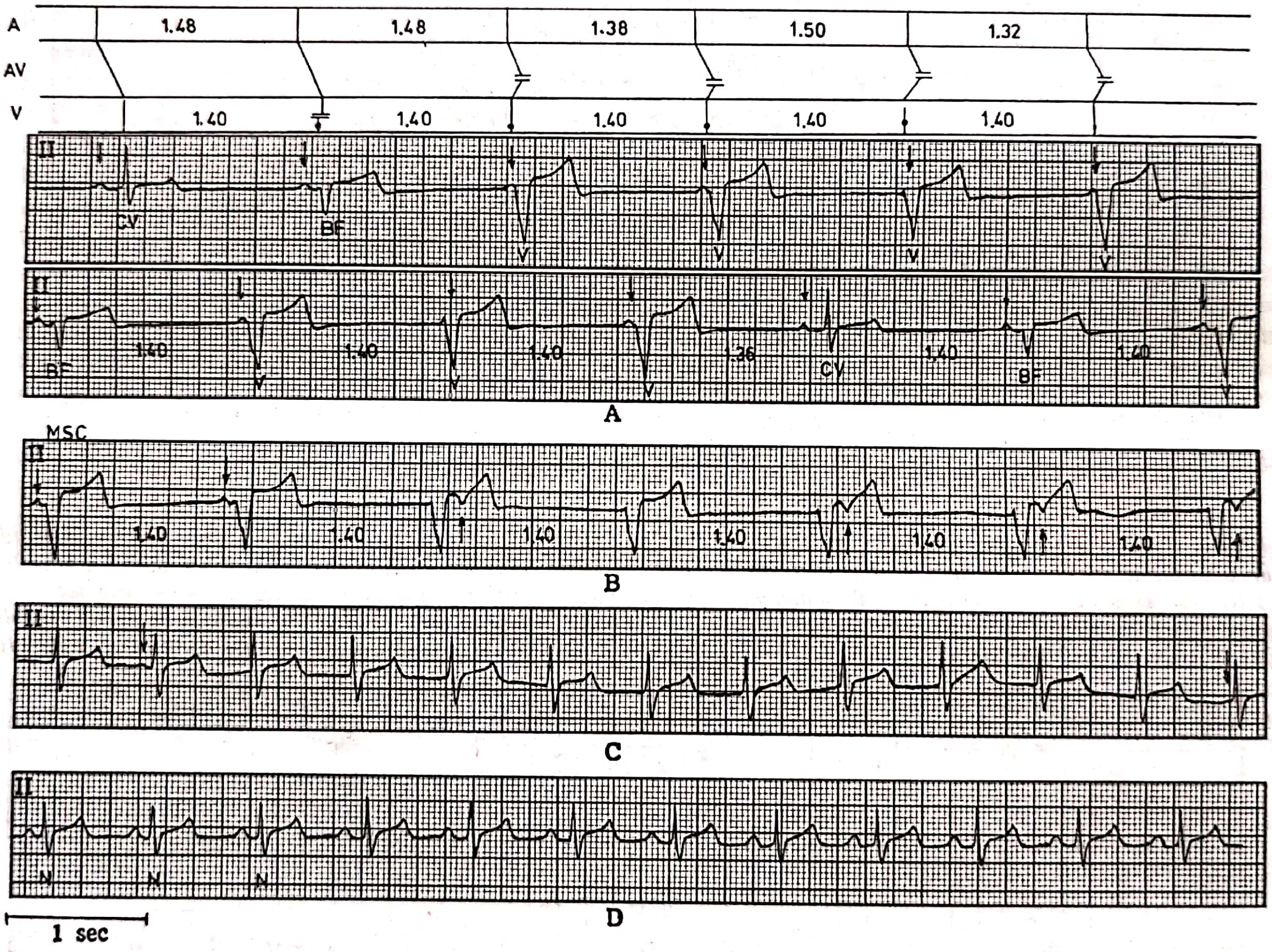

Fig. 19.3: *Ritm de evadare ventriculară la un bolnav cu diagnosticul clinic de sindrom al nodului sinusal bolnav. A. Traseu de control (înregistrare continuă a derivației II). Bradicardie sinusală cu ritm de evadare ventriculară. Săgețile indică undele P de origine sinusală. V = evadări ventriculare (interval de scăpare = 1.40 secunde). CV = capturi ventriculare. BF = bătăi de fuziune ventriculară. B. Masajul sinusului carotidian (MSC) determină instalarea unui ritm de evadare ventriculară fără capturi sau bătăi de fuziune. În mod intermitent, în funcție de poziția undei P sinusale față de complexul QRS de origine ventriculară, evadările ventriculare prezintă o conducere retrogradă (undele P negative marcate prin săgeți cu vârful în sus). C. La două minute după ce s-a administrat 1 mg atropină intravenos: disociație atrioventriculară prin tahicardie AV joncțională neparoxistică (frecvența 85/minut). Săgețile cu vârful în jos indică două unde P de origine sinusală care nu se conduc însă la ventricule. D. Cinci minute după administrarea atropinei: ritm sinusal cu frecvența 80-85/minut. Primele trei complexe (N) sunt de origine AV joncțională. La acest bolnav explorarea funcției nodului sinusal a indicat următoarele valori: timp de recuperare sinusală (corectat) = 2000 milisecunde, timp de recuperare sinusală după atropină (corectat) = 500 milisecunde, timp de conducere sinoatrială = 175 milisecunde.*

de bază depolarizează întregul miocard, cu excepţia zonei cu perioadă refractară prelungită producând o bătaie cardiacă normală. Între timp, zona localizată cu perioada refractară prelungită se repolarizează (devine excitabilă) şi, în consecinţă, stimulul ritmului de bază poate pătrunde în acest segment şi-l depolarizează. De aici excitaţia reintră în restul miocardului dacă acesta a ieşit din perioada sa refractară. Drept urmare, extrasistola apare precoce şi prezintă un interval de cuplaj fix (fig. 19.6). Dacă excitaţia traversează calea de reintrare cu viteze diferite, intervalul de cuplaj poate fi uşor variabil. Variaţii de cuplaj mai mari sunt caracteristice numai mecanismelor parasistolice (vezi „Parasistolia ventriculară").

Criterii de diagnostic electrocardiografic

1. Apariţie prematură în raport cu ciclul ritmului de bază.
2. Complex QRS cu configuraţia şi durata anormale, asociate cu modificări secundare ST, T (segmentul ST

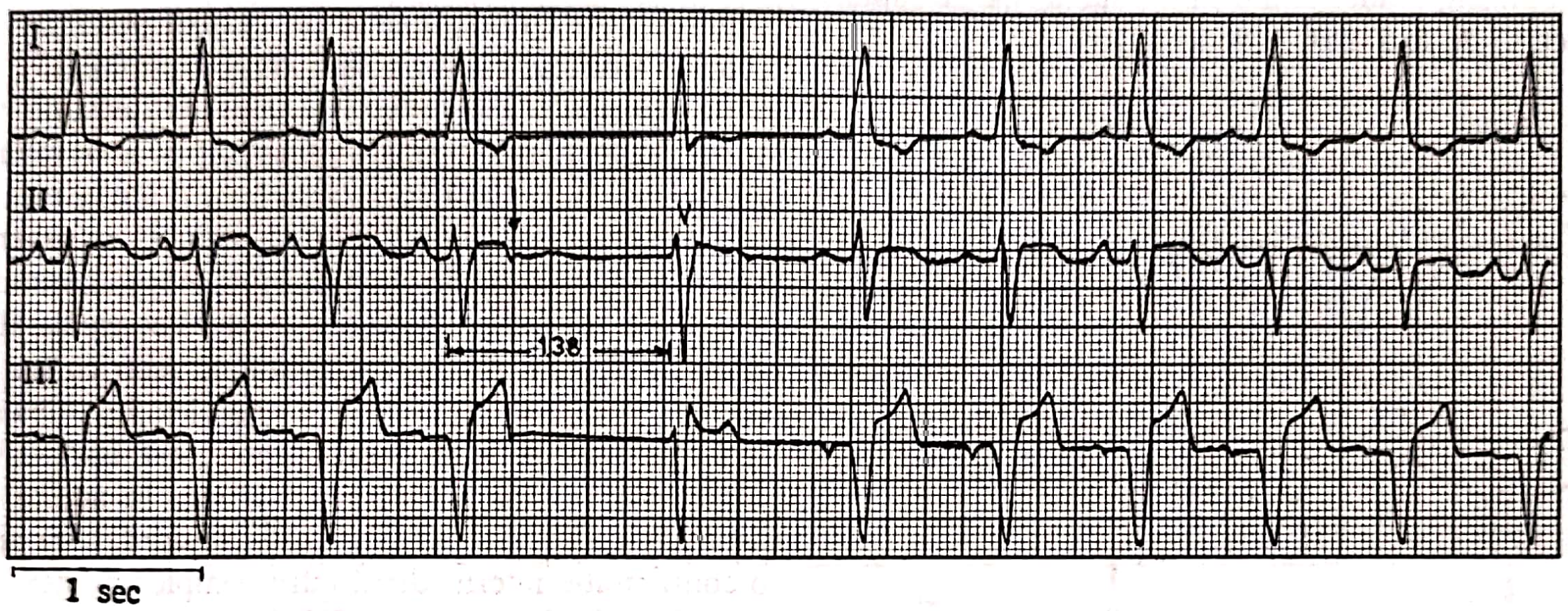

Fig. 19.4: *Evadare ventriculară (V) după o extrasistolă AV joncţională blocată, marcată prin săgeata cu vârful în jos. Înregistrare sincronă a derivaţiilor I, II şi III. Interval de scăpare = 1.38 secunde. Ritmul de bază indică prezenţa unui bloc de ramură stângă. Complexul QRS de evadare prezintă o durată mai mică decât complexele QRS ale ritmului de bază, ceea ce sugerează probabilitatea originii evadării în fasciculul postero-inferior al ramului stâng (aspect de hemibloc stâng anterior). Nu poate fi însă exclusă şi originea AV joncţională a evadării (bloc de ramură stângă frecvenţă-dependent).*

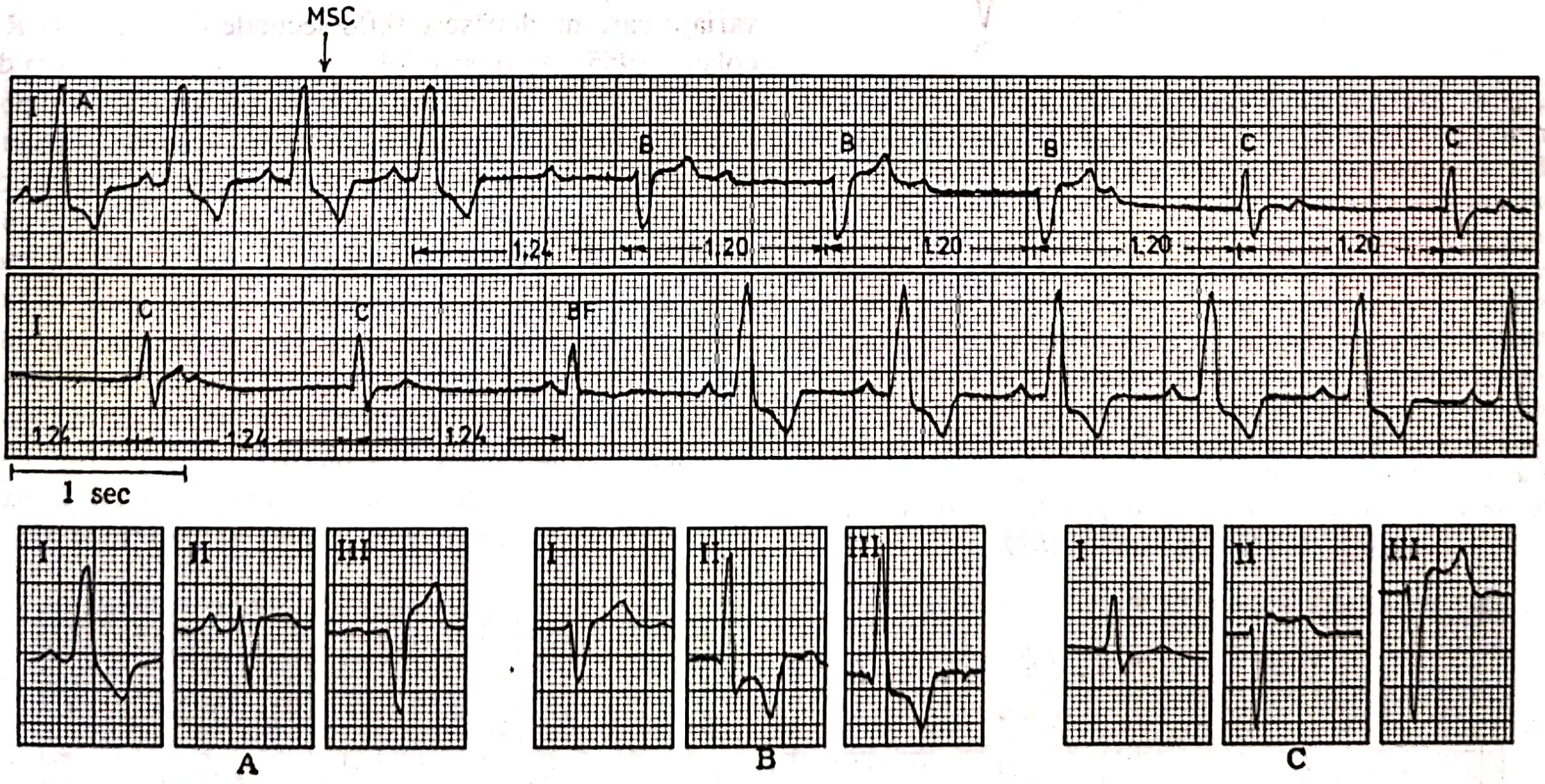

Fig. 19.5: *Ritm ventricular de evadare produs prin masajul sinusului carotidian (MSC) la un bolnav în vârstă de 77 de ani cu diagnosticul clinic de insuficienţă cardiacă congestivă şi bloc de ramură stângă - digitalizat. Înregistrare continuă a derivaţiei I. Se observă prezenţa a două tipuri morfologice de evadări ventriculare notate cu B şi C (complexele ritmului de bază sunt notate cu A). Intervalele de scăpare variază între 1.20 şi 1.24 secunde. BF = bătaie de fuziune ventriculară. După încetarea masajului sinusului carotidian se instalează din nou ritmul sinusal. În partea de jos a figurii sunt prezentate cele trei tipuri morfologice de complexe QRS. A = complexe QRS de origine sinusală, B şi C = evadări ventriculare.*

şi T prezintă o polaritate opusă deflexiunii principale a complexului QRS).

3. Intervalul dintre extrasistola ventriculară şi complexul precedent al ritmului de bază este constant (interval de cuplaj fix).
4. Pauza postectopică este de cele mai multe ori complet compensatorie ; mai rar extrasistolele ventriculare sunt interpolate sau capturează atriile prin propagare retrogradă şi recicleazǎ nodul sinusal.
5. Tendinţă la sistematizare sub formă de bigeminism, trigeminism, cvadrigeminism sau sub forma de cupluri (perechi) de extrasistole ventriculare.

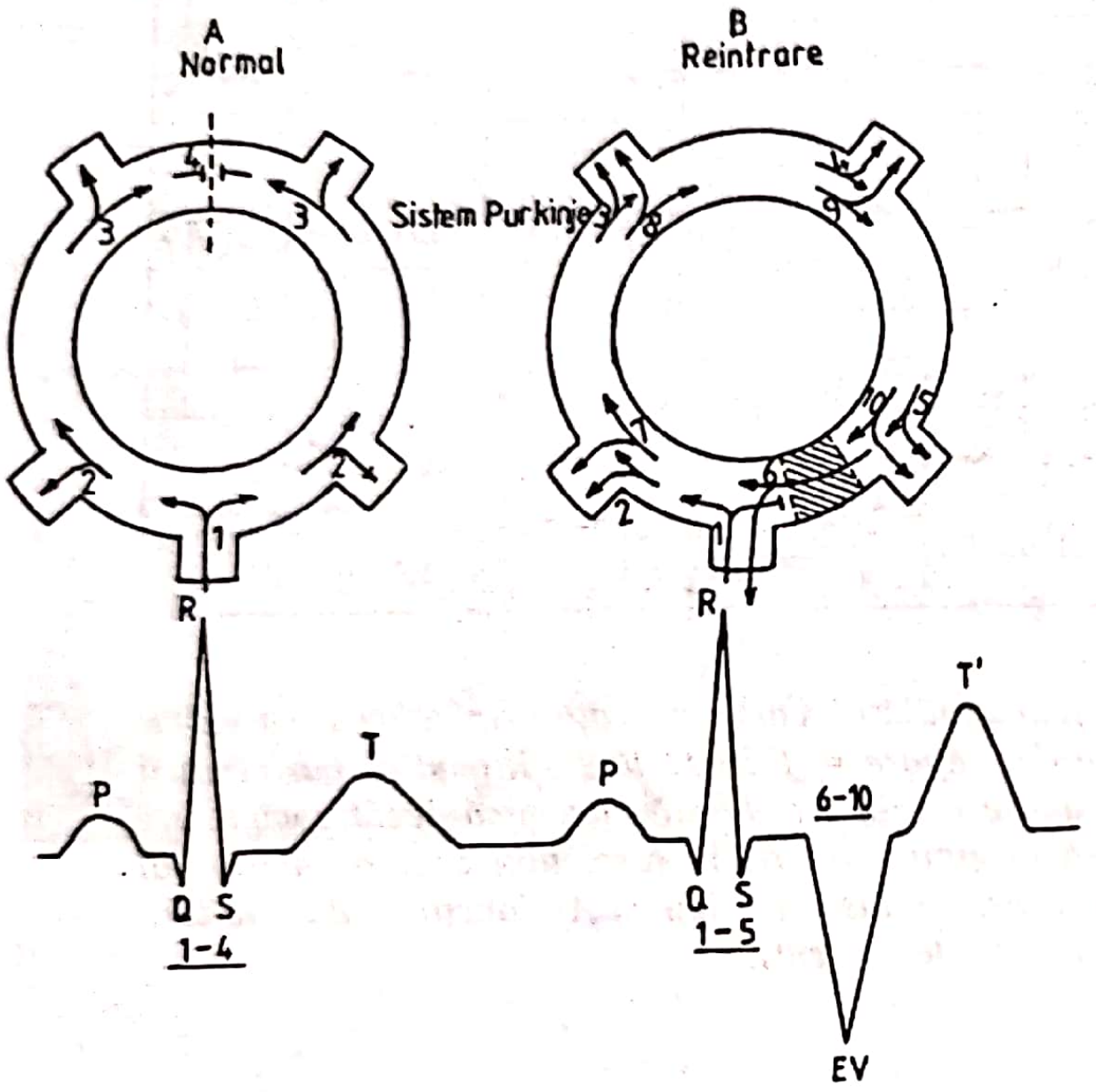

Fig. 19.6: *Reprezentare diagramatică a iniţierii extrasistolelor prin mecanism de reintrare a excitaţiei (după Chung EK, 1977). A. Excitaţia normală a sistemului Purkinje. Impulsul pătrunde în punctul 1 şi se propagă atât în sens orar, cât şi antiorar. Cele două unde de excitaţie se anulează în punctul 4. B. Reprezentarea fenomenului de reintrare. Excitaţia se propagă numai în sens orar. Propagarea în sens antiorar este blocată într-un segment din reţeaua Purkinje cu perioada refractară prelungită (zona haşurată). Complexul QRS normal este produs de propagarea orară a excitaţiei (punctele 1-5). În momentul în care segmentul deprimat (zona haşurată) s-a repolarizat şi devine excitabil, unda de excitaţie poate reintra în sistemul reţelei Purkinje propagându-se din nou prin punctele 6-10. Rezultă o extrasisatolă ventriculară (EV).*

(1) *Gradul de prematuritate şi intervalul de cuplaj*

Gradul de prematuritate al extrasistolelor ventriculare este foarte variabil. O extrasistolă ventriculară poate apărea în orice moment al diastolei subsecvente bătăii de bază, cu condiţia ca miocardul ventricular să fi ieşit din perioada sa refractară. Uneori intervalul de cuplaj este foarte scurt, extrasistola ventriculară înscriindu-se pe vârful sau panta descendentă a undei T precedente (fig. 19.6 bis). Acest aspect este desemnat cu termenul de fenomen R/T şi, în anumite condiţii, reprezintă un pericol potenţial pentru apariţia fibrilaţiei ventriculare (vezi capitolul 15). Fibrilaţia ventriculară consecutivă unor extrasistole ventriculare se poate însă instala şi în condiţiile unui interval de cuplaj mai lung dacă se asociază cu o alungire a intervalului QT, ori cu o undă U largă şi amplă cu superimpoziţie T+U, produse de chinidină („sincopa chinidinică"), hemoragie subarahnoidiană sau de cauză congenitală („sindrom QT lung"). Alteori extrasistolele ventriculare survin tardiv, imediat după unda P a complexului subsecvent, fără a avea o relaţie cu această undă : extrasistole ventriculare tardive sau terminal diastolice. În aceste cazuri apar frecvent *bătăi de fuziune ventriculară*, care prezintă o configuraţie intermediară între complexul QRS de origine sinusală şi complexul QRS de origine ectopică, deoarece stimulul supraventricular pătrunde în ventricule după ce stimulul ectopic a depolarizat o parte din miocardul ventricular (fig. 19.7 şi 19.8). Extrasistolele ventriculare care provin din acelaşi focar (extrasistole ventriculare unifocale) prezintă în general un interval de cuplaj fix, cu variaţii care nu depăşesc 0.08 secunde (Langendorf R şi colab., 1955). Extrasistolele ventriculare care provin din două sau mai multe focare (extrasistole ventriculare polifocale) manifestă intervale de cuplaj diferite. Prezenţa unor extrasistole ventriculare cu aceeaşi configuraţie dar cu variaţii marcate ale intervalului de cuplaj indică posibilitatea unui mecanism parasistolic. Uneori durata intervalului de cuplaj este influenţată de lungimea ciclului cardiac precedent : un interval R-R precedent mai lung este urmat de un interval de cuplaj mai lung, ca urmare a prelungirii perioadei refractare a joncţiunii focar ectopic – ventricul (Schamroth L şi Dolaro A, 1967) – fig. 19.9. În cazuri mai rare, intervalul de cuplaj variabil al extrasistolelor ventriculare este expresia unui bloc de tip

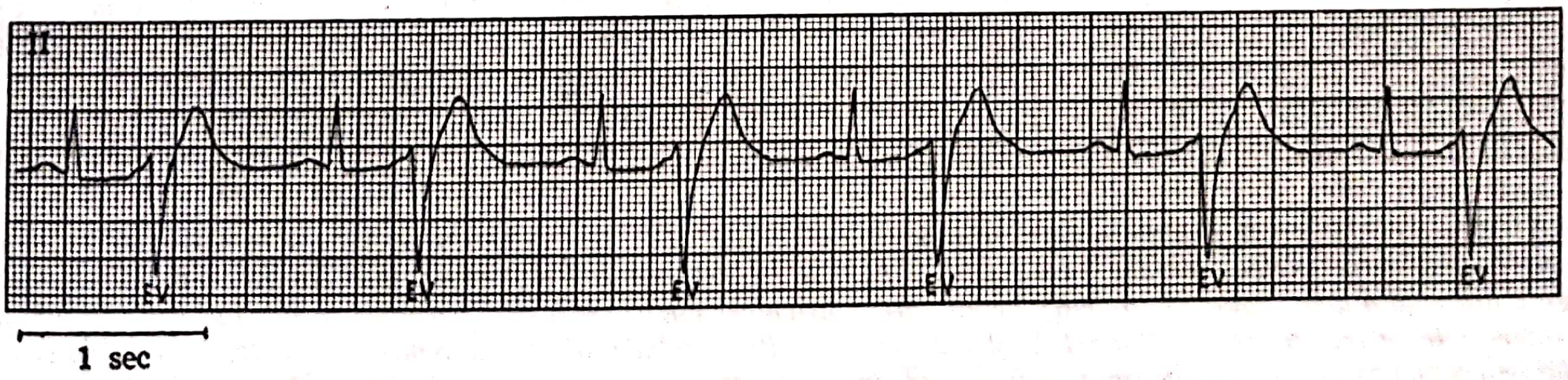

Fig. 19.6 (bis): *Extrasistole ventriculare cu interval de cuplaj foarte scurt (fenomen R/T). EV = extrasistole ventriculare.*

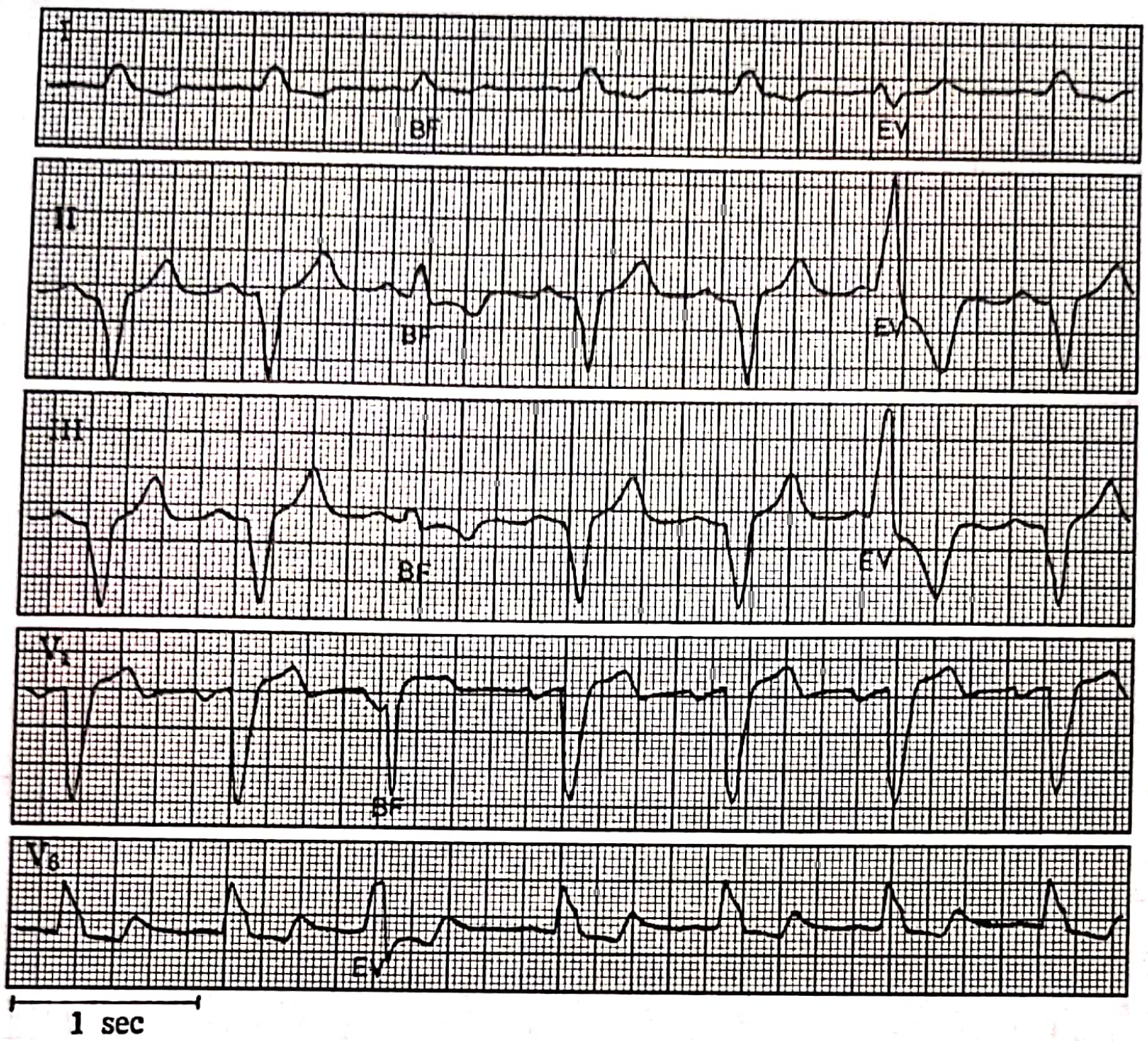
I
BF
EV
II
BF
EV
III
BF
EV
V1
BF
V6
EV
1 sec

Fig. 19.7: *Extrasistolele ventriculare (EV) şi bătăi de fuziune ventriculară (BF) pe fondul unui ritm sinusal cu bloc de ramură stângă. În prezenţa blocului de ramură stângă, complexele QRS ale bătăilor de fuziune prezintă o durată mai mică decât complexele QRS ale ritmului de bază.*

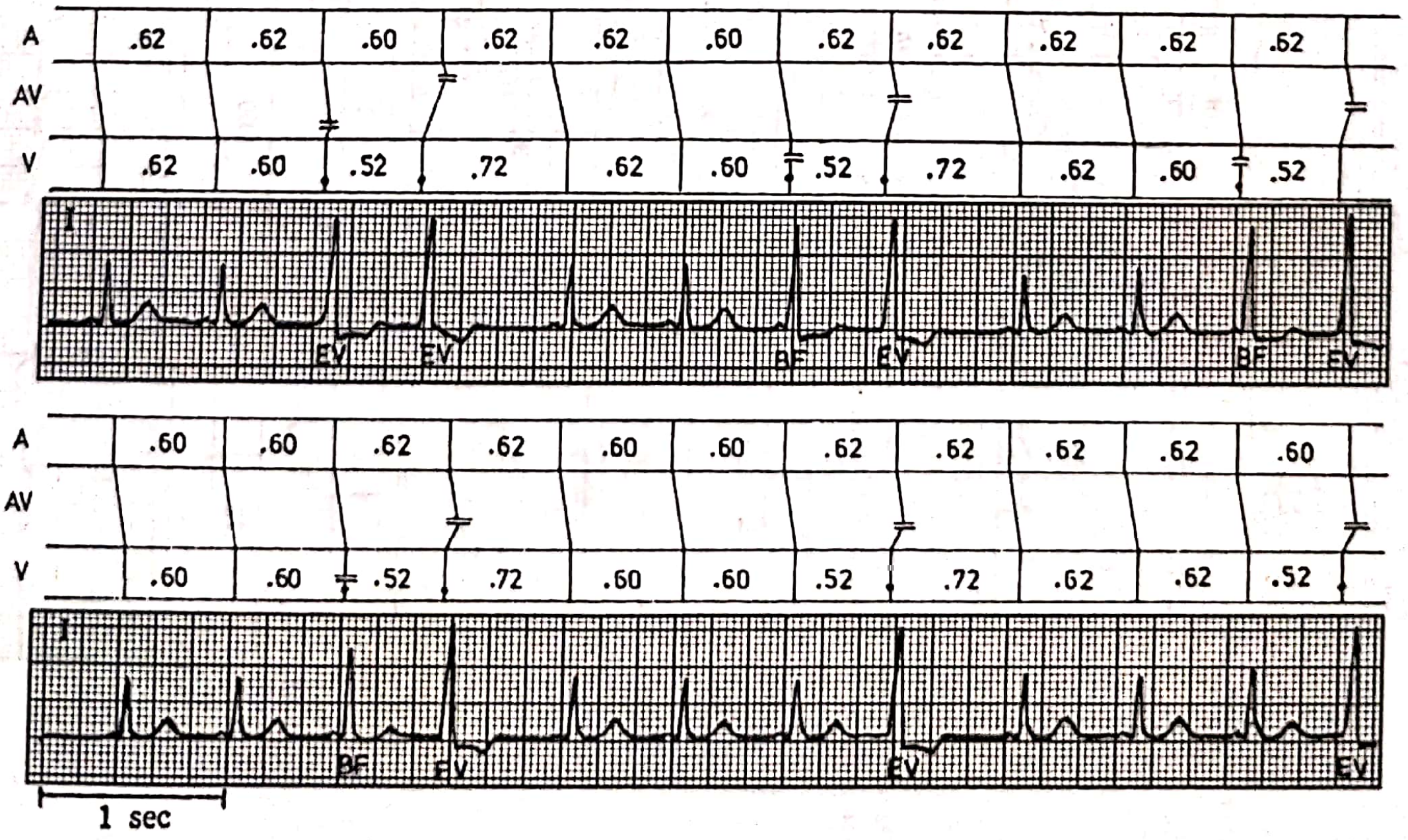
A
.62
.62
.60
.62
.62
.60
.62
.62
.62
.62
.62
AV
V
.62
.60
.52
.72
.62
.60
.52
.72
.62
.60
.52
I
EV
EV
BF
EV
BF
EV
A
.60
.60
.62
.62
.60
.60
.62
.62
.62
.62
.60
AV
V
.60
.60
.52
.72
.60
.60
.52
.72
.62
.62
.52
I
BF
EV
EV
EV
1 sec

Fig. 19.8: *Extrasistole ventriculare (EV) cu pauză complet compensatorie, prin interferenţă în joncţiunea atrioventriculară. BF = bătăi de fuziune ventriculară (înregistrare continuă a derivaţiei I).*

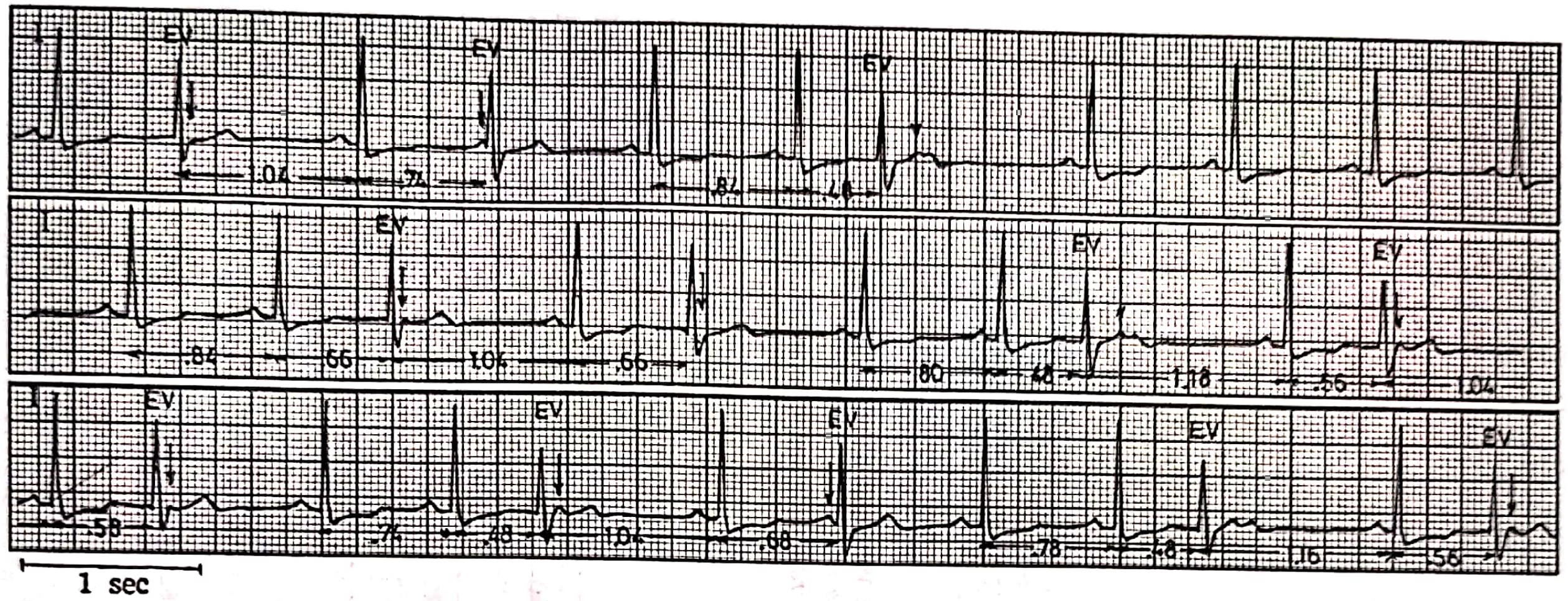
I
EV
EV
EV
1.04
.74
.84
.48
I
EV
.84
.66
1.04
.66
EV
.80
.48
1.18
EV
.56
1.04
I
EV
.58
EV
.74
.48
1.04
EV
.68
EV
.78
.48
1.16
EV
.56
1 sec

Fig. 19.9 : *Extrasistole ventriculare monofocale (EV) cu cuplaj variabil, fără caracteristici de mecanism parasistolic (înregistrare continuă a derivației I). Intervalul de cuplaj este dependent de durata ciclului R-R precedent : un ciclu R-R mai lung determină un interval de cuplaj mai lung. Săgețile cu vârful în jos marchează undele P de origine sinusală blocate de stimulul ectopic (extrasistole ventriculare cu pauză complet compensatorie prin interferență în joncțiunea atrioventriculară).*

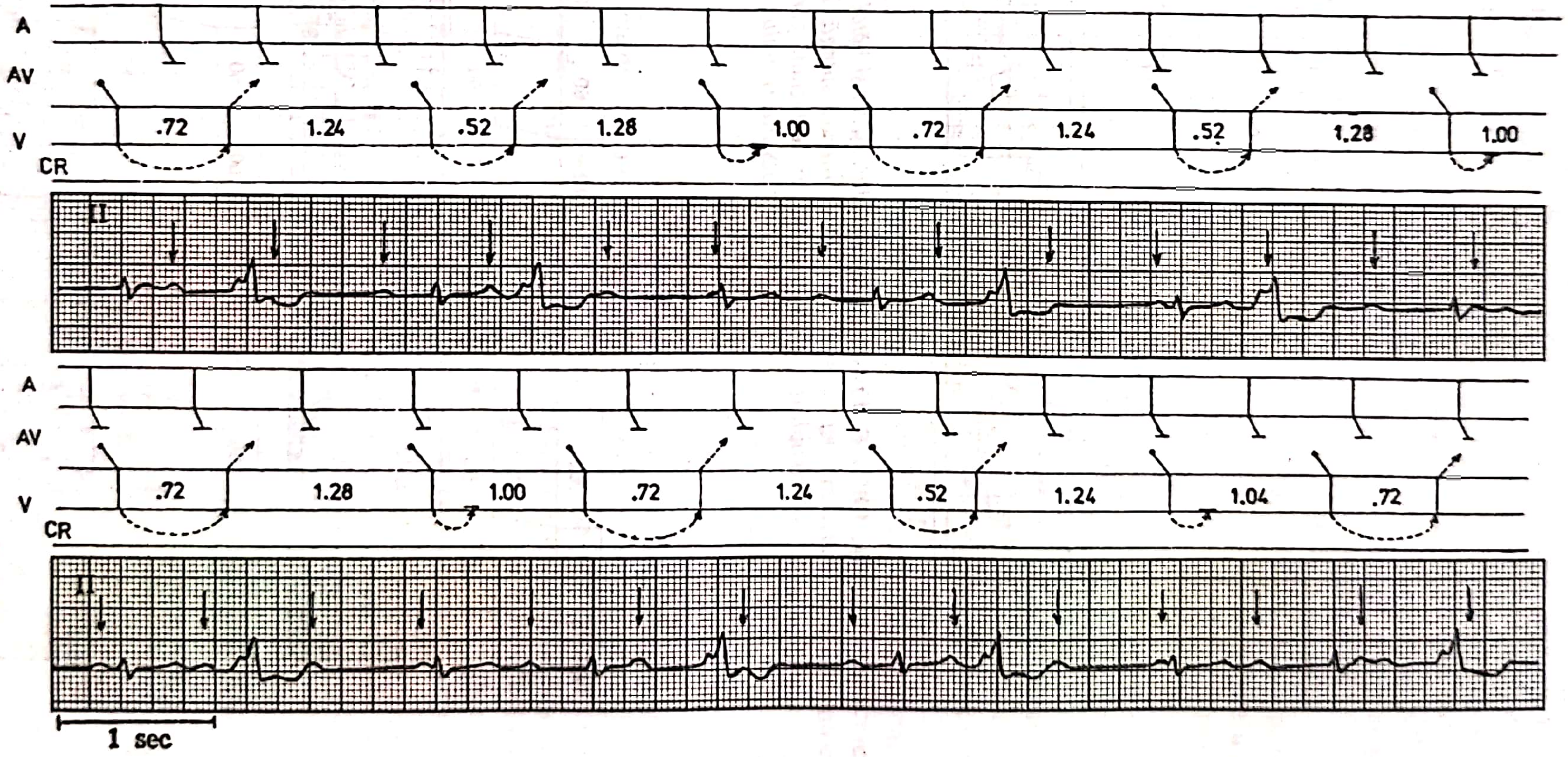
A
AV
V
CR
.72
1.24
.52
1.28
1.00
.72
1.24
.52
1.28
1.00
II
A
AV
V
CR
.72
1.28
1.00
.72
1.24
.52
1.24
1.04
.72
II
1 sec

Fig. 19.10 : *Bloc AV complet cu extrasistole ventriculare sistematizate sub formă de ritm bigeminat (înregistrare continuă a derivației II). Intervalul de cuplaj este variabil ca urmare a unui fenomen Wenckebach pe calea de reintrare. Săgețile indică undele P de origine sinusală. CR = calea de reintrare a excitației.*

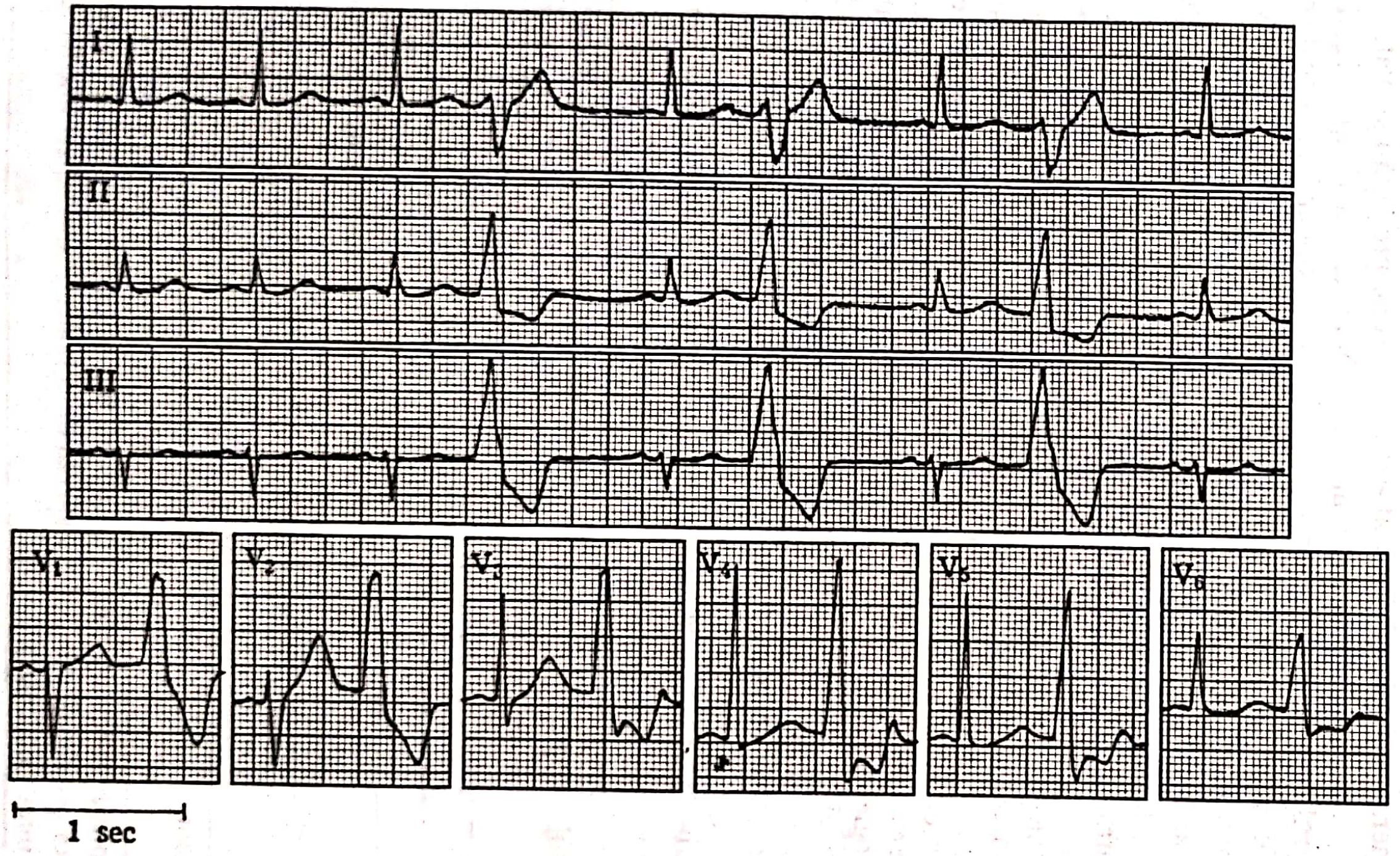

Fig. 19.11: *Extrasistole ventriculare cu originea probabilă în zonele bazale ale ventriculului stâng. Complexul QRS este predominant negativ în DI, pozitiv în DIII şi în toate derivaţiile precordiale (forţele electrice QRS sunt orientate anterior şi la dreapta).*

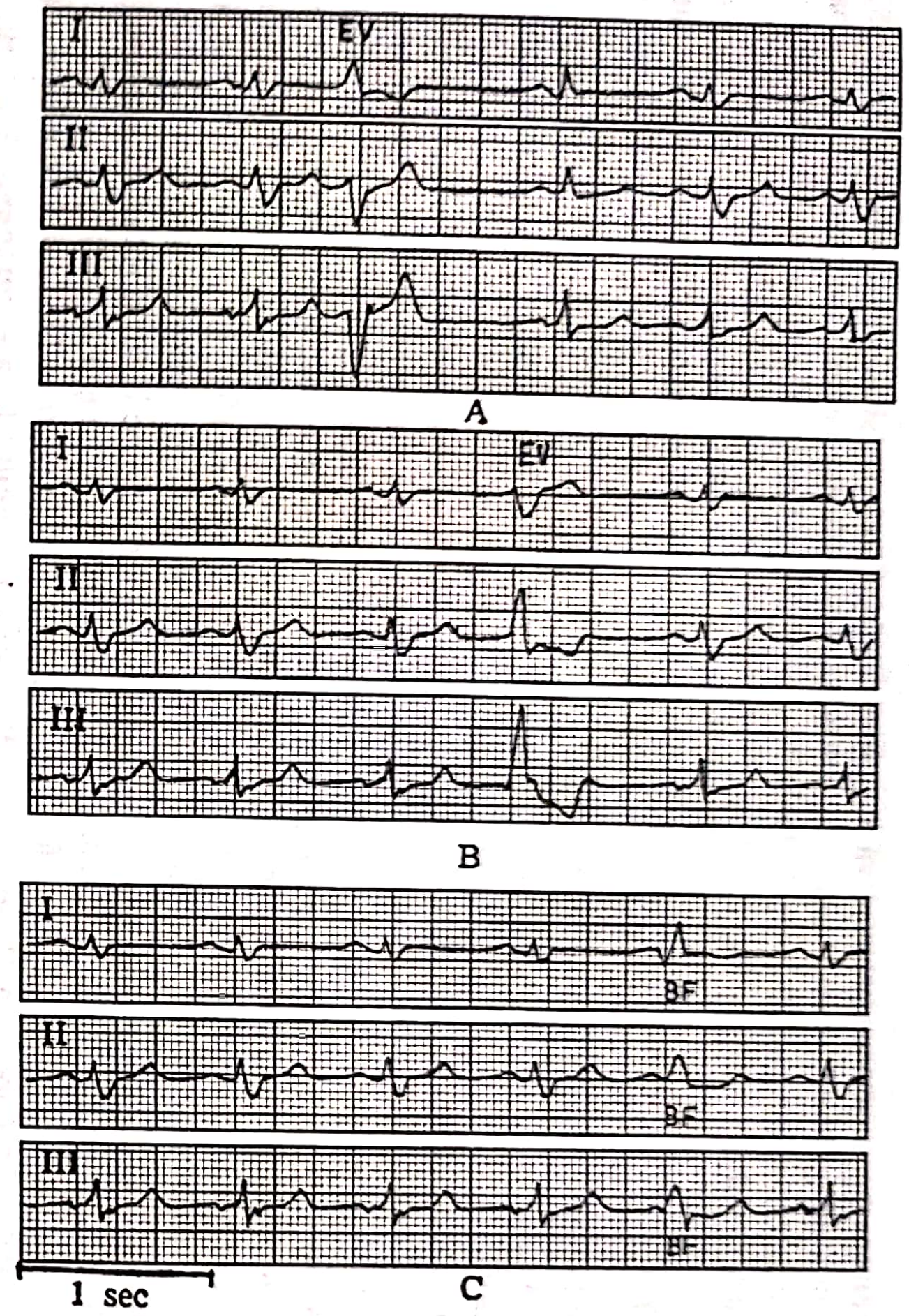

Fig. 19.12: *A. Extrasistolă ventriculară cu originea probabilă în fasciculul stâng posterior (orientare superioară şi la stânga a forţelor electrice QRS). B. Extrasistolă ventriculară cu originea în fasciculul stâng anterior (orientare la dreapta a forţelor electrice QRS). C. Bătaie de fuziune ventriculară (BF). EV = extrasistole ventriculare.*

Wenckebach pe calea de reintrare : scurtarea progresivă a intervalului de cuplaj, urmată de o bătaie sinusală care nu mai este urmată de o extrasistolă ventriculară (Mirvis D şi colab., 1975 ; Kinoshita S şi colab., 1979) – fig. 19.10.

(2) *Morfologia QRS-T*

Focarul ectopic fiind situat sub bifurcaţia fasciculului lui His, extrasistolele ventriculare modifică în mod major secvenţa depolarizării ventriculare. Ventriculele drept şi stâng sunt depolarizate în mod asincron, iar complexul QRS devine deformat şi cu durată prelungită. Cu un grad de aproximaţie, configuraţia complexului QRS poate indica uneori sediul focarului ectopic (tabel 19.1, fig. 19.11 şi 19.12). Atunci când focarul ectopic este situat în septul intraventricular superior, în apropierea segmentelor proximale ale sistemului de conducere specializat, complexul QRS este aproximativ îngust, simulând un complex de origine supraventriculară, deoarece excitaţia invadează sistemul de conducere intraventricular imediat după formarea sa (Rosenbaum MB, 1969 ; Rosenbaum MB şi colab., 1970) – fig. 19.8. În general, complexul QRS al extrasistolelor ventriculare este de durată mai mare şi mult mai deformat atunci când focarul ectopic este mai aproape de reţeaua periferică Purkinje, intervalul de cuplaj este mai scurt (conducere intraventriculară aberantă), ciclul R-R care precedă extrasistola este mai lung (fenomen Ashman), precum şi în prezenţa unor leziuni miocardice severe sau tulburări de conducere intraventriculare preexistente.

Cercetări mai recente de electrofiziologie, prin tehnica mapping-ului endocardic, pun însă la îndoială acurateţea electrocardiogramei de suprafaţă de a preciza localizarea focarelor ectopice ventriculare (Josephson ME şi colab., 1978 a). Autorii constată că în toate cazurile în care complexul QRS de origine ectopică prezintă o morfologie de „bloc de ramură dreaptă" sediul focarului ectopic este situat în ventriculul stâng sau în sept. Dimpotrivă, în peste jumătate din cazuri, complexele QRS ectopice cu aspect de „bloc de ramură stângă" provin dintr-un focar ectopic situat în ventriculul stâng. Se propun următoarele explicaţii pentru configuraţia aparent paradoxală de „bloc de ramură stângă" a complexelor ectopice cu originea în ventriculul stâng : (a) propagare preferenţială a excitaţiei transseptal de la stânga la dreapta, (b) bloc de ieşire spre ventriculul stâng de la punctul de reintrare a excitaţiei şi (c) leziuni miocardice şi/sau ale sistemului de conducere, care modifică propagarea excitaţiei.

Extrasistolele ventriculare pot fi clasificate în unifocale şi polifocale.

Extrasistolele ventriculare unifocale prezintă o morfologie identică cu a complexului QRS în fiecare derivaţie, iar intervalul de cuplaj este fix (fig. 19.11). Atunci când, în prezenţa unui interval de cuplaj fix, apar variaţii de configuraţie, termenul utilizat este cel de extrasistole *ventriculare multiforme* (fig. 19.13). Acestea din urmă apar de regulă în condiţiile unor leziuni miocardice severe şi indică un grad de bloc în jurul focarului ectopic (Mirvis D şi colab., 1975 ; Chung EK, 1977).

Extrasistolele ventriculare polifocale îşi au originea în două sau mai multe focare ectopice. Acest tip de extrasistole prezintă intervale de cuplaj şi configuraţii diferite în aceeaşi derivaţie (fig. 19.14 şi 19.15).

La bolnavii cu bloc de ramură (mai ales bloc de ramură stângă), extrasistolele ventriculare prezintă adesea un complex QRS de durată mai mică şi de configuraţie mai normală în raport cu complexele QRS de bază (fig. 19.16). Pentru explicarea acestui aspect au fost postulate următoarele mecanisme (Massumi RA şi colab., 1973) : (a) localizarea focarului ectopic la capătul distal al zonei de bloc, încât excitaţia invadează sistemul de conducere al ambelor ventricule aproape sincron într-un interval de timp mai scurt şi (b) bătaie de fuziune ventriculară dacă focarul ectopic este localizat în ventriculul controlateral zonei de bloc (în acest caz extrasistola ventriculară este terminal-diastolică şi precedată de unda P de origine sinusală, dar cu un interval PR semnificativ mai scurt faţă de cel al complexelor de origine sinusală).

Tabel 19.1 : *Configuraţia complexului QRS al extrasistolelor ventriculare, în funcţie de localizarea focarului ectopic*

Sediul focarului ectopic	Configuraţia complexului QRS sau orientarea axei electrice în plan frontal
Ventriculul drept	Aspect de „bloc de ramură stângă"
Ventriculul stâng	Aspect de „bloc de ramură dreaptă"
Fasciculul stâng anterior	ÂQRS deviată la dreapta (orientare la dreapta a forţelor electrice QRS)
Fasciculul stâng posterior	ÂQRS deviată la stânga (orientare superioară şi la stânga a forţelor electrice QRS)
Baza ventriculelor	Complex QRS predominant pozitiv în toate derivaţiile precordiale (orientare anterioară a forţelor electrice QRS)
Zona apicală a ventriculelor	Complex QRS predominant negativ în toate derivaţiile precordiale (orientare posterioară a forţelor electrice QRS)
Zonele superioare ale septului interventricular (în apropierea segmentelor proximale ale sistemului de conducere intraventricular)	Complex QRS de durată aproximativ normală (excitaţia pătrunde în sistemul de conducere specializat imediat după formarea sa).

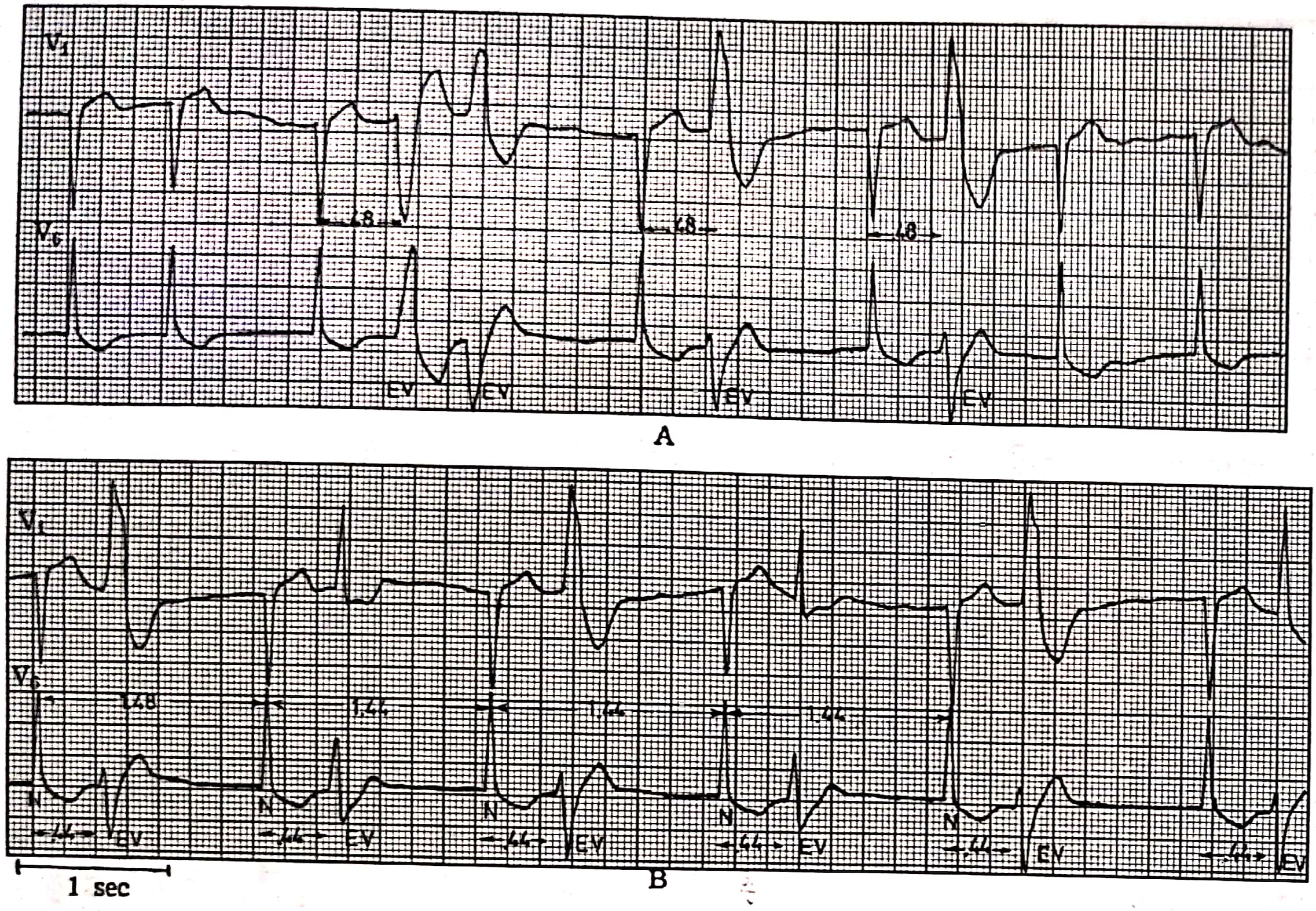

Fig. 19.13 : *Bolnavă în vârstă de 71 de ani cu diagnosticul clinic de fibrilaţie atrială cronică, insuficienţă cardiacă congestivă (digitalizată). Înregistrare sincronă a derivaţiilor V_1 şi V_6. A. Fibrilaţie atrială cu extrasistole ventriculare multiforme (cuplaj fix şi configuraţie variabilă). Se remarcă, de asemenea, un cuplu de extrasistole ventriculare, precum şi alteraţiuni ST digitalice. B. Fibrilaţie atrială cu ritm de evadare AV joncţională, extrasistole ventriculare multiforme (cuplaj fix), sistematizate sub formă de bigeminism. EV = extrasistole ventriculare. N = evadări AV joncţionale.*

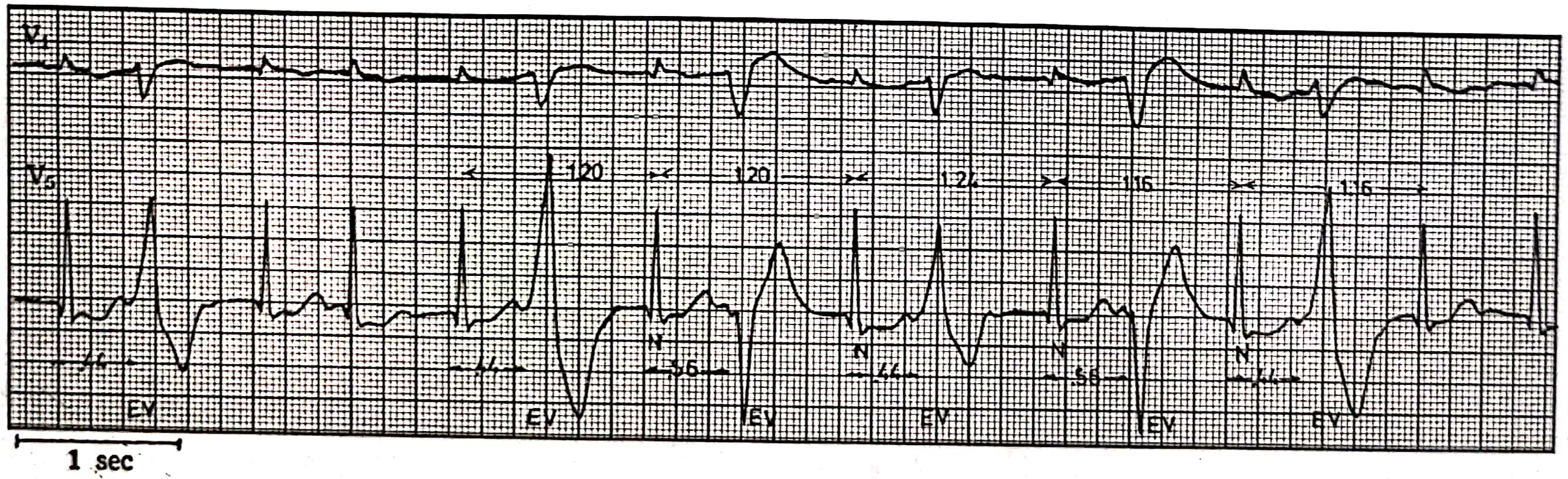

Fig. 19.14 : *Bolnav în vârstă de 72 de ani, cu diagnosticul clinic de fibrilaţie atrială cronică, insuficienţă cardiacă congestivă (digitalizat). Înregistrare sincronă a derivaţiilor V_1 şi V_6. Fibrilaţie atrială, extrasistole ventriculare polifocale (interval de cuplaj variabil şi configuraţie diferită) şi ritm de evadare AV joncţională. EV = extrasistole ventriculare. N = evadări AV joncţionale.*

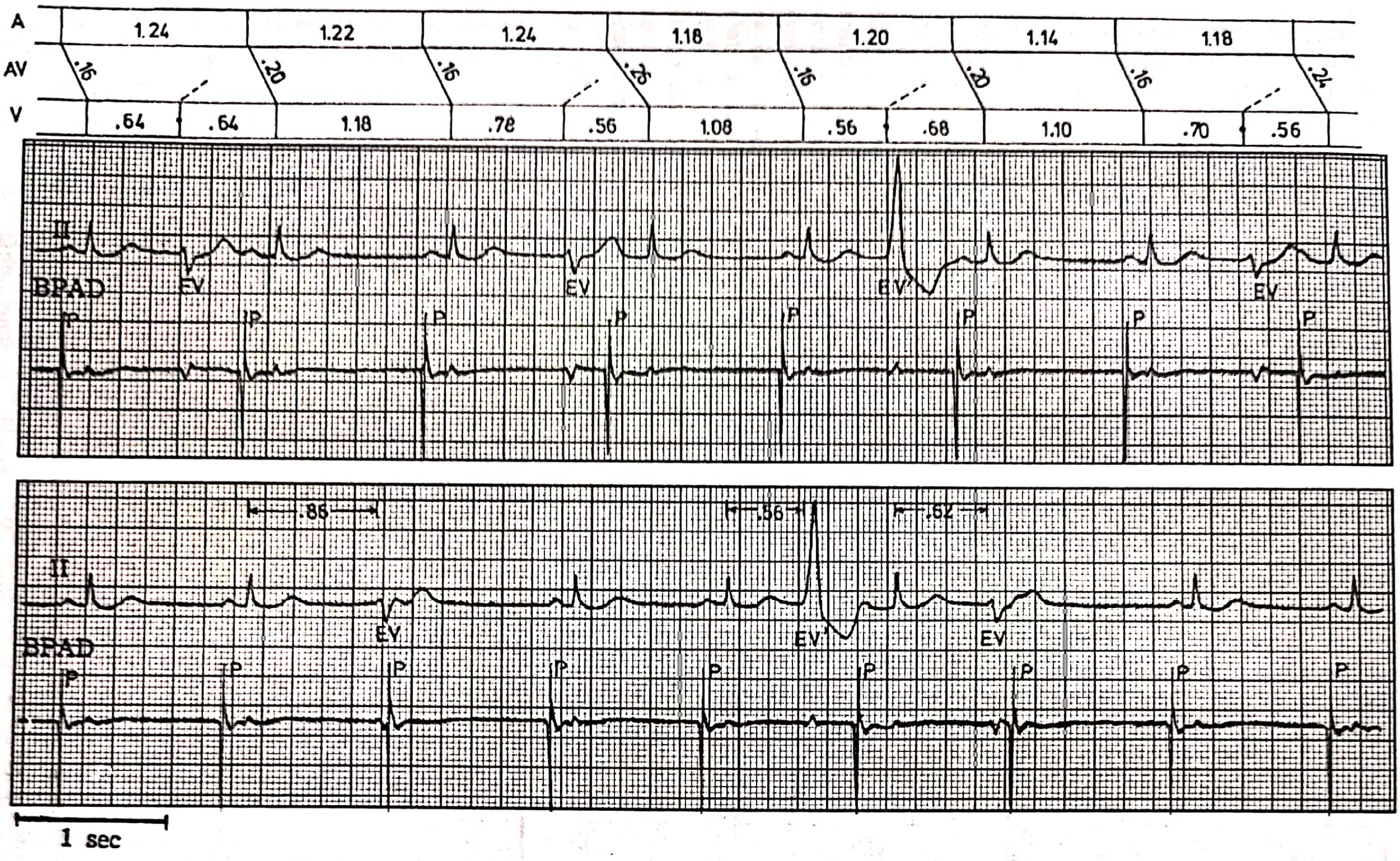

Fig. 19.15: *Bolnav în vârstă de 57 de ani, cu diagnosticul clinic de infarct miocardic acut cu localizare anteroseptală. Înregistrare sincronă a derivaţiilor II şi bipolară intraatrială dreaptă (BPAD). Extrasistole ventriculare polifocale (configuraţie şi intervale de cuplaj diferite), interpolate sau cu pauză postectopică complet compensatorie. EV = primul tip de extrasistole ventriculare. EV' = al doilea tip de extrasistole ventriculare. P = undele P în derivaţia intraatrială dreaptă.*

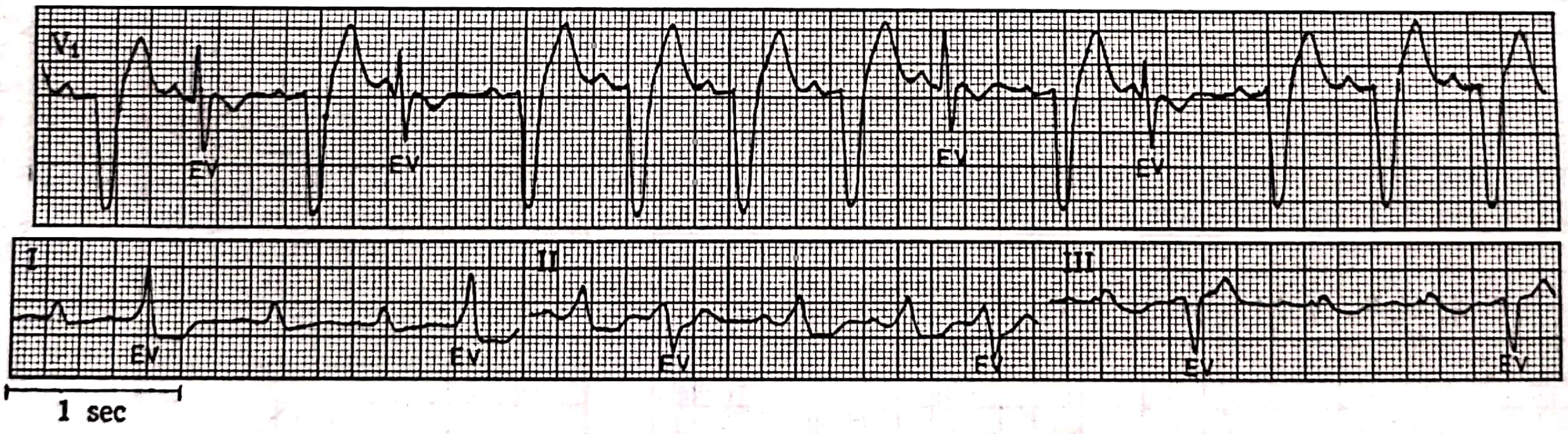

Fig. 19.16: *Extrasistole ventriculare (EV) în prezenţa blocului de ramură stângă. Complexele QRS de origine ectopică prezintă o durată mai mică şi o configuraţie mai normală decât complexele ritmului de bază.*

În cazuri rare, extrasistolele ventriculare cu originea în ventriculul stâng sau în sept pot „demasca" un infarct miocardic care nu se obiectivează pe complexele QRS de origine sinusală, mai ales în prezenţa blocului de ramură stângă (fig. 19.19).

Extrasistolele ventriculare prezintă modificări ale segmentului ST şi undei T (alteraţiuni secundare de repolarizare ventriculară): segmentul ST şi unda T sunt de sens opus deflexiunii principale a complexului QRS (fig. 19.7, 19.11, 19.12, 19.13, 19.14, 19.15, 19.16). Aceste modificări sunt consecinţa modificării secvenţei procesului de repolarizare ca urmare a modificării secvenţei procesului de depolarizare.

După unii cercetători, configuraţia extrasistolelor ventriculare poate reflecta prezenţa leziunilor miocardice asociate produse de o cardiopatie ischemică, hipertensivă sau reumatică: complexul QRS devine mai larg şi mai deformat, iar segmentul ST şi unda T reflectă asocierea unor modificări primare de repolarizare ventriculară. Extrasistolele ventriculare care apar la persoanele clinic normale (extrasistole ventriculare „benigne") prezintă următoarele caracteristici (Schamroth L, 1980): (a) complex QRS de amplitudine mare (de regulă peste

20 mm), relativ îngust (nu depăşeşte de obicei 0.12 secunde), cu inscripţie regulată (necrestat); (b) segmentul ST şi unda T de sens opus deflexiunii dominante a complexului QRS (modificări secundare de repolarizare ventriculară); (c) segment ST de tip descendent (fără porţiune iniţială orizontală sau izoelectrică), cu o convexitate superioară minimă, şi care se continuă imperceptibil cu braţul proximal al undei T de care nu poate fi delimitat; şi (d) unda T cu braţe asimetrice – fig. 19.17 A. După Rosenbaum MB (1969), extrasistolele ventriculare „benigne" prezintă morfologia generală a unui „bloc de ramură stângă", cu deosebire că unda r din V_1 şi V_2 este relativ amplă şi axa electrică manifestă în plan frontal este situată în zona de +90° (fig. 19.18). Extrasistolele ventriculare care se asociază adesea cu leziuni miocardice primare prezintă următoarele caracteristici: (a) complex QRS de amplitudine mică (sub 10-12 mm), mult lărgit (în general peste 0.12 secunde), cu inscripţie neregulată (crestat); (b) segmentul ST cu porţiunea iniţială orizontală sau izoelectrică, de tip descendent-rectiliniu sau cu o concavitate superioară; şi (c) unda T ascuţită şi simetrică, uneori de acelaşi sens cu deflexiunea dominantă a complexului QRS (modificări primare de repolarizare ventriculară) (Schamroth L, 1980) – fig. 19.17 B, C, D şi E.

(3) *Pauza postectopică*

În cele mai multe cazuri, extrasistolele ventriculare sunt urmate de o pauză complet compensatorie, adică

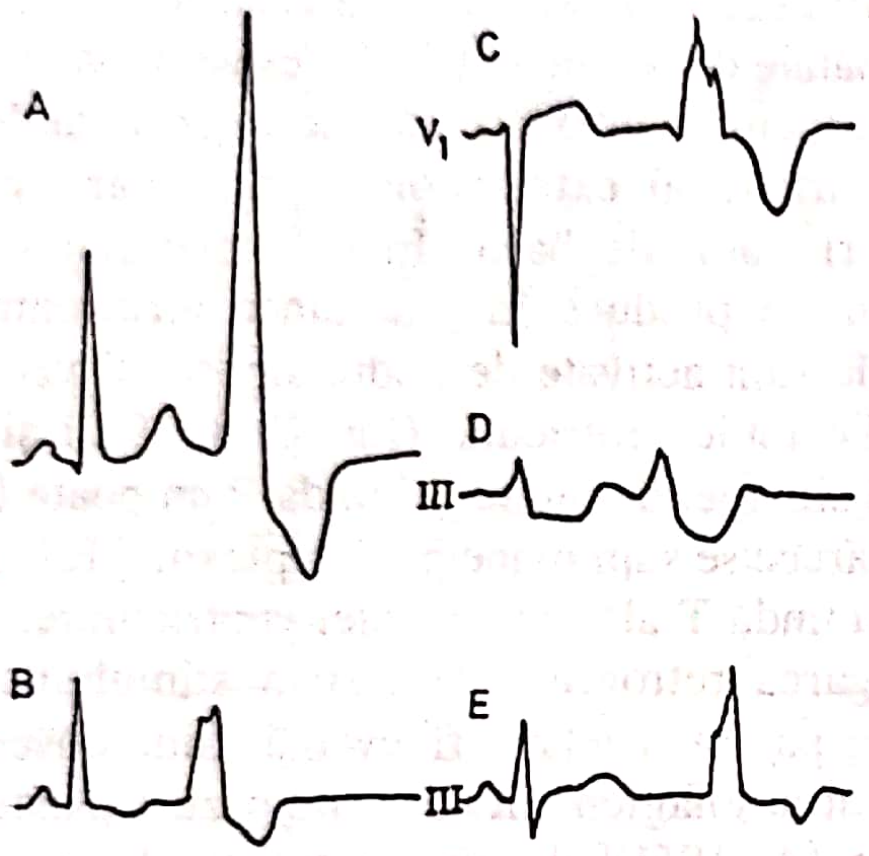

Fig. 19.17: *Tipuri de extrasistole ventriculare (după Schamroth L, 1980). A. Extrasistolă ventriculară „benignă" (cord relativ normal). B, C, D şi E. Tipuri de extrasistole ventriculare în prezenţa unei cardiopatii organice.*

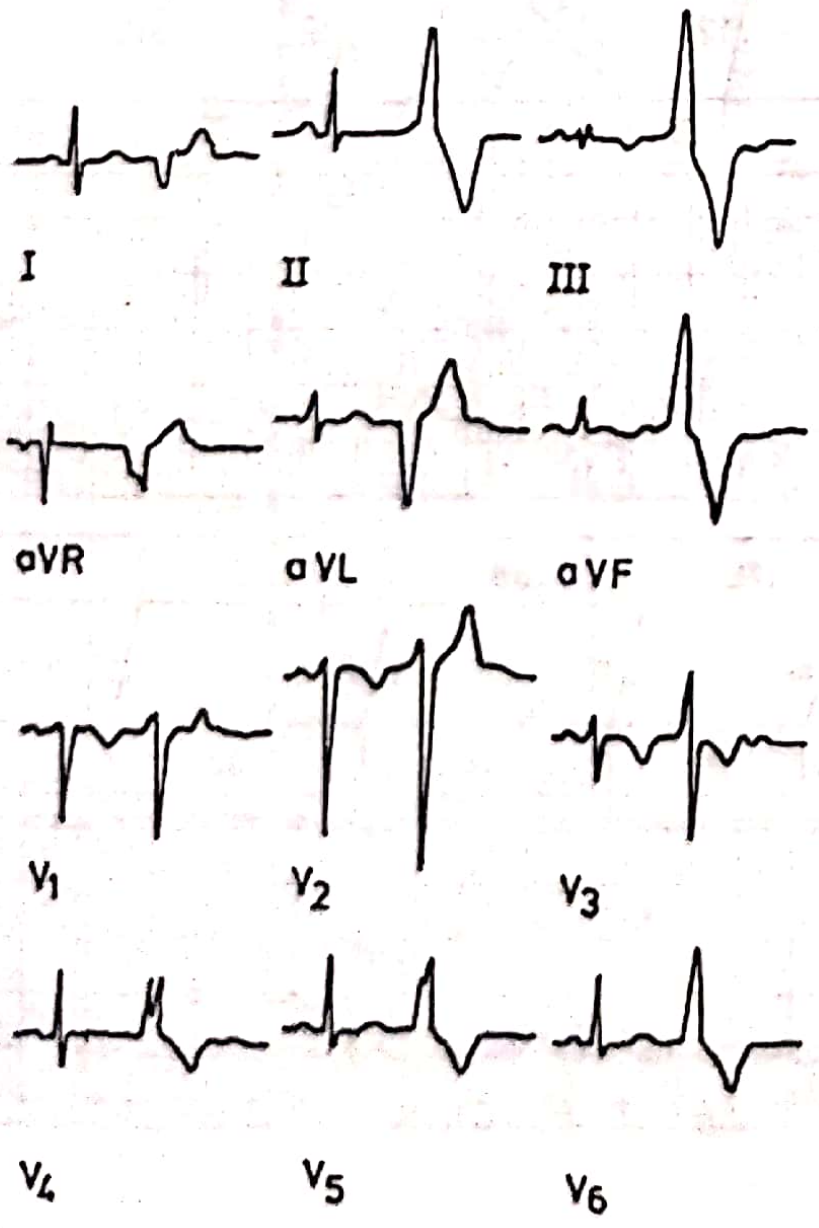

Fig. 19.18: *Aspectul morfologic în derivaţiile convenţionale ale unei extrasistole ventriculare „benigne" tip Rosenbaum (după Schamroth L, 1980).*

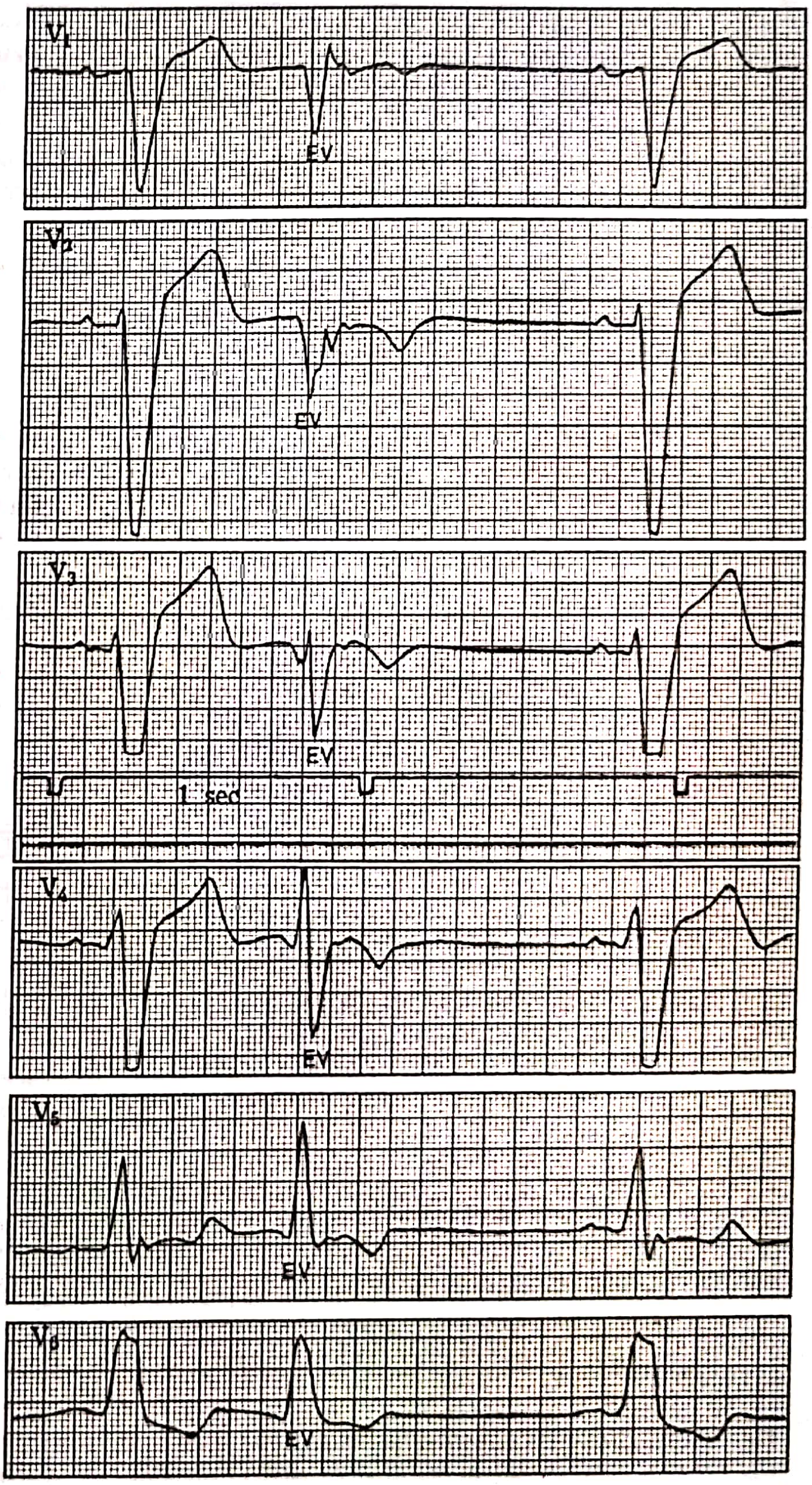

Fig. 19.19: *Extrasistole ventriculare (EV) care „demască" prezenţa unui infarct miocardic anteroseptal la un bolnav cu bloc de ramură stângă.*

intervalul R – R care include extrasistola reprezintă dublul intervalului R – R al ciclului de bază : (R – R') + (R' – R) = 2(R – R). Deoarece numeroşi bolnavi prezintă un grad de aritmie sinusală, intervalul R – R care include extrasistola poate de multe ori să nu fie exact dublul intervalului R – R de bază. Condiţia esenţială pentru apariţia unei pauze postectopice complet compensatorii este ca automatismul sinusal să nu fie tulburat de stimulii ectopici. Deci o pauză complet compensatorie apare numai atunci când extrasistola ventriculară nu reciclează nodul sinusal, cu alte cuvinte, când stimulul ectopic se interferează cu stimulul sinusal în joncţiunea sinoatrială (interferenţă sinoatrială), în atrii (interferenţă atrială), în joncţiunea atrioventriculară (interferenţă atrioventriculară) sau în ventricule (interferenţă ventriculară) – fig. 19.20. Atunci când se produce o interferenţă atrială sau ventriculară rezultă o bătaie de fuziune atrială, respectiv ventriculară. În general, locul de interferenţă este determinat de gradul de prematuritate al extrasistolei ventriculare şi/sau de frecvenţa ritmului de bază. În cele mai multe cazuri, interferenţa se produce în joncţiunea atrioventriculară, încât atriile sunt activate de nodul sinusal şi ventriculele de focarul ectopic ventricular (fig. 19.8, 19.21 şi 19.22). În această situaţie, de multe ori unda P nu poate fi identificată deoarece se suprapune pe complexul QRS, segmentul ST sau unda T ale extrasistolei ventriculare.

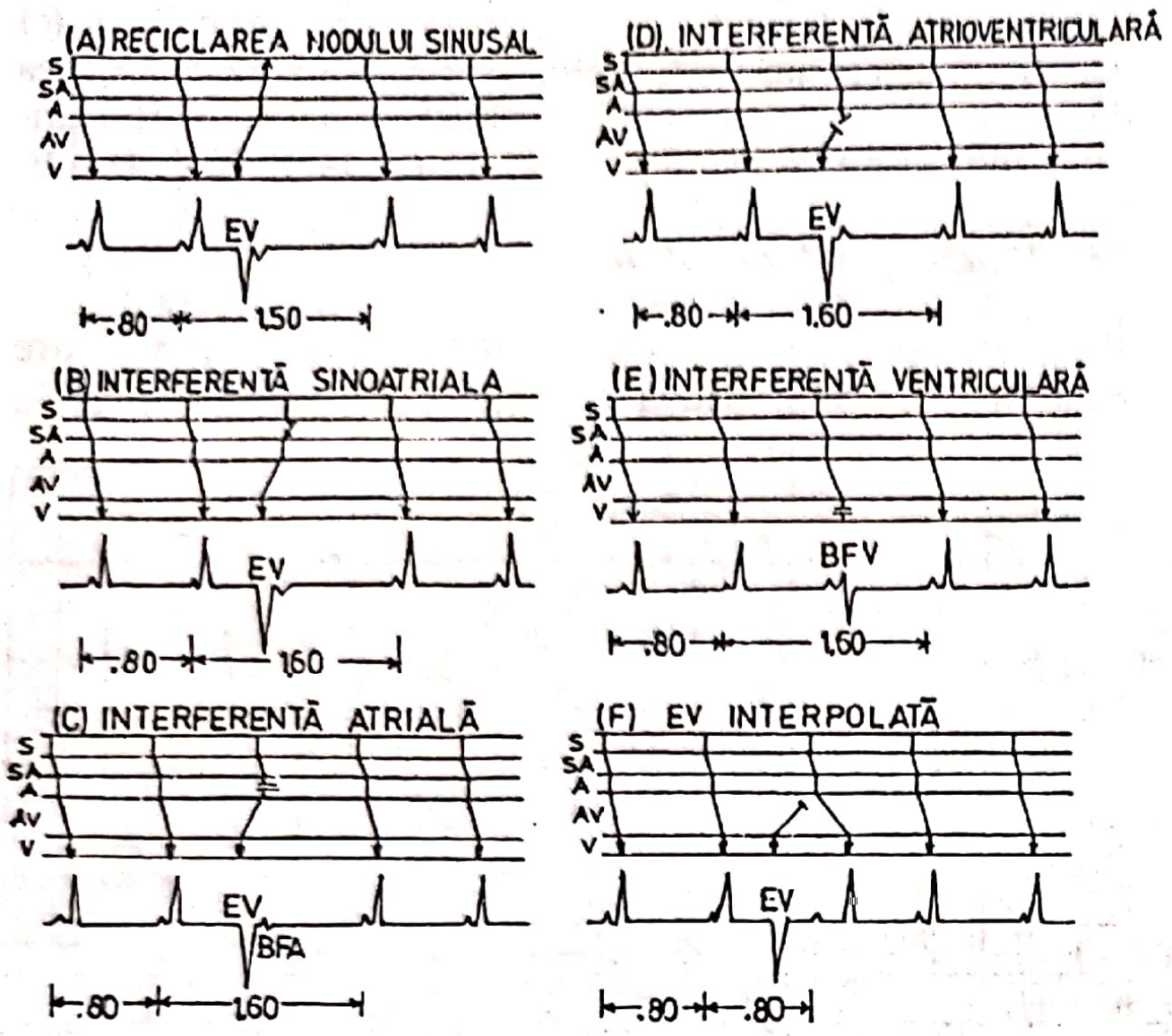
(A) RECICLAREA NODULUI SINUSAL
S
SA
A
AV
V
EV
.80
1.50
(B) INTERFERENŢĂ SINOATRIALĂ
EV
.80
1.60
(C) INTERFERENŢĂ ATRIALĂ
EV
BFA
.80
1.60
(D) INTERFERENŢĂ ATRIOVENTRICULARĂ
EV
.80
1.60
(E) INTERFERENŢĂ VENTRICULARĂ
BFV
.80
1.60
(F) EV INTERPOLATĂ
EV
.80
.80

Fig. 19.20 : *Reprezentare diagramatică a mecanismelor pauzelor postectopice care survin după o extrasistolă ventriculară (după Chung EK, 1977). A. Extrasistolă ventriculară cu pauză postectopică incomplet compensatorie. B, C, D şi E. Extrasistole ventriculare cu pauză postectopică complet compensatorie. F. Extrasistolă ventriculară interpolată. EV = extrasistolă ventriculară. BFV = bătaie de fuziune ventriculară. BFA = bătaie de fuziune atrială.*

Propagarea retrogradă la atrii a stimulului ectopic ventricular pare a fi relativ frecventă, fiind dovedită prin derivaţii intraesofagiene în 45% din cazuri (Kistin AD şi Landowne M, 1951) şi prin stimulare electrică ventriculară în 89% din cazuri (Goldreyer BN şi Bigger JT, 1970). Rezultă o undă P negativă în DII, DIII, aVF şi pozitivă în aVR, situată după complexul QRS anormal,

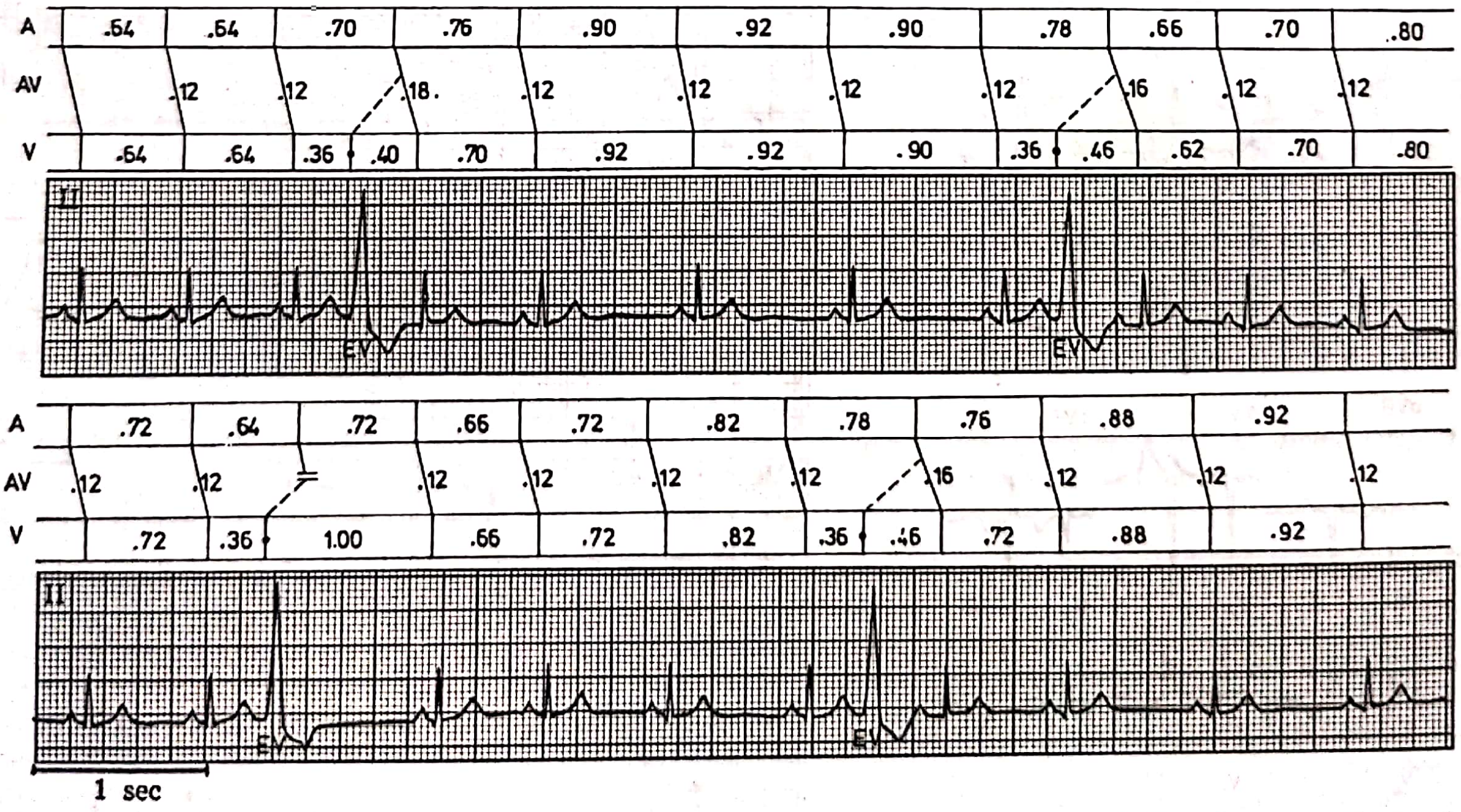
A
AV
V
.64
.64
.70
.76
.90
.92
.90
.78
.66
.70
.80
.12
.12
.18
.12
.12
.12
.12
.16
.12
.12
.64
.64
.36
.40
.70
.92
.92
.90
.36
.46
.62
.70
.80
II
EV
EV
A
AV
V
.72
.64
.72
.66
.72
.82
.78
.76
.88
.92
.12
.12
.12
.12
.12
.12
.16
.12
.12
.12
.72
.36
1.00
.66
.72
.82
.36
.46
.72
.88
.92
II
EV
EV
1 sec

Fig. 19.21 : *Extrasistole ventriculare interpolate şi cu pauză postectopică complet compensatorie (înregistrare continuă a derivaţiei II). Primele două şi ultima extrasistolă sunt interpolate, iar a treia este cu pauză postectopică complet compensatorie (prin interferenţă în joncţiunea atrioventriculară). Se remarcă intervalul PR mai lung al bătăilor sinusale care urmează imediat după extrasistolele ventriculare interpolate. Se observă, de asemenea, prezenţa unei aritmii sinusale. EV = extrasistole ventriculare.*

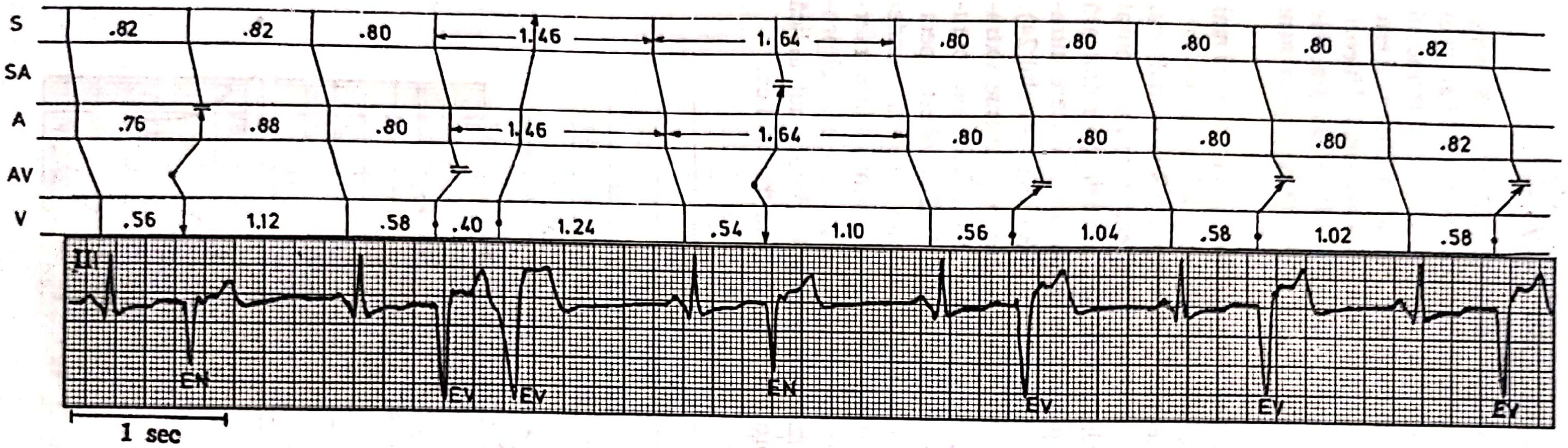
S
SA
A
AV
V
.82
.82
.80
1.46
1.64
.80
.80
.80
.80
.82
.76
.88
.80
1.46
1.64
.80
.80
.80
.80
.82
.56
1.12
.58
.40
1.24
.54
1.10
.56
1.04
.58
1.02
.58
II
EN
EV
EV
EN
EV
EV
EV
1 sec

Fig. 19.22: *Extrasistole ventriculare cu pauză postectopică complet compensatorie prin interferenţă în joncţiunea atrioventriculară (ultimele trei extrasistole ventriculare). Cuplul de extrasistole ventriculare care se înregistrează în prima parte a traseului se comportă diferit: prima se interferează cu stimulul sinusal în joncţiunea atrioventriculară, iar a doua reciclează nodul sinusal. EV = extrasistole ventriculare. EN = extrasistole AV joncţionale cu conducere atât orto-, cât şi retrogradă (interval RP = 0.08 secunde).*

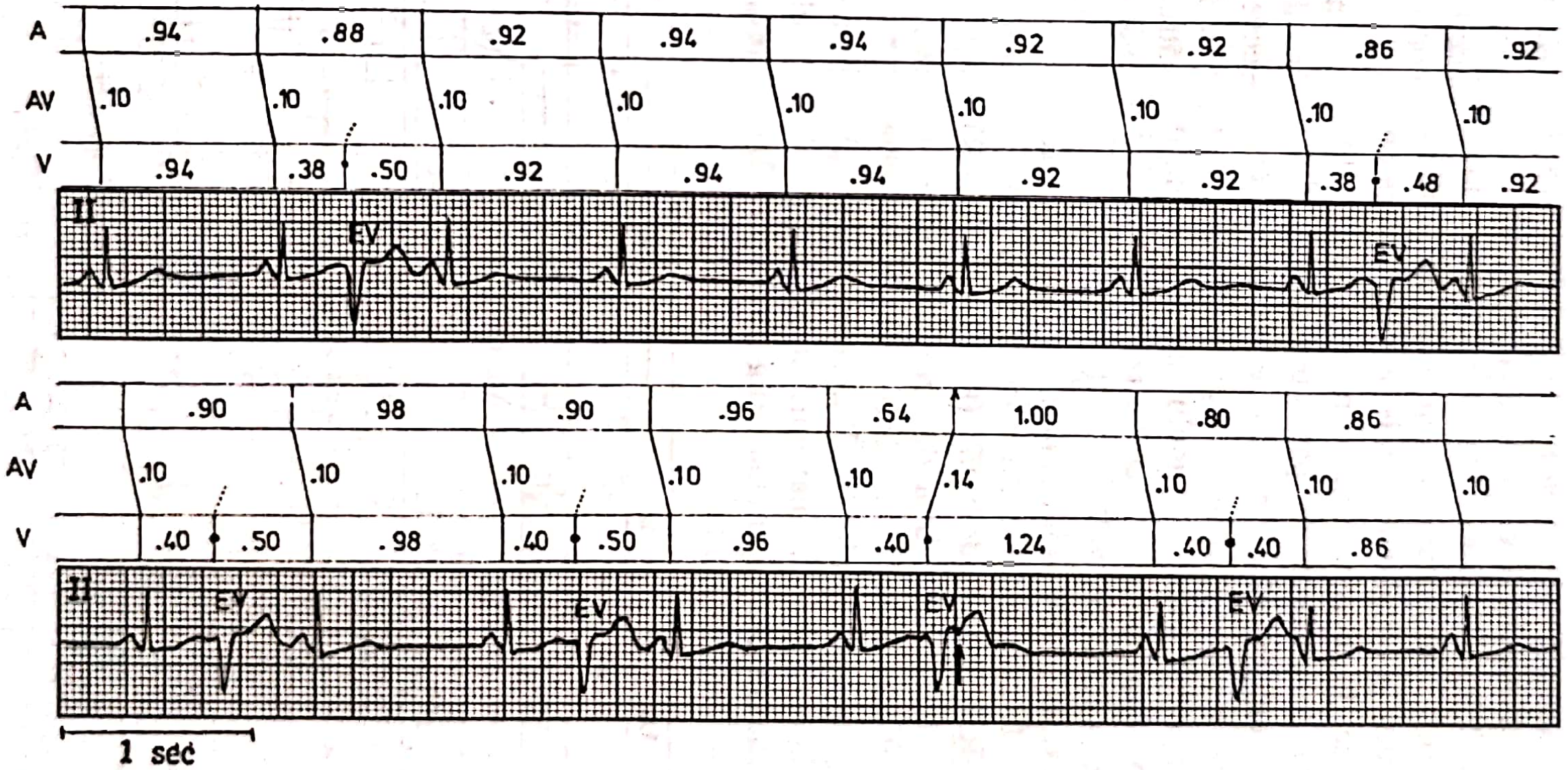
A
AV
V
.94
.88
.92
.94
.94
.92
.92
.86
.92
.10
.10
.10
.10
.10
.10
.10
.10
.10
.94
.38
.50
.92
.94
.94
.92
.92
.38
.48
.92
II
EV
EV
A
AV
V
.90
98
.90
.96
.64
1.00
.80
.86
.10
.10
.10
.10
.10
.14
.10
.10
.10
.40
.50
.98
.40
.50
.96
.40
1.24
.40
.40
.86
II
EV
EV
EV
EV
1 sec

Fig. 19.23: *Extrasistole ventriculare interpolate şi cu pauză postectopică incomplet compensatorie (înregistrare continuă a derivaţiei II). Primele patru şi ultima extrasistolă ventriculară sunt interpolate. A cincea extrasistolă ventriculară se propagă retrograd şi reciclează nodul sinusal (pauză postectopică incomplet compensatorie). Săgeata cu vârful în sus indică unda P retrogradă negativă, cu un interval RP = 0.14 secunde. Se remarcă şi o aritmie sinusală ventriculofazică indusă de extrasistolele ventriculare interpolate: intervalele P-P care includ o extrasistolă ventriculară sunt mai scurte decât celelalte intervale P-P. EV = extrasistole ventriculare.*

cu un interval PR > 0.12 secunde (fig. 19.23). O asemenea extrasistolă poate fi cu pauza complet compensatorie – prin interferenţă cu stimulul sinusal în joncţiunea sino-atrială (fig. 19.20 B), interpolată – ca urmare a unui bloc de intrare în nodul sinusal (fig. 19.24) sau cu pauză incomplet compensatorie – prin reciclarea nodului sinusal (fig 19.20 A, 19.22, 19.23 şi 19.24). În ultimul caz, unda P' situată după complexul QRS apare mai precoce decât unda P sinusală anticipată, iar intervalul între unda P' şi unda P sinusală subsecventă este mai lung decât intervalul P – P al ritmului de bază. Apare relaţia : (R – R') + (R' – R) < 2(R – R) – fig. 19.24. Reciclarea nodului sinusal cu apariţia unei pauze incomplet compensatorii se produce mai ales în cazul extrasistolelor ventriculare cu apariţie precoce, în prezenţa unei conduceri ventriculo-atriale normale. În unele cazuri, pauza postectopică după o extrasistolă ventriculară cu propagare retrogradă este mai mare decât o pauză complet compensatorie datorită suprimării temporare a automatismului sinusal (fenomen de inhibiţie poststimulare). În acest caz, apare relaţia : (R – R') +(R' – R) >2(R – R).

Mai rar, extrasistolele ventriculare pot fi interpolate, intervalul R – R care include extrasistola fiind egal cu intervalul R – R al ritmului de bază : (R – R') + (R' – R) = (R – R) – fig. 19.23. Însă de cele mai multe ori intervalul R – R care include extrasistola ventriculară este puţin mai lung decât intervalul R – R al ritmului de bază, ca urmare a intervalului PR mai lung al bătăii sinusale care urmează extrasistolei ventriculare (fig. 19.15 şi 19.21). Creşterea duratei intervalului PR al bătăii sinusale subsecvente extrasistolei ventriculare se datorează conducerii retrograde ascunse în joncţiunea atrioventriculară a extrasistolei ventriculare interpolate.

(4) *Modificări postectopice P-QRS-T*

Uneori, unda P de origine sinusală, subsecventă extrasistolei ventriculare, prezintă o modificare a configuraţiei sale (fig. 19.24). Acest aspect este desemnat cu termenul „conducere intraatrială aberantă" (fenomen Chung) şi este analog cu conducerea intraventriculară aberantă. Uneori, acest fenomen se observă la mai multe bătăi sinusale consecutive care survin după o secvenţă de bigeminism ventricular (fig. 19.25).

În cazul extrasistolelor ventriculare interpolate, şi mai rar al celor cu pauză compensatorie, bătaia sinusală subsecventă poate prezenta un complex QRS mai mult sau mai puţin anormal şi lărgit, deoarece stimulul sinusal pătrunde în miocardul ventricular în perioada refractară relativă. Aceasta reprezintă o formă de conducere intraventriculară aberantă – bloc de fază 3 (vezi capitolul 24).

Uneori unda T a bătăii sinusale subsecvente extrasistolei ventriculare poate prezenta modificări ale conturului, amplitudinii sau sensului (fig. 19.26). Acest aspect, desemnat cu termenul „modificare postectopică a undei T", apare mai ales după extrasistolele ventriculare interpolate şi este determinat de modificări ale secvenţei procesului de repolarizare ventriculară. Fenomenul indică aproape constant prezenţa unor leziuni miocardice.

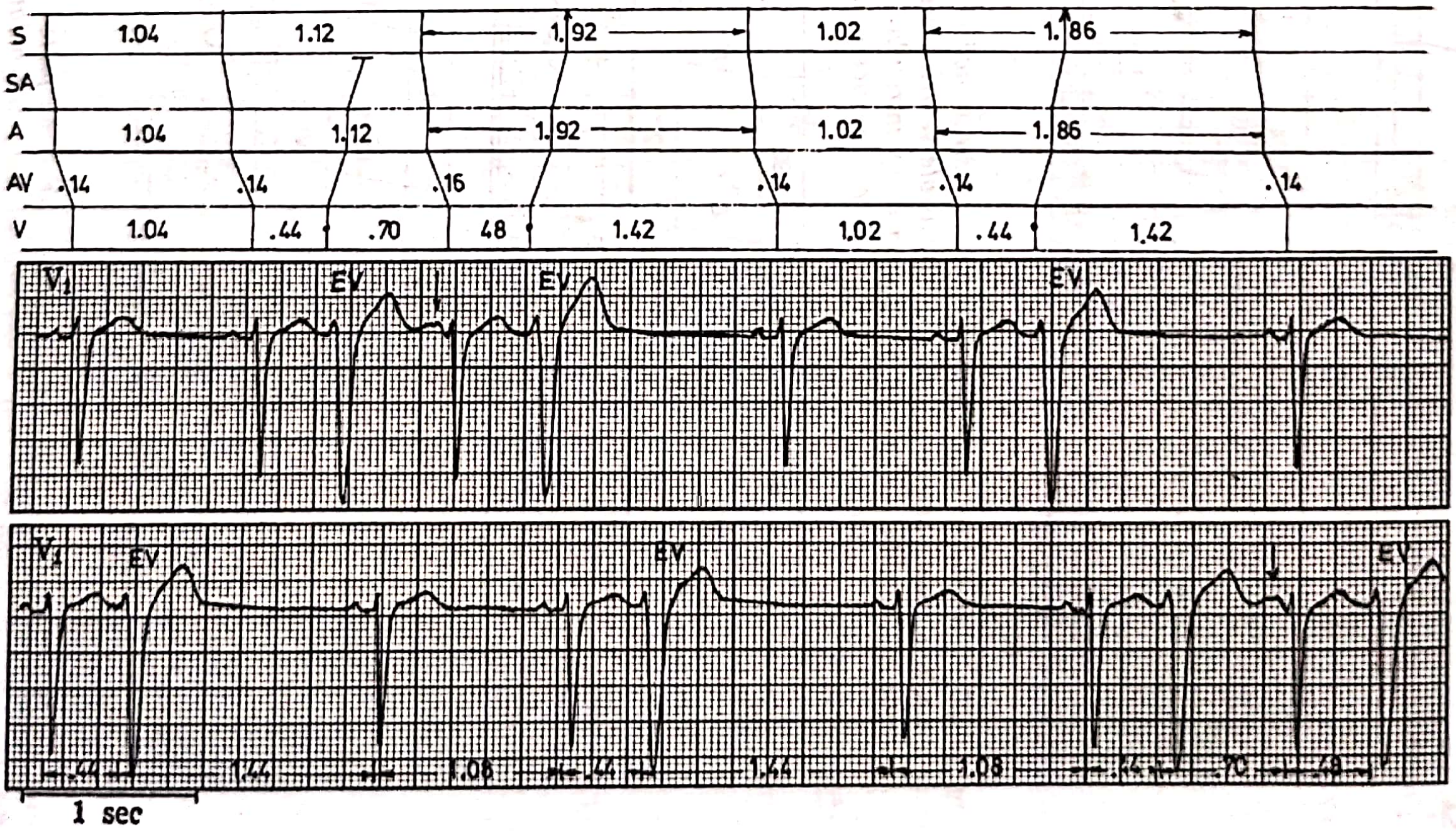

Fig. 19.24: *Extrasistole ventriculare interpolate şi cu pauză postectopică incomplet compensatorie (înregistrare continuă a derivaţiei V_1). Prima şi a şasea extrasistolă sunt interpolate (probabil prin bloc de intrare în joncţiunea sinoatrială), iar extrasistolele 2, 3, 4 şi 5 recicleză nodul sinusal (pauză postectopică incomplet compensatorie). Undele P subsecvente extrasistolelor ventriculare interpolate (săgeţile cu vârful în jos) prezintă o configuraţie deosebită faţă de celelalte unde P de origine sinusală (fenomen Chung). EV = extrasistole ventriculare.*

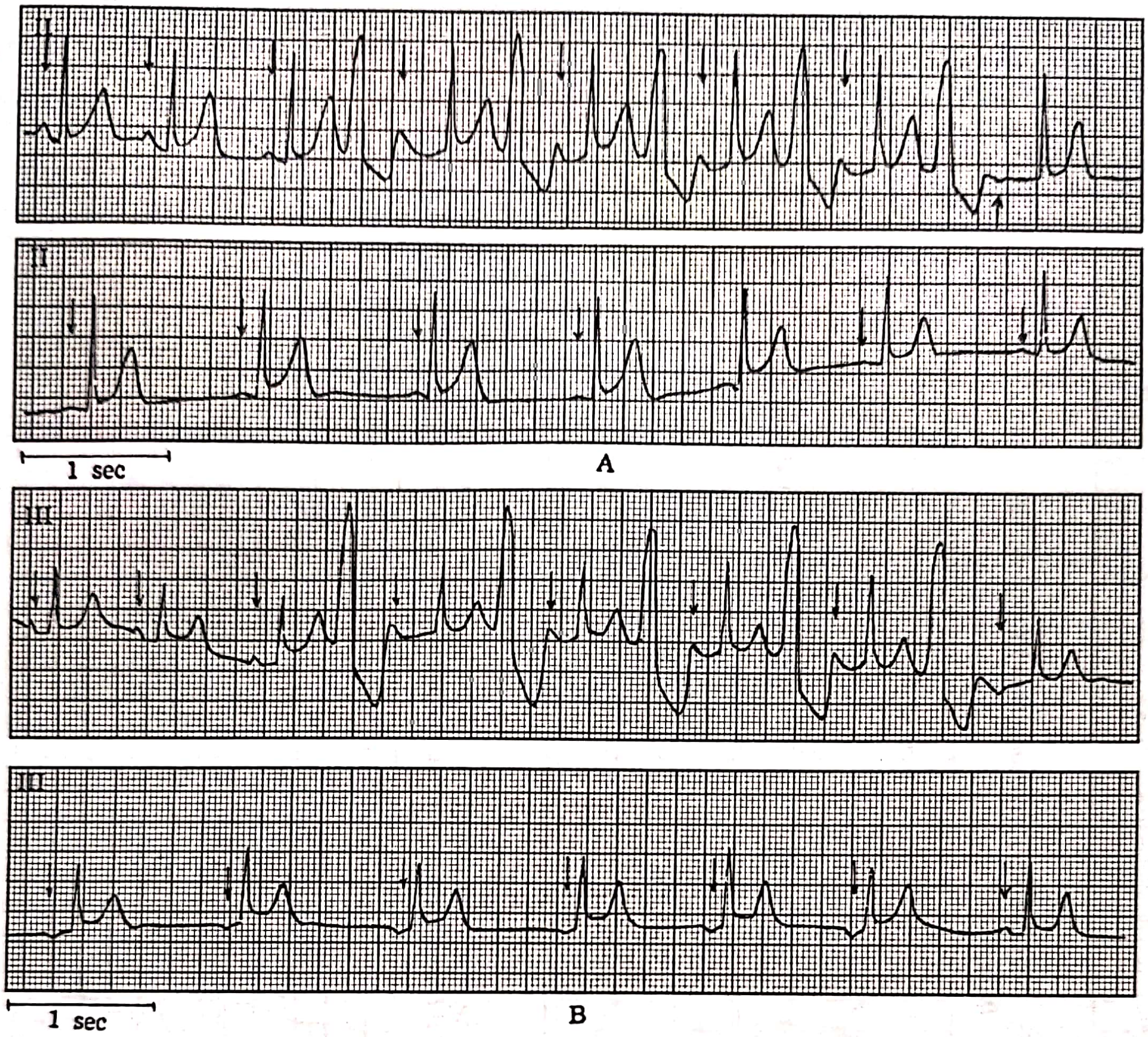

Fig. 19.25 : *Modificarea morfologiei undelor P după o secvenţă de extrasistole ventriculare interpolate, sistematizate sub formă de bigeminism (fenomen Chung). A (înregistrare continuă a derivaţiei II). După ultima extrasistolă ventriculară, prima undă P este uşor negativă, iar următoarele sunt pozitive şi de mică amplitudine, deosebite ca morfologie de undele P de la începutul înregistrării. B (înregistrare continuă a derivaţiei III). După ultima extrasistolă ventriculară, undele P îşi modifică morfologia (se remarcă uşoare variaţii ale configuraţiei acestor unde). Traseul B a fost înregistrat sincron cu traseul A. Săgeţile indică undele P.*

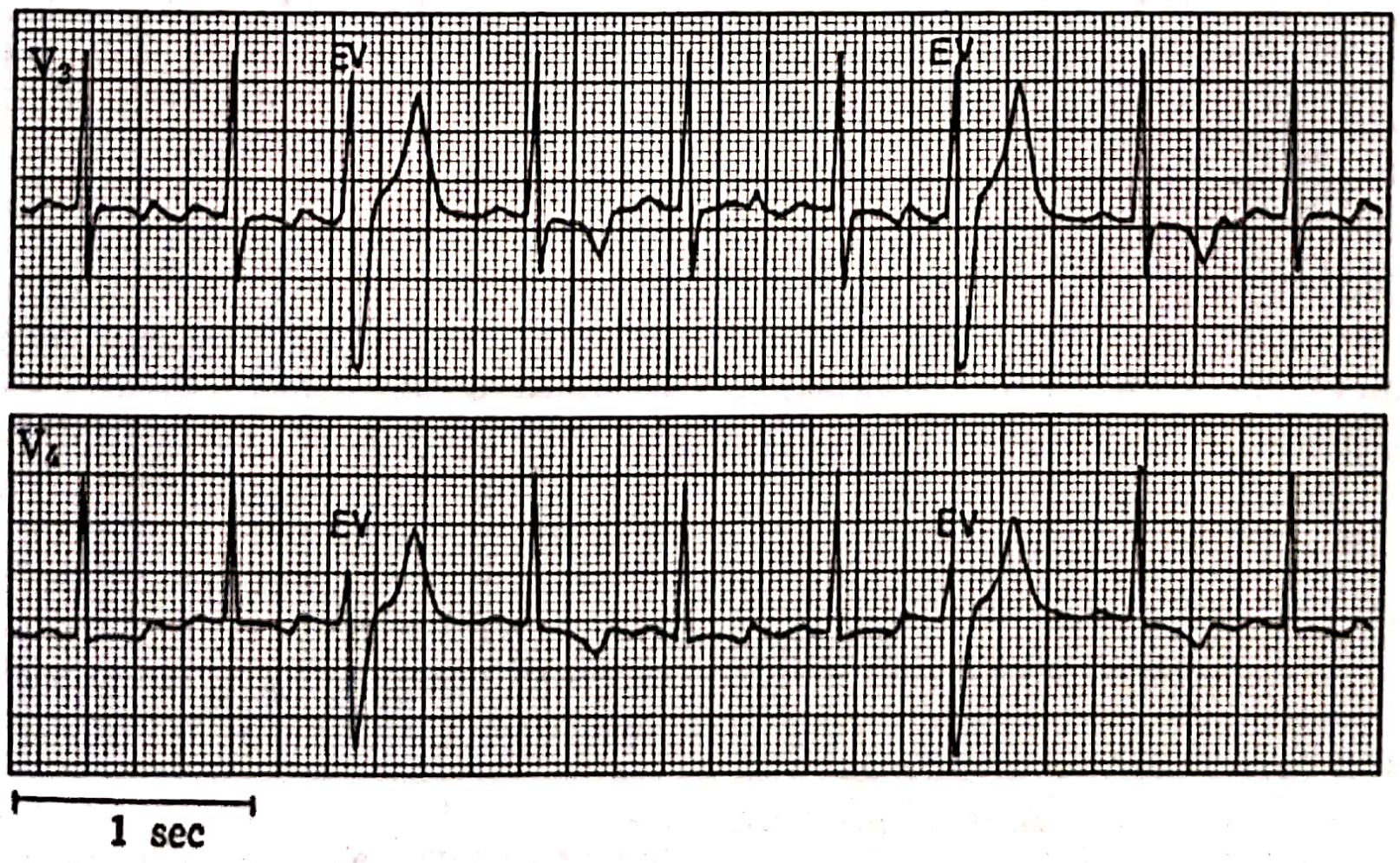

Fig. 19.26 : *Modificare postectopică a undei T. Bătăile sinusale subsecvente extrasistolelor ventriculare (EV) prezintă o inversiune majoră a undei T.*

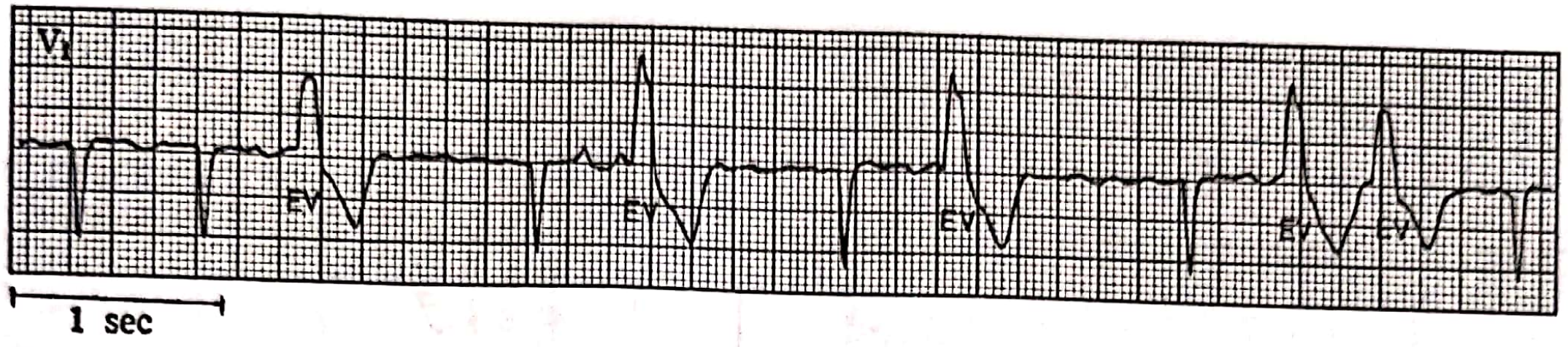
V1
EV
EV
EV
EV
EV
1 sec

Fig. 19.27: *Fibrilație atrială cu extrasistole ventriculare (EV) sistematizate sub formă de bigeminism și în cupluri.*

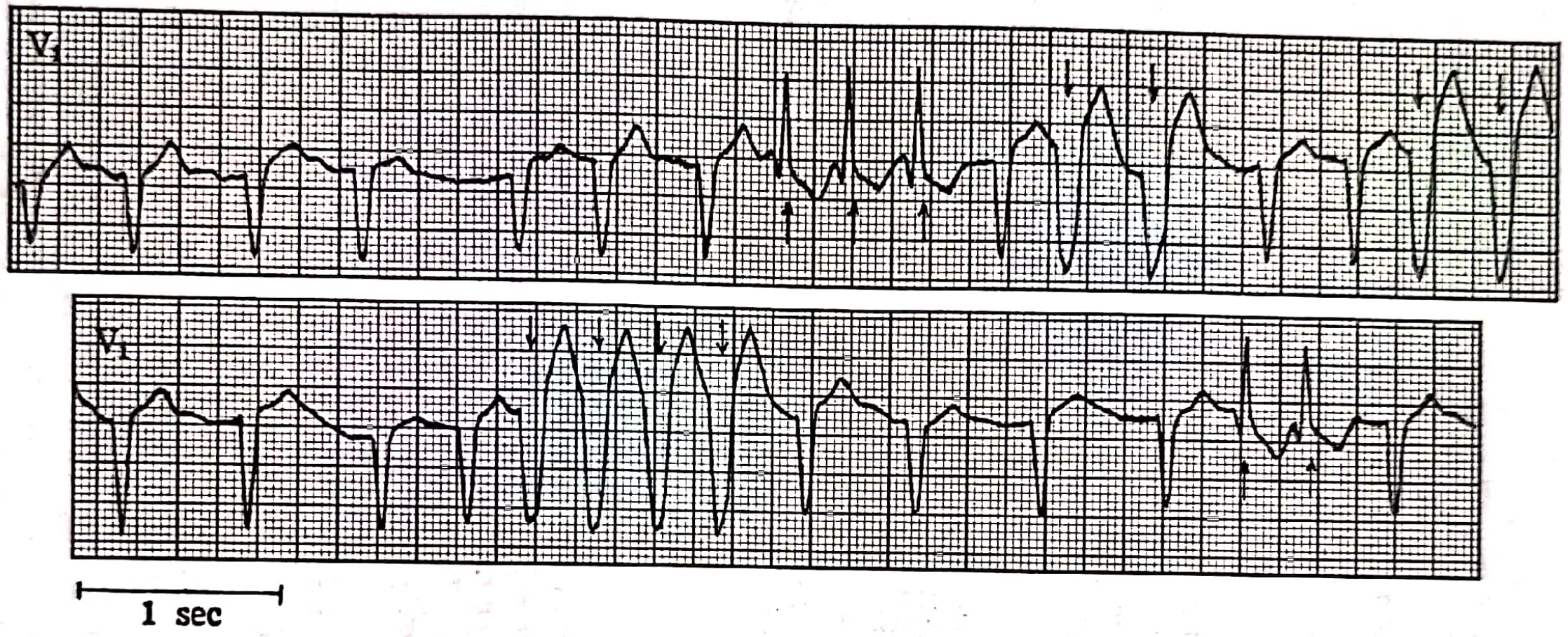

Fig. 19.28: *Fibrilație atrială cu extrasistole ventriculare pereche și în salve (săgețile cu vârful în jos). Complexele QRS cu aspect de „bloc de ramură dreaptă" (săgețile cu vârful în sus) reprezintă probabil conduceri intraventriculare aberante (înregistrare continuă a derivației V$_1$).*

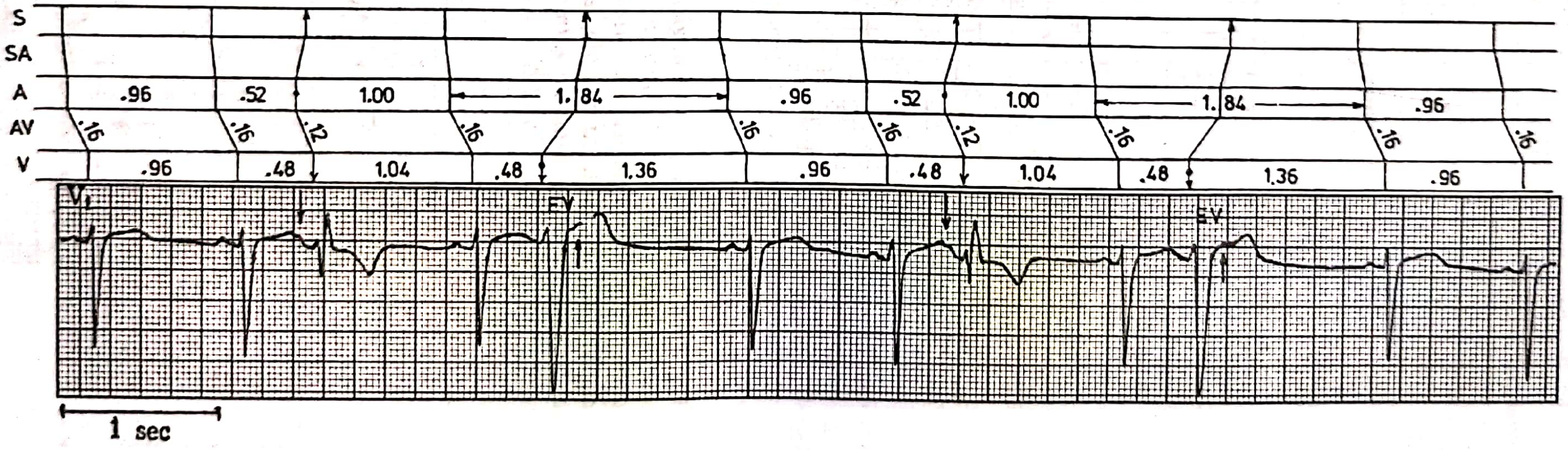
S
SA
A
AV
V
.96
.52
1.00
1.84
.96
.52
1.00
1.84
.96
.16
.16
.12
.16
.16
.16
.12
.16
.16
.16
.96
.48
1.04
.48
1.36
.96
.48
1.04
.48
1.36
.96
V1
EV
EV
1 sec

Fig. 19.29: *Extrasistole ventriculare (EV) cu pauză incomplet compensatorie (prin reciclarea nodului sinusal) și extrasistole atriale cu conducere intraventriculară aberantă (săgețile cu vârful în jos). Săgețile cu vârful în sus marchează undele P retrograde produse de extrasistolele ventriculare.*

(5) *Tipuri de prezentare*

Extrasistolele ventriculare pot apărea în mod izolat sau întâmplător, sau se pot manifesta în mod constant cu o frecvenţă mare. Chiar la acelaşi individ, prezenţa extrasistolelor ventriculare poate fi diferită în funcţie de perioada de observaţie. S-a stabilit în mod convenţional că extrasistolele ventriculare sunt frecvente dacă apar în număr de 5-6 sau mai multe pe minut. Extrasistolele ventriculare prezintă o tendinţă la sistematizare sub formă de bigeminism, trigeminism, cvadrigeminism sau pot apărea sub formă de perechi sau cupluri (două extrasistole ventriculare în succesiune) – fig. 19.8, 19.11, 19.13, 19.14, 19.22, 19.25 şi 19.27. Uneori, extrasistolele ventriculare pot apărea în salve care grupează în succesiune 3-5 sau mai multe complexe ectopice (fig. 19.28). Se consideră că este prezentă o tahicardie ventriculară dacă apar în succesiune 6 sau mai multe extrasistole ventriculare (Chung EK, 1977)*.

S-a observat că apariţia extrasistolelor ventriculare este influenţată de durata ciclului ventricular precedent. Un ciclu cardiac (interval R – R) precedent lung favorizează apariţia unei extrasistole ventriculare. Pauza compensatorie postectopică constituite un nou interval R – R lung, ceea ce facilitează din nou apariţia unei extrasistole ventriculare. În felul acesta apare tendinţa la un ritm bigeminat autoîntreţinut. Acest fenomen descris de Langendorf R şi colab. (1955) este desemnat cu termenul „legea bigeminismului". Exemple ale acestui fenomen pot fi observate în cursul fibrilaţiei atriale cu variaţii marcate ale ciclului ventricular sau după pauzele lungi produse de un bloc AV de gradul II sau de un bloc sinoatrial, situaţii în care bătaia supraventriculară ce încheie ciclul lung este urmată de o extrasistolă ventriculară. Creşterea incidenţei extrasistolelor ventriculare după ciclurile ventriculare lungi poate fi explicată prin două mecanisme: (a) apariţia unei diferenţe marcate în durata potenţialelor de acţiune între fibrele miocardice de lucru şi fibrele Purkinje, ceea ce favorizează reintrarea excitaţiei şi (b) bloc de fază 4 într-un grup de fibre Purkinje, ca urmare a reducerii potenţialului de repaus în condiţiile unei diastole lungi; dacă acest bloc este unidirecţional, apare posibilitatea reintrării excitaţiei (Watanabe Y şi Dreifus LS, 1977).

După unii cercetători, în jurul focarului ectopic care generează extrasistolele ventriculare pot apărea blocuri (blocuri perifocale) care ar putea explica schimbarea intervalului de cuplaj, alterarea morfologiei QRS fără modificarea intervalelor de cuplaj sau tranziţia de la bigeminism la trigeminism – bigeminism şi trigeminism alternativ (Mirvis D şi colab., 1975). Extrasistolele ventriculare pereche sau în cupluri sunt determinate probabil de o disociaţie longitudinală a căii de reintrare, excitaţia parcurgând în mod alternativ câte una din căi (Kinoshita S şi colab., 1979).

Aritmii asociate

Extrasistolele ventriculare se pot asocia cu orice alt tip de aritmie cardiacă: extrasistole supraventriculare (atriale, AV joncţionale), fibrilaţie, flutter sau tahicardie atrială, ritmuri sau tahicardii AV joncţionale, parasistolie, blocuri atrioventriculare şi intraventriculare, ritmuri induse de pacemakeri artificiali.

De asemenea, apar frecvent după aplicarea şocului electric extern la bolnavii digitalizaţi. Adesea extrasistolele ventriculare preced apariţia tahicardiei, flutterului sau fibrilaţiei ventriculare.

Diagnostic diferenţial

1. *Extrasistolele supraventriculare (atriale, AV joncţionale) cu conducere intraventriculară aberantă*

Extrasistolele supraventriculare cu conducere intraventriculară aberantă prezintă umătoarele caracteristici: (a) sunt precedate de o undă P prematură, cu o configuraţie deosebită faţă de undele P de origine sinusală, (b) pauza postectopică este incomplet compensatorie, (c) forţele electrice iniţiale ale complexului QRS sunt similare cu cele ale bătăii de bază şi (d) aspect de „bloc de ramură dreaptă" (rSR') în V_1, deoarece perioada refractară a ramului drept al fasciculului lui His este de durată mai lungă decât a ramului stâng (fig. 19.29 şi 19.30). Prezenţa unei pauze postectopice complet compensatorie este în favoarea diagnosticului de extrasistolă ventriculară. Însă, cu excepţia primului criteriu, celelalte criterii menţionate mai sus nu sunt decisive pentru diagnostic, deoarece pot apărea numeroase excepţii. De exemplu, extrasistolele ventriculare pot fi urmate de o pauză postectopică incomplet compensatorie prin propagarea retrogradă a excitaţiei şi reciclarea nodului sinusal, iar extrasistolele atriale pot fi urmate de o pauză postectopică complet compensatorie sau chiar mai lungă. Aspectul de „bloc de ramură dreaptă" se poate observa uneori şi în cazul extrasistolelor ventriculare. Diagnosticul diferenţial devine dificil când unda P' a extrasistolei supraventriculare nu poate fi identificată. În acest caz, focarul ectopic poate fi situat atât în auricule, joncţiunea AV, cât şi în ventricule. De asemenea, prezenţa unei unde P normale (undă P sinusală blocată) se poate constata atât la extrasistolele AV joncţionale, cât şi la cele ventriculare, dacă nu se produce captura retrogradă a atriilor. Dacă după complexul QRS se poate identifica o undă P retrogradă negativă, un interval $RP < 0.12$ secunde favorizează diagnosticul de extrasistolă AV joncţională, în timp ce un interval $RP > 0.20$ secunde pledează pentru diagnosticul de extrasistolă ventriculară (sunt însă şi excepţii, deoarece extrasistolele AV joncţionale prezintă uneori o conducere retrogradă întârziată. Un complex QRS care prezintă acelaşi sens (fie pozitiv, fie negativ) în toate derivaţiile precordiale este în favoarea diagnosticului de extrasistolă ventriculară.

2. *Diagnosticul extrasistolelor ventriculare în prezenţa fibrilaţiei atriale*

Diferenţierea extrasistolelor ventriculare de conducere intraventriculară aberantă devine foarte dificilă şi uneori chiar imposibilă în prezenţa fibrilaţiei atriale, ca urmare a absenţei undei P şi a intervalelor R – R neregulate (fig. 19.28). În afară de morfologia complexului QRS mai pot fi utile următoarele criterii: (a) un interval de cuplaj fix pledează pentru diagnosticul de extrasistole ventriculare; (b) prezenţa unui fenomen Ashman (aberanţă condiţionată de secvenţa ciclu lung – ciclu scurt) favorizează diagnosticul de conducere intraventriculară aberantă; însă conform „legii bigeminismului", un ciclu R – R lung facilitează şi apariţia extrasistolelor ventriculare (prin urmare, valoarea diagnostică a acestui criteriu este limitată); (c) un complex QRS anormal care încheie o secvenţă ciclu scurt – ciclu lung reprezintă foarte probabil o extrasistolă ventriculară (Chou TC, 1979).

---

* După unii cercetători, termenul de tahicardie ventriculară poate fi aplicat dacă apar trei sau mai multe extrasistole ventriculare în succesiune (Watanabe Y şi Dreifus LS, 1977).

Fibrilaţia atrială cu ritm ventricular rapid poate favoriza apariţia conducerilor ventriculare aberante. În acest caz, rărirea frecvenţei ventriculare prin masajul sinusului carotidian poate determina dispariţia conducerilor intraventriculare aberante.

Alte detalii privind conducerea intraventriculară aberantă sunt prezentate în capitolul 24.

3. *Parasistolia ventriculară*

Complexele parasistolice prezintă un interval de cuplaj variabil, intervalele interectopice lungi reprezintă un multiplu al intervalelor interectopice scurte şi sunt prezente bătăi de fuziune ventriculară.

4. *Capturile ventriculare în caz de disociaţie atrioventriculară*

În cazul unei disociaţii AV incomplete, capturile ventriculare pot prezenta o conducere intraventriculară aberantă dacă survin precoce după complexul precedent şi găsesc miocardul ventricular în perioada refractară relativă. Însă aceste capturi sunt precedate de unde P cu un interval PR care să nu excludă posibilitatea unei conduceri atrioventriculare (PR ≥ 0.12 secunde).

5. *Sindromul Wolff-Parkinson-White intermitent*

Complexele QRS anormale din sindromul WPW pot simula extrasistolele ventriculare tardive (terminal diastolice). Sunt însă prezente caracterele principale ale sindromului WPW: interval PR scurt şi unda delta.

Semnificaţie clinică şi prognostică

Persoanele clinic normale. Într-un studiu efectuat pe 121.309 persoane normale în vârstă de 16-49 ani, Hiss RG şi Lamb LE (1962) constată pe electrocardiograma de rutină o incidenţă a extrasistolelor ventriculare de 0.77%. Utilizarea monitorizării electrocardiografice ambulatorii cu durata de 24 de ore a demonstrat o incidenţă a extrasistolelor ventriculare cuprinsă între 12 şi 80%. Incidenţa extrasistolelor ventriculare creşte în mod semnificativ o dată cu vârsta (Hinkle LE şi colab., 1974; Brodski şi colab., 1977; Clarke J şi colab., 1978; Glasser S şi colab., 1979). Totuşi, bărbaţii cu extrasistole ventriculare frecvente (peste 10 la 1000 de complexe) prezentau în majoritate semnele clinice ale unei cardiopatii organice (Hinkle LE şi colab., 1974). În general, la persoanele normale, frecvenţa extrasistolelor ventriculare este joasă (sub 10 la 1000 de complexe), originea lor este unifocală şi focarul ectopic situat în ventriculul drept, deci cu un aspect de bloc de ramură stângă (Rosenbaum MB, 1969; Hinkle LE şi colab., 1974; Kennedy HL şi Underhill SJ, 1976).

La persoanele clinic normale apariţia extrasistolelor ventriculare poate fi spontană sau precipitată de oboseală, anxietate, exces de tutun, cafea, ceai sau alcool. Comportarea la efort nu oferă indicii asupra semnificaţiei lor, deoarece efortul le poate creşte frecvenţa sau le poate reduce ori suprima în totalitate. Uneori, la persoanele normale, extrasistolele ventriculare apar numai în condiţii de efort.

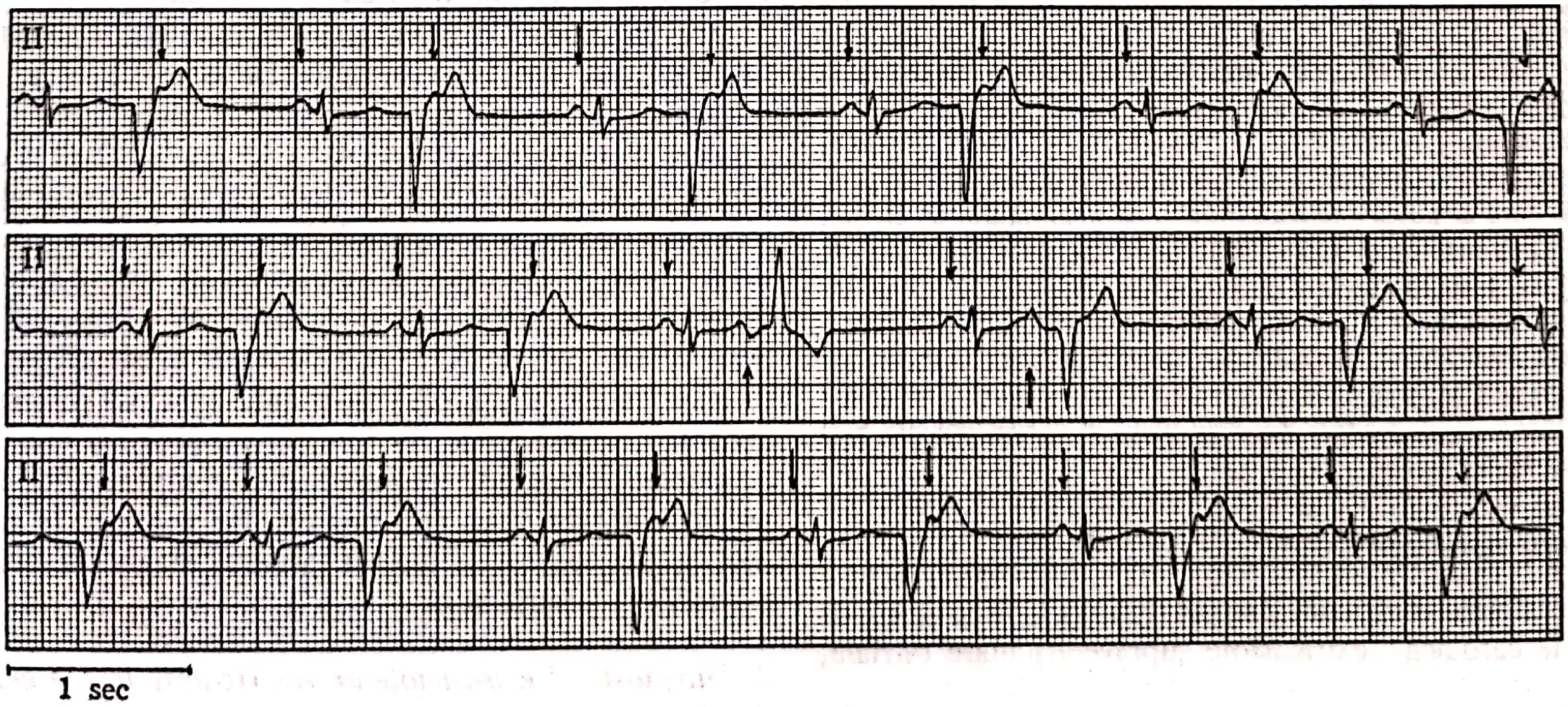

Fig. 19.30: *Extrasistole ventriculare cu pauză compensatorie completă, sistematizate sub formă de bigeminism şi extrasistole auriculare cu conducere intraventriculară aberantă (săgeţile cu vârful în sus). Săgeţile cu vârful în jos marchează undele P de origine sinusală.*

Cardiopatia ischemică cronică. Incidenţa extrasistolelor ventriculare complexe creşte în mod semnificativ la bolnavii cu cardiopatie ischemică cronică fără infarct miocardic. Dacă pe electrocardiograma de rutină extrasistolele ventriculare sunt prezente numai la 10% dintre aceşti bolnavi, monitorizarea electrocardiografică ambulatorie continuă de 6-24 ore atestă o incidenţă până la 90%. Cea mai mare parte (69%) prezintă mai mult decât o extrasistolă ventriculară pe minut, extrasistole ventriculare în cupluri, polifocale sau salve de 3 sau mai multe extrasistole ventriculare (Lown B şi colab., 1975; Bigger JT şi colab., 1977). Relaţia cu angiograma coronariană demonstrează o incidenţă de 11 % a extrasistolelor ventriculare frecvente şi/sau complexe la persoanele clinic normale şi de 68% la bolnavii cu leziuni coronariene severe. Incidenţa extrasistolelor ventriculare complexe creşte o dată cu numărul de vase lezate: 40% în grupa bolnavilor cu obstrucţie unică, 53% la cei cu leziuni dublu-vasculare şi 78% la cei cu leziuni triplu-vasculare (Amsterdam EA şi colab., 1973 şi 1974). În condiţii de efort, prevalenţa extrasistolelor ventriculare este de 4 ori mai mare la coronarieni în raport cu persoanele normale de aceeaşi vârstă, la frecvenţe cardiace de efort identice. Bolnavii cu leziuni triplu-vasculare şi tulburări de cinetică parietală ventriculară stângă prezintă cea mai înaltă incidenţă a aritmiilor ventriculare induse prin efort (Mc Henry şi colab., 1976). Totuşi, aritmiile ventriculare induse prin efort prezintă o valoare redusă în predicţia dezvoltării unei cardiopatii ischemice subsecvente (Blackburn H şi colab., 1970; Farris JV şi colab. 1976).

Infarctul miocardic acut. În faza prespital, incidenţa extrasistolelor ventriculare este de 58% în prima oră de la debutul simptomelor şi 93% după 4 ore (monitorizare la osciloscop) (Pantridge J şi colab., 1975 - cit. Moss AJ, 1980). În unităţile de terapie intensivă, în care bolnavii sunt internaţi de obicei după câteva ore de la debutul clinic, prezenţa extrasistolelor ventriculare a fost detectată la toţi bolnavii monitorizaţi. Dintre aceştia, 34-81% prezintă aritmii ventriculare complexe, inclusiv extrasistole ventriculare frecvente (mai mult de 5 pe minut), extrasistole ventriculare în cupluri, polifocale sau cu fenomen R/T (Morgensen L, 1971; Bigger JT şi colab., 1977). Persistenţa după 6 ore a extrasistolelor ventriculare frecvente şi complexe indică de obicei un infarct miocardic extins şi cu tulburări ale funcţiei contractile (Roberts R şi colab., 1975; Schultze RA şi colab., 1975; Ambos HD şi colab., 1976). În perioada post-spital persistenţa extrasistolelor ventriculare frecvente şi complexe creşte de 2.5-3 ori riscul de moarte subită în următorii 1-3 ani (Moss AJ, 1980).

Cadiopatiile reumatică şi hipertensivă. În aceste cazuri, aritmiile ventriculare sunt prezente mai ales după apariţia cardiomegaliei şi insuficienţei cardiace congestive (Chou TC, 1979).

Cardiomiopatii. În cardiomiopatia obstructivă, extrasistole ventriculare frecvente (peste 10 la 1000 de complexe) se constată în 25% din cazuri (Ingham R şi colab., 1970). De asemenea, aritmia extrasistolică ventriculară se observă adesea în cardiomiopatiile congestivă şi restrictivă (Moss AJ, 1980).

Prolapsul de valvă mitrală. Aproximativ 50% din persoanele cu prolaps de valvă mitrală prezintă extrasistole ventriculare frecvente (definite ca mai mult de 425 în 24 ore) şi 25% extrasistole ventriculare izolate (Winkle RA şi colab., 1975).

Sindromul QT lung (sindromul Jerwell şi Lange-Nielsen şi sindromul Romano-Ward). Monitorizarea electrocardiografică ambulatorie a detectat prezenţa extrasistolelor ventriculare la toţi bolnavii cu acest sindrom (Schwartz PJ şi Malliani A, 1975). Apariţia precoce a extrasistolelor ventriculare în apropierea vârfului undei T a complexului precedent poate declanşa tulburări grave de ritm cardiac: torsada vârfurilor şi fibrilaţie ventriculară.

Droguri. Glicozizii digitalici, unii agenţi antiaritmici (chinidina, procainamida, disopyramida), agenţii psihotropi din grupa fenotiazinelor (clorpromazina, tioridazina), precum şi antidepresivele triciclice pot induce, în condiţii de supradozaj, apariţia unor grave tulburări de ritm ventricular inclusiv extrasistole ventriculare frecvente şi complexe. Efecte similare pot avea şi unii agenţi adrenergici: adrenalina, noradrenalina, izopropilnoradrenalina şi compuşii beta$_2$ agonişti (terbutalina) (Moss AJ, 1980).

Tulburări electrolitice. Hipokaliemia se asociază frecvent cu tulburări de ritm ventricular, mai ales la bolnavii digitalizaţi. De asemenea, hipercalcemia poate induce apariţia extrasistolelor ventriculare prin potenţarea efectului aritmogenic al digitalei.

Semnificaţia prognostică a extrasistolelor ventriculare depinde în foarte mare măsura de boala de bază. În absenţa unei cardiopatii organice şi/sau a hipertensiunii arteriale, indicele mortalităţii subsecvente pentru o perioadă medie de urmărire de 18 ani nu diferă între grupa cu extrasistole ventriculare şi cea fără extrasistole ventriculare (Rodstein M şi colab., 1971). Prezenţa extrasistolelor ventriculare pe fondul unei cardiopatii organice, mai ales cardiopatia ischemică cronică sau infarctul miocardic recent sau vechi, creşte în mod semnificativ riscul morţii subite (Chiang BN şi colab., 1969; Coronary Drug Projet Research Group, 1973). De asemenea, riscul declanşării tahicardiei sau fibrilaţiei ventriculare este mult crescut la persoanele cu extrasistole ventriculare frecvente (peste 12 pe minut), în cupluri, polifocale şi mai ales în cazul asocierii cuplurilor cu fenomenul R/T (Bleifer SB şi colab., 1973).

Parasistolia ventriculară

Mecanism

În cazul parasistoliei ventriculare, un focar ectopic ventricular (foarte rar două sau mai multe focare ectopice) activează miocardul ventricular concurent, însă independent, cu stimulul ritmului de bază. Un bloc de protecţie (bloc de intrare) împiedică stimulul ritmului de bază de a recicla focarul parasistolic. Pentru explicarea acestui bloc de protecţie au fost postulate două mecanisme: (1) focarul ectopic se găseşte tot timpul în perioadă refractară ca urmare a descărcării sale cu frecvenţă înaltă, adesea peste 300/minut (Scherf D şi Bornemann C, 1961) şi (2) prezenţa unei conduceri deprimate cu caracteristici de bloc unidirecţional în jurul focarului parasistolic (Katz LN şi Pick A, 1956; Cohen H şi colab., 1973; Ogawa S şi colab., 1977). Excitaţia parasistolică poate invada miocardul ventricular numai atunci când acesta este în afara perioadei refractare induse de stimulul de bază. Se mai postulează prezenţa unui bloc de ieşire în sens opus blocului de protecţie, care împiedică transmisia în afară a unei părţi din impulsurile parasistolice (2/1, 3/1, 4/1). În general, se admite prezenţa acestui bloc de ieşire atunci când pe traseul electrocardiografic complexele QRS parasistolice nu apar în momentul aşteptat (calculat pe baza ciclului focarului ectopic), deşi miocardul ventricular este în afara perioadei refractare. Dispariţia periodică a blocului de protecţie sau încetarea temporară a activităţii focarului parasistolic se manifestă sub aspectul unei parasistolii ventriculare de tip intermitent. Uneori, focarul ectopic ventricular se poate manifesta în mod alternativ ca focar parasistolic şi ca focar extrasistolic (vezi şi capitolul 15).

Criterii de diagnostic electrocardiografic

1. Prezenţa unor complexe QRS anormale, cu un interval de cuplaj variabil faţă de complexul QRS al ritmului de bază.
2. Intervalele R-R ale complexelor ectopice prezintă o relaţie matematică : cel mai scurt interval interectopic este constant, iar intervalele interectopice lungi reprezintă un multiplu al acestuia.
3. Prezenţa bătăilor de fuziune.

(1) *Intervale de cuplaj variabile*

Se va suspecta o parasistolie ventriculară dacă intervalul de cuplaj faţă de bătaia sinusală precedentă al unor complexe QRS anormale variază cu 0.06 secunde sau mai mult (spre deosebire de extrasistolele ventriculare care prezintă în general un cuplaj fix). Ritmul de bază este de obicei sinusal (fig. 19.31 şi 19.32), dar poate fi reprezentat prin fibrilaţie atrială (fig. 19.35) sau un ritm ectopic ventricular.

(2) *Intervalul interectopic*

Frecvenţa unui focar parasistolic variază între 20 şi 400/minut, însă pe electrocardiogramă numai o parte dintre aceşti stimuli sunt manifeşti ca urmare a perioadei refractare a miocardului ventricular, indusă de stimulul de bază, sau ca efect al unui bloc de ieşire. Pe traseul electrocardiografic, intervalele interectopice cele mai scurte prezintă mici variaţii, în cea mai mare parte a cazurilor de 0.04-0.12 secunde. Însă durata ciclului stimulului parasistolic prezintă uneori o fixitate remarcabilă timp de mulţi ani (fig. 19.31 şi 19.32). Uneori, măsurarea directă a ciclului focarului parasistolic este imposibilă deoarece, în prezenţa unor intervale interectopice lungi, apare numai a doua sau a treia bătaie parasistolică. În această circumstanţă se va calcula un eventual divizor comun al tuturor intervalelor interectopice. În parasistolia ventriculară frecvenţa manifestă pe traseul electrocardiografic este de cele mai multe ori de 30-56/minut. În prezenţa unei frecvenţe care depăşeşte 70/minut se utilizează termenul de tahicardie ventriculară parasistolică. Uneori, descărcarea parasistolică nu este manifestă chiar dacă se produce într-un moment în care miocardul ventricular este în afara perioadei

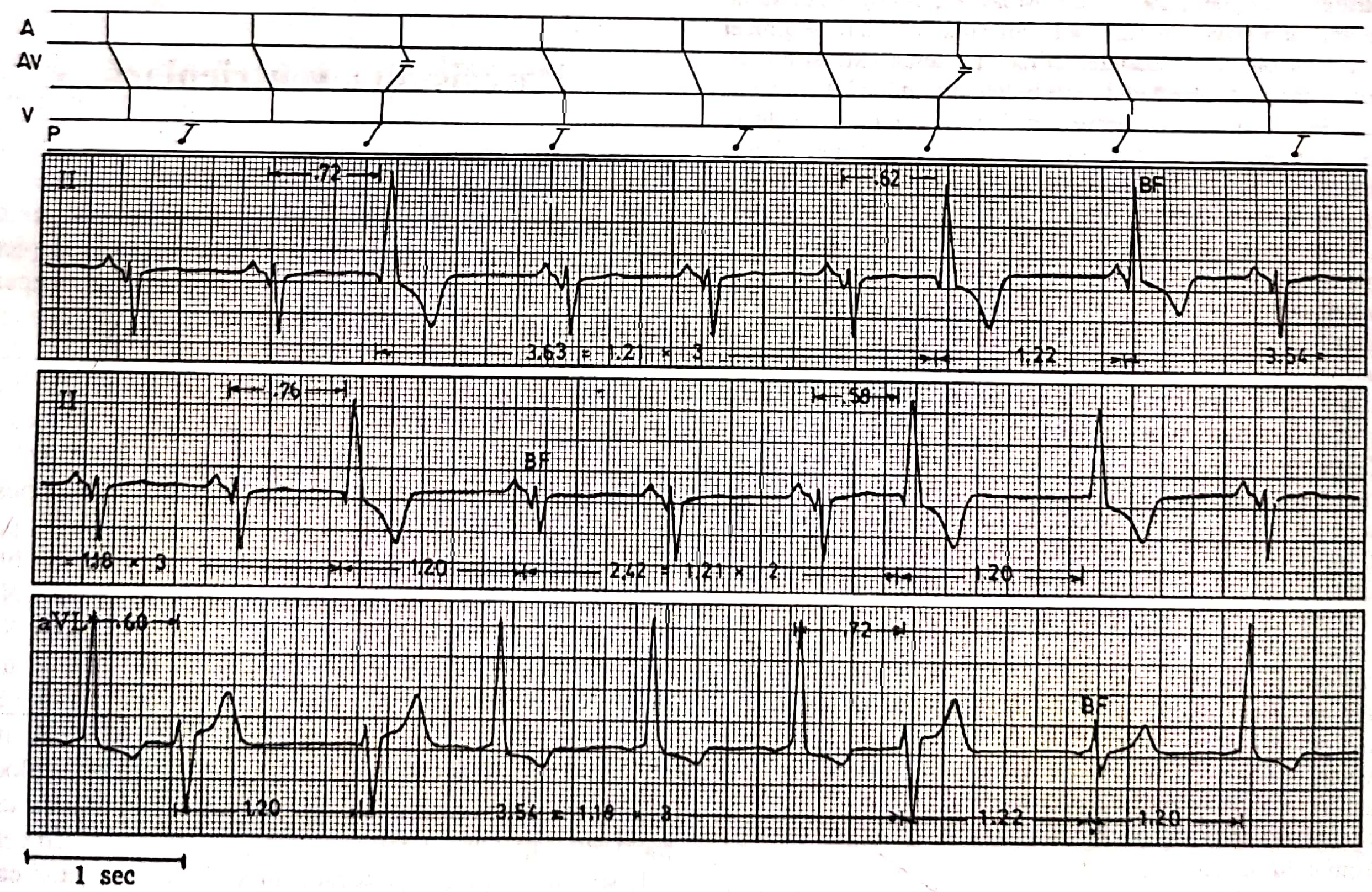

Fig. 19.31 : *Parasistolie ventriculară la un bărbat în vârstă de 58 de ani cu diagnosticul clinic de angină pectorală de efort (derivaţia II este în continuare). Cel mai scurt interval interectopic este de 1.20-1.22 secunde. Intervalele de cuplaj variază între 0.58 şi 0.76 secunde. BF = bătăi de fuziune. P = centru parasistolic.*

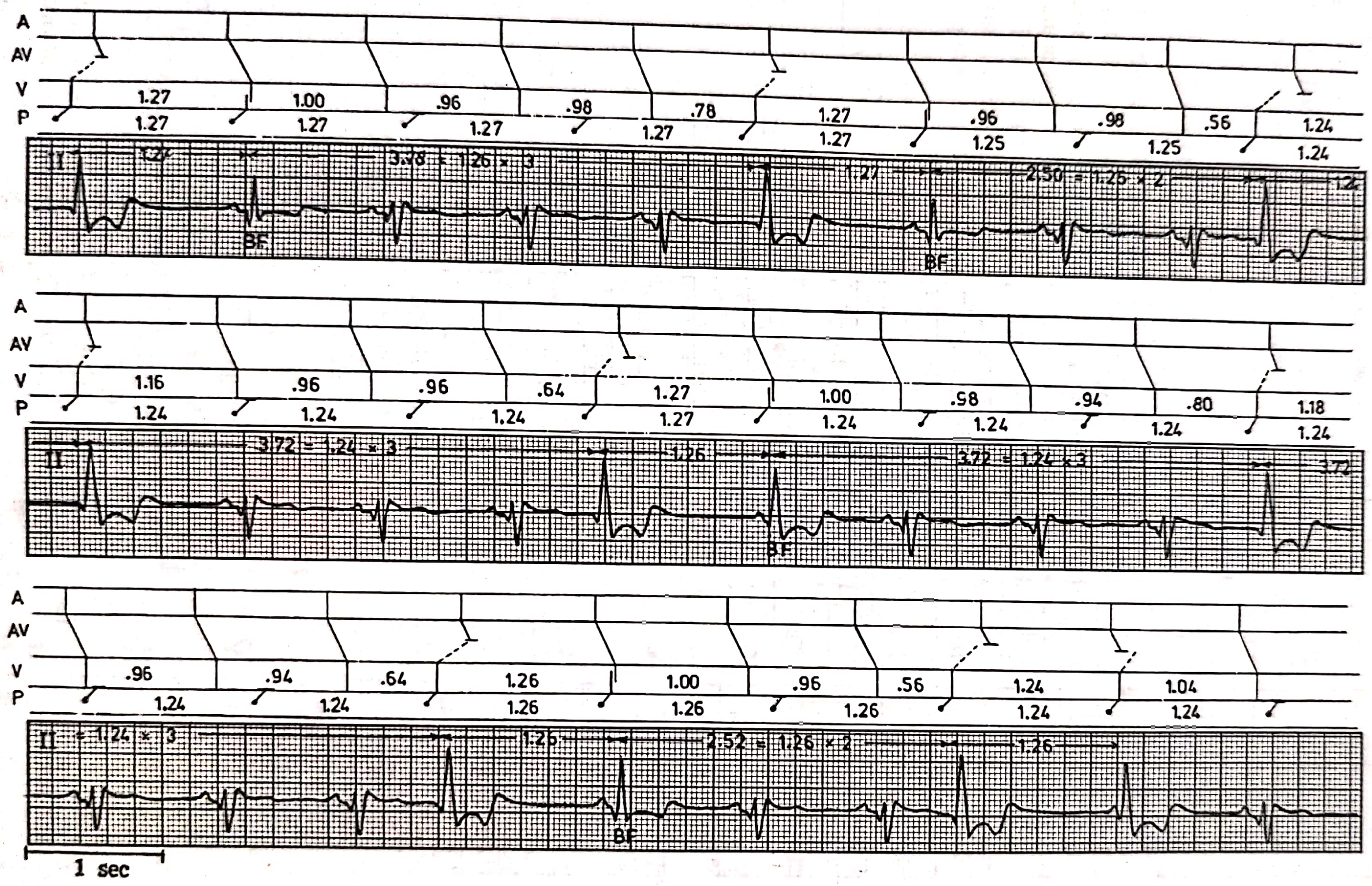
A
AV
V
P
1.27
1.00
.96
.98
.78
1.27
.96
.98
.56
1.24
1.27
1.27
1.27
1.27
1.27
1.27
1.25
1.25
1.24
II
1.24
3.78 = 1.26 × 3
1.27
2.50 = 1.25 × 2
1.24
BF
BF
A
AV
V
P
1.16
.96
.96
.64
1.27
1.00
.58
.94
.80
1.18
1.24
1.24
1.24
1.27
1.24
1.24
1.24
1.24
II
3.72 = 1.24 × 3
1.26
3.72 = 1.24 × 3
3.72
BF
A
AV
V
P
.96
.94
.64
1.26
1.00
.96
.56
1.24
1.04
1.24
1.24
1.26
1.26
1.26
1.24
1.24
II
= 1.24 × 3
1.26
2.52 = 1.26 × 2
1.26
BF
1 sec

Fig. 19.32: *Acelaşi bolnav ca în figura 19.31. După un interval de 5 ani (înregistrare continuă a derivaţiei II). Cel mai scurt interval interectopic este de 1.24-1.27 secunde. Intervalul de cuplaj variază între 0.56 şi 0.80 secunde. Se remarcă fixitatea în timp (5 ani) a duratei intervalului interectopic. BF = bătăi de fuziune. P = centru parasistolic.*

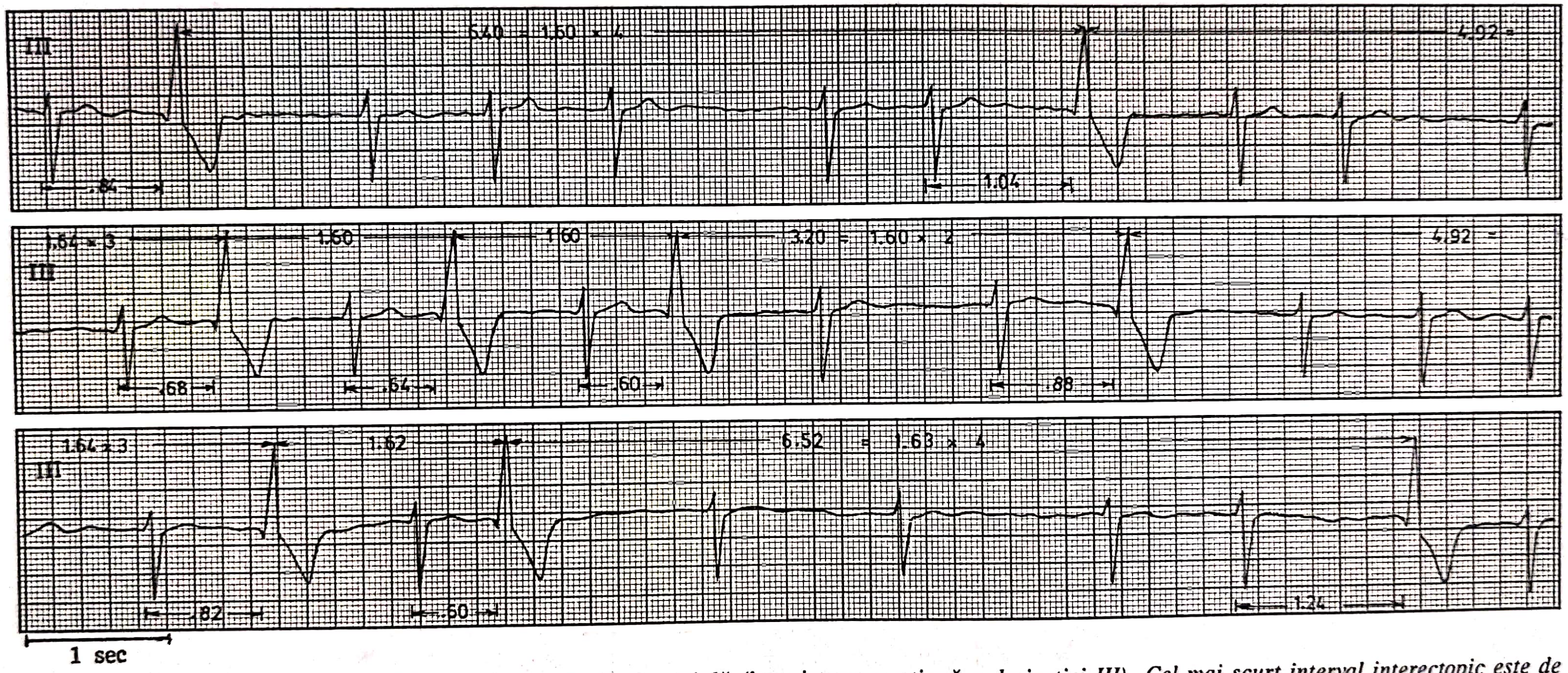
III
5.40 = 1.60 × 4
4.92 =
.84
1.04
1.64 × 3
1.60
1.60
3.20 = 1.60 × 2
4.92 =
III
.68
.64
.60
.88
1.64 × 3
1.62
6.52 = 1.63 × 4
III
.82
.60
1.24
1 sec

Fig. 19.33: *Parasistolie ventriculară asociată cu o fibrilaţie atrială (înregistrare continuă a derivaţiei III). Cel mai scurt interval interectopic este de 1.60-1.62 secunde. Intervalele de cuplaj variază între 0.60 şi 1.24 secunde.*

refractare, ca urmare a unui bloc de ieşire (fig. 19.34). În prezenţa unui bloc de ieşire tip Wenckebach apar dificultăţi în determinarea duratei ciclului interectopic. Trasee electrocardiografice complexe pot apărea, de asemenea, în condiţiile unei reciclări periodice a focarului parasistolic (dispariţia temporară a blocului de protecţie) sau în prezenţa a doi sau mai mulţi pacemakeri parasistolici (Chung EK şi colab., 1964; Hiejima K şi Poh TD, 1976). În cazuri rare, parasistolia ventriculară se poate asocia cu parasistolia atrială (Chung EK şi colab., 1965 a).

(3) *Bătăile de fuziune*

Dacă stimulul ritmului de bază şi stimulul parasistolic pătrund în acelaşi timp în ventricule, miocardul ventricular va fi depolarizat de două fronturi de activare. Rezultă o bătaie de fuziune ventriculară care prezintă o configuraţie intermediară între complexul ritmului de bază şi complexul parasistolic (fig. 19.31, 19.32, 19.33 şi 19.34). Această configuraţie este variabilă, în funcţie de mărimea zonei ventriculare activate separat de fiecare din cele două impulsuri.

(4) *Transmisia retrogradă a excitaţiei*

În condiţiile unui miocard atrial ieşit din perioada sa refractară şi în absenţa unui bloc retrograd ventriculo-atrial, stimulul parasistolic ventricular se poate propaga retrograd la atrii. Rezultă a undă P negativă situată după complexul QRS parasistolic cu un interval RP >0.12 secunde, în general în jurul a 0.20 secunde (fig. 19.34).

(5) *Influenţa stimulării mecanice a vagului, efortului şi atropinei*

Stimularea mecanică a vagului (masajul sinusului carotidian) nu influenţează în general ritmul parasistolic ventricular. Însă, prin rărirea marcată a ritmului supraventricular de bază, manevra permite obiectivarea mai precisă a parasistoliei sau chiar instalarea unui ritm parasistolic continuu,

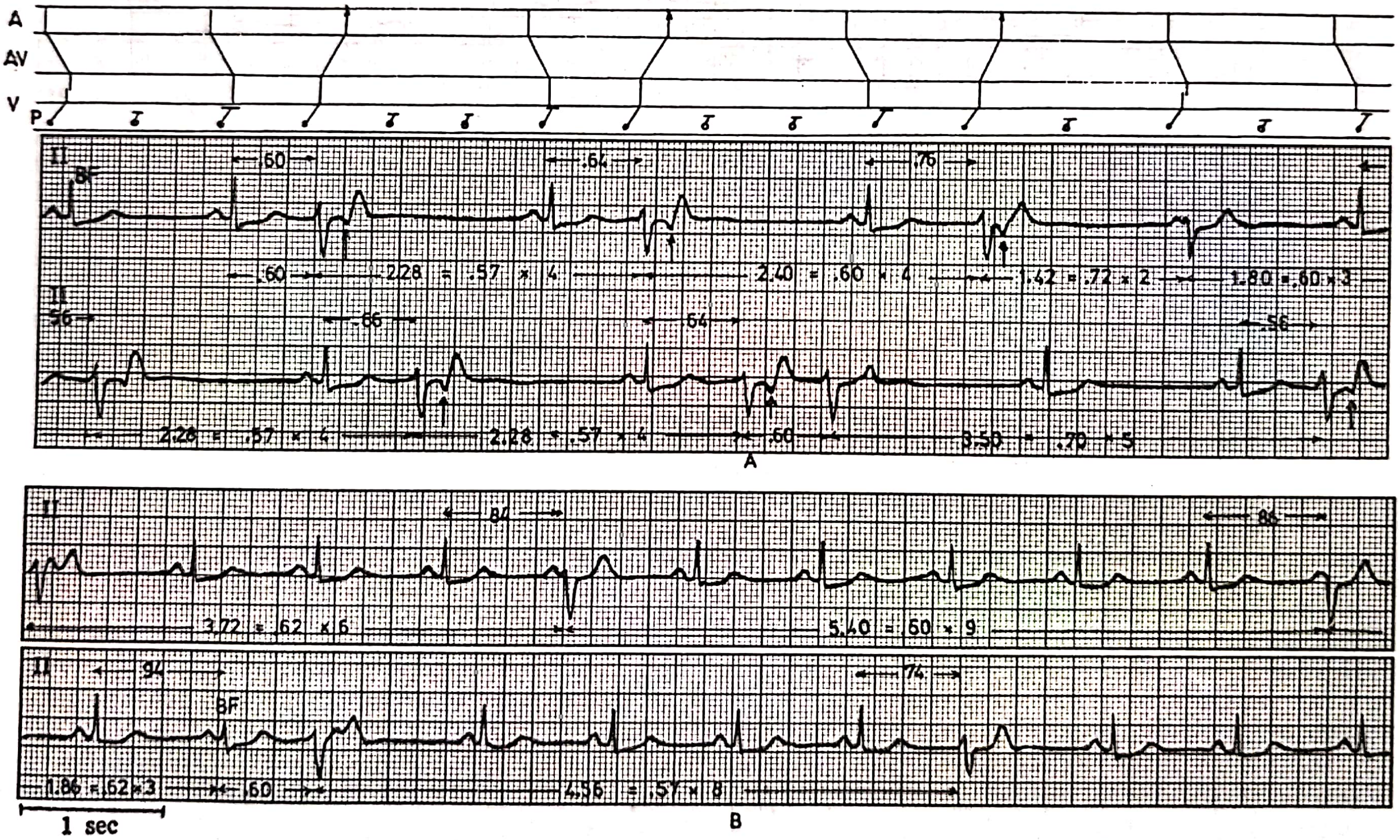

Fig. 19.34 : *Bolnav în vârstă de 58 de ani cu diagnosticul de infarct miocardic anteroseptal. A (înregistrare continuă a derivaţiei II). Parasistolie ventriculară cu bloc de ieşire. Intervalele de cuplaj variază între 0.56 şi 0.76 secunde. Cel mai scurt interval interectopic este de 0.60 secunde. Frecvent, descărcarea parasistolică nu este manifestă chiar în momentele în care miocardul ventricular este în afara perioadei refractare (bloc de ieşire). Deoarece cel mai scurt interval interectopic este de 0.60 secunde (frecvenţa 100/minut), traseul trebuie interpretat ca o tahicardie ventriculară de tip parasistolic cu bloc de ieşire. Săgeţile cu vârful în sus marchează conducerea retrogradă în auricule a stimulului parasistolic. Cercurile albe din diagrama de sus indică stimulii parasistolici cu bloc de ieşire. P = centrul parasistolic. BF = bătaie de fuziune. B (înregistrare continuă a derivaţiei II, după 1 mg atropină administrată intravenos). Focarul parasistolic nu este influenţat. Însă, consecutiv creşterii automatismului sinusal complexele parasistolice apar mai rar, deoarece stimulul parasistolic găseşte miocardul ventricular în perioadă refractară. Tot ca urmare a creşterii automatismului sinusal, propagarea retrogradă a stimulului parasistolic nu mai este posibilă. BF = bătaie de fuziune.*

atunci când automatismul sinusal este mult scăzut sau suprimat (fig. 19.35). Sunt totuşi raportate cazuri la care, în mod paradoxal, ritmul parasistolic este direct influenţat prin manevra de excitaţie mecanică a vagului : rărirea sau dispariţia ritmului parasistolic ventricular ca urmare a apariţiei blocului de ieşire sau dispariţia blocului de intrare (Scherf D şi Boyd LJ, 1950 ; Golbey M şi colab., 1954 ; Scherf D şi Bornemann C, 1961). Uneori, masajul sinusului carotidian poate determina recurenţa aritmiei (Muller P şi Baron B, 1963 ; Chung EK şi colab., 1965 b).

Efortul determină în general rărirea sau dispariţia parasistoliei ventriculare, ca urmare a creşterii automatismului sinusal. Acelaşi efect este obţinut prin administrarea atropinei (fig. 19.34). Rolul digitalei în producerea parasistoliei ventriculare este controversat (Chung EK, 1977).

Aritmii asociate

Parasistolia ventriculară apare de multe ori asociată cu alte aritmii : fibrilaţie atrială, flutter atrial, tahicardie atrială, extrasistole atriale sau ventriculare, blocul sino-atrial, blocuri atrioventriculare de diverse grade, blocuri intraventriculare, sindromul WPW.

Diagnostic diferenţial

Diagnosticul diferenţial al parasistoliei ventriculare se face cu : (1) extrasistole ventriculare ; (2) extrasistole AV joncţionale cu conducere intraventriculară ; şi (3) evadări ventriculare. În toate aceste cazuri intervalul de cuplaj este relativ fix, iar intervalele interectopice nu prezintă relaţia matematică din parasistolie.

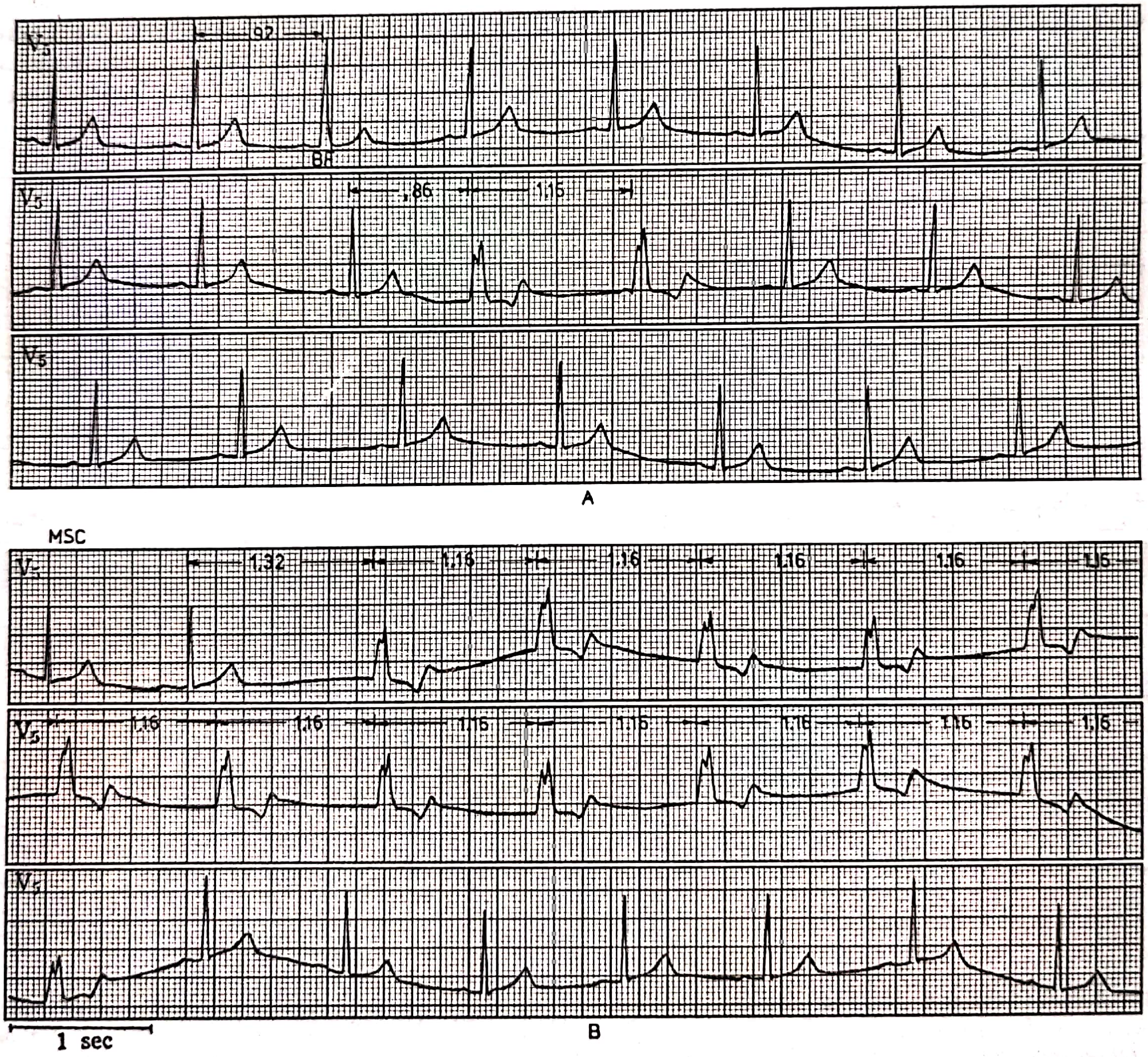

Fig. 19.35: *Parasistolie ventriculară la un tânăr în vârstă de 18 ani, clinic normal. A (înregistrare continuă a derivaţiei V_5). Se observă numai două complexe parasistolice şi o bătaie de fuziune (BF). B (înregistrare continuă a derivaţiei V_5 în timpul masajului sinusului carotidian). Ca urmare a răririi automatismului sinusal (oprire sinusală), se instalează un ritm parasistolic cu frecvenţa 52/minut. Cu excepţia primului complex ectopic, care apare la un interval de 1.32 secunde după complexul QRS de origine sinusală, durata ciclului parasistolic (1.16 secunde) nu se modifică faţă de prima înregistrare. După încetarea masajului se instalează un ritm sinusal cu frecvenţa 60/minut. MSC = masajul sinusului carotidian.*

Semnificaţie clinică

Frecvenţa parasistoliei ventriculare este de 1-1.5/1000 electrocardiograme. Însă prezenţa sa pe electrocardiograma de rutină pare a fi subestimată deoarece, la un examen superficial şi în absenţa unui traseu mai lung, probabilitatea confuziei cu extrasistolele ventriculare devine foarte posibilă. Parasistolia ventriculară apare mult mai frecvent decât formele supraventriculare. Deşi mecanismul de bază şi aspectul electrocardiografic al parasistoliei ventriculare şi extrasistolelor ventriculare sunt diferite, semnificaţia lor clinică este în general similară. Se constată în: cardiopatia ischemică şi/sau hipertensivă, cardiopatia reumatică, cardiomiopatii, cordul pulmonar cronic, cardiopatii congenitale. În 14-45% din cazuri aritmia a fost observată la persoane clinic normale (Chung EK, 1968 şi 1977; Myburgh DP şi Lewis BS, 1971).

Tahicardia paroxistică ventriculară

Această entitate electrocardiografică a fost delimitată pentru prima oară de tahicardia paroxistică supraventriculară la începutul secolului XX de către McKenzie J (1908) cu ajutorul flebogramei. Lewis T (1909) raportează primul caz clinic şi realizează totodată primul model experimental prin ligatura unei artere coronare (citaţi după Lown B şi colab., 1973).

Tahicardia paroxistică ventriculară este definită ca 6 sau mai multe complexe QRS de origine ectopică ventriculară, care se înscriu consecutiv într-o succesiune rapidă (Chung EK, 1977)*. Mecanismele fundamentale ale acestei aritmii sunt aceleaşi ca şi ale extrasistolelor ventriculare. Mecanismul focal şi mecanismul de reintrare a excitaţiei sunt prezentate în fig. 19.6.

(1) *Teoria focală*

Conform acestei teorii, tahicardia paroxistică ventriculară este expresia accelerării de tip repetitiv a depolarizării diastolice la nivelul unui focar ectopic ventricular cu activitate subliminară. În cazuri mai rare, tahicardia paroxistică supraventriculară poate avea originea în două focare ectopice ventriculare (tahicardie ventriculară bidirecţională)**.

Între paroxisme, care prezintă un debut şi un sfârşit brusc, pot apărea extrasistole ventriculare izolate care prezintă aceeaşi configuraţie electrocardiografică cu a complexelor anormale din timpul tahicardiei. Ca şi extrasistolele ventriculare, primul complex ectopic al fiecărui paroxism prezintă un interval de cuplaj constant faţă de complexul supraventricular precedent şi identic ca durată cu al extrasistolelor ventriculare izolate. Acest tip de tahicardie paroxistică ventriculară este desemnat cu termenul *tahicardie paroxistică ventriculară forma extrasistolică.*

(2) *Teoria reintrării excitaţiei*

Deşi mecanismul focal stă la baza unui număr important de tahicardii paroxistice ventriculare, teoria reintrării excitaţiei se bucură de o accepţiune mult mai largă. Mecanismul de reintrare a excitaţiei şi condiţiile necesare pentru apariţia acestui fenomen au fost prezentate detaliat în capitolul 15. În cazul tahicardiei paroxistice ventriculare, fenomenul de reintrare a excitaţiei poate avea mai multe substraturi anatomice: ramurile fasciculului lui His, ramurile fasciculului lui His şi nodul AV, reţeaua Purkinje şi zona din jurul unui infarct miocardic sau a unui ţesut fibrotic (Schamroth L, 1980). Declanşarea sau stoparea tahicardiilor paroxistice ventriculare prin stimulare electrică programată atestă în mod convingător rolul mecanismului de reintrare a excitaţiei în geneza acestei tulburări de ritm ventricular (Wellens HJJ şi Lie K, 1975; Castellanos A şi colab., 1976; Josephson ME şi colab., 1978 b).

Criterii de diagnostic electrocardiografic

1. Complexe QRS anormale şi lărgite cu modificări ST, T secundare
2. Frecvenţa ventriculară între 140 şi 250/minut
3. Ritmul regulat sau uşor neregulat
4. Debut şi sfârşit brusc
5. Disociaţie AV
6. Capturi ventriculare
7. Bătăi de fuziune ventriculară

(1) *Configuraţia complexelor ventriculare*

Aspectul morfologic al complexelor ventriculare este acelaşi cu cel al extrasistolelor ventriculare: complexe QRS anormale, cu înscriere lentă şi durată egală sau mai mare de 0,12 secunde, asociate cu modificări secundare ST, T (segmentul ST şi polaritatea undei T sunt de sens opus faţă de deflexiunea dominantă a complexului QRS) – fig. 19.36 şi 19.37. În tahicardia ventriculară unifocală complexul QRS prezintă o configuraţie constantă. În cazuri rare, complexele ventriculare îşi modifică morfologia în mod alternativ sau periodic. Acest aspect este desemnat cu termenul „tahicardie ventriculară bidirecţională" şi reprezintă un criteriu aproape patognomonic de intoxicaţie digitalică. În tahicardia ventriculară bidirecţională stimulul provine dintr-un singur focar ectopic atunci când intervalele R-R sunt constante, indiferent de sensul complexului QRS. Dimpotrivă, se admite prezenţa a două focare atunci când sunt manifeste două cicluri R-R diferite, asociate cu

---

* După unii cercetători, pentru diagnosticul de tahicardie paroxistică ventriculară sunt necesare minimum 5 complexe ectopice ventriculare în succesiune rapidă (Katz LN şi Pick A, 1956) sau minimum 3 complexe ectopice (Lawn B şi colab., 1973; Watanabe Y şi Dreifus LS, 1977; Chou TC, 1979; Schamroth L, 1980).

** Tahicardia bidirecţională poate avea originea şi în joncţiunea atrioventriculară (vezi capitolul 18).

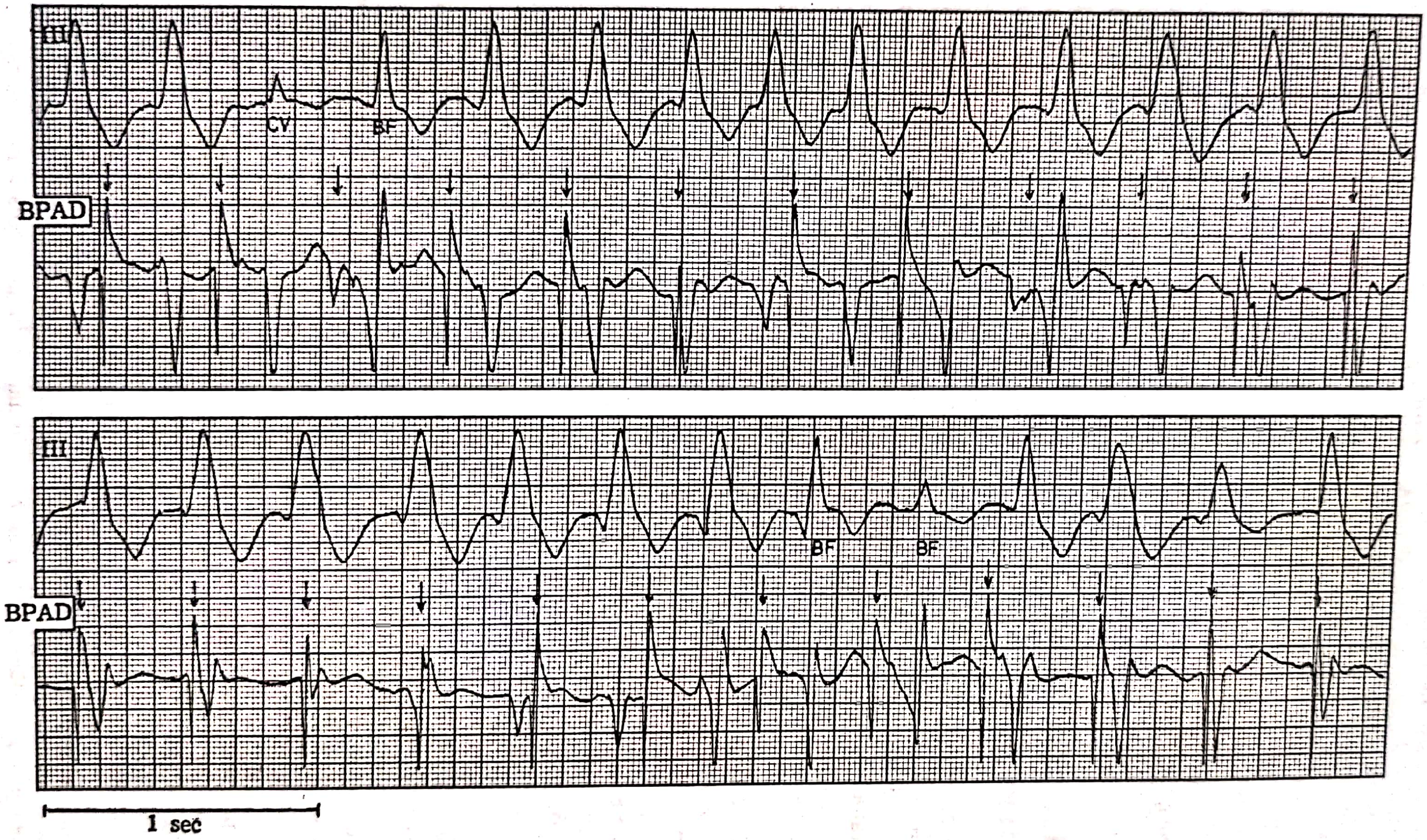

Fig. 19.36: *Tahicardie paroxistică ventriculară cu frecvenţa 160/minut (bolnav în vârstă de 57 de ani, cu diagnosticul de infarct miocardic acut). Înregistrare continuă şi sincronă a derivaţiilor III şi bipolară intraatrială dreaptă (BPAD). CV = captură ventriculară. BF = bătăi de fuziune ventriculară. Săgeţile indică undele P de origine sinusală.*

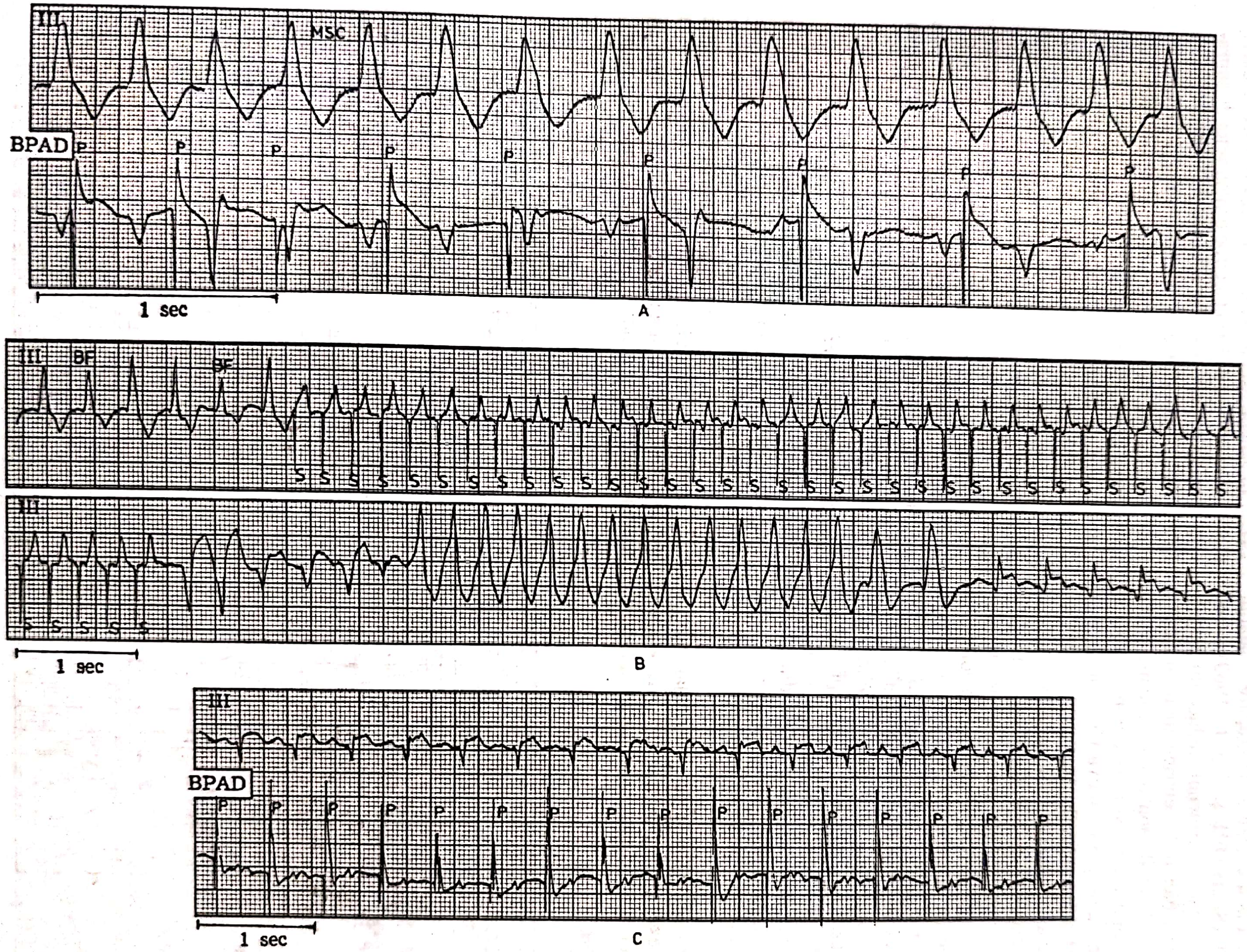

Fig. 19.37: *Acelaşi bolnav ca în fig. 19.36. A (înregistrare sincronă a derivaţiilor III şi BPAD). Masajul sinusului carotidian (MSC) scade frecvenţa undelor P sinusale de la 75 la 44/minut, fără a influenţa tahicardia ventriculară. B (înregistrare continuă a derivaţiei III). Stimularea electrică ventriculară cu o frecvenţă superioară ritmului ventricular determină modificarea morfologiei şi creşterea frecvenţei complexelor ectopice de la 160 la 214/minut, după care se produce tranziţia spontană în ritm sinusal (sfârşitul înregistrării). După instalarea ritmului sinusal se observă aspectul de infarct miocardic acut. BF = bătaie de fuziune ventriculară. S = stimul elctric. C. Înregistrare sincronă a derivaţiilor III şi BPAD, după oprirea tahicardiei ventriculare, în perioada de ritm sinusal. P = undele P de origine sinusală.*

complexe QRS deosebite ca morfologie (Chung EK, 1977). Denumirea „balet cardiac" este utilizată în prezenţa unei tahicardii ventriculare de tip repetitiv cu complexele QRS multiforme, în care complexele adiacente sunt de morfologie diferită, deci fără o tendinţă la grupare a bătăilor de aceeaşi formă (Smirk FH şi Ng J, 1969). Unii cercetători desemnează cu termenul „tahicardii ventriculare pleomorfice" tahicardiile ventriculare în care complexele QRS prezintă în mod spontan două sau mai multe morfologii, şi interpretează acest aspect ca reprezentând locuri de ieşire variabile şi/sau activări ventriculare cu propagare variabilă a frontului de excitaţie, circuitul de reintrare fiind acelaşi. Adesea, tahicardia ventriculară pleomorfică este asociată cu un anevrism ventricular (Josephson ME şi colab., 1979). În fig. 19.38 este prezentat un exemplu de tahicardie ventriculară pleomorfică apărută la un bolnav cu infarct miocardic acut. Modificarea sensului şi morfologiei complexului QRS se poate constata relativ frecvent în tahicardiile paroxistice ventriculare la care s-a aplicat stimularea electrică ventriculară rapidă cu scopul restabilirii ritmului sinusal, probabil ca urmare a modificării circuitului de reintrare a excitaţiei (fig. 19.37 şi 19.39). Adesea, în perioadele dintre crize pot fi înregistrate extrasistole ventriculare identice ca morfologie cu complexele QRS din timpul crizelor (fig. 19.40 şi 19.41 B).

Uneori, tahicardiile paroxistice ventriculare se pot manifesta cu complexe QRS înguste (QRS < 0.12 secunde) atunci când focarul ectopic este localizat în apropierea porţiunilor proximale ale sistemului de conducere intraventricular, mai ales în apropierea fasciculelor ramului stâng. Acest tip de tahicardie ventriculară este desemnat cu termenul „tahicardie fasciculară" (Cohen HC şi colab., 1972). În general este însă dificil de localizat sediul exact al focarului ectopic pe baza electrocardiogramei de suprafaţă. Se admite totuşi că: (a) tahicardiile ventriculare cu QRS < 140 milisecunde au originea în sept; (b) tahicardiile ventriculare cu aspect de „bloc de ramură dreaptă" au originea în ventriculul stâng sau sept; (c) tahicardiile ventriculare cu aspect de „bloc de ramură stângă" pot avea originea atât în ventriculul drept, cât şi în cel stâng; şi (d) tahicardiile ventriculare cu aspect de bloc de ramură stângă şi originea în ventriculul stâng se constată în prezenţa cardiopatiei ischemice sau a unui anevrism ventricular ce interesează şi septul (Josephson ME şi colab., 1978 şi 1981). Prin urmare, deşi utilă, electrocardiograma de suprafaţă prezintă o valoare limitată în localizarea focarului ectopic ventricular.

(2) *Frecvenţa ventriculară*

Frecvenţa ventriculară variază între 140 şi 250/minut, în cele mai multe cazuri între 140 şi 200/minut. Mult mai rar se observă frecvenţa de 120-130/minut. Un ritm ectopic ventricular cu frecvenţa sub 110/minut este desemnat cu termenul „tahicardie ventriculară neparoxistică". O frecvenţă peste 250/minut indică aproape constant un flutter atrial 1/1 cu conducere intraventriculară aberantă.

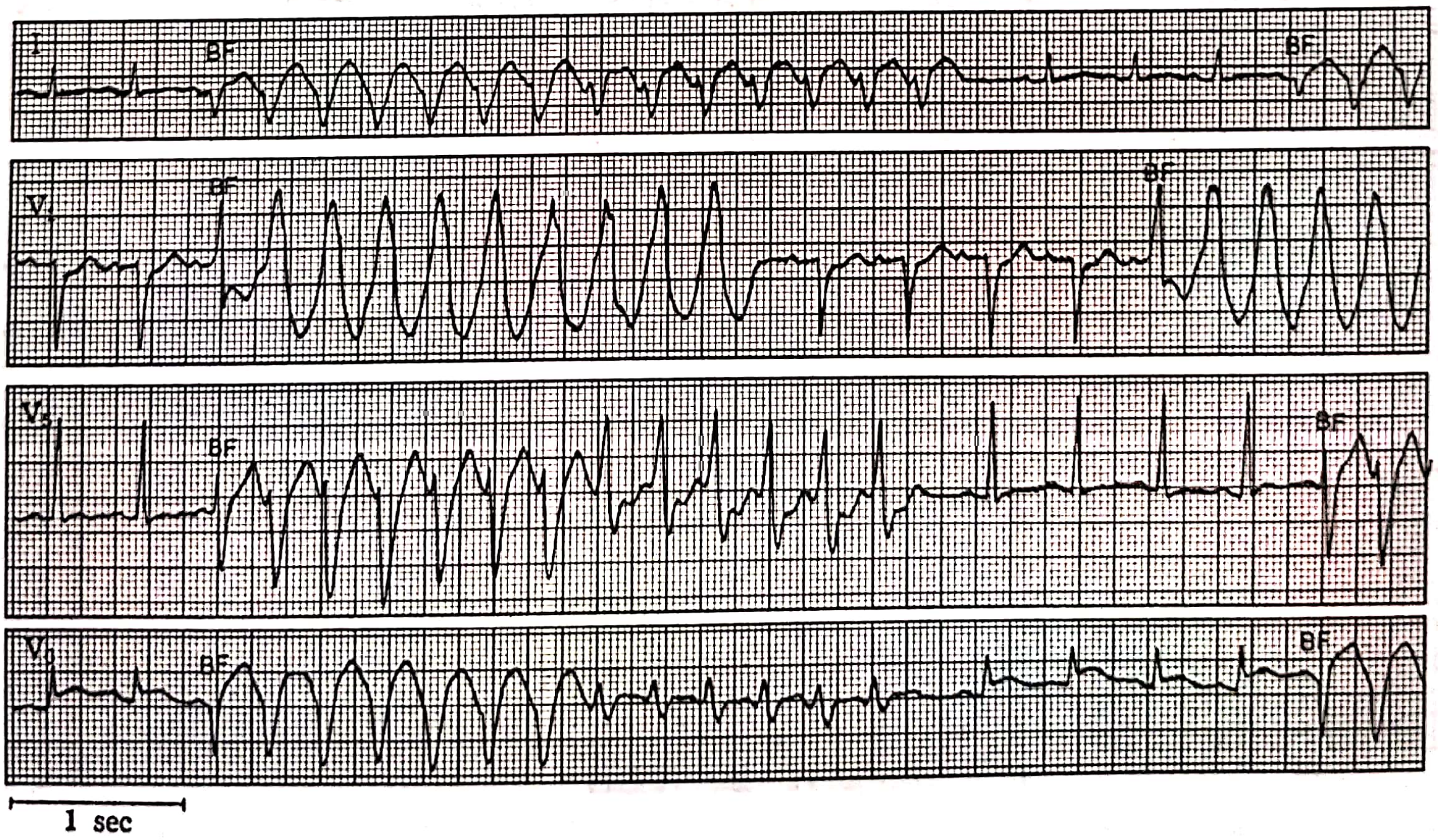

Fig. 19.38: *Tahicardia paroxistică ventriculară pleomorfică (bolnav în vârstă de 78 de ani cu diagnosticul clinic de infarct miocardic acut). Se observă două tipuri morfologice de complexe QRS ectopice, care prezintă însă aceeaşi frecvenţă (188/minut). BF = bătăi de fuziune ventriculară.*

(3) *Regularitatea ritmului*

În tahicardiile paroxistice ventriculare intervalele R-R sunt aproape fixe, cu variaţii care nu depăşesc 0.03 secunde. O neregularitate mai mare a ritmului indică alt mecanism: fibrilaţie atrială cu sindrom WPW, tahicardie ventriculară polifocală (în ultimul caz variază şi morfologia complexelor QRS).

(4) *Mod de debut şi de terminare*

Tahicardia paroxistică ventriculară apare în mod brusc, fiind de cele mai multe ori iniţiată de o extrasistolă ventriculară (fig. 19.40) sau de o bătaie de fuziune ventriculară (fig. 19.38). În geneza tahicardiei ventriculare se acordă în general importanţă fenomenului R/T, mai ales în cazul infarctului miocardic acut. Într-adevăr, apariţia unei extrasistole ventriculare aproape de vârful undei T poate determina un răspuns repetitiv, deoarece în această perioadă cu durata de 10-20 milisecunde (perioada vulnerabilă) miocardul ventricular este instabil din punct de vedere electric. Totuşi, în multe cazuri, tahicardia paroxistică ventriculară poate fi iniţiată de o extrasistolă ventriculară care survine tardiv în diastolă după unda P (Chou TC şi Wenzke F, 1978) – fig. 19.38 şi 19.40.

Durata unei tahicardii paroxistice ventriculare poate fi de câteva secunde până la câteva zile (în absenţa unui tratament eficient). O durată de timp mai îndelungată (ore

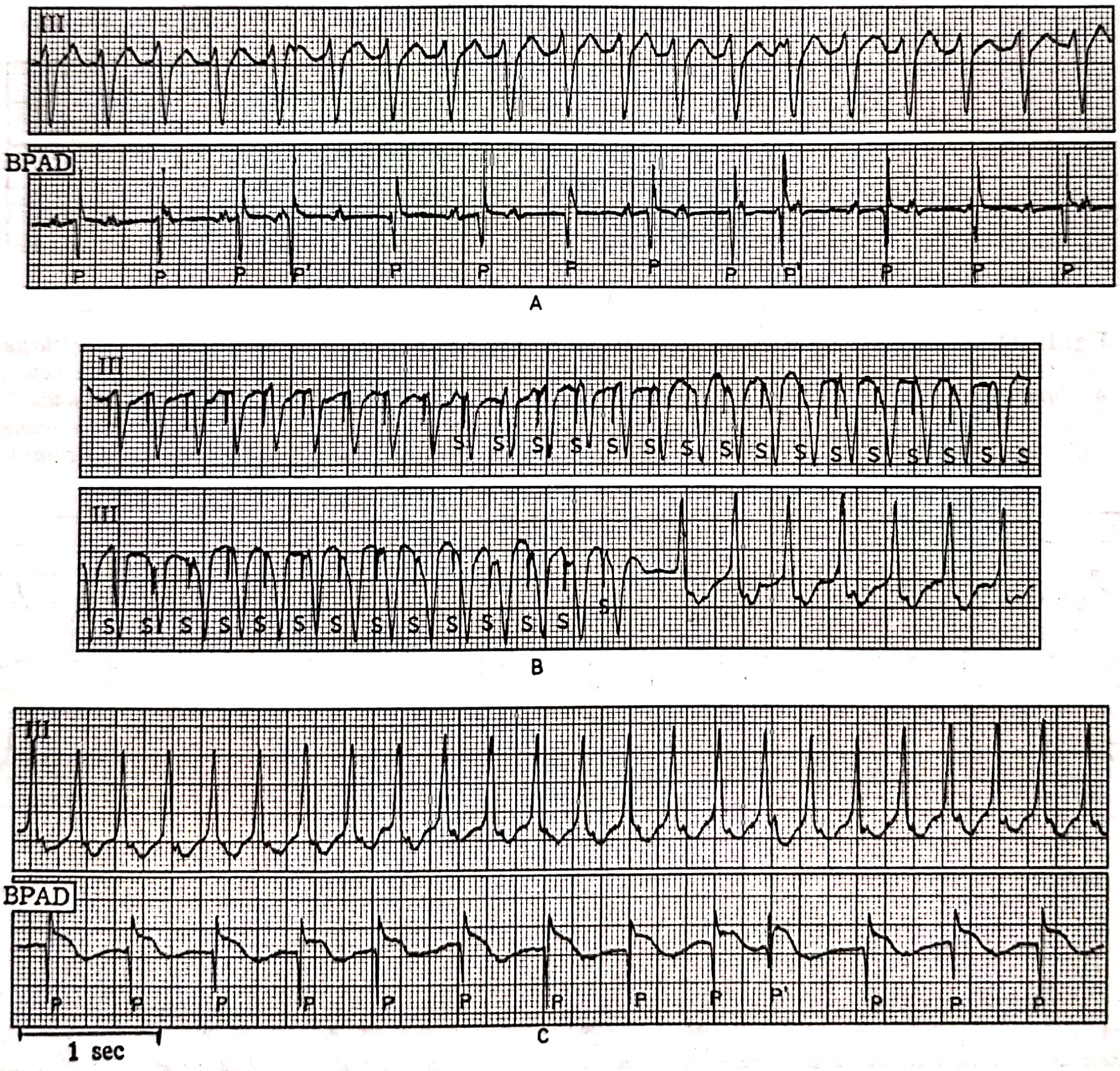

Fig. 19.39: *Tahicardie paroxistică ventriculară (bolnavă în vârstă de 66 de ani cu diagnosticul clinic de angină pectorală de efort). **A.** Înregistrare sincronă a derivaţiilor III şi bipolară intraatrială dreaptă (BPAD). Frecvenţa ventriculară 150/minut, P = undele P de origine sinusală. P' = extrasistole atriale. **B.** Înregistrare continuă a derivaţiei III. Stimularea electrică ventriculară dreaptă cu o frecvenţă superioară (220/minut) nu reuşeşte să reducă tahicardia însă modifică morfologia complexelor ectopice. S = stimul electric. **C.** Înregistrare sincronă a derivaţiilor III şi BPAD după stimularea electrică ventriculară. Se observă modificarea morfologiei complexelor ectopice faţă de prima înregistrare, precum şi creşterea frecvenţei de la 150 la 180/minut. P = undele P de origine sinusală. P' = extrasistolă atrială.*

sau zile) poate determina o deteriorare hemodinamică severă, mai ales în prezenţa unei cardiopatii organice asociate. Sfârşitul tahicardiei paroxistice ventriculare este la fel de brusc ca şi debutul. Încetarea tahicardiei poate fi urmată de o pauză a cărei durată depinde de gradul suprimării automatismului sinusal de către stimulul ectopic (inhibiţie poststimulare). Uneori tahicardia paroxistică ventriculară poate evolua într-o altă tahicardie ectopică, de exemplu tahicardie AV joncţională (Chung EK, 1977).

(5) *Disociaţia atrioventriculară*

În tahicardia paroxistică ventriculară activitatea electrică atrială şi ventriculară sunt în general independente. Atriile rămân sub controlul nodului sinusal sau sub controlul altui mecanism ectopic (fibrilaţie, flutter sau tahicardie atrială ectopică). Atunci când atriile sunt sub controlul nodului sinusal, frecvenţa atrială este mai joasă şi nu există

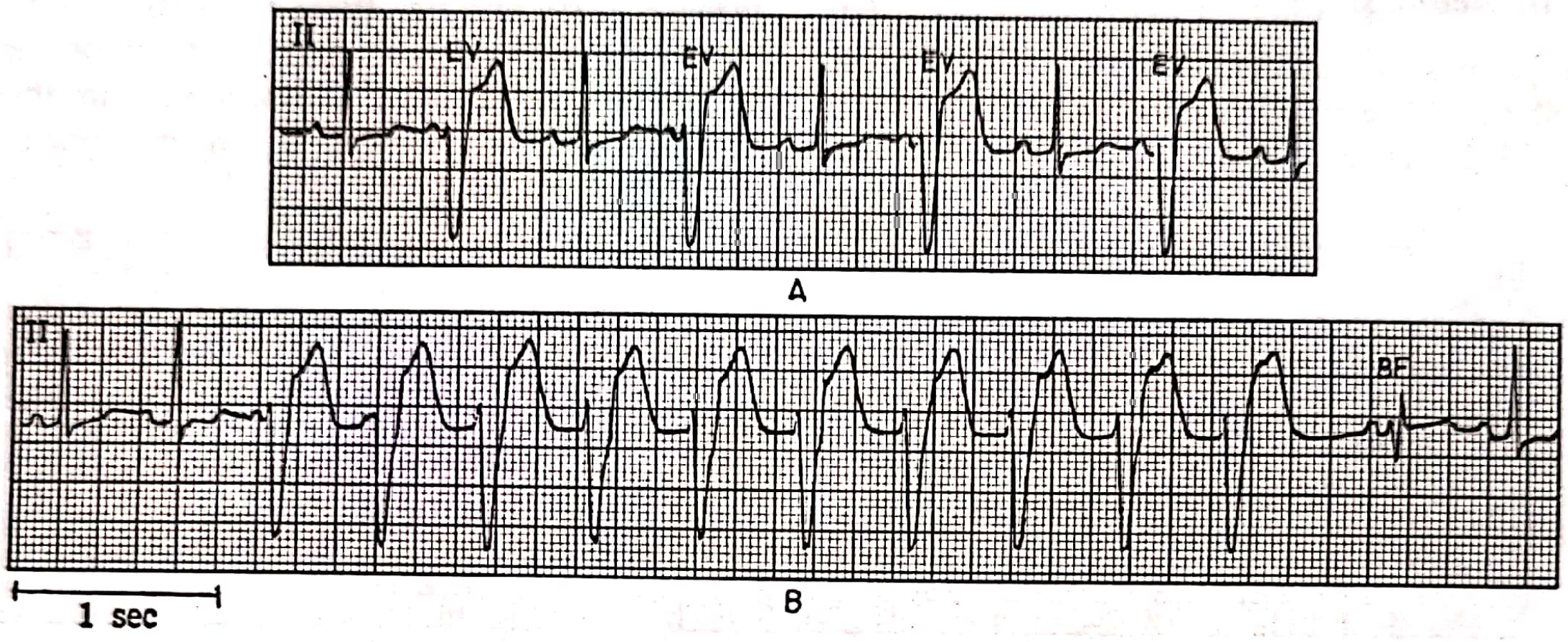

Fig. 19.40: *Paroxism de tahicardie ventriculară precedat de extrasistole ventriculare cu aceeaşi morfologie cu a complexelor ectopice (bolnav în vârstă de 67 de ani cu diagnosticul clinic de infarct miocardic acut).* ***A.*** *Ritm sinusal cu extrasistole ventriculare bigeminate care survin tardiv la sfârşitul diastolei după unda P. EV = extrasistole ventriculare.* ***B.*** *Episod de tahicardie paroxistică ventriculară la acelaşi bolnav. Complexele QRS prezintă o morfologie identică cu a extrasistolelor ventriculare. BF = bătaie de fuziune ventriculară.*

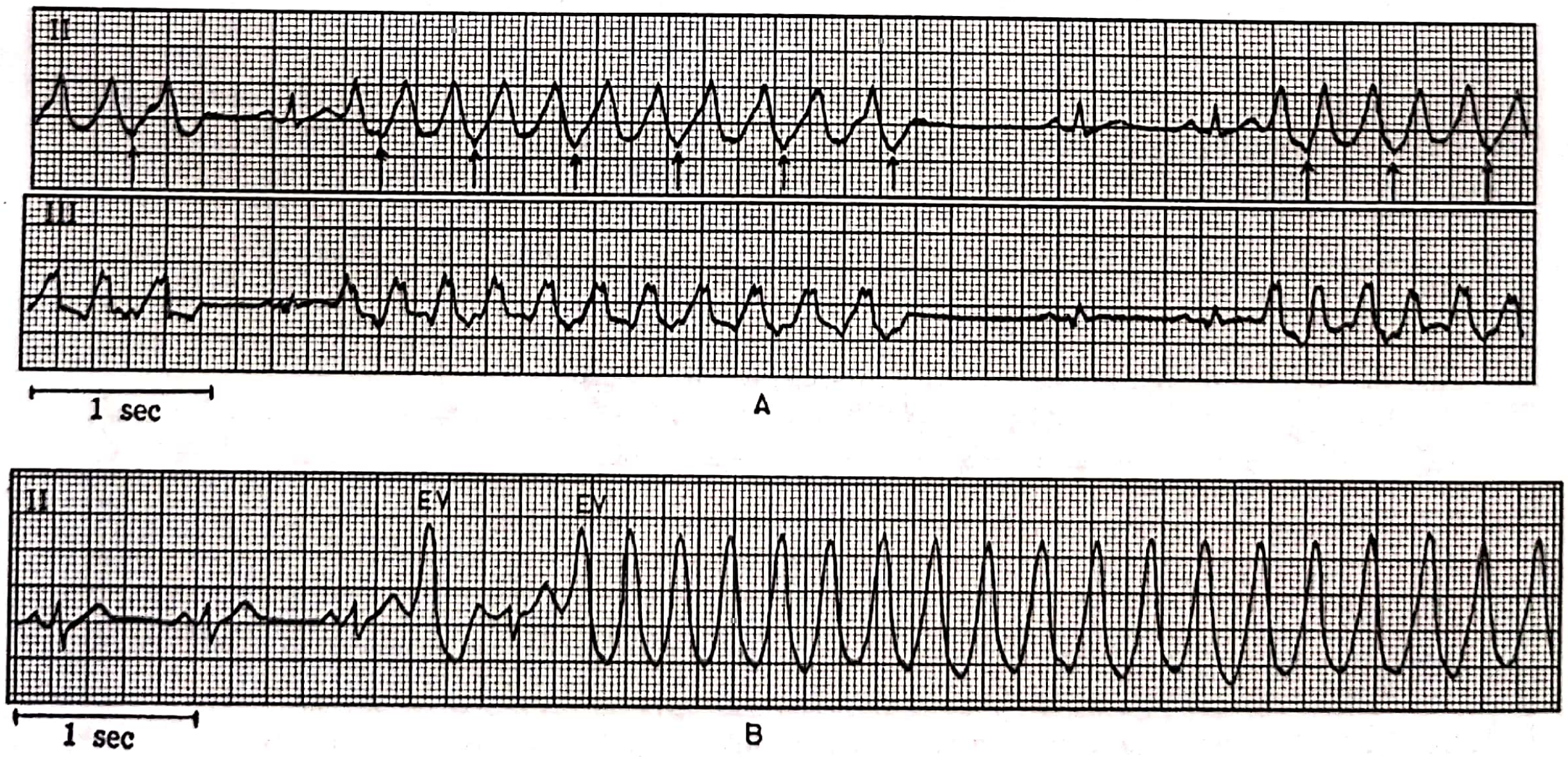

Fig. 19.41: *Tahicardie paroxistică ventriculară de tip repetitiv: A (înregistrare sincronă a derivaţiilor II şi III). Se observă propagarea retrogradă a excitaţiei cu conducere 2/1 (undele P negative sunt marcate prin săgeţi).* ***B.*** *O înregistrare subsecventă pune în evidenţă un nou paroxism declanşat de o extrasistolă ventriculară (EV) similară ca morfologie cu extrasistola ventriculară din perioada de ritm sinusal care precedă episodul tahicardic. Se observă modificarea morfologiei complexelor QRS ectopice din DII (aspect de flutter ventricular) faţă de prima înregistrare. Frecvenţa ventriculară 200/minut.*

nici o relaţie între undele P şi complexele QRS. De multe ori, identificarea precisă a activităţii electrice atriale necesită înregistrări intracardiace (fig. 19.36, 19.37 şi 19.39). În cazul asocierii cu fibrilaţia atrială, ritmul ventricular este rapid dar regulat, iar în cazul asocierii cu flutterul atrial sau cu o tahicardie atrială ectopică undele F sau, respectiv, P' nu prezintă o relaţie constantă cu complexele QRS anormale.

De multe ori în tahicardia paroxistică ventriculară nu se produce o disociaţie AV, ca urmare a propagării retrograde la atrii a excitaţiei ventriculare. Aceasta se produce mai ales în tahicardiile ventriculare cu ritm mai puţin rapid, în general sub 200/minut. Incidenţa relativ mare a conducerii retrograde a fost demonstrată cu ajutorul derivaţiilor intraesofagiene (Kistin AD, 1961) sau intracardiace (Wellens HJJ şi Lie KJ, 1975 ; Marcu C şi Georgescu G, 1977). Conducerea ventriculo-atrială se poate face 1/1 sau cu bloc 2/1 ori fenomen Wenckebach (fig. 19.41, 19.42 şi 19.43). În cazul conducerii retrograde 1/1 intervalul RP este de regulă egal sau mai mare de 0.12 secunde.

(6) *Capturi ventriculare*

În tahicardiile paroxistice ventriculare cu frecvenţă mai puţin rapidă pot apărea în mod intermitent complexe QRS fine (înguste) precedate de o undă P (fig. 19.36). Aceste bătăi semnifică capturarea ventriculelor de către stimulul supraventricular şi sunt de un ajutor considerabil în confirmarea originii ventriculare a tahicardiei.

(7) *Bătăi de fuziune*

Descrise de Dressler W şi Roesler M (1952), aceste bătăi prezintă o morfologie intermediară între complexele de origine ventriculară şi complexele capturate de origine

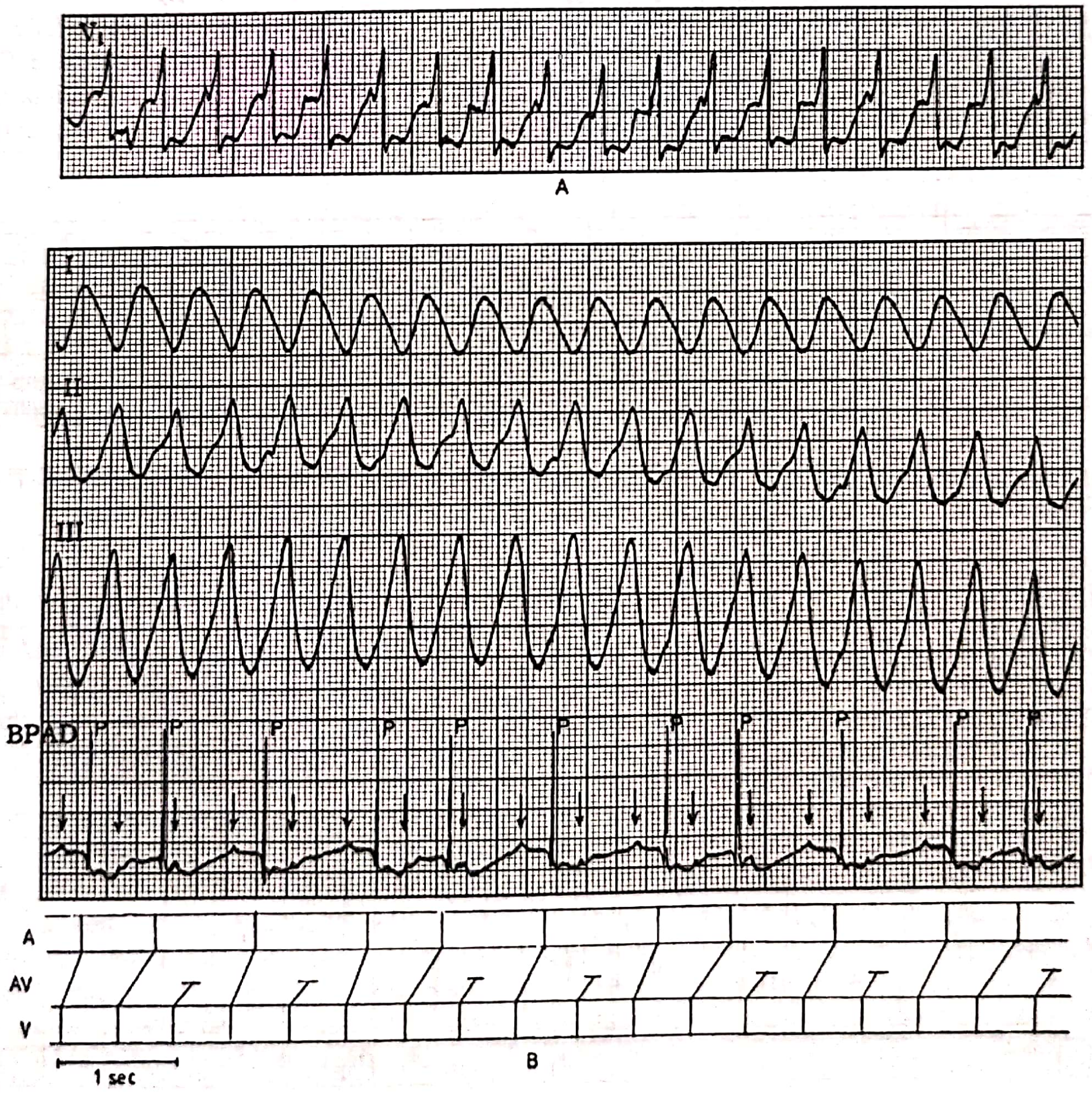

Fig. 19.42 : *Tahicardie paroxistică ventriculară cu conducere retrogradă (bolnavă în vârstă de 38 de ani cu diagnosticul clinic de miocardită virală). A. Aspectul în derivaţia V_1. B. Înregistrare sincronă a derivaţiilor I, II, III şi bipolară intraatrială dreaptă (în aceste derivaţii aspectul traseului este de flutter ventricular). Analiza traseului în BPAD indică o conducere retrogradă a excitaţiei cu bloc tip Wenckebach alternând cu bloc 2/1. Frecvenţa ventriculară 200/minut. P = undele P generate prin propagarea retrogradă a excitaţiei. Săgeţile din BPAD marchează complexele QRS.*

supraventriculară. Ele apar atunci când un stimul supraventricular capturează ventriculele în acelaşi timp cu descărcarea unui impuls ectopic ventricular. Miocardul ventricular va fi activat parţial de stimulul supraventricular şi parţial de stimulul ectopic ventricular (fig. 19.36, 19.38 şi 19.40). Ca şi capturile ventriculare, bătăile de fuziune prezintă o mare valoare diagnostică pentru precizarea originii ventriculare a tahicardiei.

Aritmii asociate

Ca şi extrasistolele ventriculare, tahicardia paroxistică ventriculară se poate asocia cu variate aritmii cardiace: ritmuri atriale ectopice (fibrilaţie, flutter, tahicardie paroxistică), blocuri AV de grad înalt sau complet, blocuri intraventriculare etc.

Diagnostic diferenţial

Diagnosticul diferenţial cel mai dificil al tahicardiei paroxistice ventriculare este cel cu tahiaritmiile supraventriculare (tahicardie paroxistică atrială sau AV joncţională, fibrilaţie atrială, flutter atrial) asociate cu complexe QRS anormale prin tulburări de conducere intraventriculară preexistente, conducere intraventriculară aberantă sau sindrom de preexcitaţie. În multe cazuri diferenţierea pe electrocardiograma de suprafaţă este foarte grea şi uneori chiar imposibilă. Pentru diferenţiere sunt utile criteriile menţionate mai jos (Easley RM şi Goldstein S, 1968; Puech P şi colab., 1970; Marriott HJL şi Thorne DC, 1971; Wellens HJJ şi Lie KJ, 1975; Wellens HJJ şi colab., 1978; Schamroth L, 1980).

1. *Aspectul complexelor QRS în perioadele de ritm sinusal*

Dacă bolnavul posedă trasee electrocardiografice anterioare sau subsecvente paroxismului tahicardic se poate identifica prezenţa unor tulburări de conducere intraventriculare preexistente. De asemenea, prezenţa unor extrasistole ventriculare cu o morfologie identică cu cea a complexelor QRS ale tahicardiei indică în mod cert originea ventriculară a aritmiei (fig. 19.40, 19.41 B). Pe de altă parte, prezenţa unor extrasistole atriale cu conducere intraventriculară aberantă şi complexele QRS similare cu cele din cursul paroxismului reprezintă un foarte bun indicator pentru diagnosticul de tahicardie supraventriculară.

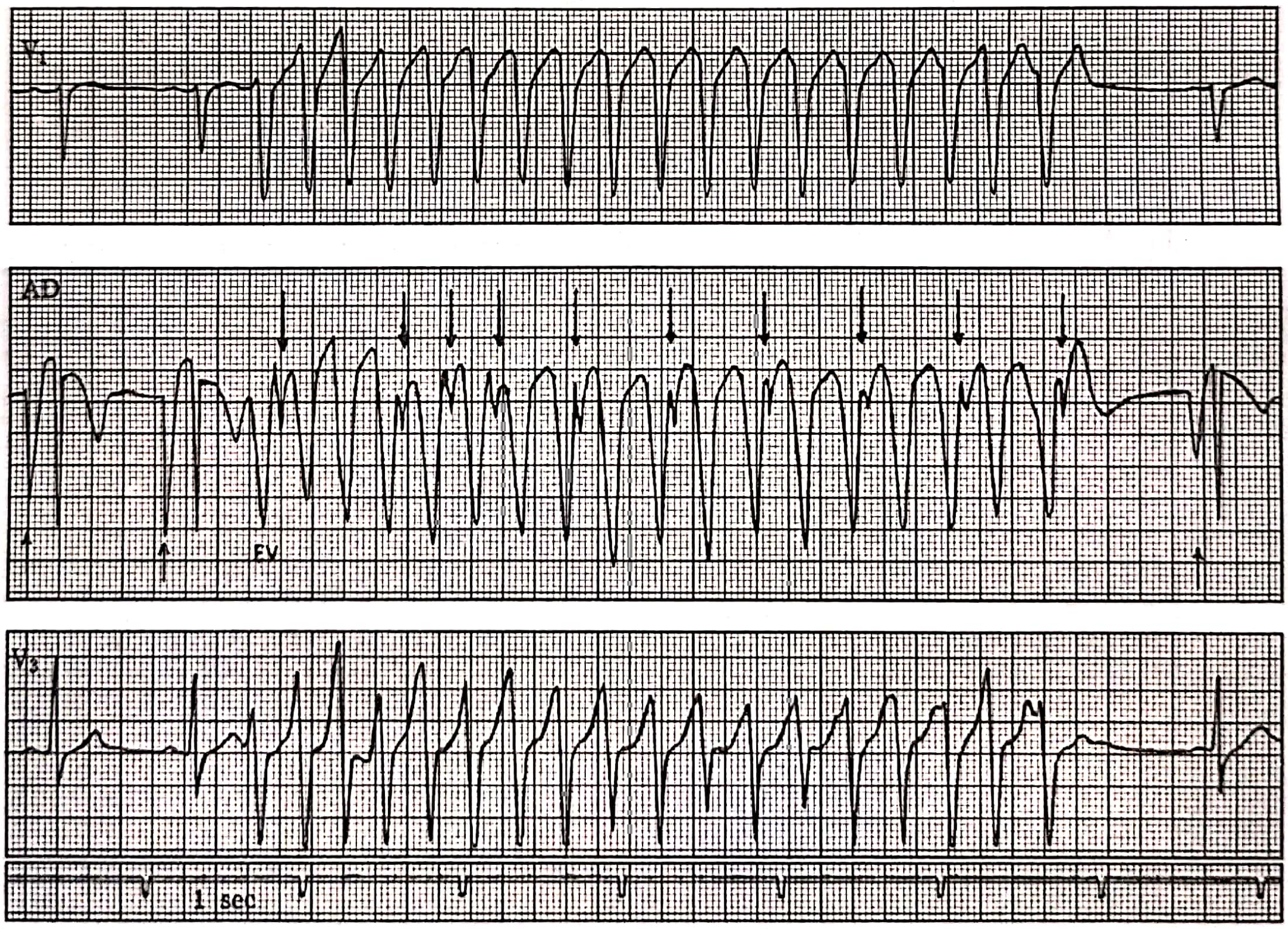

Fig. 19.43: *Tahicardie paroxistică ventriculară cu conducere retrogradă (bolnavă în vârstă de 37 de ani cu diagnosticul clinic de prolaps de valvă mitrală). Înregistrare sincronă a derivaţiilor V_1, intraatrială dreaptă (AD) şi V_3. Tahicardia ventriculară cu frecvenţa 214/minut este iniţiată de o extrasistolă ventriculară (EV). Conducerea retrogradă a stimulului ectopic ventricular se face atât 1/1, cât şi sub formă de bloc 2/1. Săgeţile cu vârful în jos marchează undele P de origine retrogradă, iar săgeţile cu vârful în sus, undele P de origine sinusală.*

2. *Modul de debut al tahicardiei*

Dacă tahicardia este de tip intermitent şi modul de debut poate fi înscris, se poate afirma diagnosticul de tahicardie supraventriculară dacă episodul este iniţiat de o undă P prematură (fig. 19.45). Dacă paroxismul începe cu un complex QRS, tahicardia poate fi de origine ventriculară sau AV joncţională.

3. *Morfologia complexelor QRS ectopice*

Pentru diagnosticul de ectopie ventriculară pledează prezenţa unor complexe ventriculare care prezintă una sau mai multe din următoarele caracteristici : (a) durata mai mare de 0.14 secunde (dimpotrivă, un complex QRS cu durata de 0.12 secunde este în favoarea diagnosticului de conducere intraventriculară aberantă) ; (b) deviaţie la stânga a axei electrice medii QRS în plan frontal ; (c) complex ventricular crestat în V_1, cu deflexiunea R mai amplă decât R' ; (d) complexele QRS în V_1 de tip monofazic sau difazic (rS sau RS) ; (e) complexe ventriculare de tip concordant – pozitive sau negative – în derivaţiile precordiale (unica excepţie este reprezentată de sindromul WPW cu fibrilaţie atrială, însă în acest caz ritmul apare neregulat) ; (f) complexe ventriculare în V_6 de aspect rS sau RS, mai ales dacă unda S este mai adâncă de 15 mm (aspectul poate apărea şi în blocul de ramură dreaptă cu hemibloc stâng anterior, dominanţă ventriculară dreaptă marcată şi dextrocardie) ; (g) complexe ventriculare de tip QS în V_6 (pot apărea şi în infarctul transmural anteroextensiv) ; (h) complexe ventriculare de tip QS în DI (pot apărea şi în infarctul miocardic anterior) ; şi (i) cel mai adânc complex de tip QS se înscrie în V_4. Valoarea acestor criterii devine însă limitată dacă bolnavul prezintă tulburări de conducere intraventriculare (blocuri de ramură) preexistente.

4. *Disociaţie atrioventriculară*

Prezenţa unei disociaţii atrioventriculare nu este patognomonică pentru tahicardia paroxistică ventriculară deoarece, în prezenţa unui bloc retrograd, şi tahicardiile AV joncţionale se pot însoţi de disociaţie atrioventriculară. În aceste cazuri, asocierea cu o conducere intraventriculară aberantă determină apariţia unui aspect electrocardiografic care simulează o tahicardie ventriculară. Pe de altă parte, o relaţie atrioventriculară 1/1 nu exclude tahicardia ventriculară, dată fiind posibilitatea propagării retrograde a excitaţiei. Un interval $RP \leq 0.10$ secunde este în favoarea diagnosticului de tahicardie AV joncţională. Însă un interval $RP > 0.10$ secunde nu exclude o tahicardie AV joncţională, dată fiind posibilitatea unei propagări retrograde lente a excitaţiei.

5. *Capturile ventriculare*

Capturile ventriculare apar relativ rar în tahicardia paroxistică ventriculară şi numai în condiţiile unui ritm ventricular mai puţin rapid. Apariţia lor indică însă cu multă certitudine diagnosticul de tahicardie ventriculară. În cazul când capturile sunt asemănătoare cu complexele QRS anormale ale tahicardiei se impune diagnosticul de tahicardie AV joncţională cu conducere intraventriculară aberantă. Totuşi, în tahicardiile ventriculare prin reciprocare între cele două ramuri ale fasciculului lui His, capturile pot fi asemănătoare cu complexele QRS ale tahicardiei ventriculare.

6. *Bătăile de fuziune*

Bătăile de fuziune reprezintă un criteriu de certitudine pentru diagnosticul de tahicardie ventriculară. Există o singură excepţie care de altfel apare foarte rar : tahicardia AV joncţională cu conducere intraventriculară aberantă printr-un fascicul accesoriu. În acest caz apar fuziuni între bătăile joncţionale şi cele sinusale transmise pe calea AV normală (Kistin AD, 1966).

7. *Răspunsul la stimularea vagală*

Tahicardia paroxistică ventriculară nu este influenţată de stimularea vagală (masajul sinusului carotidian). Doar frecvenţa atrială poate fi temporar încetinită dacă este de origine sinusală (fig. 19.37 A). În tahicardiile paroxistice supraventriculare (atriale şi AV joncţionale) masajul sinusului carotidian poate întrerupe brusc tahicardia sau poate rămâne fără efect. În flutterul atrial cu conducere AV 2/1 stimularea vagală poate încetini temporar frecvenţa ventriculară prin creşterea gradului de bloc AV, permiţând o identificare mai bună a undelor de flutter. În cazuri foarte rare, stimularea vagală poate influenţa şi o tahicardie paroxistică ventriculară printr-un mecanism încă neprecizat. Astfel, Waxman MB şi Wald RW (1977) raportează 4 cazuri de tahicardie paroxistică ventriculară care au putut fi oprite prin masajul sinusului carotidian după administrarea unor doze mari de efedronium.

8. *Stimularea electrică atrială*

Stimularea electrică atrială printr-un cateter-electrod introdus transvenos în atriul drept, cu o frecvenţă superioară ritmului ventricular, poate confirma diagnosticul de tahicardie ventriculară. Dacă apar capturi cu complexe QRS normale se poate exclude prezenţa fenomenului de aberanţă ca mecanism al complexelor QRS anormale şi largi.

9. *Stimularea electrică ventriculară*

Declanşarea tahicardiei printr-un stimul electric ventricular programat sau prin doi stimuli ventriculari consecutivi la bolnavii cu tahicardii paroxistice recurente în antecedente reprezintă un argument puternic în favoarea originii ventriculare a aritmiei (fig. 19.44). De asemenea, întreruperea tahicardiei prin stimulare ventriculară rapidă.

10. *Înregistrarea potenţialului hisian*

În tahicardia supraventriculară, fiecare complex QRS este precedat de un potenţial hisian. În tahicardia ventriculară, deflexiunea hisiană prezintă o relaţie variabilă cu complexul QRS, fără raporturi constante cu aceasta. În cazul

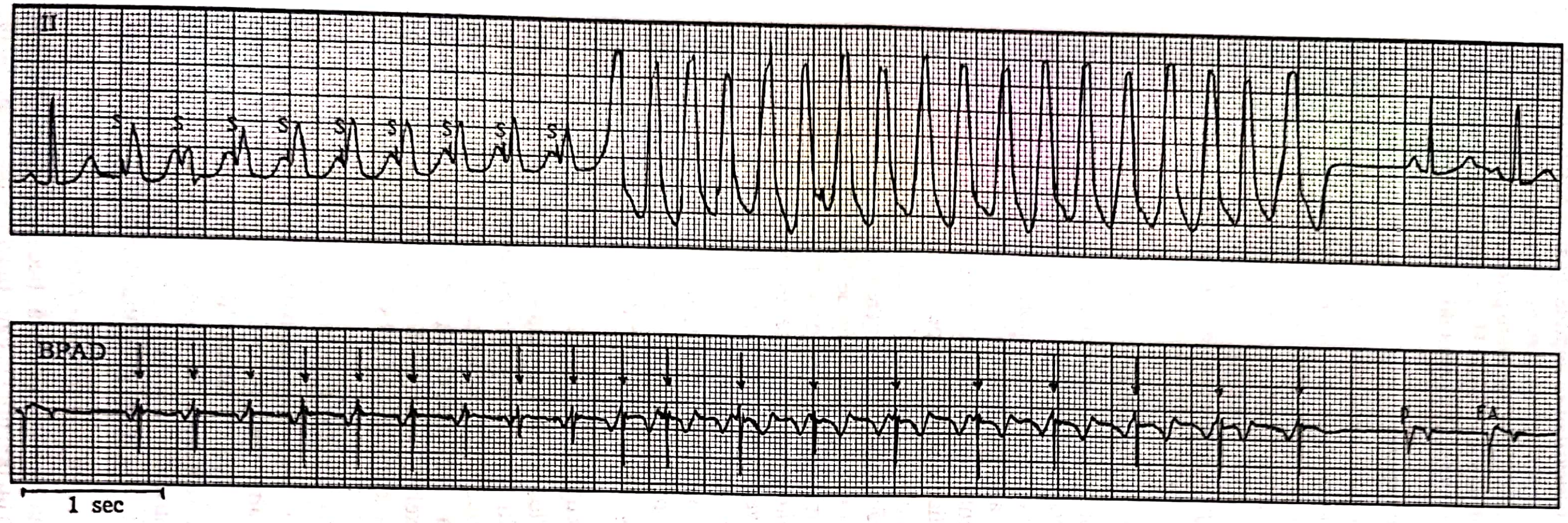

Fig. 19.44: *Aceeaşi bolnavă ca în figura 19.43. Înregistrare sincronă a derivaţiei II şi bipolară intraatrială dreaptă (BPAD). Stimularea electrică ventriculară declanşează un lambou de tahicardie ventriculară, ceea ce confirmă originea ventriculară a aritmiei. În timpul stimulării ventriculare se produce propagarea retrogradă a excitaţiei cu conducere 1/1. În cursul paroxismului propagarea retrogradă este la început 1/1, apoi 2/1. P = undă P de origine sinusală. EA = extrasistolă atrială. S = stimuli electrici. Săgeţile cu vârful în jos indică undele P retrograde.*

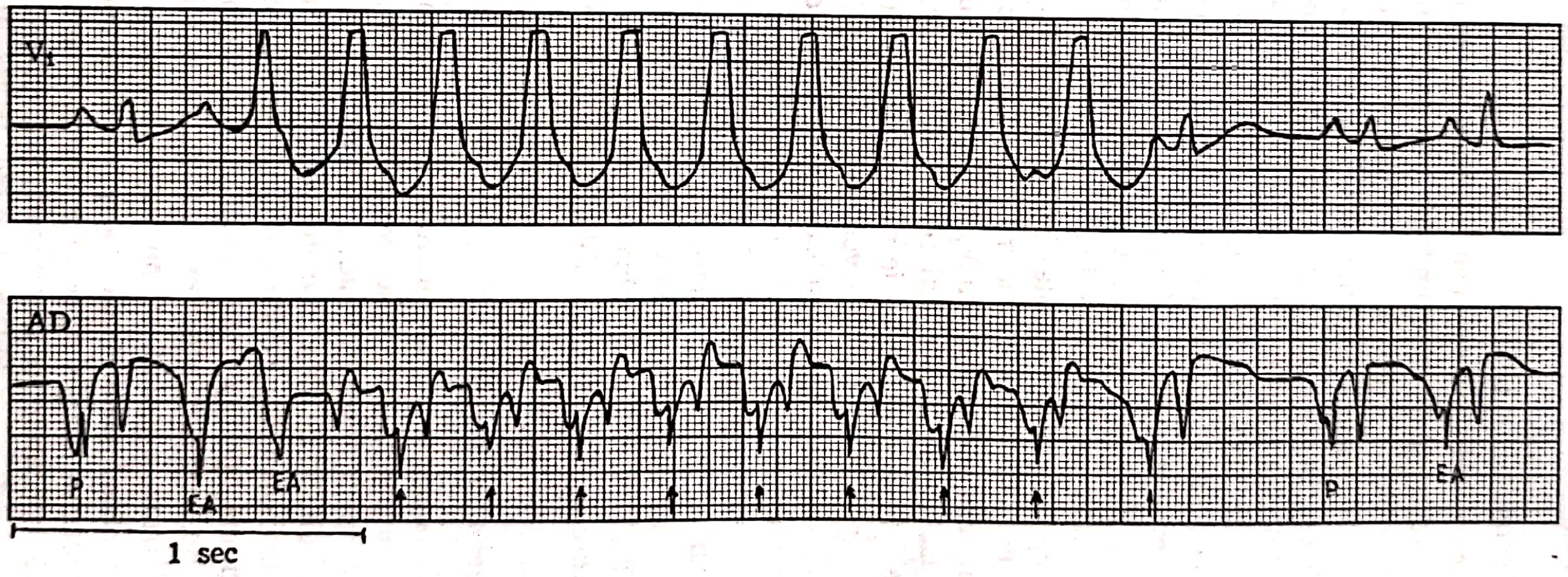

Fig. 19.45: *Tahicardie paroxistică supraventriculară cu conducere intraventriculară aberantă (bolnav în vârstă de 38 de ani cu diagnosticul clinic de boală mitrală, insuficienţă cardiacă congestivă – digitalizat). Înregistrare sincronă a derivaţiilor V_1 şi intraatrială dreaptă (AD). Tahicardia paroxistică supraventriculară (frecvenţa 230/minut) este declanşată de două extrasistole atriale care apar în succesiune. A doua extrasistolă atrială se conduce la ventricule cu un interval PR mai lung. Săgeţile marchează undele P din cursul episodului de tahicardie paroxistică supraventriculară. P = undele P de origine sinusală. EA = extrasistole atriale.*

tahicardiei ventriculare cu conducere retrogradă deflexiunea hisiană este mascată de complexul QRS mult lărgit.

Semnificaţie clinică

Tahicardia paroxistică ventriculară se constată aproape exclusiv la bolnavii cu cardiopatii organice. Cauzele potenţiale ale acestei aritmii sunt menţionate mai jos.

Cardiopatia ischemică. Monitorizarea electrocardiografică în unităţile de terapie intensivă atestă că bolnavii cu infarct miocardic acut prezintă o incidenţă a tahicardiei paroxistice ventriculare de 6-40% (Bigger JT şi colab., 1977). La bolnavii cu angină pectorală şi infarct miocardic vechi, urmăriţi prin monitorizare ambulatorie (6-24 ore), se constată scurte episoade de tahicardie ventriculară, constituite din 3-5 complexe consecutive, în 5-10% din cazuri (Ryan M şi colab., 1976).

Alte cardiopatii organice. Cardiomiopatiile primitive şi secundare, mai ales cardiomiopatia din sarcoidoză (Silverman KJ şi colab., 1978), prolapsul de valvă mitrală (Wei JY şi colab., 1978) şi sindromul QT lung (Roy PR şi colab., 1976) se asociază frecvent cu tahicardii paroxistice ventriculare. Mai rar, tahicardia paroxistică ventriculară se poate constata în cardiopatia hipertensivă, cardiopatiile reumatice, cardiopatiile congenitale, tumori cardiace, sindromul WPW, cardiopatia adrenergică (feocromocitom).

Droguri. Unele droguri: chinidina, procainamida, fenotiazinele şi mai ales glicozizii digitalici pot fi răspunzătoare de declanşarea tahicardiei paroxistice ventriculare (Moss AJ, 1980).

Tulburări electrolitice. Dintre tulburările electrolitice, hipo- şi hiperkaliemia pot fi răspunzătoare de apariţia unor tahicardii paroxistice ventriculare (Moss AJ, 1980).

Diverse procedee. Şocul electric extern (la bolnavii care au fost anterior digitalizaţi), cateterismul cardiac şi intervenţiile chirurgicale pe cord pot reprezenta în unele situaţii cauza apariţiei tahicardiei ventriculare.

Persoanele clinic normale. Datele statistice atestă că 5-12% dintre tahicardiile paroxistice ventriculare survin la persoanele clinic normale, de cele mai multe ori sub vârsta de 30 ani. Paroxismele pot fi precipitate de efort, stresuri emoţionale, consum excesiv de alcool, cafea sau tutun (Lesh M şi colab., 1967; Chapman JH şi colab., 1975).

Tahicardia ventriculară neparoxistică

Mecanism

Tahicardia ventriculară neparoxistică (tahicardia idioventriculară, ritmul idioventricular accelerat) este considerat ca o formă extrasistolică a tahicardiei ventriculare. Mecanismul de bază constă în creşterea automatismului unui focar situat în sistemul de conducere specializat intraventricular (Schamroth L, 1968). Acest focar intră în competiţie cu nodul sinusal deoarece, în cele mai multe cazuri, emite stimuli cu o frecvenţă apropiată de cea a ritmului sinusal normal (60-80/minut). Ritmul idioventricular accelerat devine manifest atunci când frecvenţa sa depăşeşte frecvenţa sinusală. De aceea, prima bătaie ectopică apare de regulă la sfârşitul diastolei unei bătăi sinusale, sub forma unei bătăi de fuziune (fig. 19.46).

Criterii de diagnostic electrocardiografic

1. Ritm regulat cu frecvenţa 60-100/minut
2. Complexe QRS anormale (lărgite şi deformate)
3. Disociaţie atrioventriculară (inconstantă)
4. Capturi ventriculare şi bătăi de fuziune

Prin urmare, criteriile de diagnostic electrocardiografic ale tahicardiei ventriculare neparoxistice sunt aceleaşi ca ale tahicardiei paroxistice ventriculare, cu excepţia frecvenţei, care este mai joasă. Frecvenţa mai lentă facilitează apariţia capturilor şi fuziunilor ventriculare, care sunt mult mai frecvente decât în varietatea paroxistică (fig. 19.46 şi 19.47). De asemenea, nu rareori se constată absenţa disociaţiei atrioventriculare ca urmare a propagării retrograde a stimulului ectopic ventricular (fig. 19.47 şi 19.48). Cele mai multe ritmuri idioventriculare accelerate sunt tranzitorii (prezintă o durată de câteva secunde sau minute), fiind înlocuite periodic de ritmul sinusal atunci când automatismul sinusal creşte uşor sau ca urmare a unui bloc de ieşire. Stimularea electrică atrială cu o frecvenţă superioară ritmului ventricular sau creşterea automatismului sinusal prin atropină pot suprima, de asemenea, aritmia (Gallagher JJ şi colab., 1971) – fig. 19.49 şi 19.50. În unele cazuri, tahicardia ventriculară neparoxistică poate evolua spre forma paroxistică în urma accelerării frecvenţei (fig. 19.47 şi 19.50). La bolnavii cu infarct miocardic acut şi/sau intoxicaţie digitalică se pot constata uneori două sau mai multe tipuri morfologice de complexe QRS ectopice (fig. 19.50 şi 19.51).

Unele tahicardii ventriculare neparoxistice îşi au originea într-un focar paroxistic (Chung EK şi colab., 1965 b). Diagnosticul este posibil dacă se înregistrează debutul unor episoade recurente. În acest caz, se constată: (a) primul complex ectopic prezintă un interval de cuplaj variabil, deşi tahicardia îşi are originea în acelaşi focar; (b) intervalul R-R interectopic (ciclul focarului ectopic) este diferit faţă de intervalul de cuplaj al primei bătăi ectopice (fig. 19.50) şi (c) prezenţa unei aritmii asociate nu influenţează ritmul ectopic ventricular (fig. 19.52).

Aritmii asociate

Tahicardia ventriculară neparoxistică se poate asocia cu diverse alte aritmii: fibrilaţie atrială (fig. 19.51 şi 19.52), tahicardie AV joncţională bidirecţională (fig. 19.52), extrasistole ventriculare (fig. 19.53) sau blocul AV complet (fig. 19.54).

Diagnostic diferenţial

Diagnosticul diferenţial al tahicardiei ventriculare neparoxistice se face cu tahicardia AV joncţională neparoxistică, cu tulburări de conducere intraventriculare. Criteriile utilizate sunt aceleaşi ca pentru tahicardia paroxistică ventriculară. În general, prezenţa capturilor ventriculare şi a bătăilor de fuziune uşurează foarte mult diagnosticul.

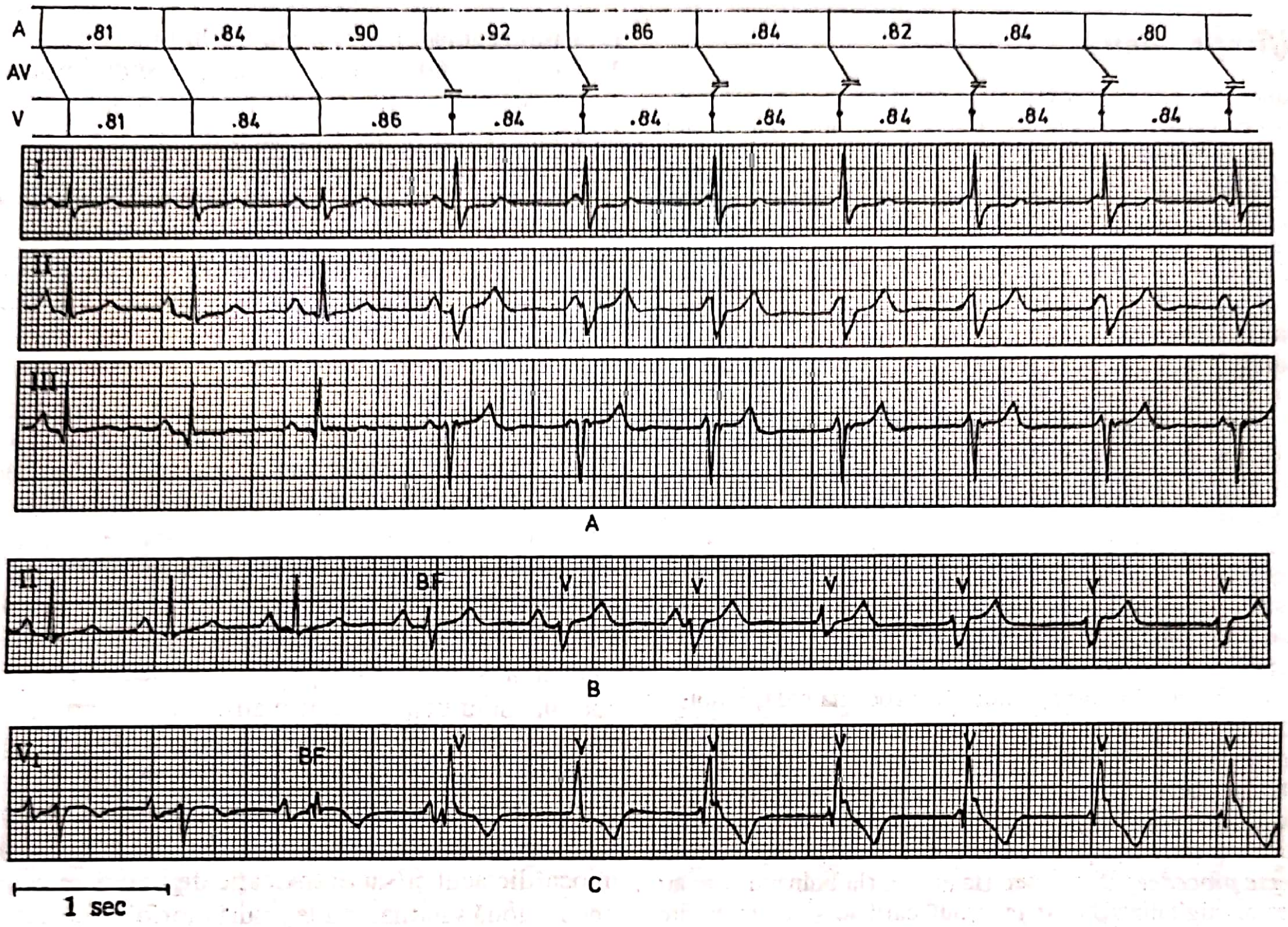

Fig. 19.46 : *Tahicardie ventriculară neparoxistică (bolnav în vârstă de 19 ani cu diagnosticul clinic de reumatism articular acut, cardită reumatică). A. Ritmul idioventricular accentuat (70/minut) devine manifest atunci când ritmul sinusal scade de la 75 la 70/minut (înregistrare sincronă a derivaţiilor I, II şi III).* ***B** şi **C.** Tranziţia de la ritmul sinusal la ritmul idioventricular accelerat prin intermediul unei bătăi de fuziune. V = complexe QRS de origine ectopică ventriculară. BF = bătăi de fuziune.*

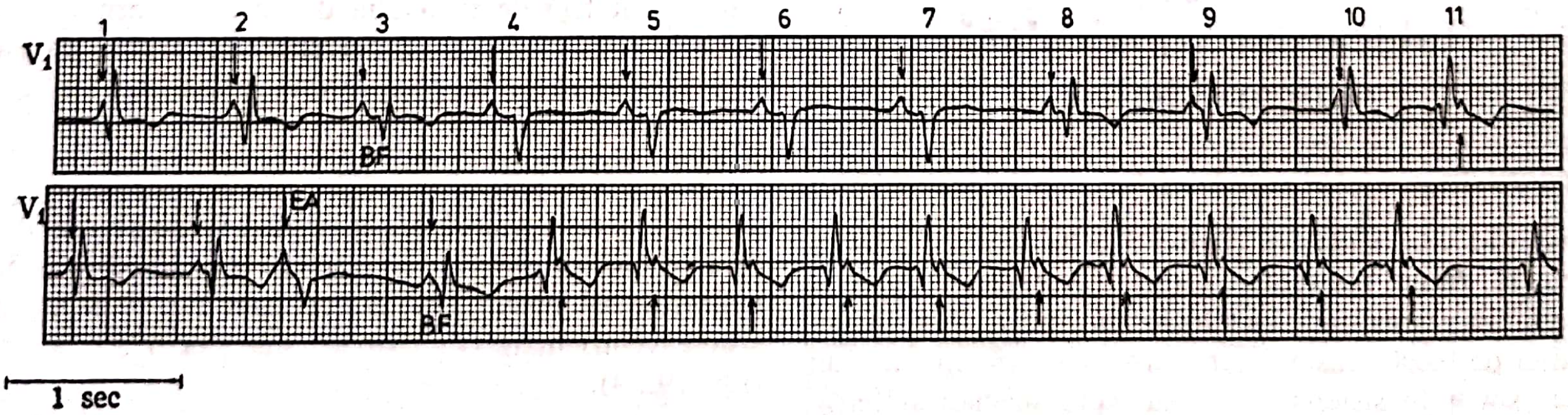

Fig. 19.47 : *Tahicardie ventriculară neparoxistică cu conducere retrogradă (bolnavă în vârstă de 52 de ani, cu diagnosticul clinic de boală mitrală, insuficienţă aortică - digitalizată). Înregistrare continuă a derivaţiei* V_1. *Ritmul idioventricular prezintă iniţial frecvenţa de 75/minut şi se accelerează spre sfârşitul înregistrării până la 110-125/minut, luând alură de tahicardie paroxistică ventriculară. Tranziţia la ritmul sinusal se face prin intermediul unei bătăi de fuziune (complexul nr. 3). Complexele QRS notate cu 4, 5, 6 şi 7 sunt de origine sinusală. Săgeţile cu vârful în jos indică undele P de origine sinusală, iar cele cu vârful în sus undele P generate prin conducerea retrogradă a stimulului ectopic ventricular. BF = bătăi de fuziune. EA = extrasistolă atrială.*

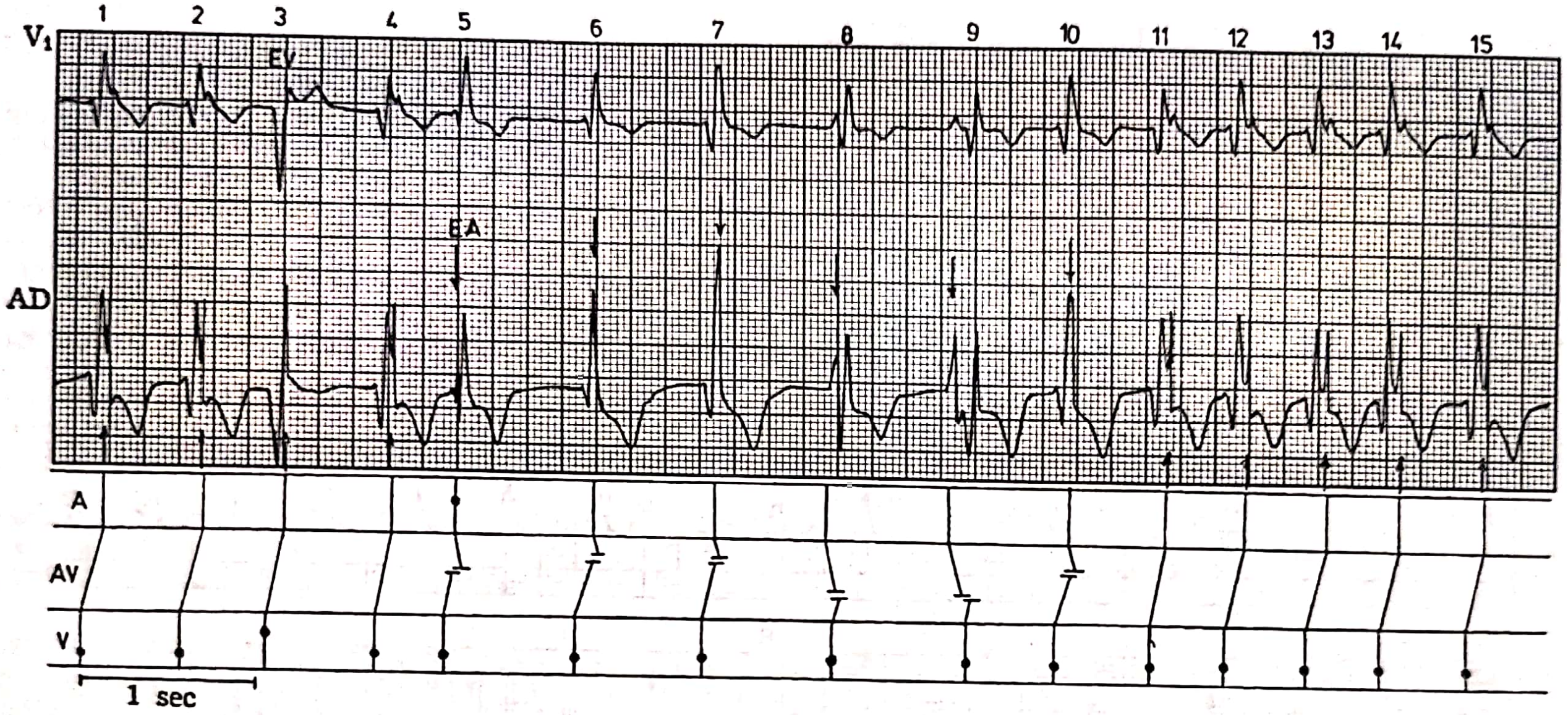

Fig. 19.48: *Aceeaşi bolnavă ca în figura 19.47 (înregistrare sincronă a derivaţiilor V_1 şi intraatrială dreaptă – AD). Tahicardie ventriculară neparoxistică cu conducere retrogradă. Conducerea retrogradă (săgeţile cu vârful în sus) este posibilă numai atunci când miocardul atrial este în afara perioadei refractare induse de stimulul sinusal (complexele 1, 2, 4, 11, 12, 13, 14 şi 15). La sfârşitul înregistrării se produce o accelerare a ritmului idioventricular de la 75 la 115-125/minut. EV = extrasistolă ventriculară cu conducere retrogradă. EA = extrasistolă atrială care blochează conducerea retrogradă a stimulului ectopic ventricular. Săgeţile cu vârful în jos indică undele P de origine sinusală.*

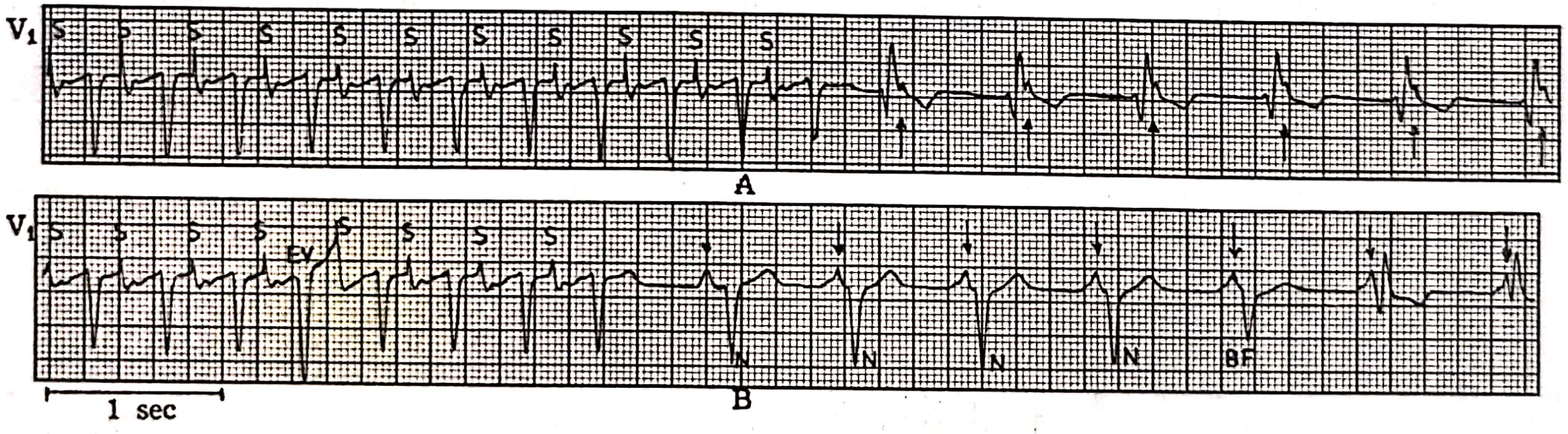

Fig. 19.49: *Aceeaşi bolnavă ca în fig. 19.47 şi 19.48. A. Stimularea electrică atrială cu o frecvenţă superioară ritmului ectopic ventricular (150/minut) suprimă tahicardia ventriculară. La încetarea stimulării se reinstalează ritmul idioventricular cu o frecvenţă de 75/minut. B. Repetarea stimulării rapide atriale se soldează din nou cu suprimarea ritmului ectopic ventricular. La încetarea stimulării apare tranzitoriu un ritm de evadare AV joncţională, după care se reinstalează tahicardia idioventriculară. Săgeţile cu vârful în sus indică conducerea retrogradă a excitaţiei, iar cele cu vârful în jos, undele P de origine sinusală. S = stimuli electrici. N = evadări AV joncţionale. BF = bătaie de fuziune. EV = extrasistolă ventriculară.*

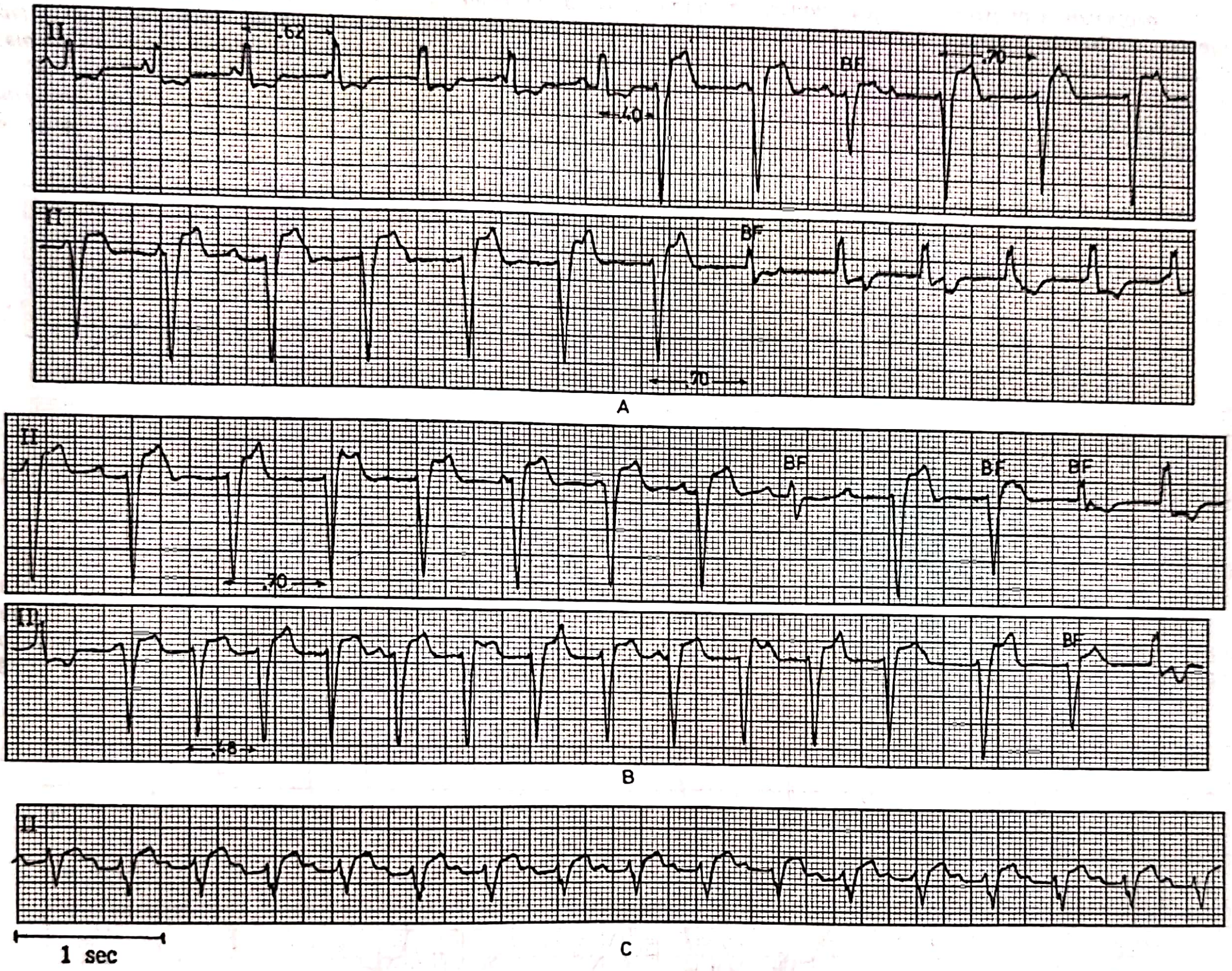

Fig. 19.50: *Tahicardie ventriculară neparoxistică cu două tipuri morfologice de complexe QRS (bolnav în vârstă de 77 de ani cu diagnosticul clinic de infarct miocardic acut).* **A** *(înregistrare continuă a derivației II). Se remarcă prezența a două tipuri morfologice de complexe QRS cu frecvențe diferite: complexe pozitive cu frecvența 97/minut și complexe negative cu frecvența 85/minut. Deoarece intervalul de cuplaj al complexelor QRS negative (0.40 secunde) este diferit față de durata intervalului interectopic (0.70 secunde), focarul care generează aceste complexe poate fi considerat ca având la bază un mecanism parasistolic. BF = bătăi de fuziune.* **B** *(înregistrare continuă a derivației II). În cursul înregistrării se constată accelerarea activității focarului ectopic care generează complexe QRS negative, de la 85 la 125/minut. BF = bătăi de fuziune.* **C.** *Administrarea atropinei (1 mg intravenos) determină suprimarea activității ectopice ventriculare: tahicardie sinusală 115/minut cu bloc AV de gradul I (PR = 0.22 secunde).*

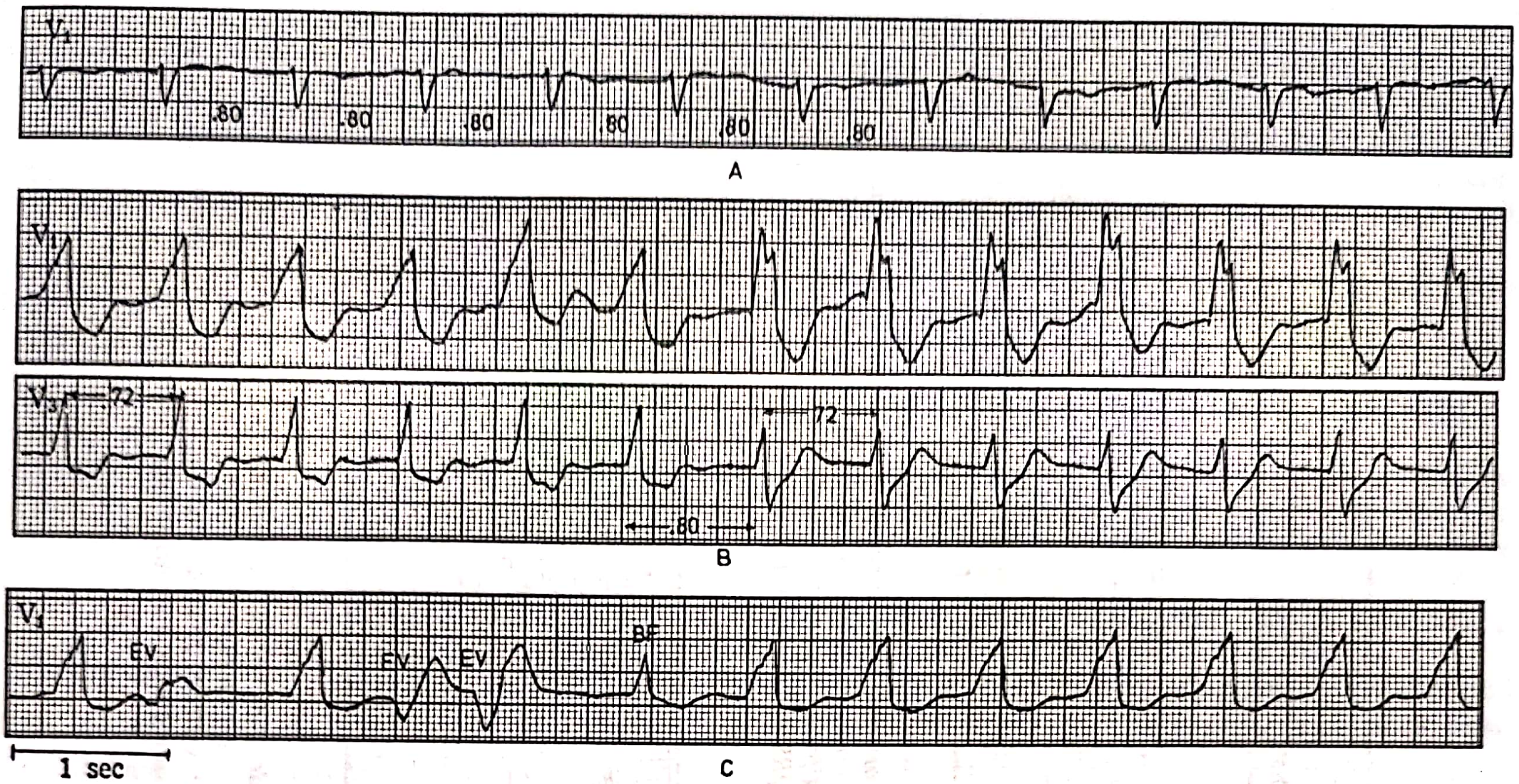

Fig. 19.51: *Tahicardie ventriculară neparoxistică cu două tipuri morfologice de complexe QRS (bolnav în vârstă de 74 de ani cu diagnosticul clinic de fibrilaţie atrială cronică, insuficienţă cardiacă congestivă - digitalizat).* ***A.*** *Fibrilaţie atrială cu tahicardie AV joncţională (75/minut).* ***B.*** *Tahicardie ventriculară neparoxistică cu două tipuri morfologice de complexe QRS (înregistrare sincronă a derivaţiei V_1 şi V_3). Cele două tipuri de complexe prezintă o frecvenţă similară = 83/minut, iar intervalul de cuplaj între un tip şi celălalt este de 0.80 secunde.* ***C.*** *Evoluţie spre o tahicardie ventriculară neparoxistică cu un tip morfologic unic de complexe QRS (frecvenţa 83/minut). BF = bătaie de fuziune. EV = extrasistolele ventriculare care apar precoce, pe unda T a complexului precedent.*

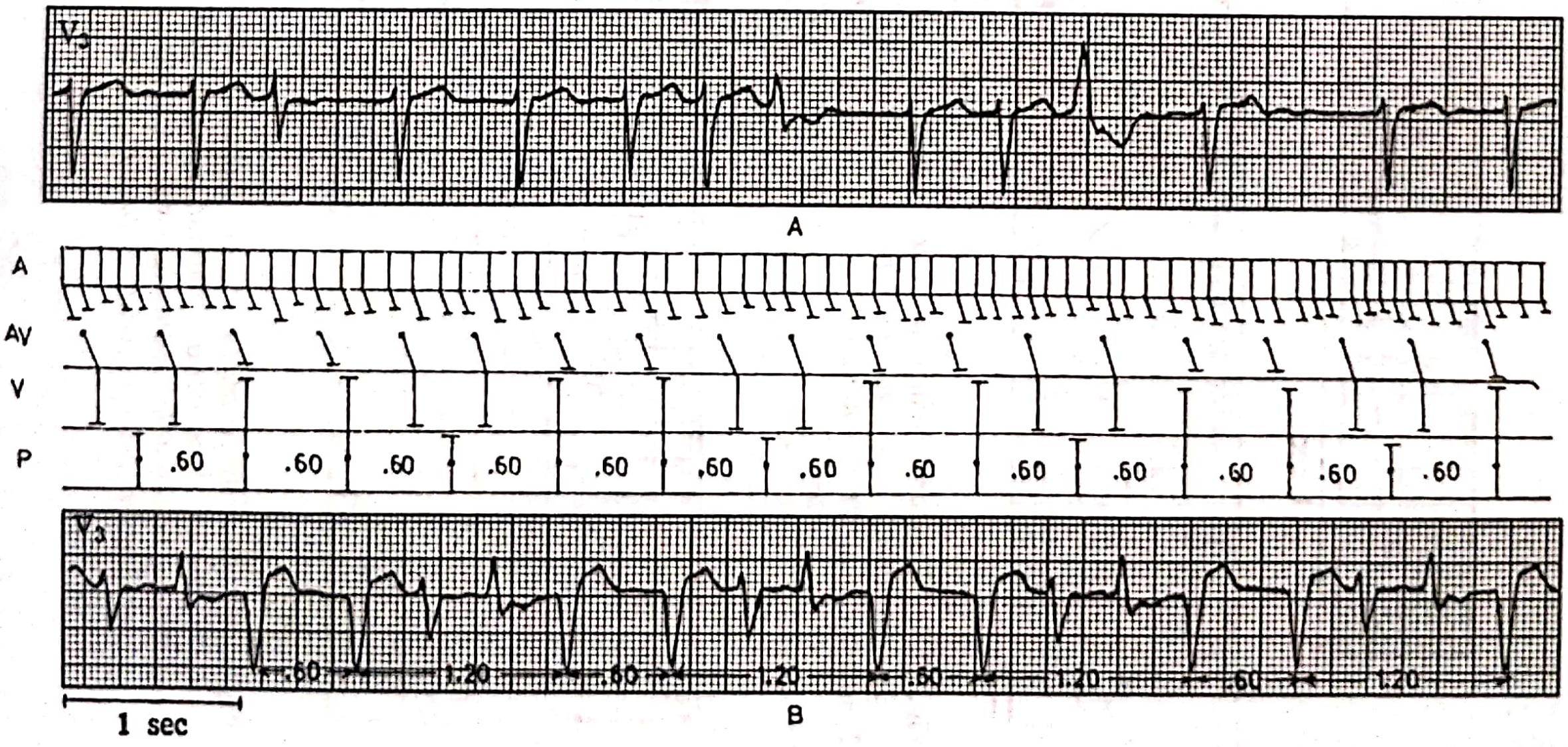

Fig. 19.52: *Tahicardie ventriculară neparoxistică asociată cu tahicardie AV joncţională bidirecţională (bolnavă în vârstă de 72 de ani cu diagnosticul clinic de fibrilaţie atrială cronică, insuficienţă cardiacă congestivă - digitalizată).* ***A.*** *Fibrilaţie atrială cu extrasistole ventriculare.* ***B.*** *Tahicardie ventriculară neparoxistică (100/minut) asociată cu tahicardie AV joncţională bidirecţională (150/minut). Tahicardia ventriculară este foarte probabil prin mecanism parasistolic, deoarece ciclul focarului ectopic ventricular nu este influenţat de ritmul AV joncţional. P = centru parasistolic.*

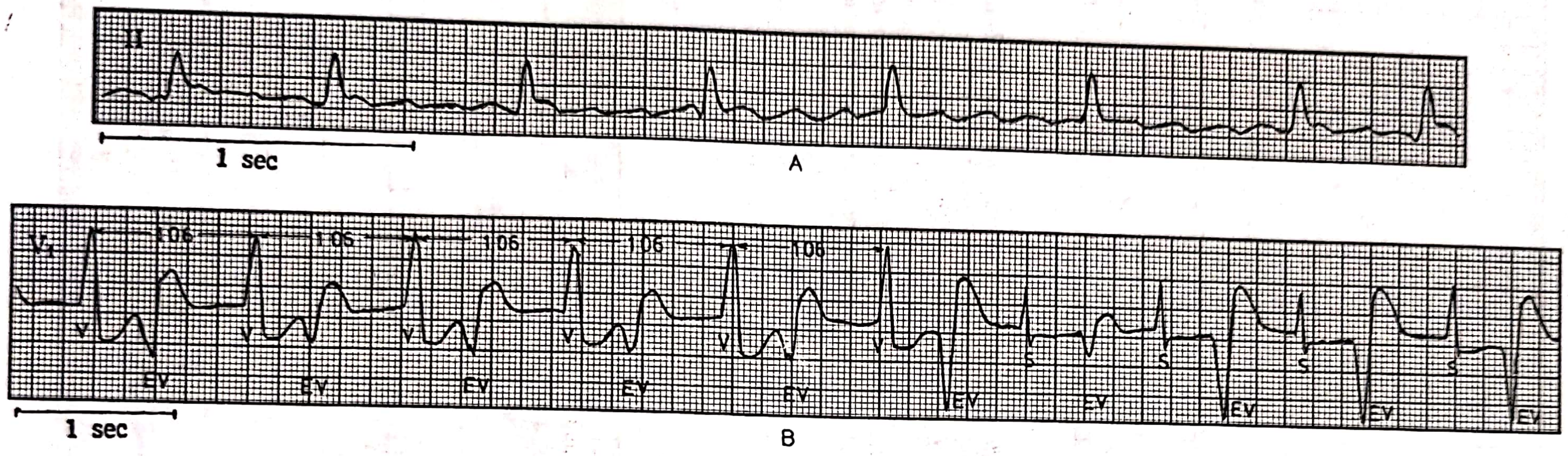

Fig. 19.53 : *Tahicardie ventriculară neparoxistică cu extrasistole ventriculare sistematizate sub formă de bigeminism (bolnav în vârstă de 52 de ani cu diagnosticul de cord pulmonar cronic – digitalizat). A. Fibrilo-flutter atrial cu frecvenţa ventriculară medie 95/minut. B (după digitalizare). Tahicardie ventriculară neparoxistică cu frecvenţa 60/minut şi extrasistole ventriculare multiforme (interval de cuplaj fix). V = complexele ritmului ectopic ventricular, EV = extrasistole ventriculare, S = complexe QRS de origine supraventriculară.*

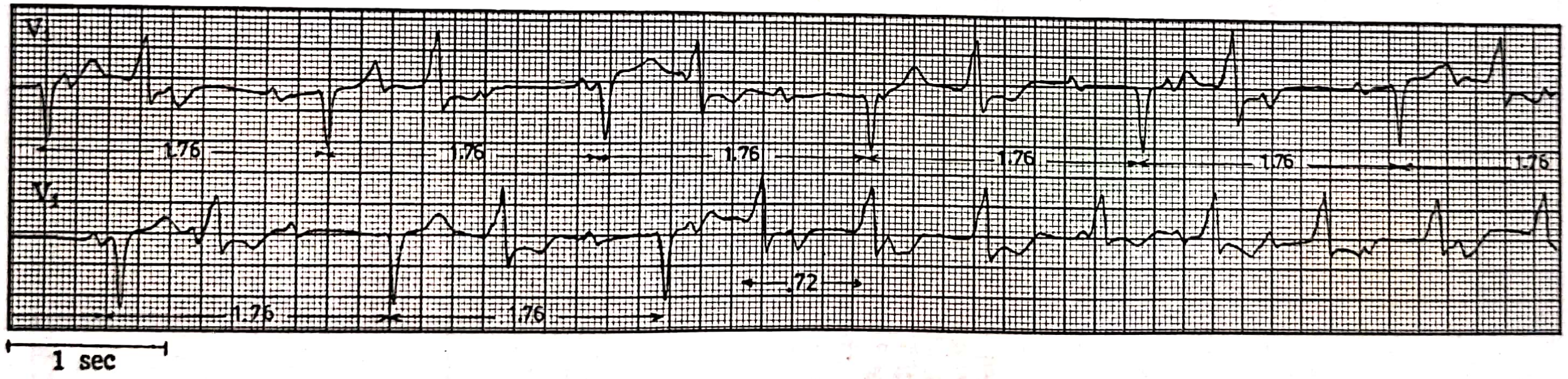

Fig. 19.54 : *Bloc AV complet urmat de tahicardie ventriculară neparoxistică (bolnav în vârstă de 51 de ani cu diagnosticul clinic de infarct vechi, bloc AV complet). Înregistrare continuă a derivaţiei* V_1*. În prima parte a înregistrării este prezent un bloc AV complet (frecvenţa ventriculară 34/minut) cu extrasistole ventriculare sistematizate sub formă de bigeminism. La sfârşitul înregistrării se instalează o tahicardie ventriculară neparoxistică cu frecvenţa 83/minut. Complexele QRS ectopice prezintă aceeaşi morfologie cu a extrasistolelor ventriculare.*

Semnificaţie clinică

Tahicardia ventriculară neparoxistică poate apărea în următoarele circumstanţe clinice: infarctul miocardic acut (mai ales în prezenţa bradicardiei sinusale), miocardita reumatică, cardiomiopatiile primitive, cardiopatiile congenitale (Massumi RA şi Ali N, 1970; Rothfeld EL şi colab., 1970). O cauză foarte frecventă este reprezentată de administrarea excesivă de glicozizi digitalici (Zipes DO şi colab., 1974) şi, în acest caz, gradul accelerării automatismului în sistemul His-Purkinje poate fi apreciat prin determinarea timpului de apariţie a bătăilor de evadare idioventriculară după deprimarea nodului sinusal prin manevre vagale sau prin stimulare electrică atrială (Castellanos A şi colab., 1967).

Flutterul ventricular

Mecanism

Spre deosebire de flutterul atrial care reprezintă o aritmie bine definită, flutterul ventricular nu constituie până în prezent o entitate suficient delimitată. Mecanismul electrofiziologic al flutterului ventricular este de asemenea controversat. Unii cercetători susţin ipoteza unei mişcări circulare care are ca substrat anatomic cele două ramuri principale ale sistemului de conducere specializat intraventricular (Smirk FH şi colab., 1964), în timp ce alţii consideră flutterul ventricular ca o formă de tahicardie paroxistică ventriculară prin mecanism focal – forma extrasistolică (Schamroth L, 1980). De altfel, nu rareori se constată tranziţia de la aspectul tipic de tahicardie paroxistică ventriculară la cel de flutter ventricular sau prezenţa unor aspecte electrocardiografice intermediare (Watanabe Y şi Dreifus LS, 1977). De aceea, unii cercetători nu fac distincţie între tahicardia paroxistică ventriculară şi flutterul ventricular sub aspect electrocardiografic. Totuşi, separarea lor prezintă importanţă deoarece flutterul ventricular se manifestă de obicei printr-o frecvenţă înaltă şi/sau tulburări de conducere intraventriculare severe şi se însoţeşte de o stare clinică ameninţătoare, cu prăbuşirea debitului cardiac şi a tensiunii arteriale.

Criterii de diagnostic electrocardiografic

1. Undele electrocardiografice de amplitudine mare, cu desfăşurare continuă (aspect sinusoidal), fără a se putea face distincţia între componentele individuale ale complexului QRS (fig. 19.55, 19.56 şi 19.58).
2. Frecvenţa undelor de flutter variază între 180 şi 250/minut.
3. Mecanismul atrial este de cele mai multe ori imposibil de identificat pe electrocardiograma de suprafaţă, deoarece este mascat de undele de flutter.

Reducerea amplitudinii undelor de flutter ventricular se produce în prezenţa unor leziuni miocardice severe şi indică posibilitatea evoluţiei spre fibrilaţia ventriculară. De asemenea, dacă frecvenţa ventriculară scade sub 180/minut sau creşte peste 250/minut, tranziţia spre fibrilaţia ventriculară este iminentă. Acelaşi pericol potenţial este indicat de apariţia unor variaţii în amplitudinea şi frecvenţa undelor de flutter (fig. 19.57). În cazuri rare, derivaţiile intracardiace pot indica absenţa disociaţiei atrioventriculare, ca urmare a propagării retrograde a excitaţiei (fig. 19.56 şi 19.57).

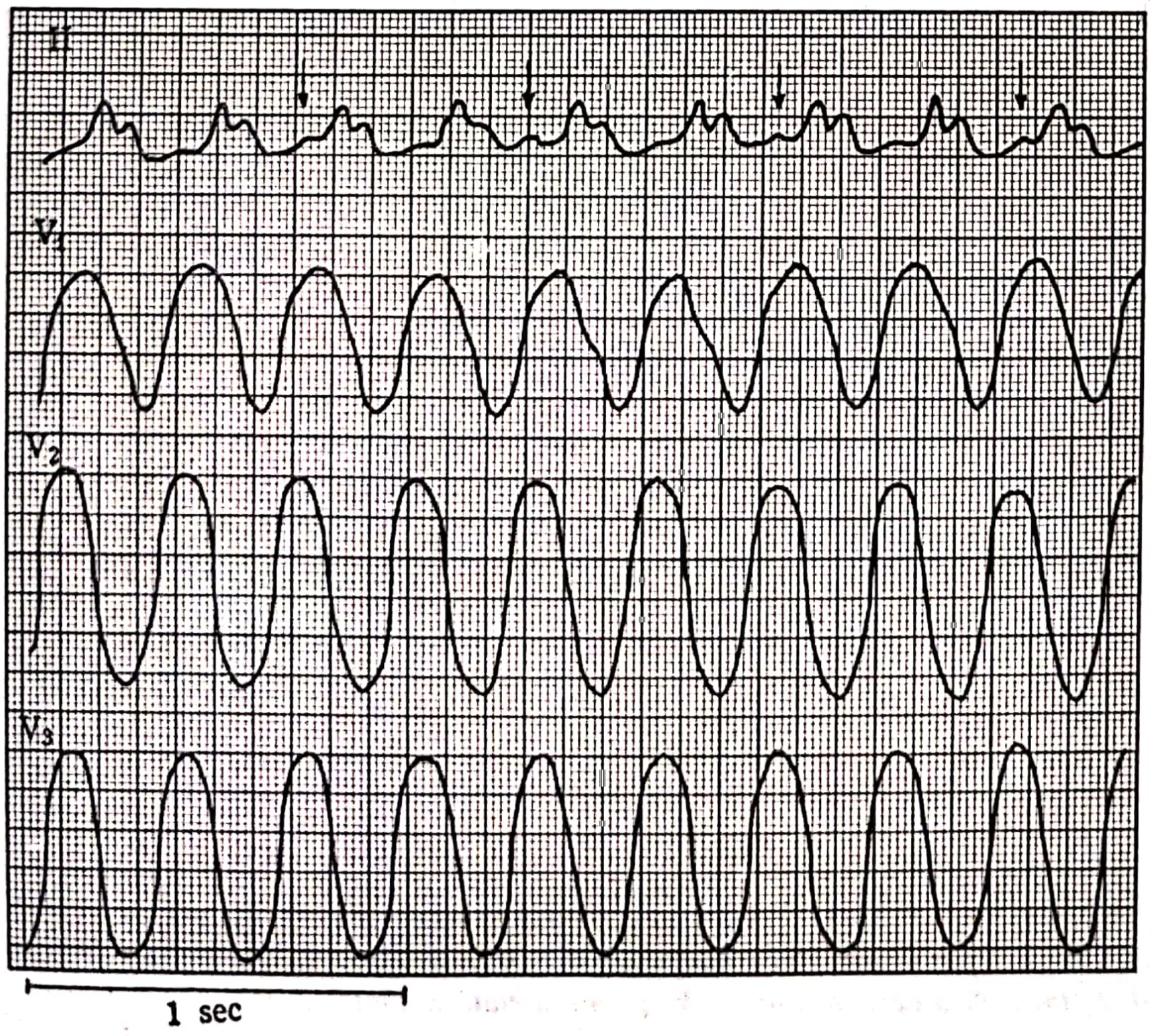

Fig. 19.55: *Flutter ventricular cu frecvenţa 200/minut (bolnav în vârstă de 63 de ani cu diagnosticul clinic de infarct miocardic acut cu localizare anterioară). În derivaţia II se observă undele P de origine sinusală (săgeţile cu vârful în jos) cu frecvenţa de 50/minut, care atestă disociaţia atrioventriculară.*

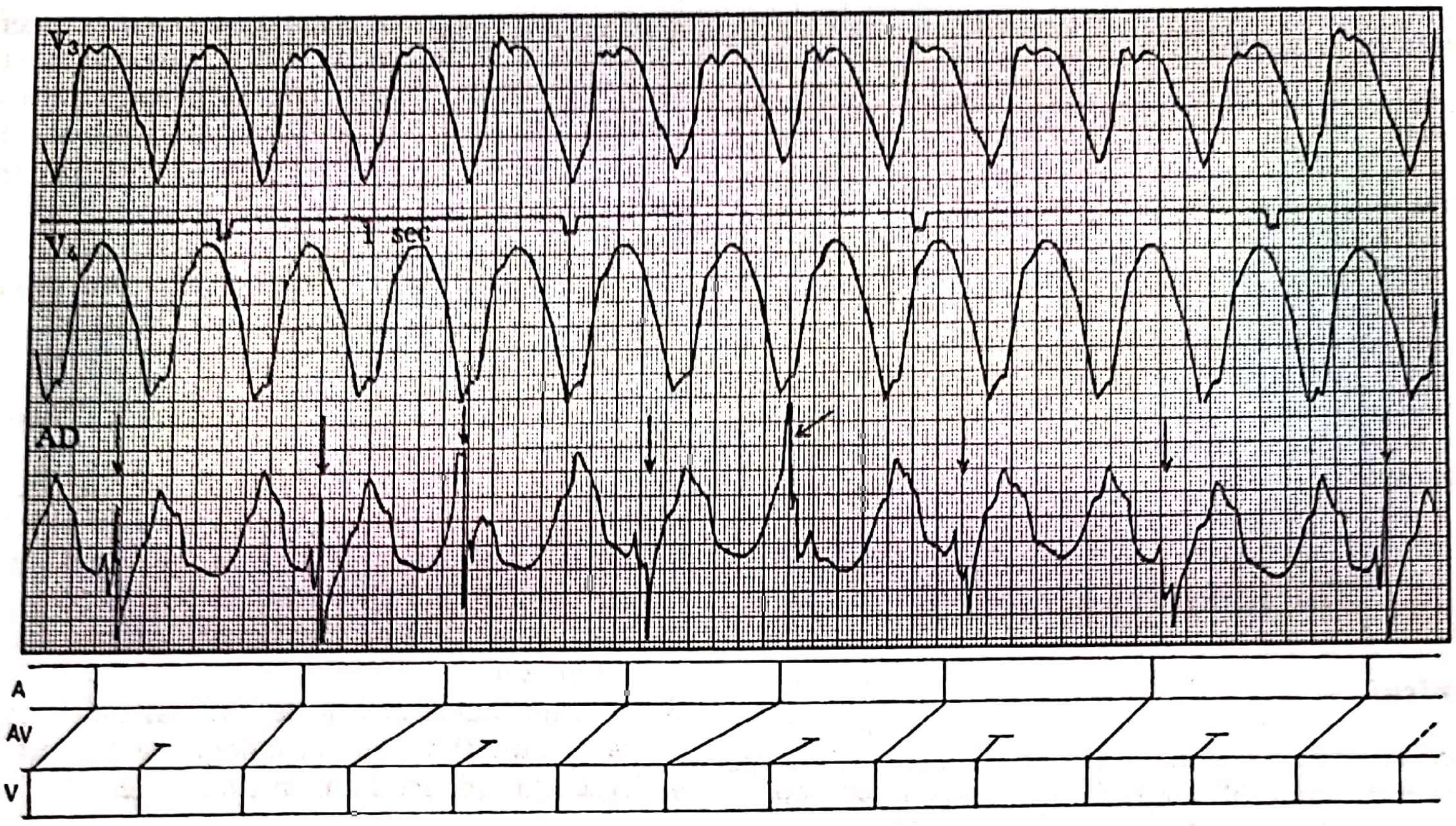

Fig. 19.56: *Flutter ventricular cu frecvenţa 200/minut (bolnav în vârstă de 67 de ani cu diagnosticul de infarct miocardic acut anteroextensiv). În derivaţia intraatrială dreaptă (AD) pot fi identificate undele P (marcate prin săgeţi). Relaţia undelor P cu complexele ventriculare indică o conducere retrogradă a stimulului ectopic ventricular cu bloc 2/1 sau fenomen Wenckebach. Înregistrare sincronă a derivaţiilor V_3, V_4 şi intraatrială dreaptă (AD).*

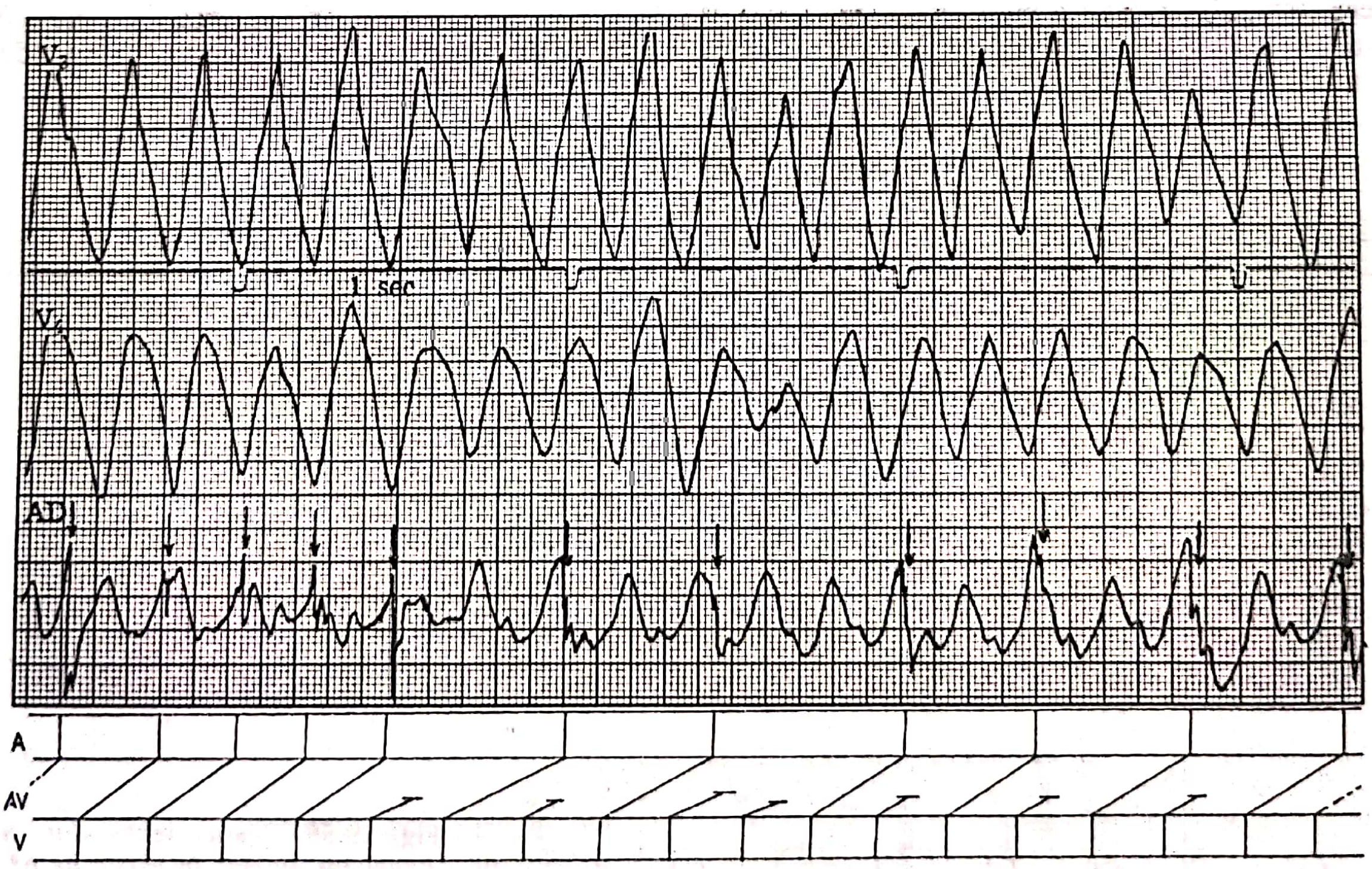

Fig. 19.57: *Acelaşi bolnav ca în figura 19.56. Se remarcă modificarea morfologiei complexelor ventriculare faţă de înregistrarea precedentă, variaţii ale morfologiei chiar în cursul înregistrării şi creşterea frecvenţei până la 270-300/minut (evoluţie spre fibrilaţie ventriculară). Derivaţia intraatrială dreaptă (AD) sugerează transmisia retrogradă variabilă a stimulului ectopic ventricular (conducere 1/1, 2/1 şi 3/1). Undele P sunt marcate prin săgeţi. Înregistrare sincronă a derivaţiilor V_3, V_4 şi intraatrială dreaptă (AD).*

Aritmii asociate

Flutterul ventricular este precedat adesea de extrasistole ventriculare polifocale sau de tahicardie paroxistică ventriculară. De asemenea, flutterul ventricular poate fi precedat sau urmat de bloc AV de grad înalt sau complet (fig. 19.58). După terminarea unui episod de flutter ventricular pot apărea ritmuri de evadare AV joncţională sau ventriculară.

Diagnostic diferenţial

Aspectul electrocardiografic caracteristic al flutterului ventricular permite un diagnostic corect în cele mai multe cazuri. Flutterul ventricular poate fi simulat uneori de fibrilaţia atrială cu ritm rapid şi conducere AV printr-un fascicul accesoriu din sindromul WPW. În acest caz, ritmul ventricular este neregulat şi, în mod intermitent, apar complexe QRS la care se pot identifica o undă delta.

Semnificaţie clinică

Flutterul ventricular apare exclusiv în cardiopatiile organice grave. Cauza cea mai frecventă este reprezentată de cardiopatia ischemică şi în primul rând de infarctul miocardic acut. Această aritmie mai poate apărea în cardiomiopatii, prolapsul de valvă mitrală, traumatisme toracice penetrante şi nepenetrante, tireotoxicoză, în cursul cateterismului cardiac şi intervenţiilor chirurgicale pe cord, electrocutări. Aspectul electrocardiografic de flutter ventricular se dezvoltă adesea în evoluţia insuficienţei cardiace grave şi refractare, precum şi în stadiile terminale ale unor boli extracardiace. Mai rar pot apărea în hipotermia marcată, fibrilaţia atrială cu ritm foarte rapid din sindromul WPW şi după aplicarea şocului electric extern sau masajul sinusului carotidian la bolnavii care au fost anterior digitalizaţi. Dintre drogurile care pot produce flutter ventricular cităm: digitala (reprezintă ca frecvenţă a doua cauză după infarctul miocardic acut), chinidina, procainamida şi antidepresivele triciclice. Unele dezechilibre electrolitice pot fi, de asemenea, răspunzătoare de apariţia flutterului ventricular: hiperkaliemia majoră, hipokaliemia şi hipercalcemia. În mod excepţional, flutterul ventricular poate apărea la indivizii clinic normali (Chung EK, 1977).

Torsada vârfurilor

Mecanism

Aritmia desemnată cu denumirea de torsada vârfurilor („torsade de pointes", „twisting of the points") a fost definită ca entitate electrocardiografică de către Dessertenne F şi colab., în anul 1966. Unii cercetători nu consideră

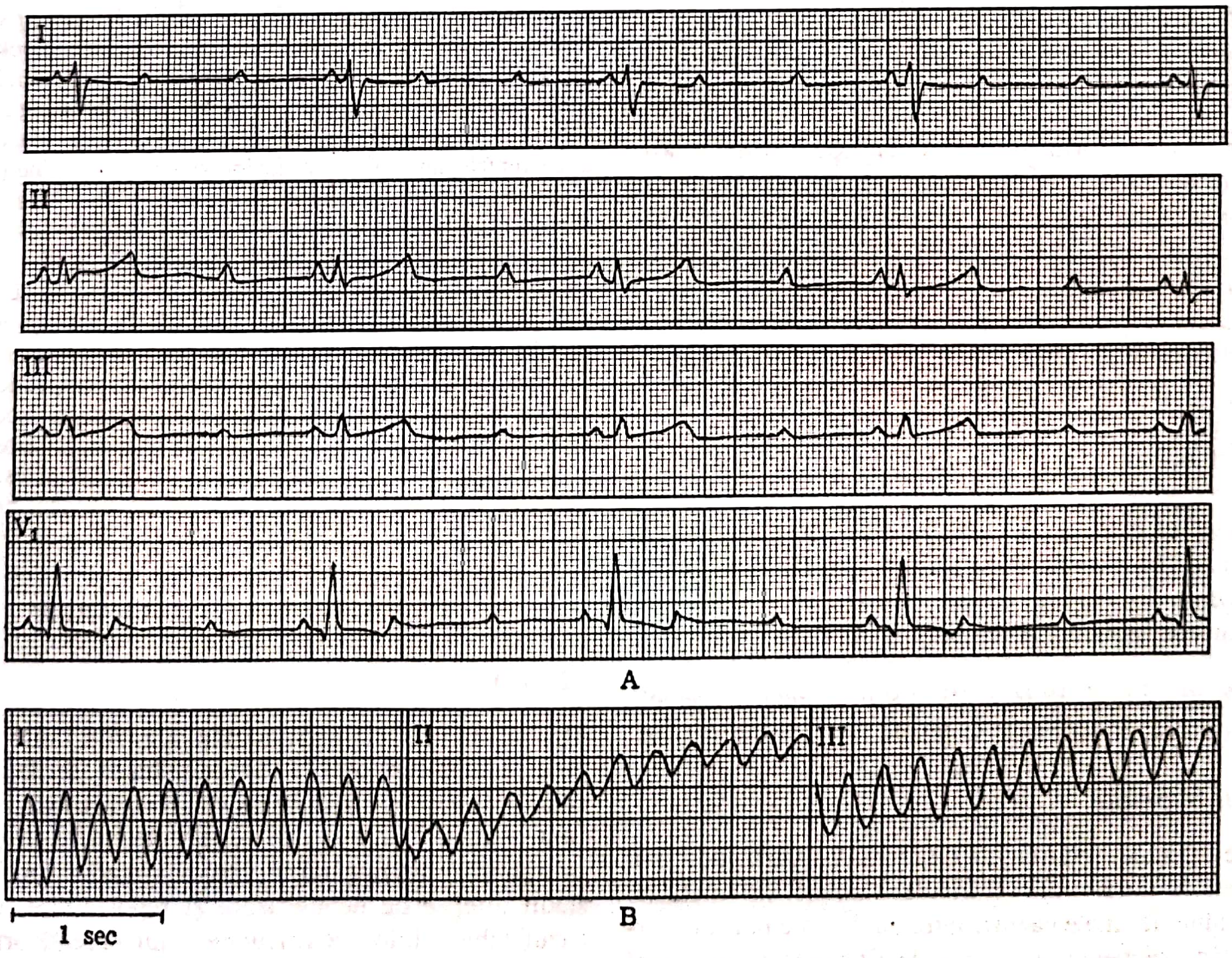

Fig. 19.58 : *Flutter ventricular precedat de bloc AV de grad înalt (bolnavă în vârstă de 51 de ani cu diagnosticul probabil de cardiomiopatie primitivă). A. Bloc AV 3/1, bloc ram drept complet, hemibloc stâng posterior (bloc trifascicular). B. Flutter ventricular cu frecvenţa 250/minut surprins în cursul spitalizării.*

însă torsada vârfurilor ca o entitate distinctă, ci ca o formă atipică de tahicardie ventriculară (Kossmann CE, 1978), un flutter ventricular multiform (Schamroth L, 1980) sau un fibrilo-flutter ventricular (Ranquin R şi Parizel G, 1977). Totuşi, spre deosebire de tahicardia ventriculară, flutterul ventricular sau fibrilaţia ventriculară, torsada vârfurilor este iniţiată numai în prezenţa unui interval QT prelungit, iar drogurile antiaritmice uzuale (chinidina, procainamida şi disopyramida în doze mari) pot agrava sau chiar iniţia tulburarea de ritm, în timp ce agenţii farmacodinamici care scurtează perioada refractară pot avea un efect terapeutic util. Aceasta sugerează că factorul predispozant de bază constă în prelungirea neuniformă a perioadei refractare a miocardului ventricular (Coltart J, 1975; Marcu C şi colab., 1976 şi 1982; Bennet KR, 1980). Pentru explicarea mecanismului de iniţiere au fost propuse următoarele ipoteze: (1) prezenţa a două focare ventriculare defazate care tind să se sincronizeze în controlul activităţii ventriculare; (2) prezenţa unui focar ventricular unic cu bloc fix într-un ram (de regulă ramul drept al fasciculului lui His), asociat cu o tulburare de conducere progresivă de tip Wenckebach într-unul din cele două fascicule ale ramului stâng; şi (3) fază ondulatorie prelungită a fibrilaţiei ventriculare (Kossmann CE, 1978).

Criterii de diagnostic electrocardiografic

(Dessertenne F şi colab., 1969; Motté G şi colab., 1970; Warembourg H, 1974)

1. Debut marcat prin apariţia unei extrasistole ventriculare de tip R/T, în prezenţa unor unde T lărgite, de mare amplitudine (unde T gigante prin superimpoziţie T+U), şi a unui interval Q-T (Q-U) alungit, de regulă peste 0.60 secunde.
2. Succesiune de complexe ventriculare de aspect fusiform constituite dintr-o fază rapidă cu vârful ascuţit, urmată de o fază lentă, de sens invers, cu vârful rotunjit.
3. Amplitudinea complexelor variază între 0.08 şi 3.0 mV, iar frecvenţa între 240 şi 300/minut.
4. Reducerea progresivă a amplitudinii complexelor ventriculare, cu inversiunea sensului („torsada vârfurilor").
5. Prezenţa disociaţiei atrioventriculare.
6. Reducere spontană şi tendinţă la recidivă.

În figurile 19.59, 19.60 şi 19.61 sunt prezentate exemple ilustrative care îndeplinesc criteriile menţionate mai sus.

Aritmii asociate

În toate cazurile, recurenţele de torsadă a vârfurilor sunt precedate de extrasistole ventriculare izolate, sistematizate sau în salve. În unele cazuri, între paroxisme pot fi observate scurte secvenţe cu aspect de fibrilaţie ventriculară (fig. 19.61).

Diagnostic diferenţial

Diagnosticul diferenţial se face cu tahicardia ventriculară, „baletul cardiac", flutterul ventricular şi fibrilaţia ventriculară.

1. *Tahicardia ventriculară*: succesiune rapidă de complexe ventriculare anormale, cu morfologie identică sau 2-3 tipuri morfologice, însă cu complexele QRS de acelaşi tip grupate.
2. *Baletul cardiac*: tipuri multiforme de complexe QRS cu bătăile adiacente de morfologie diferită.
3. *Flutterul ventricular*: curbă electrică de tip sinusoidal fără a se putea face distincţia între componentele individuale ale complexului QRST.
4. *Fibrilaţia ventriculară*: oscilaţii haotice ale liniei de bază, fără a se putea identifica tipuri morfologice de complexe QRS.

Semnificaţie clinică

Cauzele menţionate în producerea aspectului electrocardiografic de torsadă a vârfurilor sunt: bradicardiile cronice majore (blocul AV complet, blocul sinoatrial, ritmurile AV joncţionale lente, fibrilaţia atrială cu ritm ventricular foarte lent), infarctul miocardic acut, cardiomiopatiile, prolapsul de valvă mitrală cu intervalul QT alungit, unele droguri antiaritmice (chinidina, procainamida, disopyramida în doze mari), drogurile psihotrope (tioridazina în doze mari), tulburările electrolitice (hipokaliemia, hipomagnezemia), hemoragiile subarahnoidiene, sindroamele surdo-cardiace congenitale care se însoţesc de alungirea intervalul QT (sindromul Jervell şi Lange-Nielsen), electrostimularea ventriculară, diete cu lichide bogate în proteine (Motté G şi colab., 1970; Evans TR şi colab., 1976; Ranquin R şi Parizel G, 1977; Kossmann CE, 1978; Meltzer RS şi colab., 1978; Singh BN şi colab., 1978; Bennet KR, 1980; Moss AJ, 1980). În general, torsada vârfurilor se poate reduce spontan, dar are o marcată tendinţă la recidivă. În absenţa măsurilor profilactice (atropină, electrostimulare temporară urmată de implantarea unui stimulator permanent) sau terapeutice (masaj cardiac extern, respiraţie asistată, oxigenoterapie, şoc electric extern urmat de stimulare ventriculară temporară) este posibilă evoluţia spre fibrilaţie ventriculară. Prognosticul este condiţionat de boala de bază şi de cauzele care au indus aritmia.

Fibrilaţia ventriculară

Mecanism

Mecanismele electrofiziologice ale fibrilaţiei au fost prezentate în capitolul 15. Menţionăm că fibrilaţia ventriculară este expresia unei dezorganizări a activităţii electrice ventriculare. Din punct de vedere electrofiziologic, miocardul apare fragmentat în numeroase zone sau insule în stadii diferite de depolarizare şi repolarizare. Ca şi în cazul tahicardiilor ventriculare, unii cercetători acordă importanţă conceptului de „perioadă vulnerabilă" a miocardului ventricular, în sensul că o extrasistolă ventriculară cu cuplaj scurt, care bisectează unda T (fenomen R/T),

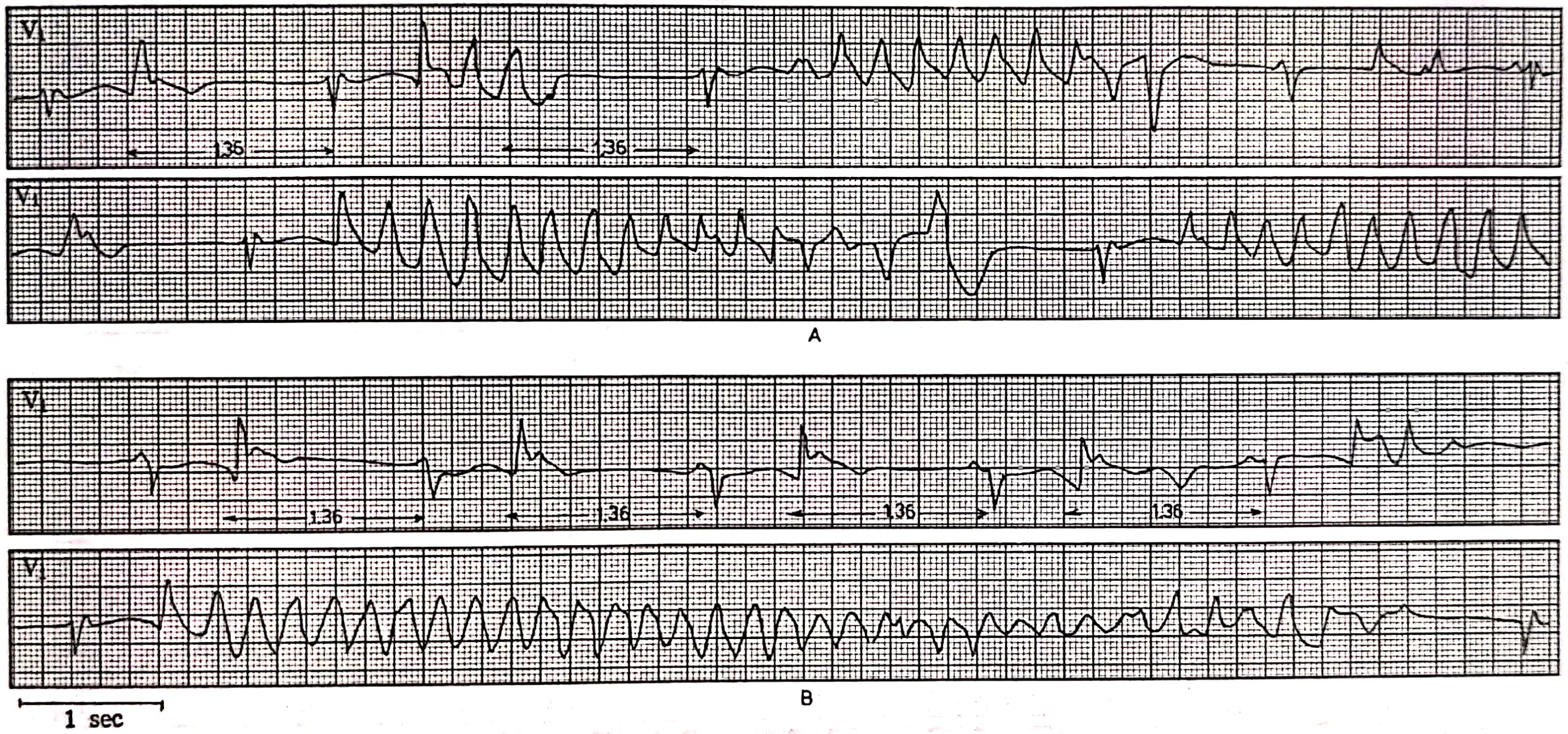

Fig. 19.59: *Torsada vârfurilor (bolnavă în vârstă de 77 de ani, cu diagnosticul clinic de sindrom al nodului sinusal bolnav).* ***A*** *(înregistrare continuă a derivaţiei V_1). Bradicardie sinusală majoră cu ritm de evadare AV joncţională (interval de evadare = 1.36 secunde). Se observă două secvenţe de torsadă a vârfurilor declanşate de o extrasistolă ventriculară cu fenomen R/T.* ***B*** *(înregistrare continuă a derivaţiei V_1). Extrasistole ventriculare sistematizate sub formă de bigeminism (rândul de sus). În rândul de jos se observă o secvenţă mai lungă de torsadă a vârfurilor (durata de circa 8 secunde), declanşată tot de o extrasistolă ventriculară cu fenomen R/T.*

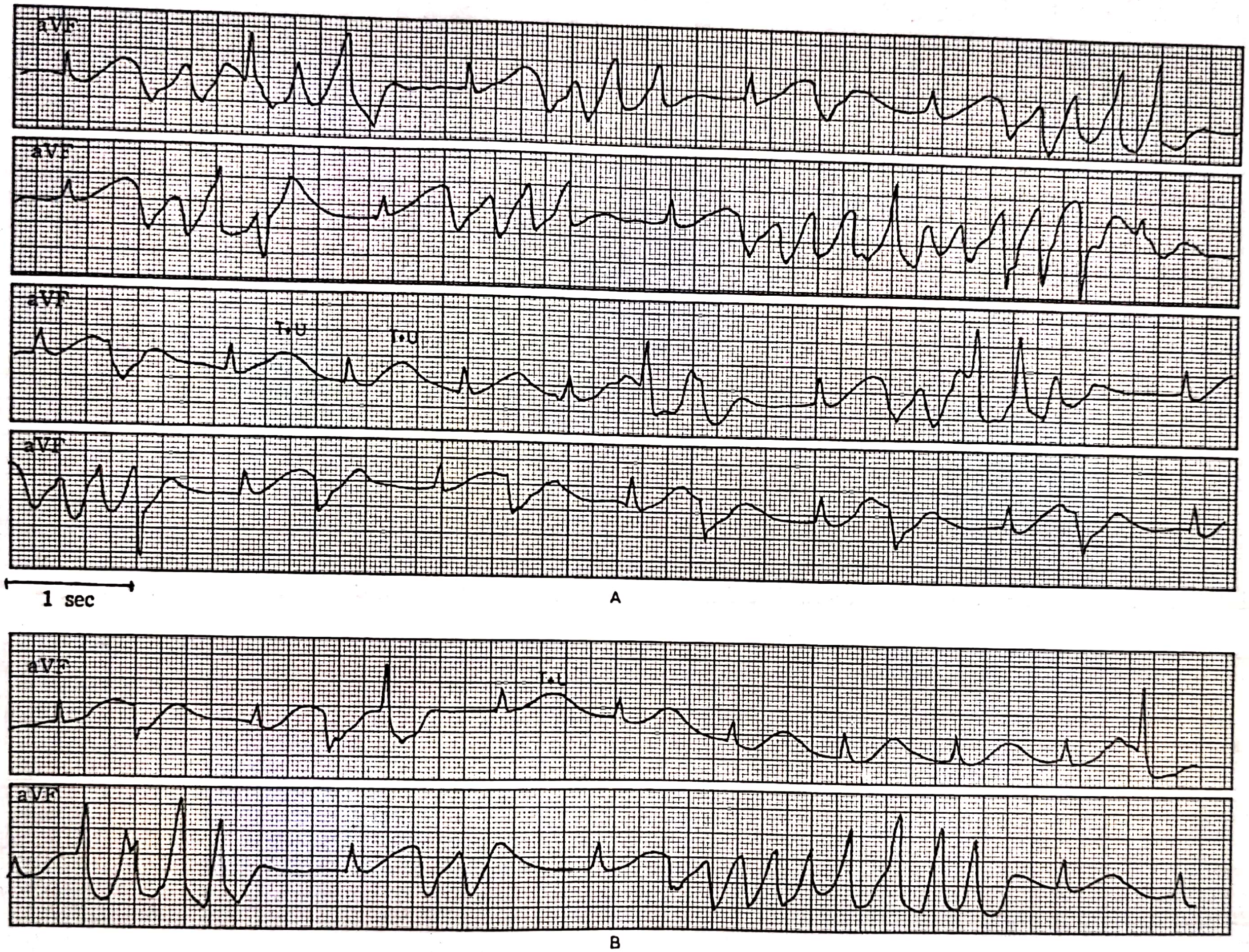

Fig. 19.60: *Torsada vârfurilor (bolnavă în vârstă de 62 de ani, cu diagnosticul clinic de intoxicaţie cu parathion).* **A** *(înregistrare continuă a derivaţiei aVF). Extrasistole ventriculare şi scurte recurenţe de torsadă a vârfurilor. Se observă undele T de aspect gigant (T+U). Recurenţele sunt iniţiate de o extrasistolă ventriculară cu fenomen R/T.* **B** *(înregistrare continuă a derivaţiei aVF). Extrasistole ventriculare în salve şi o secvenţă de torsadă a vârfurilor. Activitatea electrică atrială nu poate fi identificată.*

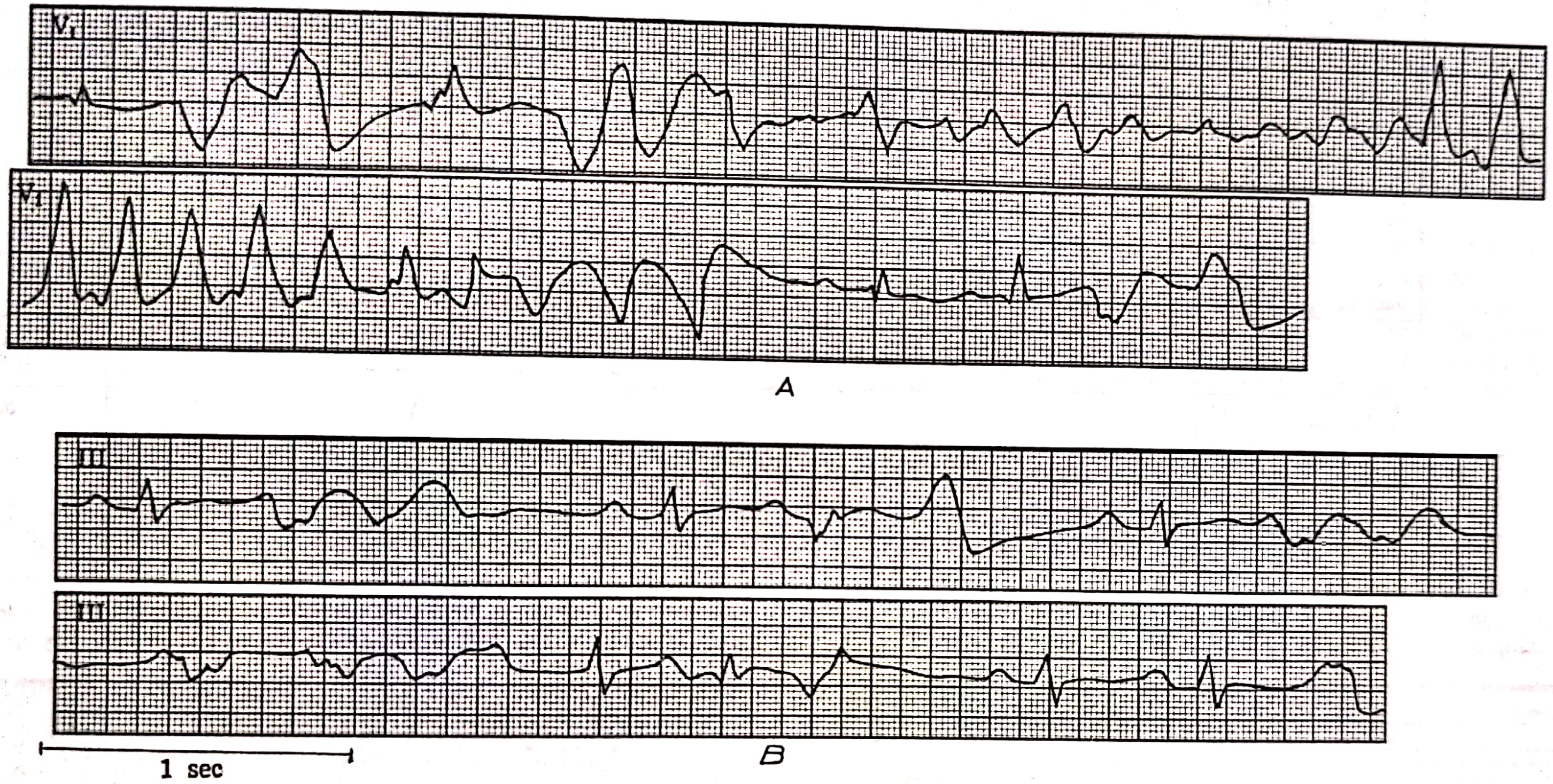

Fig. 19.61 : *Torsada vârfurilor (bolnav în vârstă de 18 ani cu diagnosticul clinic de boală mitrală, insuficienţă aortică, insuficienţă cardiacă congestivă – digitalizat).* **A** *(înregistrare continuă a derivaţiei V_1). În rândul de sus se observă o secvenţă de tahicardie ventriculară polifocală (balet cardiac), care iniţiază un scurt episod cu aspect de fibrilaţie ventriculară. Acesta este urmat de o secvenţă cu aspect de torsadă a vârfurilor.* **B** *(înregistrare continuă a derivaţiei III, a doua zi după întreruperea digitalei). Ritm sinusal cu extrasistole ventriculare în cupluri şi scurt episod de tahicardie ventriculară (ultimele trei complexe din rândul de sus şi primele trei complexe din rândul de jos).*

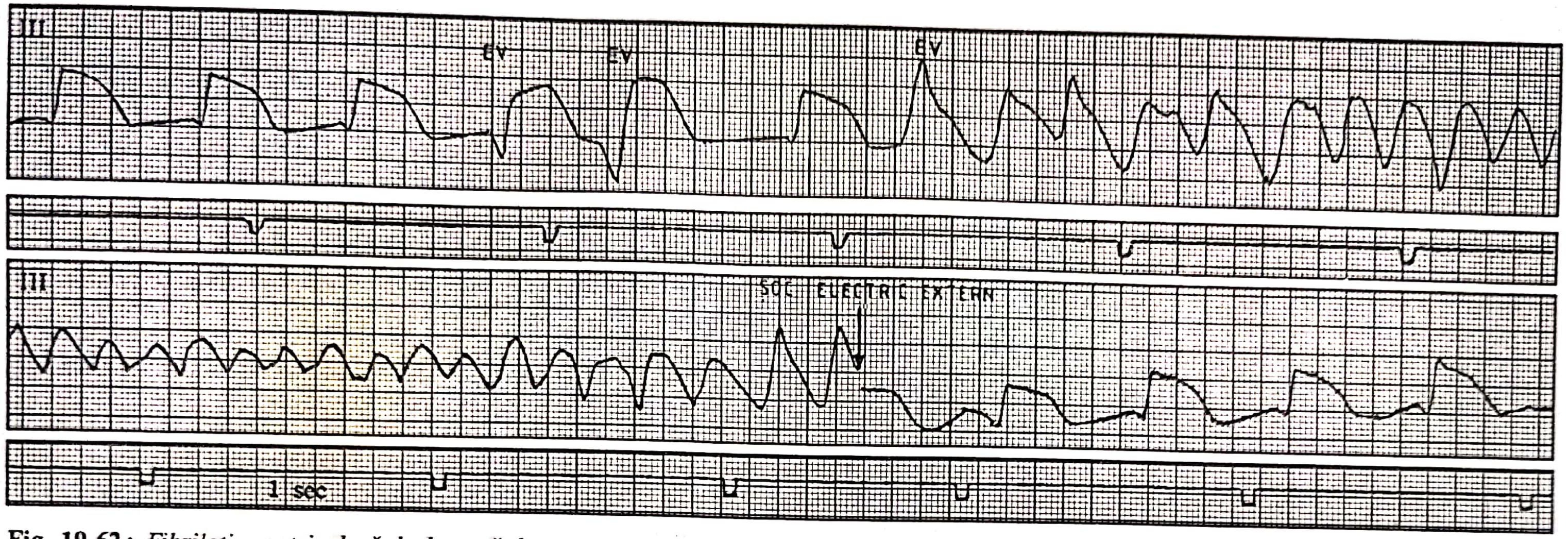

Fig. 19.62: *Fibrilaţie ventriculară declanşată de o extrasistolă ventriculară (bolnav în vârstă de 46 de ani cu sindrom Cushing şi colaps cardiogen în cursul efectuării unui retropneumoperitoneu). Înregistrare continuă a derivaţiei III. Şocul electric extern restabileşte ritmul supraventricular (activitatea electrică atrială nu poate fi identificată). Se remarcă imaginea electrică de infarct miocardic acut. EV = extrasistole ventriculare.*

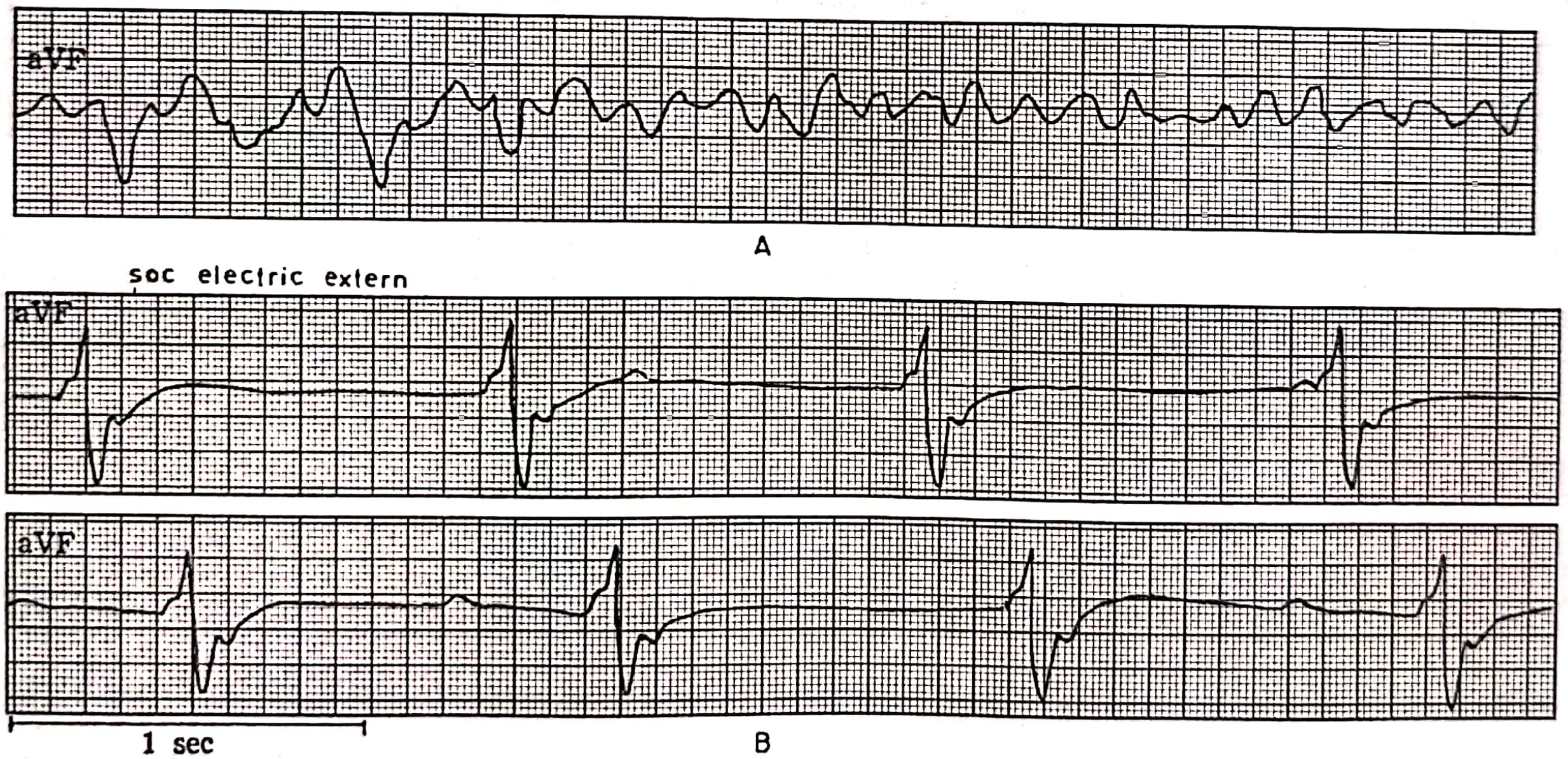

Fig. 19.63: *Fibrilaţie ventriculară prin degradarea unei tahicardii ventriculare (bolnav în vârstă de 21 de ani, cu diagnosticul de coarctaţie de aortă postsubclaviculară, bicuspidie aortică, insuficienţă cardiacă congestivă – digitalizat).* **A.** *După o secvenţă cu aspect de tahicardie ventriculară cu frecvenţa 170/minut se instalează fibrilaţia ventriculară.* **B.** *După aplicarea şocului electric extern: ritm idioventricular cu frecvenţa 50/minut (înregistrare continuă a derivaţiei aVF).*

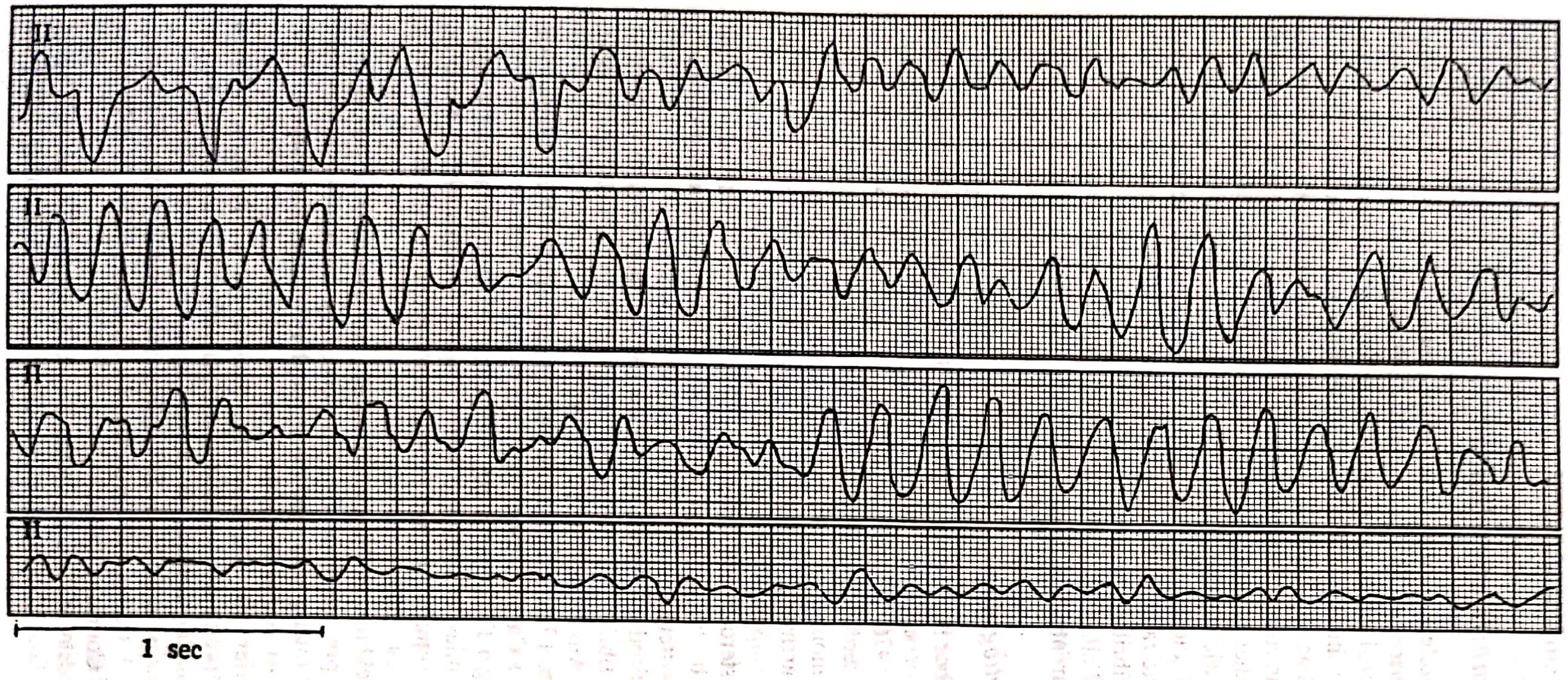

Fig. 19.64 : *Tahicardie ventriculară care evoluează în fibrilaţie ventriculară (bolnav în vârstă de 60 de ani cu diagnosticul clinic de infarct miocardic acut – înregistrare continuă a derivaţiei II). Aspectul iniţial este de fibrilo-flutter ventricular, care se degradează în final în fibrilaţie ventriculară cu unde mici.*

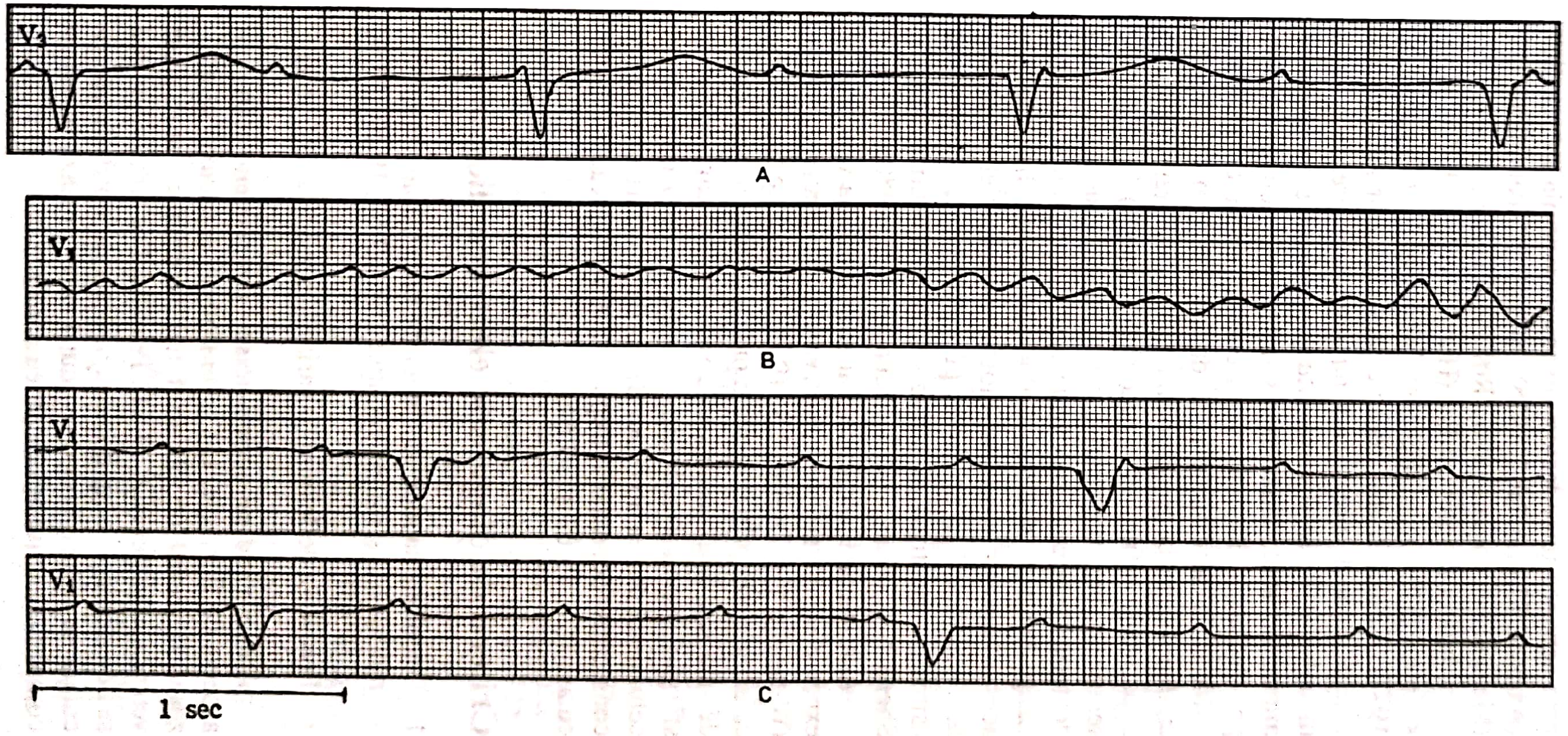

Fig. 19.65 : *Bloc AV complet care evoluează în fibrilaţie ventriculară (bolnav în vârstă de 37 de ani cu diagnosticul clinic de cardiomiopatie alcoolică).* **A.** *Bloc AV complet.* **B.** *Fibrilaţie ventriculară cu unde mici.* **C.** *După aplicarea şocului electric extern : bloc AV complet.*

poate iniţia fibrilaţia ventriculară (Smirk FH şi Palmer DG, 1960). În această perioadă a ciclului cardiac, ca urmare a disimilarităţii potenţialelor de acţiune, o extrasistolă poate determina grade variate de depolarizare în diferitele fibre, cu apariţia unor zone de conducere lentă şi neregulată a excitaţiei, precum şi blocuri unidirecţionale. Aceşti factori pot favoriza instalarea unor multiple microcircuite de reintrare. Cu cât procesul de repolarizare este mai neomogen (durata potenţialului de acţiune foarte diferită între fibre), cu atât creşte posibilitatea reexcitării unor fibre, cu apariţia unor depolarizări ventriculare repetitive. Vulnerabilitatea miocardului ventricular poate fi crescută prin acţiunea unor factori diverşi: ischemia miocardică (Axelrod PJ şi colab., 1975), alungirea intervalului QT (Maron BJ şi colab., 1976; Roy PR şi colab., 1976), creşterea duratei ciclului cardiac (Han J şi colab., 1966), hipokaliemia şi glicozizii digitalici (Watanabe Y şi Dreifus LS, 1977). Cercetări mai recente atestă că fibrilaţia ventriculară poate fi precipitată nu numai în prezenţa fenomenului R/T. În diverse situaţii, mai ales în infarctul miocardic acut, chiar extrasistolele ventriculare tardive pot declanşa fibrilaţia ventriculară, deoarece perioada vulnerabilă se extinde pe o durată mai mare a ciclului cardiac. Factorul predispozant esenţial este reprezentat de o perioadă refractară asimetrică (inegală) în diferitele segmente ale miocardului ventricular, produsă de boala de bază (infarctul miocardic acut, sindromul Jervell şi Lange-Nielsen, sindromul Romano-Ward). În condiţiile acestui substrat electrofiziologic, extrasistolele ventriculare acţionează ca un factor precipitant care accentuează asimetria electrică şi iniţiază fibrilaţia ventriculară (El Sherif N şi colab., 1975; Schamroth L, 1980).

Atât în condiţii clinice, cât şi în fibrilaţia ventriculară experimentală au fost observate două tipuri de debut (Watanabe Y şi Dreifus LS, 1968). Primul tip (tipul A) se caracterizează prin iniţierea rapidă a fibrilaţiei ventriculare de una sau două extrasistole ventriculare care survin la sfârşitul repolarizării (fig. 19.62), în timp ce în cazul celui de-al doilea tip (tipul B) fibrilaţia ventriculară apare consecutiv degradării treptate a unei tahicardii ventriculare (fig. 19.63 şi 19.64).

Criterii de diagnostic electrocardiografic

1. Ondulaţii haotice ale liniei de bază cu amplitudinea, morfologia şi durata variabile (fig. 19.62, 19.63, 19.64 şi 19.65).
2. Frecvenţa deflexiunilor variază între 150 şi 250/minut.

Atunci când pe acelaşi traseu pot fi identificate atât aspecte de fibrilaţie, cât şi de flutter ventricular se utilizează termenul de fibrilo-flutter ventricular sau flutter ventricular impur (fig. 19.64). Pe măsură ce funcţia cardiacă se deteriorează, amplitudinea undelor de fibrilaţie ventriculară se reduce progresiv, după care urmează încetarea completă a activităţii electrice cardiace.

Aritmii asociate

Aritmiile care preced sau urmează unui episod de fibrilaţie ventriculară sunt aceleaşi ca şi în cazul flutterului ventricular.

Diagnostic diferenţial

În fibrilaţia ventriculară traseul electrocardiografic este caracteristic. Aspectul de fibrilaţie ventriculară poate fi simulat doar de fibrilaţia atrială cu ritm ventricular foarte rapid şi conducere anormală printr-un fascicul accesoriu din sindromul WPW.

Semnificaţie clinică

Cauzele fibrilaţiei ventriculare sunt aceleaşi ca şi ale flutterului ventricular. Fibrilaţia ventriculară reprezintă aritmia cardiacă cea mai gravă, ca urmare a consecinţelor hemodinamice catastrofale: încetarea funcţiei pompei cardiace, prăbuşirea debitului cardiac şi a tensiunii arteriale. De cele mai multe ori, fibrilaţia ventriculară este ireversibilă şi letală dacă nu este convertită imediat la un ritm hemodinamic efectiv prin aplicarea şocului electric extern. Deşi au putut fi înregistrate scurte episoade de fibrilaţie ventriculară cu conversie spontană, acestea sunt însă foarte rare. Pe de altă parte, bolnavii care au prezentat episoade de fibrilaţie ventriculară cu conversie spontană sau au putut fi resuscitaţi cu succes prezintă un risc major pentru apariţia recurenţelor şi moarte subită (Schaffer WA şi Cobb LA, 1975).

Bibliografie

Ambos HD, Roberts R, Oliver CG: Infarct size: A determinant of persistence of severe ventricular arrhythmias. Am J Cardiol, 1976, 37: 116.

Amsterdam EA, Brocchini R, Vismara LA: Sensitivity of portable monitoring and exercise stress in detection of ventricular arrhythmias in coronary patients. Circulation, 1974, 49-50 (suppl III): 213.

Amsterdam EA, Vismara L, Brocchini R: Ventricular ectopic beats: Relation to angiographically documented coronary artery disease. Clin Res, 1973, 21: 399.

Axelrod PJ, Verrier RL, Lown B: Vulnerability to ventricular fibrillation during coronary arterial occlusion and release. Am J Cardiol, 1975, 36: 776.

Bennet KR: Torsade de pointes and mitral valve prolapse. Am J Cardiol, 1980, 45: 715.

Bigger JT, Dresdale RJ, Heissenbluttel RH: Ventricular arrhythmias in ischemic heart disease. Mechanism, prevalence, significance and management. Progr Cardiovasc Dis, 1977, 19: 255.

Blackburn H, Taylor HL, Keys A: The electrocardiogram in prediction of five-year coronary heart disease incidence among men aged forty trough fifty-nine. Circulation, 1970, 41 (suppl I): 154.

Bleifer SB, Karpman HL, Sheppard J J: Relation between premature ventricular complexes and development of ventricular tachycardia. Am J Cardiol, 1973, 31: 400.

Braunwald E, Zipes DG, Libby P (Edited by): Heart Disease. A Textbook of Cardiovascular Medicine, 6th Ed. W.B. Saunders Company, 2001.

Brodski M, Wu D, Denes P: Arrhythmias documented by 24 hour continuous electrocardiographic monitoring in 50 male

Smirk FH, Noda-Panades J, Wallis T: Experimental ventricular flutter and ventricular paroxysmal tachycardia. Am J Cardiol, 1964, 14: 79.

Surawicz B. Knilans TK: Chou's Electrocardiography in Clinical Practice, W.B. Saunders Company, 2001.

Topol EJ (Editor): Comprehensive Cardiovascular Medicine. Lippincott-Raven Publishers, Philadelphia, New York, 1998.

Wagner GS: Marriott's Practical Electrocardiography. Tenth Edition, Lippincott Williams & Wilkins, 2001.

Warembourg H, Pauchant M, Ducloux G, Delbecque H, Vermeersch M, Tonnel-Levy M: Les torsades de pointes. À propos de 30 observations, Lille Méd, 1974, 19: 1.

Watanabe Y, Dreifus LS: Newer concepts in the genesis of cardiac arrhythmia. Am Heart J, 1968, 76: 114.

Watanabe Y, Dreifus LS: Cardiac Arrhythmias. Electrophysiologic Basis for Clinical Interpretation. Grune-Stratton, New York-San Francisco-London, 1977.

Waxman MB, Wald RW: Termination of ventricular tachycardia by an increase in cardiac vagal drive. Circulation, 1977, 56: 385.

Wei JY, Bulkley BH, Schaeffer AH: Mitral-valve prolapse and recurrent ventricular tachyarrhythmias. Ann Intern Med, 1978, 89: 6.

Wellens HJJ, Bar FW, Lie KI: The value of the electrocardiogram in the differential diagnosis of a tachycardia with a widened QRS complex. Am J Med, 1978, 64: 27.

Wellens HJJ, Lie KJ: Ventricular Tachycardia: The Value of Programmed Electrical Stimulation, în Cardiac Arrhythmias, sub red. Krikler DM şi Goodwin JP, W.B. Saunders Company, London-Philadelphia-Toronto, 1975: 182-194.

Winkle RA, Lopes MG, Fitzgerald JW: Arrhythmias in patients with mitral valve prolapse. Circulation, 1975, 52: 73.

Zipes DP, Arbel E, Knope RF, Moe GK: Accelerated cardiac escape rhythms caused by ouabain intoxication. Am J Cardiol, 1974, 33: 248.

CAPITOLUL 20

Disociaţia atrioventriculară

Istoric

Disociaţia atrioventriculară a fost demonstrată pentru prima oară, în condiţii experimentale, de Cushny AR în anul 1897 şi reprodusă de Von Tabora D* în anul 1906. În ambele cazuri, aritmia a fost indusă la animale prin intoxicaţie digitalică. Cercetările de electrocardiografie clinică efectuate ulterior de Mobitz W** (1923), Scherf D** (1926) şi Marriott HJL şi colab. (1956-1966) au confirmat pe deplin existenţa fenomenului de disociaţie atrioventriculară. Însă atât cadrul nosologic, cât şi terminologia sunt încă controversate. Deoarece toate disociaţiile AV sunt consecinţa unei tulburări primare de ritm cardiac (bradicardie sinusală majoră, bloc sinoatrial, tahicardie AV joncţională sau ventriculară etc.), unii cercetători consideră că ele nu reprezintă o entitate electrocardiografică distinctă (Watanabe Y şi Dreifus LS, 1977).

Definiţie. Nomenclatură

Într-un sens mai larg, prin disociaţie atrioventriculară se înţelege sindromul electrocardiografic în care atriile şi ventriculele sunt sub controlul a doi centri de automatism independenţi. Atriile sunt sub controlul unui centru de automatism atrial (sinusal sau ectopic), în timp ce ventriculele sunt activate de un centru automatic AV joncţional sau ventricular. În cazuri foarte rare, atriile şi ventriculele sunt sub controlul a doi centri de automatism AV joncţionali distincţi. În disociaţia atrioventriculară, stimulul atrial nu se poate propaga anterograd în ventricule deoarece miocardul ventricular se găseşte în perioada refractară indusă de stimulul AV joncţional sau ventricular. La fel stimulul ventricular sau AV joncţional, care controlează activitatea ventriculară, nu poate pătrunde pe cale retrogradă în auricule deoarece acestea se află în perioada refractară indusă de stimulul atrial. Prin urmare, se produce la nivelul joncţiunii atrioventriculare un fenomen de „interferenţă" a celor doi stimuli, care se blochează reciproc. Acest bloc este condiţionat de o proprietate normală a ţesutului AV joncţional şi anume de perioada sa refractară fiziologică. În cazul în care un stimul atrial găseşte ţesutul AV joncţional în afara perioadei refractare, el se poate propaga la ventricule (capturează ventriculul). Acest fenomen poartă denumirea de *captură ventriculară*, iar disociaţia desemnată cu termenul de disociaţie AV incompletă sau discontinuă. În absenţa capturilor ventriculare se utilizează termenul *disociaţie AV completă sau continuă*.

Nomenclatura utilizată variază în mare măsură după diversele şcoli, încât există încă destulă confuzie privind denumirile utilizate pentru definirea acestei aritmii. Mobitz W* (1923) utilizează termenul *disociaţie AV prin interferenţă*, iar Scherf D* (1926) şi Bellet S (1963) pe cel de *disociaţie AV cu interferenţă*, în sensul prezenţei capturilor ventriculare sau a fuziunii celor 2 stimuli în atrii sau ventricule (disociaţia AV cu interferenţa intermitentă a celor doi stimuli). Dimpotrivă, alţi cercetători utilizează termenul de interferenţă în sensul blocării reciproce a celor doi stimuli în ţesutul AV joncţional (interferenţa celor doi stimuli în joncţiunea AV) (Friedberg CK, 1966; Chou TC, 1979).

Cu privire la cadrul nosologic, unii cercetători includ în grupa disociaţiilor AV numai acele cazuri în care propagarea celor doi stimuli în sens anterograd şi, respectiv, retrograd este blocată ca urmare a perioadei refractare fiziologice a joncţiunii AV (Marriott HJL şi Menendez MM, 1966; Chou TC, 1979). Dimpotrivă, alţii includ în grupa disociaţiilor AV şi blocul AV complet sau disociaţia AV care apare în prezenţa uni bloc AV de grad înalt (Pick A, 1963; Chung EK, 1970 şi 1977).

Clasificare. Mecanisme primare. Criterii de diagnostic electrocardiografic

S-a arătat mai sus că unii cercetători clasifică disociaţiile AV în disociaţii AV cu interferenţă şi fără interferenţă, în funcţie de prezenţa sau absenţa capturilor ventriculare şi a bătăilor de fuziune. Tot în funcţie de prezenţa sau absenţa capturilor ventriculare, Marriott HJL şi Menendez MM (1966) clasifică disociaţiile AV în complete (absenţa capturilor) şi incomplete (prezenţa capturilor). O clasificare mai largă a disociaţiilor AV care include atât blocul

---

[*] Citat după Chung EK, 1977.

[**] Citat după Csapo G, 1980.

AV complet, cât şi tahicardia ventriculară, şi care porneşte de la mecanismul primar care a determinat apariţia disociaţiei îi aparţine lui Chung EK (1977). Conform acestei clasificări, disociaţiile AV pot avea la bază trei mecanisme: (1) scăderea automatismului sinusal sau o tulburare a conducerii excitaţiei la nivelul joncţiunii sinoatriale (bloc sinoatrial), (2) accelerarea formării excitaţiei în joncţiunea AV sau ventricule şi (3) tulburări de conducere AV (fig. 20.1).

1. *Scăderea automatismului sinusal sau tulburarea conducerii excitaţiei la nivelul joncţiunii sinoatriale*

În condiţiile scăderii automatismului sinusal sub 50-60/minut sau a unei tulburări a conducerii excitaţiei la nivelul joncţiunii sinoatriale (bradicardie sinusală, aritmie sinusală, bloc sinoatrial), controlul activităţii ventriculare este preluat de un centru de automatism AV joncţional. Se instalează o disociaţie AV prin deficit sinusal, cu condiţia ca stimulul AV joncţional să nu se transmită retrograd (fig. 20.2 şi 20.3). Dacă stimulul AV joncţional se propagă retrograd, rezultă capturi atriale cu întreruperea temporară a fenomenului de disociaţie AV (fig. 20.4). Atunci când frecvenţele centrilor automatici atriali şi AV joncţionali sunt foarte apropiate, unda P poate păstra o relaţie foarte strânsă cu complexul QRS (unda P „flotează" în jurul complexului QRS), deşi îşi au originea în centri automatici diferiţi. În acest timp nu apar capturi ventriculare. Acest tip de disociaţie este desemnat cu termenul de disociaţie izoritmică (fig. 20.5). Dacă fenomenul este permanent se numeşte *sincronizare*, iar dacă este tranzitoriu *acroşaj* (Marriott HJL, 1956). Mecanismul sincronizării sau acroşajului este încă neprecizat. Se pare că doi centri automatici apropiaţi (fără continuitate anatomică) tind să-şi descarce stimulii cu aceeaşi frecvenţă ca urmare a influenţei câmpului electrotonic sau factorului mecanic. Observaţiile efectuate la bolnavii cu disociaţie izoritmică, în cursul intervenţiilor chirurgicale pe cord deschis, sugerează că acest fenomen poate fi uneori produs de un ritm AV joncţional cu captura retrogradă a atriilor, însă cu undele P retrograde pozitive în DII, DIII şi aVF (Waldo AL şi colab., 1968). Mai rar, centrul de automatism care controlează activitatea ventriculară este situat în ventricul.

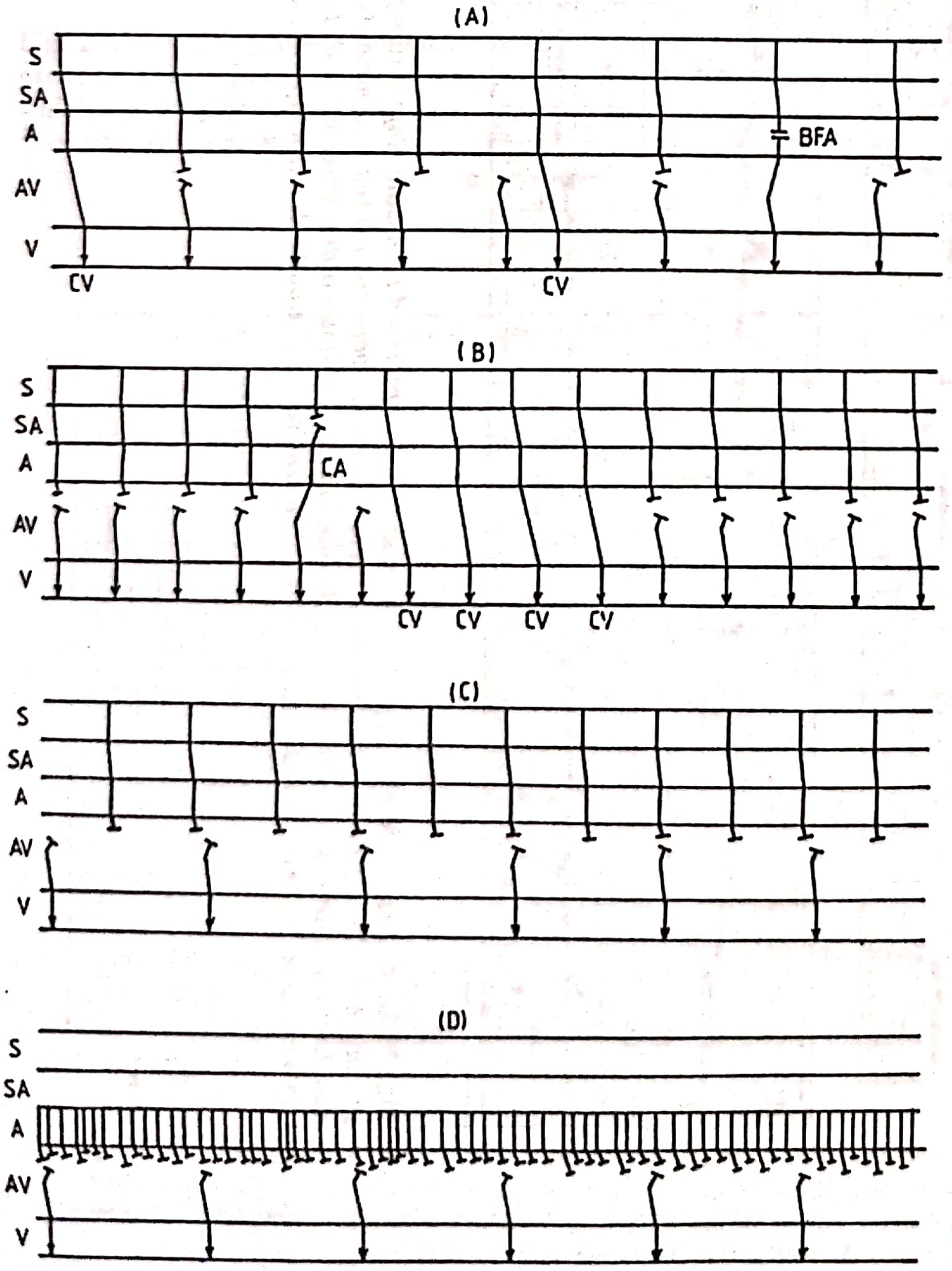

Fig. 20.1: *Diagrame ilustrative a cauzelor care pot produce o disociaţie atrioventriculară (după Chung EK, 1977). **A.** Bradicardie sinusală cu ritm AV joncţional de evadare şi disociaţie AV incompletă. **B.** Ritm sinusal cu tahicardie AV joncţională şi disociaţie AV incompletă. **C.** Disociaţie AV completă prin bloc AV complet. **D.** Fibrilaţie atrială cu disociaţie AV completă, prin bloc AV complet şi ritm AV joncţional de evadare. BFA = bătaie de fuziune atrială. CV = captură ventriculară. CA = captură atrială.*

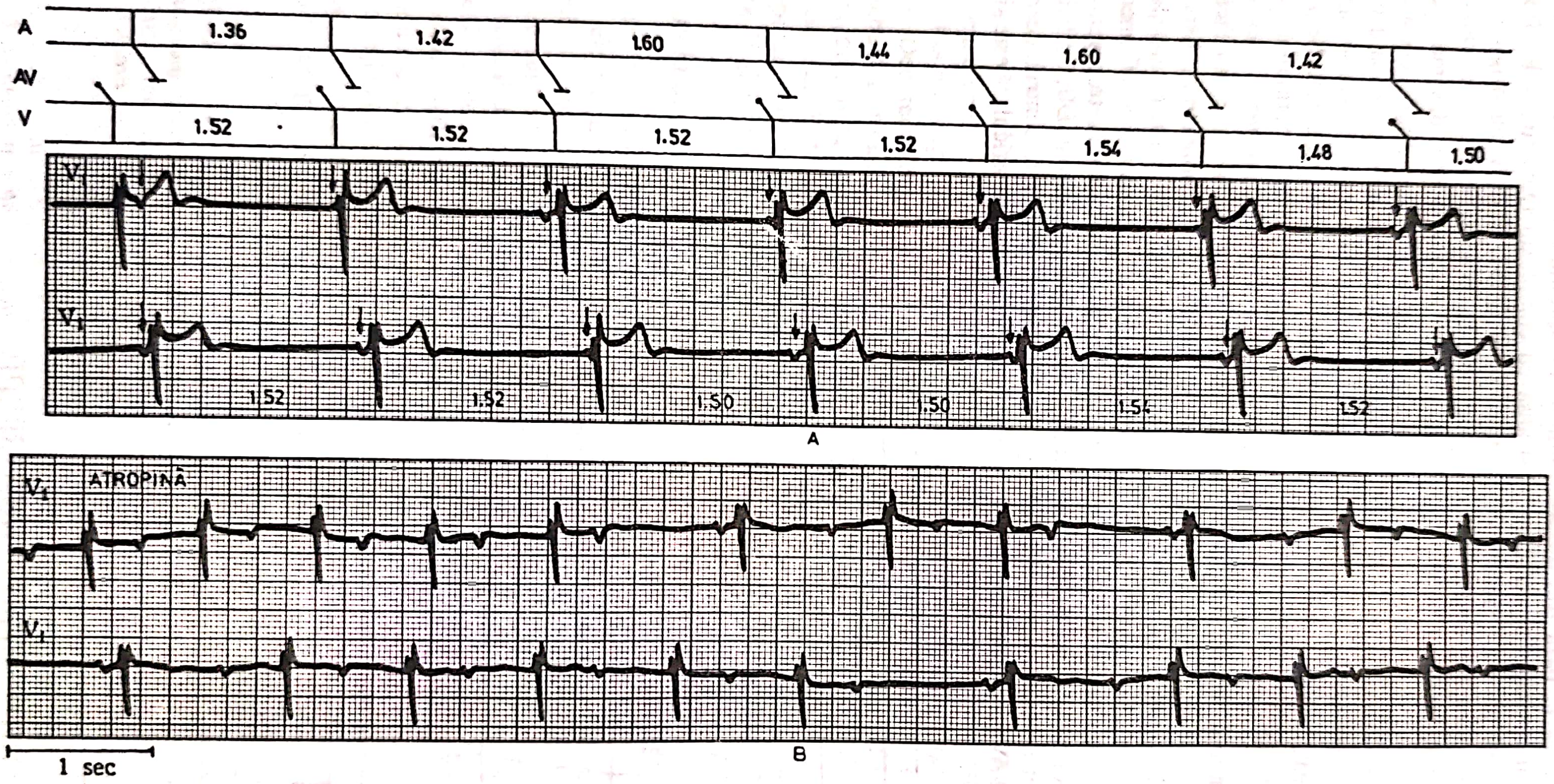
A
AV
V
1.36
1.42
1.60
1.44
1.60
1.42
1.52
1.52
1.52
1.52
1.54
1.48
1.50
V1
V1
1.52
1.52
1.50
1.50
1.54
1.52
A
V1
ATROPINĂ
V1
1 sec
B

Fig. 20.2: *A. Disociaţie AV completă, consecutivă unei bradicardii sinusale majore (înregistrare continuă a derivaţiei* V_1*). Deoarece complexele QRS prezintă o configuraţie de „bloc de ramură dreaptă", nu se poate preciza sediul centrului automatic care controlează activitatea ventriculară. Săgeţile marchează undele P de origine sinusală. B (înregistrare continuă a derivaţiei* V_1 *după 1 mg atropină administrată intravenos). Bloc AV de gradul II tip Wenckebach şi bloc de ramură dreaptă (prin urmare, în perioada de disociaţie AV, centrul automatic inferior este localizat în joncţiunea AV).*

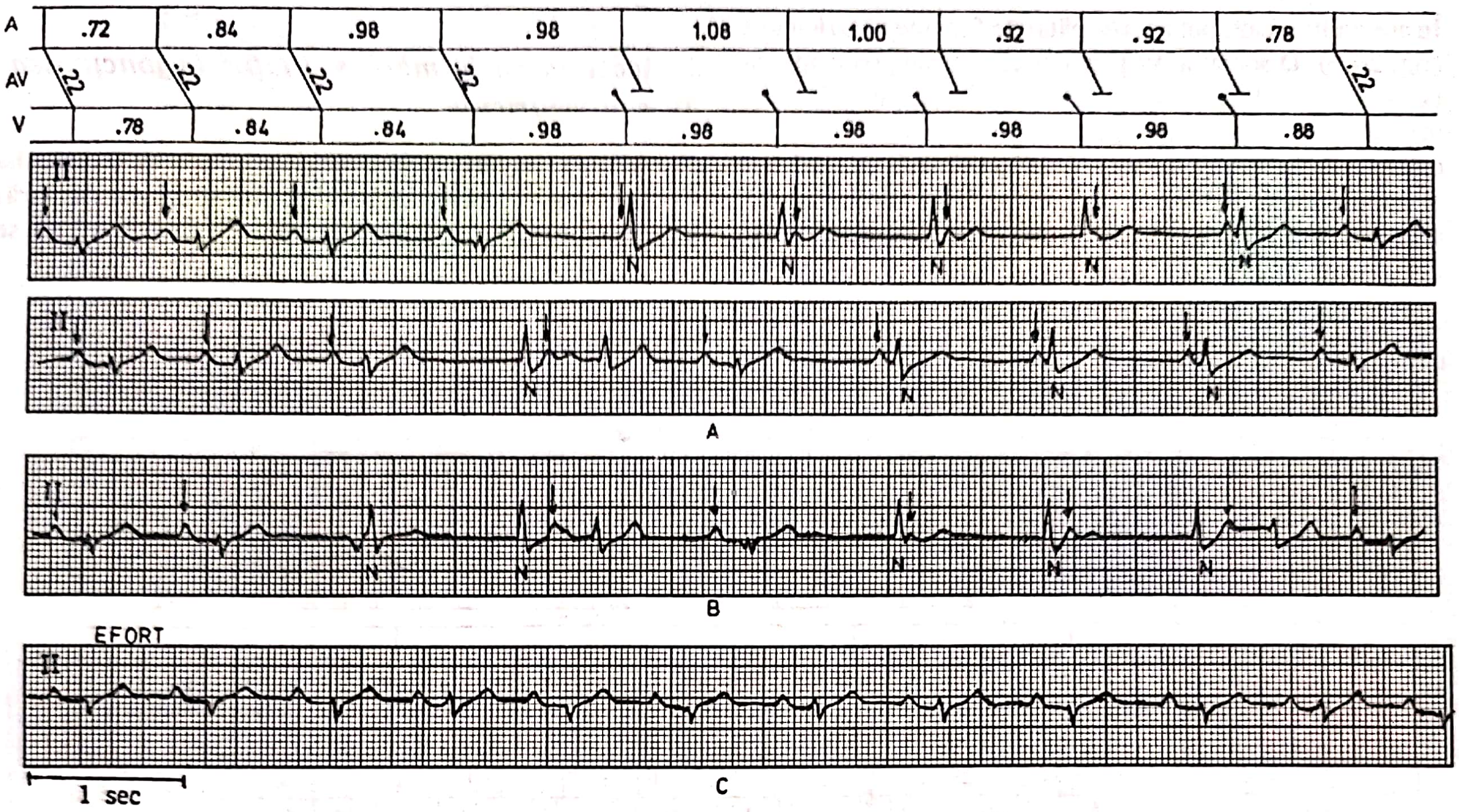

Fig. 20.3: *A (înregistrare continuă a derivaţiei II). Disociaţie AV incompletă consecutivă unei aritmii sinusale. Se remarcă, de asemenea, prezenţa unui bloc AV de gradul I (PR = 0.22 secunde). N = complexe de origine AV joncţională. Săgeţile marchează undele P de origine sinusală. B. Disociaţie AV incompletă. Se remarcă şi o conducere retrogradă a stimulului AV joncţional (al 3-lea complex). C. După un efort uşor, ca urmare a creşterii automatismului sinusal, se instalează un ritm sinusal fără disociaţie AV.*

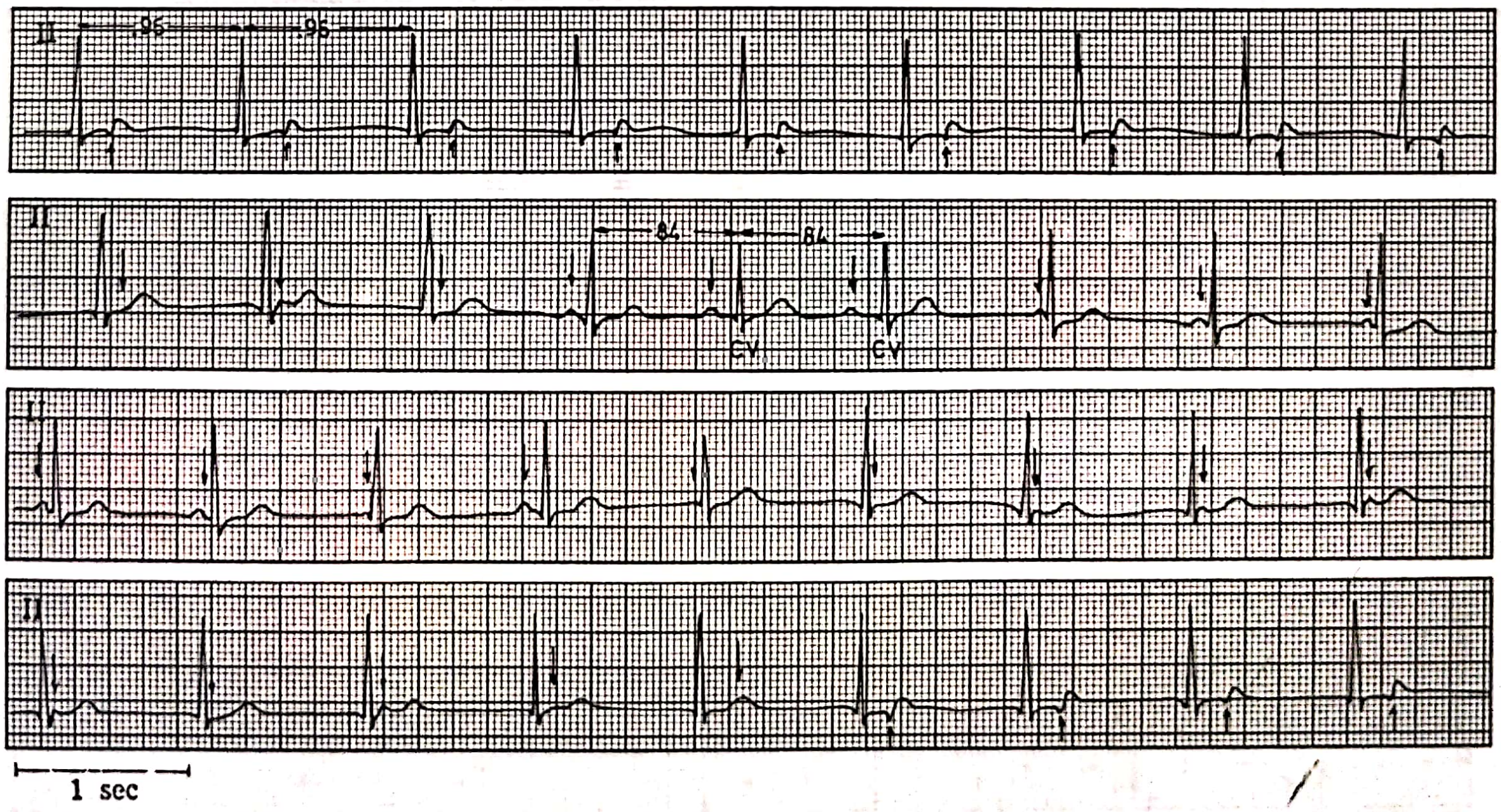

Fig. 20.4: *Disociaţie AV incompletă consecutivă unei bradicardii cu aritmie sinusală (înregistrare continuă a derivaţiei II). Se observă transmisia retrogradă intermitentă a stimulului AV joncţional atunci când miocardul atrial este în afara perioadei refractare (capturi atriale). Săgeţile cu vârful în jos marchează undele P de origine sinusală, iar cele cu vârful în sus, undele P retrograde. CV = capturi ventriculare.*

În acest ultim caz, pot apărea bătăi de fuziune ventriculară (fig. 20.6). Disociaţia AV prin deficit sinusal poate apărea la persoanele tinere normale, mai ales la sportivi, ca urmare a tonusului vagal şi bradicardiei sinusale consecutive. De asemenea, poate apărea la bolnavii cu sindrom al nodului sinusal bolnav, precum şi după administrarea unor droguri (digitală, reserpină, propranolol, guanetidină).

2. *Accelerarea formării excitaţiei în joncţiunea AV sau ventricule*

Accelerarea formării excitaţiei în joncţiunea AV (tahicardia AV joncţională) sau în ventricule (tahicardia ventriculară) se poate însoţi de o disociaţie AV cu condiţia să nu se

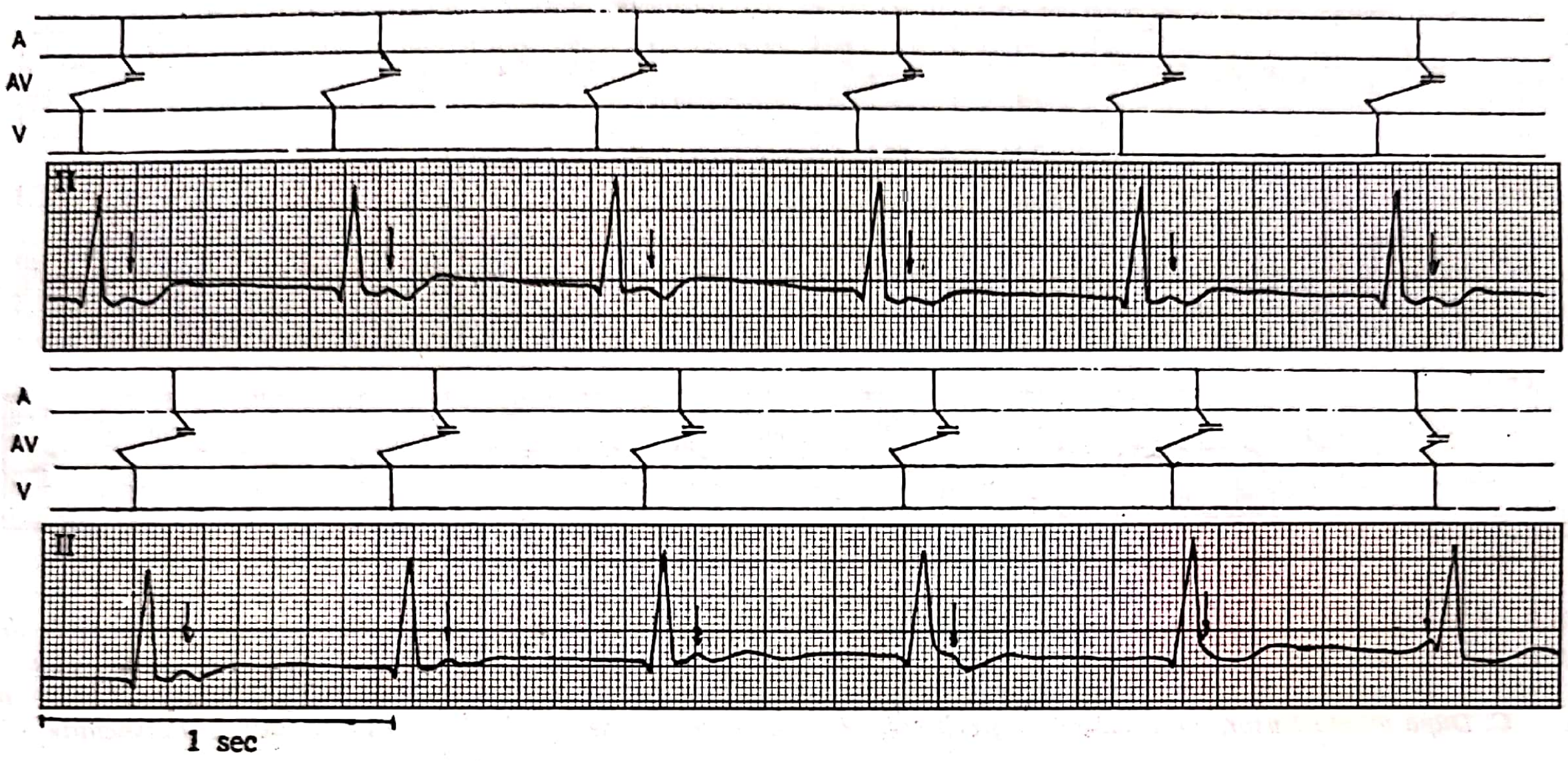
A
AV
V
II
A
AV
V
II
1 sec

Fig. 20.5: *Disociaţie AV de tip izoritmic (înregistrare continuă a derivaţiei II). Se remarcă „flotarea" undei P (săgeţile cu vârful în jos) în jurul complexului QRS (fenomen de sincronizare).*

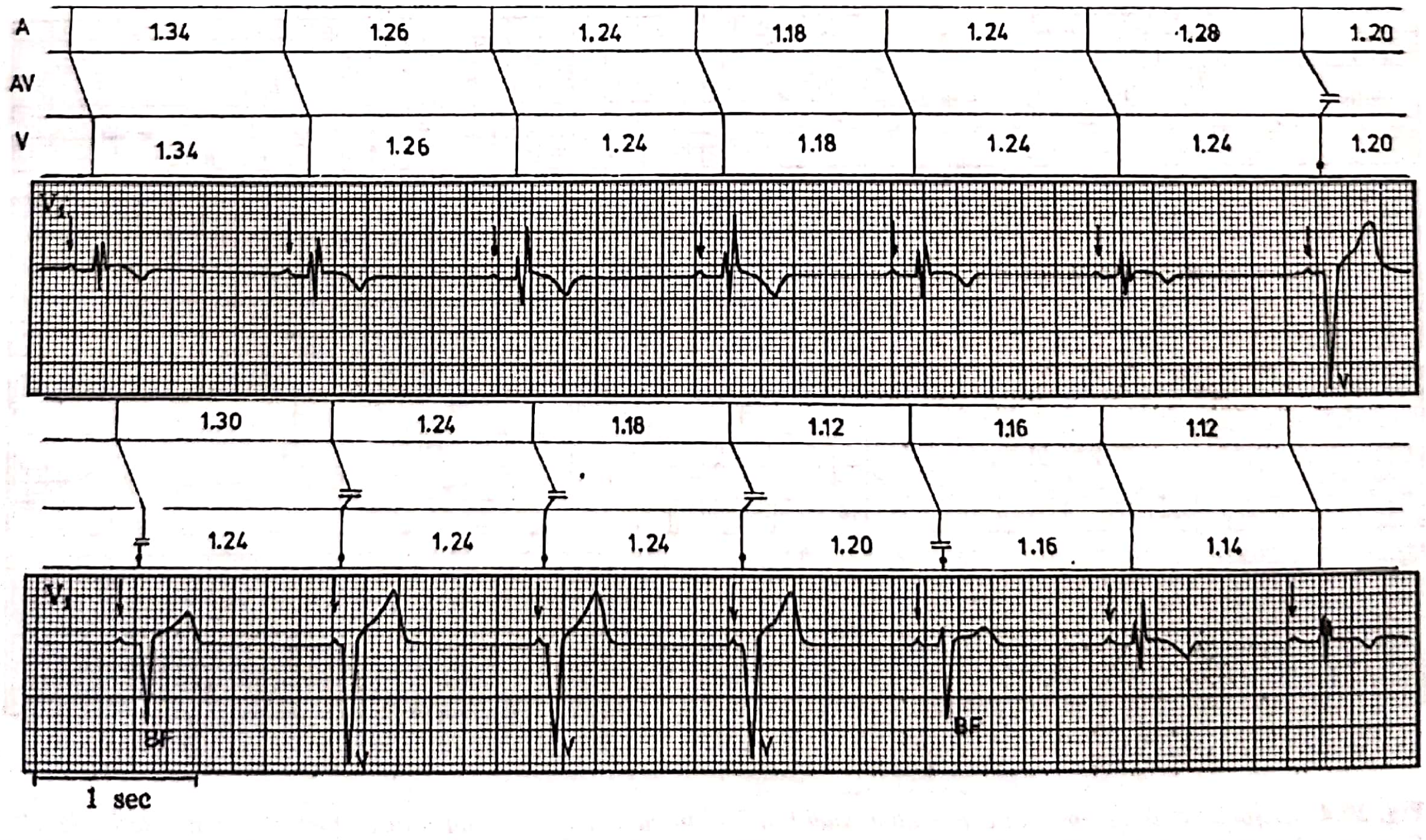
A
AV
V
1.34
1.26
1.24
1.18
1.24
1.28
1.20
1.34
1.26
1.24
1.18
1.24
1.24
1.20
V1
V
1.30
1.24
1.18
1.12
1.16
1.12
1.24
1.24
1.24
1.20
1.16
1.14
V1
BF
V
V
V
BF
1 sec

Fig. 20.6: *Disociaţie AV incompletă consecutivă unei bradicardii cu aritmie sinusală şi bloc de ramură dreaptă incomplet (înregistrare continuă a derivaţiei* V_1*). Al doilea centru automatic este localizat în ventricule. Săgeţile indică undele P de origine sinusală. V = evadări ventriculare. BF = bătăi de fuziune ventriculară.*

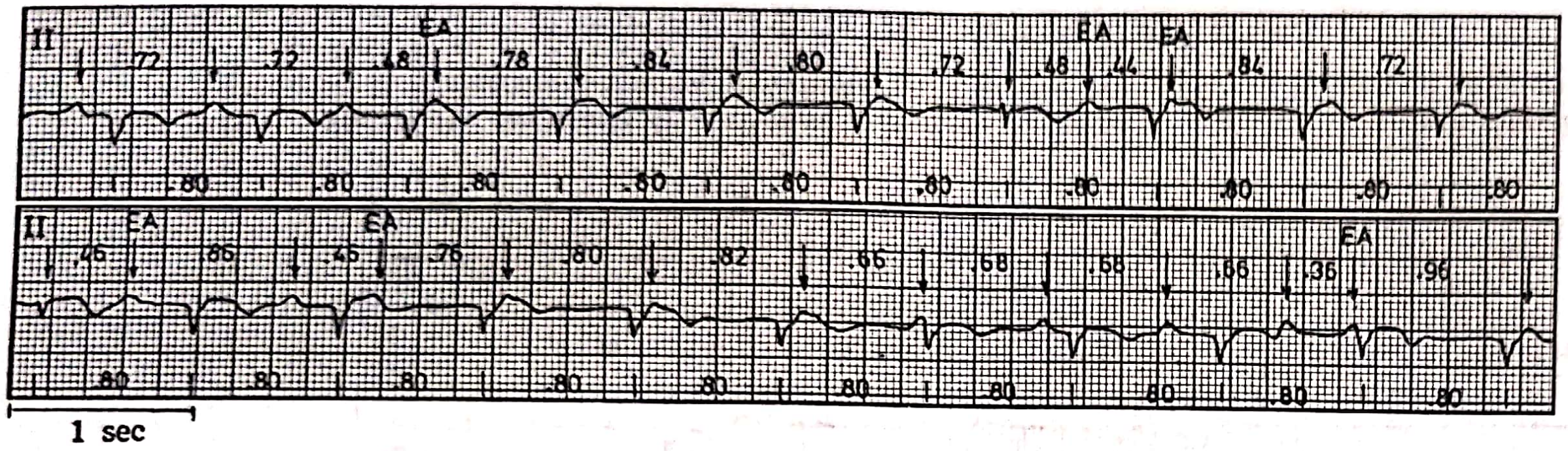
II
EA
72
72
48
78
84
80
72
48
44
84
72
.80
II
EA
46
86
46
76
80
82
66
68
68
66
36
96
80
1 sec

Fig. 20.7: *Disociație AV completă consecutivă unei tahicardii AV joncționale neparoxistice (bolnav cu infarct miocardic postero-inferior stadiul acut). Înregistrare continuă a derivației II. Săgețile cu vârful în jos indică undele P de origine sinusală. EA = extrasistole atriale. Cifrele de sus indică durata intervalelor P-P, iar cele de jos, durata intervalelor R-R.*

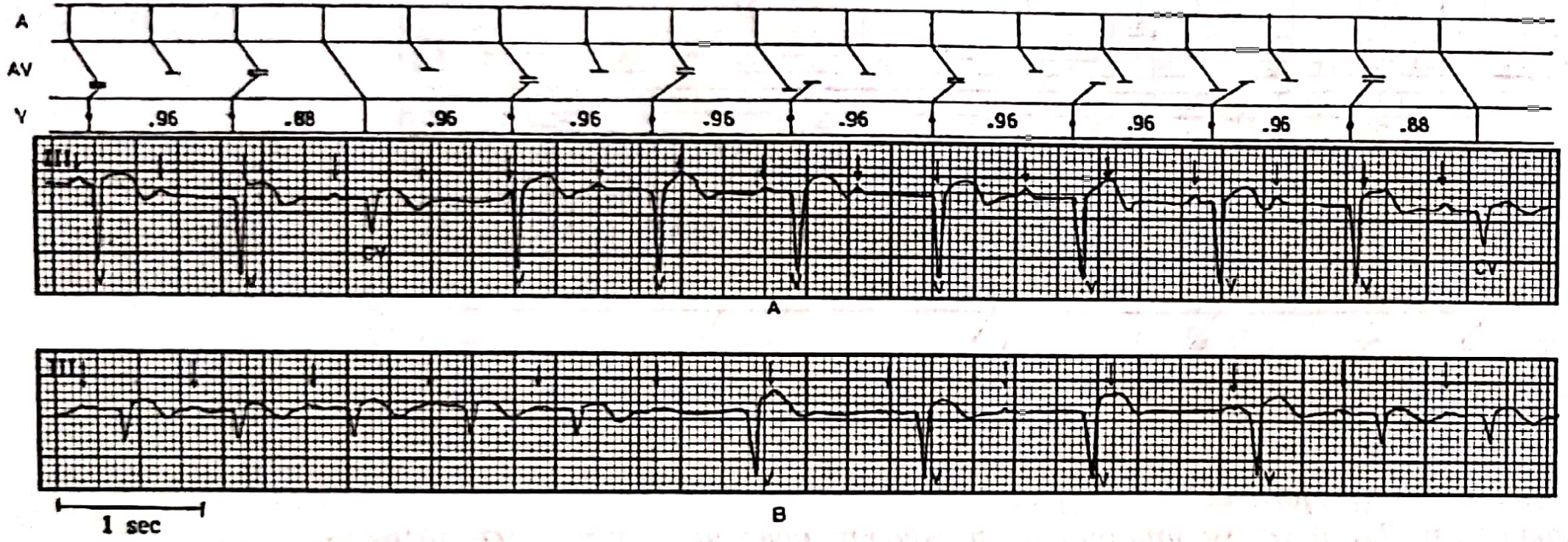
A
AV
V
.96
.88
.96
.96
.96
.96
.96
.96
.96
.88
III
CV
CV
A
III
1 sec
B

Fig. 20.8: *A. Disociație AV incompletă consecutivă unui ritm idioventricular accelerat (bolnav cu infarct miocardic postero-inferior stadiul acut). V = complexe QRS cu originea într-un centru automatic ventricular. CV = capturi ventriculare cu intervalul PR = 0.24 secunde. Săgețile marchează undele P de origine sinusală. B. La același bolnav se observă scăderea frecvenței atriale de la 100 la 80/minut și modificarea configurației undelor P (ritm atrial ectopic ? bloc intraatrial ?).*

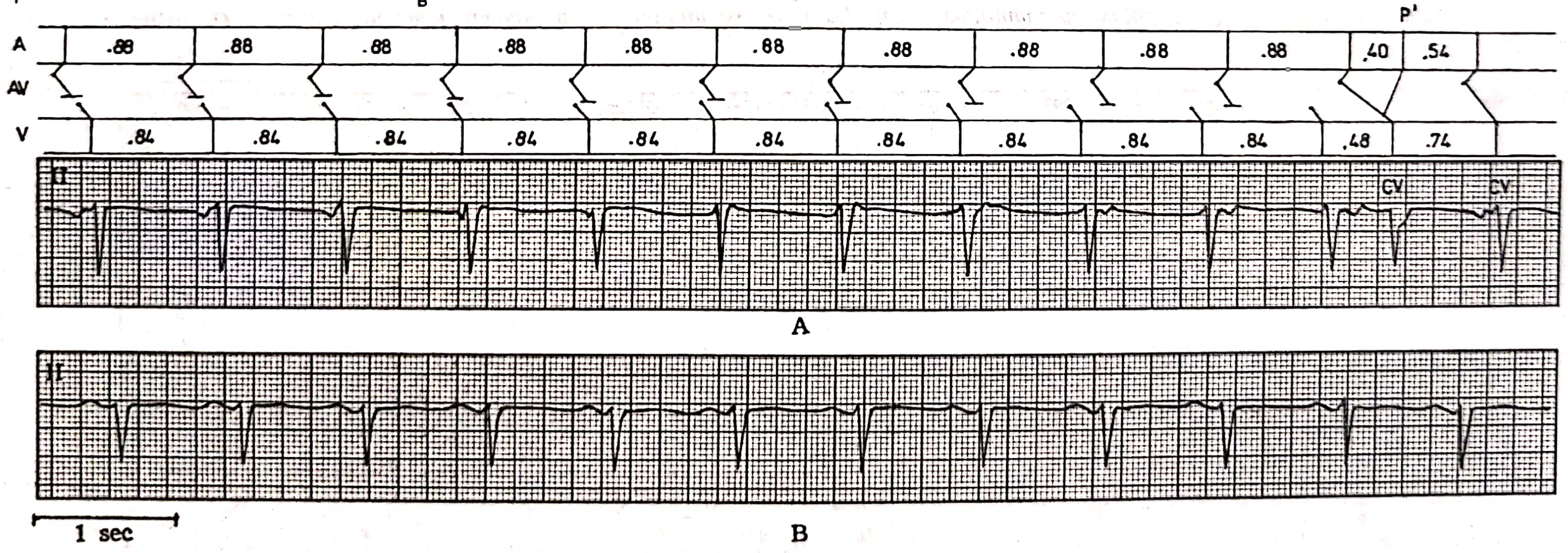
P'
A
AV
V
.88
.40
.54
.84
.48
.74
II
CV
CV
A
II
1 sec
B

Fig. 20.9: *A. Disociație AV consecutivă unei tahicardii AV joncționale duble (ambii centri sunt localizați în joncțiunea AV). Se constată și două capturi ventriculare (CV) ale centrului automatic superior. B. După 1 mg atropină administrată intravenos se instalează ritmul sinusal.*

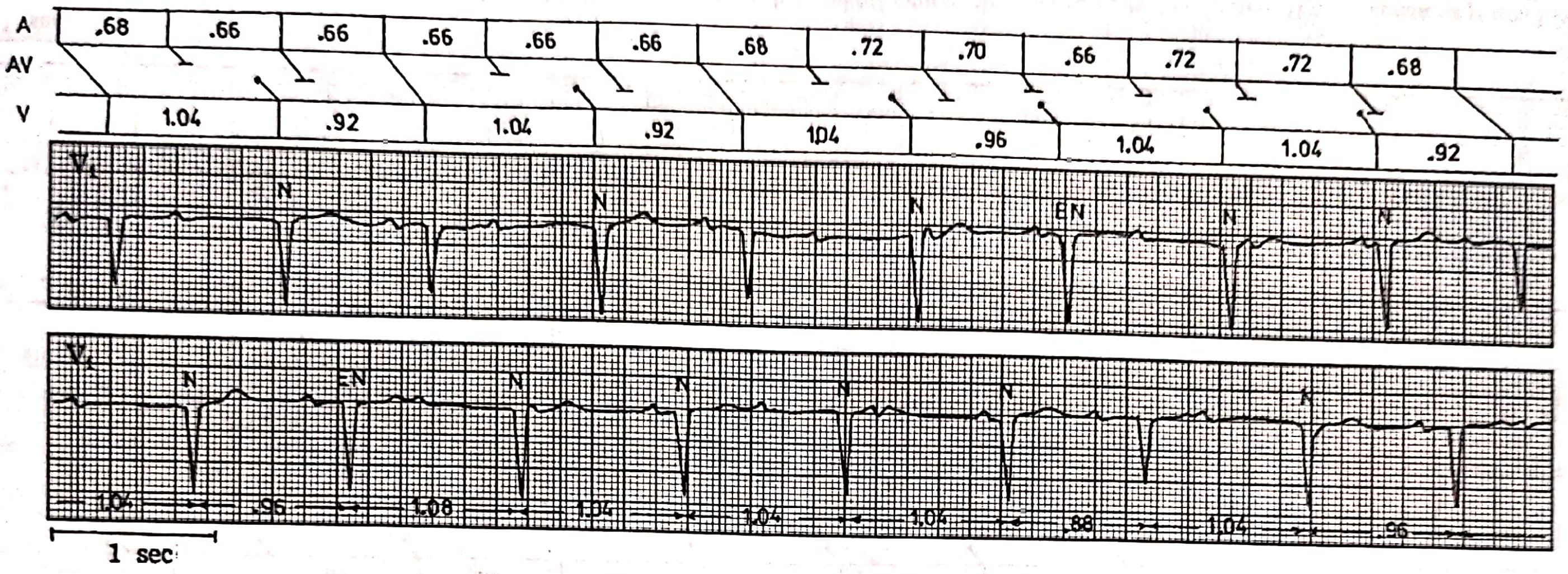
A
AV
V
.68
.66
.66
.66
.66
.66
.68
.72
.70
.66
.72
.72
.68
1.04
.92
1.04
.92
1.04
.96
1.04
1.04
.92
V1
N
EN
1.04
.96
1.08
1.04
1.04
1.04
.88
1.04
.96
1 sec

Fig. 20.10 : *Disociaţie AV incompletă consecutivă unui bloc AV 2/1 (înregistrarea continuă a derivaţiei* V_1*). N = evadări AV joncţionale. EN = extrasistole AV joncţionale.*

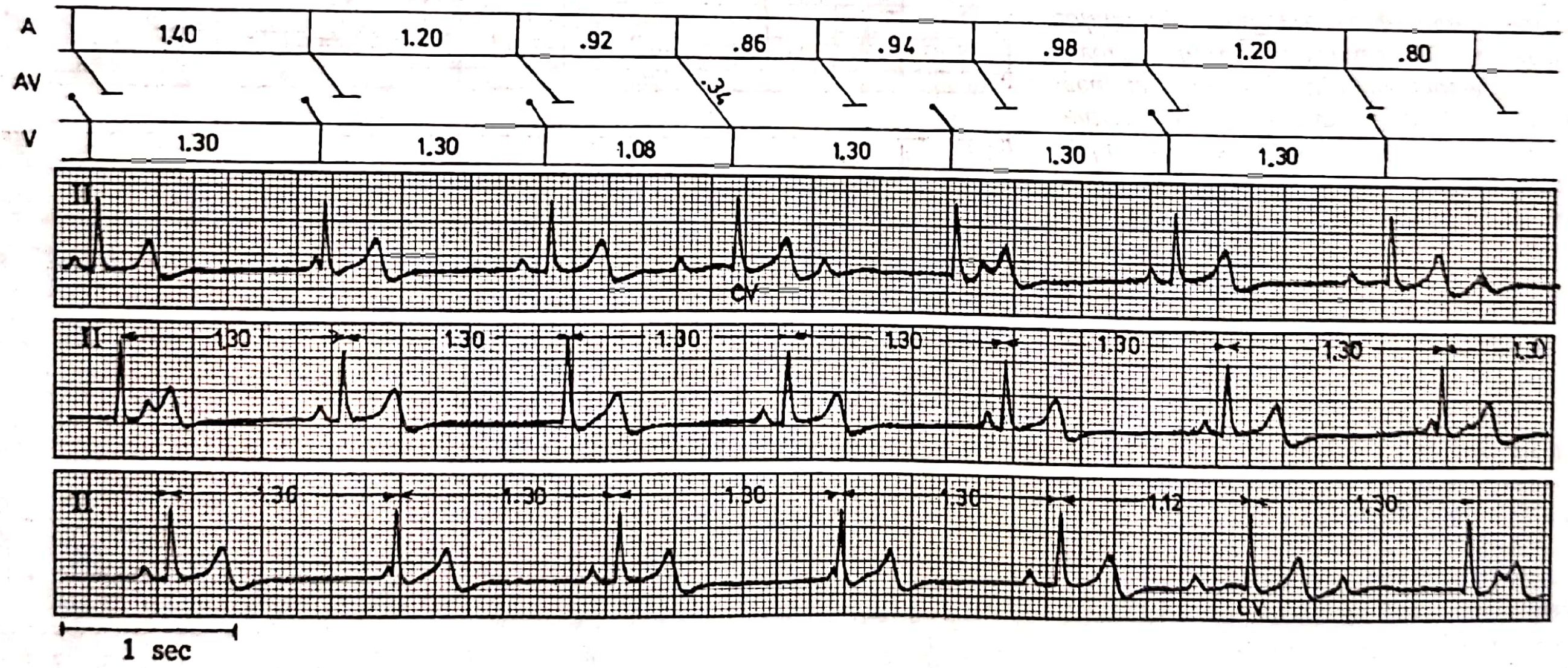
A
AV
V
1.40
1.20
.92
.86
.94
.98
1.20
.80
.34
1.30
1.30
1.08
1.30
1.30
1.30
II
CV
1.30
1.12
1 sec

Fig. 20.11 : *Disociaţie AV incompletă prin dublu mecanism : bradicardie cu aritmie sinusală şi tulburări de conducere AV (înregistrare continuă a derivaţiei II). Capturile ventriculare (CV) prezintă un interval PR de 0.32 secunde.*

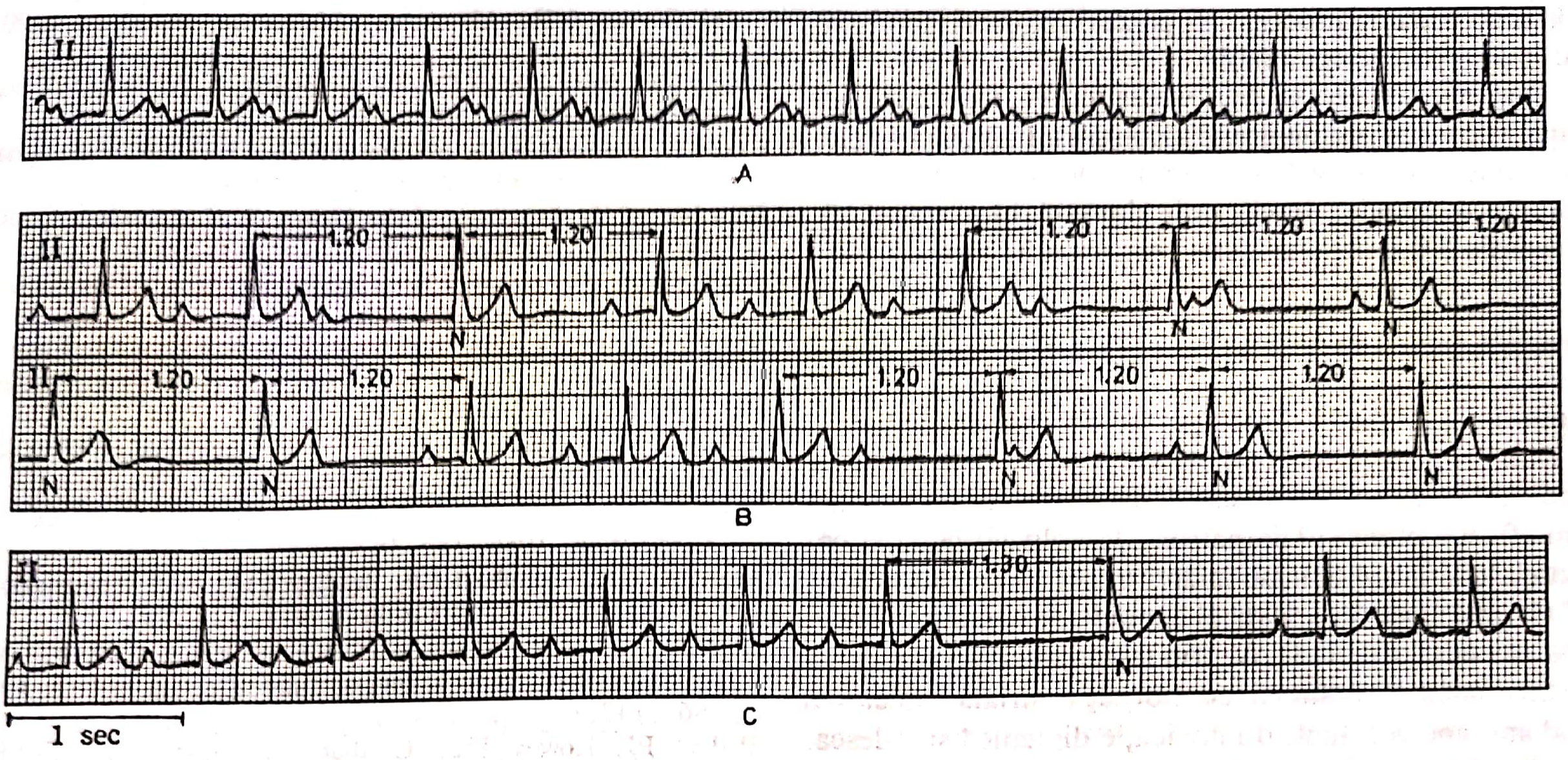

Fig. 20.12: *A. Acelaşi bolnav ca în fig. 20.11, la 3 minute după administrarea 1 mg atropină intravenos: tahicardie sinusală 100/minut, cu PR = 0.28 secunde. B (60 minute de la administrarea atropinei, înregistrare continuă a derivaţiei II): bloc AV de gradul II tip Wenckebach, cu evadări AV joncţionale (N) şi disociaţie AV intermitentă. C (după un efort uşor): bloc AV de gradul I (PR = 0.32 secunde), probabil cu un bloc sinoatrial şi o evadare AV joncţională (N).*

producă o propagare retrogradă a excitaţiei. Acest tip de disociaţie mai este desemnat cu termenul *disociaţie AV prin uzurpare*. Centrul automatic care controlează activitatea ventriculară poate fi AV joncţional (fig. 18.44 şi 20.7) sau ventricular (fig. 20.8). În cazuri foarte rare, ambii centri pot fi situaţi în ţesutul AV joncţional (fig. 20.9). Acest tip de disociaţie AV poate apărea la bolnavii cu infarct miocardic acut cu localizare inferioară, miocardită, insuficienţă cardiacă refractară şi intoxicaţia digitalică.

3. *Tulburări de conducere AV*

Atunci când stimulul sinusal nu se conduce la ventricule ca urmare a unui bloc în ţesutul AV joncţional, trunchiul comun al fasciculului lui His sau în ambele ramuri, se instalează un ritm de evadare AV joncţional sau ventricular care controlează activitatea ventriculară. Apare astfel o disociaţie AV în care frecvenţa atrială este mai rapidă faţă de cea ventriculară. În blocul AV de gradul III disociaţia AV este completă, în timp ce în blocul AV de gradul II sau de grad înalt disociaţia AV este de regulă incompletă (cu capturi ventriculare) (fig. 20.10, 20.11 şi 20.12). O disociaţie atrioventriculară se poate instala şi consecutiv implantării unui stimulator cardiac permanent (fig. 9.20). Uneori, disociaţia AV poate fi produsă prin mecanisme asociate (fig. 20.11 şi 20.12).

Şcoala germană include disociaţia AV în grupa paraaritmiilor (ritmuri duble), împreună cu parasistolia (Csapo G, 1980; Hochrein H, 1980). Termenul de paraaritmie a fost utilizat prima oară de Wenckebach KF[*] (1903) în sensul coexistenţei a doi sau mai mulţi centri automatici, cu sau fără relaţie între ei, care de cele mai multe ori sunt în competiţie. După această şcoală, disociaţia AV se clasifică în simplă, completă (izoritmică) şi incompletă (cu interferenţă). (1) *Disociaţia AV simplă* survine atunci când automatismul sinusal devine pentru o scurtă periodă de timp mai scăzut decât al joncţiunii AV. În aceste condiţii, apare un ritm joncţional AV de înlocuire, care controlează activitatea ventriculară, în timp ce activitatea atrială continuă să fie controlată de ritmul sinusal lent. Atunci când frecvenţa sinusală o depăşeşte pe cea a joncţiunii, nodul sinusal preia din nou controlul activităţii ventriculare. (2) *Disociaţia AV completă (izoritmică)*. Acest tip de disociaţie apare atunci când atriile şi ventriculele sunt activate în mod independent *pentru o durată mai mare de timp*, ca urmare a unei diferenţe ceva mai mari între frecvenţa sinusală şi cea AV joncţională. Uneori, frecvenţa atrială şi ventriculară se egalează în mod succesiv (fenomen de sincronizare). Undele P apar la intervale variabile faţă de complexul QRS: înainte sau după acesta, sau se suprapun cu complexele QRS care se desfăşoară într-o succesiune regulată (intervalele R-R sunt constante). Conduceri atrioventriculare nu se produc deoarece undele de excitaţie orto- şi retrograde se blochează reciproc. (3) *Disociaţia AV incompletă (disociaţia AV cu interferenţă)* se manifestă prin prezenţa concomitentă a unui ritm ventricular rapid (de origine AV joncţională sau ventriculară) şi a unui ritm atrial lent. O parte din stimulii atriali sunt conduşi la ventricule, încât disociaţia AV apare izolat sau este întreruptă în mod repetat. Spre deosebire de disociaţia AV simplă, în disociaţia cu interferenţă diferenţa de frecvenţă între ritmul lent al nodului sinusal şi ritmul mai rapid al joncţiunii AV (sau al centrului automatic ventricular) este în mod constant importantă.

În disociaţia AV, de cele mai multe ori, atriile sunt sub controlul nodului sinusal, însă mecanismul atrial poate fi reprezentat şi printr-un ritm ectopic: fibrilaţie atrială, flutter atrial sau tahicardie atrială (fig. 18.42, 18.43 şi 18.44).

---

[*] Citat după Csapo G, 1980.

Şi în aceste cazuri, disociaţia AV poate fi completă (continuă) sau incompletă (discontinuă).

Diagnosticul izolat de disociaţie AV reprezintă un diagnostic electrocardiografic incomplet. În mod obligatoriu, trebuie menţionată şi tulburarea de ritm primară care a produs disociaţia: bradicardie sinusală, bloc sinoatrial, tahicardie AV joncţională sau ventriculară, bloc AV etc.

Semnificaţie clinică

Semnificaţia clinică a disociaţiei AV depinde de tulburarea de ritm primară şi boala de bază. La persoanele tinere cu bradicardie sau aritmie sinusală, disociaţia AV nu prezintă semnificaţie clinică. Dimpotrivă, la bolnavii cu sindrom al nodului sinusal bolnav, infarct miocardic acut sau bloc AV de grad înalt prognosticul depinde de condiţia clinică. Apariţia unei disociaţii AV prin tahicardie AV joncţională neparoxistică la bolnavii cu fibrilaţie atrială indică, în mod aproape constant, o intoxicaţie digitalică şi, adesea, o insuficienţă cardiacă refractară.

Bibliografie

Bellet S: Clinical Disorders of the Heart Beat, Lea-Febiger Philadelphia, 1963.

Braunwald E, Zipes DG, Libby P (Edited by): Heart Disease. A Textbook of Cardiovascular Medicine, 6th Ed. W.B. Saunders Company, 2001.

Chou TC: Electrocardiography in Clinical Practice, Grune-Stratton, New York-San Francisco-London, 1979.

Chung EK: Diagnosis and Clinical Significance of atrioventricular (A-V) dissociation în Symposium on Cardiac Arrhythmias, Elsinore-Denmark, 1970, sub red. Sandøe E, Jensen EF şi Olesen KH. AB Astra, Södertälje, Sweden, 1970: 171-182.

Chung EK: Principles of Cardiac Arrhythmias. Williams Wilkins, Baltimore/London, 1977.

Csapo G: Konventionelle und Intrakardiale Elektrokardiographie, Ciba-Geigy GmbH, Wehr/Baden, 1980.

Friedberg CK: Diseases of the Heart, W.B. Saunders Comp, Philadelphia-London, 1966.

Hochrein H: Herzrhythmusstörungen, Springer Verlag, Berlin-Heidelberg-New York, 1980.

MacFarlane PW, Lawrie TDV (Eds.): Comprehensive Electrocardiography: Theory and Practice in Health and Disease, New York, Pergamon, 1989.

Marriott HJL, Menendez MM: A-V dissociation revisited. Progr Cardiovasc Dis, 1966, 8: 522.

Marriott HJL: Atrioventricular synchronization and accrochage. Circulation, 1956, 14: 38.

Marriott HJL, Schubart LF, Bradley SM: A-V dissociation: A reappraisal. Am J Cardiol, 1958, 22: 586.

Pick A: AV dissociation. A proposal for a comprehensive classification and consistent terminology. Am Heart J, 1963, 66: 147.

Podrid PJ, Kowey PR: Cardiac Arrhythmia, 2nd Edition, Lippincott Williams & Wilkins, 2001.

Surawicz B, Knilans TK: Chou's Electrocardiography in Clinical Practice. W.B. Saunders Company, 2001.

Topol EJ (Editor): Comprehensive Cardiovascular Medicine. Lippincott-Raven Publishers, Philadelphia, New York, 1998.

Wagner GS: Marriott's Practical Electrocardiography, Tenth Edition. Lippincott Williams & Wilkins, 2001.

Waldo AL, Vitikainen KJ, Harris PD, Malm JR, Hoffman BF: The mechanism of synchronization in isorhythmic A-V dissociation. Some observations in the morphology and polarity of the P-wave during retrograde capture of the atria. Circulation. 1968, 38: 880.

Watanahe Y, Dreifus LS: Cardiac Arrhythmias, Grune-Stratton, New York-San Francisco-London, 1977.

CAPITOLUL 21

Tulburările de conducere atrioventriculare

Generalități. Clasificare

Tulburările de conducere atrioventriculare (AV) sau blocurile atrioventriculare se caracterizează printr-o alungire anormală a timpului de conducere atrioventriculară (interval PR) sau absența conducerii la ventricule a unuia sau mai multor stimuli atriali (sinusali sau ectopici). Apariția acestor blocuri este consecința unei perioade refractare prelungite a țesutului AV joncțional și/sau a sistemului de conducere specializat intraventricular bilateral.

Întârzierea sau absența conducerii excitației de la atrii la ventricule a fost evidențiată pentru prima oară cu ajutorul procedeelor mecanografice de către Wenckebach KF (1899), care a constatat pe curba pulsului jugular alungirea progresivă a intervalelor a-c urmată de o undă „a" fără undă „c" subsecventă, sau absența intermitentă a unei unde „c". Wenckebach interpreta însă absența undelor „c" ca expresia unei scăderi a excitabilității ventriculare. Mai târziu, o dată cu extinderea metodei electrocardiografice, Mobitz W (1924) descrie exact cele două tipuri clasice de bloc AV incomplet: prezența unor unde P blocate însoțită sau nu de alungirea progresivă a intervalului PR (cit. Chung EK, 1977).

În mod clasic, blocurile atrioventriculare se clasifică, în funcție de severitatea tulburării de conducere, în incomplete și complete. *Blocurile AV incomplete* includ: blocul AV de gradul I (simplu), blocul AV de gradul II și blocul AV de grad înalt. În cazul *blocului AV complet* sau de gradul III nici unul dintre stimulii atriali nu se transmite la ventricule (tabel 21.1). Această clasificare nu oferă indicații asupra sediului tulburării de conducere la nivel atrial, în nodul AV, la nivelul fasciculului lui His sau în ramificațiile acestuia. Deoarece blocurile atrioventriculare pot fi localizate și în sistemul de conducere intraventricular, iar electrocardiograma de suprafață nu permite localizarea exactă a blocului, unii cercetători propun înlocuirea termenului de bloc atrioventricular cu cel de bloc PR sau bloc PQ (Hinkle LE, 1981). În ultimii 45 de ani, dezvoltarea tehnicilor de înregistrare intracardiacă a permis localizarea mai precisă a sediului tulburării de conducere atrioventriculare (Scherlag BJ și colab., 1969). În raport cu deflexiunea hisiană, blocul atrioventricular poate fi suprahisian (intraatrial sau intranodal), intrahisian și infrahisian (Rosen KM și colab., 1973) – tabel 21.2 și fig. 21.1 și 21.2. Stabilirea sediului tulburării de conducere AV cu ajutorul electrocardiogramei hisiene aduce informații suplimentare deosebit de utile atât în diagnosticul, cât și în precizarea evoluției clinice, prognosticului și tratamentului (Hinkle LE, 1981; Ohkawa SJ și colab., 1981). Procedeul nu este totuși de rutină și, în consecință, nu poate fi utilizat în mod curent în activitatea clinică. Până în prezent, clasificarea clasică este utilizată într-o măsură mult mai largă și va fi folosită și în lucrarea de față. Nivelul tulburării de conducere poate fi totuși estimat în mod aproximativ și pe electrocardiograma de suprafață, pe baza duratei complexului QRS sau a modului de activare ventriculară. Astfel, Watanabe Y și Dreifus LS (1977) propun clasificarea blocurilor atrioventriculare în două tipuri, tipul A și tipul B. În *tipul A* blocul AV este asociat cu un complex QRS ≤ 0.11 secunde, în timp ce în *tipul B* blocul AV se însoțește de un complex QRS ≥ 0.12 secunde (tabel 21.3 și 21.4). Se consideră că în tipul A sediul blocului este situat deasupra bifurcației fasciculului lui His, cel mai adesea în nodul AV și mai rar

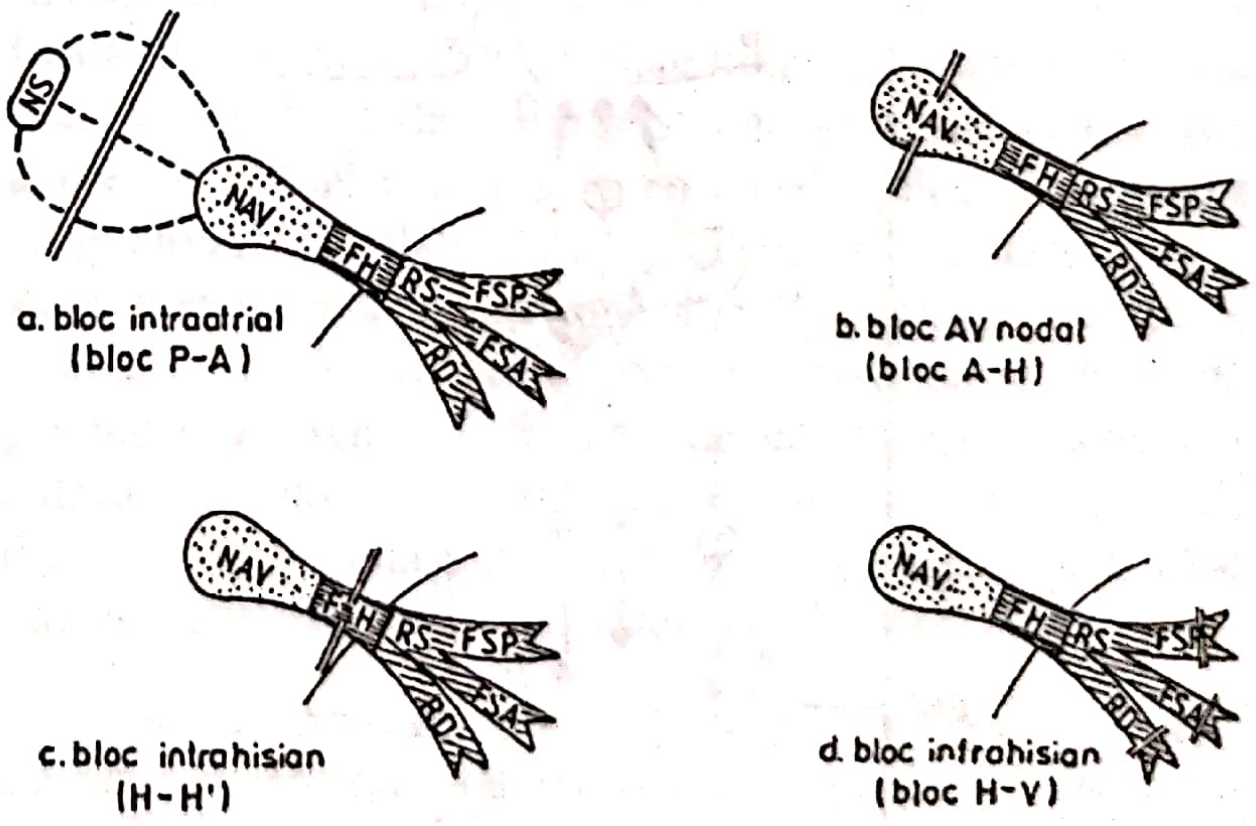

a. bloc intraatrial (bloc P-A)

b. bloc AV nodal (bloc A-H)

c. bloc intrahisian (H-H')

d. bloc infrahisian (bloc H-V)

Fig. 21.1: *Localizări posibile ale blocului în tulburările de conducere atrioventriculare (după Csapo G, 1980). NS = nodul sinusal. NAV = nodul atrioventricular. H = fasciculul lui His. RS = ramul stâng. RD = ramul drept. FSA = fasciculul stâng anterior. FSP = fasciculul stâng posterior.*

în fasciculul lui His. În tipul B, sediul blocării excitației este situat sub bifurcația fasciculului lui His. Pot apărea însă excepții de la această regulă în următoarele circumstanțe: (1) bloc AV complet intranodal asociat cu bloc de ramură; (2) localizare excentrică în nodul AV al centrului automatic care controlează activitatea ventriculară; și (3) prezența unor leziuni în fasciculul lui His, cu transmisia întârziată a excitației prin anumite grupe de fibre (disociație longitudinală) și, consecutiv, desincronizarea secvenței normale a depolarizării ventriculare. În toate aceste cazuri, un bloc AV suprahisian cu centrul automatic situat deasupra bifurcației fasciculului lui His se poate prezenta cu complexe QRS având o durată mai mare de 0.12 secunde (Scherlag BJ și colab., 1974; Scherf L și James TN, 1976).

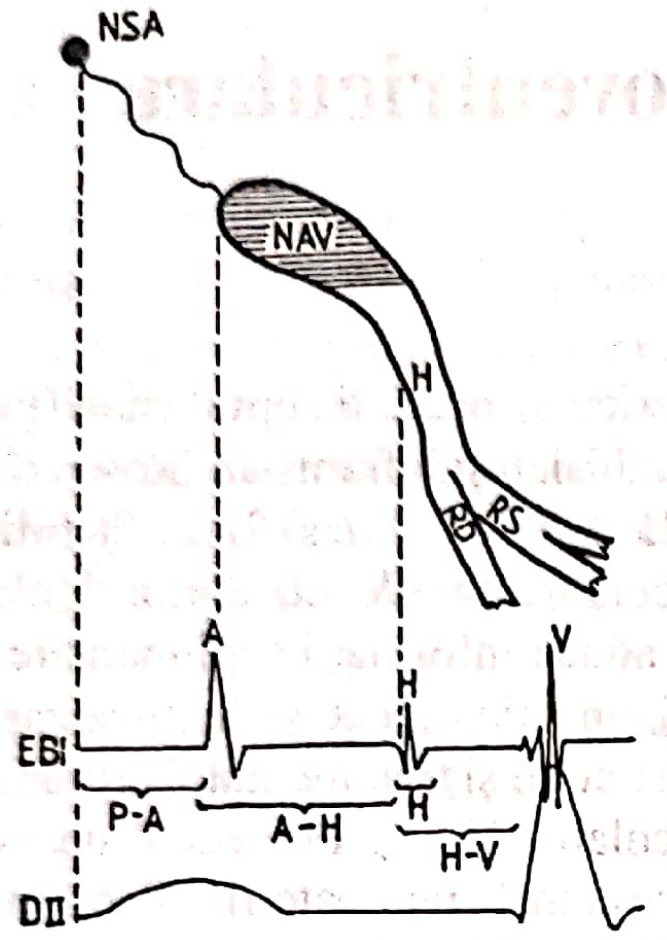

Fig. 21.2: *Reprezentare diagramatică a sistemului de conducere, electrocardiogramei bipolare intracardiace – EBI și electrocardiogramei de suprafață – DII (după Narula OS și colab., 1971). NSA = nodul sinoatrial. NAV = nodul atrioventricular. FH = fasciculul lui His. RS = ramul stâng și RD = ramul drept al fasciculului lui His. A = deflexiunea atrială înregistrată în atriul inferior. H = deflexiunea hisiană. V = deflexiunea ventriculară înregistrată intracardiac. În blocurile suprahisiene se produce alungirea intervalului P – A (bloc intraatrial) sau A – H (bloc intranodal). În cele intrahisiene, dedublarea și creșterea duratei deflexiunii „H", iar în blocurile infrahisiene, alungirea intervalului H – V.*

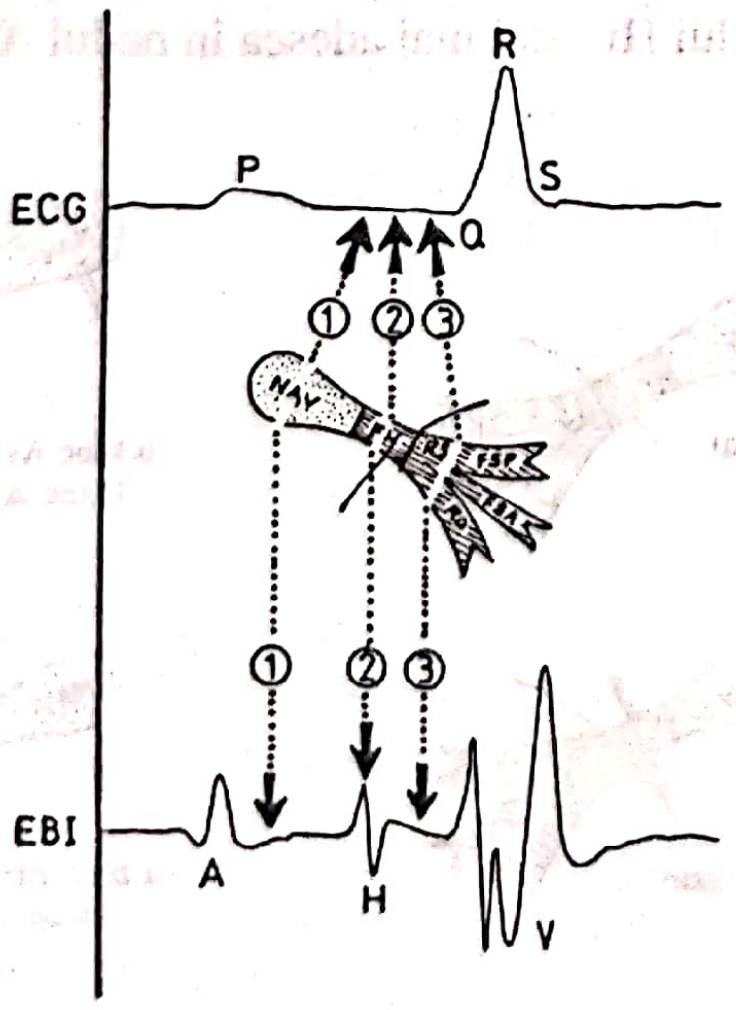

Fig. 21.3: *Localizări posibile ale blocului AV de gradul I: suprahisian sau intranodal (1), intrahisian (2) și infrahisian (3) (după Csapo G, 1930). EBI = electrocardiograma bipolară intracardiacă. Simbolurile prezintă aceeași semnificație ca în figurile 21.1 și 21.2.*

Tabel 21.1: *Clasificarea clasică a tulburărilor de conducere atrioventriculare*

I. Blocuri AV incomplete
  A. Blocul AV de gradul I (simplu)
  = alungirea intervalului PR (> 0.20 secunde la adulți și > 0. 18 secunde la copii)
  B. Blocul AV de gradul II
  = unii stimuli atriali nu sunt transmiși la ventricule, încât apar unde P care nu sunt urmate de complex QRS (unde P blocate)
    1. Tipul 1 (tipul Wenckebach sau Mobitz I): alungirea progresivă a intervalului PR până ce o undă P este blocată
    2. Tipul 2 (tipul Mobitz II): blocarea intermitentă a unei unde P, în prezența unui interval PR constant pentru celelalte bătăi
  C. Blocul AV de grad înalt
  = unde P blocate într-un raport mai mare decât 2/1 (3/1, 4/1, 5/1 etc.)*
II. Blocul AV complet (gradul III)
  = nici un stimul atrial nu este condus la ventricule.

* La numărător este indicat numărul de unde P, iar la numitor – numărul de stimuli atriali conduși la ventricule.

Tabel 21.2: *Clasificarea tulburărilor de conducere atrioventriculare în funcție de localizarea blocului*

Localizarea blocului	Criterii
I. Blocuri suprahisiene 1. Blocul intraatrial	Alungirea intervalului dintre unda P de pe electrocardiograma de suprafață și deflexiunea A înregistrată în atriul inferior (normal P-A = 25-45 ms)
2. Blocul AV nodal (intranodal)	Alungirea intervalului dintre deflexiunea A (atriul inferior) și debutul primei deflexiuni rapide a electrogramei hisiene H (normal A-H = 60-140 ms)
II. Blocuri intrahisiene	Dedublarea și creșterea duratei potențialului fasciculului His (normal H = 15-20 ms)
III. Blocuri infrahisiene	Alungirea intervalului dintre debutul deflexiunii hisiene H și începutul depolarizării ventriculare V înregistrată pe electrocardiograma intracardiacă (normal H – V = 35-55 ms)

Tabel 21.3 : *Clasificarea blocurilor atrioventriculare propusă de Watanabe Y şi Dreifus LS (1977)*

Criterii noi	Gradul	Criterii vechi	Localizarea blocului
Tipul A (QRS ≤ 0.11 s)	II	Tipul 1 (Wenckebach, Mobitz I) Tipul 2 (Mobitz II)	Cel mai adesea intranodal Intrahisian(?)
	III		Cel mai adesea intranodal ; mai rar intrahisian
Tipul B (QRS ≥ 12 s)	II	Tipul 1 (Wenckebach, Mobitz II) Tipul 2 (Mobitz II)	Intranodal cu bloc de ramură sau infrahisian Cel mai adesea infrahisian
	III		Intranodal cu bloc de ramură

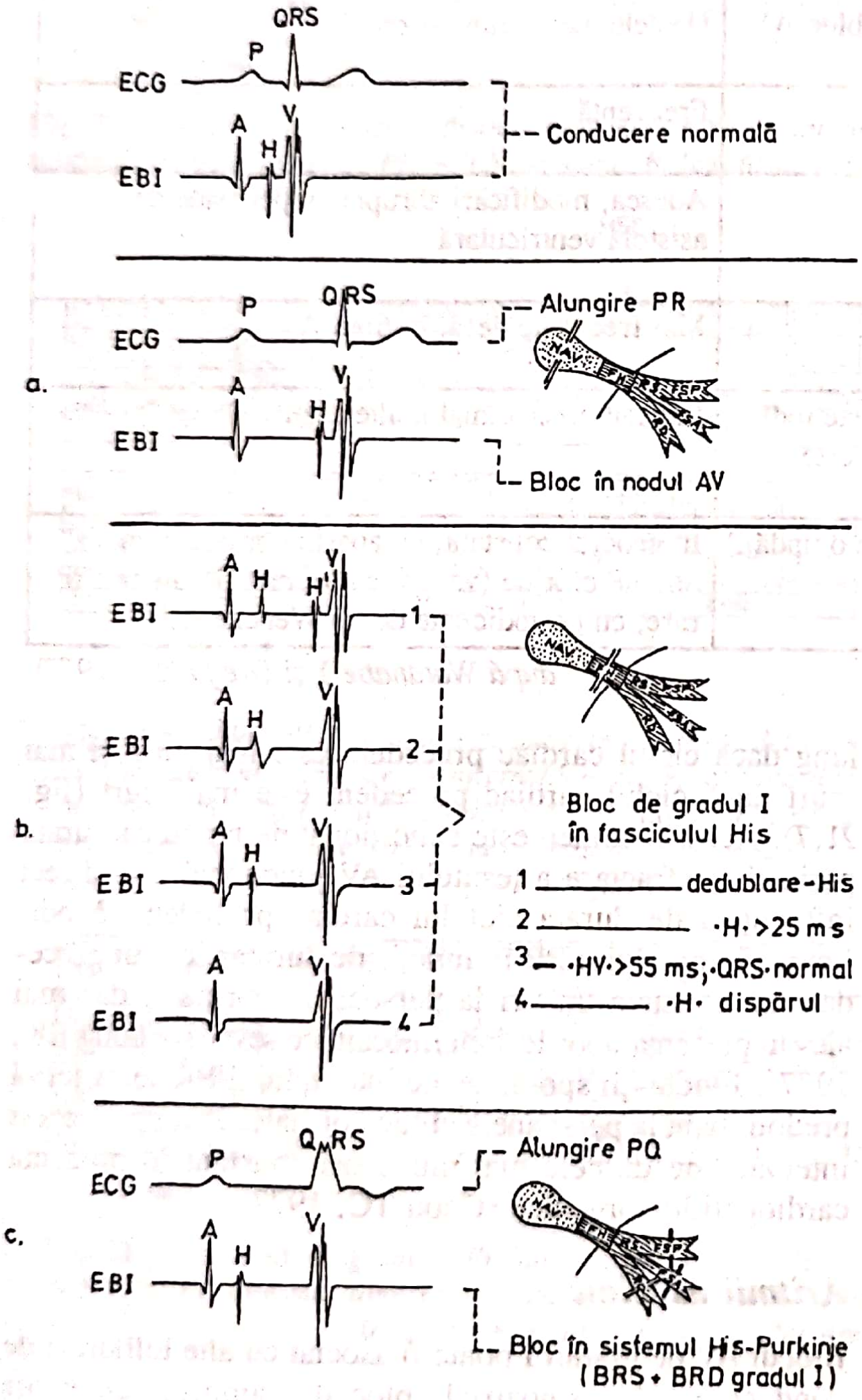

Fig. 21.4 : *Electrocardiograma intracardiacă dreaptă în blocul AV de gradul I (după Csapo G, 1980). (a) bloc suprahisian (în atrii sau în nodul AV) = alungirea intervalului A-H. (b) bloc intrahisian. (c) bloc infrahisian (alungirea intervalului H-V). EBI = electrocardiograma bipolară intracardiacă. BRS = bloc de ramură stângă. BRD = bloc de ramură dreaptă. Simbolurile prezintă aceeaşi semnificaţie ca în figurile 21.1 şi 21.2.*

Blocul AV de gradul I (blocul AV simplu)

Mecanism

Blocul AV de gradul I se manifestă printr-o alungire a intervalului PR. Sediul blocului poate fi : în nodul AV (intranodal, intrahisian sau infrahisian (fig. 21.3). În cazuri mai rare, blocul AV de gradul I poate fi expresia electrocardiografică a unui bloc intraatrial (James TN şi Scherf L, 1976). Localizarea precisă a blocului poate fi stabilită numai cu ajutorul electrocardiogramei bipolare intracardiace drepte, care obiectivează una din următoarele eventualităţi : alungirea intervalului P-A (bloc intraatrial) sau A-H (bloc intranodal), dedublarea deflexiunii „H" (bloc intrahisian) sau alungirea intervalului H-V (bloc infrahisian) - fig. 21.4. Unele indicaţii privind localizarea blocului poate oferi şi electrocardiograma de suprafaţă. Astfel, în cazul blocului AV de gradul I cu complexe QRS normale, tulburarea de conducere este situată cel mai adesea în nodul AV (bloc intranodal), mai rar în atrii (bloc intraatrial) sau în fasciculul lui His (bloc intrahisian) şi excepţional în ramurile fasciculului lui His (bloc infrahisian). În blocul AV de gradul I asociat cu bloc de ramură tulburarea de conducere atrioventriculară poate fi localizată în oricare parte a sistemului de conducere. La bolnavii cu bloc de ramură stângă se constată cel mai adesea o alungire a intervalului H-V (bloc infrahisian) (Damato AN şi colab., 1969 ; Narula OS şi colab., 1971). Aceştia evoluează adesea spre bloc AV complet (Gupta PK şi colab., 1973). În general, hiperpotasemia şi chinidina produc o alungire a timpului de conducere atrioventriculară prin bloc intraatrial sau infrahisian, iar glicozizii digitalici, hipopotasemia şi stimularea vagală prin bloc intranodal (Watanabe Y şi Dreifus LS, 1977).

Tulburări de conducere AV cu interval PR normal. Întârzierea propagării excitaţiei într-o anumită porţiune a sistemului de conducere atrioventricular nu este totdeauna suficientă pentru a prelungi intervalul PR peste limita superioară a valorii normale de 0.20 secunde. La unii bolnavi, compararea cu electrocardiogramele anterioare indică - în condiţiile unei frecvenţe cardiace identice - o creştere a duratei PR, deşi acest interval continuă să fie în limite normale. Peste 50% dintre bolnavii cu complexe QRS lărgite prezintă un interval H-V mai mare de

Tabel 21.4 : *Caracteristicile clinice ale blocurilor atrioventriculare de tip A şi B*

	Tipul A	Tipul B
Complexele QRS	Durată normală (≤ 0.11 secunde), ceea ce indică o conducere intraventriculară normală	Lărgite (≥ 0.12 secunde), ceea ce indică prezenţa tulburărilor de conducere intraventriculare
Nivelul blocului	Frecvent deasupra bifurcaţiei fasciculului lui His	De regulă sub bifurcaţia fasciculului lui His
Factori etiologici	Adesea funcţional (glicozizi digitalici, infarct miocardic acut cu localizare inferioară, creşterea tonusului vagal etc.)	Cel mai adesea organic (infarct miocardic anteroextensiv, boli miocardice fibrotice sau sclerodegenerative)
Factori agravanţi ai tulburării de conducere	Digitala, hipokaliemia, stimularea vagală	Drogurile antiaritmice (chinidina) sau hiperkaliemia
Evoluţie clinică	Adesea tranzitoriu (persistent în caz de bloc AV congenital)	De cele mai multe ori cronic
Progresia de la gradul II la gradul III	Relativ rară	Frecventă
Variaţii în raportul de conducere (în blocul de gradul II)	Modificările abrupte sunt relativ rare	Adesea, modificări abrupte cu perioade de asistolă ventriculară
Crize Morgagni-Adams-Stokes	Relativ rare	Mai frecvente decât în tipul A
Implantarea unui stimulator cardiac permanent	Adesea nu este necesară. Atunci când este indicată, stimularea ventriculară temporară este adesea suficientă	Indicată în cele mai multe cazuri
Intervalul PR în cazurile de bloc AV de gradul II	Frecvent alungire progresivă urmată de o undă P blocată (fenomen Wenckebach)	În general constant, cu apariţia bruscă a unei unde P blocate (varietatea Mobitz II). În cazuri rare, cu periodicitate de tip Wenckebach

după Watanabe Y şi Dreifus LS (1977)

55 milisecunde. Creşterea intervalului H-V se observă mai ales la bolnavii cu bloc de ramură stângă sau bloc de ramură dreaptă asociat cu hemibloc stâng anterior (Dhingra RC, 1975 ; Puech P, 1975). La aceşti bolnavi, alungirea intervalului H – V este determinată de o conducere lentă în celălalt fascicul (bloc de ramură bilateral, bloc trifascicular).

Criterii de diagnostic electrocardiografic

1. Interval PR > 0.20 secunde (la adulţi) şi PR > 0.18 secunde la copii.
2. Fiecare undă P este urmată de un complex QRS.

În blocul AV de gradul I durata intervalului PR variază de cele mai multe ori între 0.21 şi 0.40 secunde. În cazuri mai rare se poate constata un interval de 0.50-0.80 secunde (fig. 21.5). În condiţiile unei alungiri majore a intervalului PR unda P se poate suprapune peste unda T a complexului precedent sau simulează o undă U. În aceste cazuri, masajul sinusului carotidian permite de cele mai multe ori identificarea undei P ca urmare a răririi frecvenţei cardiace (fig. 21.6). Gradul alungirii intervalului PR poate varia la acelaşi individ sub influenţa fluctuaţiilor de tonus vagal, cu modificarea simultană a frecvenţei cardiace. Astfel, scăderea frecvenţei cardiace se asociază cu alungirea intervalului PR, în timp ce creşterea frecvenţei determină scurtarea acestuia (fig. 21.5). Intervalul PR este mai lung dacă ciclul cardiac precedent este mai lung şi mai scurt dacă ciclul cardiac precedent este mai scurt (fig. 21.7). Acest fenomen este condiţionat de faptul că durata perioadei refractare a ţesutului AV joncţional este direct influenţată de durata ciclului cardiac precedent. Modificarea intervalului PR în funcţie de durata ciclului precedent se constată uneori la persoanele normale, dar mai ales în prezenţa unor leziuni miocardice severe (Chung EK, 1977). Fluctuaţii spontane ale intervalului PR se observă predominant la persoanele clinic normale, în timp ce acest interval este de cele mai multe ori constant în prezenta cardiopatiilor organice (Chou TC, 1977).

Aritmii asociate

Blocul AV de gradul I poate fi asociat cu alte tulburări de conducere (bloc sinoatrial, bloc de ramură) sau poate evolua într-un bloc AV de grad mai înalt, şi invers. De asemenea, blocul AV de gradul I predispune la apariţia fibrilaţiei şi flutterului atrial.

Diagnostic diferenţial

Diagnosticul diferenţial al blocului AV de gradul I se face cu : (1) alungirea intervalului PR al extrasistolelor atriale, ca urmare a perioadei refractare relative a ţesutului AV joncţional, (2) alungirea intervalului PR al bătăii sinusale subsecvente unei extrasistole (atriale, AV joncţionale sau

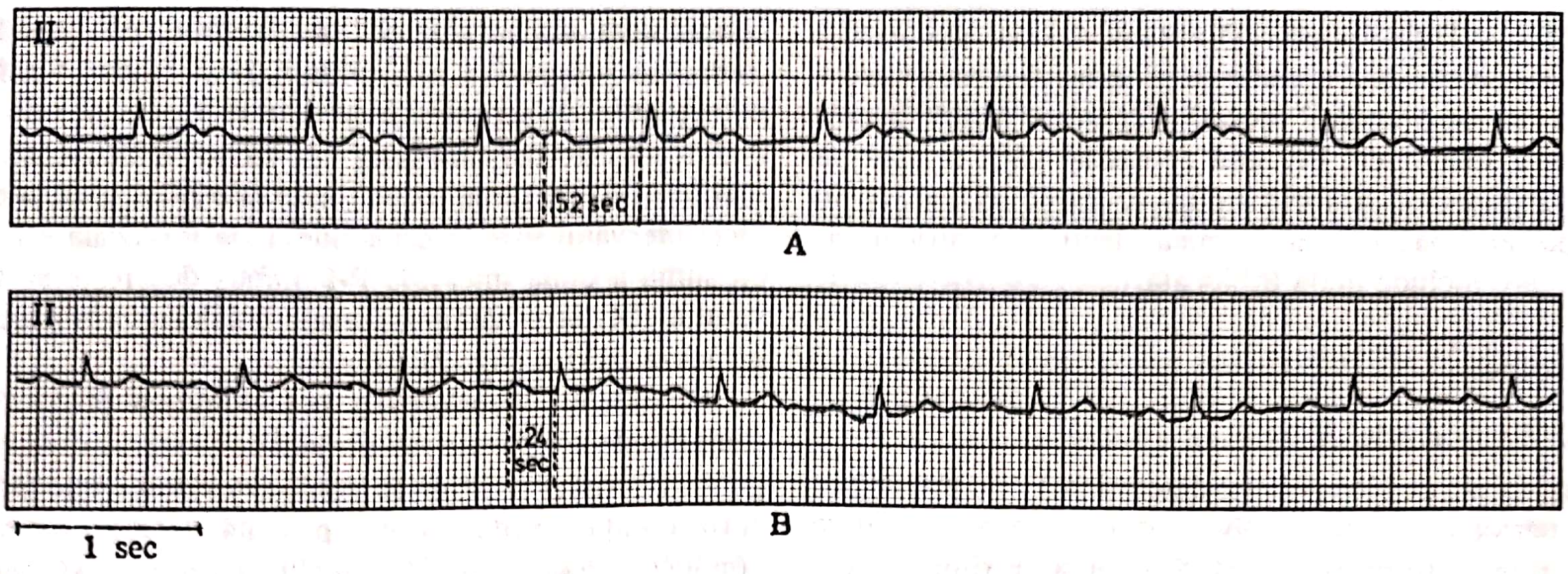

Fig. 21.5: *Bloc AV de gradul I (bolnav în vârstă de 63 de ani cu diagnosticul clinic de fibrilaţie atrială paroxistică). A. Blocul AV se manifestă printr-un interval PR = 0.52 secunde. B. În ortostatism intervalul PR se reduce la 0.24 secunde (creşterea tonusului simpatic).*

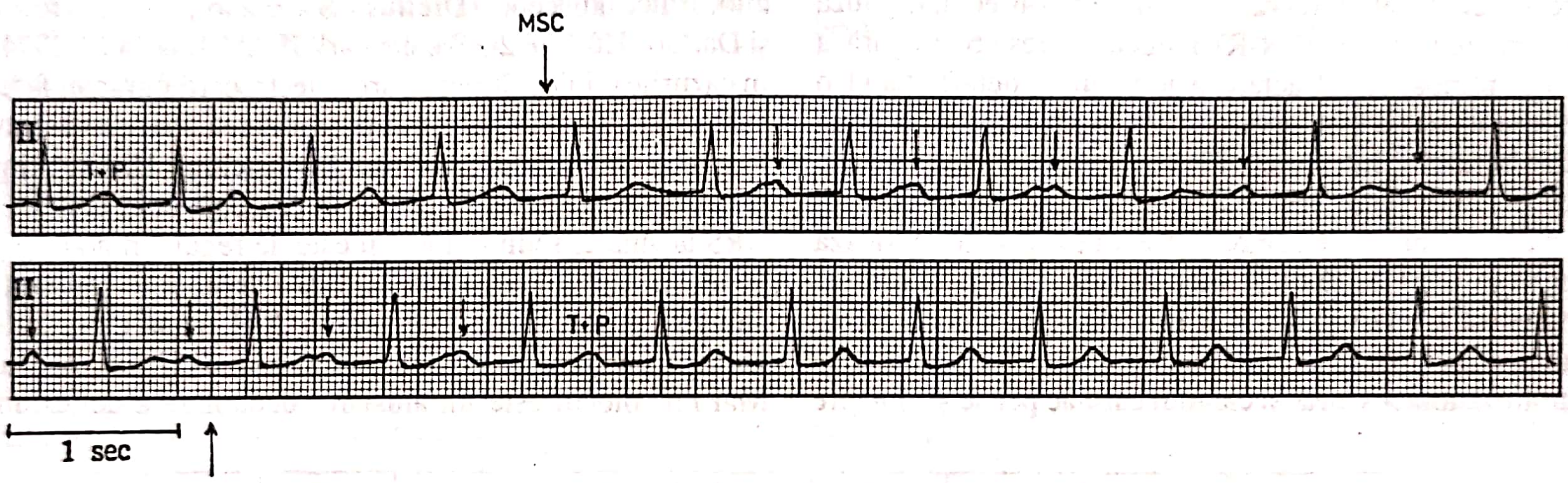

Fig. 21.6: *Bloc AV de gradul I cu superimpoziţia undei P cu unda T a complexului precedent (bolnav în vârstă de 50 de ani cu diagnosticul clinic de insuficienţă aortică, endocardită bacteriană subacută). Înregistrare continuă a derivaţiei II. Masajul sinusului carotidian (MSC) determină rărirea ritmului cardiac cu degajarea undei P (săgeata cu vârful în jos). În aceste condiţii se poate determina intervalul PR (0.40-0.44 secunde). Încetarea masajului (săgeata cu vârful în sus) determină reapariţia fenomenului de superimpoziţie T+P.*

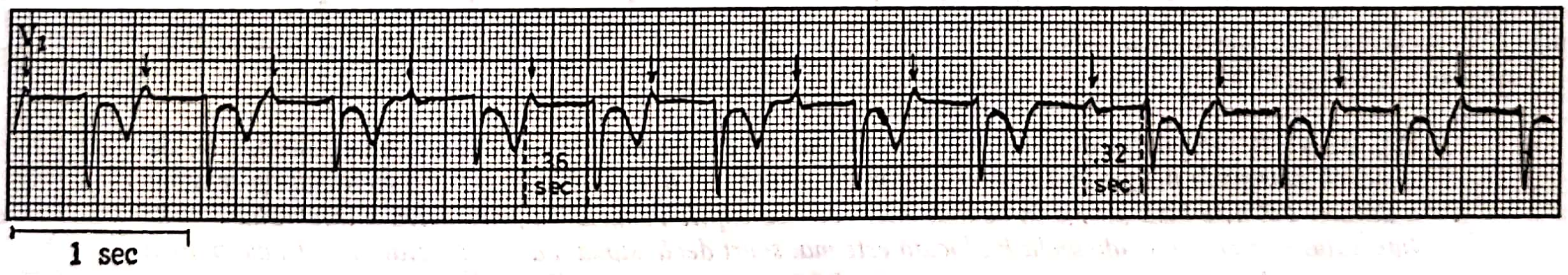

Fig. 21.7: *Bloc AV de gradul I (bolnav în vârstă de 30 de ani cu diagnosticul clinic de cord pulmonar cronic – digitalizat). Intervalul PR este mai lung (0.36 secunde) atunci când ciclul cardiac precedent este mai lung (0.80 secunde) şi mai scurt (0.33 secunde) atunci când ciclul precedent este mai scurt (0,78 secunde).*

ventriculare), ca urmare a conducerii ascunse a extrasistolei în joncţiunea AV şi (3) ritmul sau tahicardia AV joncţională atunci când unda P se suprapune peste unda T a complexului precedent şi nu poate fi identificată.

Blocul AV de gradul II

Blocul AV de gradul II se caracterizează prin blocarea intermitentă a stimulului supraventricular pe parcursul său către ventricule. În consecinţă, o parte din undele P nu sunt urmate de complex QRS. Raportul de conducere sau raportul P/QRS poate fi constant: 2/1, 3/1, 3/2 etc., sau poate varia în timp. Pentru a evita confuzia între termenii „conducere" şi „bloc", redăm exemplul de mai jos. În cazul unui bloc de gradul II în care numai două din trei unde P sunt urmate de complex QRS, se consideră că este prezentă o conducere 3/2 (la numitor, numărul de unde P urmate de complex QRS) sau un bloc 3/1 (la numitor, numărul de unde P care nu sunt urmate de complex QRS).

Blocurile AV de gradul II sunt clasificate în două tipuri: (1) tipul 1 (forma comună, tipul Wenckebach, tipul Mobitz I) şi (2) tipul 2 (forma rară, tipul Mobitz II). În tipul 1 se constată o alungire progresivă a intervalelor PR urmate de o undă P blocată (fenomen Wenckebach). În tipul 2 intervalele PR sunt constante până la apariţia undei P blocate. Ambele tipuri se caracterizează prin apariţia unei pauze în activitatea electrică ventriculară, pauză care include unda P blocată.

Mecanism

Blocul AV de gradul II tip 1

Această formă de bloc AV este determinată de o prelungire atât a perioadei refractare absolute, cât şi a celei relative în joncţiunea atrioventriculară. Creşterea maximă a intervalului PR se produce la a doua bătaie care urmează pauzei, deoarece perioada refractară a joncţiunii este direct corelată cu durata intervalului R-R. În consecinţă, pauza (cel mai lung interval R-R) induce o creştere majoră a duratei perioadei refractare a joncţiunii, determinând o creştere maximă a intervalului PR pentru cea de-a doua bătaie condusă. Intervalele PR continuă să crească pentru bătăile subsecvente, însă coeficientul de creştere este din ce în ce mai mic. Prin urmare, intervalele R-R se scurtează progresiv până la unda P blocată (fig. 21.8). Scurtarea progresivă a intervalelor R-R este expresia a două efecte opuse, condiţionate de perioada refractară a joncţiunii: scurtare datorată scurtării ciclului cardiac per se şi alungire consecutivă unei „oboseli" a ţesutului AV joncţional (reducere progresivă a amplitudinii şi pauzei fazei 0 a potenţialului de acţiune). Intervalul R-R care include unda P blocată este cel mai lung din ciclul Wenckebach, dar mai scurt decât suma a două intervale P-P. Aceasta deoarece intervalul R-R care include unda P blocată este egal cu suma a două intervale P-P minus descreşterea intervalului PR între bătăile sinusale conduse care preced şi urmează pauzei (fig. 21.8).

Fenomenul Wenckebach sau alungirea progresivă a timpului de conducere AV urmată de blocarea unui stimul poate fi observat în orice zonă a ţesutului miocardic a cărui conductibilitate este deprimată şi există o stare de conducere decremenţială. Cu alte cuvinte, acest fenomen nu este numai a proprietate a nodului AV şi poate fi demonstrată chiar în fibrele Purkinje sau între fibrele miocardice adiacente (Dreifus LS şi colab., 1971 ; Kretz A şi DaRuos HO, 1972 ; Wennemark JR şi Bandura JP, 1974). În cazurile clinice, înregistrarea electrocardiogramei fasciculului lui His a demonstrat posibilitatea apariţiei acestui fenomen sub nodul AV sau în sistemul His-Purkinje (Narula OS şi Samet P, 1970). În prezenţa unor complexe QRS normale, sediul blocului este de regulă în nodul AV. Pe electrocardiograma intracardiacă dreaptă se constată o alungire progresivă a intervalului A-H, până ce o deflexiune A nu mai este urmată de deflexiunea H (fig. 21.9 a). Mai rar, blocul este intrahisian: dedublare a deflexiunii

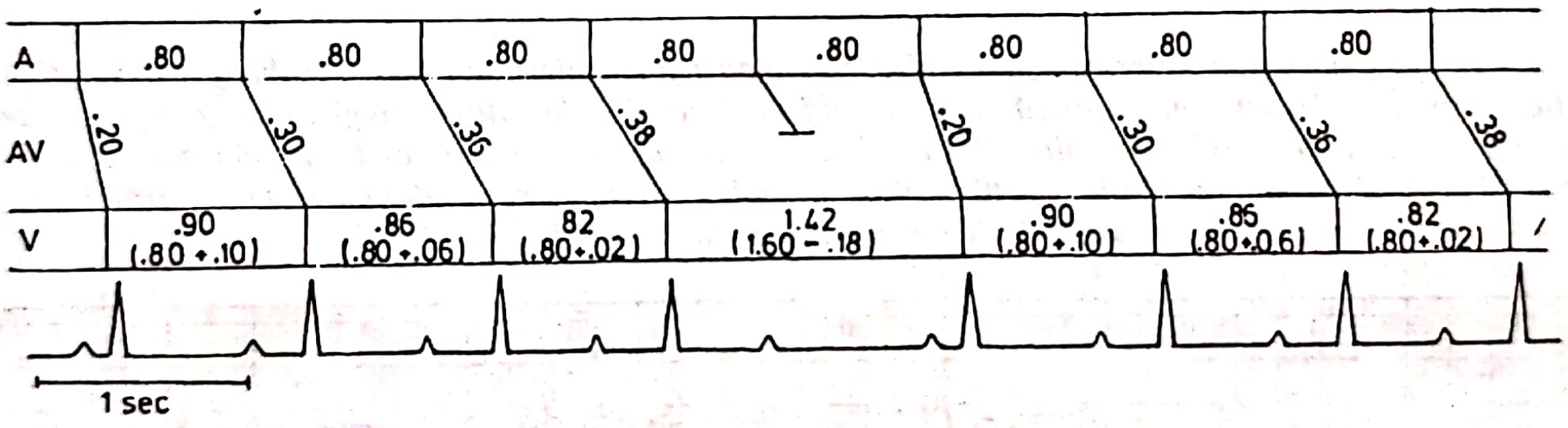

Fig. 21.8: *Reprezentare diagramatică a blocului AV de gradul II tip 1 (Wenckebach, Mobitz I). Se remarcă alungirea progresivă a intervalelor PR urmată de o undă P blocată. Coeficientul de creştere a duratei PR este însă din ce în ce mai mic, ceea ce explică scurtarea progresivă a intervalului R-R. Intervalul R-R care include unda P blocată este mai scurt decât suma a două intervale P-P (suma a două intervale P-P minus descreşterea intervalului PR între bătaia sinusală condusă care urmează pauzei).*

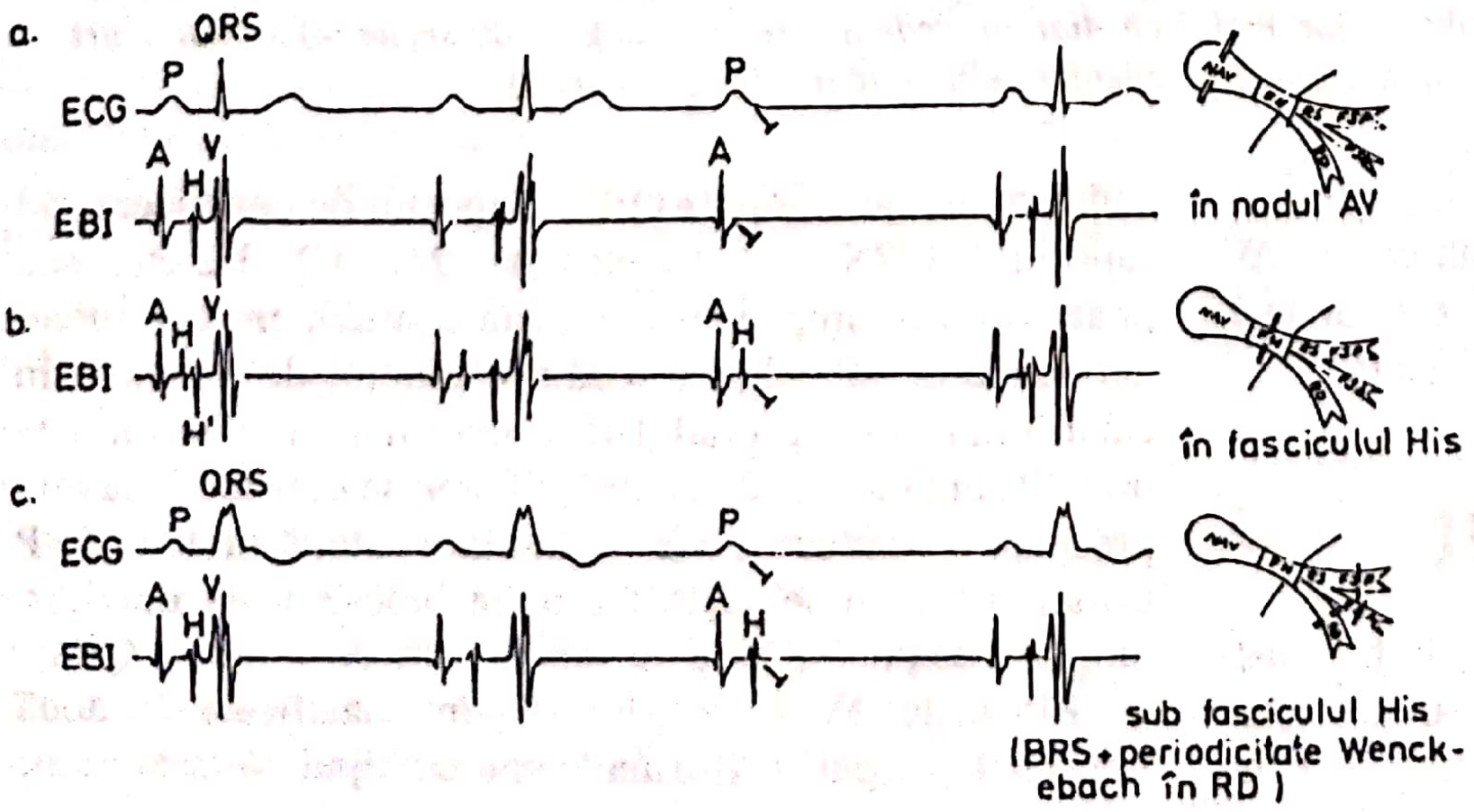

Fig. 21.9: *Localizări posibile ale blocului AV de gradul II tip 1 (Wenckebach, Mobitz I) – după Csapo G. 1980. (a) bloc suprahisian (intranodal). (b) bloc intrahisian. (c) bloc infrahisian. Simbolurile prezintă aceeaşi semnificaţie ca în figurile 21.1 şi 21.2.*

hisiene până ce prima componentă H nu mai este urmată de cea de-a doua componentă H' şi nici de deflexiunea V (fig. 21.9 b). În blocul AV de gradul II tip 1 asociat cu bloc de ramură, fenomenul Wenckebach poate fi localizat în nodul AV, fasciculul lui His sau în ramul controlateral (fig. 21.9 c). În circa 75% din cazuri blocul este în nodul AV şi în 25% este infranodal (Narula OS şi Samet P, 1970; Puech P, 1975).

Blocul AV de gradul II tip 2

Blocul AV de gradul II tip 2 are la bază o prelungire a duratei perioadei refractare absolute, fără modificări semnificative ale perioadei refractare relative. În cele mai multe cazuri blocul este bilateral (bloc de ramură dreaptă şi hemibloc anterior stâng) şi frecvent precedă instalarea unui bloc AV complet. În circa 70% din cazuri blocul este infrahisian şi în 30% intrahisian (fig. 21.10). Excepţional, blocul poate fi intranodal (Narula OS şi Samet P, 1970; Puech P, 1975).

Blocul AV de gradul II - 2/1

Reprezintă o formă particulară de bloc atrioventricular condiţionat de prelungirea perioadei refractare absolute a sistemului de conducere atrioventricular. Localizarea blocului poate fi: suprahisiană (intranodală), intrahisiană sau infrahisiană (fig. 21.11).

Criterii de diagnostic electrocardiografic

Blocul AV de gradul II tip 1

1. Alungire progresivă a intervalelor PR până ce o undă P este blocată.
2. Scurtare progresivă a intervalelor R-R până la unda P blocată.
3. Intervalul R-R care include unda P blocată este mai scurt decât suma a două intervale P-P.

Ca urmare a pauzelor periodice, ritmul se manifestă prin grupe de complexe (fig. 21.12, 21.13 şi 21.14). Secvenţa cuprinsă între două pauze este denumită perioadă Wenckebach.

Aspectul tipic al fenomenului Wenckebach apare relativ rar (fig. 21.12 B). De cele mai multe ori alungirea intervalului PR şi scurtarea intervalelor R-R nu sunt progresive. Uneori, coeficientul de creştere cel mai mare al intervalului PR se constată nu la a doua bătaie condusă, ci chiar înaintea blocului. Cauzele apariţiei acestor aspecte

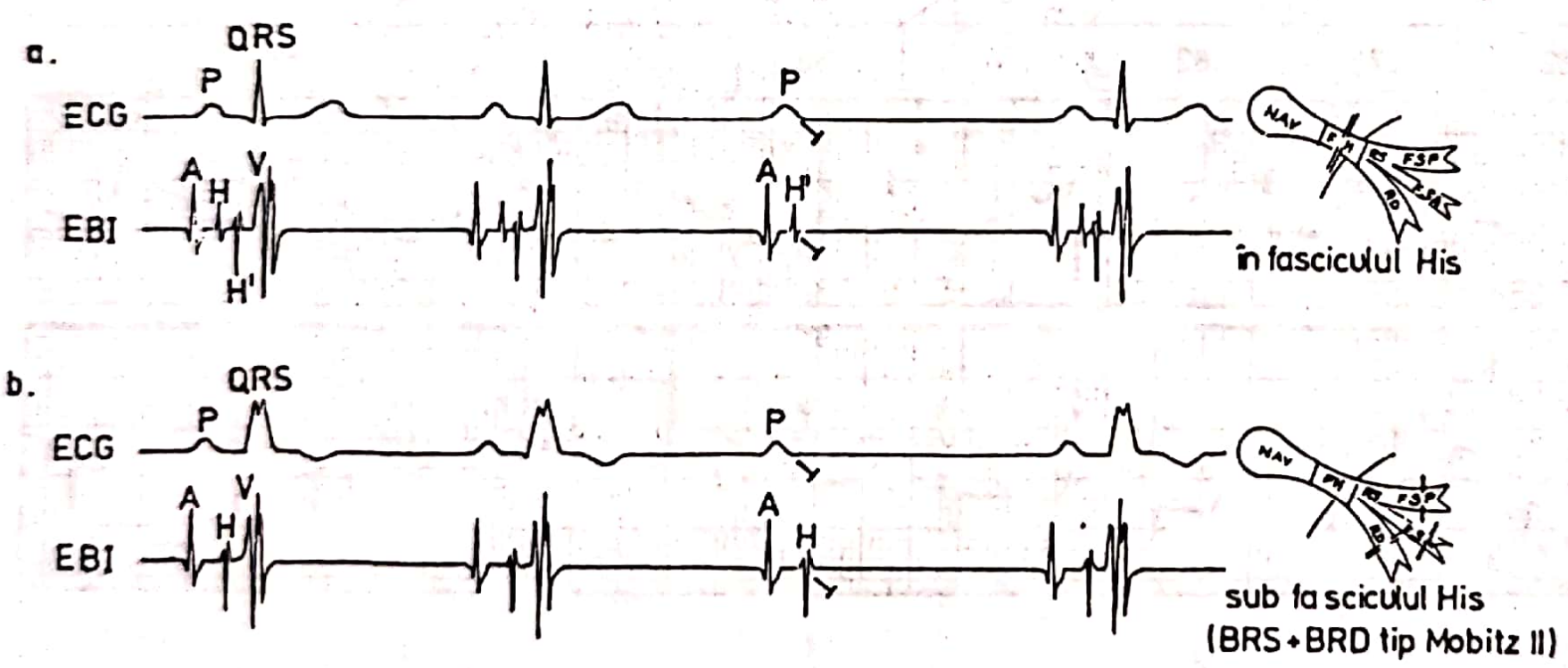

Fig. 21.10: *Localizări posibile ale blocului AV de gradul II tip 2 (Mobitz II) – după Csapo G, 1980. (a) bloc intrahisian. (b) bloc infrahisian. Simbolurile prezintă aceeaşi semnificaţie ca în figurile 21.1 şi 21.2.*

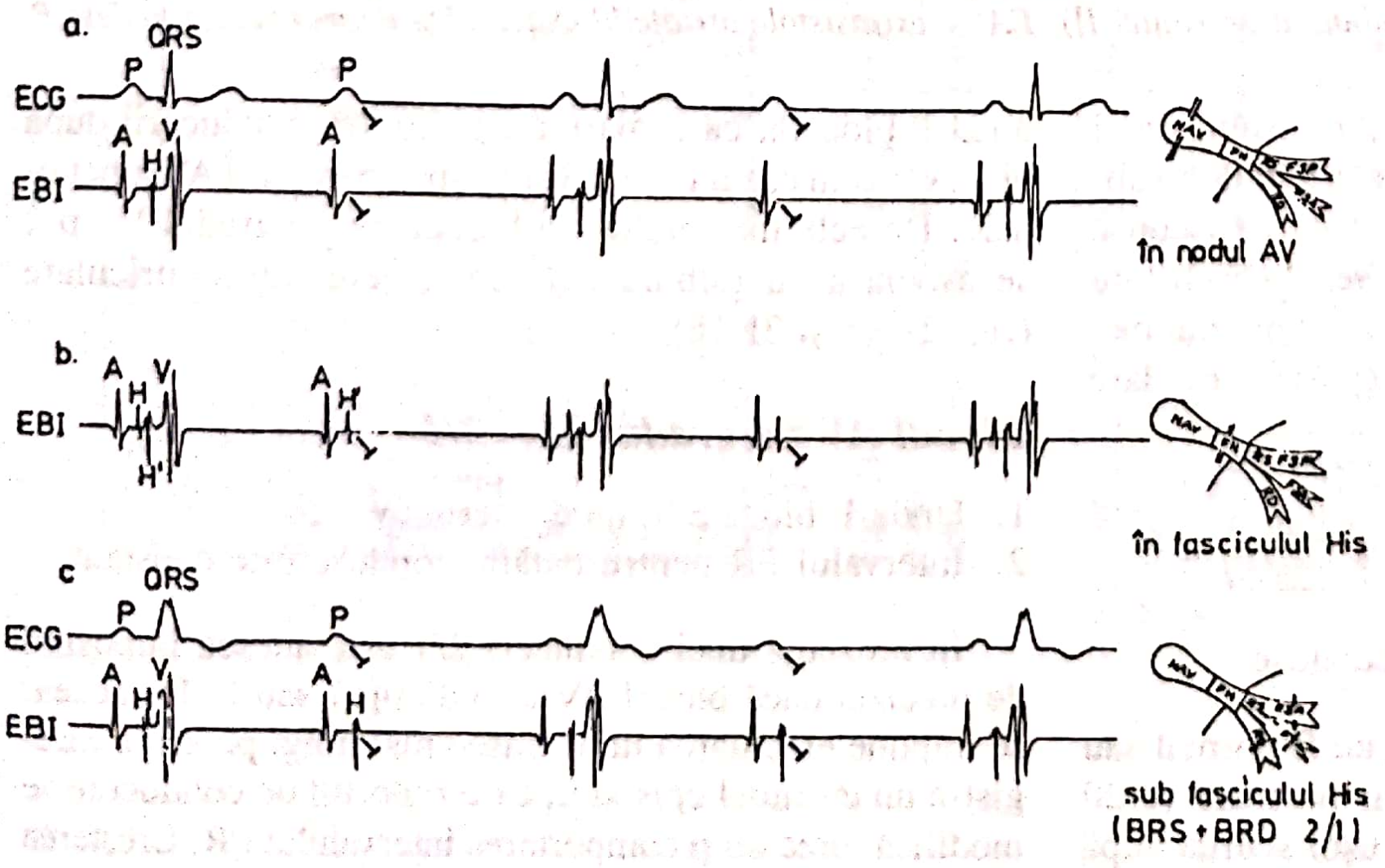

Fig. 21.11: *Localizări posibile ale blocului AV de gradul II - 2/1 (după Csapo G, 1980). (a) bloc suprahisian (intranodal). (b) bloc intrahisian. (c) bloc infrahisian. Simbolurile prezintă aceeaşi semnificaţie ca în figurile 21.1 şi 21.2.*

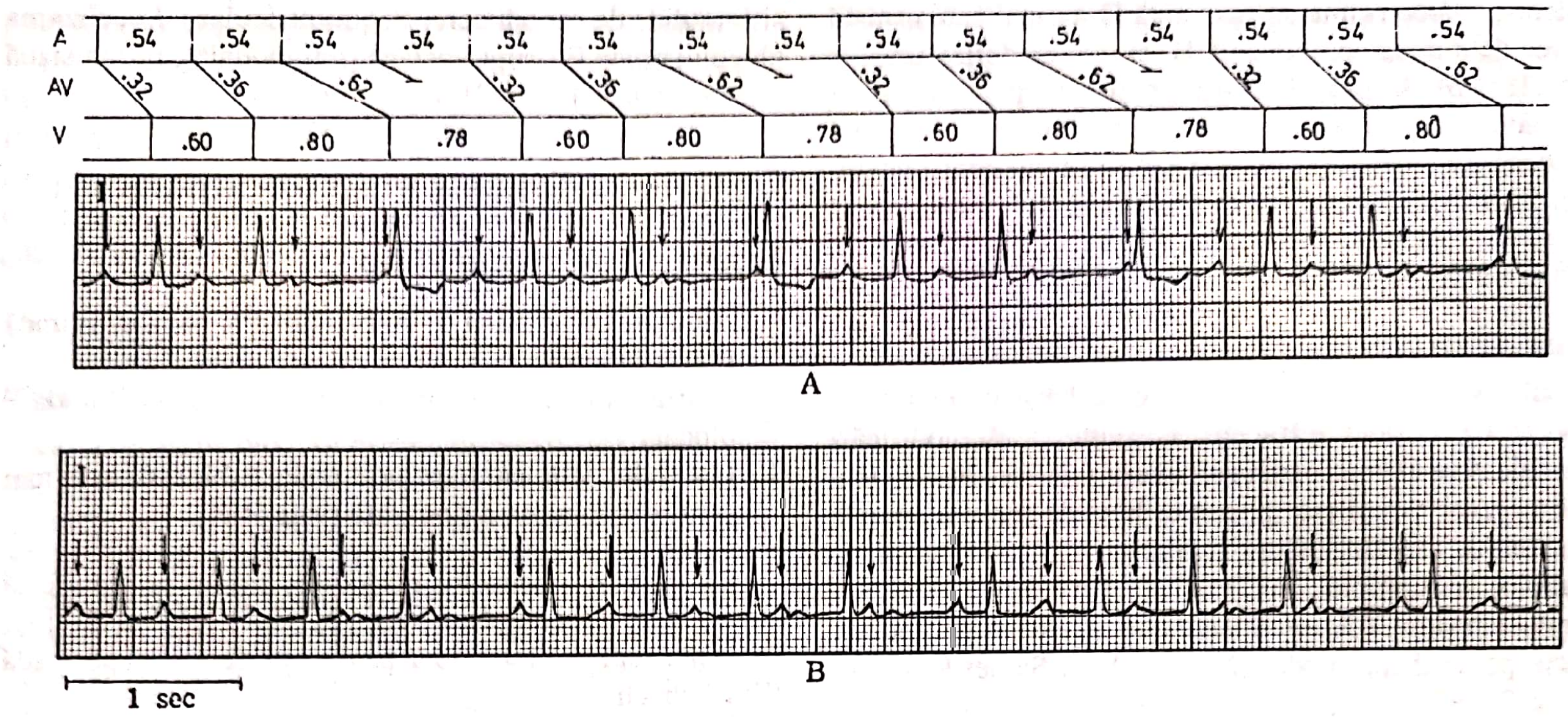
A
AV
V
.54
.54
.54
.54
.54
.54
.54
.54
.54
.54
.54
.54
.54
.54
.54
.32
.36
.62
.32
.36
.62
.32
.36
.62
.32
.36
.62
.32
.36
.62
.60
.80
.78
.60
.80
.78
.60
.80
.78
.60
.80
I
A
I
B
1 sec

Fig. 21.12 : *Bloc AV de gradul II tip 1 la un bolnav în vârstă de 49 de ani cu diagnosticul clinic de insuficienţă aortică, endocardită bacteriană subacută.* ***A.*** *Perioade Wenckebach cu conducere 4/3.* ***B*** *(după un efort uşor). Perioade Wenckebach tipice cu conducere 5/4. Săgeţile marchează undele P.*

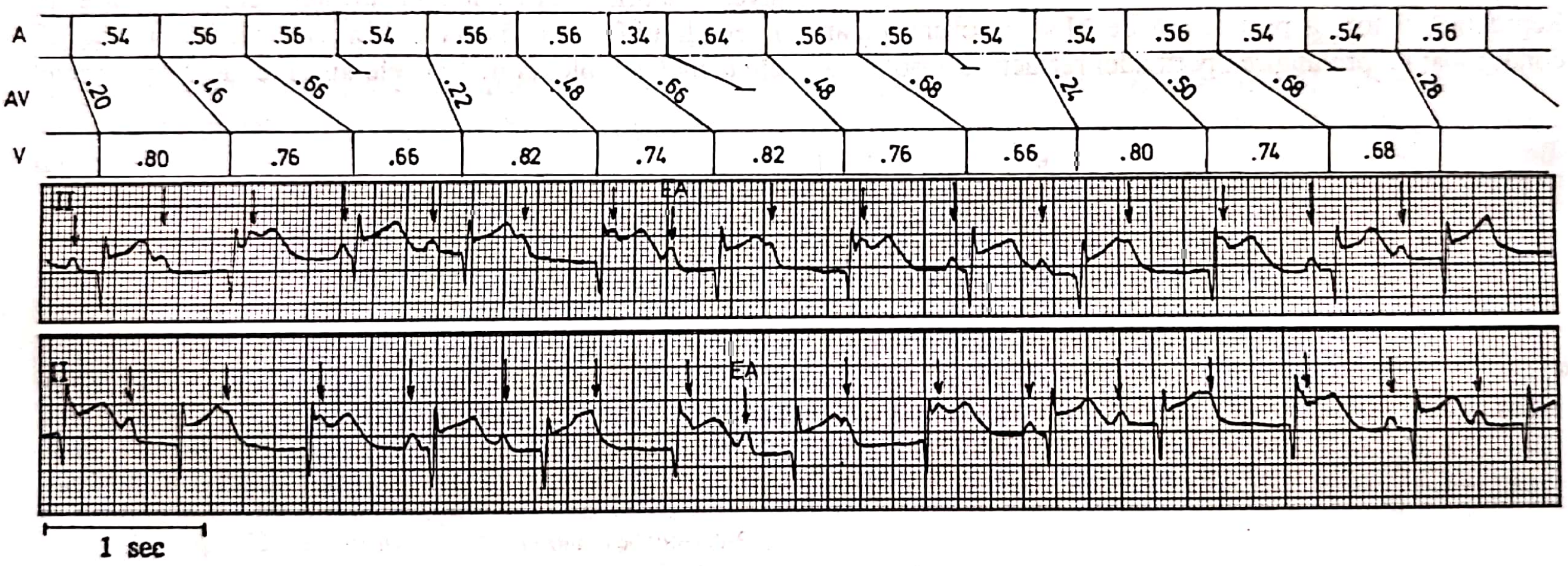
A
AV
V
.54
.56
.56
.54
.56
.56
.34
.64
.56
.56
.54
.54
.56
.54
.54
.56
.20
.46
.66
.22
.48
.66
.48
.68
.24
.50
.68
.28
.80
.76
.66
.82
.74
.82
.76
.66
.80
.74
.68
II
EA
II
EA
1 sec

Fig. 21.13 : *Bloc AV de gradul II tip Wenckebach la un bolnav în vârstă de 51 de ani cu diagnosticul clinic de infarct miocardic acut cu localizare postero-inferioară (înregistrare continuă a derivaţiei II). EA = extrasistole atriale blocate. Săgeţile marchează undele P.*

atipice sunt : aritmia sinusală, fluctuaţiile tonusului vagal care influenţează intervalele P-P şi PR ale bătăilor subsecvente, conducerea supranormală şi conducerea ascunsă în joncţiunea AV. Atunci când perioada Wenckebach este mai lungă, variaţiile în durata intervalului PR sunt minime. În unele cazuri, la sfârşitul pauzei poate apărea o evadare AV joncţională (fig. 21.14).

Blocul AV de gradul II tip 2

1. Unde P blocate în mod intermitent
2. Interval PR constant pentru bătăile conduse

Intervalul PR al bătăilor conduse poate fi normal sau alungit peste limita superioară a valorii normale (0.20 secunde). Uneori, intervalul PR poate fi uşor scurtat după unda P blocată, ca urmare a ameliorării conducerii după bloc. Ca şi în cazul tipului 1, pot apărea evadări AV joncţionale. De cele mai multe ori blocul AV de gradul II tip 2 se asociază cu tulburări de conducere intraventriculare (fig. 21.15 şi 21.16).

Blocul AV de gradul II – 2/1

1. Unde P blocate în mod alternativ
2. Intervalul PR pentru bătăile conduse este constant

În prezenţa unei conduceri 2/1 este adesea imposibil de precizat dacă blocul AV este de tip 1 sau 2. De aceea, se impune efectuarea unor trasee mai lungi pentru a înregistra un eventual episod în care raportul de conducere se modifică, precum şi comportarea intervalului PR. Creşterea

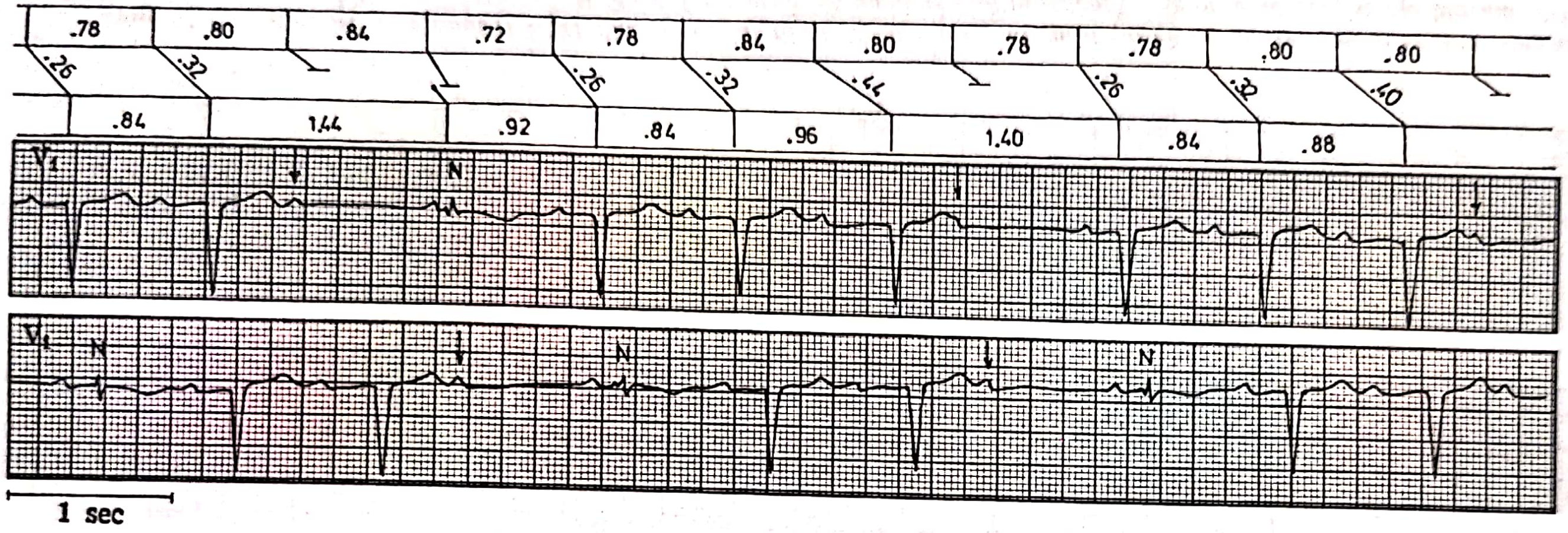
.78
.80
.84
.72
.78
.84
.80
.78
.78
.80
.80
.26
.32
.26
.32
.44
.26
.32
.40
.84
1.44
.92
.84
.96
1.40
.84
.88
V1
N
N
N
N
1 sec

Fig. 21.14: *Bloc AV de gradul II tip 1 cu evadări AV joncţionale (înregistrare continuă a derivaţiei V_1). Se observă că a doua pauză din rândul de sus nu este încheiată de o evadare AV joncţională. Explicaţie posibilă: unda P blocată (a doua săgeată) pătrunde mai adânc în ţesutul AV joncţional şi reciclează centrul de automatism. N = evadări AV joncţionale. Săgeţile marchează undele P blocate.*

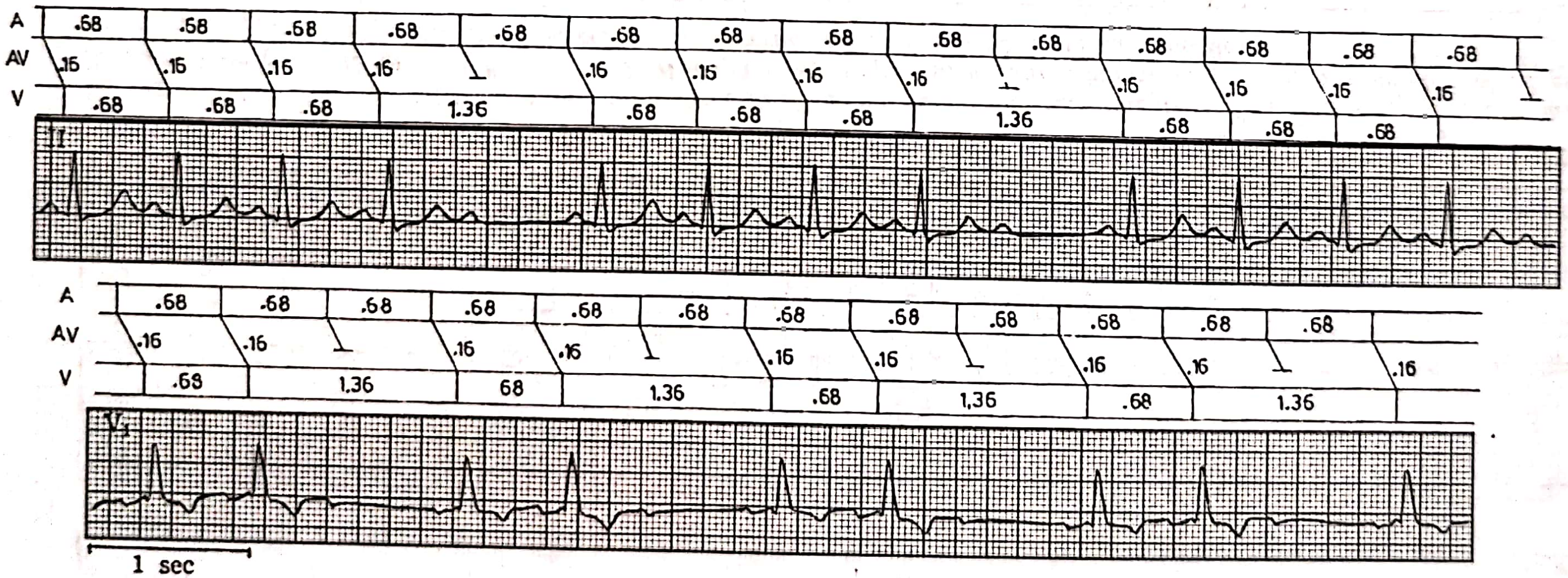
A
AV
V
.68
.15
.16
1.36
II
A
AV
V
.68
.16
1.36
68
V1
1 sec

Fig. 21.15: *Bloc AV de gradul II tip 2 (bolnav în vârstă de 69 de ani cu scurte pierderi de cunoştinţă). Se remarcă asocierea cu un bloc de ramură dreaptă. Conducerea AV este variabilă: 5/4 şi 3/2.*

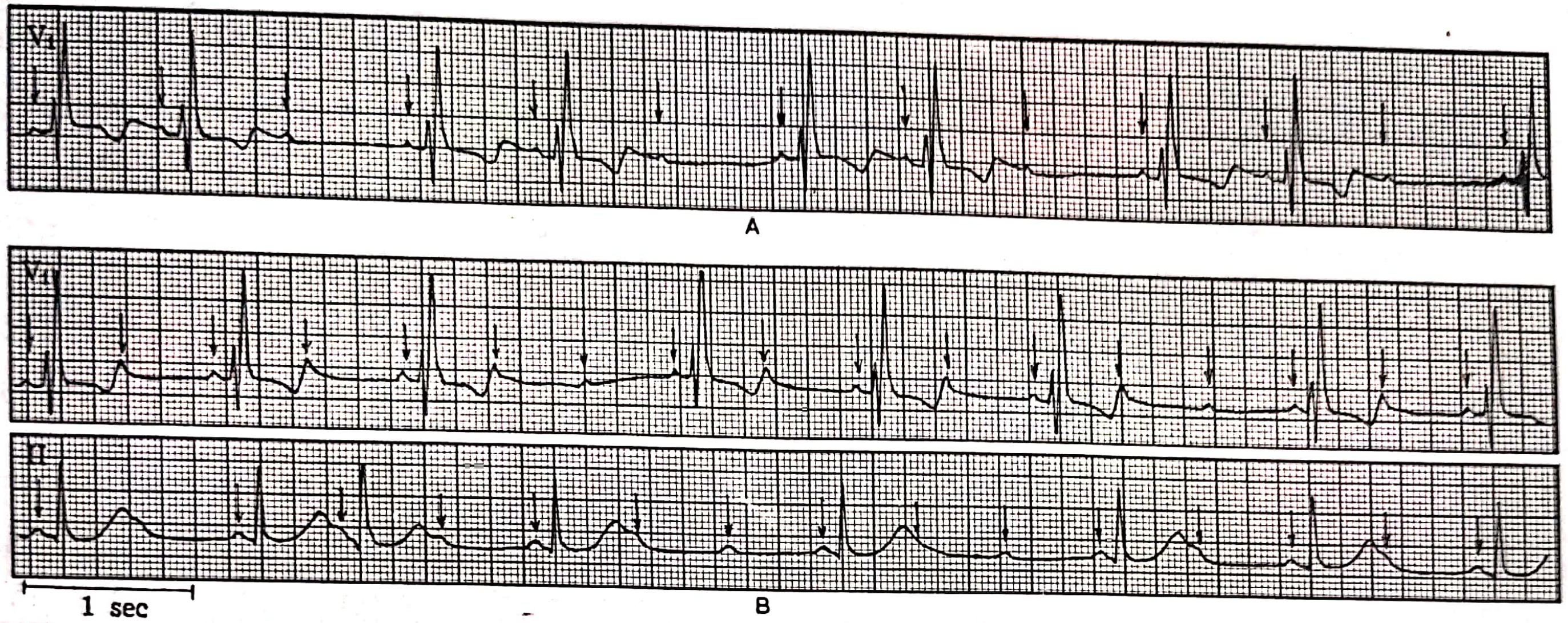
V1
A
V1
II
1 sec
B

Fig. 21.16: *Bloc AV de gradul II tip 2 (bolnav în vârstă de 73 de ani cu diagnosticul clinic de sindrom al nodului sinusal bolnav).* **A.** *Bloc AV de gradul II tip 2 (Mobitz II) – 3/2.* **B** *(după 1 mg atropină administrată intravenos). Tranziţia la un bloc AV 2/1 este probabil consecutivă conducerilor ascunse. Săgeţile marchează undele P.*

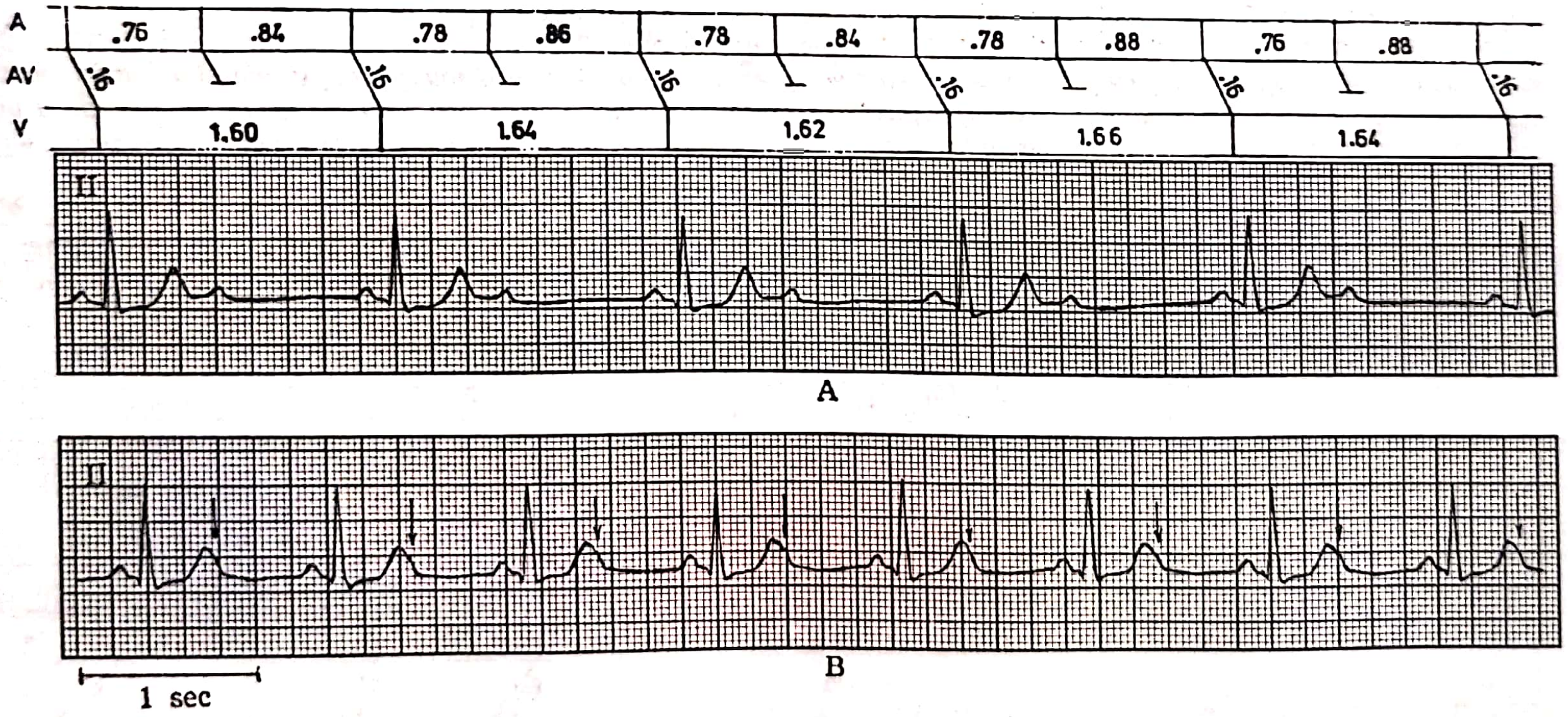
A
AV
V
.76
.84
.78
.86
.78
.84
.78
.88
.76
.88
.16
.16
.16
.16
.16
.16
1.60
1.64
1.62
1.66
1.64
II
A
II
B
1 sec

Fig. 21.17: *Bloc AV de gradul II – 2/1 (bolnav în vârstă de 60 de ani cu diagnosticul clinic de sindrom al nodului sinusal bolnav.* **A.** *Bloc AV de gradul II –2/1.* **B** *(după 1 mg atropină administrată intravenos). Se observă persistenţa blocului 2/1, deşi frecvenţa atrială a crescut de la 75 la 125/minut. Săgeţile marchează undele P suprapuse pe unda T a complexului precedent.*

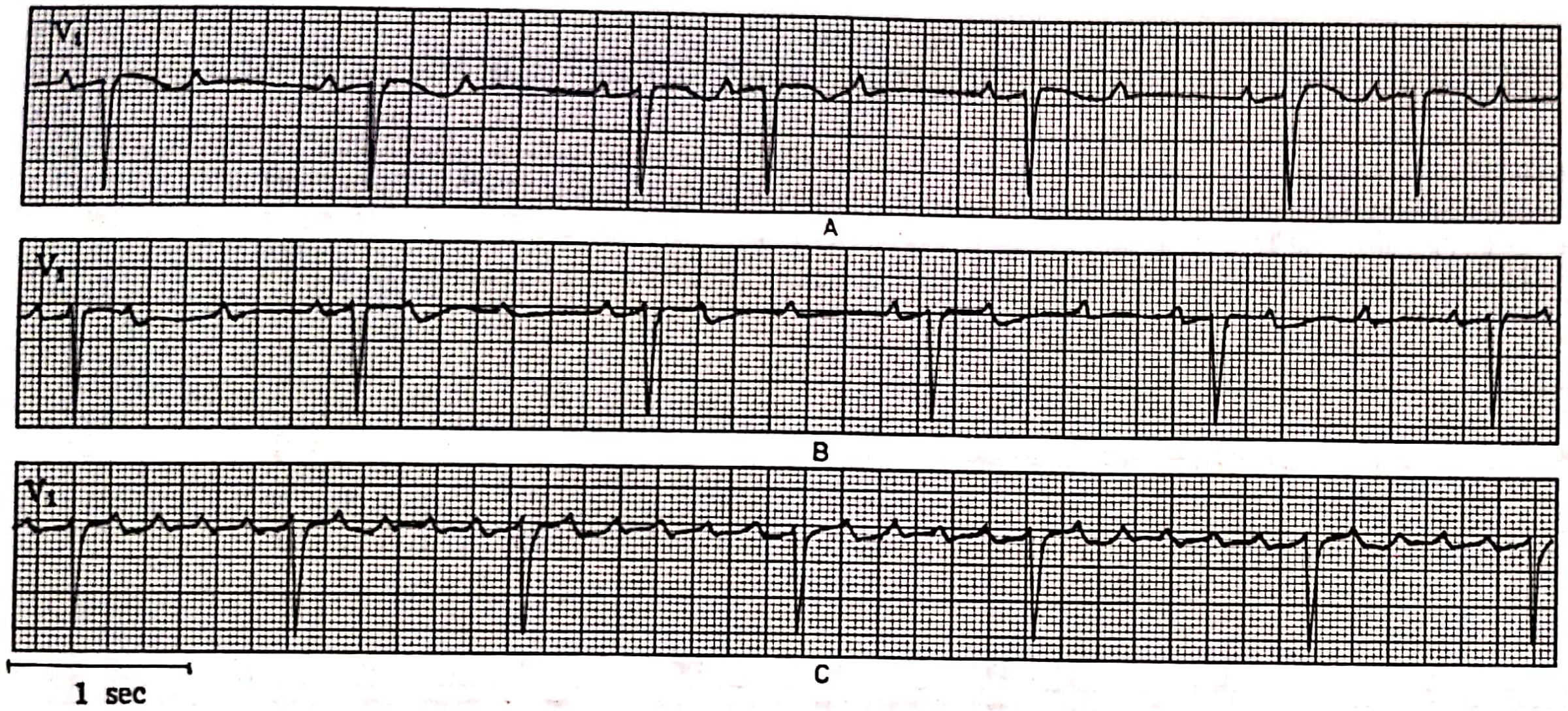
V1
A
V1
B
V1
C
1 sec

Fig. 21.18: *Bloc AV de gradul II – 2/1 (bolnavă în vârstă de 88 de ani cu diagnosticul clinic de sindrom al nodului sinusal bolnav). A. Bloc AV de gradul II – 2/1 asociat cu bloc AV gradul II tip Mobitz II – 3/2. B (după 1 mg atropină administrată intravenos). Bloc AV de grad înalt (3/1). C (3 minute după administrarea atropinei). Flutter atrial cu conducere AV variabilă.*

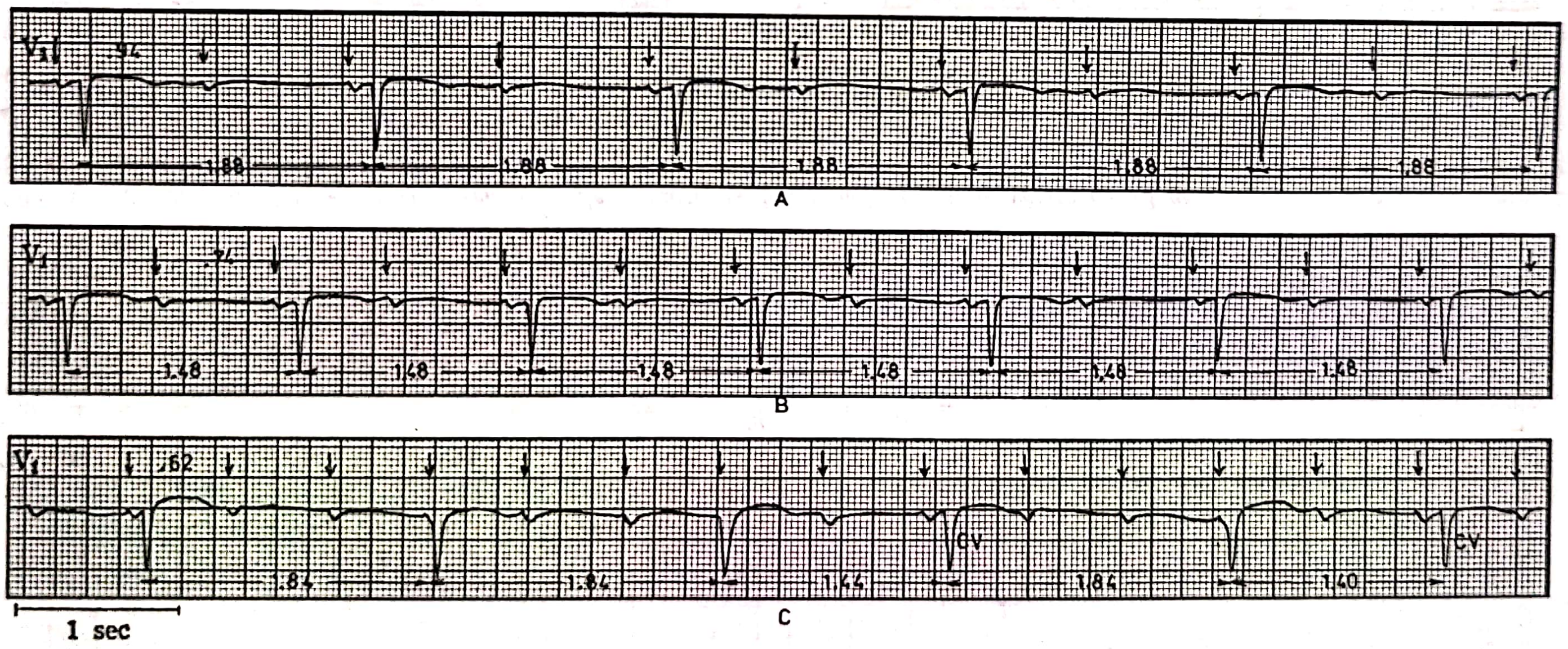
V1
.94
1.88
1.88
1.88
1.88
1.88
A
V1
.74
1.48
1.48
1.48
1.48
1.48
1.48
B
V1
.62
1.84
1.84
1.44
CV
1.84
1.40
CV
C
1 sec

Fig. 21.19: *Bloc AV de gradul II – 2/1 (bolnavă în vârstă de 78 de ani cu scurte pierderi de cunoştinţă). A. Bloc AV de gradul II – 2/1. B (după un efort uşor). Bloc AV de gradul II – 2/1 (frecvenţa atrială a crescut de la 65 la 80/minut). C (după 1 mg atropină administrată intravenos). Bloc AV de grad înalt, cu capturi ventriculare (CV). Frecvenţa atrială a crescut la 97/minut. Săgeţile marchează undele P.*

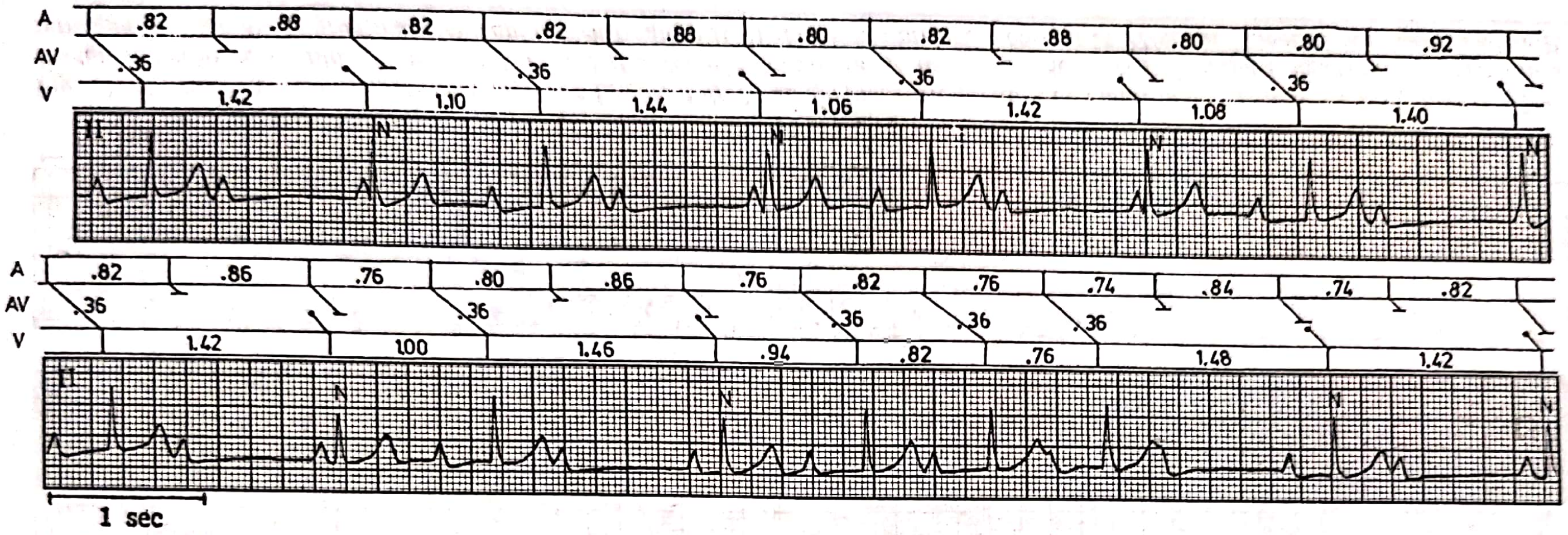
A
AV
V
.82
.88
.82
.82
.88
.80
.82
.88
.80
.80
.92
.36
.36
.36
.36
1.42
1.10
1.44
1.06
1.42
1.08
1.40
II
N
.82
.86
.76
.80
.86
.76
.82
.76
.74
.84
.74
.82
.36
.36
.36
.36
.36
1.42
100
1.46
.94
.82
.76
1.48
1.42
1 sec

Fig. 21.20: *Bloc AV de gradul II – 2/1 cu bigeminism de evadare AV joncţională (copil în vârstă de 13 ani, cu etiologia blocului neprecizată). Înregistrare continuă a derivaţiei II. În rândul de jos se observă şi o secvenţă de bloc AV de gradul II tip Mobitz II – 4/3. N = evadări AV joncţionale.*

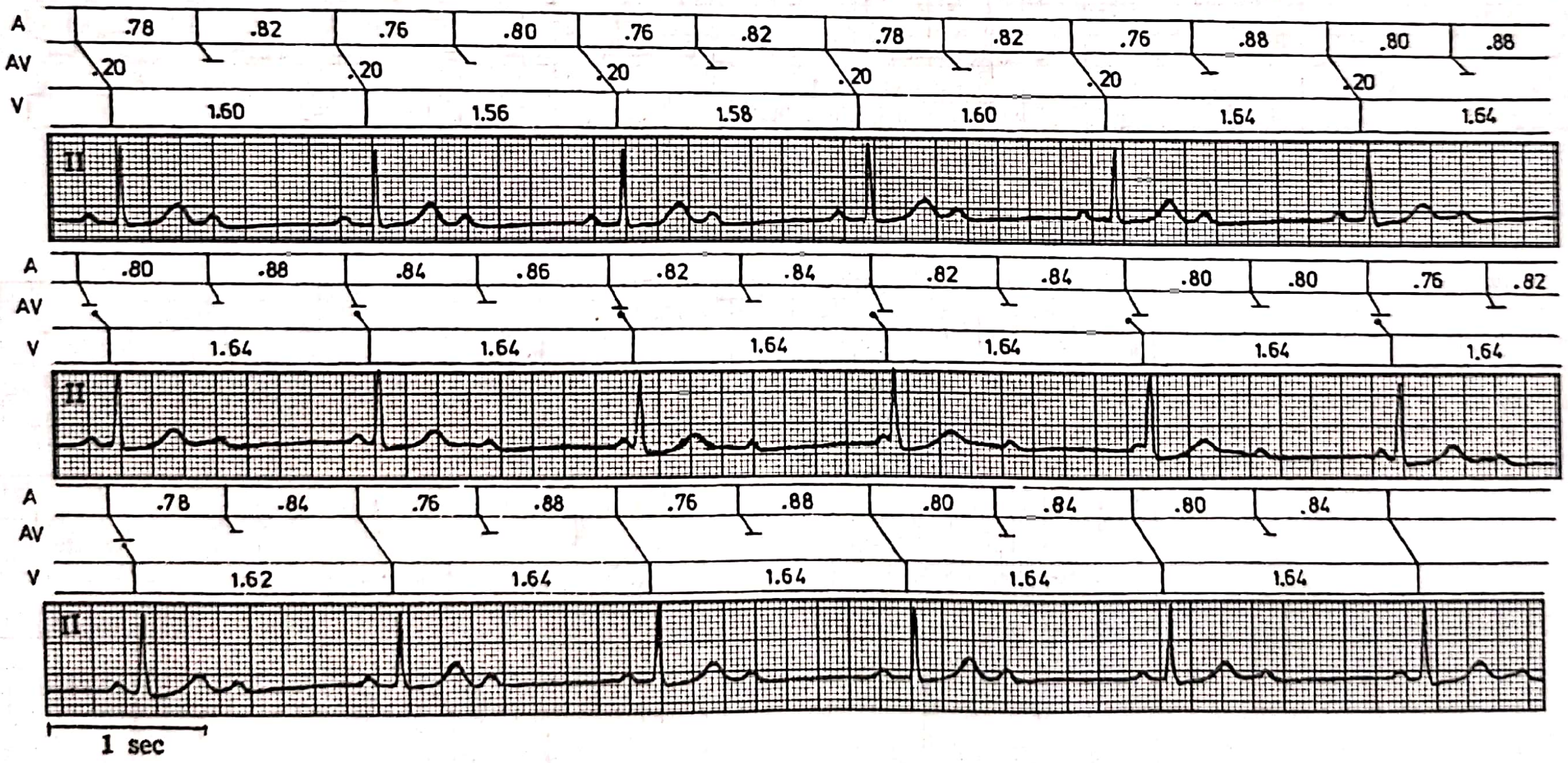
A
AV
V
.78
.82
.76
.80
.76
.82
.78
.82
.76
.88
.80
.88
.20
.20
.20
.20
.20
.20
1.60
1.56
1.58
1.60
1.64
1.64
II
.80
.88
.84
.86
.82
.84
.82
.84
.80
.80
.76
.82
1.64
1.64
1.64
1.64
1.64
1.64
.78
.84
.76
.88
.76
.88
.80
.84
.80
.84
1.62
1.64
1.64
1.64
1.64
1 sec

Fig. 21.21: *Bloc AV de gradul II – 2/1 cu disociaţie atrioventriculară intermitentă (bolnav în vârstă de 64 de ani cu etiologia blocului neprecizată). Înregistrare continuă a derivaţiei II.*

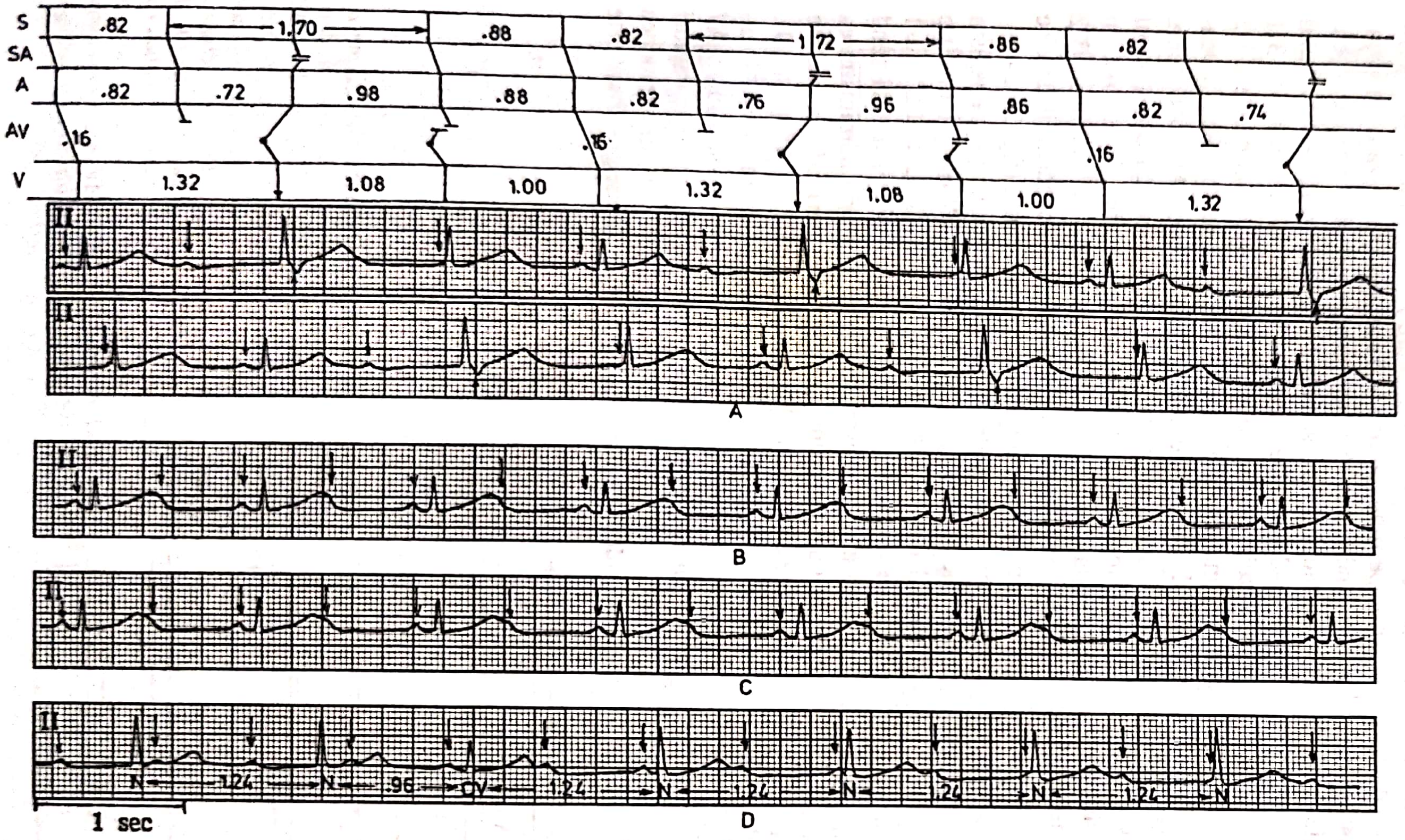
S
SA
A
AV
V
.82
1.70
.88
.82
1.72
.86
.82
.82
.72
.98
.88
.82
.76
.96
.86
.82
.74
.16
.16
.16
1.32
1.08
1.00
1.32
1.08
1.00
1.32
II
A
B
C
D
N
1.24
.96
CV
1 sec

Fig. 21.22: *Bloc AV de grad II-2/1 cu evadări AV joncționale (bolnav în vârstă de 66 de ani cu diagnosticul clinic de angină pectorală stabilă). A. Bloc AV de gradul II – 2/1 cu evadări AV joncționale care se conduc retrograd (săgețile cu vârful în sus). B (1 minut după 1 mg atropină administrată intravenos). Bloc AV de gradul II-2/1 fără evadări AV joncționale. C (15 minute după administrarea atropinei). Bloc AV de gradul II-2/1. D (40 minute după administrarea atropinei). Bloc AV de grad înalt cu rare capturi ventriculare (CV). N = complexe QRS de origine AV joncțională. Săgețile cu vârful în jos marchează undele P de origine sinusală.*

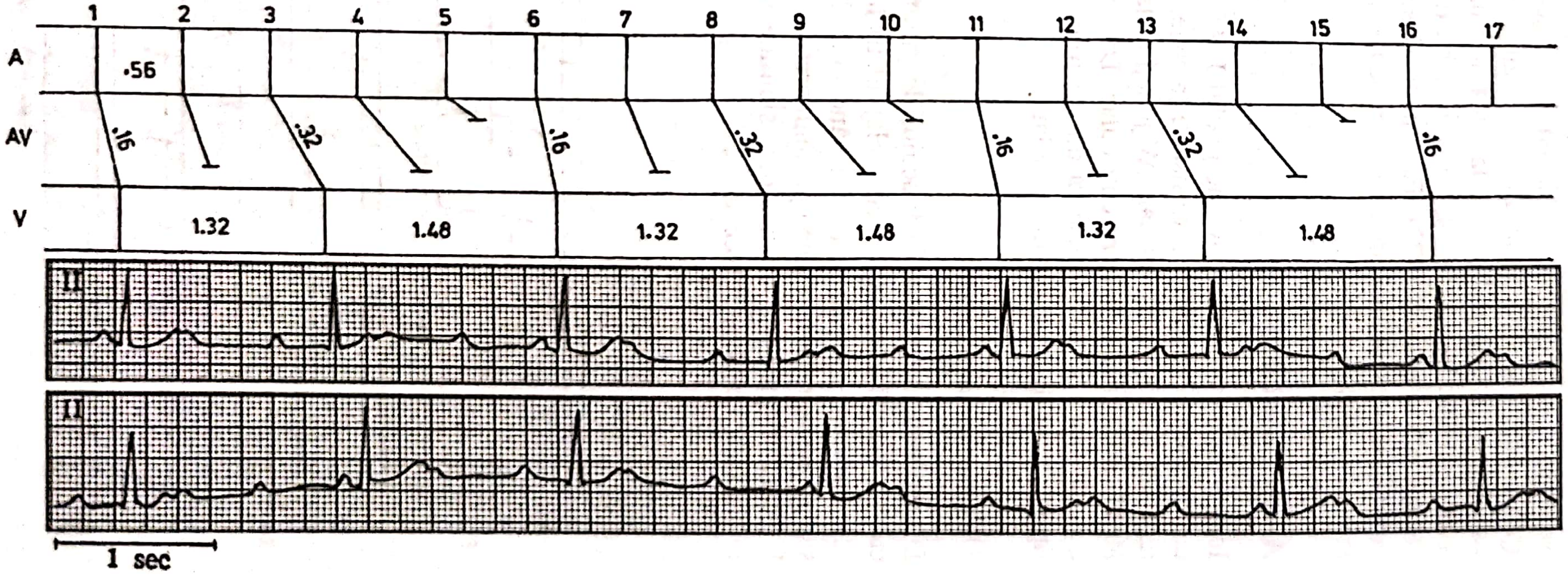
1
2
3
4
5
6
7
8
9
10
11
12
13
14
15
16
17
A
AV
V
.56
.16
.32
.16
.32
.16
.32
.16
1.32
1.48
1.32
1.48
1.32
1.48
II
1 sec

Fig. 21.23: *Perioade Wenckebach ale undelor P alterne în prezența unui bloc AV de gradul II-2/1 (bolnavă în vârstă de 66 de ani cu scurte pierderi de cunoștință). Înregistrare continuă a derivației II. Aspectul este interpretat ca un bloc la două niveluri: un nivel superior (bloc Wenckebach) și un nivel inferior (bloc 2/1).*

frecvenţei atriale prin efort sau atropină determină descreşterea blocului în tipul 1 şi creşterea sa în tipul 2 (Langendorf R şi colab., 1972) – fig. 21.17, 21.18 şi 21.19. Frecvent, în blocul AV de gradul II – 2/1 apar evadări AV joncţionale care realizează fie un aspect de bigeminism de evadare (fig. 21.20), fie o disociaţie AV intermitentă (fig. 21.21). Uneori, evadările AV joncţionale prezintă o conducere retrogradă dacă miocardul atrial nu este în perioadă refractară (fig. 21.22). O formă rară de asociere a blocului AV 2/1 cu perioade Wenckebach ale bătăilor conduse este redată în fig. 21.23. În acest caz, undele P conduse prezintă o alungire progresivă a intervalului PR, după care apar două unde P consecutive blocate (perioade Wenckebach ale undelor P alterne). Aspectul este interpretat ca un bloc AV la două niveluri: un nivel superior (bloc Wenckebach) şi unul inferior (bloc AV 2/1) (Halpern S şi colab., 1973). Fenomenul descris se poate constata şi în cazul unei conduceri ventriculoatriale (Lévy S şi colab., 1980).

Aritmii asociate

Indiferent de tip, blocul AV de gradul II se poate asocia cu diverse alte aritmii: extrasistole (atriale, AV joncţionale sau ventriculare), evadări AV joncţionale, bloc sinoatrial, intraatrial sau intraventricular. De asemenea, pe acelaşi traseu se poate observa uneori tranziţia la un alt tip sau grad de bloc atrioventricular.

Diagnostic diferenţial

Diagnosticul diferenţial al blocului de gradul II se face cu: (1) extrasistolele atriale cu cuplaj relativ lung, blocate, (2) bradicardia sinusală, atunci când unda P blocată se suprapune peste unda T a complexului precedent şi (3) unde U, care în prezenţa bradicardiei sinusale pot fi greşit interpretate ca unde P blocate.

Blocul AV de grad înalt

Mecanism şi criterii de diagnostic electrocardiografic

Blocul AV de grad înalt este definit ca o formă de bloc atrioventricular în care cel puţin două unde P consecutive sunt blocate. De cele mai multe ori blocul este situat la mai multe niveluri ale sistemului de conducere atrioventricular (bloc multietajat), fiind asociat cu complexele QRS anormale. Raportul de conducere atrioventricular poate fi par (4/1, 6/1, 8/1 etc.) sau impar (3/1, 5/1, 7/1 etc.). Însă instalarea unui ritm de evadare AV joncţional sau ventricular nu permite, de cele mai multe ori, precizarea raportului de conducere. Aceleaşi mecanisme care produc blocul AV de gradul II tip 1 sau tip 2 se găsesc şi la baza blocului AV de grad înalt. De exemplu, blocul AV de grad înalt 3/1 poate rezulta din blocul tip Wenckebach cu conducere 3/2 atunci când al doilea stimul atrial nu se conduce la ventricule, dar pătrunde adânc în joncţiunea AV (conducere ascunsă), încât stimulul atrial subsecvent găseşte ţesutul AV joncţional în perioada refractară (fig. 21.24 A). În mod similar, un bloc AV de tip Mobitz II cu conducere 3/2 poate evolua într-un bloc 3/1 ca urmare a conducerii ascunse în joncţiunea AV a celui de-al doilea stimul (fig. 21.24 B). Blocul AV 3/1 poate fi produs şi printr-un mecanism necomplicat, analog cu cel al blocului AV de gradul II tip Mobitz II (fig. 21.24 C). Un bloc AV de gradul II – 2/1 poate, de asemenea, evolua în bloc AV 3/1 atunci când frecvenţa atrială creşte prin efort sau prin administrarea unor droguri (atropină), ca urmare a perioadei refractare prelungite a ţesutului AV joncţional (fig. 21.18 şi 21.19).

În blocul AV de grad înalt ritmul dominant este menţinut de regulă de un centru de automatism subsidiar, AV joncţional sau ventricular, pe fondul căruia apar capturi ventriculare (fig. 21.25, 21.26 şi 21.27). În asemenea condiţii, identificarea tipului de bloc AV de grad înalt este

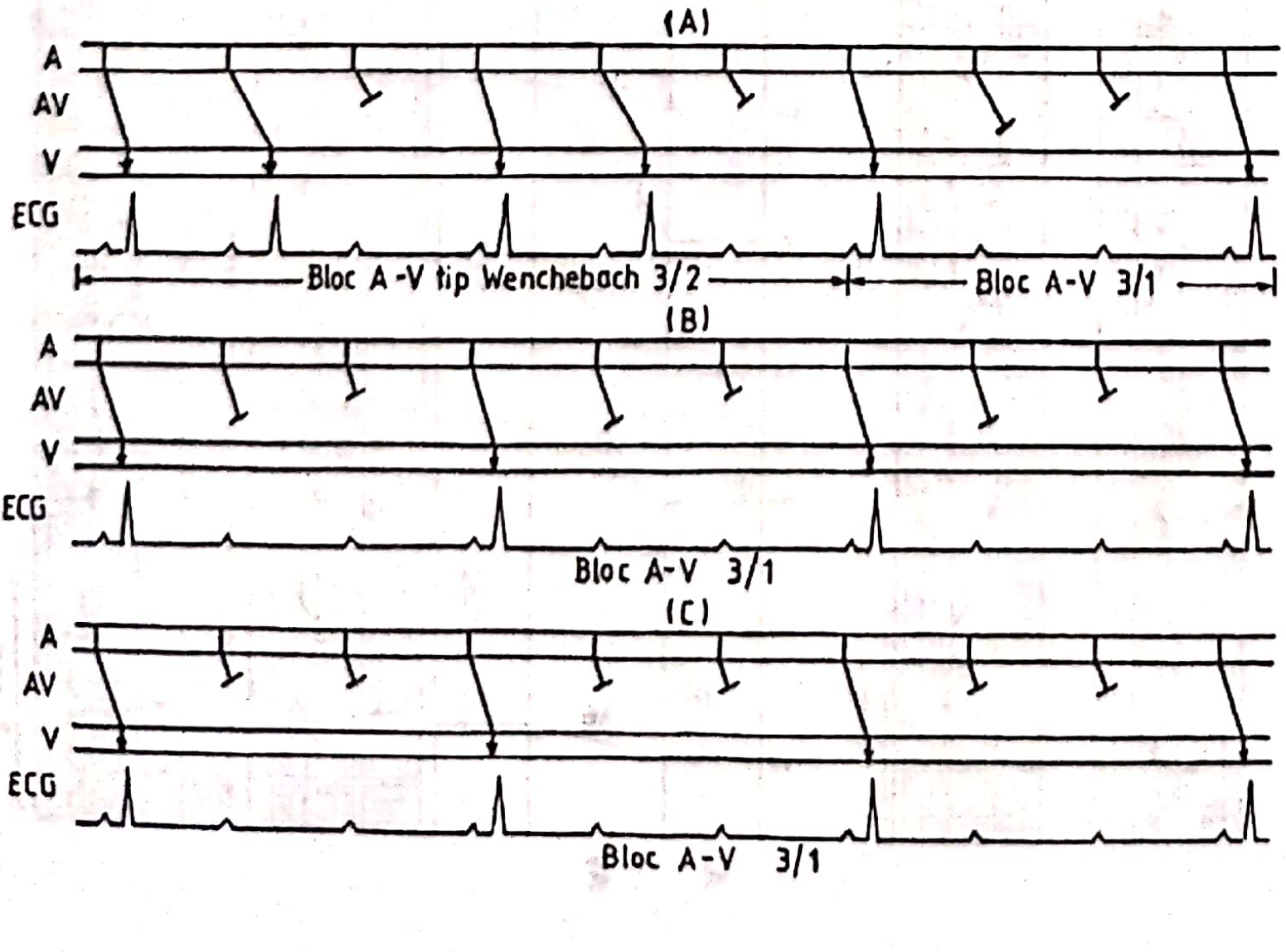

Fig. 21.24: *Reprezentarea diagramatică a mecanismelor de producere a blocului AV cu conducere 3/1 (după Chung EK, 1977). **A.** Bloc AV tip Wenckebach cu conducere 3/2 urmat de bloc AV 3/1 ca urmare a conducerii ascunse în joncţiunea AV al celui de-al doilea stimul al ciclului. **B.** Bloc AV 3/1 consecutiv unui bloc AV tip Mobitz II cu conducere 3/2, tot ca urmare a conducerii ascunse în joncţiunea AV al celui de-al doilea stimul al ciclului. **C.** Bloc AV 3/1 consecutiv blocării succesive a doi stimuli atriali cu penetraţie egală în joncţiunea AV.*

adesea dificilă. Compararea intervalului PR al capturilor ventriculare poate fi însă utilă. Astfel, în blocul AV de tip 1 durata intervalelor PR ale capturilor ventriculare prezintă o relaţie inversă cu durata intervalului dintre unda P şi unda R precedentă (R'-P), în timp ce în tipul 2 intervalul PR al capturilor este constant (Langendorf R şi colab., 1972). Uneori, blocul de grad înalt se poate manifesta prin aspecte electrocardiografice mai complexe: bloc AV 2/1 cu fenomen Wenckebach al undelor P conduse, urmat de bloc AV 4/2 (fig. 21.28).

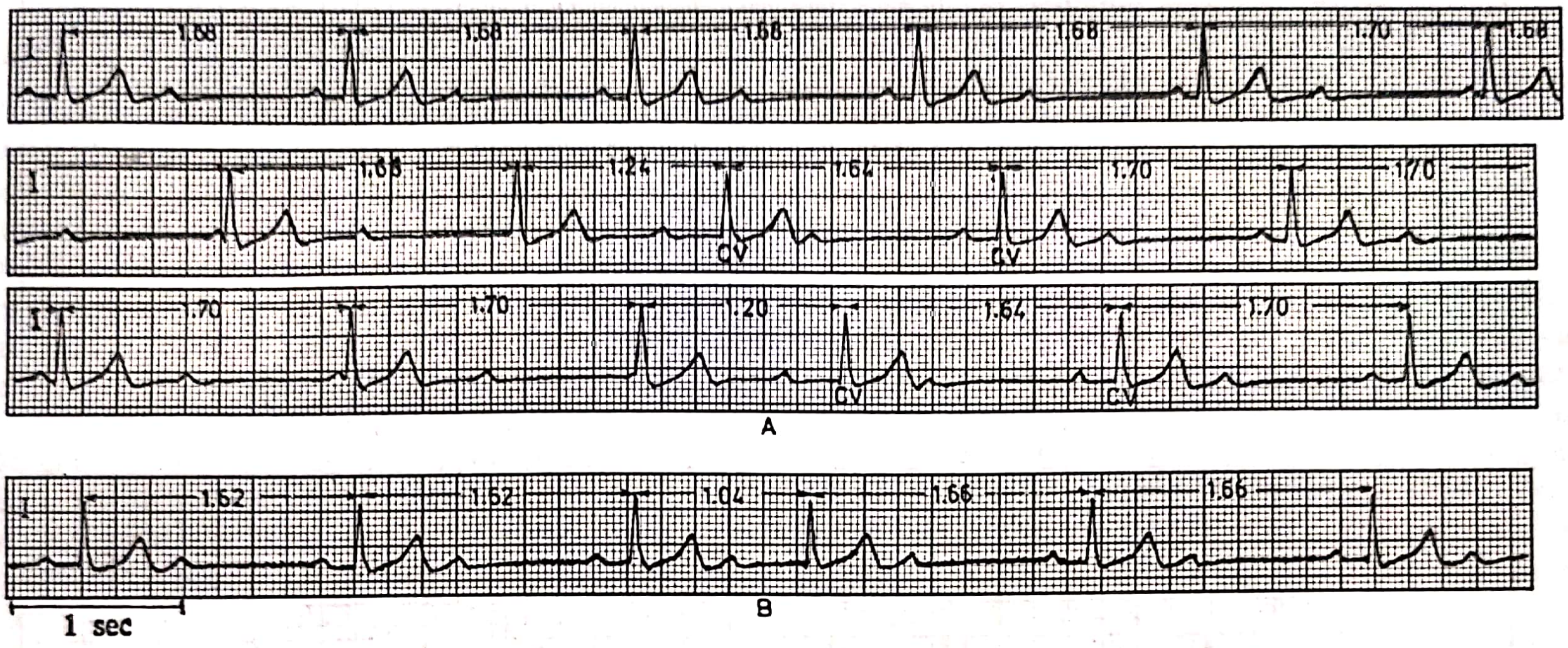

Fig. 21.25: *Bloc AV de grad înalt (bolnav în vârstă de 76 de ani cu scurte pierderi de cunoştinţă). A (înregistrare continuă a derivaţiei I). Bloc AV de grad înalt cu ritm de evadare AV joncţională şi capturi ventriculare (CV). B. La acelaşi bolnav, tranziţie în bloc AV 2/1 şi o secvenţă de bloc AV de gradul II tip Wenckebach.*

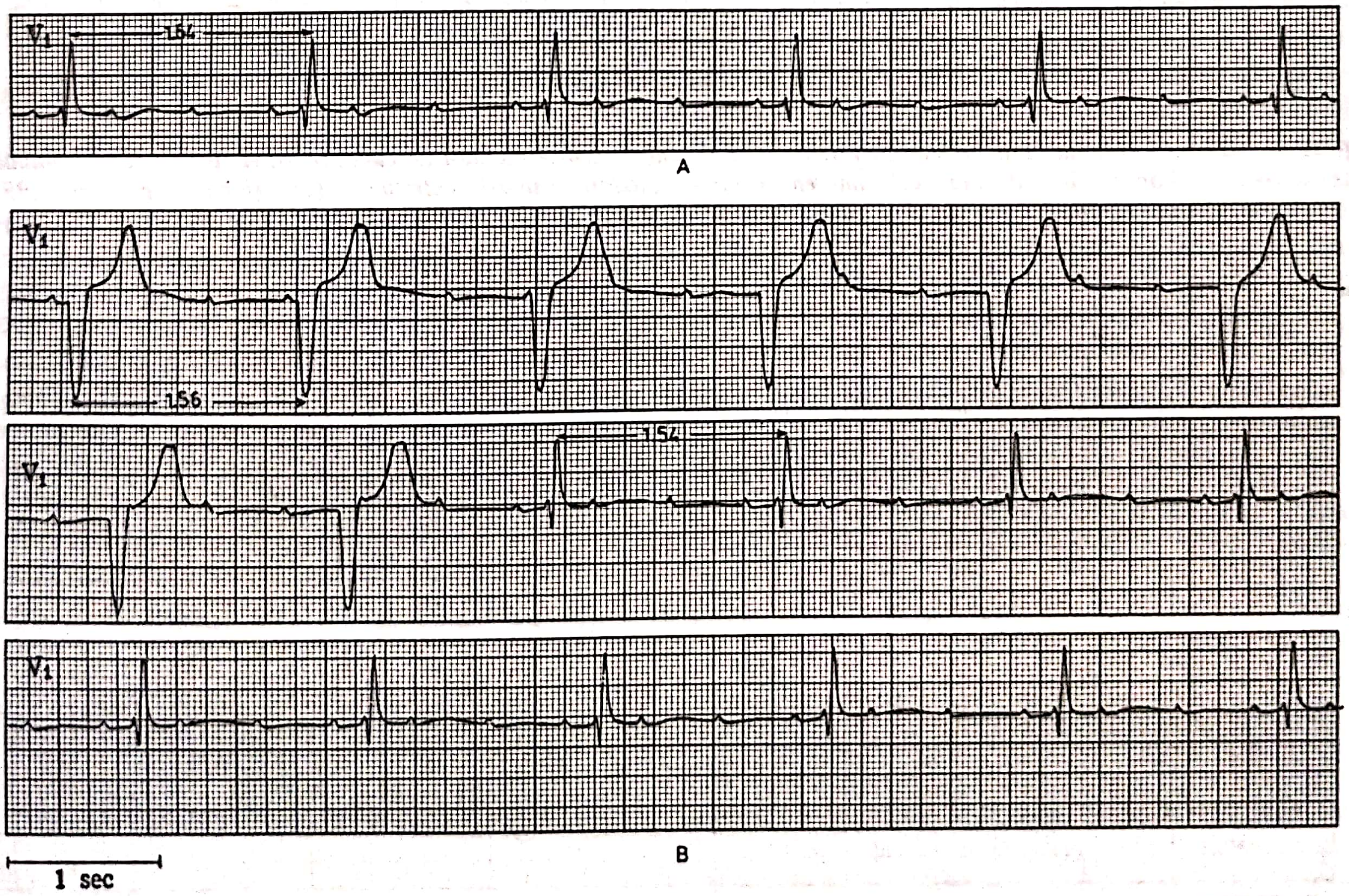

Fig. 21.26: *Bloc AV cu conducere 3/1 (bolnavă în vârstă de 52 de ani cu diagnosticul probabil de cardiomiopatie primitivă). A. Bloc AV de grad înalt cu conducere 3/1, asociat cu bloc de ramură dreaptă (bloc bifascicular). B (înregistrare continuă a derivaţiei V_1). Ritm ventricular de evadare, urmat de bloc AV 3/1.*

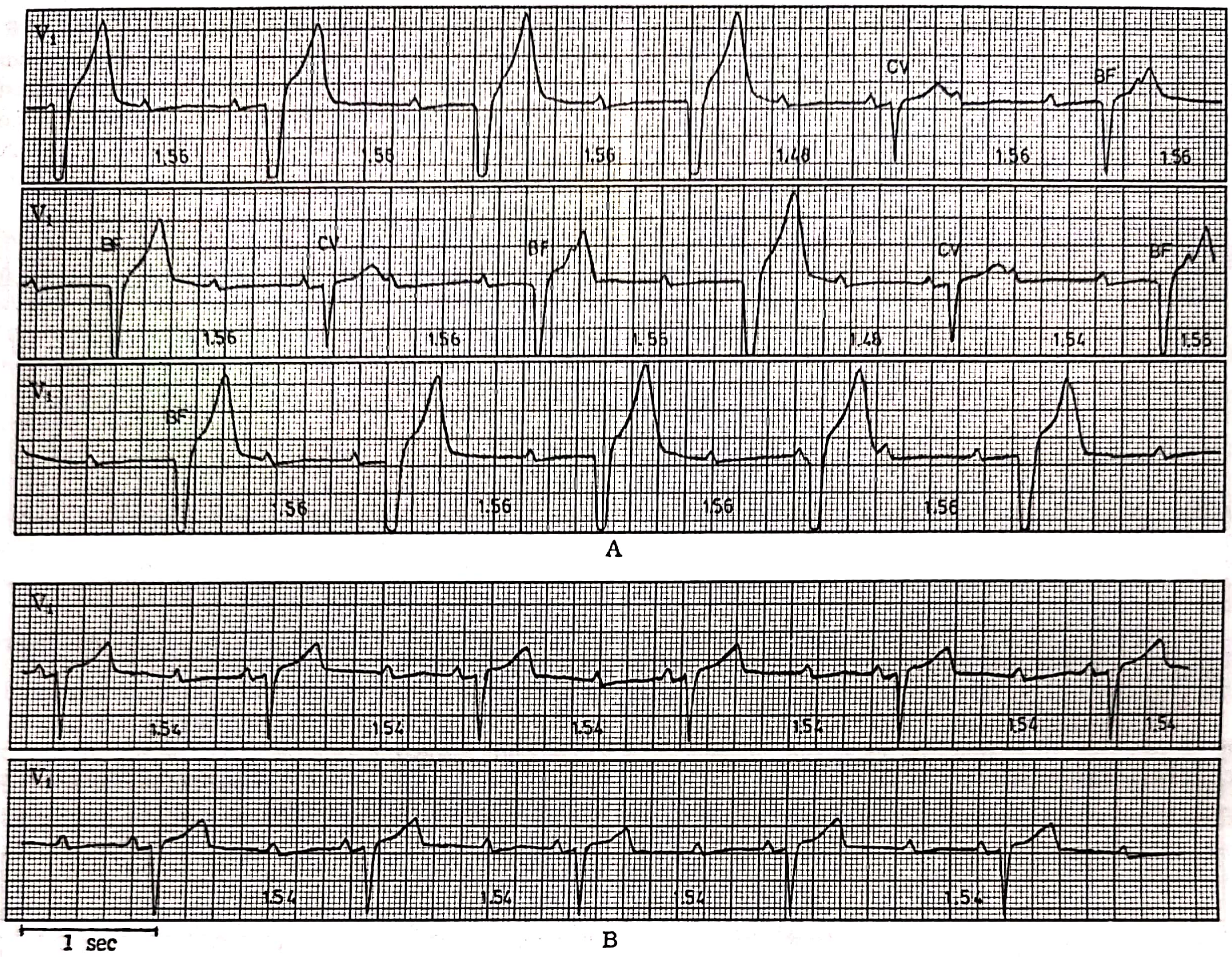
V1
CV
BF
1.56
1.56
1.56
1.48
1.56
1.56
BF
CV
BF
CV
BF
1.56
1.56
1.56
1.48
1.54
1.56
BF
1.56
1.56
1.56
1.56
A
V1
1.54
1.54
1.54
1.54
1.54
1.54
V1
1.54
1.54
1.54
1.54
1 sec
B

Fig. 21.27: *Bloc AV de grad înalt (bolnav în vârstă de 72 de ani cu scurte pierderi de cunoştinţă). A (înregistrarea continuă a derivaţiei V_1). Bloc AV de grad înalt cu ritm ventricular de evadare, capturi ventriculare (CV) şi bătăi de fuziune (BF). B (înregistrare continuă a derivaţiei V_1, după 1 mg atropină administrată intravenos). Bloc AV de grad înalt 3/1.*

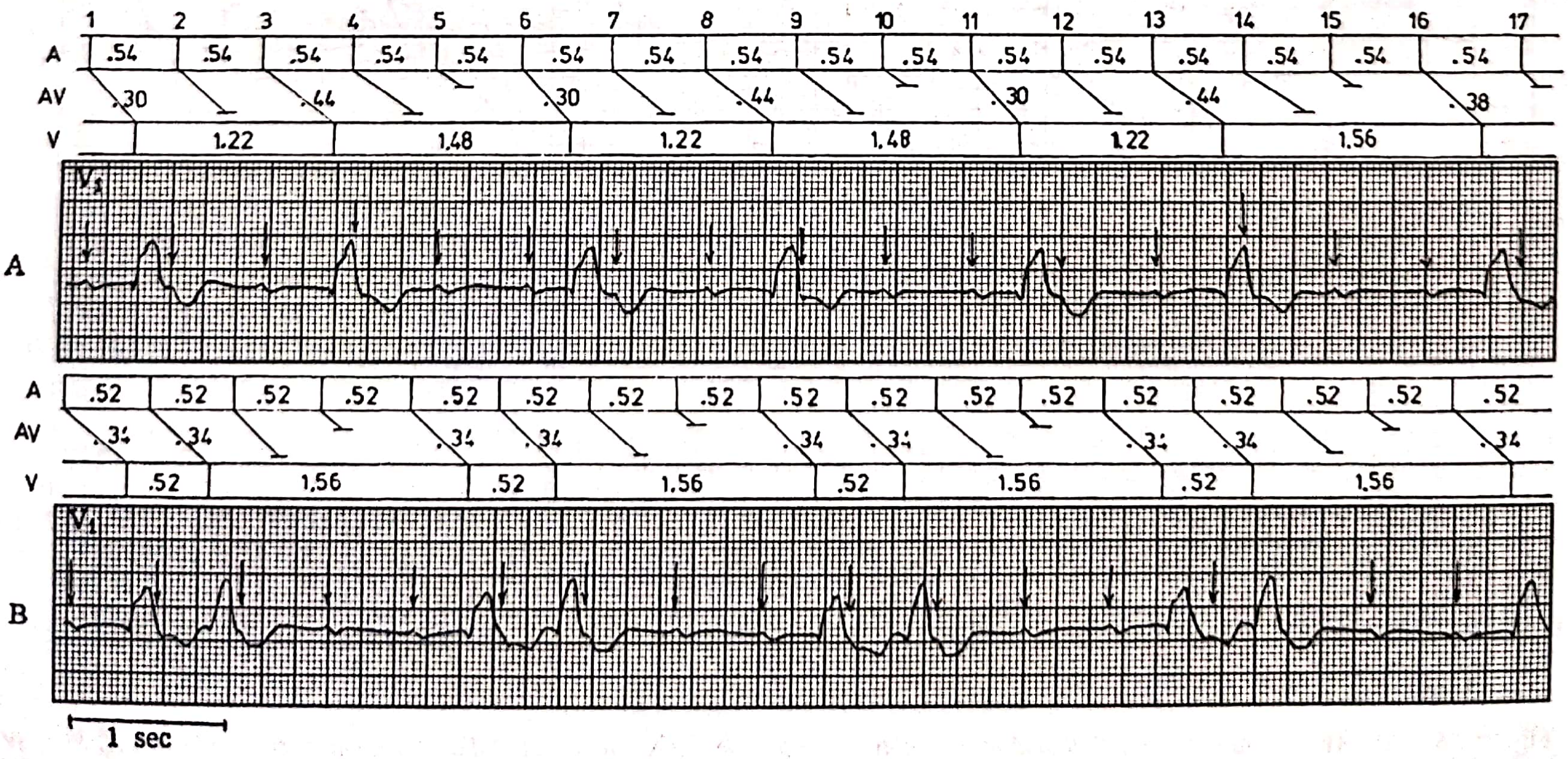
1 2 3 4 5 6 7 8 9 10 11 12 13 14 15 16 17
A
AV
V
.54
.30
.44
.30
.44
.30
.44
.38
1.22
1.48
1.22
1.48
1.22
1.56
V1
A
A
AV
V
.52
.34
.52
1.56
.52
1.56
.52
1.56
.52
1.56
V1
B
1 sec

Fig. 21.28: *Bloc AV de grad înalt (bolnav în vârstă de 73 de ani cu scurte pierderi de cunoştinţă). A. Bloc AV 2/1 cu fenomen Wenckebach al undelor P conduse. B. Bloc AV 4/2. Săgeţile marchează undele P.*

Aritmii asociate

Blocul AV de grad înalt poate fi asociat cu diverse aritmii: extrasistole (mai ales ventriculare), disociaţie AV prin ritm de evadare AV joncţională sau ventriculară, bloc de ramură, bloc sinoatrial.

Diagnostic diferenţial

Ca urmare a apariţiei frecvente a ritmurilor de evadare (AV joncţionale, ventriculare), blocul AV de grad înalt poate fi greşit interpretat ca un ritm de evadare sau o disociaţie AV, fără explicarea mecanismului fundamental. Or, diagnosticul de ritm de evadare sau de disociaţie AV reprezintă numai o interpretare parţială a aritmiei. În prezenţa capturilor ventriculare diagnosticul corect este cel de bloc AV de grad înalt şi nu de bloc AV complet. Capturile ventriculare din blocul AV de grad înalt trebuie deosebite de extrasistolele ventriculare. Primele sunt precedate de unde P, în timp ce extrasistolele ventriculare prezintă un cuplaj fix şi nu sunt precedate de unde P. Atunci când în blocul AV de grad înalt mecanismul atrial este reprezentat prin fibrilaţie atrială, capturile ventriculare vor fi identificate pe baza apariţiei lor neregulate, ca şi în fibrilaţia atrială necomplicată.

Blocul AV de gradul III (complet)

Mecanism

Blocul AV de gradul III sau complet se caracterizează printr-o activitate electrică atrială şi ventriculară independente, ca urmare a blocării complete a excitaţiei în sistemul de conducere specializat. Cauza constă în prelungirea maximă a duratei perioadei refractare, care ocupă întregul ciclu cardiac. Înregistrarea potenţialelor fasciculului lui His atestă că sediul blocului AV complet poate fi în nodul AV (suprahisian), în fasciculul lui His (intrahisian) sau în ramurile fasciculului lui His (infrahisian) – fig. 21.29. După unii cercetători, blocul AV complet poate fi determinat şi de un bloc intraatrial (James TN şi Sherf L, 1976).

Criterii de diagnostic electrocardiografic

1. Activitatea electrică atrială şi ventriculară independente (ritmul atrial poate fi sinusal sau ectopic).
2. Ritmul ventricular lent şi regulat, controlat de un centru automatic AV joncţional sau ventricular.
3. Frecvenţa atrială mai rapidă decât cea ventriculară.

1. *Mecanismul atrial*

În prezenţa ritmului sinusal intervalele P-P sunt regulate. De multe ori însă, intervalele P-P pot fi uşor variabile ca urmare a unei aritmii sinusale ventriculofazice (Schamroth L, 1968). Undele P nu prezintă nici o relaţie cu complexele QRS, intervalele PR fiind foarte variabile (fig. 21.30 şi 21.31). Atunci când mecanismul atrial constă în fibrilaţie, blocul AV complet poate fi identificat prin regularitatea şi frecvenţa joasă a ritmului ventricular (fig. 21.32). În cazurile în care mecanismul atrial este reprezentat prin tahicardie atrială sau flutter, ritmul ventricular este de asemenea lent şi regulat şi, în plus, undele P ectopice sau undele de flutter nu prezintă nici o relaţie cu complexele QRS (fig. 21.33).

2. *Morfologia complexului QRS*

Morfologia complexului ventricular depinde de sediul blocului, deoarece centrul automatic care preia controlul activităţii ventriculare este situat imediat sub bloc. Dacă blocul este suprahisian (intranodal) sau intrahisian complexele QRS sunt normale, cu condiţia să nu existe un bloc de ramură asociat (fig. 21.29 a, b şi 21.30). Dacă blocul este infrahisian (sub bifurcaţia fasciculului lui His) complexele QRS vor fi lărgite şi cu o configuraţie anormală (fig. 21.29 c şi 21.31). Din cele mai sus rezultă că, în prezenţa unor complexe QRS anormale, electrocardiograma de suprafaţă nu permite precizarea sediului blocului: bloc de ramură bilateral, bloc trifascicular sau AV joncţional cu bloc de ramură unilateral (Rosen KM şi colab., 1973; Puech P, 1975). De aceea, preferăm termenii de „bloc AV complet cu complexe QRS normale" şi „bloc AV complet cu complexe QRS lărgite". În cazuri mai rare, blocul AV complet se poate însoţi de două sau mai multe tipuri morfologice de complexe QRS. Dacă frecvenţa acestora este diferită se admite că ritmul ventricular este sub controlul a doi sau mai mulţi centri automatici (fig. 21.34, 21.35 şi 21.36). Dacă frecvenţa celor două tipuri de complexe este similară, nu poate fi exclusă prezenţa unui centru automatic unic cu propagare variabilă a frontului de excitaţie în miocardul ventricular (tulburări variabile ale conducerii intraventriculare) – fig. 21.32.

3. *Frecvenţa ventriculară*

În blocul AV complet frecvenţa ventriculară este corelată cu localizarea blocului şi cu sediul centrului automatic care controlează activitatea ventriculară. Ritmurile AV joncţionale de evadare prezintă o frecvenţă de 40-60/minut. Ritmurile ventriculare de evadare manifestă o frecvenţă de 30-40/minut, cu variaţii până la 20 şi 50/minut. Dacă centrul automatic este situat într-o zonă superioară a joncţiunii AV, frecvenţa ventriculară poate fi influenţată prin efort sau droguri vagolitice (fig. 21.33).

Ritmul ventricular în blocul AV complet este în general regulat. Intervalele R-R pot fi totuşi variabile în următoarele circumstanţe: (a) pacemakeri multipli AV joncţionali sau ventriculari (fig. 21.34, 21.35 şi 21.36), (b) bloc de ieşire de diverse grade (fig. 21.37 şi 21.38) şi descărcarea neregulată a excitaţiei din pacemakerul ventricular (fig. 21.35).

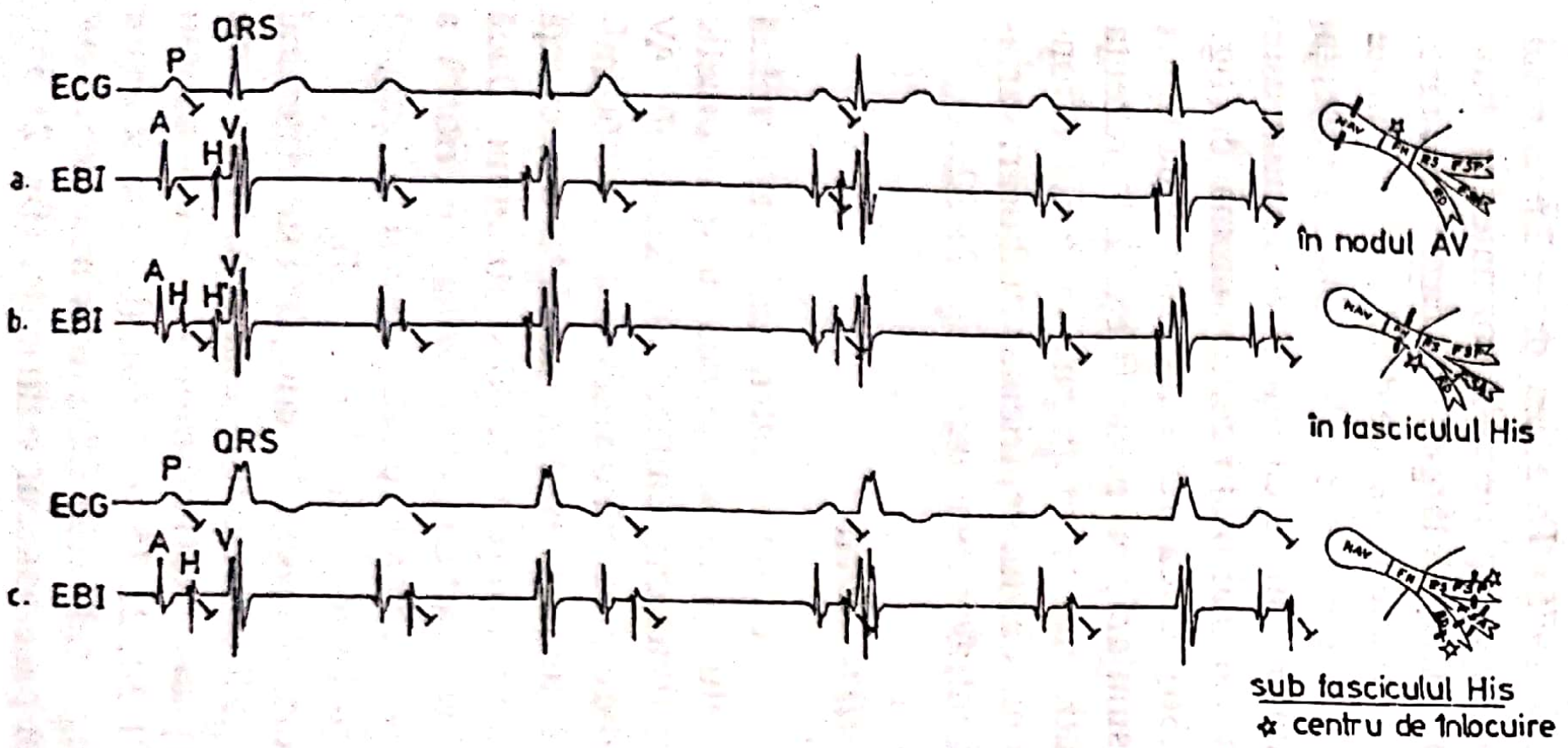
ECG
P
QRS
A
V
H
a. EBI
b. EBI
c. EBI
în nodul AV
în fasciculul His
sub fasciculul His
✩ centru de înlocuire

Fig. 21.29: *Localizări posibile ale blocului AV complet (după Csapo G, 1980). (a) bloc suprahisian (intranodal). (b) bloc intrahisian. (c) bloc infrahisian. Simbolurile prezintă aceeaşi semnificaţie ca în figurile 21.1 şi 21.2.*

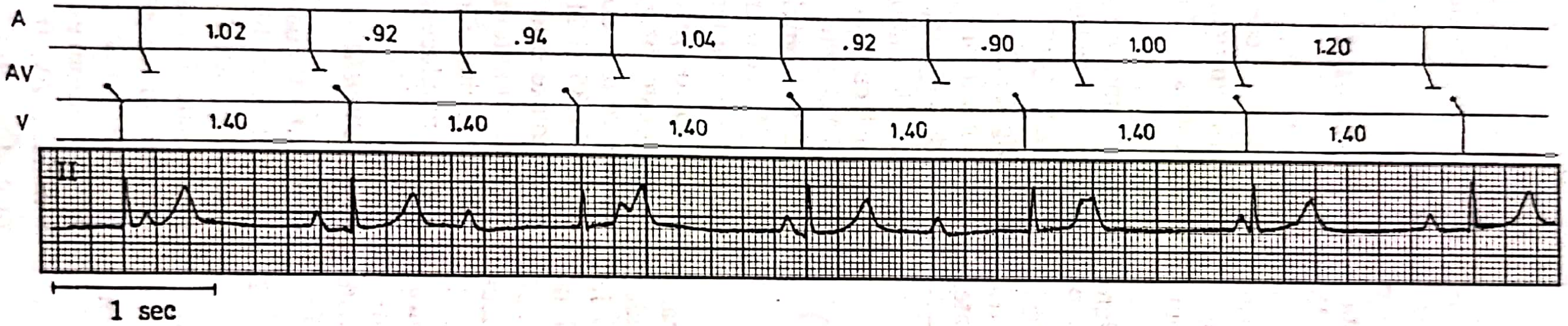
A
AV
V
1.02
.92
.94
1.04
.92
.90
1.00
1.20
1.40
1.40
1.40
1.40
1.40
1.40
II
1 sec

Fig. 21.30: *Bloc AV complet cu complexele QRS normale (copil în vârstă de 10 ani cu bloc AV congenital). Centrul automatic care controlează activitatea electrică ventriculară este situat în zona AV joncţională (bloc suprahisian).*

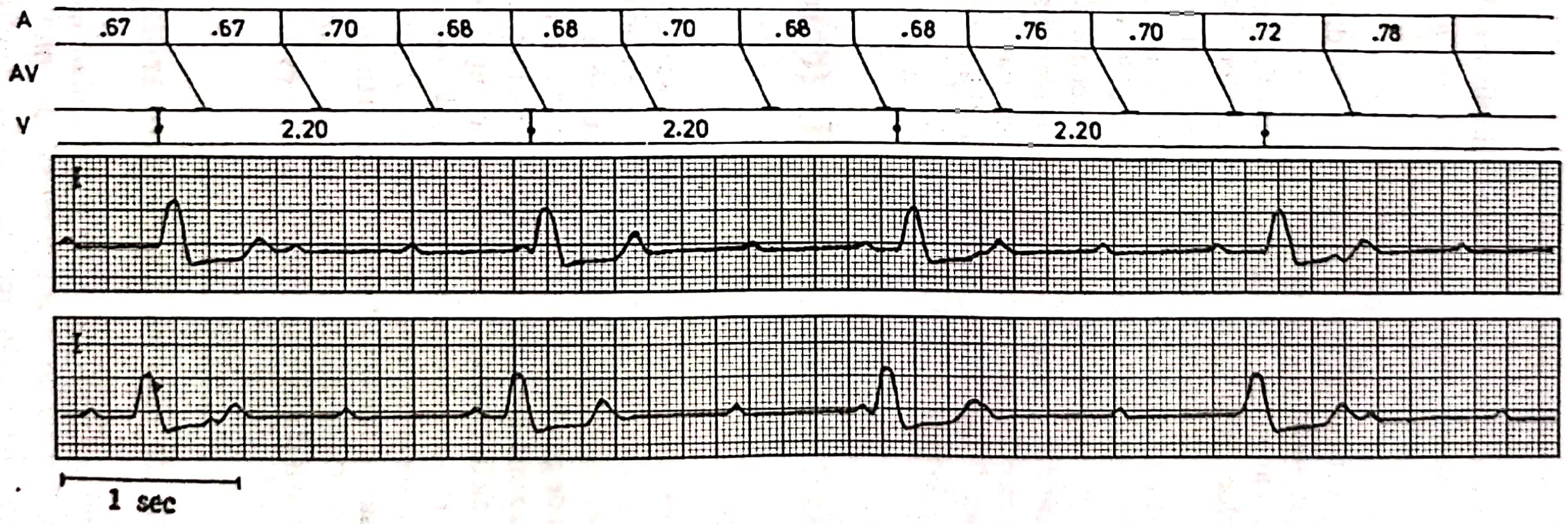
A
AV
V
.67
.67
.70
.68
.68
.70
.68
.68
.76
.70
.72
.78
2.20
2.20
2.20
I
I
1 sec

Fig. 21.31: *Bloc AV complet cu complexele QRS anormale (bolnav în vârstă de 63 de ani cu diagnosticul clinic de infarct miocardic vechi cu localizare anterioară). Sediul blocului nu poate fi precizat cu certitudine. Dată fiind însă frecvenţa joasă a ritmului ventricular (27-28/minut), blocul AV este probabil infrahisian (centrul automatic situat în ventricule).*

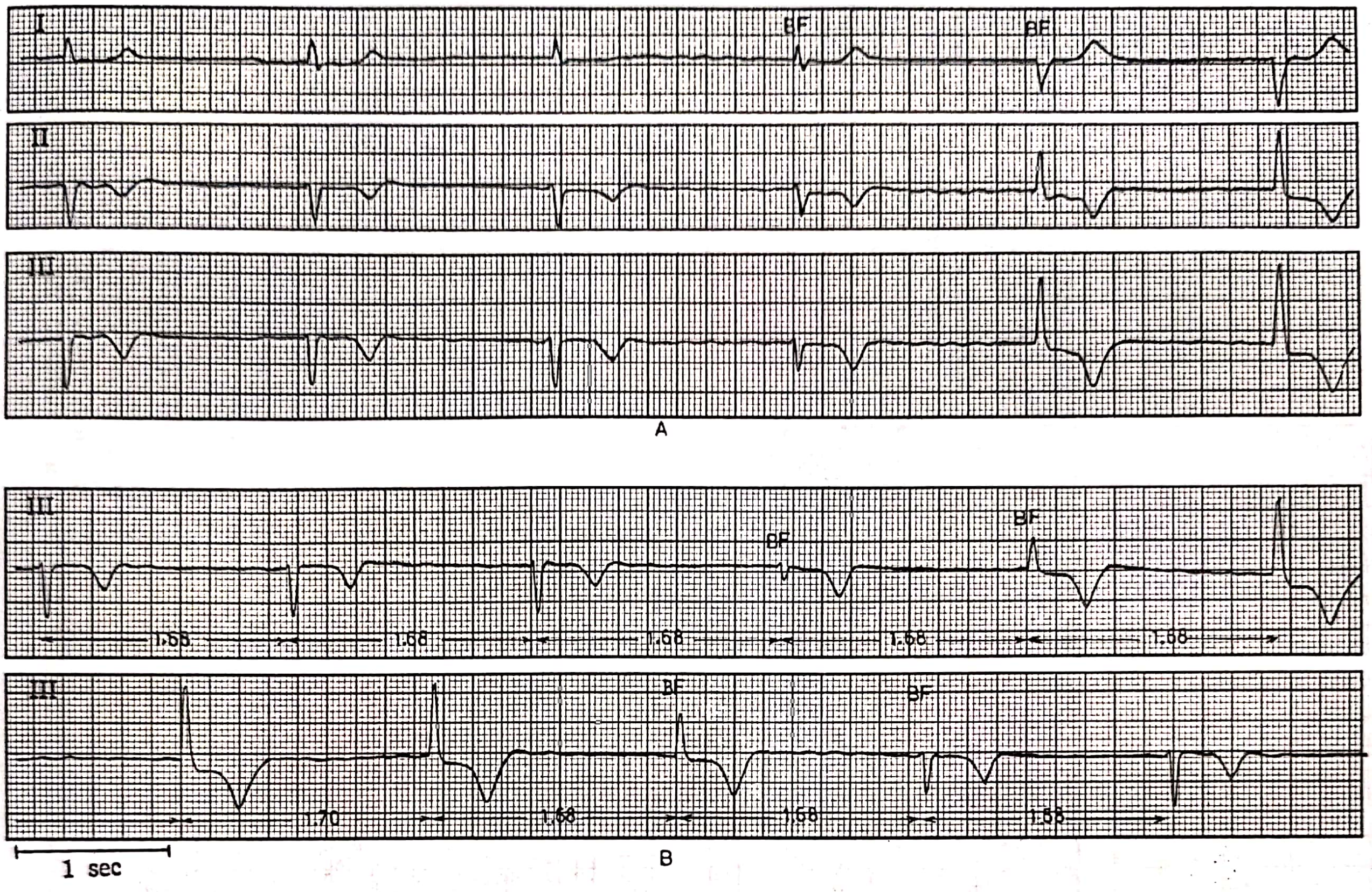

Fig. 21.32: *Fibrilație atrială cu bloc AV complet (bolnavă în vârstă de 83 de ani cu diagnosticul clinic de infarct miocardic vechi cu localizare inferioară). A (înregistrare sincronă a derivațiilor I, II și III). Se remarcă prezența a două tipuri de complexe ventriculare, precum și a bătăilor de fuziune (BF). B (înregistrare continuă a derivației III). Se remarcă din nou prezența a două tipuri de complexe ventriculare și a bătăilor de fuziune (BF). Diagnosticul probabil este de bloc AV complet cu doi centri de automatism. Însă frecvența aproape similară a celor două tipuri de complexe QRS (36/minut) pune în discuție și o a doua posibilitate : bloc AV complet cu un centru unic de automatism (AV joncțional) și tulburări variabile ale conducerii intraventriculare (hemibloc stâng anterior și posterior), cu atât mai mult cu cât durata QRS este în limite normale (0.10 secunde).*

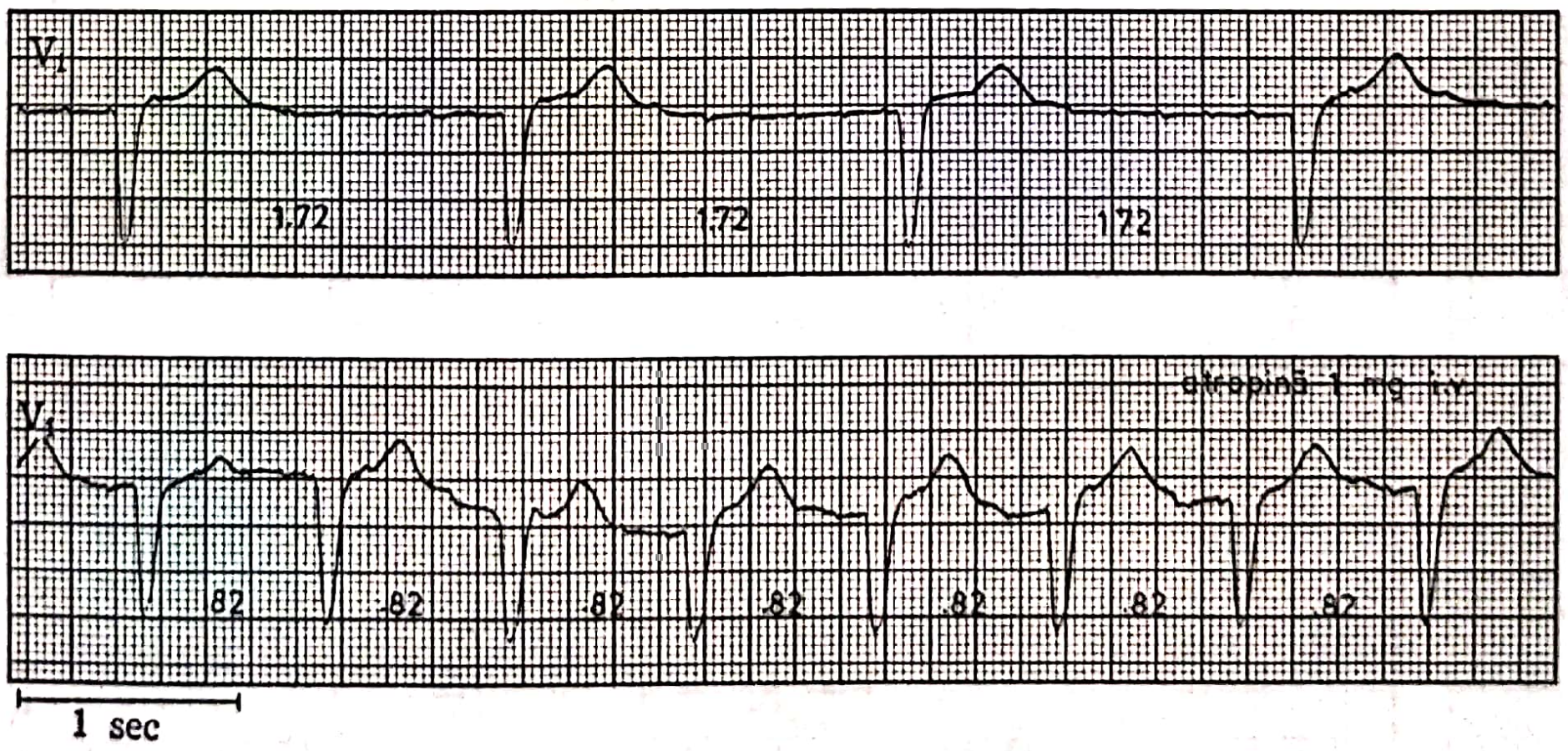

Fig. 21.33: *Flutter atrial cu bloc AV complet (bolnav în vârstă de 52 de ani cu diagnosticul clinic de cardiomiopatie alcoolică). Frecvența undelor de flutter 300/minut și frecvența ventriculară 35/minut. Nu există relație între undele de flutter și complexele QRS. Deși complexele QRS sunt anormale, creșterea semnificativă a frecvenței ventriculare după administrarea atropinei (73/minut) atestă că blocul AV este suprahisian.*

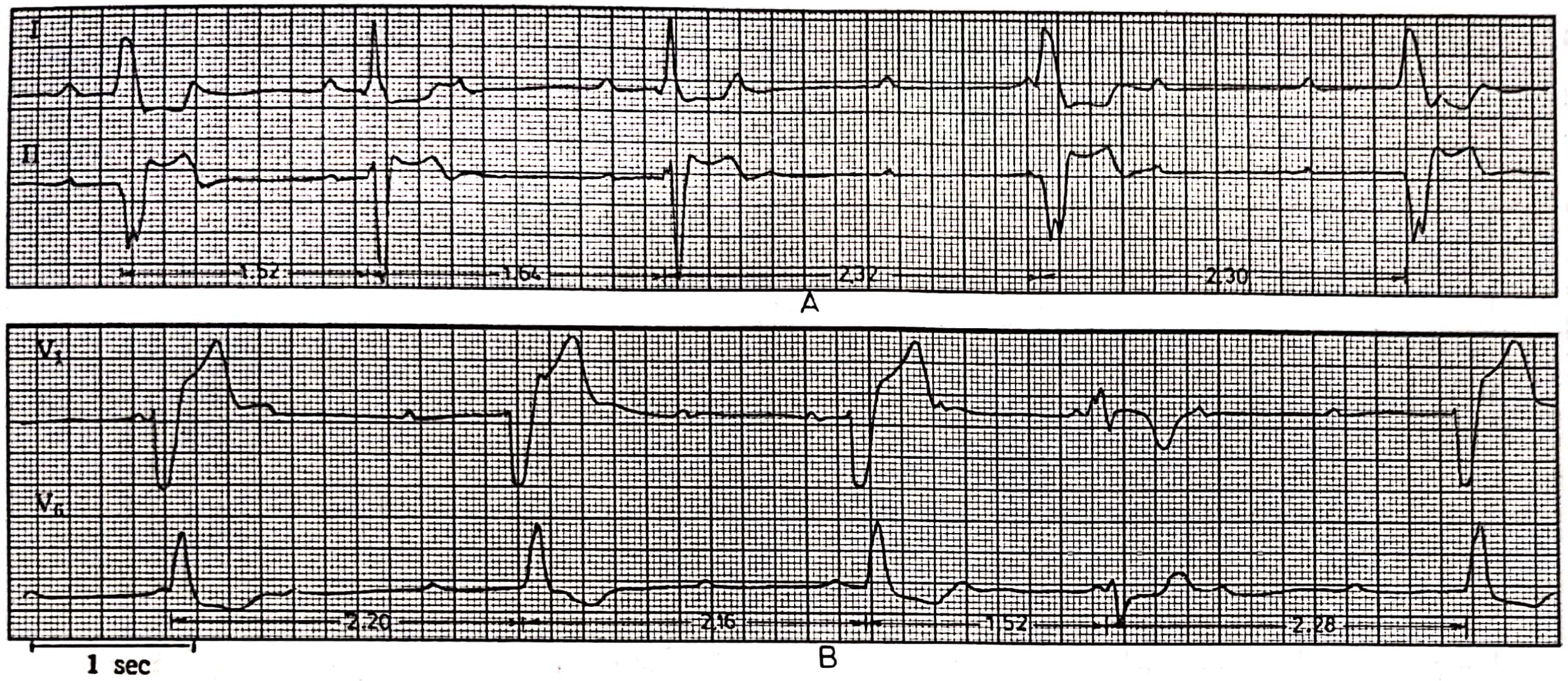
I
II
1.52
1.64
2.32
2.30
A
V1
V6
2.20
2.16
1.52
2.28
1 sec
B

Fig. 21.34: *Bloc AV complet cu doi centri de automatism subsidiari (bolnav în vârstă de 61 de ani cu diagnosticul clinic de cardiomiopatie de cauză neprecizată). A. Înregistrare sincronă a derivaţiilor I şi II. B. Înregistrare sincronă a derivaţiilor V_1 şi V_6. Se remarcă frecvenţa diferită a celor două tipuri de complexe ventriculare.*

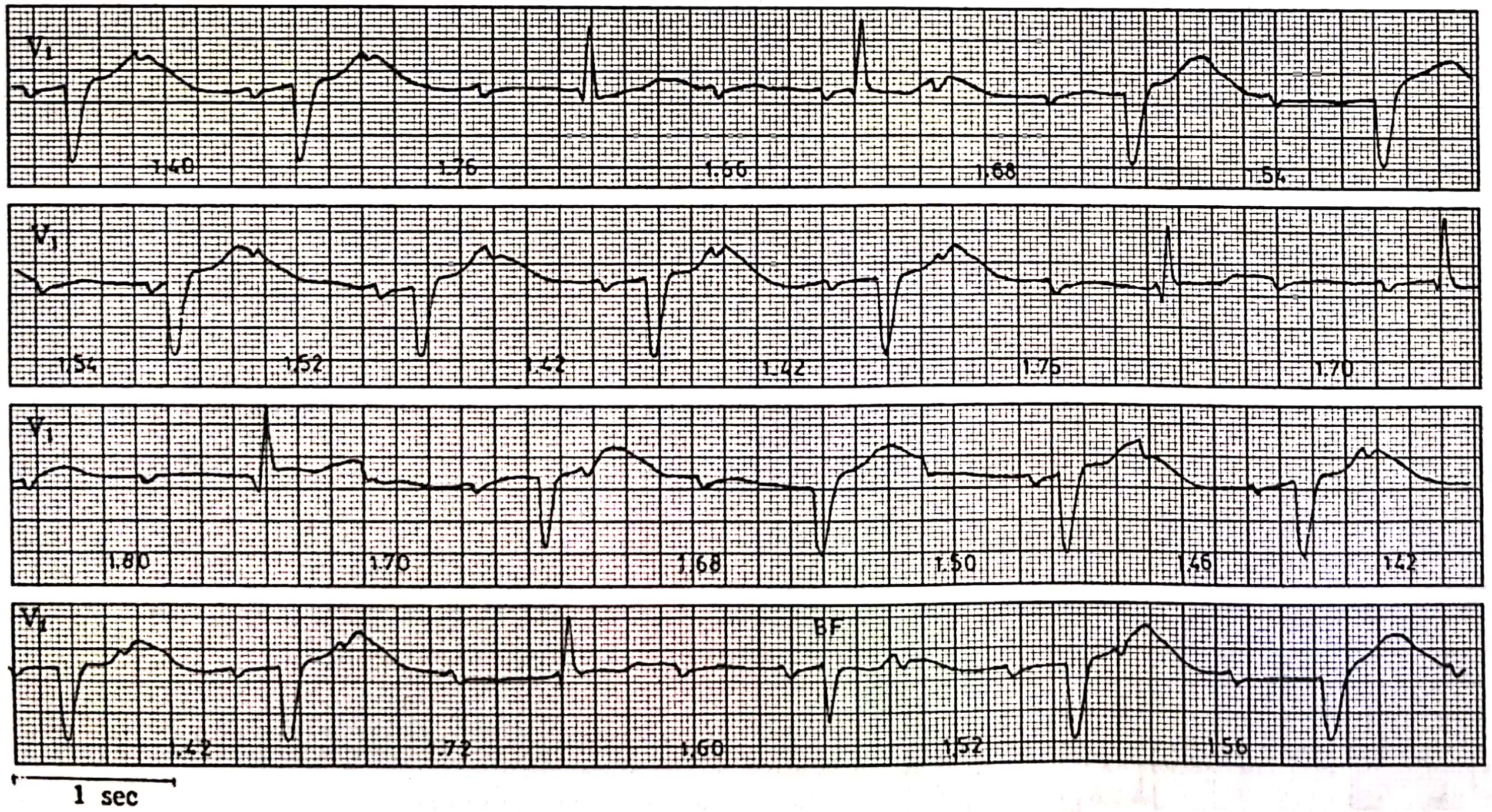
V1
1.40
1.76
1.66
1.68
1.54
V1
1.54
1.52
1.42
1.42
1.76
1.70
V1
1.80
1.70
1.68
1.50
1.46
1.42
V1
BF
1.42
1.72
1.60
1.52
1.56
1 sec

Fig. 21.35: *Bloc AV complet cu doi centri de automatism subsidiari (bolnav în vârstă de 83 de ani cu diagnosticul clinic de hemoragie cerebrală). Înregistrare continuă a derivaţiei V_1. Se remarcă prezenţa a două tipuri morfologice de complexe QRS, fiecare cu o frecvenţă uşor variabilă. BF = bătaie de fuziune.*

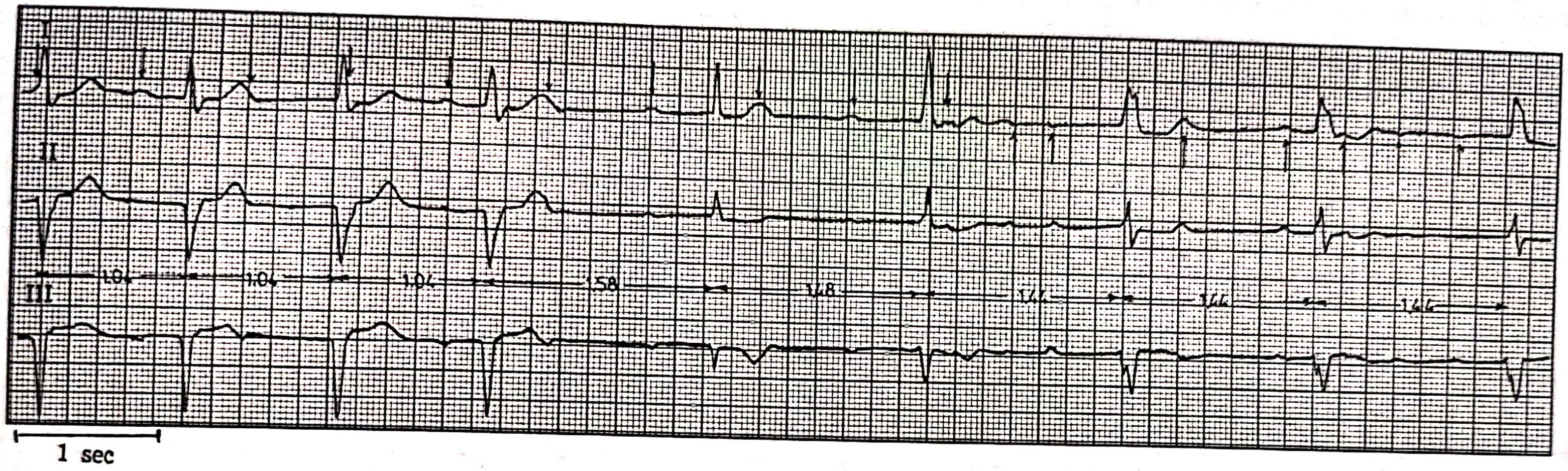
I
II
III
1.04
1.04
1.04
1.58
1.48
1.44
1.44
1.44
1 sec

Fig. 21.36 : *Bloc AV complet cu cel puțin doi centri de automatism (bolnavă în vârstă de 61 de ani cu diagnosticul clinic de cardiomiopatie primitivă). Înregistrare sincronă a derivațiilor I, II și III. Primele 4 complexe ventriculare prezintă o frecvență de 58/minut și ultimele trei (de morfologie diferită) o frecvență de 42/minut. Cele două complexe QRS intermediare par a-și avea originea în alți centri sau reprezintă variații ale orientării frontului de activare ventriculară. Săgețile cu vârful în jos marchează undele P de origine sinusală, iar cele cu vârful în sus, extrasistole atriale.*

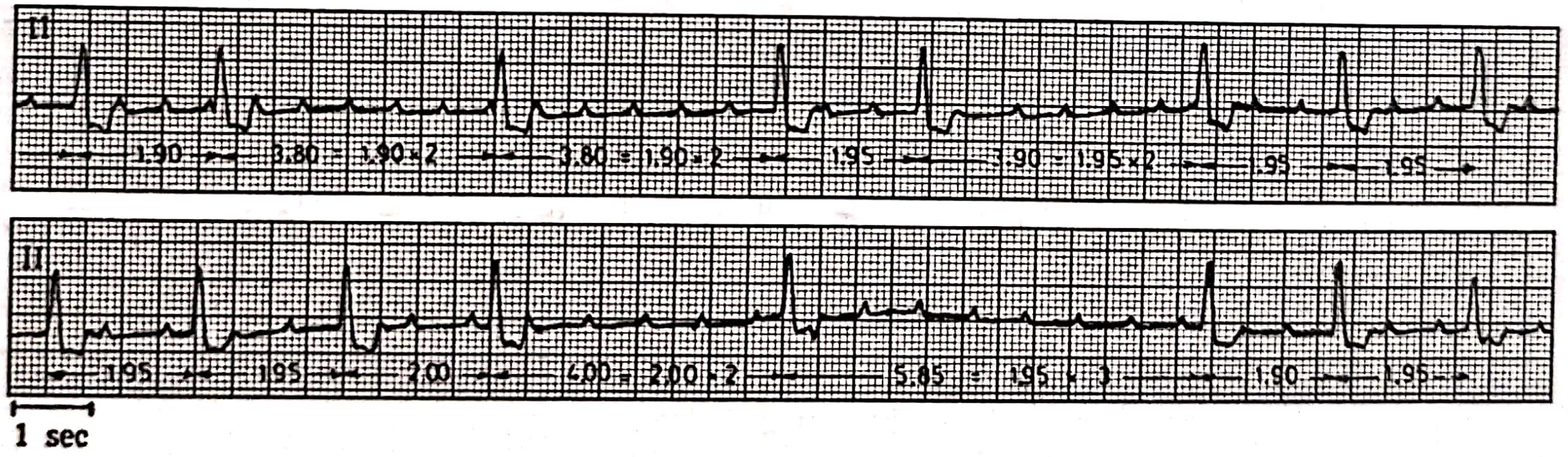
II
1.90
3.80 = 1.90×2
3.80 = 1.90×2
1.95
3.90 = 1.95×2
1.95
1.95
II
1.95
1.95
2.00
4.00 = 2.00×2
5.85 = 1.95×3
1.90
1.95
1 sec

Fig. 21.37 : *Bloc AV complet cu bloc de ieșire din pacemakerul subsidiar (bolnav în vârstă de 60 de ani cu diagnosticul clinic de infarct miocardic acut cu localizare inferioară). Cele mai scurte intervale R-R prezintă o durată de 1.90-2.00 secunde, iar intervalele R-R lungi reprezintă un multiplu al intervalelor R-R scurte.*

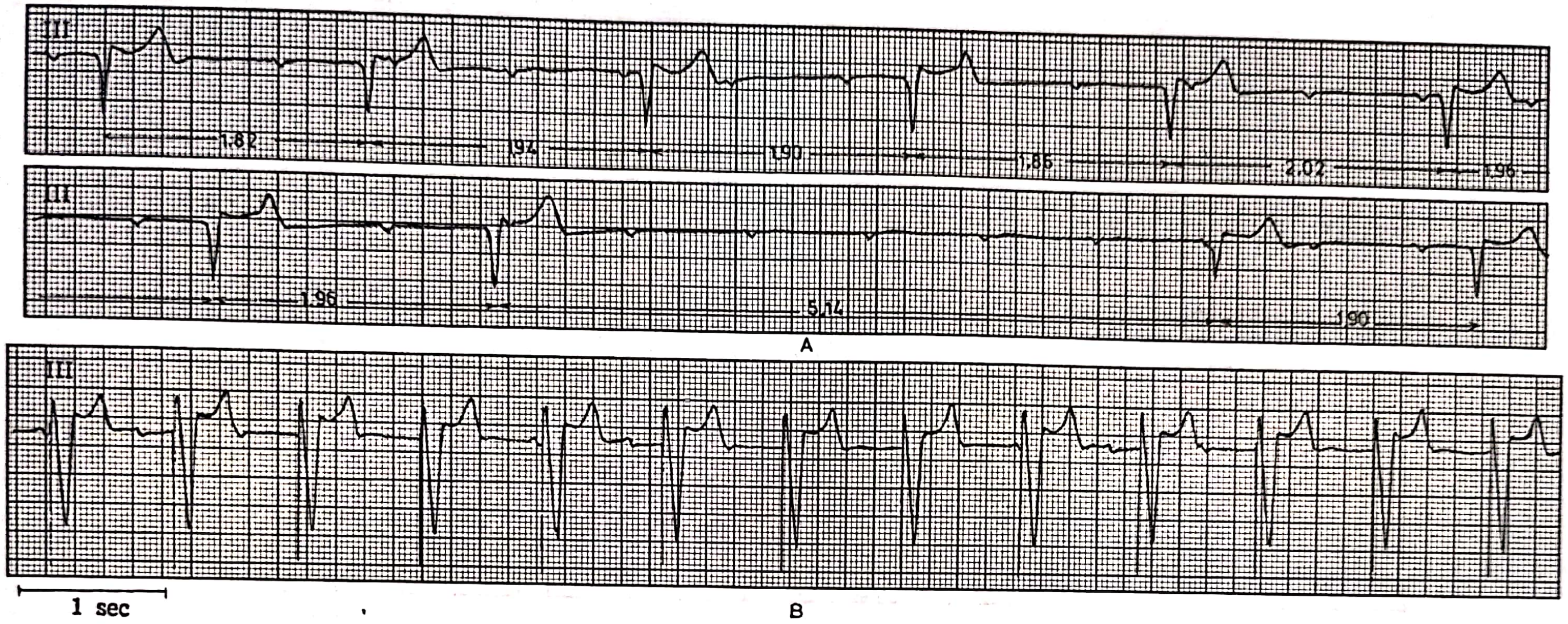

Fig. 21.38 : *Bloc AV complet cu bloc de ieşire sau cu încetarea temporară a activităţii automatice a centrului subsidiar (bolnavă în vârstă de 60 de ani cu diagnosticul clinic de hipertensiune arterială sistemică stadiul II). A. Înainte de implantarea unui stimulator cardiac artificial. B. După implantare.*

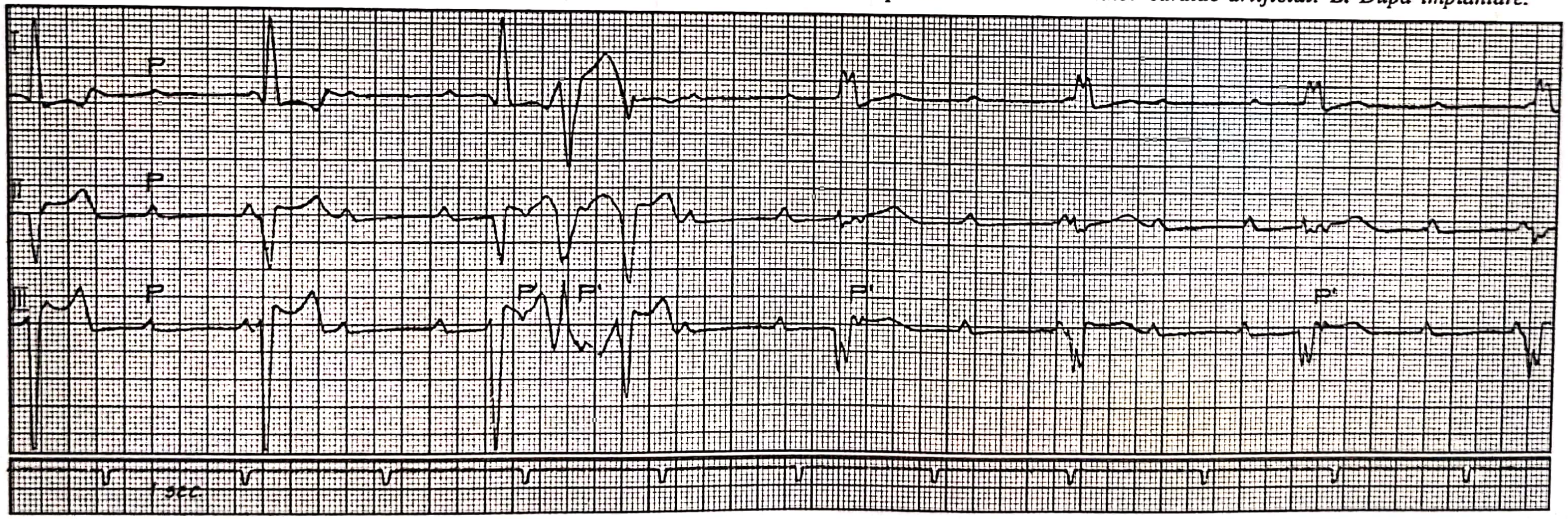

Fig. 21.39 : *Bloc AV complet cu doi centri de automatism şi conducere retrogradă (bolnav în vârstă de 60 de ani cu diagnosticul clinic de bloc AV complet cronic, scurte pierderi de cunoştinţă). Înregistrare sincronă a derivaţiilor I, II şi III. Se observă prezenţa a două tipuri de complexe ventriculare. Conducerea retrogradă este posibilă numai atunci când unda P de origine sinusală este situată la distanţă mai mare de complexul QRS (miocardul atrial ieşit din perioada refractară). Prima conducere retrogradă este urmată de două bătăi reciproce. P = undele P de origine sinusală. P' = undele P retrograde.*

4. *Relaţia dintre activitatea electrică atrială şi ventriculară*

După cum s-a mai menţionat, în blocul AV complet activitatea electrică atrială şi ventriculară sunt independente. Totuşi, în cazuri rare, deşi propagarea anterogradă a excitaţiei nu se poate produce, conducerea retrogradă este posibilă. La baza acestui fenomen se găseşte probabil un bloc unidirecţional (Gupta PK şi Haft JI, 1972; Watanabe Y şi Dreifus LS, 1977; Georgescu G şi Marcu C, 1978). Conducerea retrogradă se produce numai atunci când miocardul atrial este în afara perioadei sale refractare şi se manifestă prin înscrierea unor unde P negative în DII, DIII, aVF şi pozitive în aVR, situate imediat după complexul QRS (fig. 21.39, 21.40 şi 21.41). Stimularea electrică ventriculară confirmă acest fenomen (fig. 21.42).

Aritmii asociate

Blocul AV complet se poate asocia cu diverse ale aritmii: extrasistole (atriale, AV joncţionale, ventriculare), aritmia atrială haotică, fibrilaţia atrială, flutterul atrial, parasistolia ventriculară. Pe acelaşi traseu se pot observa uneori tranziţia de la un bloc AV incomplet la un bloc AV complet (fig. 21.43). Se notează, de asemenea, posibilitatea instalării fibrilaţiei ventriculare pe fondul unui bloc AV complet, ca urmare a desincronizării procesului de repolarizare ventriculară (fig. 5.65).

Diagnostic diferenţial

În general, particularităţile electrocardiografice ale blocului AV complet permit fără dificultăţi un diagnostic corect. Termenul de bloc AV complet se va utiliza numai atunci când activitatea electrică atrială şi ventriculară sunt total independente. Prezenţa chiar a unei singure capturi ventriculare exclude diagnosticul de bloc AV complet. În acest caz, se va pune diagnosticul de bloc AV de grad înalt. De asemenea, în prezenţa unei frecvenţe ventriculare peste 60/minut se va exclude diagnosticul de bloc AV complet, deoarece în această circumstanţă activitatea electrică atrială şi ventriculară sunt independente ca urmare a accelerării unui centru de automatism AV joncţional sau ventricular, cu apariţia unei disociaţii atrioventriculare.

Există multă confuzie în utilizarea termenilor „bloc AV complet" şi „disociaţie AV". Majoritatea specialiştilor utilizează termenul „bloc AV complet" atunci când frecvenţa atrială este mai rapidă decât cea ventriculară, şi termenul „disociaţie AV" atunci când frecvenţa ventriculară este mai rapidă decât cea atrială. În blocul AV complet stimulul supraventricular nu se propagă la ventricule chiar dacă miocardul ventricular este în afara perioadei refractare, în timp ce în disociaţia AV se produce o accelerare a automatismului unui pacemaker subsidiar, care face miocardul ventricular refractar din punct de vedere funcţional la stimulii atriali mai lenţi (Chou TC, 1979).

Semnificaţia clinică a blocurilor atrioventriculare

1. *Persoane normale*

Un interval PR mai mare de 0.20 secunde se poate observa la persoanele normale într-un procent de 0.52% (Johnson RL şi colab., 1960). Pe serii relativ mici, urmărirea timp de 10 ani a persoanelor normale cu intervalul PR alungit nu a evidenţiat apariţia unei cardiopatii organice subsecvente (Packard JM şi colab., 1954). În cele mai multe cazuri, alungirea intervalului PR la persoanele clinic normale nu depăşeşte 0.28 secunde.

2. *Stimulare vagală*

Un bloc AV de grade diferite poate apărea în cursul manevrelor de stimulare a vagului (masajul sinusului carotidian, mânevra Valsalva). Acest mecanism poate fi răspunzător de apariţia sincopelor la bolnavii cu sindrom de hipersensibilitate sinocarotidiană (Hutchinson EC şi Stock JTT, 1960).

3. *Cardiopatia ischemică*

În cardiopatia ischemică poate apărea un bloc AV de diverse grade, acut sau cronic, tranzitoriu sau permanent. La bolnavii cu infarct miocardic acut blocul apare mai frecvent în caz de localizare inferioară, deoarece coronara dreaptă irigă atât peretele inferior, cât şi nodul AV. În consecinţă, sediul blocului este suprahisian (intranodal). Dacă blocul AV este complet, ritmul de evadare este de origine AV joncţională cu complexe QRS normale, bineînţeles, dacă nu coexistă un bloc de ramură. Blocul este de regulă tranzitoriu şi nu se însoţeşte de leziuni structurale ale nodului atrioventricular (Lev M şi colab., 1970). În infarctul miocardic anterior, blocul AV apare ca urmare a leziunilor extensive ale septului interventricular, care este irigat de artera interventriculară anterioară, ram din coronara stângă. Blocul este de regulă infrahisian – bloc de ramură bilateral sau trifascicular – şi se însoţeşte de complexe QRS lărgite (Sutton R şi Davies M, 1968).

În cardiopatia ischemică cronică, la apariţia blocului AV participă, alături de ischemie, leziunile de tip fibros şi calcificările prezente în septul interventricular, cu afectarea ramificaţiilor fasciculului lui His.

4. *Leziuni degenerative*

Leziuni sclerodegenerative reprezintă cauza cea mai frecventă a blocului AV complet cronic. Procesul patologic este reprezentat de o fibroză idiopatică bilaterală a sistemului de conducere specializat (Lenègre J, 1964) sau de o fibroză progresivă cu calcificări care efectează inelul valvular mitral, corpul fibros central, pars membranacea, baza aortei şi baza septului muscular interventricular (Lev M, 1964).

5. *Hipertensiunea arterială*

Apariţia blocului AV la bolnavii cu hipertensiune arterială este consecinţa aterosclerozei coronariene şi a procesului de scleroză miocardică. Leziunile sunt localizate la bifurcaţia fasciculului lui His sau la nivelul ramurilor principale ale acestuia (Lev M şi Bharati S, 1975).

6. *Cardiomiopatii*

Blocurile AV sunt relativ frecvente în cardiomiopatii, mai ales în cardiomiopatiile primitive congestive. Dintre cardiomiopatiile

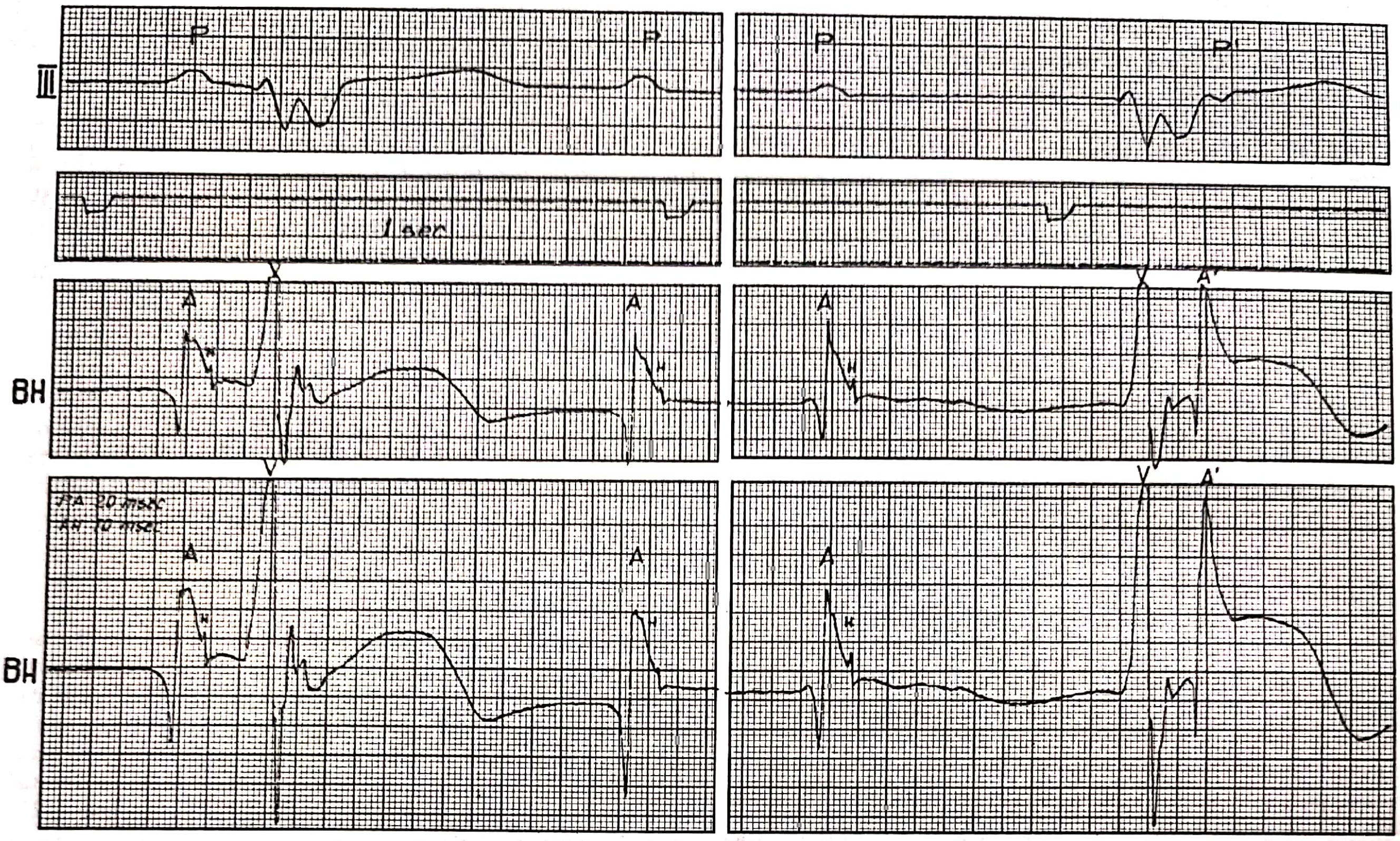

Fig. 21.40: *Acelaşi bolnav ca în figura 21.39 (bloc AV complet cu conducere retrogradă). Înregistrare intracardiacă dreaptă (BH). Se remarcă că blocul AV este infrahisian. A = deflexiunea atrială (atriul drept inferior). A' = deflexiunea atrială produsă de propagarea retrogradă a excitaţiei. H = potenţialul fasciculului lui His. V = deflexiunea ventriculară. P = undele P de origine sinusală. P' = undele P de origine retrogradă. Nu se poate distinge deflexiunea H în cursul conducerii retrograde. Probabil că această deflexiune este inclusă în deflexiunea V sau transmisia retrogradă se face pe o cale parahisiană cu conducere unidirecţională.*

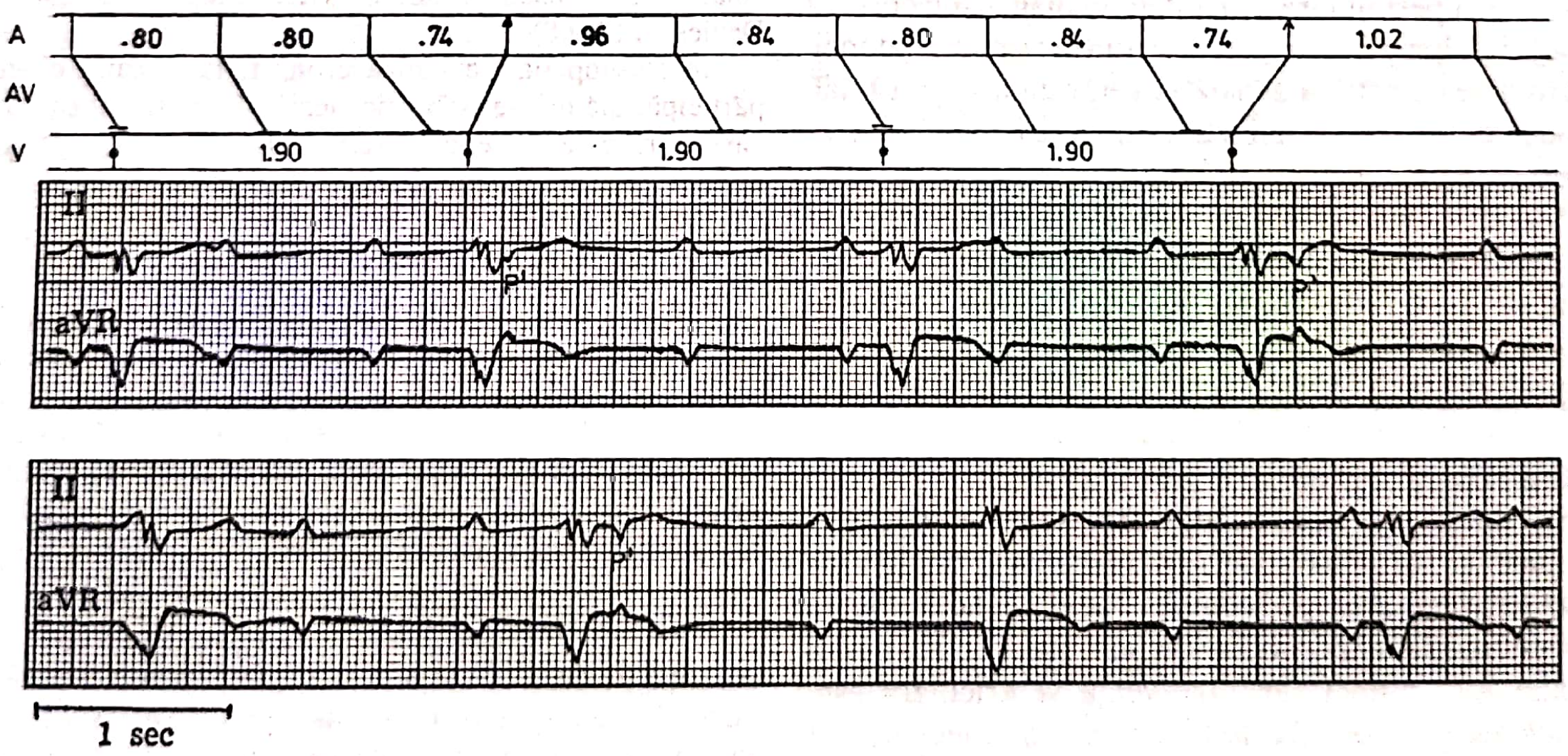

Fig. 21.41 : *Bloc AV complet cu conducere retrogradă (bolnav în vârstă de 61 de ani cu diagnosticul clinic de angină pectorală, arteriopatie obliterantă aterosclerotică la membrele inferioare). Înregistrare sincronă a derivaţiilor I şi aVR. Conducerea retrogradă nu este posibilă decât atunci când unda P de origine sinusală este situată la o distanţă mai mare de complexul QRS (miocardul atrial ieşit din perioada refractară). P' = undele P generate prin transmisia retrogradă a excitaţiei.*

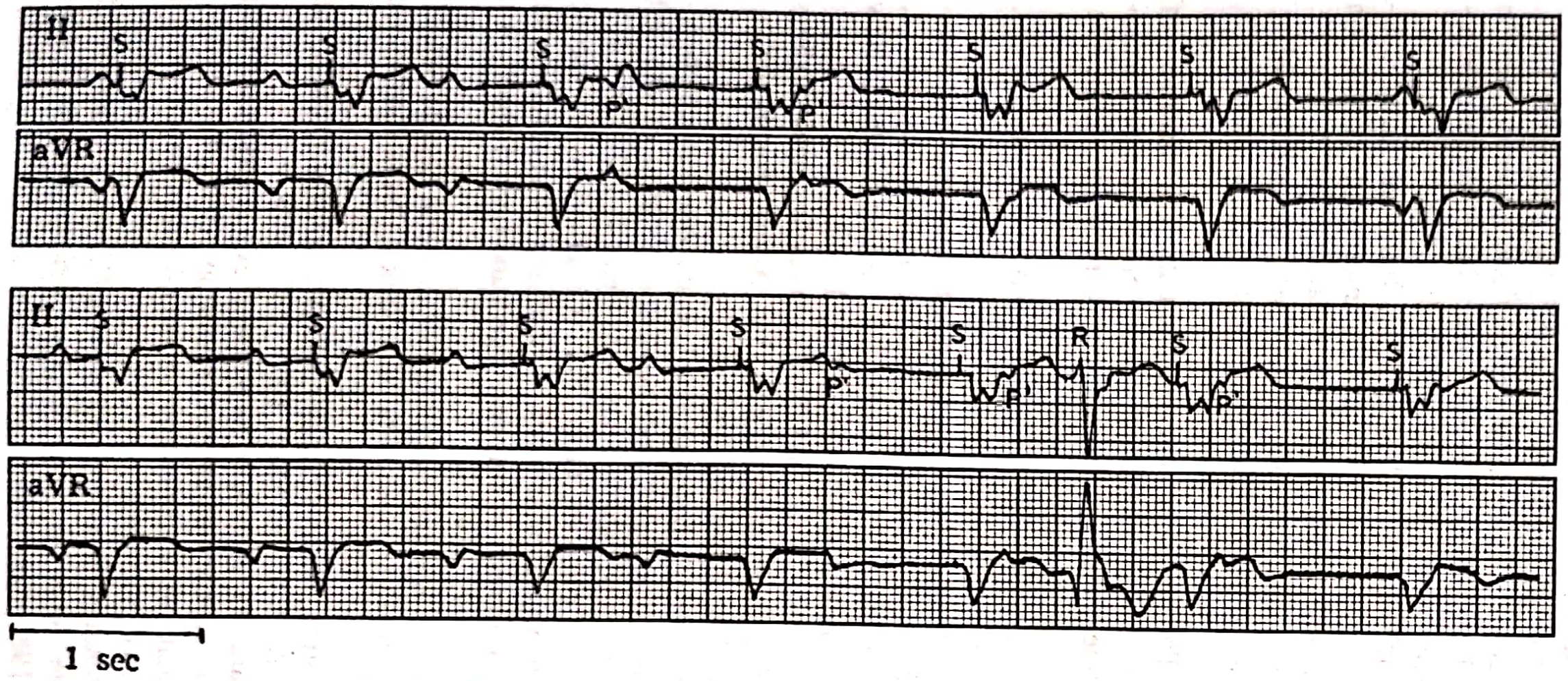

Fig. 21.42: *Acelaşi bolnav ca în figura 21.41 (bloc AV complet cu conducere retrogradă). Înregistrare sincronă şi continuă a derivaţiilor II şi aVR. Stimularea electrică ventriculară confirmă posibilitatea transmisiei retrograde a excitaţiei. S = stimulul electric. P' = undele P de origine retrogradă. R = bătaie reciprocă.*

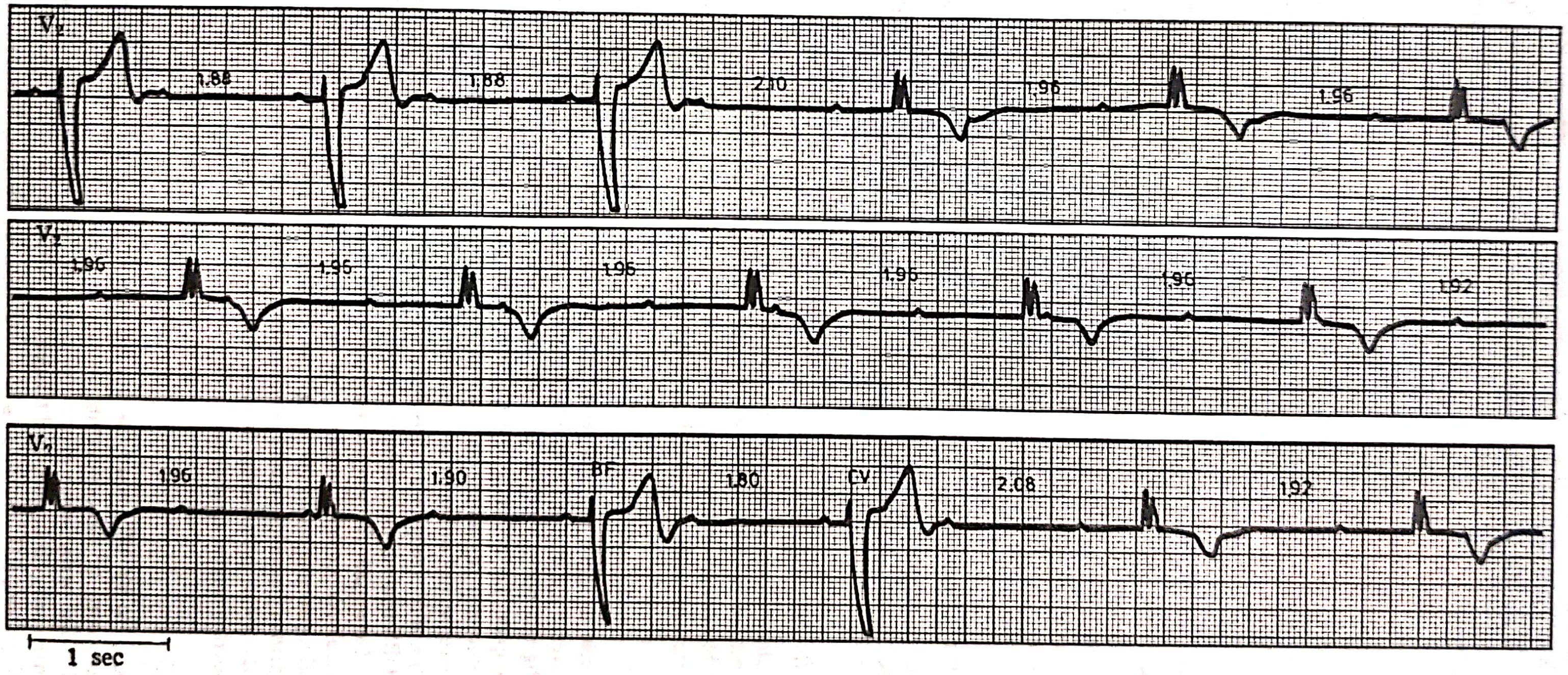

Fig. 21.43: *Tranziţie de la un bloc AV de gradul II – 2/1 la un bloc AV complet (bolnav în vârstă de 68 de ani cu diagnosticul de bloc AV cronic de cauză neprecizată – fibroza idiopatică a sistemului de conducere ?). Înregistrare continuă a derivaţiei V$_2$. Primele trei complexe din rândul de sus reprezintă un bloc AV de gradul II – 2/1 cu bloc de ramură stângă (bloc bifascicular), după care se instalează blocul AV complet cu complexele QRS de morfologie deosebită (bloc infrahisian). BF = bătăi de fuziune. CV = captură ventriculară.*

secundare pot produce bloc AV: sarcoidoza, amiloidoza, hemocromatoza, bolile neuromusculare (distrofia musculară progresivă), bolile de colagen (Chou TC, 1979). Blocuri AV de diverse grade pot apărea în toate formele de miocardită acută. Alungirea intervalului PR se constată foarte frecvent în reumatismul articular acut: 25-95%. Mai rar, apare un bloc AV de gradul II tip 1 (Wenckebach) şi excepţional un bloc AV complet. Însă blocul AV din reumatismul articular acut nu reprezintă un indicator specific pentru cardita reumatismală. Prelungirea intervalului PR nu este corelată în mod semnificativ nici cu severitatea carditei, nici cu leziunile cardiace subsecvente (Feinstein AR şi colab., 1964; Clarke M şi Keith JD, 1972; Stollerman GH, 1975). Blocul AV incomplet mai poate apărea în prezenţa unor boli virale (mononucleoza infecţioasă) sau bacteriene (difteria), ca manifestare a unei miocardite. Tulburarea de conducere este însă de regulă tranzitorie şi dispare o dată cu ameliorarea stării clinice.

7. *Cardiopatii valvulare*

Blocul AV parţial sau complet poate apărea în stenoza de aortă, ca urmare a procesului de calcificare care invadează trunchiul comun al fasciculului lui His şi ramificaţiile sale, cât şi la bolnavii cu endocardită bacteriană aortică, prin extinderea procesului inflamator la sistemul de conducere atrioventricular adiacent.

8. *Cardiopatii congenitale*

Blocuri AV de diverse grade pot apărea la bolnavii cu transpoziţie corijată a vaselor mari, defect septal atrial şi boala Ebstein. De regulă, blocul AV este suprahisian.

9. *Intervenţii chirurgicale*

Intervenţiile chirurgicale în zona AV joncţională (defect septal ventricular, ostium primum, tetralogie Fallot) pot determina apariţia unor blocuri AV permanente sau tranzitorii, ca urmare a edemului, ischemiei sau distrucţiei ţesutului de conducere.

10. *Droguri*

Dintre diversele droguri, digitala reprezintă una din cauzele cele mai frecvente ale blocurilor atrioventriculare. Prin efectul său vagal, digitala poate produce bloc AV de gradul I, II sau bloc AV complet. La bolnavii în ritm sinusal la care s-au administrat glicozizi digitalici, un interval PR mai mare de 0.24 secunde reprezintă un semn de toxicitate digitalică. Atunci când apare blocul AV complet şi în absenţa unui bloc de ramură, complexele QRS sunt normale deoarece blocul este suprahisian (intranodal). De regulă, frecvenţa ventriculară este mai rapidă decât în blocul AV complet organic, ca urmare a creşterii automatismului pacemakerului AV joncţional. Chinidina şi procainamida, prin acţiunea lor directă asupra ţesutului AV joncţional, şi propanololul, prin efectul blocant betaadrenergic, pot induce o uşoară alungire a intervalului PR.

Bibliografie

Anderson RH, Ho SY, Wharton J, Becker AE: Gross anatomy and microscopy of the conducting system, in Mandel WJ (ed.), Cardiac arrhythmias. Their mechanisms, diagnosis, and management. JB Lippincott, Philadelphia, 1995: 13-54.

Barold SS, Friedberg HD: Second degree atrioventricular block. A matter of definition. Am J Cardiol, 1974, 33: 311.

Braunwald E, Zipes DG, Libby P (Edited by): Heart Disease. A Textbook of Cardiovascular Medicine, 6th Ed. W.B. Saunders Company, 2001.

Csapo G: Konventionelle und Intrakardiale Elektrokardiographie. Ciba-Geigy GmbH, Wehr/Baden, 1980.

Chou TC: Electrocardiography in Clinical Practice, Grune-Stratton, New York-San Francisco-London, 1976.

Chung EK: Principles of Cardiac Arrhytmias, Williams-Wilkins, Baltimore-London, 1977.

Clarcke M, Keith JD: Atrioventricular conduction in acute rheumatic fever. Brit Heart J, 1972, 34: 472.

Damato AN, Lau SH, Helfant R, Stein E, Patton RD, Scherlag BJ, Berkowitz WD: A study of heart block in man using His bundle recordings. Circulation, 1969, 39: 297.

Dhingra RC: His bundle recording in acquired conduction disease. Arch Intern Med, 1975, 135: 397.

Dreifus LS, Watanabe Y, Haiat R, Kimbirsi D: Atrioventricular block. Am J Cardiol, 1971, 28: 371.

Feinstein AR, Wood HF, Spagnuolo M: Rheumatic fever in children and adolescents. A long term epidemiologic study of subsequent prophylaxis streptococal infections and clinical sequelae. VII. Cardiac changes and sequelae. Ann Intern Med, 1964, 60 (suppl 5): 87.

Georgescu G, Marcu C: Conducerea ventriculo-atrială în blocul AV total (explorare prin electrograma hisiană). Comunicare, Sesiunea ştiinţifică: „Boli Cardiovasculare: metode de investigaţie, tratament, profilaxie", Tg.-Mureş, noiembrie 1978.

Gupta PK, Haft JI: Retrograde ventriculoatrial conduction in complete heart block: Studies with His bundle electrocardiography. Am J Cardiol, 1972, 30: 408.

Gupta PK, Lichstein E, Chadda KD: Intraventricular conduction time (H – V interval) during anterograde conduction in patients with heart block. Am J Cardiol, 1973, 32: 27.

Halpern S, Nau GJ, Levi RJ, Elizari MV, Rosenbaum MB: Wenckebach periods of alternate beats. Circulation, 1973, 48: 41.

Hinkle LE: The indeterminate representation of disorders of conduction and dysrhythmias on the surface electrocardiogram: some practical consequences. Circulation, 1981, 64: 232.

Hutchinson EC, Stock JTT: Carotid sinus syndrome. Lancet, 1960, 2: 445.

James TN, Sherf L: P Waves, Atrial Depolarization, and Pacemaking Site, in Advances in Electrocardiography, vol. 2, sub red. Schlant RC şi Hurst JW. Grune-Stratton, New York-San Francisco-London, 1976, 13-40.

Johnson RL, Averill KH, Lamb LE: Electrocardiographic findings in 67,375 asymptomatic subjects. VII. Atrioventricular block. Am J Cardiol, 1960, 6: 153.

Kretz A, DaRues HO: Experimental Luciani-Wenckebach phenomenon in the anterior and posterior division of the left bundle branch of canine heart. Am Heart J, 1972, 84: 513.

Langendorf R, Cohen H, Gozo EG: Observations on second degree atrioventricular block, including new criteria for the differential diagnosis between type I and type II block. Am J Cardiol, 1972, 29: 111.

Lenègre J: Etiology and pathology of bilateral bundle branch block in relation to complete heart block. Progr Cardiovasc Dis, 1964, 6: 409.

Lev M, Bharati S: Atrioventricular and intraventricular conduction disease. Arch Intern Med, 1975. 135: 405.

Lev M, Kinare SG, Pick A: The pathogenesis of atrioventricular block in coronary disease. Circulation, 1970, 42: 409.

Lev M: Anatomical basis for atrioventricular block. Am J Med, 1964, 37: 742.

Lévy S, Rondaut R, Bouvier E, Obel IMP, Clémenty J, Bricaud J: Alternate ventriculoatrial Wenckebach conduction. Circulation, 1980, 63: 648.

MacFarlane PW, Lawrie TDV (Eds.): Comprehensive Electrocardiography: Theory and Practice in Health and Disease, Pergamon, New York, 1989.
Narula OS, Samet P: Wenckebach and Mobitz type II AV block due to block within the His bundle and bundle branches. Circulation, 1970, 41: 917.
Narula OS, Scherlag BJ, Samet P, Javier RP: Atrioventricular block. Localization and classification by His bundle recordings. Am J Med, 1971, 50: 146.
Ohkawa SI, Sugiura M, Itoh Y, Kitano K, Hirakao K, Ueda K, Murakami M: Electrophysiologic and histologic correlations in chronic complete atrioventricular block. Circulation, 1981, 64: 215.
Packard JM, Graettinger JS, Graybiel A: Analysis of the electrocardiogram obtained from 1000 young healthy aviators. Ten year follow-up. Circulation, 1954. 10: 384.
Podrid PJ, Kowey PR: Cardiac Arrhythmia, 2nd Edition, Lippincott Williams & Wilkins, 2001.
Puech P: Atrioventricular Block: The Value of Intracardiac Recordings, in Cardiac Arrhythmias. The Modern Electrophysiological Approach, sub red. Krikler DM şi Goodwin JF. W.B. Saunders Comp, London-Philadelphia-Toronto, 1975: 81-115.
Rosen KM, Dhingra RC, Loeb HS, Rahimtoola SH: Chronic heart block in adults. Arch Intern Med, 1973, 131: 663.
Schamroth L: Ventriculophasic atrial extrasystoles associated with complete atrioventricular block. Am J Cardiol, 1968, 21: 393.
Scherlag BJ, El-Sherif N, Lazarra R: Bundle branch block due to the His bundle lesions. Am J Cardiol (abstr), 1974, 33: 169.
Scherlag BJ, Lau SH, Helfant RH, Berkowitz WD, Stein E, Damato AN: Catheter technique for recording His bundle activity in man. Circulation, 1969, 39: 13.
Sherf L, James TN: QRS Abnormalities in AV Block: Variations and their Significance, in Advances in Electrocardiography, vol. 2, sub red. Schlant RC şi Hurst JW. Grune-Stratton, New York-San Francisco-London, 1976: 71-98.
Stollerman GH: Rheumatic Fever and Streptococcal Infection, Grime-Stratton, New York-San Francisco-London, 1975.
Surawicz B, Knilans TK: Chou's Electrocardiography in Clinical Practice. W.B. Saunders Company, 2001.
Sutton R, Davies M: The conduction system in acute myocardial infarction complicated by heart block. Circulation, 1968, 38: 967.
Topol EJ (Editor): Comprehensive Cardiovascular Medicine, Lippincott-Raven Publishers, Philadelphia, New York, 1998.
Wagner GS: Marriott's Practical Electrocardiography, Tenth Edition. Lippincott Williams & Wilkins, 2001.
Watanabe Y, Dreifus LS: Cardiac Arrhythmias. Electrophysiological Basis for Clinical Interpretation. Grune Stratton, New York-San Francisco-London, 1977.
Wennemark JR, Bandura JP: Microelectrode study of Wenckebach periodicity in canine Purkinje fibers. Am J Cardiol, 1974, 33: 390.

CAPITOLUL 22

Tulburări de conducere intraventriculare

Clasificare

Tulburările de conducere (blocurile) intraventriculare sunt consecinţa blocării complete sau parţiale a excitaţiei la nivelul unuia sau mai multor ramuri sau fascicule ale sistemului de conducere specializat intraventricular. Ca şi blocurile atrioventriculare, blocurile intraventriculare pot fi de gradul I (conducere mai lentă a excitaţiei), gradul II (blocare intermitentă a unui stimul) şi de gradul III (blocarea completă a transmisiei excitaţiei).

Clasificarea tulburărilor de conducere intraventriculare se face, în funcţie de localizarea blocului şi de numărul de ramuri sau fascicule principale afectate, în: (1) *blocuri monofasciculare* (bloc de ramură stângă, bloc de ramură dreaptă, hemibloc stâng anterior şi hemibloc stâng posterior), (2) *blocuri bifasciculare* (bloc la nivelul a două fascicule principale) şi (3) *blocuri trifasciculare* (bloc complet la nivelul a două fascicule principale şi bloc de gradul I sau II la nivelul celui de-al treilea, sau bloc complet la nivelul unui fascicul şi incomplet la nivelul celorlalte două – fig. 22.1, 22.2 şi 22.3). Dacă blocul este de tip complet la nivelul tuturor celor trei fascicule principale rezultă un bloc AV complet infrahisian. În afară de tipurile menţionate mai sus, se descriu încă două tipuri de tulburări de conducere intraventriculare: *blocul de arborizaţie* şi *blocul intraventricular difuz. Blocul de arborizaţie* este consecinţa unei tulburări de conducere în reţeaua periferică Purkinje, determinată de leziuni severe ale miocardului parietal, mai ales ale straturilor subendocardice. *Blocul intraventricular difuz* apare în condiţiile unei tulburări difuze intramurale a propagării excitaţiei (hiperkaliemie, hipotermie, cord agonic, doze toxice de chinidină sau procainamidă).

Blocul de ramură stângă complet

Electrofiziologie

În condiţiile întreruperii conducerii excitaţiei prin ramul stâng al fasciculului lui His (bloc de ramură stângă predivizional) sau prin cele două fascicule – anterior şi

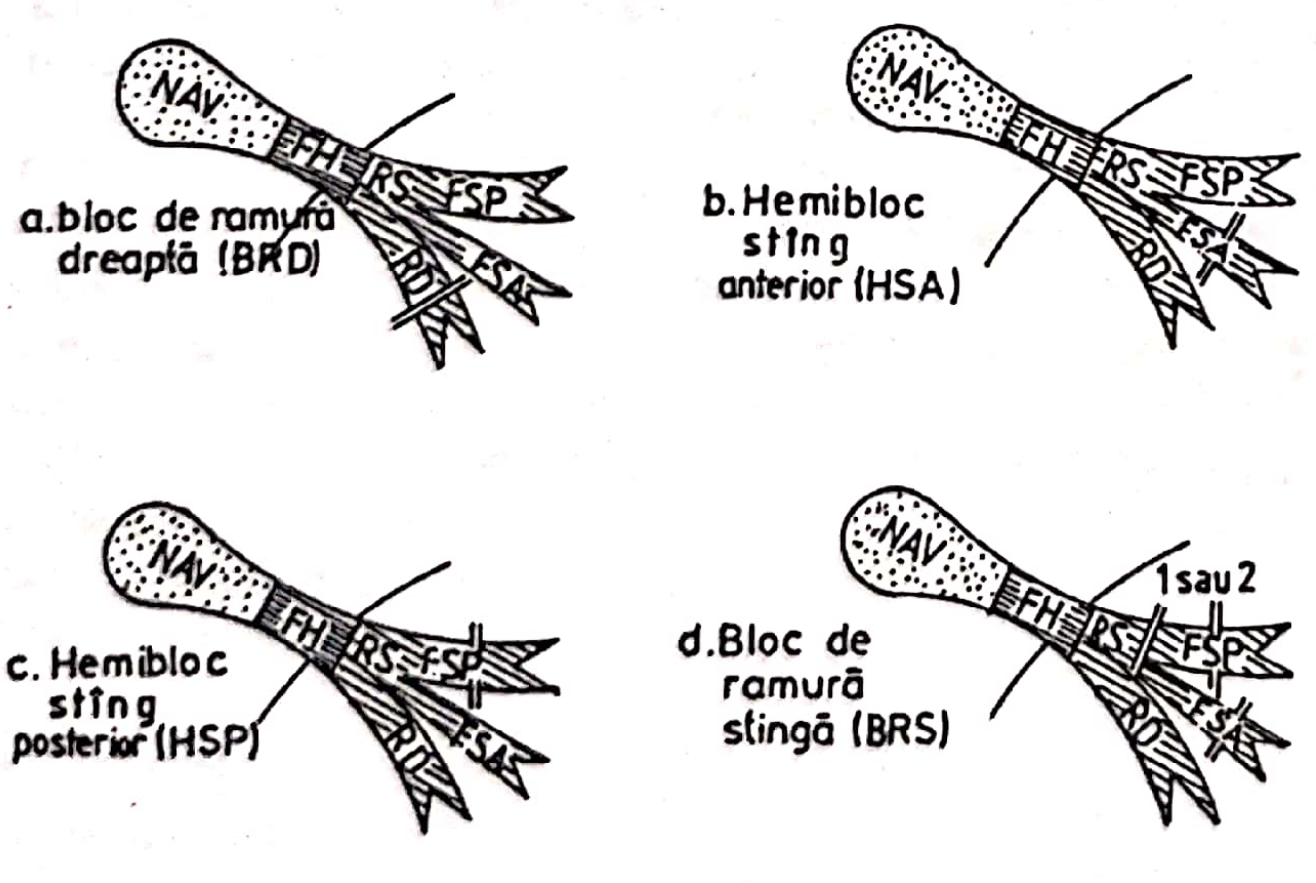
NAV
FH
RS
FSP
RD
FSA
a.bloc de ramură dreaptă (BRD)
b.Hemibloc stîng anterior (HSA)
c.Hemibloc stîng posterior (HSP)
d.Bloc de ramură stîngă (BRS)
1 sau 2

Fig. 22.1: *Localizări posibile ale tulburării de conducere în blocurile monofasciculare (după Csapo G, 1980). NAV = nodul atrioventricular. FH = fasciculul lui His. RS = ramul stâng. RD = ramul drept. FSA = fasciculul stâng anterior. FSP = fasciculul stâng posterior. 1 = bloc de ramură stângă predivizional. 2 = bloc ramură stângă divizional (hemibloc stâng anterior + hemibloc stâng posterior).*

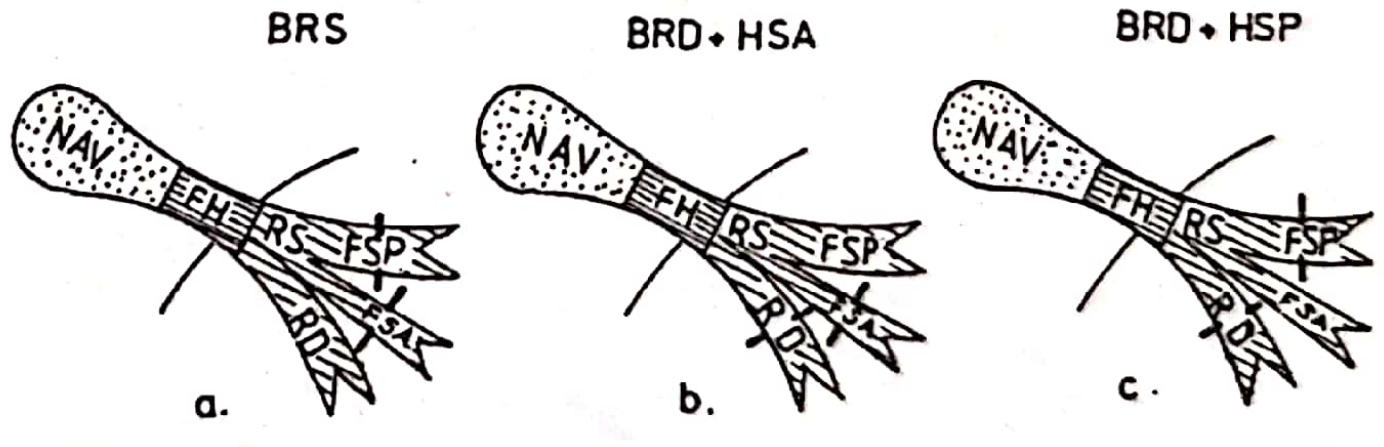

Fig. 22.2: *Localizări posibile ale tulburării de conducere în blocurile bifasciculare (după Csapo G, 1980). Simbolurile au aceeaşi semnificaţie ca în figura 22.1.*

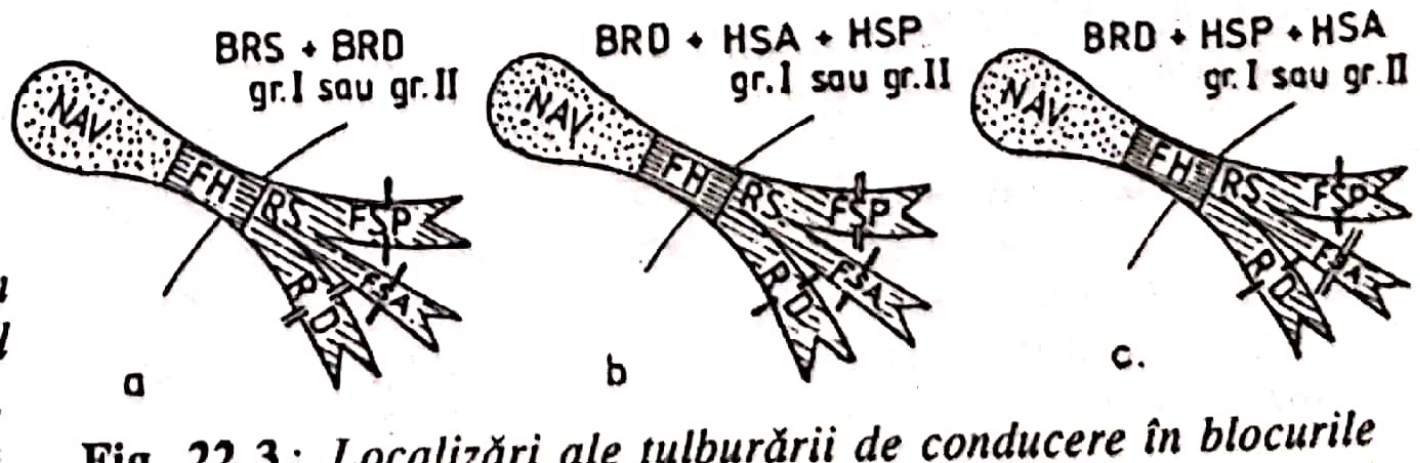

Fig. 22.3: *Localizări ale tulburării de conducere în blocurile trifasciculare (după Csapo G, 1980). Simbolurile au aceeaşi semnificaţie ca în figura 22.1. Linia groasă indică un bloc complet, iar linia dublă, un bloc incomplet (gradul I sau II).*

posterior – ale ramului stâng (bloc de ramură stângă divizional) se produce o întârziere a activării ventriculare stângi. În ordine cronologică, pot fi deosebite trei momente principale ale procesului de depolarizare ventriculară în blocul de ramură stângă : (1) depolarizarea septală dreaptă şi a peretelui liber al ventriculului drept, (2) depolarizarea septală stângă anormală şi întârziată şi (3) depolarizarea anormală şi întârziată a peretelui liber al ventriculului stâng (Schamroth L, 1977).

1. *Depolarizarea septală dreaptă (prima componentă a activării în blocul de ramură stângă)*

Procesul de depolarizare începe, pe calea ramului drept, la baza muşchiului papilar anterior al ventriculului drept şi de aici se extinde la faţa dreaptă a septului interventricular, vârful inimii şi peretele liber paraseptal al ventriculului drept. Vectorul de depolarizare septală dreaptă (vectorul 1a din fig. 22.4) este orientat anterior, inferior şi la stânga şi se manifestă electrocardiografic prin : (a) o deflexiune iniţială pozitivă şi de mică amplitudine în derivaţiile precordiale stângi (V_5, V_6) şi (b) o deflexiune iniţială negativă, tot de mică amplitudine, în derivaţia V_1. Această primă componentă a complexului QRS (componenta septală dreaptă) este de amplitudine foarte redusă şi, de multe ori, nu poate fi înregistrată decât cu o aparatură foarte sensibilă. Forţele electrice de depolarizare septală dreaptă se asociază cu o componentă adiţională: forţele electrice de depolarizare ale peretelui liber paraseptal al ventriculului drept, care produc un vector orientat anterior, inferior şi la dreapta (vectorul 1b din fig. 22.4). Acesta se manifestă în derivaţiile V_2, V_3 (V_1) sub forma unei mici deflexiuni iniţiale pozitive. Însumarea forţelor electrice de depolarizare septală dreaptă cu cele produse de depolarizarea zonelor paraseptale ale peretelui liber al ventriculului drept are drept consecinţă orientarea la stânga a forţelor electrice din prima fază a depolarizării ventriculare. Aceasta explică absenţa undelor Q „septale" normale din derivaţiile DI, V_5 şi V_6. În blocul de ramură stângă necomplicat aceste derivaţii se manifestă constant printr-o pozitivitate iniţială. Uneori, orientarea inferioară a forţelor electrice iniţiale de depolarizare septală dreaptă se poate manifesta printr-o undă q iniţială în aVL.

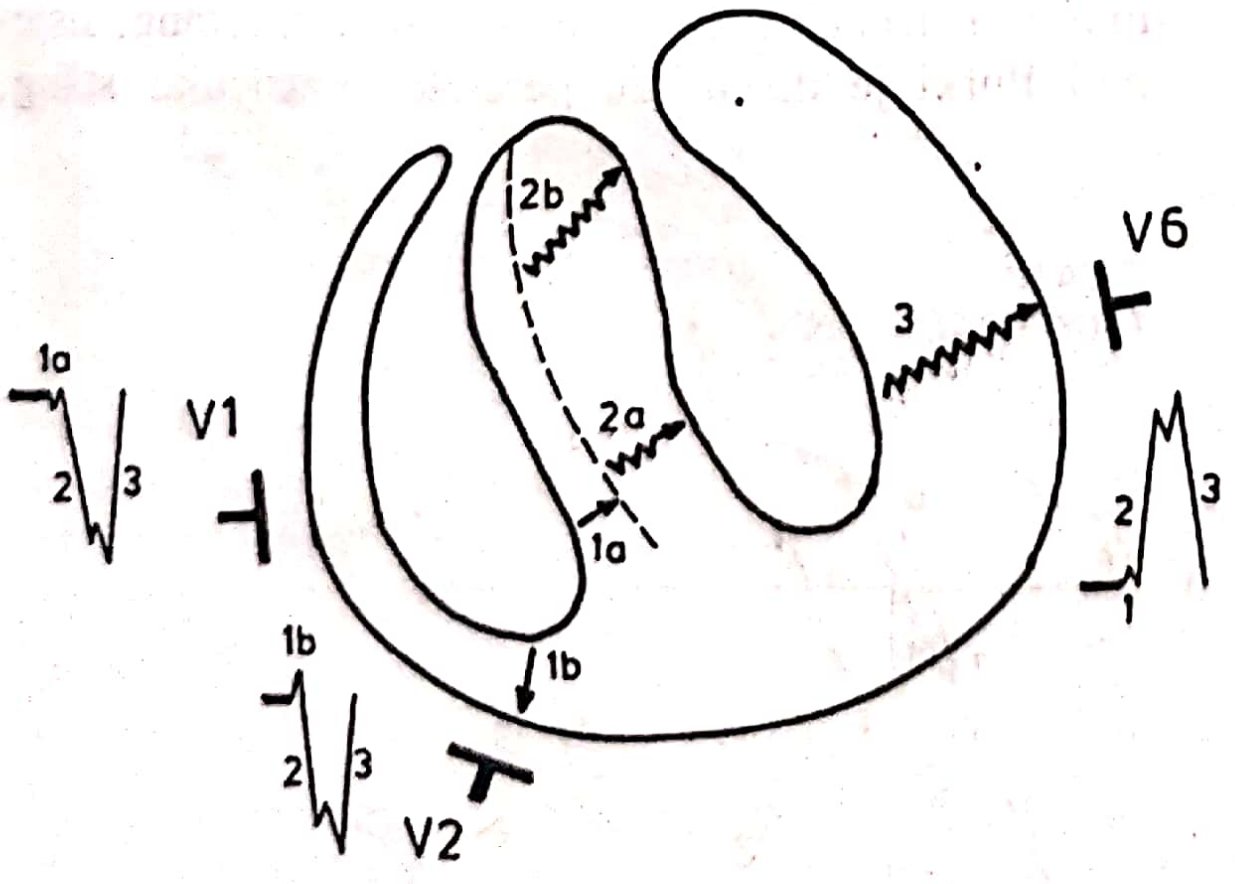

Fig. 22.4: *Secvenţa depolarizării ventriculare în blocul de ramură srângă complet (după Schamroth L, 1977). 1a = vectorul de depolarizare septală dreaptă. 1b = vectorul de depolarizare al peretelui ventricular drept din zona paraseptală. 2a şi 2b = vectorii de depolarizare septală stângă şi 3 = vectorul de depolarizare a peretelui ventricular stâng.*

2. *Depolarizarea septală stângă anormală şi întârziată (a doua componentă a activării în blocul de ramură stângă)*

După activarea masei septale drepte, procesul de depolarizare continuă transseptal de la dreapta la stânga, însă lent, ca urmare a pătrunderii ectopice şi anormale a excitaţiei în sistemul Purkinje septal. Rezultă forţe electrice puternice, orientate posterior şi la stânga (vectorul 2a din fig. 22.4). Această a doua componentă a activării din blocul de ramură stângă se înscrie sub forma unei unde R ample în DII şi aVL, precum şi în derivaţiile situate la stânga septului interventricular (V_5, V_6). Derivaţiile orientate de partea dreaptă a septului vor înregistra o deflexiune negativă şi adâncă. Întârzierea depolarizării regiunilor superioare ale septului interventricular (vectorul 2b din fig. 22.4) se va manifesta printr-un platou sau un aspect crestat al complexului QRS în aVL şi derivaţiile situate la stânga septului (V_5, V_6).

3. *Depolarizarea anormală şi întârziată a peretelui liber al ventriculului stâng (a treia componentă a activării în blocul de ramură stângă)*

Depolarizarea tardivă a peretelui ventricular stâng va genera forţe electrice puternice orientate posterior, superior şi la stânga (vectorul 3 din fig. 22.4), răspunzătoare de înscrierea deflexiunii terminale amplă şi pozitivă în derivaţiile situate în faţa ventriculului stâng. În derivaţiile precordiale drepte, aceste forţe sunt exprimate de o undă negativă adâncă (unda S). Creşterea duratei de timp necesară completării depolarizării ventriculare se manifestă prin creşterea duratei complexului QRS la cel puţin 0.12 secunde.

Depolarizarea ventriculară anormală din blocul de ramură stângă se asociază cu modificări secundare ale procesului de repolarizare. Masa septală dreaptă şi ventriculul drept s-au repolarizat, în timp ce procesul de depolarizare progresează încă în peretele ventriculului stâng. Repolarizarea tardivă a peretelui ventricular stâng se manifestă prin forţe electrice opuse celor generate de procesul de depolarizare: vectorii ST şi T sunt de sens opus vectorului QRS mediu. În consecinţă, apare subdenivelarea segmentului ST şi inversiunea undei T în derivaţiile în care deflexiunea principală a complexului QRS este pozitivă (DI, aVL, V_5 şi V_6).

Aspecte vectocardiografice

Modificarea secvenţei procesului de depolarizare ventriculară determină schimbări majore ale buclei vectocardiografice QRS şi, secundar, ale buclei T (fig. 22.5). Principalele modificări vectocardiografice sunt redate mai jos (Horan LG şi Flowers NC, 1980).

1. *Bucla QRS*

- *durată* egală sau mai mare de 0.12 secunde (de regulă > 0.15 secunde);
- *proiecţie frontală*: buclă lărgită, situată aproape în întregime în cadranul superior stâng şi de sens antiorar; vectorul QRS maxim între 0° şi –45°;
- *proiecţie orizontală*: buclă situată aproape în întregime în cadranul posterior stâng, cu aspect în „opt" şi de sens antiorar; vectorul QRS maxim între –45° şi –80°, cu amplitudinea > 2.0 mV;
- *proiecţie sagitală dreaptă*: buclă orientată la stânga şi, mai rar, inferior; vectorul QRS maxim între +155° şi +180°, cu amplitudinea > 1.9 mV;
- *vectorul iniţial* orientat la stânga şi anterior;
- *vectorul mijlociu* orientat la stânga şi posterior, se înscrie lent şi prezintă valoarea maximă după 0.05 secunde de la debutul buclei;
- vectorul terminal orientat la dreapta şi anterior.

2. *Bucla T*

- opusă buclei QRS, cu care formează în plan orizontal un unghi apropiat de 180°.

Criterii de diagnostic electrocardiografic

1. Ritm sinusal (supraventricular)
2. Durata QRS ≥ 0.12 secunde
3. Debutul deflexiunii intrinsecoide în V_5, V_6 ≥ 0.08 secunde
4. Undă R largă, monofazică, crestată sau cu platou în DI, aVL, V_5, şi V_6
5. Absenţa undei Q în DI, V_5 şi V_6
6. Segment ST şi undă T cu polaritatea opusă faţă de deflexiunea principală a complexului QRS.

Criterii adiţionale

1. *Unde R de mică amplitudine în derivaţiile precordiale drepte şi mijlocii*, ca urmare a deplasării la dreapta şi posterior a principalelor forţe electrice QRS. Uneori se constată chiar descreşterea undei R de la V_1 la V_3 (sau V_4), sau chiar un aspect QS în V_1 şi V_2 fără a fi prezent un infarct miocardic anteroseptal (fig. 22.6, 22.7 şi 22.8).
2. *Complex ventricular de tip RS în derivaţiile precordiale stângi (V_5, V_6)*. Aspectul se constată mai ales la bolnavii cu dilataţie cardiacă majoră. În aceste cazuri, înregistrarea derivaţiilor V_7 şi V_8 poate evidenţia unda R monofazică, largă, cu platou sau crestată.
3. *Deviaţie stângă anormală a axei electrice medii QRS*. În blocul de ramură stângă după transmisia sa transseptală, excitaţia se poate propaga pe calea sistemului de conducere specializat stâng (Horowitz NL şi colab., 1979). Totuşi, ÂQRS în plan frontal poate fi intermediară, deviată la stânga sau la dreapta (fig. 22.6, 22.7 şi 22.8). Orientarea axei electrice depinde probabil de punctul (punctele) prin care excitaţia traversează septul şi de modul de invazie a sistemului Purkinje distal. Dacă excitaţia apare mai repede la reţeaua Purkinje a fasciculului postero-inferior al ramului stâng, întârzierea activării peretelui antero-lateral al ventriculului stâng va determina deviaţia stângă a axei QRS. Dacă excitaţia apare mai repede la fasciculul anterior axa va fi deviată la dreapta, iar dacă ajunge simultan la ambele fascicule, axa va fi normală. Aproape 70% dintre bolnavii cu bloc de ramură stângă prezintă o axă electrică medie QRS deviată la stânga peste –30°. Se admite că această deviaţie axială stângă reflectă în multe cazuri anomaliile prezente în septul stâng, sistemul Purkinje distal sau peretele ventricular stâng,

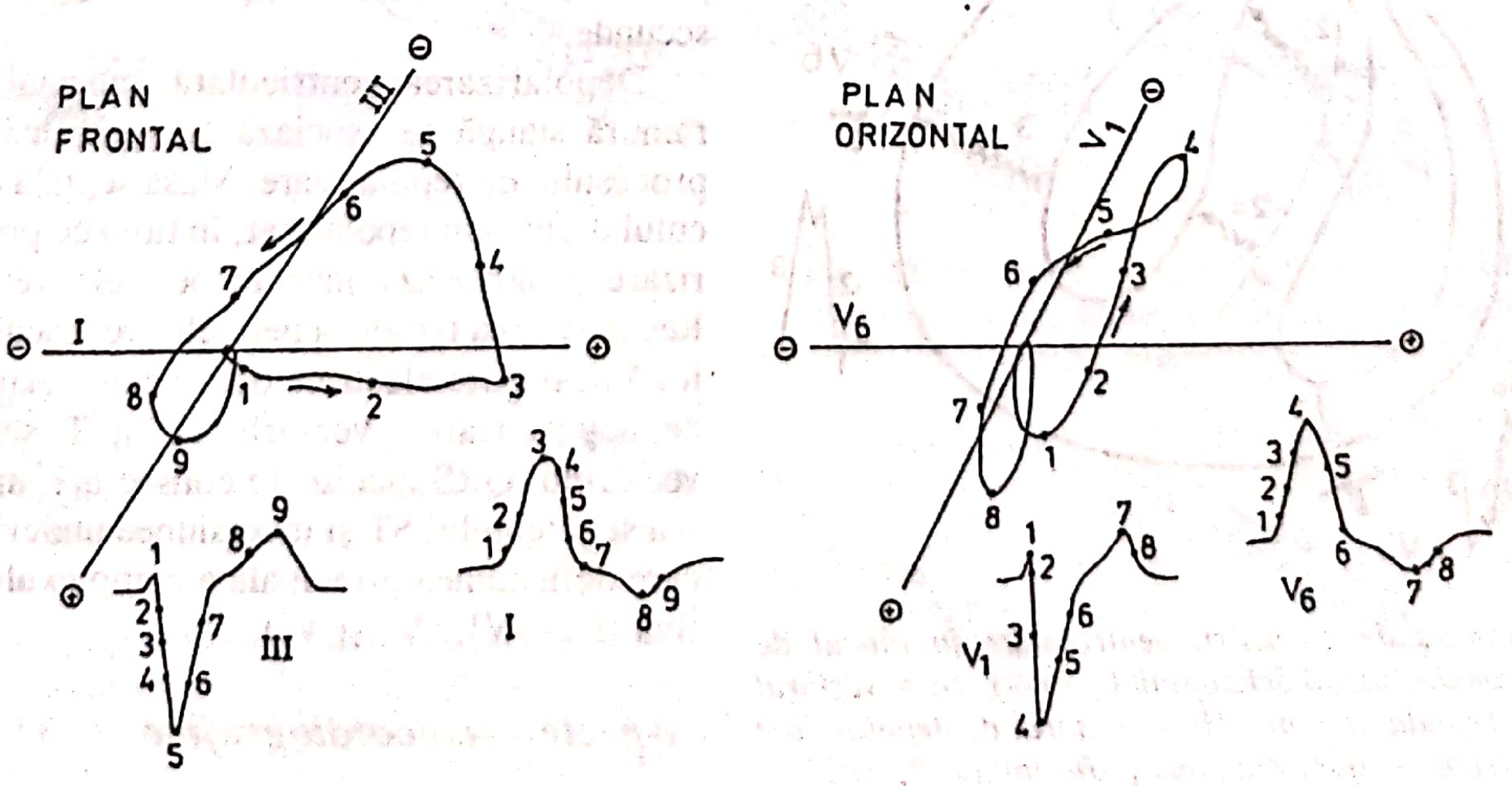

Fig. 22.5: *Buclele vectocardiografice şi deflexiunile electrocardiografice corespunzătoare în blocul de ramură stângă.*

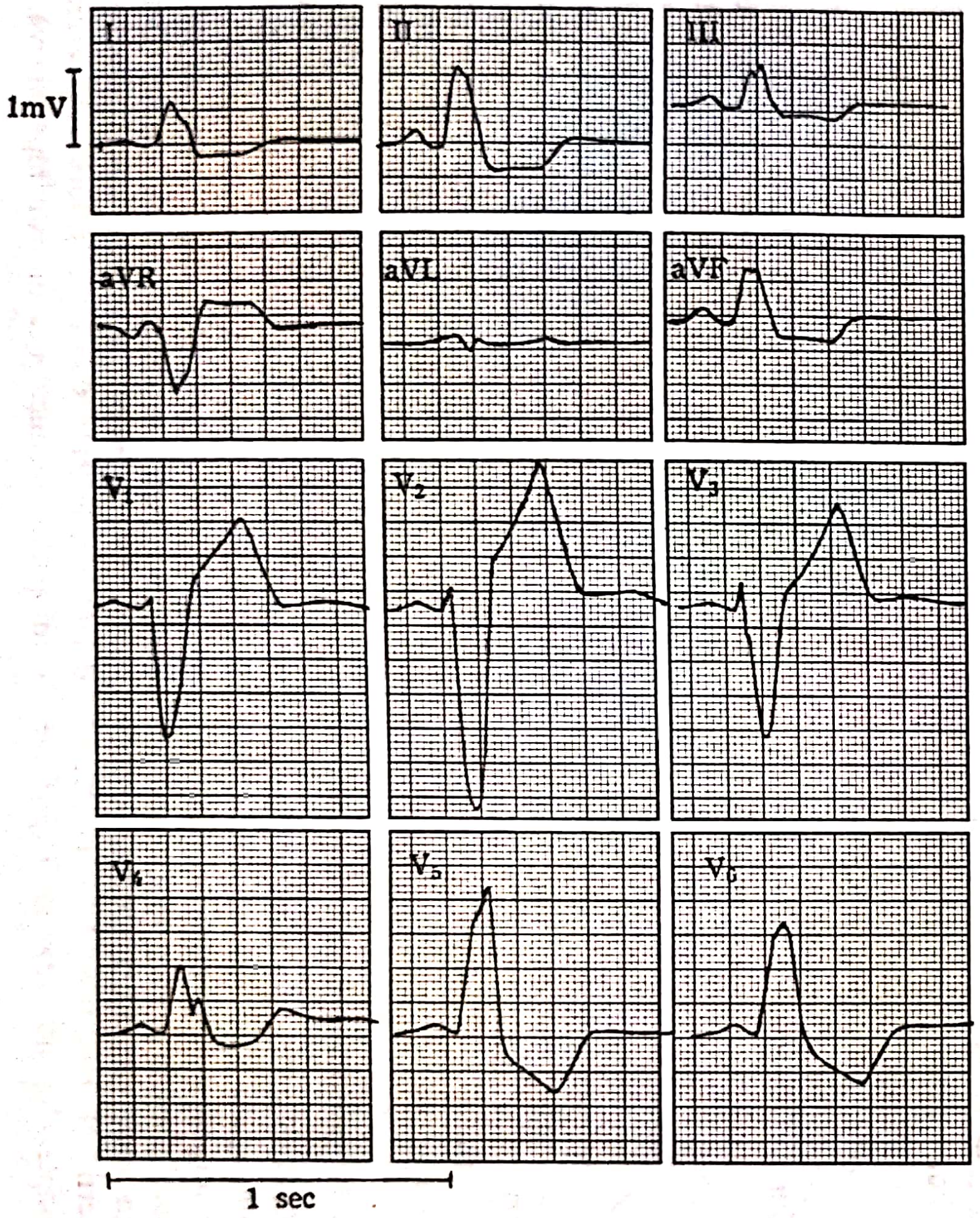
I
II
III
1mV
aVR
aVL
aVF
V_1
V_2
V_3
V_4
V_5
V_6
1 sec

Fig. 22.6 : *Bloc de ramură stângă complet cu ÂQRS intermediară (bolnavă în vârstă de 52 de ani cu diagnosticul clinic de stenoză aortică valvulară). Traseul îndeplineşte şi criteriile de amplitudine pentru hipertrofia stângă* ($SV_2+RV_5 = 50$ *mm).*

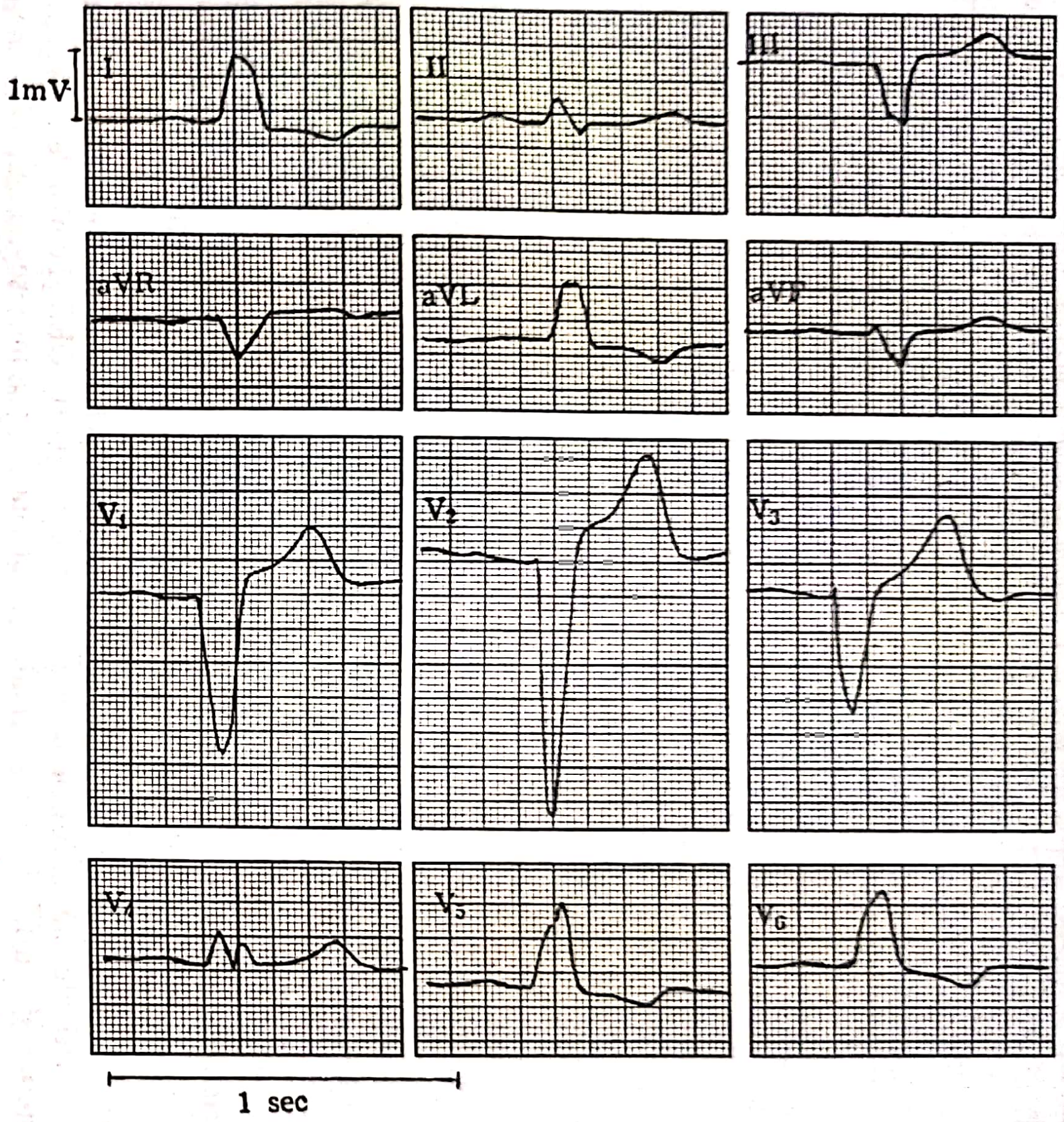
1mV
I
II
III
aVR
aVL
aVF
V_1
V_2
V_3
V_4
V_5
V_6
1 sec

Fig. 22.7 : *Bloc de ramură stângă complet cu ÂQRS deviată la stânga (bolnav în vârstă de 65 de ani cu diagnosticul clinic de insuficienţă aortică luetică). Traseul îndeplineşte şi criteriile de amplitudine pentru hipertrofia ventriculară stângă* ($SV_2+RV_5 = 47$ *mm).*

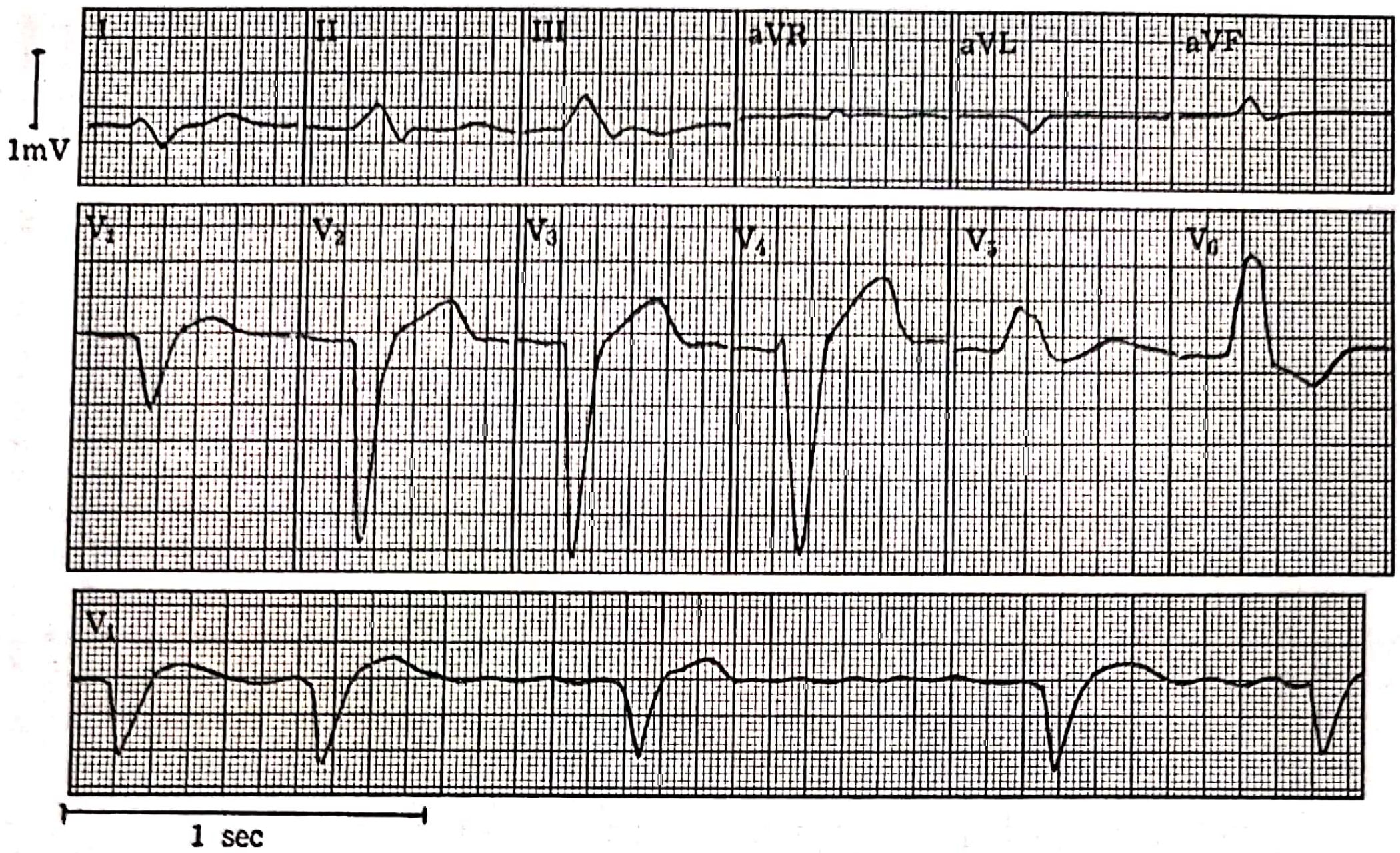

Fig. 22.8: *Fibrilaţie atrială cu bloc de ramură stângă complet cu ÂQRS deviată în dreapta (bolnavă în vârstă de 69 de ani cu diagnosticul clinic de angină pectorală).*

factori care influenţează transmisia şi orientarea frontului de excitaţie în ventriculul stâng. Asocierea cu un hemibloc stâng anterior şi/sau leziuni ale sistemului Purkinje distal de zona de distribuţie a fasciculului stâng anterior par a avea un rol important. Pentru aceasta pledează şi faptul că bolnavii cu bloc de ramură stângă şi deviaţie majoră a axei QRS la stânga prezintă o serie de elemente care indică posibilitatea existenţei unor leziuni miocardice extensive: vârsta mai înaintată, angină de efort, cardiomegalie majoră şi insuficienţă cardiacă clasele II-IV, intervalele P-R, A-H, H-V alungite, precum şi perioadele refractare efective atrială şi AV nodală mai lungi (Dhingra RC şi colab., 1978). Totuşi, după unii cercetători, deviaţia axială stângă poate fi de multe ori şi consecinţa directă a blocului de ramură stângă complet, în funcţie de modul de transmisie transseptală a excitaţiei (Chou TC, 1979).

4. *Aspect QS în derivaţiile inferioare.* În blocul de ramură stângă complet poate apărea uneori un aspect QS în derivaţiile III şi aVF, chiar în absenţa infarctului miocardic inferior, ca urmare a orientării superioare a forţelor electrice ventriculare.

Modificări mixte de repolarizare ventriculară

Dacă la modificările ST-T secundare din blocul de ramură stângă se asociază alteraţiuni ST-T primare (de cauză ischemică), termenul utilizat este „modificări mixte de repolarizare ventriculară". Însă în absenţa unor modificări primare majore, diagnosticul este dificil şi incert. Pot fi utile următoarele criterii: (1) modificări ST-T majore în raport cu suprafaţa complexului QRS, (2) unde T (pozitive sau negative) ascuţite şi simetrice, (3) absenţa opoziţiei între complexul QRS şi curba de repolarizare ST-T şi (4) polaritate opusă între segmentul ST şi unda T. În cazurile incerte se poate recurge la determinarea gradientului ventricular. Există şi punctul de vedere că modificările secundare ST-T din blocul de ramură stângă includ în cele mai multe cazuri şi o componentă primară.

Blocul de ramură stângă tranzitoriu

Se înţelege prin bloc de ramură stângă tranzitoriu (instabil, paroxistic, temporar) un bloc de ramură stângă în care conducerea intraventriculară revine la normal, temporar sau permanent (Bauer GE, 1964). În cele mai multe cazuri apariţia tulburării de conducere este condiţionată de o frecvenţă cardiacă critică ce determină, dacă este depăşită, apariţia aspectului electrocardiografic de bloc de ramură stângă, în timp ce sub această frecvenţă conducerea este normală (bloc de ramură stângă frecvenţă-dependent). Diverse manevre care scad frecvenţa cardiacă (inspiraţie profundă, masajul sinusului carotidian) sau agenţi farmacologici pot normaliza conducerea intraventriculară (fig. 22.9 şi 22.10). Cauza blocului de ramură stângă tranzitoriu constă în prelungirea perioadei refractare a ramului stâng, ca urmare a unor leziuni anatomice sau funcţionale. În felul acesta se instalează un „bloc de fază 3", stimulii ajungând la nivelul ramului stâng în perioada refractară a acestuia – faza 3 a potenţialului de acţiune (Denes P şi colab., 1975). Blocul de ramură stângă tranzitoriu este determinat de aceleaşi cauze ca şi varietatea permanentă: cardiopatia ischemică şi cardiopatia hipertensivă. Adesea apare în evoluția infarctului miocardic acut sau în timpul crizelor de angină pectorală. Poate apărea, de asemenea, în timpul unui episod de insuficiență cardiacă congestivă și dispare după ameliorarea stării clinice. Mulți dintre acești bolnavi dezvoltă un bloc permanent, în timp ce unii pot reveni la o conducere constant normală chiar după ani de zile (Chou TC, 1979).

Blocul de ramură stângă intermitent

Se caracterizează prin apariția pe aceeași înregistrare a aspectelor de bloc de ramură stângă și de conducere normală. Ca și tipul tranzitoriu, tipul intermitent este condiționat de frecvența cardiacă (bloc de fază 3), răspunde la manevrele de excitație mecanică a vagului și este determinat, în general, de aceleași cauze. Rareori poate fi observat la persoanele normale (Krikler DM și Lefevre A, 1970). În cazuri foarte rare, scăderea frecvenței cardiace are un efect paradoxal: blocul de ramură apare o dată cu rărirea ritmului cardiac. Acest fenomen este atribuit depolarizării diastolice spontane prelungite care reduce în mod semnificativ potențialul de repaus și, consecutiv, stimulul este condus mai lent sau chiar blocat în ramul stâng (Vessel H și Lowen G, 1963; Massumi RA, 1968). Acest fenomen este desemnat cu termenul „bloc de fază 4", deoarece este condiționat de faza 4 a potențialului de membrană (Watanabe Y și Dreifus LS, 1977). În unele cazuri, la același bolnav se poate constata aspectul de bloc de ramură stângă condiționat atât de blocul de fază 3, cât și de blocul de fază 4 (Barold S și Schamroth L, 1973) – fig. 22.11.

Blocul de ramură stângă alternant

În cazul acestui tip, aspectul de bloc de ramură stângă apare în mod alternativ cu complexe QRS normale (fig. 22.9 B

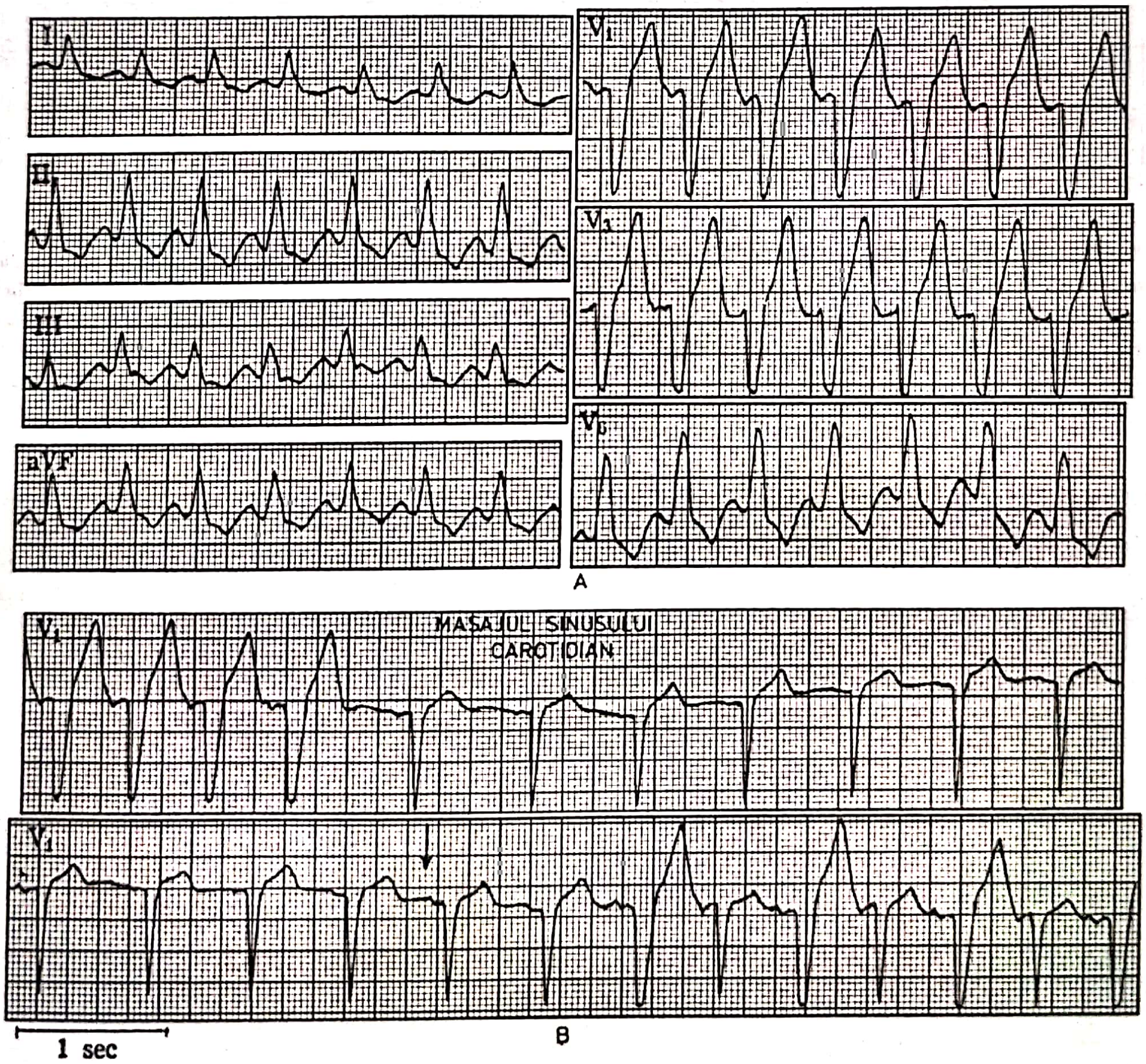

Fig. 22.9: *Bloc de ramură stângă tranzitoriu, frecvență-dependent (bolnavă în vârstă de 51 de ani cu diagnosticul clinic de hipertensiune arterială sistemică gradul III, în criză de edem pulmonar acut). A. Tahicardie sinusală 125/minut, bloc de ramură stângă complet. B (înregistrare continuă a derivației V_1). Masajul sinusului carotidian determină rărirea frecvenței cardiace până la 80-91/minut și dispariția aspectului de bloc de ramură stângă. După încetarea masajului (săgeata cu vârful în jos) se instalează un bloc de ramură stângă alternant (frecvența cardiacă 110/minut).*

şi 22.12). Din punct de vedere electrofiziologic, poate fi interpretat ca un bloc 2/1 în ramul stâng, ca urmare a prelungirii majore a perioadei refractare. În cazuri mai rare, se poate produce la nivelul ramului stâng o conducere tip Wenckebach, care se manifestă electrocardiografic prin cicluri în care complexul QRS se lărgeşte progresiv (Rosenbaum MB şi colab., 1969 a).

Apariţia unor complexe ventriculare normale, în condiţiile unui bloc de ramură stângă intermitent sau alternant, permite uneori identificarea unor modificări de tip ischemic „mascate" de blocul de ramură (fig. 22.12).

Diagnosticul hipertrofiei ventriculare în prezenţa blocului de ramură stângă

Hipertrofia ventriculară stângă

În blocul de ramură stângă, ca urmare a modificării secvenţei procesului de activare ventriculară, forţele electrice îşi schimbă atât direcţia, cât şi amplitudinea. Din această cauză, criteriile de amplitudine utilizate în diagnosticul hipertrofiei ventriculare stângi nu mai sunt aplicabile.

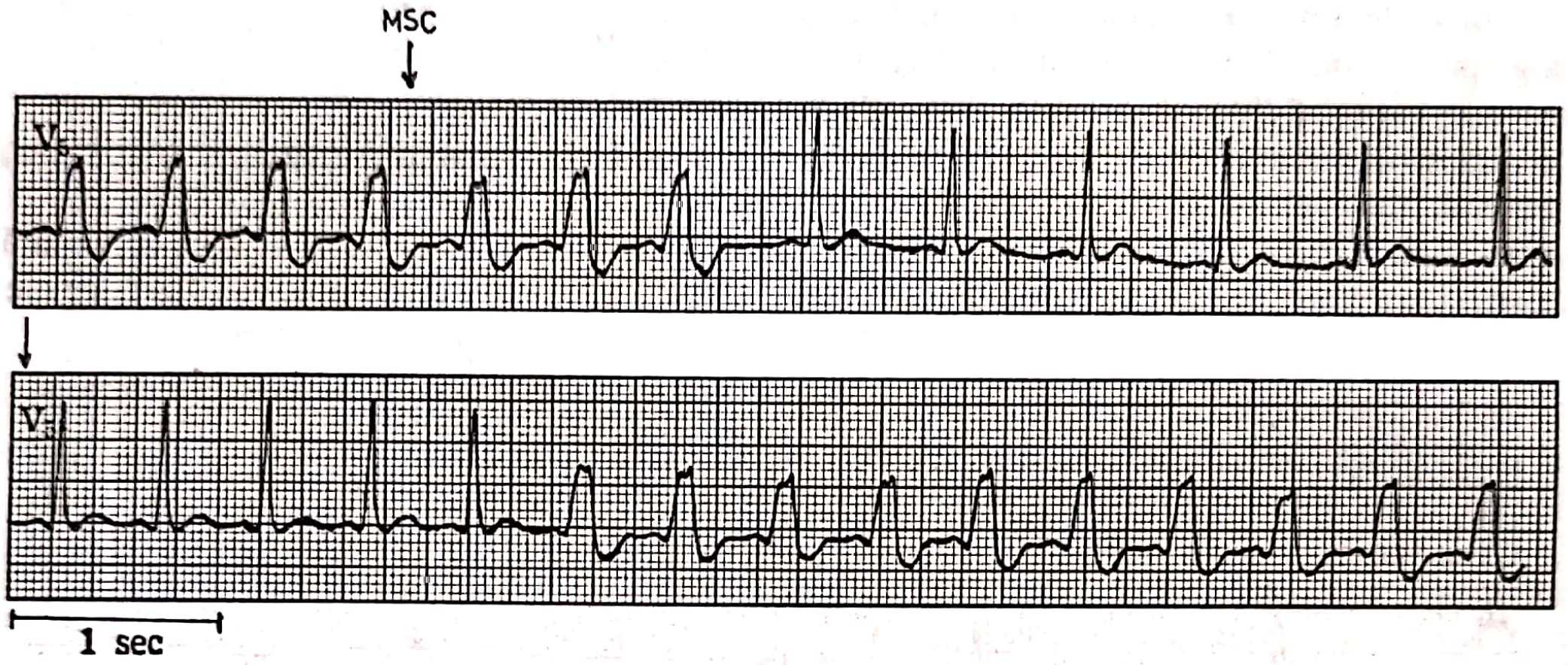

Fig. 22.10 : *Bloc de ramură stângă tranzitoriu frecvenţă-dependent (bolnav în vârstă de 76 de ani cu diagnosticul clinic de angină pectorală). Înregistrare continuă a derivaţiei V_5. Masajul sinusului carotidian (MSC) determină dispariţia blocului, consecutiv scăderii frecvenţei cardiace de la 120 la 90/minut. Încetarea masajului (a doua săgeată cu vârful în jos) determină creşterea frecvenţei cardiace (120/minut) şi reapariţia blocului. De remarcat că, după încetarea masajului, deşi frecvenţa cardiacă revine imediat la 120/minut, blocul de ramură stângă nu reapare decât după un interval de timp (probabil ca urmare a „oboselii" căii de conducere).*

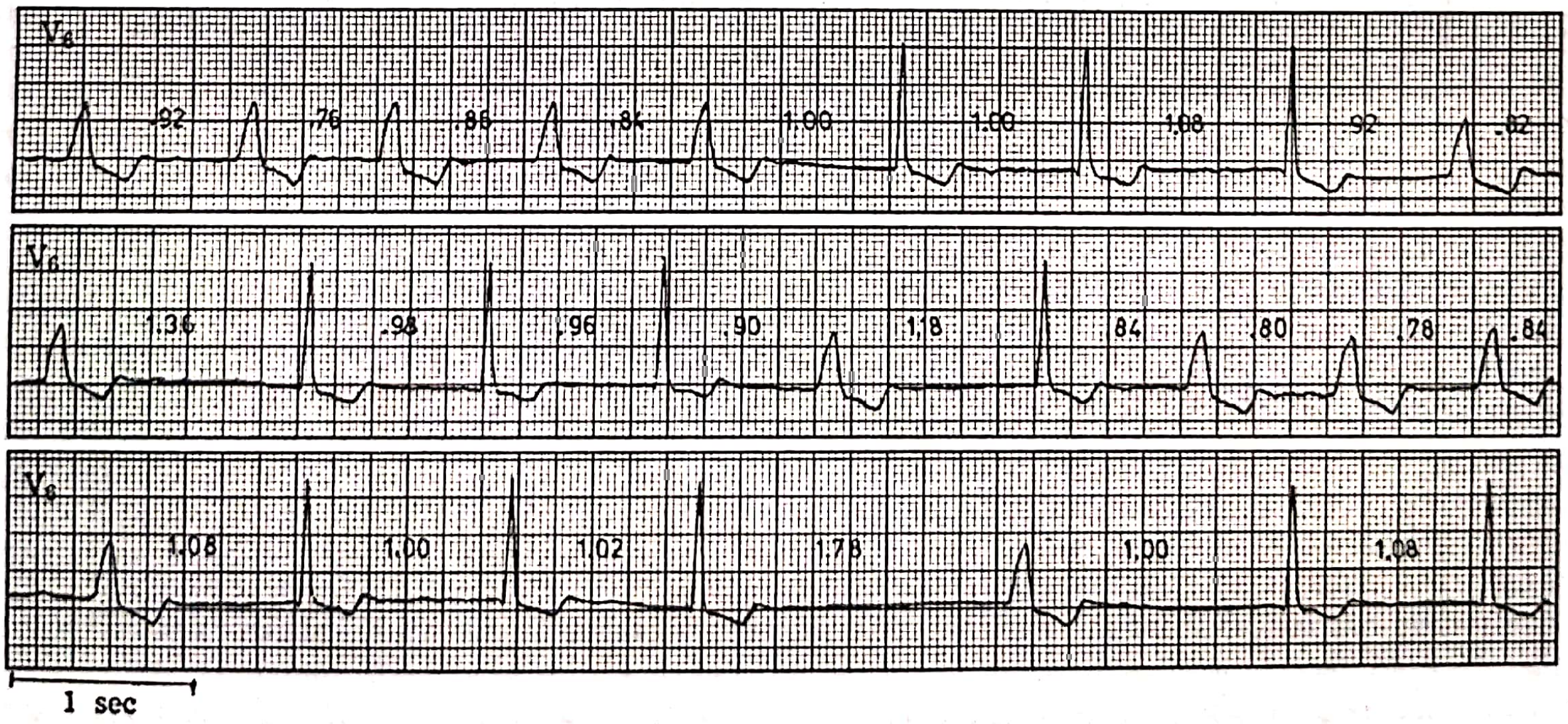

Fig. 22.11 : *Bloc de ramură stângă complet frecvenţă-dependent, atât prin bloc de fază 3, cât şi prin bloc de fază 4 (bolnavă în vârstă de 45 de ani, cu diagnosticul clinic de boală mitrală, insuficienţă aortică, fibrilaţie atrială cronică, insuficienţă cardiacă congestivă - digitalizată). Înregistrare continuă a derivaţiei V_6. Se remarcă apariţia blocului atunci când durata ciclului cardiac se scurtează sub 0.96 secunde sau atunci când se alungeşte foarte mult (1.78 secunde). Cifrele dintre complexele QRS indică durata ciclului cardiac.*

Confruntările anatomo-electrice atestă că traseele electrocardiografice cu bloc de ramură stângă şi hipertrofie ventriculară stângă, confirmată anatomic, îndeplinesc criteriile electrocardiografice de hipertrofie ventriculară stângă numai în 60% din cazuri (Scott RC şi Norris RJ, 1959). Datele anatomice dovedesc că majoritatea bolnavilor cu bloc de ramură stângă prezintă şi hipertrofie ventriculară stângă de diverse grade, chiar dacă aceasta nu se manifestă electrocardiografic.

Hipertrofia ventriculară dreaptă

În general, diagnosticul de hipertrofie ventriculară dreaptă în prezenţa blocului de ramură stângă este deosebit de dificil şi incert. Sunt propuse următoarele criterii : (1) ÂQRS deviată la dreapta, (2) undă S în DI şi (3) undă S în V_5, V_6 (Chou TC, 1979).

Diagnostic diferenţial

Diagnosticul diferenţial al blocului de ramură stângă se face cu : (1) sindromul WPW tip B (complexe QRS cu unde delta şi interval PR scurt), (2) infarctul miocardic anteroseptal (absenţa undelor R în V_1, V_2 V_3 se poate observa şi în blocul de ramură stângă), (3) tahicardia ventriculară şi ritmul ventricular de evadare (în aceste aritmii se constată disociaţie AV) şi (4) extrasistolele ventriculare (în caz de bloc de ramură stângă alternant).

Semnificaţie clinică, prognostic şi corelaţii anatomice

Cauzele cele mai frecvente ale blocului de ramură stângă sunt cardiopatia ischemică şi cardiopatia hipertensivă, de multe ori combinate. Cauza cea mai frecventă implicată pare a fi totuşi cardiopatia ischemică ce se constată la 70% dintre bolnavii cu bloc de ramură stângă (Scott RC, 1965). Deoarece ramul stâng al fasciculului lui His este irigat atât de interventriculara anterioară, cât şi de coronara dreaptă, întreruperea completă a conducerii presupune leziuni obstructive severe ale ambelor artere (Haft JI şi colab., 1971). Blocul de ramură stângă se constată la 2-4% dintre bolnavii cu infarct miocardic, însă numai în 1% din cazuri este produs de accidentul coronarian acut. În cele mai multe cazuri localizarea infarctului este anterioară (Scheidt S şi Killip T, 1972 ; Nimetz AA şi colab., 1975). Alte cardiopatii care pot determina apariţia blocului de ramură stângă sunt : stenoza aortică calcifiantă, cardiomiopatiile primitive şi secundare, cardiopatiile reumatice (insuficienţa aortică), cardiopatia luetică. Foarte rar, blocul de ramură stângă poate apărea şi în absenţa unei cardiopatii organice : „bloc de ramură stângă benign". Se presupune că în aceste cazuri cauza constă în traumatismul hemodinamic minim dar permanent produs asupra ramului stâng (Beach TB şi colab., 1969).

Prognosticul blocului de ramură stângă depinde în cea mai mare măsură de etiologia şi manifestările clinice asociate. În absenţa unei cardiopatii organice manifeste şi cardiomegaliei prognosticul este relativ bun (Rotman M şi Triebwasser JH, 1975). Dimpotrivă, bolnavii cu angină pectorală, infarct miocardic sau cardiomiopatii prezintă un prognostic rezervat, determinat de boala de bază.

Confruntările anatomice atestă în majoritatea cazurilor leziuni distinctive totale sau parţiale ale ramului stâng, mai ales la nivelul joncţiunii cu fasciculul lui His. În cazuri rare, nu au putut fi evidenţiate leziuni histologice. Cercetările histopatologice nu au remarcat deosebiri semnificative între blocul de

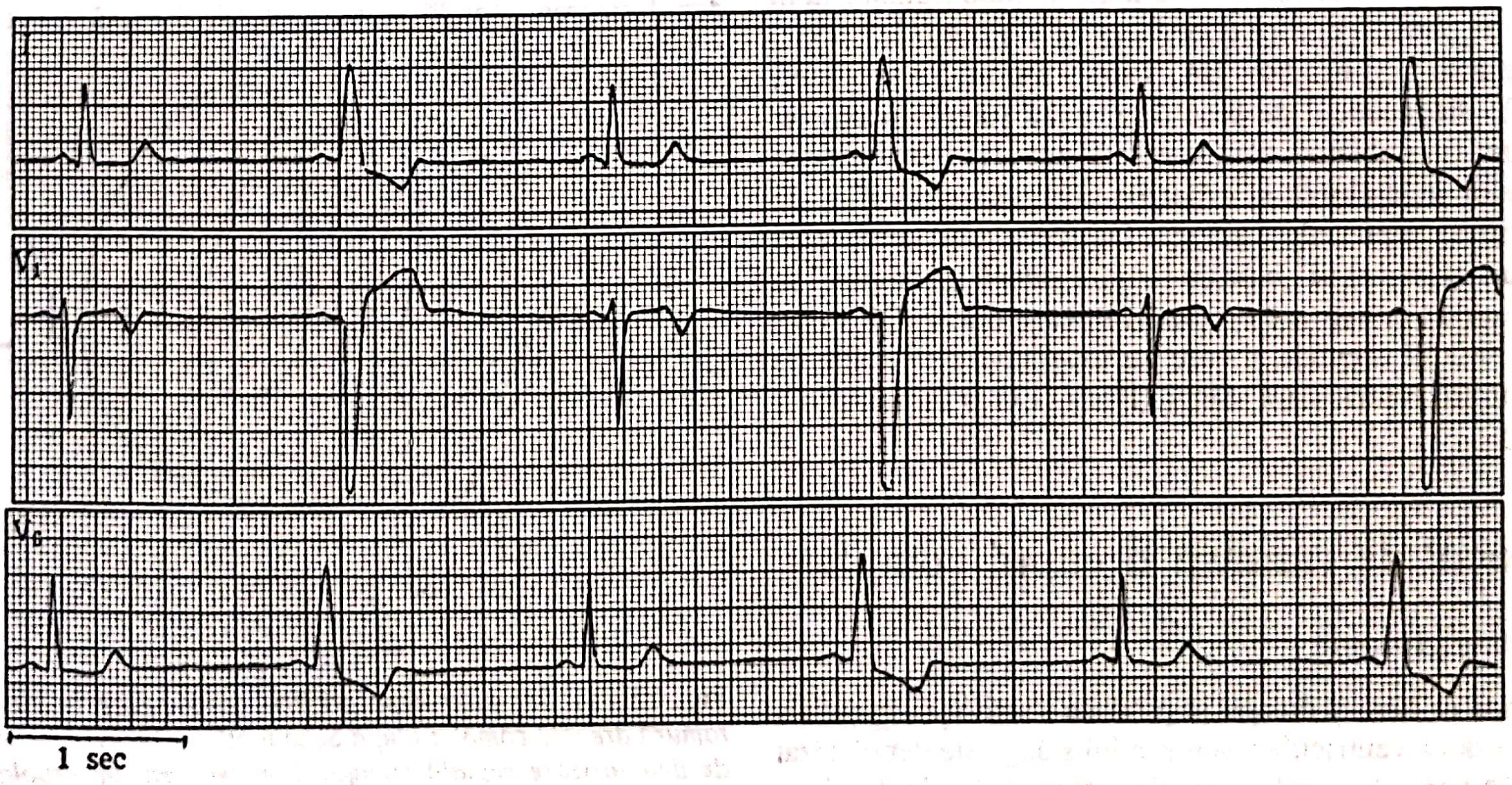

Fig. 22.12 : *Bloc de ramură stângă complet, alternant sau 2/1 (bolnavă în vârstă de 72 de ani cu diagnosticul clinic de infarct miocardic vechi cu localizare anterioară). Frecvenţa cardiacă este constantă (40/minut). În derivaţia V_2 se remarcă prezenţa modificărilor de tip ischemic la complexele cu conducerea intraventriculară normală.*

ramură stângă cu axa normală şi blocul de ramură stângă cu axa deviată la stânga (Bargan J şi colab., 1963 ; Lev M şi colab., 1974). Implicarea în etiologia blocului de ramură stângă a unei artere coronare stângi mai scurte (Haft JI şi colab., 1971) nu a putut fi confirmată de cercetările arteriografice subsecvente (DeMots H şi colab., 1973).

Blocul de ramură stângă incomplet

Conceptul de bloc de ramură stângă incomplet a fost introdus de Sodi-Pallares D şi colab. (1950) care, utilizând înregistrările intracardiace la bolnavii cu îngroşare iniţială a undei R şi absenţa undei Q în DI, aVL, V_5, asociate cu complexe QRS normale sau la limita superioară a valorilor normale (0.10-0.11 secunde), constată o inversiune a sensului activării septale, similară cu cea observată în blocul de ramură stângă complet. În concepţia autorilor, acest aspect electrocardiografic ar traduce o conducere mai lentă prin ramul stâng al fasciculului lui His.

Criterii de diagnostic electrocardiografic

(Unger PN şi colab., 1968 ; Chou TC, 1979)

1. Durata QRS egală cu 0.10-0.11 secunde
2. Debutul deflexiunii intrinsecoide în derivaţiile precordiale stângi >0.06 secunde
3. Absenţa undei Q în derivaţiile precordiale stângi
4. Aspect crestat sau îngroşat al porţiunii iniţiale a undei R în derivaţiile precordiale stângi.

Deşi aspectul electrocardiografic menţionat mai sus a fost reprodus experimental sau indus în mod tranzitoriu în anumite condiţii clinice (Gardberg M şi Rosen IL, 1958 ; Schamroth L şi Bradlow BA, 1964 ; Barold SS şi colab., 1968), diagnosticul de bloc de ramură stângă incomplet rămâne o problemă controversată deoarece majoritatea traseelor îndeplinesc şi criteriile electrocardiografice de hipertrofie ventriculară stângă. De aceea, unii cercetători propun ca termenul „bloc de ramură stângă incomplet" să fie rezervat numai acelor cazuri în care durata QRS este de 0.10-0.12 secunde şi care nu îndeplinesc criteriile de hipertrofie ventriculară stângă (Horan LG şi Flowers NC, 1980).

Blocul de ramură dreaptă complet

Electrofiziologie

În blocul de ramură dreaptă se produce o activare secvenţială a celor două ventricule : ventriculul stâng este depolarizat în mod normal pe calea ramului stâng al fasciculului lui His, în timp ce ventriculul drept este depolarizat într-un al doilea timp de excitaţia propagată transseptal de la ventriculul stâng. Deoarece activarea ventriculară stângă se desfăşoară normal, primele 0.03-0.04 secunde ale complexului QRS nu prezintă modificări esenţiale. În ordine cronologică, pot fi deosebite patru momente principale ale procesului de depolarizare ventriculară : (1) depolarizarea septală stângă, (2) depolarizarea peretelui liber al ventriculului stâng, (3) depolarizarea septală şi paraseptală dreaptă anormală şi întârziată şi (4) depolarizarea anormală şi întârziată a peretelui liber al ventriculului drept (Schamroth L, 1977).

1. *Depolarizarea septală stângă*

Activarea treimii inferioare a septului interventricular stâng se desfăşoară normal şi generează forţe electrice orientate în jos şi la dreapta (vectorul 1 din fig. 22.13). Acest vector se manifestă electrocardiografic printr-o undă r în derivaţiile precordiale drepte (V_1, V_2) şi o mică undă q în derivaţiile precordiale stângi (V_5, V_6).

2. *Depolarizarea peretelui liber al ventriculului stâng*

Activarea endo-epicardică a peretelui ventricular stâng generează forţe electrice care pot fi reprezentate printr-un vector orientat la stânga, inferior şi uşor posterior (vectorul 2 din fig. 22.13), neutralizat în parte de forţele electrice opuse produse de începutul depolarizării septale drepte. Acest vector se manifestă electrocardiografic printr-o undă R amplă în derivaţiile precordiale stângi (V_5 şi V_6) şi o undă S în derivaţiile precordiale drepte (V_1, V_2).

3. *Depolarizarea septală şi paraseptală dreaptă anormală şi întârziată*

Spre sfârşitul activării parietale ventriculare stângi, frontul de excitaţie care a luat naştere în septul stâng produce depolarizarea septală şi paraseptală dreaptă (vectorii 3

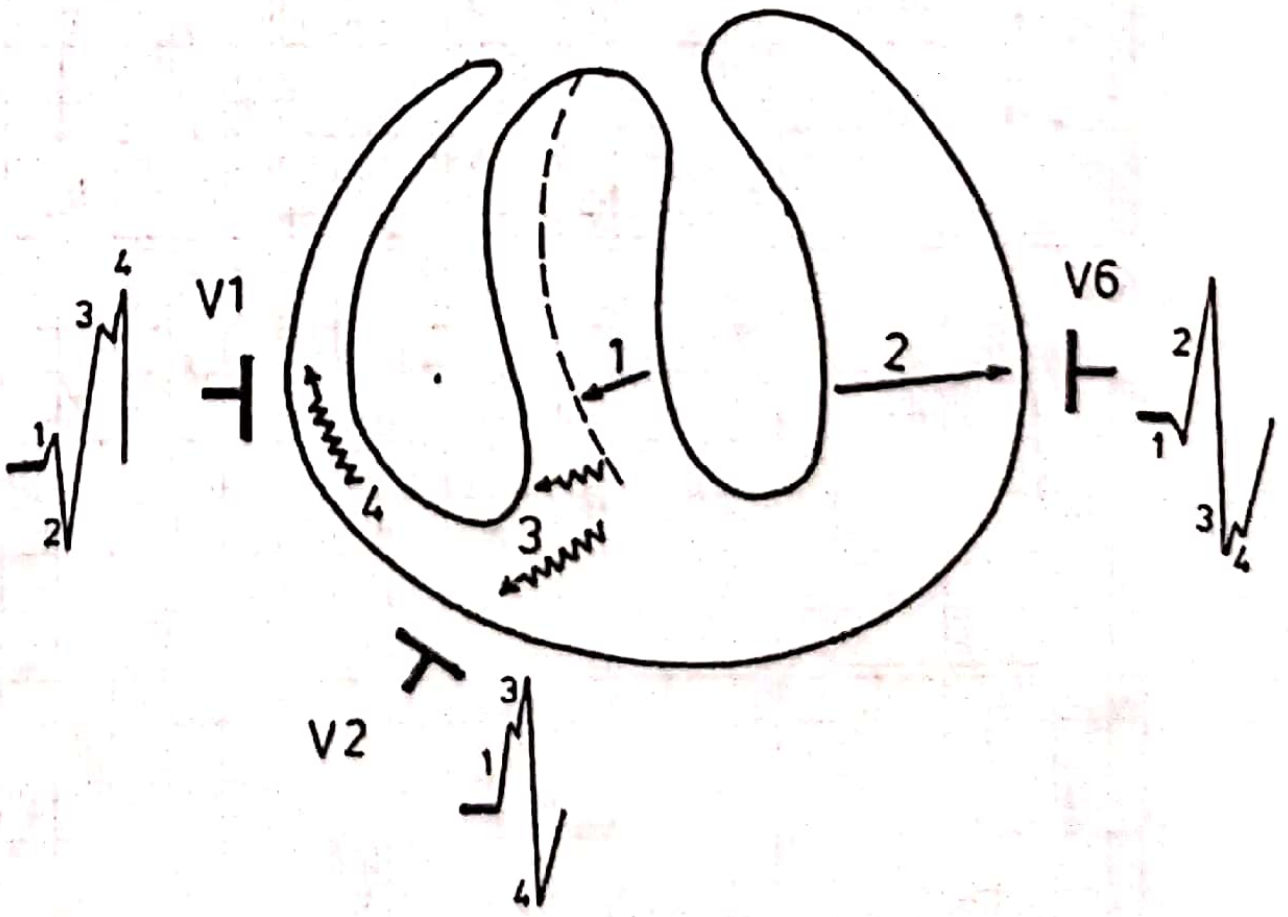

Fig. 22.13: *Secvenţa depolarizării ventriculare în blocul de ramură dreaptă complet (după Schamroth L, 1977). 1 = vectorul de depolarizare septală stângă. 2 = vectorul de depolarizare parietală ventriculară stângă. 3 = vectorii de depolarizare septală şi paraseptală dreaptă. 4 = vectorul de depolarizare parietală ventriculară dreaptă.*

din fig. 22.13 orientaţi în jos şi la dreapta). Aceşti vectori se manifestă printr-o deflexiune R' în derivaţiile precordiale drepte (V_1, V_2) şi o deflexiune S în derivaţiile precordiale stângi (V_5, V_6).

4. *Depolarizarea anormală şi întârziată a peretelui liber al ventriculului drept*

Forţele electrice de activare a peretelui liber al ventriculului drept (vectorul 4 din fig. 22.13) se sumează cu forţele electrice finale ale depolarizării septale şi paraseptale drepte şi determină creşterea amplitudinii şi duratei undei R' (derivaţiile precordiale drepte) şi S (derivaţiile precordiale stângi). Ca expresie a acestor forţe electrice finale apare, de asemenea, o undă S lărgită în derivaţiile I şi aVL.

Ca şi în blocul de ramură stângă, modificarea secvenţei procesului de depolarizare ventriculară se însoţeşte de alteraţiuni secundare ST-T. Vectorii ST şi T sunt orientaţi în sens opus vectorului terminal QRS cu care formează un unghi mai mare de 140°. În consecinţă, dacă deflexiunea QRS terminală este pozitivă, segmentul ST şi unda T vor fi negative, şi invers.

Aspecte vectocardiografice

Modificarea secvenţei procesului de depolarizare ventriculară determină schimbări ale porţiunii terminale a buclei QRS şi, secundar, ale buclei T (fig. 22.14). Principalele modificări vectocardiografice sunt redate mai jos (Horan LG şi Flowers NC, 1980).

1. *Bucla QRS*

- *durată*: egală sau mai mare de 0.12 secunde
- *sens*: orar (proiecţie frontală) şi antiorar (proiecţie orizontală)
- *vectorul iniţial* normal (0.03-0.04 secunde)
- *vectorul terminal*: lent, orientat la dreapta şi anterior, cu partea finală la dreapta şi posterior.

2. *Bucla T*

- opusă porţiunii finale a buclei QRS.

Criterii de diagnostic electrocardiografic

1. Ritm sinusal (supraventricular)
2. Durata QRS ≥ 0.12 secunde
3. Debutul deflexiunii intrinsecoide în V_1, V_2 ≥ 0.05 secunde
4. Undă R secundară (R') în derivaţiile precordiale drepte (V_1, V_2), cu unda R' mai amplă decât unda R iniţială (aspect rsR' sau rSR')
5. Undă S largă în DI, aVL, V_5 şi V
6. Unda T cu polaritatea opusă faţă de deflexiunea finală a complexului QRS.

În blocul de ramură dreaptă, forţele electrice iniţiale şi mijlocii ale depolarizării ventriculare se înscriu normal. În consecinţă, primele 0.06-0.08 secunde ale complexului QRS prezintă un aspect normal. Pentru determinarea axei electrice se utilizează prima jumătate a complexului QRS. Valoarea obţinută reprezintă, în esenţă, axa electrică medie a depolarizării ventriculare stângi (Pryor R şi Blount SG, 1966). A doua parte a complexului QRS se înscrie lent, prezintă o durată de 0.04 secunde sau mai mare şi corespunde undelor S lărgite din DI, aVL, V_5, V_6 şi undei R' din V_1, V_2. Această parte finală a complexului QRS este expresia depolarizării septului drept şi peretelui ventricular drept.

Diagnosticul blocului de ramură dreaptă se bazează în primul rând pe aspectul tipic rSR' din derivaţia V_1. Pot apărea însă şi unele variante. Astfel, uneori unda S este

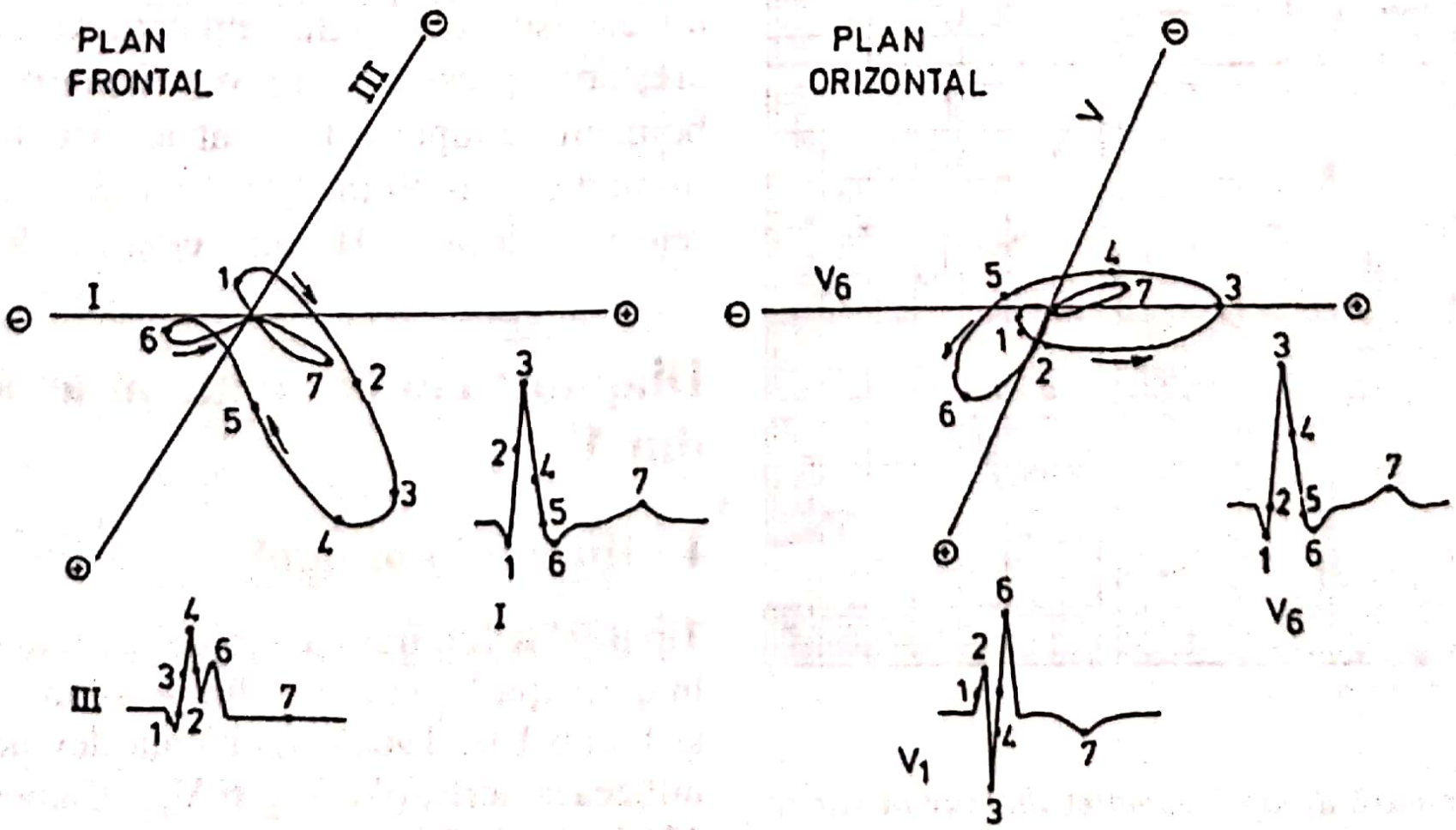

Fig. 22.14: *Buclele vectocardiografice şi deflexiunile electrocardiografice corespunzătoare în blocul de ramură dreaptă.*

absentă, încât aspectul în V_1 este rR' sau de undă R crestată (fig. 22.15). În alte cazuri lipseşte unda R iniţială, cu apariţia unui tip qR, sau unda R' este mai mică decât unda R iniţială.

Dat fiind că masa miocardică depolarizată în mod anormal este mult mai redusă decât în blocul de ramură stângă, modificările secundare de repolarizare ventriculară sunt mai puţin marcate. De regulă, deplasarea segmentului ST este minimă, iar unda T se înscrie cu o polaritate opusă faţă de deflexiunea terminală lentă a complexului QRS : pozitivă în DI, aVL, V_5, V_6 şi negativă în derivaţiile precordiale drepte (fig. 22.15).

Blocul de ramură dreaptă tranzitoriu, intermitent şi alternant

Blocul de ramură dreaptă tranzitoriu şi intermitent

Ca şi blocul de ramură stângă, blocul de ramură dreaptă poate fi tranzitoriu sau intermitent. De cele mai multe ori aceste tipuri sunt frecvenţă-dependente, tulburarea de conducere instalându-se în prezenţa unei frecvenţe cardiace mai înalte sau după diastole mai scurte (fig. 22.16 şi 22.17). Mult mai rar, tulburarea de conducere intraventriculară dreaptă se manifestă numai în condiţiile unei bradicardii, ca urmare a depolarizării diastolice spontane în sistemul ramului drept – bloc de fază 4 (Massumi RA, 1968). Blocul de ramură dreaptă tranzitoriu se constată adesea în infarctul miocardic acut, insuficienţa cardiacă congestivă, miocardită, embolie pulmonară şi în cursul cateterismului inimii drepte.

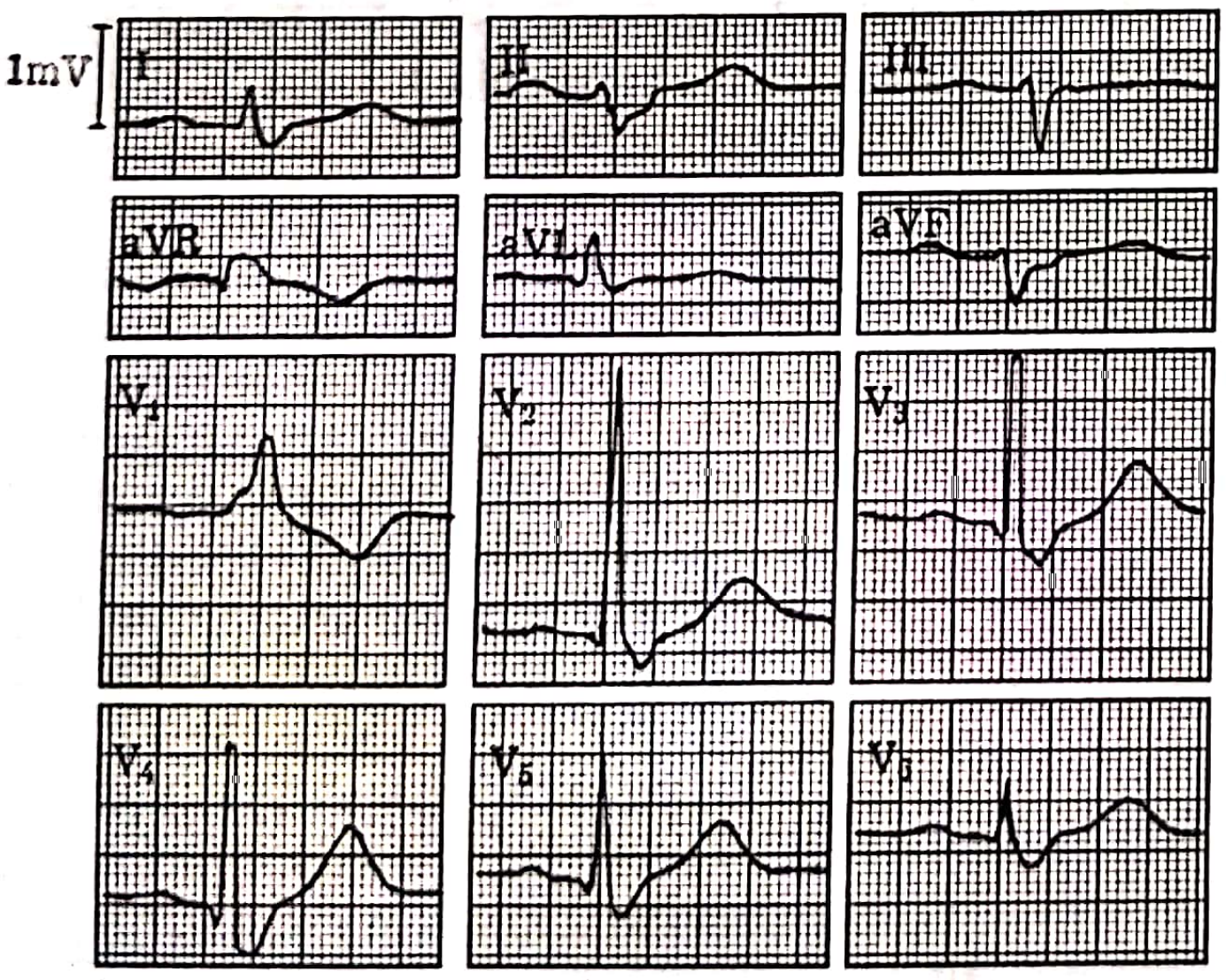

Fig. 22.15: *Bloc de ramură dreaptă complet (bolnav în vârstă de 76 de ani). Etiologia tulburării de conducere nu a putut fi precizată (probabil prin leziuni sclerodegenerative în sistemul de conducere intraventricular).*

Uneori, extrasistolele supraventriculare (atriale, AV joncţionale) sau tahicardiile supraventriculare se manifestă prin complexe QRS cu aspect de bloc de ramură dreaptă, ca urmare a duratei mai mari a potenţialului de acţiune şi perioadei refractare în ramul drept în comparaţie cu cel stâng. Acest aspect este desemnat cu termenul de bloc de ramură funcţional (Hecht HH şi Kossmann CE, 1973).

Blocul de ramură dreaptă alternant

Observat mai rar, aspectul de bloc de ramură dreaptă alternant are semnificaţia unui bloc 2/1 în ramul drept al fasciculului lui His (fig. 22.18). Uneori, un bloc de ramură dreaptă alternant poate apărea prin stimulare electrică atrială cu frecvenţă mai înaltă (fig. 22.19).

Blocul de ramură dreaptă incomplet

Diagnosticul de bloc de ramură dreaptă incomplet se pune atunci când morfologia complexului QRS este similară cu cea a blocului de ramură dreaptă complet, însă durata QRS este cuprinsă între 0.08 şi 0.11 secunde (Barker JN şi Valencia F, 1949). Aspecte electrocardiografice de bloc de ramură dreaptă incomplet au fost observate după compresiunea septului interventricular în timpul cateterismului inimii drepte (Penaloza D şi colab., 1961) sau după ventriculotomie dreaptă (Krongrad E şi colab., 1974). Aceste date sugerează că în blocul de ramură dreaptă incomplet tulburarea de conducere ar fi localizată în sistemul Purkinje distal. Totuşi blocul de ramură dreaptă incomplet reprezintă o entitate mult controversată deoarece sunt cercetători care demonstrează în aceste cazuri un tip de conducere normal în ramul drept şi reţeaua Purkinje distală (Moore EN şi colab., 1971), precum şi absenţa leziunilor histologice ale ramului drept (Massing GK şi James TN, 1972). Este foarte probabil că tipul rSR' din V_1, cu durata sub 0.12 secunde, poate fi produs prin mecanisme multiple, uneori asociate. Astfel, dilataţia ventriculară dreaptă sau creşterea presiunii intraventriculare drepte, prezente la bolnavii cu hipertrofie ventriculară dreaptă, pot influenţa în mod efectiv timpul de conducere în ramul drept sau în reţeaua Purkinje (Horan LG şi Fowler NC, 1980).

Diagnosticul etiologic al aspectului RSR' din V_1

1. *Varianta normală*

Tipul RSR' cu durata sub 0.12 secunde se poate observa în derivaţia V_1 la 2.4% din persoanele normale (Hiss RG şi Lamb LE, 1962). Incidenţa devine mai mare dacă se utilizează derivaţiile V_{3R} şi V_{4R} (Camerini F şi Davies LG, 1955). Unda R' secundară este produsă foarte probabil de depolarizarea tardivă, dar fiziologică a căii de ejecţie a ventriculului drept şi, în mod specific, a zonei denumite

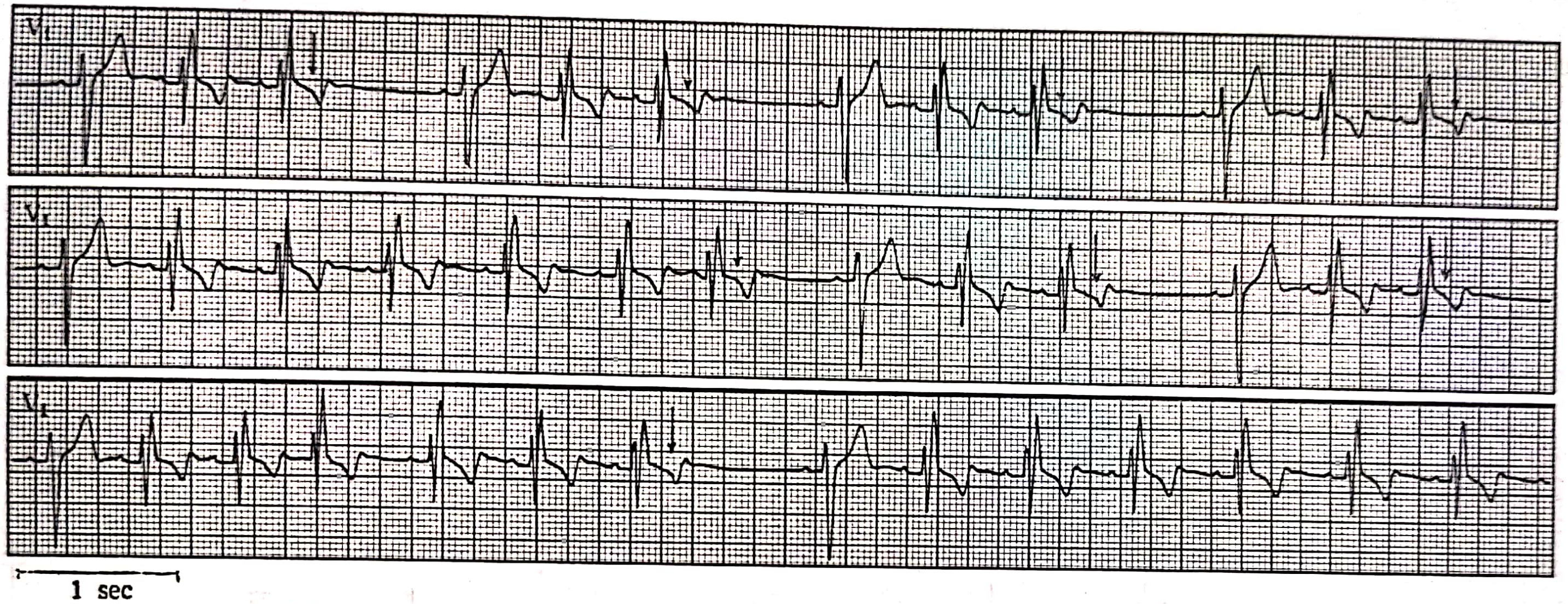

Fig. 22.16 : *Bloc de ramură dreaptă intermitent, frecvență-dependent (bărbat în vârstă de 20 de ani, clinic normal). Înregistrare continuă a derivației V_1. După diastolele lungi care apar consecutiv unor extrasistole atriale blocate (săgețile cu vârful în jos), complexele QRS subsecvente sunt de aspect normal.*

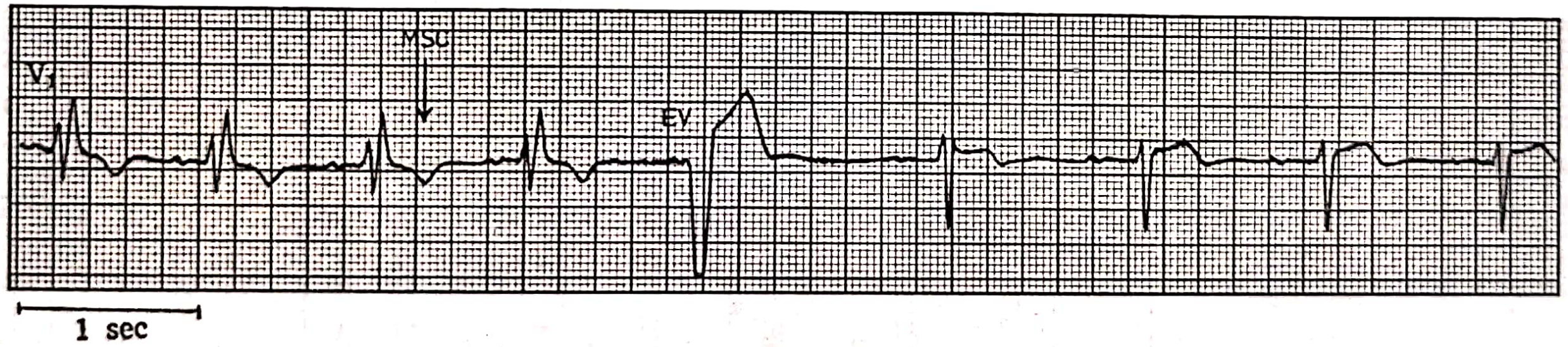

Fig. 22.17 : *Bloc de ramură dreaptă intermitent, frecvență-dependent (bolnav în vârstă de 42 de ani, cu diagnosticul clinic de infarct miocardic acut cu localizare infero-septală). Rărirea frecvenței cardiace prin masajul sinusului carotidian (MSC) determină dispariția blocului de ramură dreaptă. EV = extrasistolă ventriculară. Se remarcă, în timpul masajului sinusului carotidian, creșterea duratei intervalului PR de la 0.20 la 0.26 secunde.*

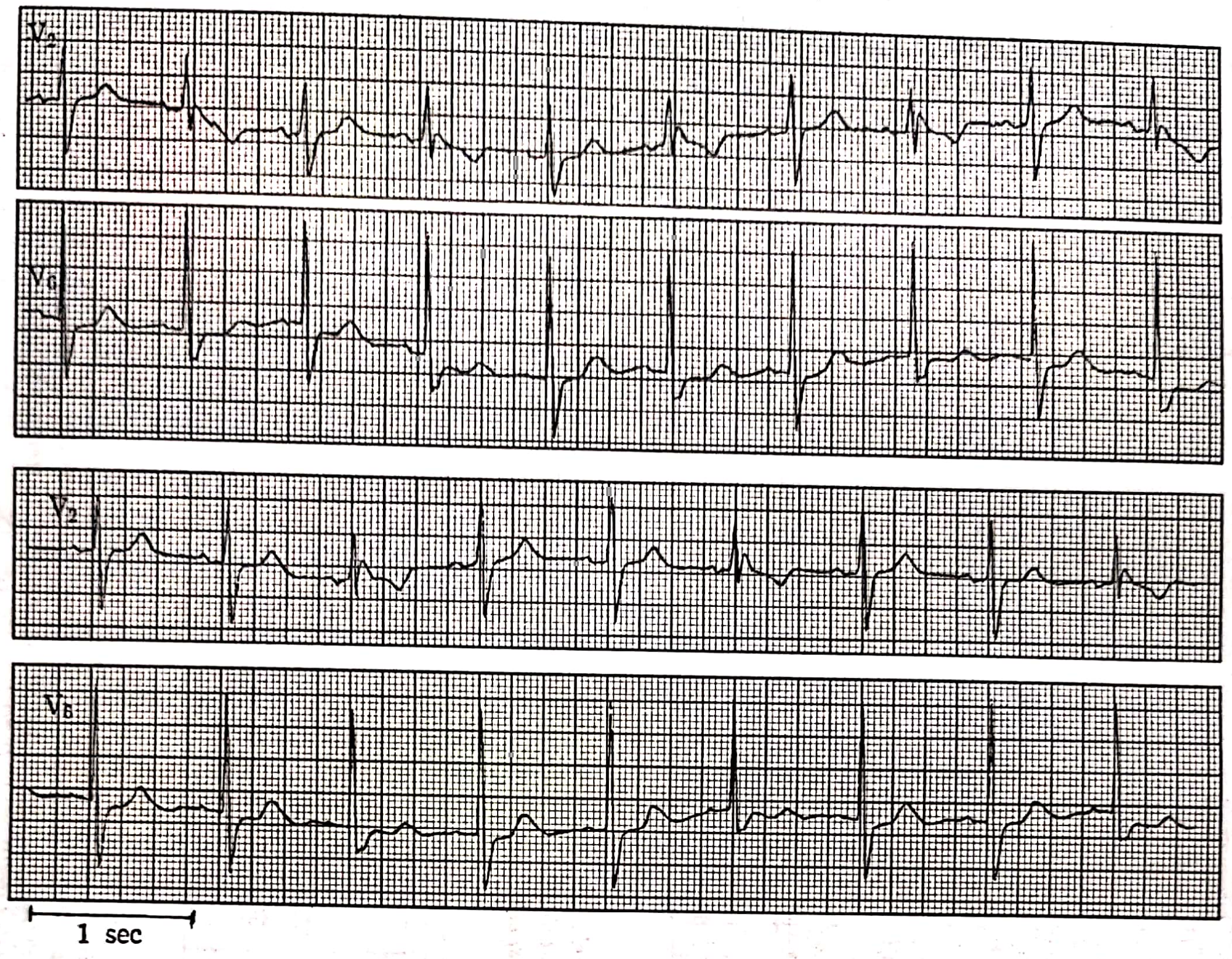

Fig. 22.18: *Bloc de ramură dreaptă alternant sau 2/1 (persoană în vârstă de 80 de ani fără manifestări clinice cardiace). Înregistrare continuă şi sincronă a derivaţiilor V_2 şi V_6. În prima parte a înregistrării blocul de ramură dreaptă este de tip 2/1, iar în ultima parte este de tip Mobitz II cu conducere 3/2.*

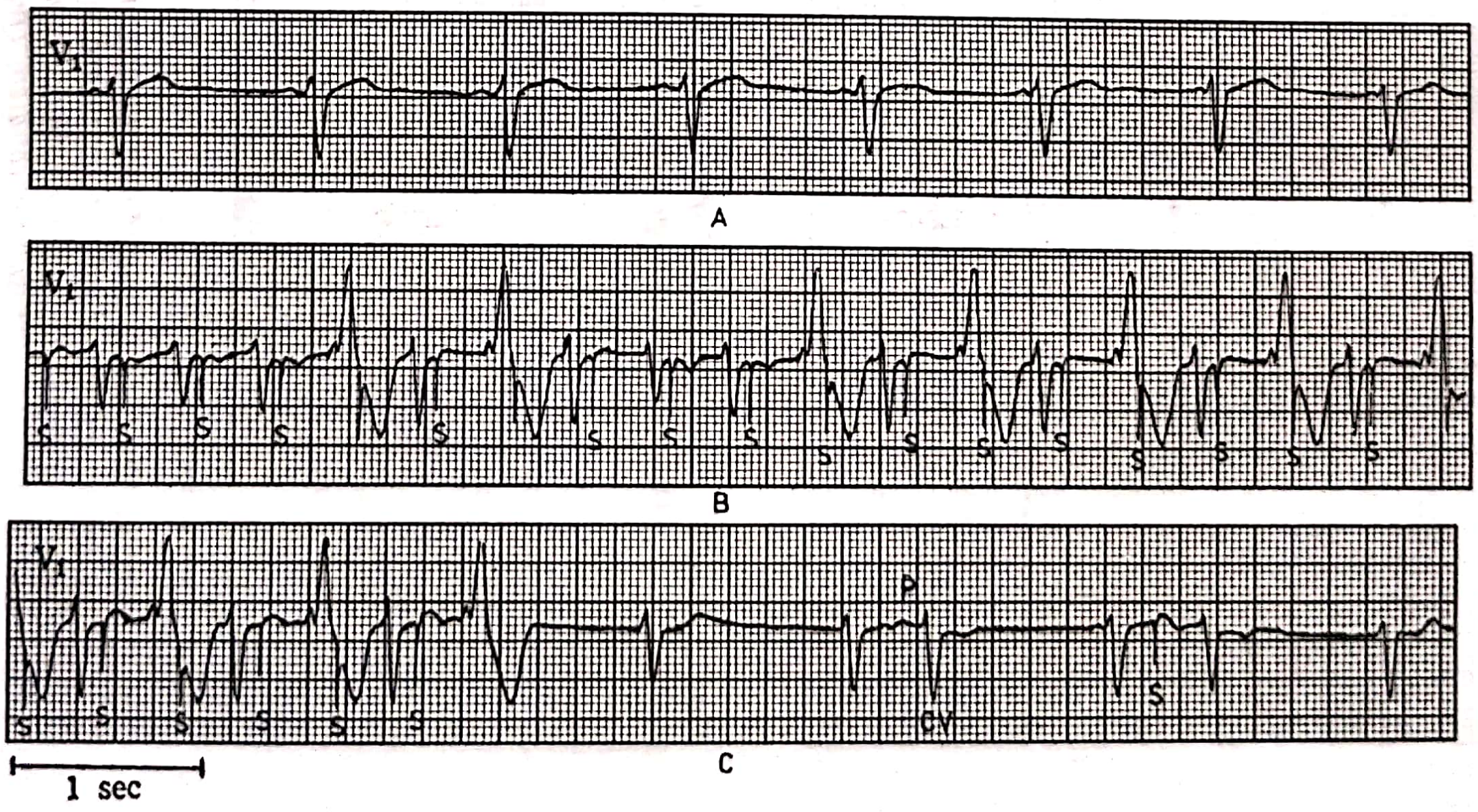

Fig. 22.19: *Bloc de ramură dreaptă 2/1 indus prin stimulare atrială (bolnav în vârstă de 66 de ani cu diagnosticul clinic de sindrom al nodului sinusal bolnav). A. Traseul electrocardiografic de control. B. Stimularea electrică atrială (145/minut) determină în a doua parte a înregistrării un bloc de ramură dreaptă 2/1. C. După încetarea stimulării se instalează un ritm de evadare AV joncţională cu rare capturi ventriculare (CV). S = stimuli electrici. P = undă P de origine sinusală.*

crista supraventricularis. Această undă dispare frecvent dacă înregistrarea derivaţiilor precordiale drepte se face într-un spaţiu intercostal situat mai jos. Pentru a separa tipul RSR' normal de cel anormal au fost propuse următoarele criterii: (1) $R' < R$, (2) $R < 8.0$ mm, (3) $R' < 6.0$ mm şi (4) $R/S < 1.0$ (Tapia FA şi Proudfit WL, 1960). De cele mai multe ori persoanele normale îndeplinesc criteriile menţionate mai sus. În schimb, 80% dintre bolnavii cu cardiopatii dobândite depăşesc aceste limite. Prezenţa unor unde P anormale sau complexe QRS anormale în derivaţiile membrelor sau în celelalte derivaţii precordiale reprezintă criterii adiţionale în favoarea semnificaţiei patologice a tipului RSR'.

2. *Hipertrofia ventriculară dreaptă*

Aspectul RSR' în V_1 se poate observa în cardiopatiile congenitale cu supraîncărcare diastolică a ventriculului drept (defect septal atrial, defect septal ventricular) şi indică un grad uşor de hipertrofie ventriculară dreaptă. Se mai poate observa în coarctaţia de aortă a adultului, fiind atribuită involuţiei unei hipertrofii ventriculare drepte preexistente. Aspectul RSR' a fost de asemenea observat la circa o treime dintre bolnavii cu stenoză mitrală (Fraser HRL şi Turner R, 1955), fără a fi corelat cu severitatea leziunii vasculare (Semler HJ şi Pruitt RD, 1955), fără a fi corelat cu severitatea leziunii vasculare (Semler HJ şi Pruitt RD, 1960). În cordul pulmonar apare de obicei în prezenţa unui grad avansat de hipertrofie ventriculară dreaptă.

3. *Blocul de ramură dreaptă*

În general este dificil de separat blocul de ramură dreaptă incomplet de alte cauze care produc un aspect RSR' în V_1. Diagnosticul se face prin excludere, pe baza datelor clinice şi a altor modificări electrocardiografice asociate. O undă R' de mică amplitudine dar largă şi crestată este sugestivă pentru un bloc de ramură dreaptă incomplet. Dimpotrivă, o undă $R' > 10$ mm, deviaţia dreaptă a axei electrice QRS în plan frontal şi unde P sugestive pentru o dilataţie atrială reprezintă indicii de hipertrofie ventriculară dreaptă.

4. *Dilataţia acută a ventriculului drept*

În embolia pulmonară, dilataţia acută a ventriculului drept se însoţeşte de un aspect rSr' în derivaţia V_1. Mecanismul constă probabil în apariţia unei tulburări de conducere intraventriculare drepte. Unda R secundară este de regulă de mică amplitudine. Modificările electrocardiografice asociate care sprijină diagnosticul sunt aspectul SIQIII, unde P de aspect „pulmonar" şi inversiunea undelor T în derivaţiile precordiale drepte. Caracterul tranzitoriu al acestor modificări reprezintă cel mai important criteriu în favoarea diagnosticului.

5. *Infarctul miocardic strict posterior*

Aspectul rSr' în derivaţia V_1 poate apărea în evoluţia infarctului miocardic cu localizare strict posterioară. Spre deosebire de blocul de ramură dreaptă incomplet şi de hipertrofia ventriculară dreaptă, unda T din derivaţiile precordiale drepte este pozitivă şi, de cele mai multe ori, apar şi semne electrocardiografice directe de infarct miocardic cu localizare inferioară.

6. *Pectus excavatum şi sindromul spatelui drept*

În prezenţa acestor deformaţii scheletice poate apărea în derivaţia V_1 un aspect rSr', ca urmare a modificării poziţiei inimii în cuşca toracică (DeOliveira JM şi colab., 1958; Elisberg EJ, 1958; DeLeon AC şi colab., 1965). Unda P în derivaţia V_1 poate prezenta un aspect de supraîncărcare atrială stângă (Chou TC, 1979).

7. *Artefacte*

Plasarea incorectă a electrozilor (electrodul V_1 în spaţiul III în loc de spaţiul IV intercostal) poate fi răspunzătoare de apariţia aspectului rSR'. În cazul poziţiei mai înalte a electrodului V_1 se înscriu adesea în această derivaţie unde P şi T negative.

Diagnosticul hipertrofiei ventriculare în prezenţa blocului de ramură dreaptă

Hipertrofia ventriculară dreaptă

Diagnosticul hipertrofiei ventriculare drepte în prezenţa aspectului $RSR' \geq 0.12$ secunde în V_1 este dificil şi incert. Au fost propuse următoarele 2 criterii: (1) $R' > 15$ mm (Berker JM şi Valencia F, 1949) şi (2) deviaţie axială dreaptă a porţiunii „neblocate" (primele 0.06 secunde) a complexului QRS (Chou TC, 1979). Primul criteriu este însă lipsit de specificitate, deoarece apar relativ frecvent şi în absenţa hipertrofiei ventriculare drepte. La aceste criterii se pot adăuga aspectul rS în V_5, V_6 (fig. 22.20 şi 22.21). În blocul de ramură dreaptă incomplet ($QRS < 0.12$ secunde) au fost propuse următoarele criterii pentru diagnosticul hipertrofiei ventriculare drepte: (1) $R' > 10$ mm, (2) $\hat{A}QRS \geq +110°$, (3) $R/S > 1$ în V_1 (cu condiţia ca R sau R' să fie mai mare de 5.0 mm) şi (4) unde P cu aspect de dilataţie atrială (Barker JM şi Valencia F, 1949; Milnor WR, 1957). Specificitatea acestor criterii este însă numai de 60% (Booth RW şi colab., 1958).

Hipertrofia ventriculară stângă

Confruntările anatomo-electrice demonstrează că în cele mai multe cazuri blocul de ramură dreaptă „maschează" semnele electrocardiografice de hipertrofie ventriculară stângă (Booth RW şi colab., 1958). În cazuri mai rare diagnosticul de hipertrofie ventriculară stângă asociată este atestat de prezenţa unor unde R ample şi a modificărilor secundare ST-T în derivaţiile precordiale stângi (fig. 22.22).

Hipertrofia biventriculară constituie, de asemenea, un diagnostic electrocardiografic extrem de dificil în condiţiile blocului de ramură dreaptă complet. Prezenţa unor unde R' ≥ 15 mm în V_1 asociate cu unde R > 26 mm în V_5 (V_6) reprezintă criterii probabile de hipertrofie biventriculară (fig. 22.23). Însă în cele mai multe cazuri diagnosticul este practic imposibil.

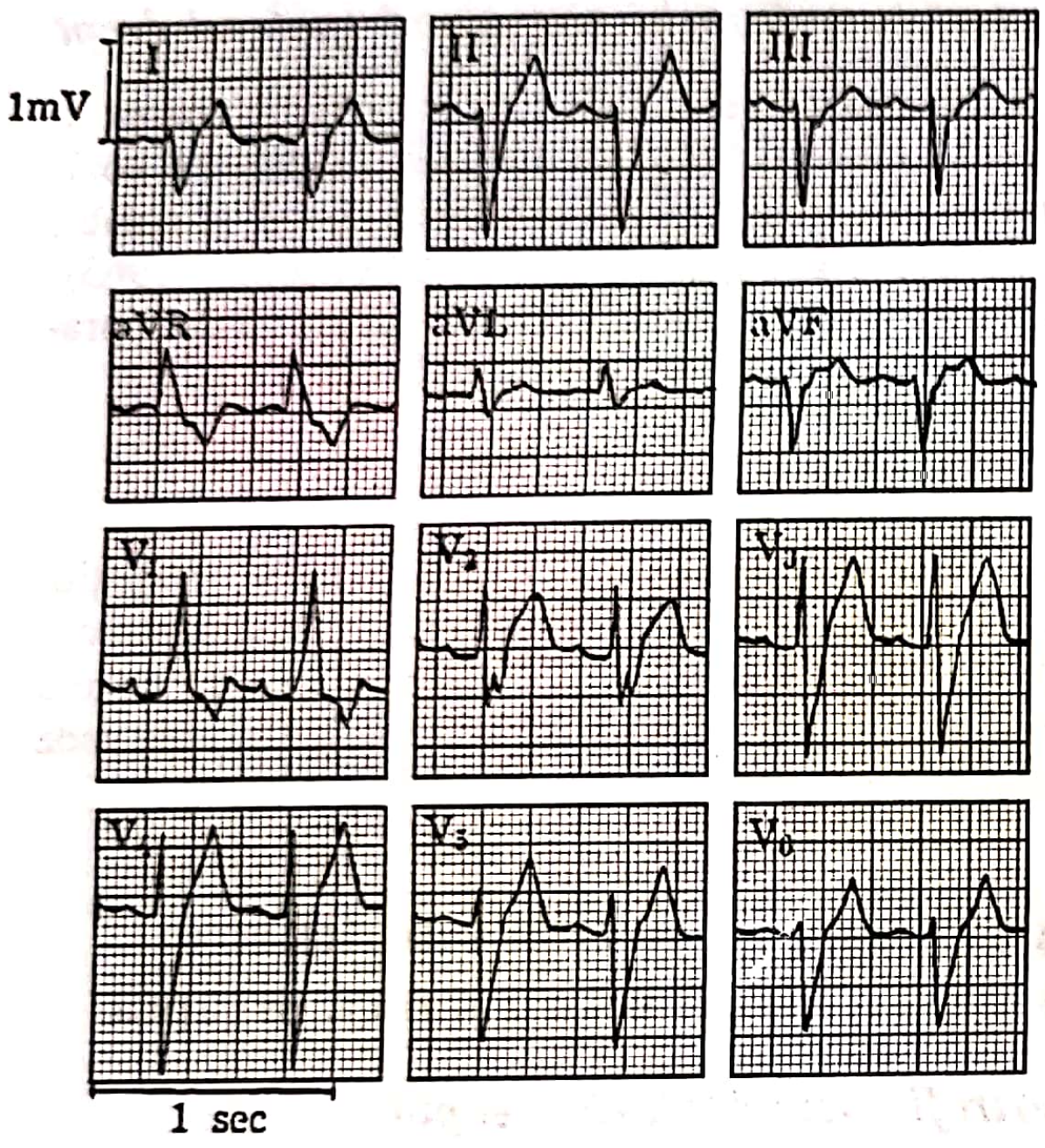

Fig. 22.20: *Bloc de ramură dreaptă complet şi hipertrofie ventriculară dreaptă (bolnav în vârstă de 70 de ani cu diagnosticul clinic de cord pulmonar cronic). În derivaţia V_1 unda R este egală cu 15 mm, iar în V_5 şi V_6 complexele QRS sunt de tip rS.*

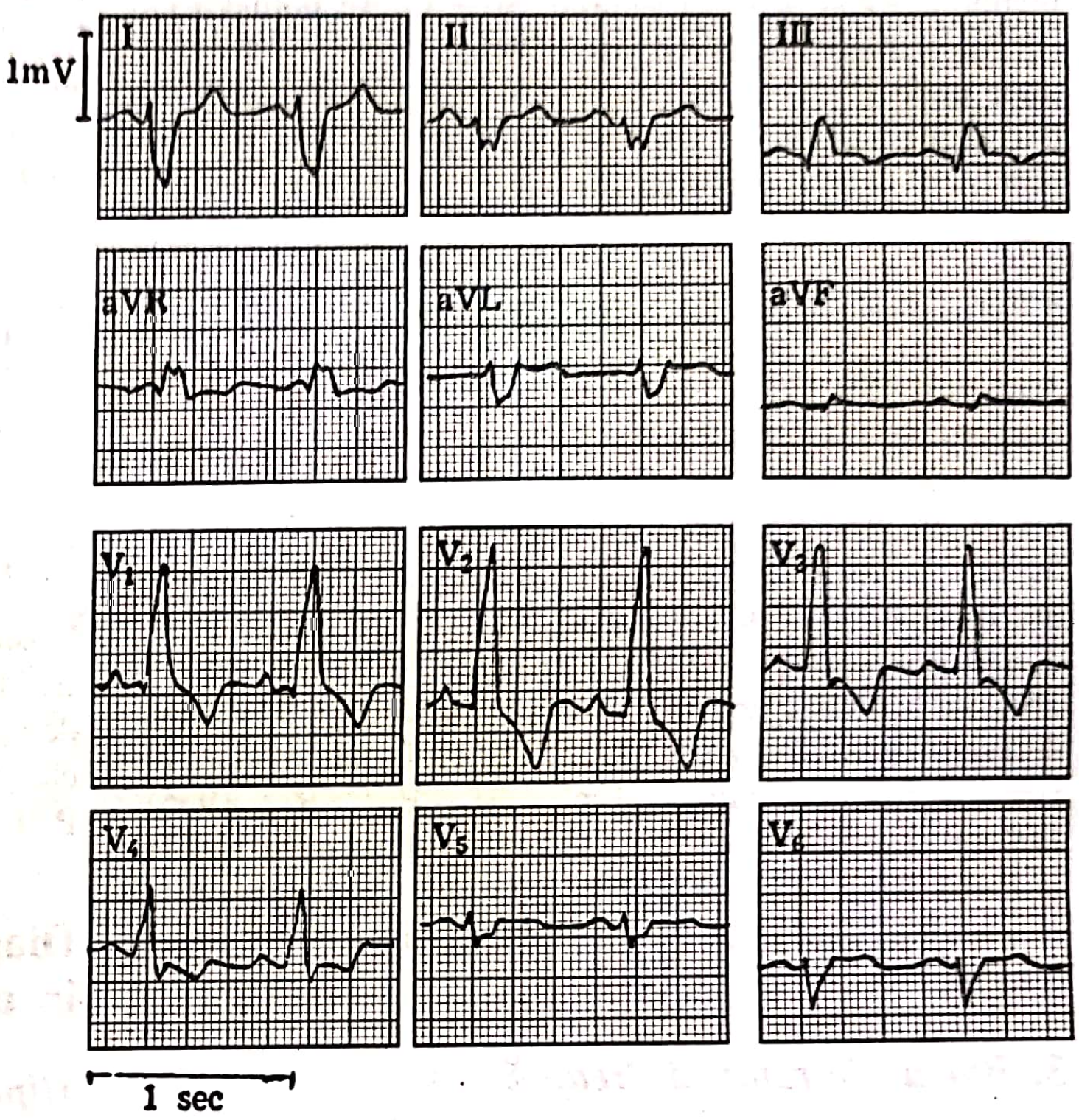

Fig. 22.21: *Bloc de ramură dreaptă şi hipertrofie ventriculară dreaptă (bolnavă în vârstă de 20 de ani cu diagnosticul clinic de hipertensiune arterială pulmonară primitivă). Vectorul QRS iniţial este deviat la dreapta (+135°), în V_1 se constată un aspect qR cu R = 15 mm, iar în V_5 şi V_6, un tip rS. În V_1 şi V_2 se remarcă prezenţa unor unde P cu aspect de supraîncărcare atrială dreaptă.*

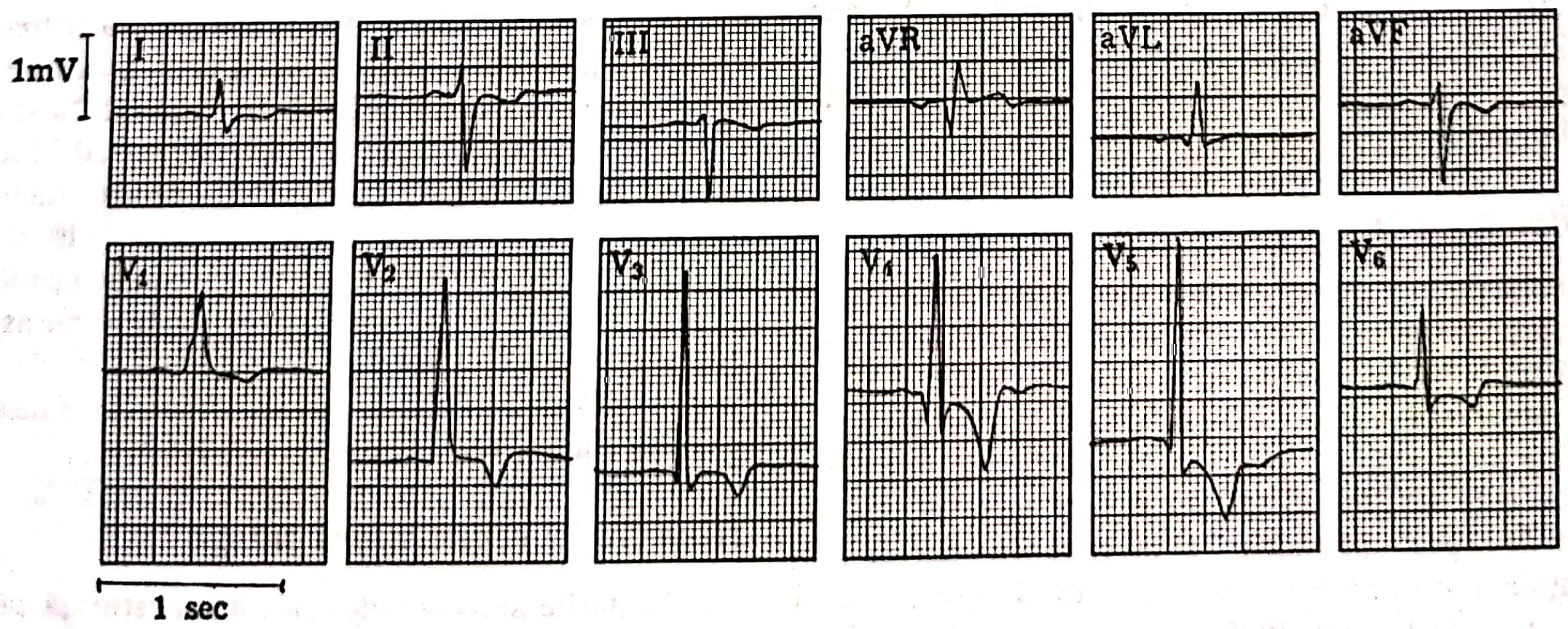

Fig. 22.22: *Bloc de ramură dreaptă şi hipertrofie ventriculară stângă (bolnav în vârstă de 54 de ani cu diagnosticul clinic de insuficienţă aortică). Diagnosticul de hipertrofie ventriculară stângă asociată se bazează pe unda R amplă din derivaţia V_5 (26 mm) şi modificările de repolarizare ventriculară din precordialele stângi.*

Semnificaţie clinică şi corelaţii anatomice

În foarte multe cazuri blocul de ramură dreaptă este consecinţa unei cardiopatii organice: cardiopatie ischemică, hipertensivă sau reumatică, cardiopatie congenitală (defect septal atrial, boala Ebstein), cardiopatie primitivă sau secundară, cord pulmonar cronic, procese sclerodegenerative ale sistemului de conducere la persoanele în vârstă, intervenţii chirurgicale pe cord pentru corecţia unor defecte congenitale (tetralogie Fallot, defect septal ventricular). În infarctul miocardic acut, incidenţa blocului de ramură dreaptă este de 3-7% (Scheidt S şi Killip T, 1972). Dacă infarctul este localizat anterior, se însoţeşte adesea de hemibloc stâng anterior (Nimetz AA şi colab., 1975).

Multe persoane cu bloc de ramură dreaptă nu prezintă o cardiopatie organică manifestă clinic. Incidenţa blocului de ramură dreaptă izolat la persoanele normale între 16 şi 55 de ani este în medie de 1.8‰ şi creşte o dată cu vârsta (Hiss RG şi Lamb LE, 1962). În aceste cazuri etiologia blocului este obscură. În majoritatea cazurilor cateterismul cardiac şi arteriografia coronariană nu evidenţiază prezenţa unor modificări patologice, iar urmărirea în timp nu indică o incidenţă mai mare a cardiopatiilor organice subsecvente faţă de restul populaţiei (Smith FR şi colab., 1970; Rotman M şi Triebwasser JH, 1975). În etiologia blocului de ramură dreaptă la persoanele asimptomatice au fost incriminate o miocardită subclinică trecută neobservată sau o anomalie congenitală în sistemul ramului drept. Prognosticul blocului de ramură dreaptă depinde în cea mai mare măsură de severitatea cardiopatiei organice asociate. Persoanele fără o boală cardiacă manifestă clinic prezintă o durată medie de viaţă care nu diferă semnificativ de cea a restului populaţiei (Rodstein M şi colab., 1951; Rotman M şi Triebwasser JH, 1975).

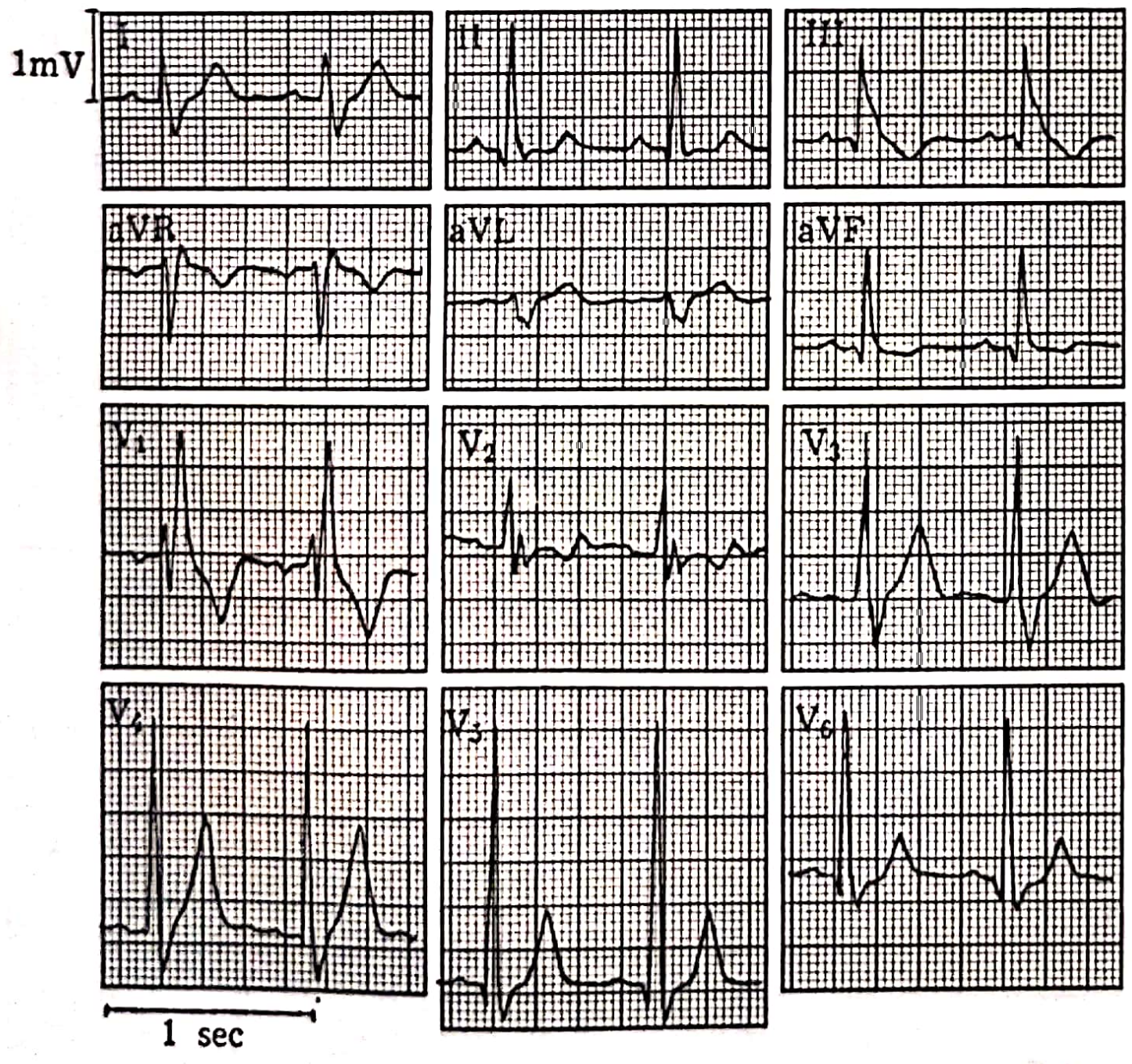

Fig. 22.23: *Bloc de ramură dreaptă asociat probabil cu hipertrofie biventriculară (bolnav în vârstă de 34 de ani cu proteze valvulară mitrală şi aortică). Diagnosticul de hipertrofie ventriculară dreaptă se bazează pe deviaţia axială dreaptă a componentei iniţiale neblocate a complexului QRS şi R' = 15 mm în V_1. Diagnosticul de hipertrofie ventriculară stângă este sprijinit de amplitudinea undelor R în V_5 (30 mm).*

Confruntările anatomice demonstrează o corelaţie bună între datele electrocardiografice şi modificările histopatologice prezente la nivelul ramului drept, consecutiv cardiopatiei ischemice sau miocarditei (Lev M şi colab., 1961). În intervenţiile chirurgicale pe cord deschis pentru corectarea defectelor congenitale, aspectul de bloc de ramură poate apărea ca urmare a secţiunii ramurilor distale sau a reţelei Purkinje dependente (Krongrad E şi colab., 1974; Okoroma OE şi colab., 1975).

Hemiblocul stâng anterior

Electrofiziologie

În condiţii normale, ventriculul stâng este activat de stimulul condus simultan prin cele două diviziuni ale ramului stâng: fasciculul anterior (superior) şi fasciculul posterior (inferior). Fasciculul anterior trimite fibre Purkinje la peretele anterior şi lateral al ventriculului stâng, iar fasciculul posterior, la peretele inferior şi posterior. Ramificaţiile celor două fascicule se anastomozează în sistemul Purkinje. Termenul „hemibloc" se utilizează atunci când excitaţia este condusă cu întârziere sau blocată în unul din cele două fascicule ale ramului stâng. Acesta are drept urmare o activare asincronă a ventriculului stâng.

În hemiblocul stâng anterior activarea peretelui postero-inferior al ventriculului stâng se desfăşoară în mod normal pe calea fasciculului posterior. Peretele antero-lateral este însă depolarizat cu întârziere de către stimulul sosit prin diviziunea posterioară (fig. 22.24 B). Aceasta are următoarele consecinţe: (1) vectorii iniţiali ai depolarizării septale şi peretelui inferior sunt orientaţi la dreapta şi inferior (undă q în DI şi r în DIII) şi (2) vectorii finali de depolarizare (peretele antero-lateral) sunt orientaţi la stânga şi superior (undă R în DI şi S în DIII, cu deviaţie stângă anormală a axei electrice medii QRS). Complexul QRS este de tip qR în DI şi de tip rS în DIII.

Aspecte vectocardiografice

Modificarea secvenţei procesului de depolarizare ventriculară determină schimbări în orientarea şi forma buclei vectocardiografice QRS (fig. 22.25). Principalele caracteristici vectocardiografice sunt redate mai jos (Medrano GA şi colab., 1969; Schamroth L, 1977; Horan LG şi Flowers NC, 1980).

1. *Bucla QRS*

- *orientare*: la stânga, superior şi posterior
- *sens* (în plan frontal): antiorar, cu ramul eferent situat constant sub cel aferent
- *vector iniţial*: la dreapta, inferior şi anterior
- *vector maxim*: la stânga, superior şi posterior

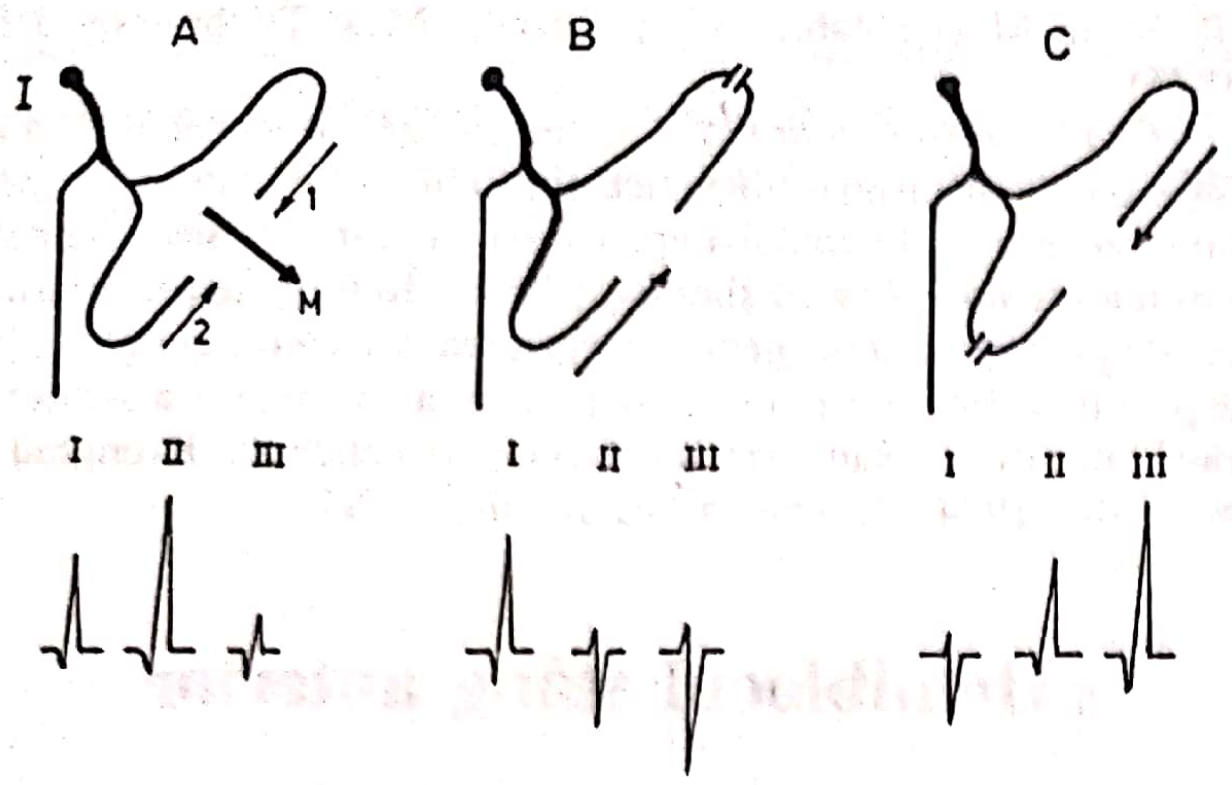

Fig. 22.24: *Reprezentare diagramatică a conducerii normale (A), hemiblocului stâng anterior (B) și hemiblocului stâng posterior (C) (după Schamroth L, 1977).*

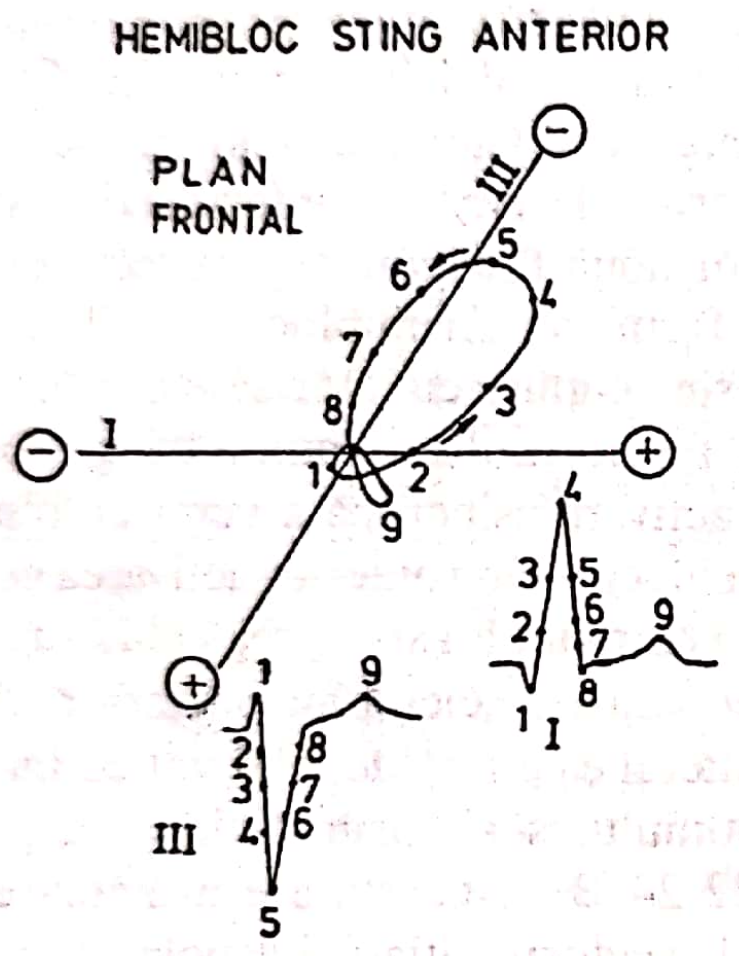

Fig. 22.25: *Buclele vectocardiografice în plan frontal și deflexiunile electrocardiografice corespunzătoare în hemiblocul stâng anterior.*

- *proiecție frontală*: maximum > –30°
- *durata*: 10-20 ms peste valoarea normală anterioară.

Porțiunile mijlocie și terminală ale buclei QRS pot fi crestate ca urmare a activării lente a zonelor bazale ale ventriculului stâng (bloc parietal stâng anterior).

2. *Bucla T*

- *orientare*: la stânga, inferior și anterior.

Criterii de diagnostic electrocardiografic

1. Ritm sinusal (supraventricular)
2. Axa electrică medie QRS în plan frontal situată între -30° și -90° (deviație stângă anormală a axei electrice)
3. Complex ventricular de tip qR în DI, aVL și de tip rS în DII, DIII, aVF
4. Durata QRS normală sau ușor prelungită (0.10-0.11 secunde)
5. Absența unor factori cauzali care ar putea determina deviația axială stângă.

(1) *Ritm sinusal (supraventricular)*

Prezența unui ritm de bază sinusal (supraventricular) condiționează diagnosticul de hemibloc stâng anterior, deoarece complexele QRS cu morfologie similară pot apărea în cazul ritmurilor fasciculare cu originea în fasciculul posterior al ramului stâng (Rosenbaum MB și colab., 1970 b).

(2) *Deviație stângă anormală a axei electrice medii QRS*

Reprezintă cel mai important criteriu pentru diagnosticul de hemibloc stâng anterior (fig. 22.26). Cel care a atras primul atenția asupra acestui aspect a fost Gran RP (1965), care consideră că o axă electrică medie QRS deplasată la stânga valorii de –30° indică un „bloc parietal stâng", ca urmare a unei tulburări de conducere în fibrele diviziunii anterioare a ramului stâng. Mai târziu, Pryor R și Blount SD jr (1966) stabilesc pentru axa electrică medie QRS în plan frontal aceeași valoare limită de -30°, peste care consideră că este prezent un bloc fascicular stâng anterior. Rosenbaum MB (1970 a), care prin cercetările sale a adus o contribuție majoră la definirea conceptului de hemibloc, propune ca limită inferioară pentru diagnosticul de hemibloc stâng anterior o axă electrică la –45°. Totuși, majoritatea cercetătorilor stabilesc în mod arbitrar limita

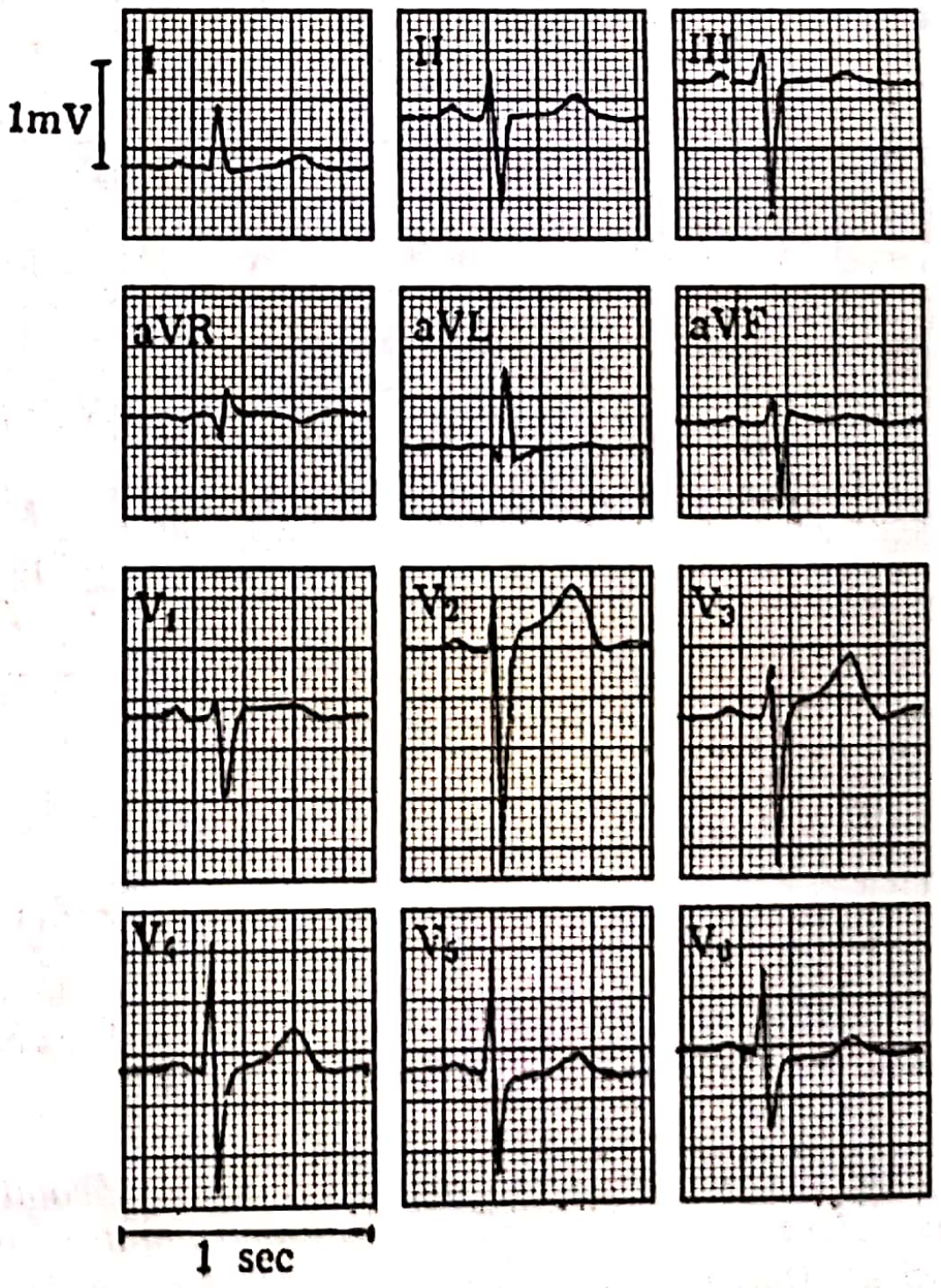

Fig. 22.26: *Hemibloc stâng anterior (bolnavă în vârstă de 75 de ani cu diagnosticul clinic de sindrom al nodului sinusal bolnav). Axa electrică medie QRS în plan frontal este situată la 60°.*

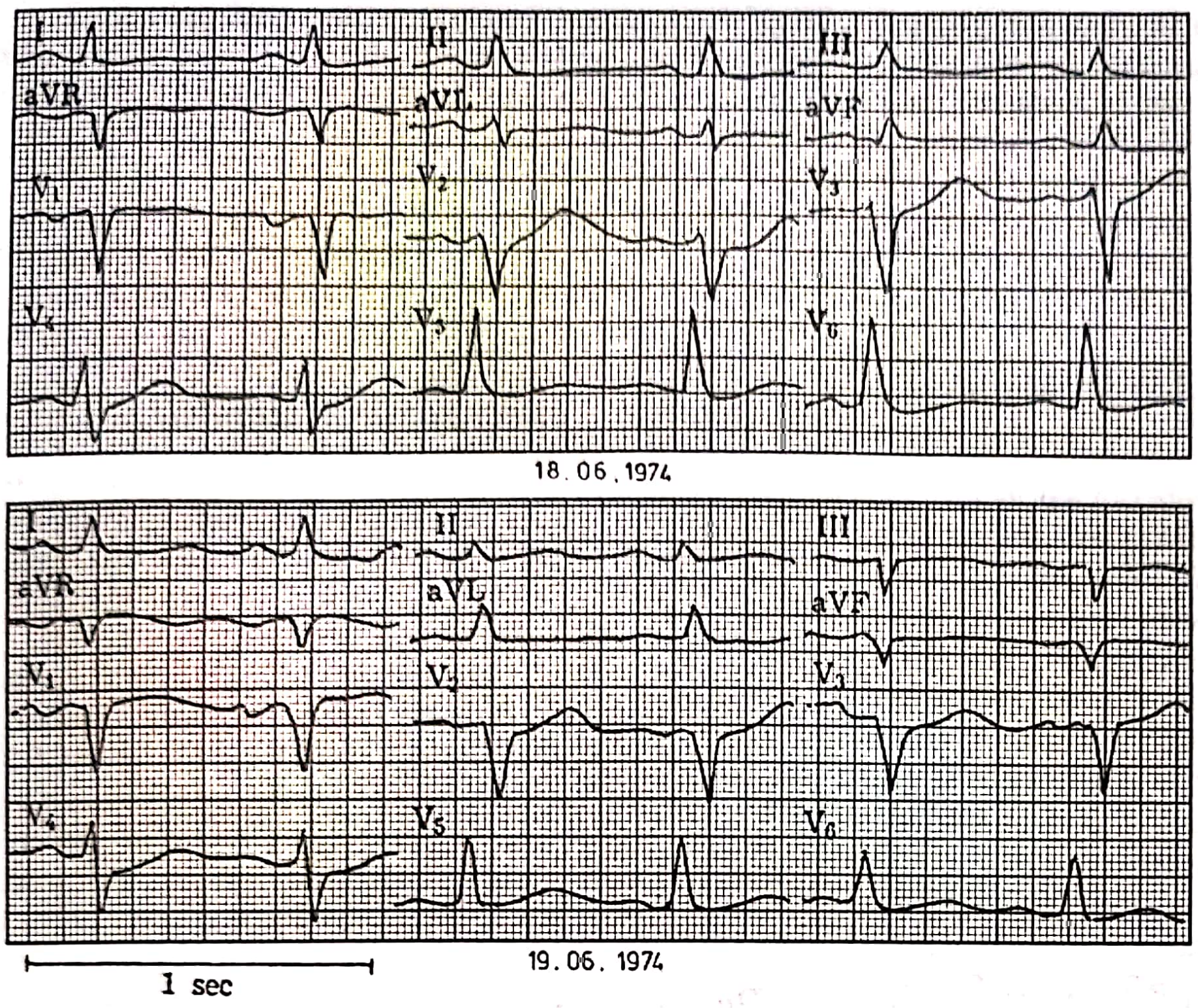
I
II
III
aVR
aVL
aVF
V1
V2
V3
V4
V5
V6
18.06.1974
I
II
III
aVR
aVL
aVF
V1
V2
V3
V4
V5
V6
19.06.1974
1 sec

Fig. 22.27: *Deviație stângă a axei electrice QRS apărută în evoluție la un bolnav cu diagnosticul clinic de miocardită acută. Deși deviația la stânga a axei este moderată (-15°), tranziția sa de la o valoare de +50° indică cu probabilitate instalarea unui hemibloc stâng anterior.*

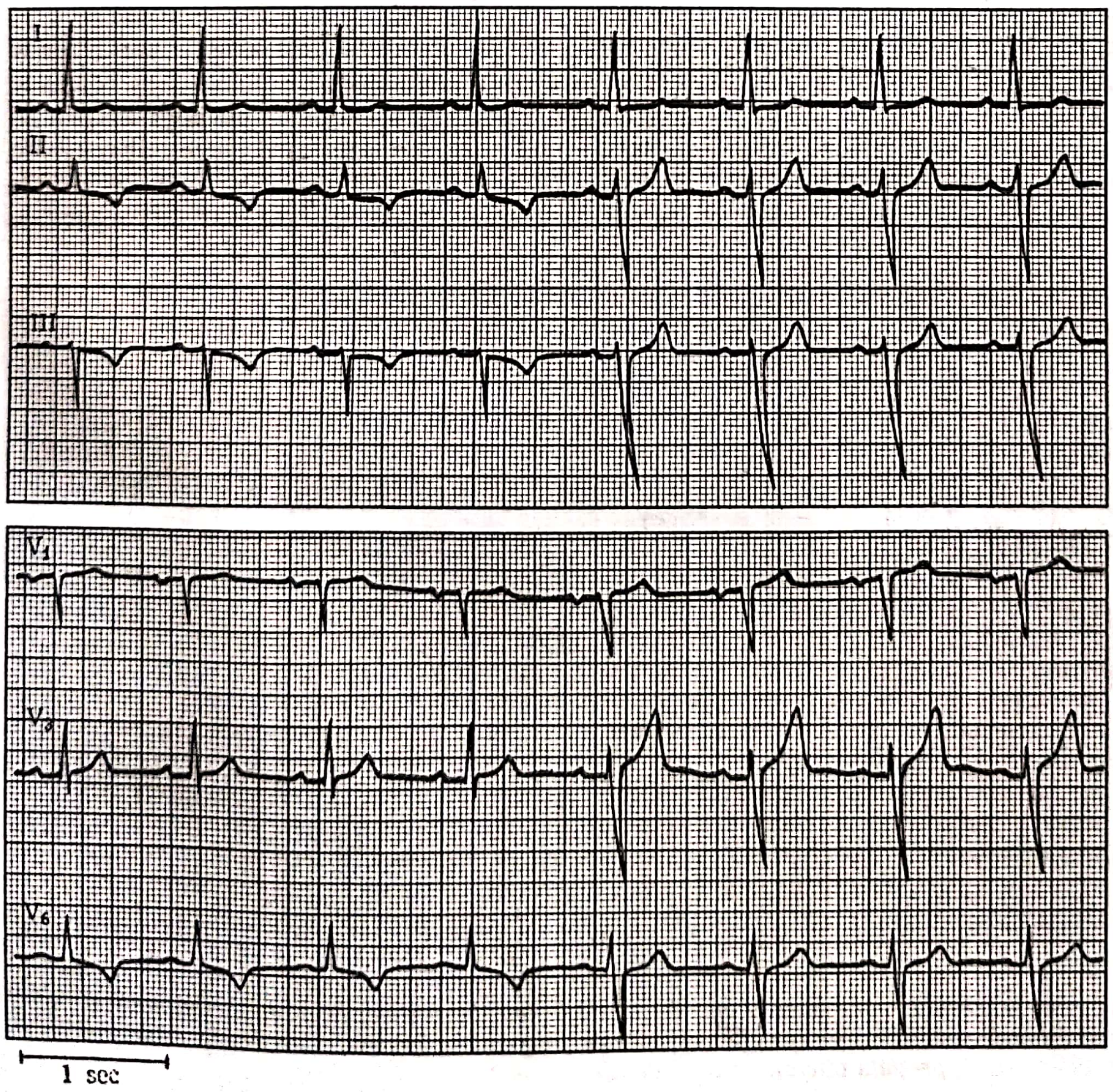
I
II
III
V1
V3
V6
1 sec

Fig. 22.28: *Hemibloc stâng anterior intermitent (bolnav în vârstă de 88 de ani cu diagnosticul clinic de angină pectorală). Apariția hemiblocului nu este frecvență-dependentă. La complexele fără bloc se remarcă prezența unor alterațiuni ST-T de tip ischemic.*

inferioară la –30°. Hemiblocul stâng anterior poate fi însă diagnosticat chiar în prezenţa unei deviaţii axiale stângi mai puţin importante, dacă această deviaţie a putut fi surprinsă (Das G, 1976) – fig. 22.27. Uneori, hemiblocul stâng anterior prezintă un caracter intermitent, care poate fi sau nu frecvenţă-dependent. În aceste cazuri, apariţia tulburărilor de conducere poate „masca" alteraţiunile ST-T de tip ischemic preexistente (fig. 22.28 şi 22.29).

(3) *Morfologia complexului QRS în derivaţiile membrelor*

Ca urmare a orientării la stânga şi superior a principalelor forţe electrice QRS, undele R în DI şi aVL sunt ample (fig. 22.30). Prezenţa unor unde R ample în aVL poate conduce la diagnosticul fals pozitiv de hipertrofie ventriculară stângă. Din aceleaşi motive, suma R_I+S_{III} poate depăşi 25 mm în absenţa hipertrofiei ventriculare stângi. În derivaţiile DI şi aVL este prezentă o undă q mică (vectorul iniţial al depolarizării septale şi peretelui inferior al ventriculului stâng). Absenţa acestei unde nu exclude însă diagnosticul de hemibloc stâng anterior.

Tot ca urmare a deviaţiei stângi şi superioare a forţelor electrice terminale QRS, în derivaţiile II, III şi aVF se înregistrează un aspect rS, cu $S_{III}>S_{II}$. Dacă $S_{II}>S_{III}$ aspectul se interpretează ca o deviaţie dreaptă extremă şi nu hemibloc stâng anterior, deoarece axa electrică medie QRS este situată în cadranul superior drept al planului frontal (Chou TC, 1980).

În prezenţa unui infarct miocardic cu localizare inferioară se poate înregistra în DIII şi aVF un tip QS sau Qr. Acest aspect nu trebuie confundat cu hemiblocul stâng anterior, deoarece forţele electrice QRS iniţiale şi nu cele terminale sunt orientate superior. Distincţia necesită uneori mapping precordial, care demonstrează prezenţa unei negativităţi inferioare stângi în hemiblocul stâng anterior şi absenţa acesteia în infarctul miocardic inferior (Gurbachan SS şi Flowers NC, 1979). Vectocardiografic, bucla QRS în plan frontal prezintă un sens antiorar în hemiblocul stâng anterior şi orar în infarctul miocardic cu localizare inferioară.

(4) *Modificări în derivaţiile precordiale*

Aspectul RS sau rS în derivaţiile precordiale stângi (deplasarea zonei de tranziţie la stânga). Deplasarea superioară şi posterioară a forţelor electrice QRS terminale determină descreşterea amplitudinii undelor R şi creşterea adâncimii undelor S în derivaţiile precordiale stângi (fig. 22.26).

Aspectul qrS în derivaţiile precordiale drepte. Acest aspect, care poate simula un infarct miocardic anterior, apare în condiţiile unei orientări inferioare a forţelor QRS iniţiale şi proiecţiei vectorului pe partea negativă a axului derivaţiilor respective. Înregistrarea derivaţiilor precordiale drepte cu un spaţiu intercostal mai jos determină dispariţia acestui aspect (McHenry PL şi colab., 1971).

(5) *Durata QRS*

În hemiblocul stâng anterior durata complexului QRS este normală sau uşor prelungită. La bolnavii cu hemibloc stâng anterior intermitent lărgirea complexului QRS nu depăşeşte 0.02 secunde atunci când apare tulburarea de conducere (Rosenbaum MB şi colab., 1969 b). Unele cercetări raportează o lărgire medie cu 0.025 secunde a

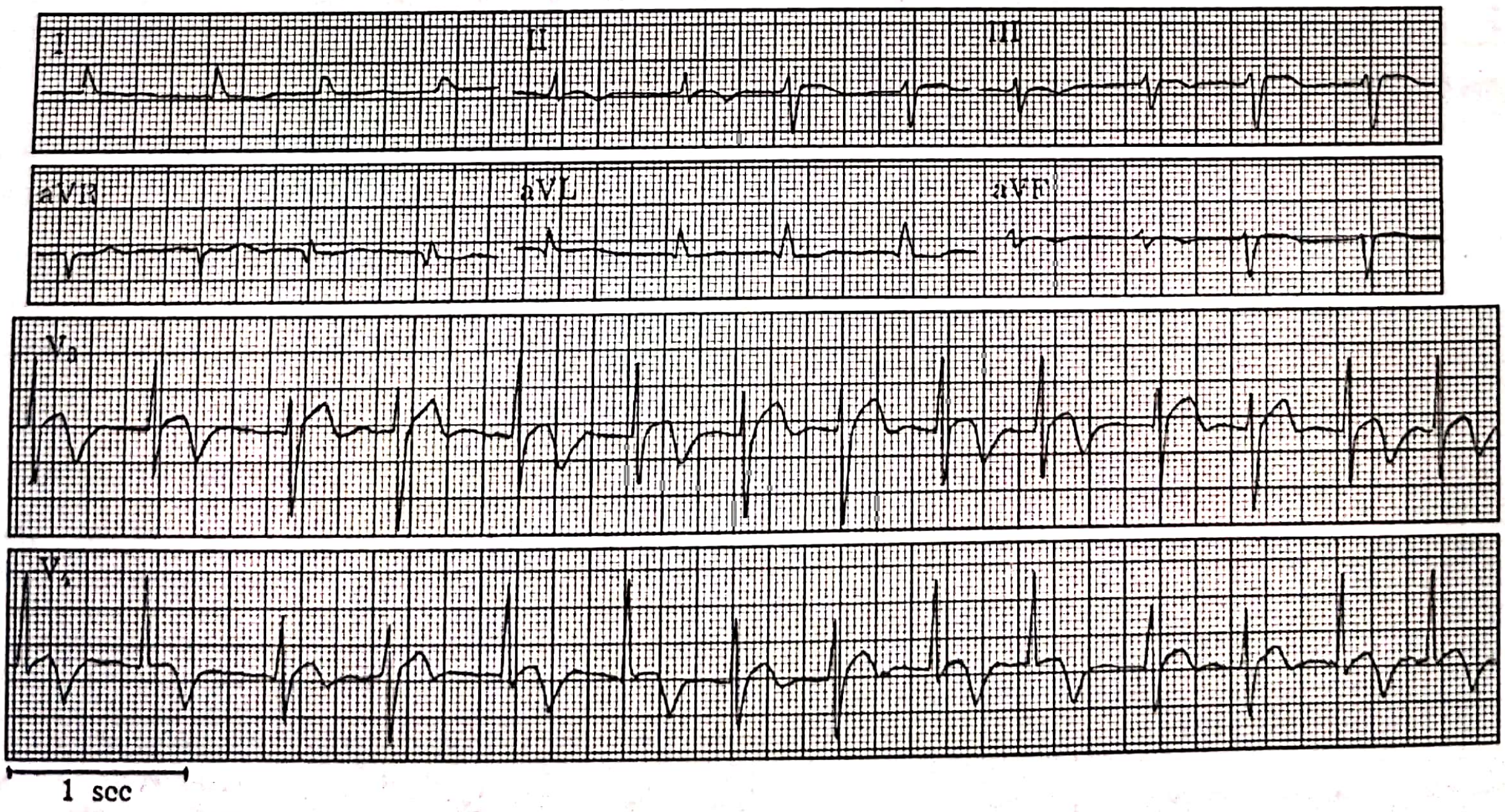

Fig. 22.29 : *Fibrilaţie atrială şi hemibloc stâng anterior intermitent 4/2 (bolnav în vârstă de 86 de ani cu diagnosticul clinic de cardiopatie ischemică nedureroasă). Hemiblocul nu este frecvenţă-dependent. Complexele deblocate prezintă alteraţiuni ST-T de tip ischemic.*

complexului QRS atunci când apare o deviaţie axială stângă egală sau mai mare de -30°. În aceste cazuri, gradul lărgirii complexului ventricular prezintă o corelaţie lineară cu gradul deviaţiei axiale stângi (Das G, 1976).

Diagnostic diferenţial

Diagnosticul diferenţial al hemiblocului stâng anterior se face cu alte condiţii clinice care determină deplasarea majoră a axei electrice QRS la stânga: (1) hipertrofia ventriculară stângă, (2) infarctul miocardic cu localizare inferioară (pseudo-deviaţie stângă a axei QRS), (3) sindromul WPW tip B şi (4) bronhopneumonia obstructivă cronică (fenomen de „iluzie axială", cu $S_{II} > S_{III}$ şi undă S mică în DI).

Semnificaţie clinică

Cele mai importante cauze de deviaţie axială stângă patologică (peste -30°) sunt, în ordinea frecvenţei: cardiopatia ischemică (cu sau fără infarct miocardic), cardiopatia hipertensivă, leziunile valvulare aortice, cardiomiopatiile primitive şi secundare, diabetul zaharat, cardiopatiile congenitale (ostium primum, canalul atrioventricular comun, defectul septal ventricular, atrezia tricuspidiană, transpoziţia marilor vase), hiperkaliemia (Chou TC, 1979). În infarctul miocardic acut incidenţa hemiblocului stâng anterior izolat este de 4% şi asociat cu bloc de ramură dreaptă de 5% (Scheinman M şi Brenman BA, 1972; Waugh RA şi colab., 1973). Cel mai adesea, infarctul miocardic este localizat anteroseptal sau anterolateral. În absenţa infarctului miocardic, rolul proceselor sclerodegenerative primare cu fibroză miocardică care invadează sistemul de conducere specializat este atestat atât de cercetările histopatologice, cât şi de incidenţa mare a hemiblocului stâng anterior la persoanele de vârstă înaintată, între 70 şi 90 de ani. Aceştia reprezintă mai mult de o treime din totalul blonavilor cu hemibloc stâng anterior (Negoiţă CI şi colab., 1975). Deviaţia anormală la stânga (între -30° şi -90°) a axei electrice QRS a fost constatată şi la persoanele clinic normale, cu o incidenţă de 1.9% (Hiss RG şi colab., 1960). Elliot RS şi colab. (1963) cercetează 195 de bărbaţi cu vârsta medie de 41 ani aparent sănătoşi, care prezentau ca unică modificare electrocardiografică o deviaţie majoră la stânga a axei electrice QRS. La investigaţia iniţială şi în perioada de urmărire de 22 de luni s-a constatat prezenţa cardiopatiei ischemice la 34%, hipertensiunii arteriale la 14% şi diabetului zaharat subclinic la 7%.

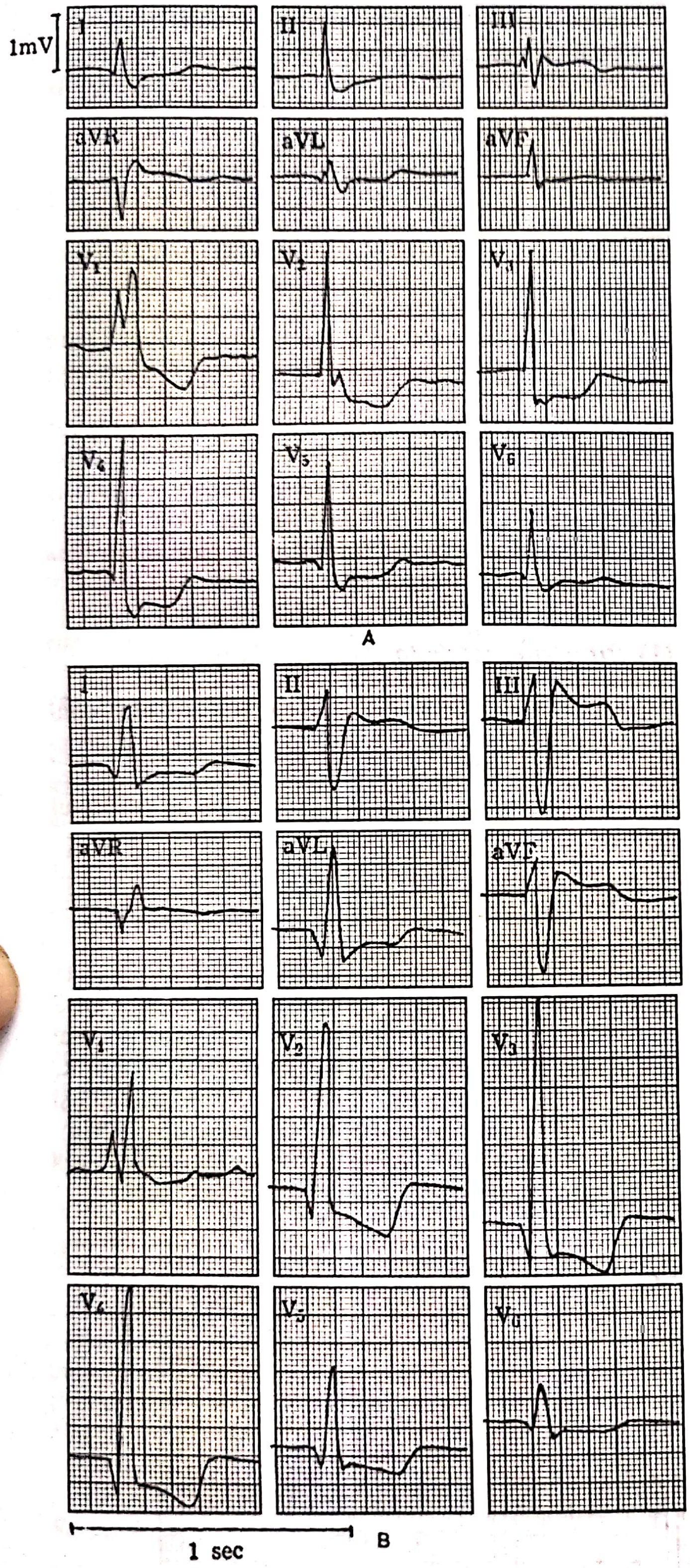

Fig. 22.30: *Hemibloc stâng anterior apărut în evoluţie la o bolnavă în vârstă de 68 de ani cu diagnosticul clinic de fibrilaţie atrială cronică, insuficienţă cardiacă cronică - digitalizată.*

Hemiblocul stâng posterior

Electrofiziologie

În hemiblocul stâng posterior activarea peretelui anterolateral al ventriculului stâng se desfăşoară în mod normal pe calea fasciculului anterior al ramului stâng. Dimpotrivă, peretele postero-inferior al ventriculului stâng este depolarizat cu întârziere de stimulul sosit retrograd prin diviziunea anterioară (fig. 22.24 C). Aceasta are următoarele consecinţe: (1) vectorii iniţiali de depolarizare ventriculară stângă (peretele antero-lateral) sunt orientaţi la stânga şi superior (undă r în DI şi s în DIII) şi (2) vectorii finali de depolarizare ventriculară stângă (peretele postero-inferior) sunt orientaţi la dreapta şi inferior (undă S în DI şi R în DIII, cu deviaţie dreaptă anormală a axei electrice medii QRS). Complexul QRS este de tip rS în DI şi qR în DIII.

Aspecte vectocardiografice

Modificarea secvenţei procesului de depolarizare ventriculară determină schimbări în orientarea şi forma buclei vectocardiografice QRS (fig. 22.31). Principalele caracteristici vectocardiografice sunt redate mai jos (Schamroth L, 1977; Horan LG şi Flowers NC, 1980).

1. *Bucla QRS*

- *orientare* la dreapta, inferior şi posterior
- *plan frontal*: sens orar, cu ≥20% în cadranul inferior drept
- *plan orizontal*: ≥ 20% în cadranul posterior drept

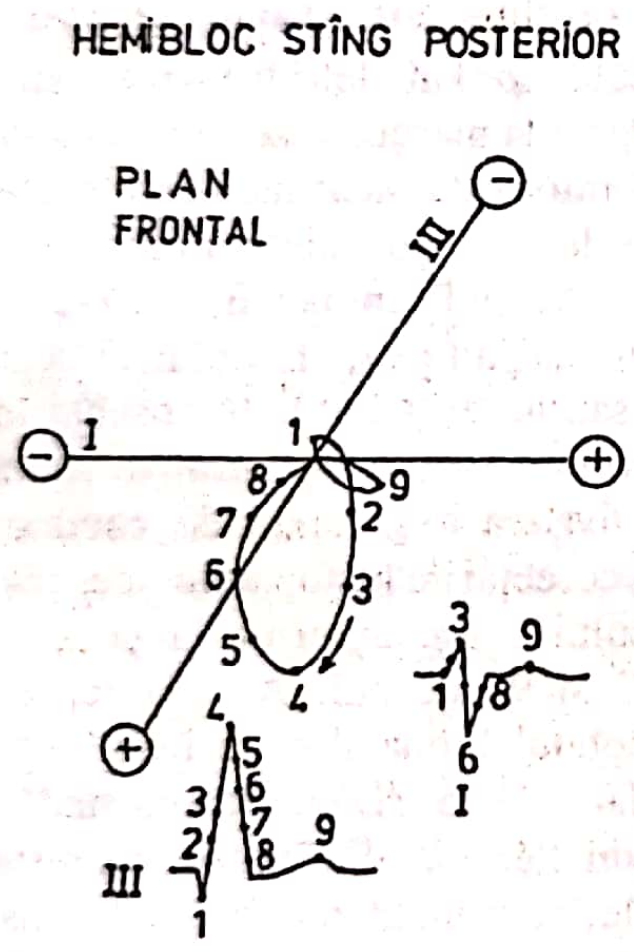

Fig. 22.31: *Buclele vectocardiografice în plan frontal şi deflexiunile electrocardiografice corespunzătoare în hemiblocul stâng posterior.*

- *vector iniţial*: la stânga, superior şi anterior
- *vector maxim*: la dreapta, inferior şi posterior
- *durata*: 10-20 ms peste valoarea normală anterioară.

2. *Bucla T*

- *orientare*: la stânga, inferior şi anterior.

Criterii de diagnostic electrocardiografic

1. Ritm sinusal (supraventricular)
2. Axa electrică medie QRS în plan frontal situată între +90° şi +180° (deviaţie dreaptă anormală a axei electrice)
3. Complex ventricular de tip rS în DI, aVL şi de tip qR în DIII, aVF
4. Durata QRS normală sau uşor alungită (0.10-0.11 secunde)
5. Absenţa unor factori cauzali care ar putea determina deviaţia axială dreaptă.

(1) *Ritm sinusal (supraventricular)*

Prezenţa unui ritm de bază sinusal (supraventricular) condiţionează diagnosticul de hemibloc stâng posterior, deoarece complexe QRS cu morfologie similară pot apărea în cazul ritmurilor fasciculare cu origine în fasciculul anterior al ramului stâng.

(2) *Deviaţie dreaptă anormală a axei electrice medii QRS* (fig. 22.32)

Gradul minim de deviaţie dreaptă a axei electrice QRS compatibil cu diagnosticul de hemibloc stâng posterior este ales în mod arbitrar de diverşi cercetători: +90° (Pryor R, 1972), +105° (Chung EK, 1977), +110° (Horan LG şi Flowers NC, 1980) sau +120° (Rosenbaum MB, 1970 a). Cazurile de hemibloc stâng posterior intermitent pledează pentru limita inferioară de +90° (Chou TC, 1979).

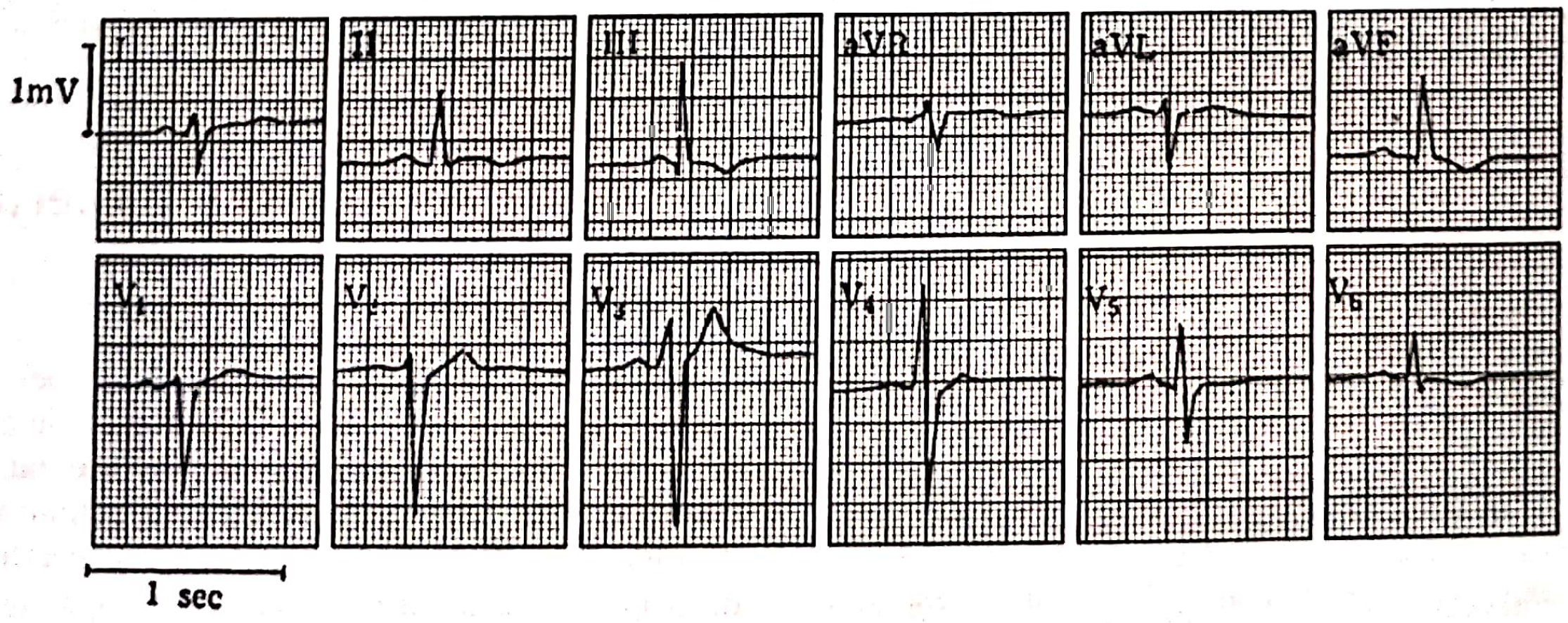

Fig. 22.32: *Hemibloc stâng posterior (bolnav în vârstă de 51 de ani cu diagnosticul clinic de angină pectorală). Axa electrică medie QRS în plan frontal este situată la +110°.*

(3) *Complex ventricular de tip rS în DI, aVL și de tip qR în DIII, aVF*

Acest aspect electrocardiografic este condiţionat de orientarea la stânga şi superior a forţelor electrice QRS iniţiale şi la dreapta şi inferior a forţelor electrice QRS terminale. Unda S adâncă în DI şi unda R amplă în DIII sunt expresia forţelor electrice tardive produse de activarea peretelui postero-inferior al ventriculului stâng în absenţa unor forţe electrice opuse semnificative.

(4) *Modificări în derivaţiile precordiale*

Aspect RS sau rs în derivaţiile precordiale stângi (deplasarea la stânga a zonei de tranziţie). În hemiblocul stâng posterior se constată adesea un aspect RS sau rs în V_5 şi V_6 ca urmare a orientării superioare şi la stânga a vectorilor iniţiali şi la dreapta şi inferior a vectorilor QRS terminali (fig. 22.32).

Absenţa undelor q în V_5, V_6, ca urmare a orientării superioare şi la stânga a vectorilor QRS iniţiali.

(5) *Durata QRS*

În hemiblocul stâng posterior durata QRS poate fi normală sau prelungită cu cel mult 0.02 secunde faţă de valorile anterioare normale. În majoritatea cazurilor, durata QRS variază între 0.09 şi 0.11 secunde (Rosenbaum MB, 1970 a). În mod excepţional, durata QRS poate atinge 0.12 secunde (Fernandez F şi colab., 1972).

Diagnostic diferenţial

Diagnosticul diferenţial al hemiblocului stâng posterior se face cu alte condiţii clinice care determină deplasarea la dreapta a axei electrice QRS: (1) hipertrofia ventriculară dreaptă, (2) bronhopneumopatia obstructivă cronică, (3) infarctul miocardic lateral (aspect QS în DI şi aVL, cu pseudo-deviaţie axială dreaptă), (4) sindromul WPW tip A, (5) persoanele de tip constituţional longilin, care pot prezenta o axă electrică QRS situată între +90° şi +100°. În general, ca şi în cazul hemiblocului stâng anterior, diagnosticul de hemibloc stâng posterior impune evaluarea tabloului clinic şi excluderea altor cauze care ar putea determina deviaţia anormală a axei electrice QRS. Prin urmare, hemiblocul stâng posterior nu reprezintă un diagnostic pur electrocardiografic, ci o corelaţie clinico-electrocardiografică.

Semnificaţie clinică şi corelaţii anatomice

Incidenţa hemiblocului stâng posterior este foarte redusă: 1 la 10.000 de electrocardiograme, faţă de hemiblocul stâng anterior cu o incidenţă de 2.6 la 100 electrocardiograme înregistrate în spitalele de profil general (Schamroth L, 1977). Această incidenţă foarte redusă pare a avea la bază următoarele caracteristici ale diviziunii posterioare a ramului stâng: (1) fasciculul este scurt şi gros, (2) este expus într-o măsură redusă microtraumatismelor hemodinamice, (3) prezintă o irigaţie dublă atât din interventriculara anterioară, cât şi din cea posterioară (fasciculul anterior este irigat numai de interventriculara anterioară) şi (4) reprezintă primul grup de fibre care pleacă din ramul stâng al fasciculului lui His (Rosenbaum MB, 1970 a). Cauzele cele mai frecvente ale hemiblocului stâng posterior sunt cardiopatia ischemică, cardiopatia hipertensivă, cardiomiopatiile primitive şi secundare şi leziunile valvulare aortice. Mai rar, poate fi produs de o stenoză aortică supravalvulară sau de un anevrism disecant de aortă (Chou TC, 1979). Incidenţa sa în infarctul miocardic acut este de 0.2-0.4% şi conferă bolii un prognostic foarte sever, deoarece exprimă prezenţa unor leziuni miocardice extensive (Scheineman M şi Brenman BA, 1972; Rizzon P şi colab., 1975). Hemiblocul stâng posterior cu caracter tranzitoriu a fost observat în cursul arteriografiei coronariene selective, după injectarea substanţei de contrast în artera coronară dreaptă (Fernandez F şi colab., 1970), precum şi în cursul probelor de efort la bolnavii cu angină pectorală (Bobba P şi colab., 1972).

Cercetările histopatologice în hemiblocul stâng posterior sunt puţin numeroase. Se menţionează prezenţa unor leziuni de tip fibrotic la nivelul fasciculului posterior (Pryor R şi Blount SG jr, 1966) sau leziuni histologice acute la nivelul fibrelor de conducere specializate din zona posteroseptală produse de un infarct miocardic acut (Rizzon P şi colab., 1975).

Blocuri bifasciculare

Sistemul de conducere specializat intraventricular este considerat ca un sistem trifascicular constituit din ramul drept şi cele două diviziuni ale ramului stâng. Unii autori au atras atenţia asupra existenţei celei de-a treia diviziuni a ramului stâng – fasciculul medial sau septal al ramului stâng (Uhley HN, 1972). Totuşi, în literatura de specialitate se aplică conceptul structurii trifasciculare, concept pe care-l vom aplica şi în lucrarea de faţă.

Termenul de bloc bifascicular se aplică acelor cazuri în care tulburarea de conducere este localizată la nivelul a două din cele trei ramuri principale ale fasciculului lui His (fig. 22.2 şi 22.33). Pot fi deosebite următoarele trei tipuri de bloc bifascicular: (1) bloc de ramură dreaptă şi hemibloc stâng anterior, (2) bloc de ramură dreaptă şi hemibloc stâng posterior şi (3) bloc de ramură stângă divizional (bloc simultan în ambele fascicule ale ramului stâng). În ultimul caz, aspectul electrocardiografic este cel de bloc de ramură stângă complet. Unii cercetători mai includ în grupa blocurilor bifasciculare şi blocul de ramură stângă asociat cu un bloc într-una din diviziunile sale: bloc de ramură stângă şi hemibloc stâng anterior sau bloc de ramură stângă cu hemibloc stâng posterior (Horan LG şi Flowers NC, 1980). Această posibilitate a fost discutată anterior (vezi „Blocul de ramură stângă complet").

Blocul de ramură dreaptă cu hemibloc stâng anterior

Reprezintă cea mai frecventă formă de bloc bifascicular. În lucrările mai vechi, acest tip de bloc era desemnat cu diverşi termeni : forma „variantă", forma „rară" sau tipul „clasic" de bloc de ramură dreaptă. Blocul intraventricular descris anterior ca „bloc de ramură stângă mascat ca bloc de ramură dreaptă" reprezintă în esenţă tot un bloc de ramură dreaptă asociat cu un hemibloc stâng anterior (Unger PN şi colab., 1958).

Electrofiziologie

Întreruperea completă sau conducerea lentă a excitaţiei prin ramul drept şi fasciculul anterior al ramului stâng determină următoarea secvenţă a procesului de activare ventriculară : (1) depolarizarea zonelor postero-inferioare ale ventriculului stâng prin fasciculul posterior, (2) depolarizarea uşor întârziată a peretelui antero-lateral al ventriculului stâng de excitaţia sosită retrograd prin fasciculul posterior şi (3) depolarizarea ventriculului drept de către stimulul propagat transseptal de la septul stâng. În consecinţă, prima parte a complexului QRS (de regulă primele 0.06 secunde) va prezenta caracteristici de hemibloc stâng anterior şi a doua parte de bloc de ramură dreaptă.

Criterii de diagnostic electrocardiografic

1. Ritm sinusal (supraventricular)
2. Durata QRS ≥ 0.12 secunde
3. Primele 0.06 secunde ale complexului QRS prezintă o axă electrică în plan frontal între –30° şi –90°
4. Undă S lărgită în DI, aVL, V_5 şi V_6
5. Undă r iniţială în derivaţiile inferioare (DIII şi aVF)
6. Tip RSR' în V_1, cu unda R' lărgită şi crestată.

Ca şi în cazul blocurilor monofasciculare, blocul de ramură dreaptă asociat cu hemibloc stâng anterior poate fi constant, tranzitoriu sau intermitent. Tipul de bloc tranzitoriu sau intermitent poate fi localizat fie în ramul drept, fie la nivelul fasciculului anterior.

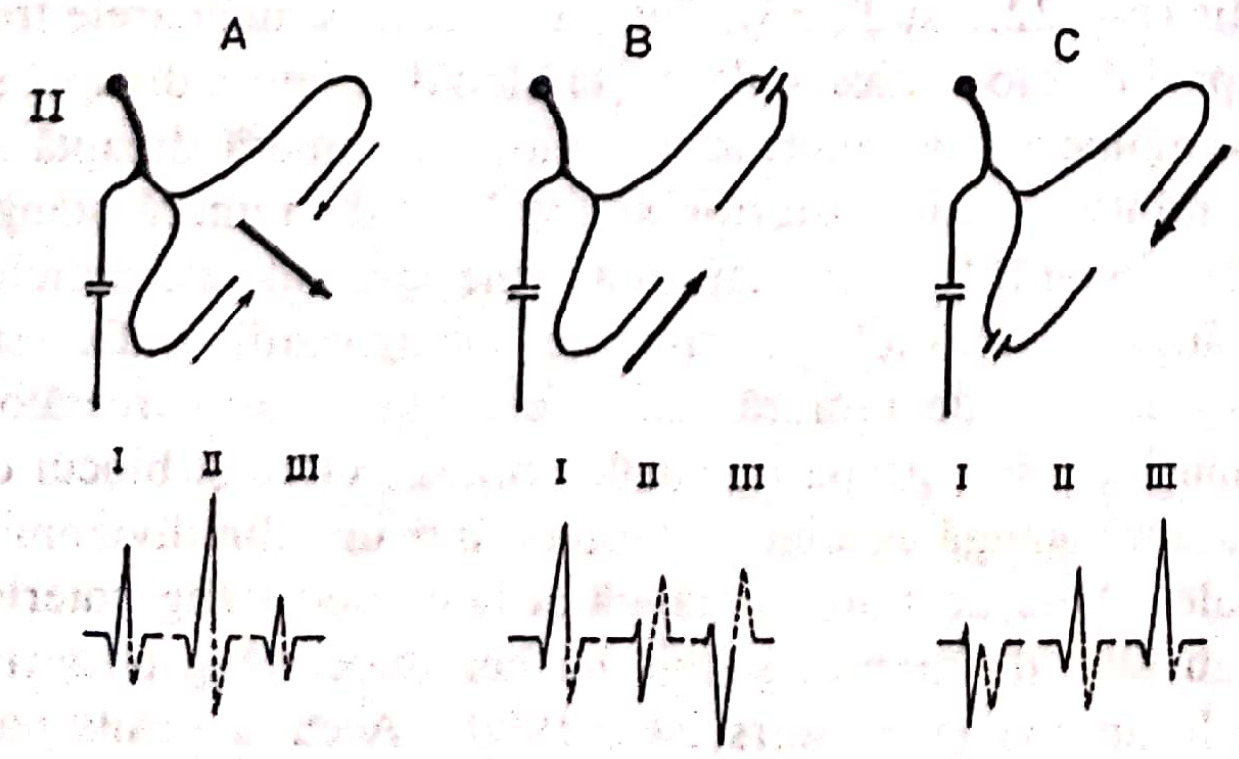

Fig. 22.33 : *Reprezentare diagramatică a blocului de ramură dreaptă (A), blocului de ramură dreaptă asociat cu hemibloc stâng anterior (B) şi blocului de ramură dreaptă asociat cu hemibloc stâng posterior (C) (după Schamroth L, 1977).*

Relaţia cu blocul AV complet

La bolnavii cu bloc de ramură dreaptă asociat cu hemibloc stâng anterior se poate observa tranziţia în bloc AV complet, ca urmare a progresării leziunilor în ramul stâng, fasciculul posterior sau nodul AV (fig. 22.34). Alteori, în evoluţie, se constată tranziţia în bloc trifascicular (fig. 22.35). Pentru o perioadă de urmărire de 2-3 ani progresiunea în bloc AV complet variază între 10 şi 15% (Scanlon PJ şi colab., 1970 ; Negoiţă CI şi colab., 1975). La bolnavii cu infarct miocardic acut şi bloc bifascicular tip bloc de ramură dreaptă şi hemibloc stâng anterior, apariţia subsecventă a blocului AV complet este mult mai frecventă : 24-43% (Scanlon PJ şi colab., 1970 ; Atkins JM şi colab., 1973). Pe de altă parte, peste 50% dintre bolnavii cu bloc AV complet au prezentat anterior un bloc bifascicular (Lasser RP şi colab., 1968).

Semnificaţie clinică şi corelaţii anatomice

Incidenţa blocului de ramură dreaptă asociat cu un hemibloc stâng anterior este de 1 la 100 de electrocardiograme efectuate în spitalele cu profil general (Watt TB şi Pruitt RD, 1969). Cauzele cele mai importante în ordinea frecvenţei sunt : (1) cardiopatia ischemică, (2) cardiopatia hipertensivă, (3) leziunile valvulare aortice (mai ales stenoza de aortă), (4) cardiomiopatiile primitive şi secundare, (5) boala Lenègre (proces sclerodegenerativ la nivelul sistemului de conducere specializat), (6) boala Lev (fibroză progresivă şi calcifiere a corpului fibros central, inelului valvular mitral, bazei aortei, pars membranacea şi bazei septului muscular, care se dezvoltă la persoanele în vârstă), (7) cardiopatiile congenitale (ostium primum, canalul atrioventricular comun), (8) traumatismele chirurgicale din cursul intervenţiilor pe cord pentru defect septal ventricular, tetralogie Fallot, proteză tricuspidiană, (9) miocardita acută, (10) hiperkaliemia (Negoiţă CI şi colab., 1975 ; Chou TC, 1979). Cauza cea mai frecventă este reprezentată de cardiopatia ischemică, răspunzătoare de 41-61% din blocurile de ramură dreaptă asociate cu hemibloc stâng anterior (Scanlon PJ şi colab., 1970 ; Atkins JM şi colab., 1973). În infarctul miocardic acut acest tip de bloc apare în 5-7% din cazuri, de regulă în infarctul miocardic cu localizate anterioară (Scheineman M şi Brenman BA, 1972 ; Atkins JN şi colab., 1973 ; Waugh RA şi colab., 1973 ; Nimetz AA şi colab., 1975). Asocierea se explică prin aceea că atât ramul drept, cât şi fasciculul anterior sunt situate foarte aproape unul de celălalt în partea anterioară a septului interventricular şi prezintă o irigaţie comună prin ramurile septale ale arterei interventriculare anterioare.

Blocul de ramură dreaptă cu hemibloc stâng posterior

Electrofiziologie

Întreruperea completă sau conducerea lentă a excitaţiei prin ramul drept şi fasciculul posterior al ramului stâng determină următoarea secvenţă a procesului de activare

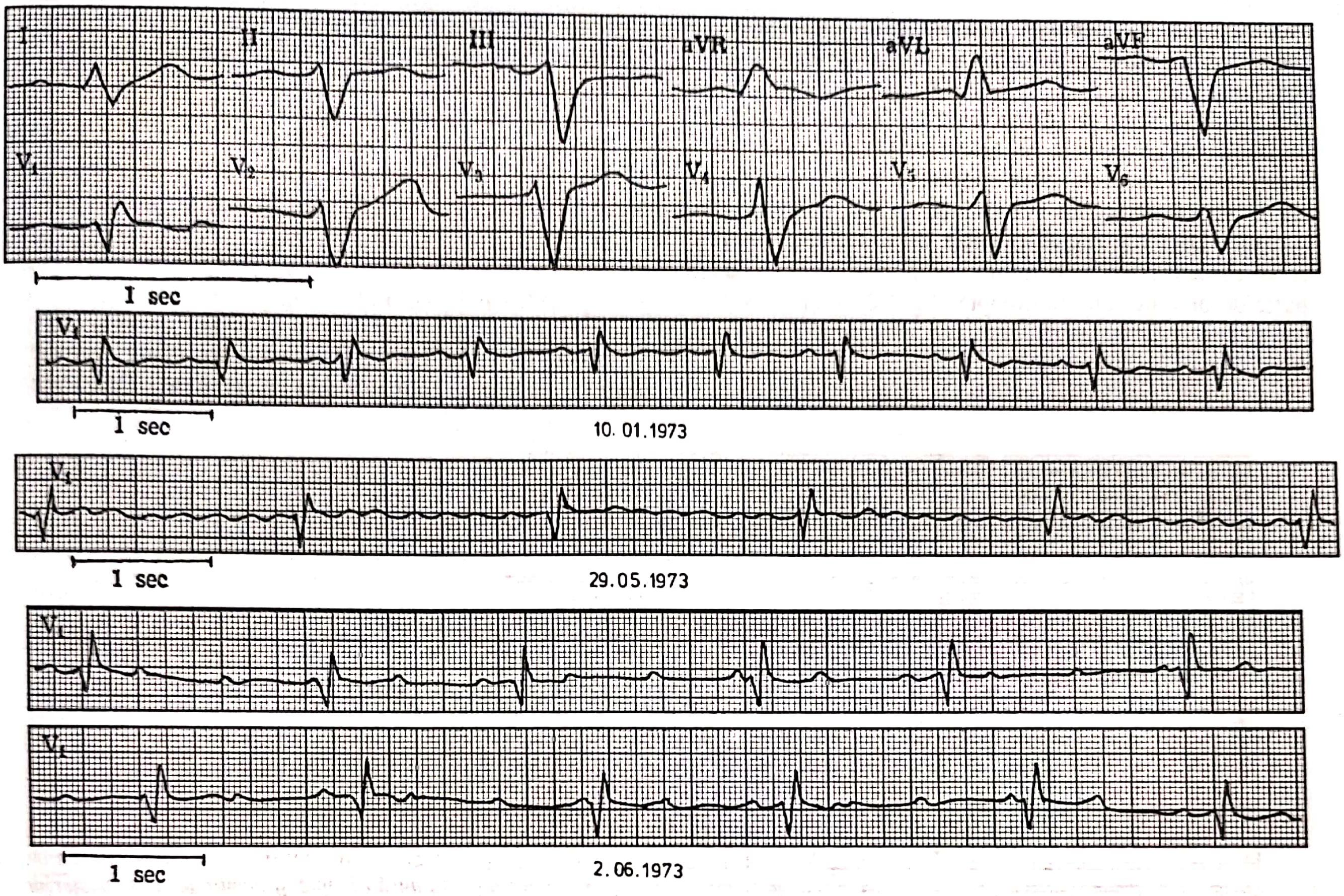
I
II
III
aVR
aVL
aVF
V1
V2
V3
V4
V5
V6
1 sec
V1
1 sec
V1
1 sec
V1
V1
1 sec

10. 01.1973

29.05.1973

2.06.1973

Fig. 22.34 : *Bloc de ramură dreaptă şi hemibloc stâng anterior cu evoluţie în flutter atrial şi bloc AV complet. Blocul AV complet persistă chiar după restabilirea mecanismului sinusal la nivelul atriilor (bolnav în vârstă de 78 de ani cu diagnosticul clinic de sindrom al nodului sinusal bolnav).*

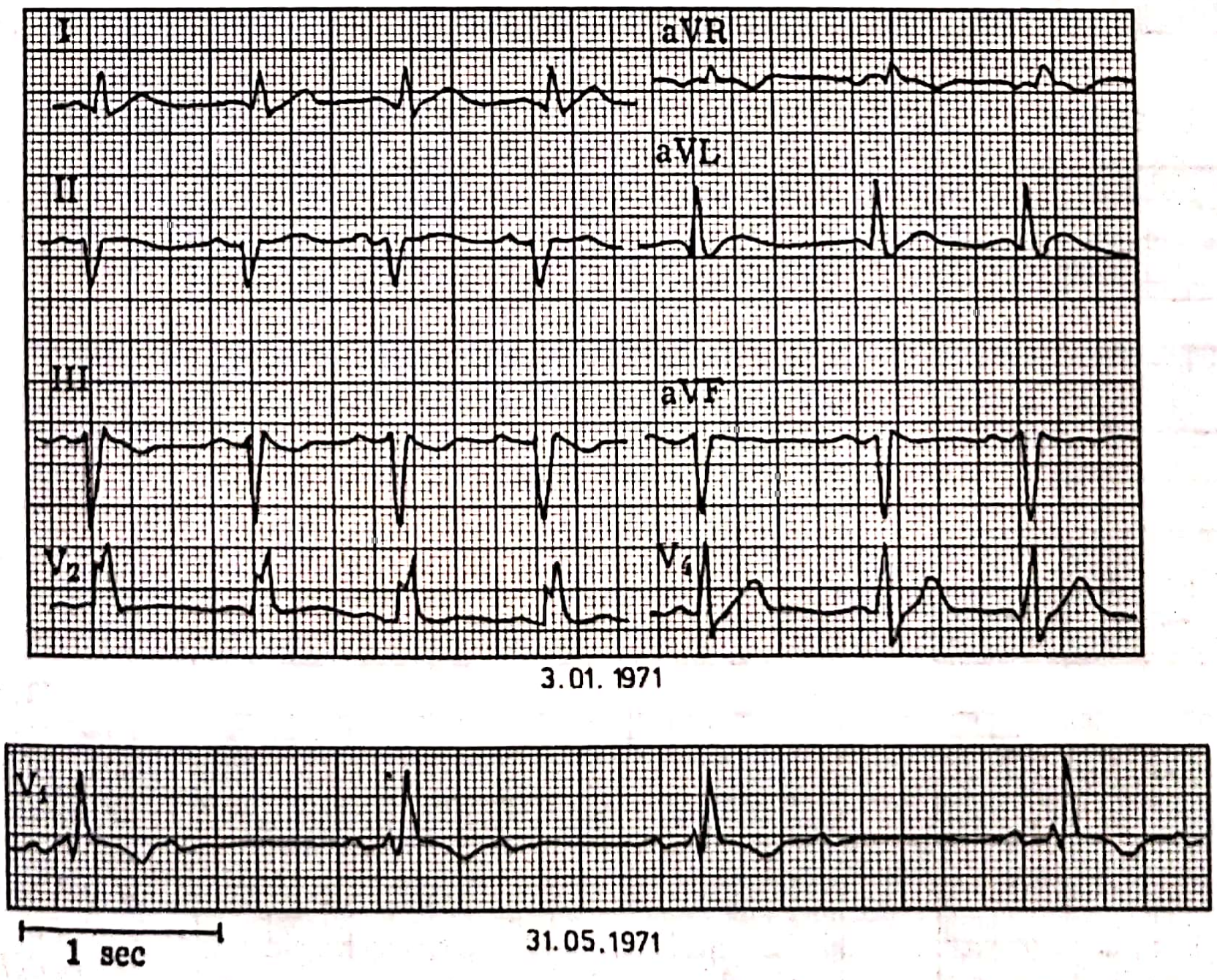
I
aVR
aVL
II
III
aVF
V2
V4
V1
1 sec

3.01. 1971

31.05.1971

Fig. 22.35 : *Bloc de ramură dreaptă cu hemibloc stâng anterior, cu progresiune în bloc AV de gradul II – 2/1 (bloc trifascicular). Bolnav în vârstă de 72 de ani cu diagnosticul clinic de angină pectorală.*

ventriculară: (1) depolarizarea peretelui antero-lateral al ventriculului stâng pe calea fasciculului anterior, (2) depolarizarea uşor întârziată a zonelor postero-inferioare ale ventriculului stâng de către excitaţia condusă retrograd de la fasciculul anterior la cel posterior şi (3) depolarizarea ventriculului drept de către stimulul propagat transseptal de la septul stâng. În consecinţă, prima parte a complexului QRS (de regulă primele 0.06 secunde) va prezenta caracteristici de hemibloc stâng posterior şi a doua parte de bloc de ramură dreaptă (fig. 22.36 şi 22.37).

Criterii de diagnostic electrocardiografic

1. Ritm sinusal (supraventricular)
2. Durata QRS ≥ 0.12 secunde
3. Primele 0.06 secunde ale complexului QRS prezintă o axă electrică ≥ +90° în plan frontal (aspect rS în DI şi qR în DII, DIII, aVF)
4. Undă S lărgită în DI, aVL, V$_5$ şi V$_6$
5. Tip RSR' în V$_1$ cu unda R' lărgită şi crestată.

Blocul de ramură dreaptă cu hemibloc stâng posterior poate fi constant, tranzitor sau intermitent. Tulburarea

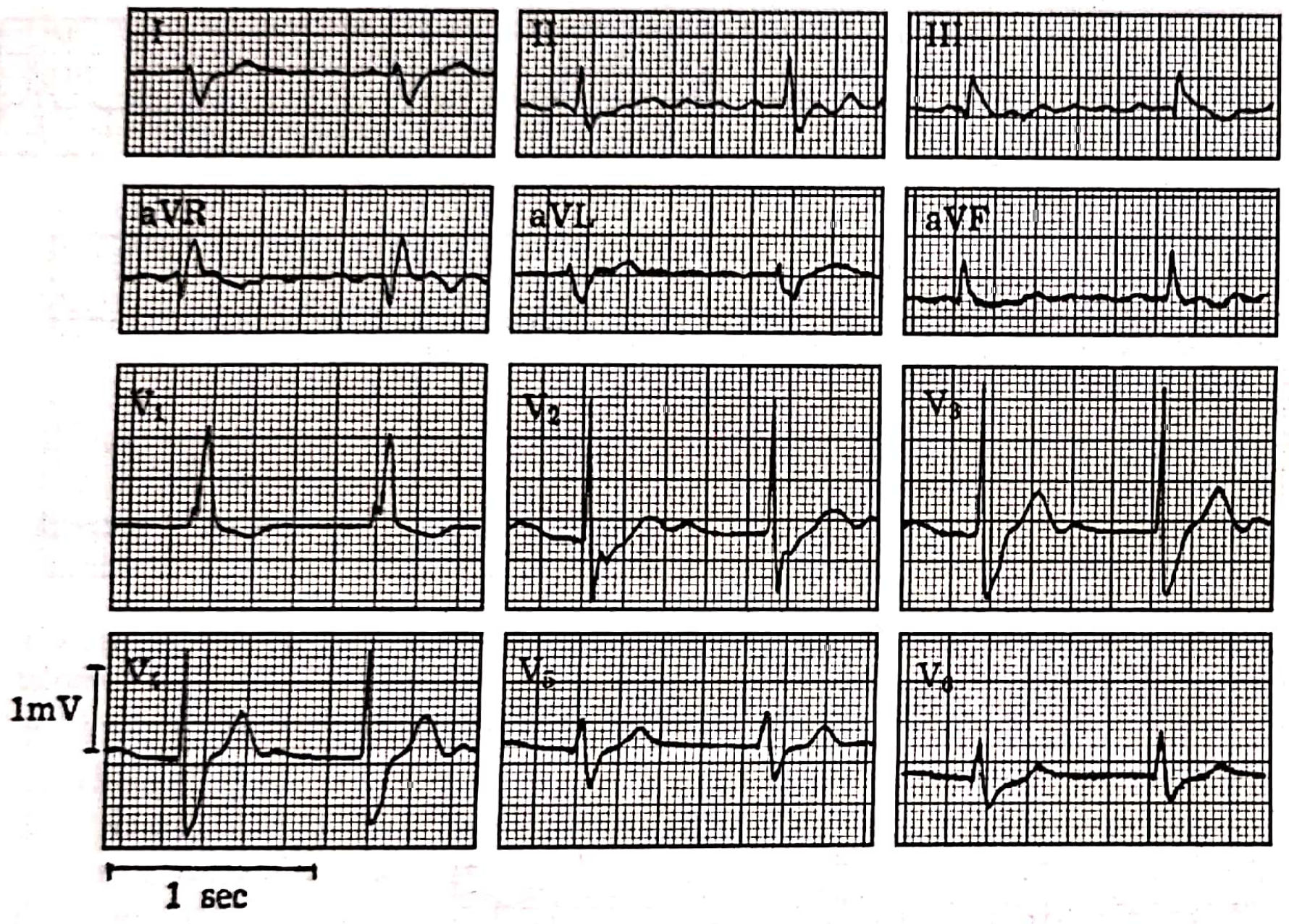

Fig. 22.36: *Fibrilaţie atrială cu bloc de ramură dreaptă şi hemibloc stâng posterior (bolnav în vârstă de 74 de ani cu diagnosticul clinic de fibrilaţie atrială cronică, insuficienţă cardiacă congestivă – digitalizat). Primele 0.06 secunde ale complexului QRS prezintă o axă electrică la +120°.*

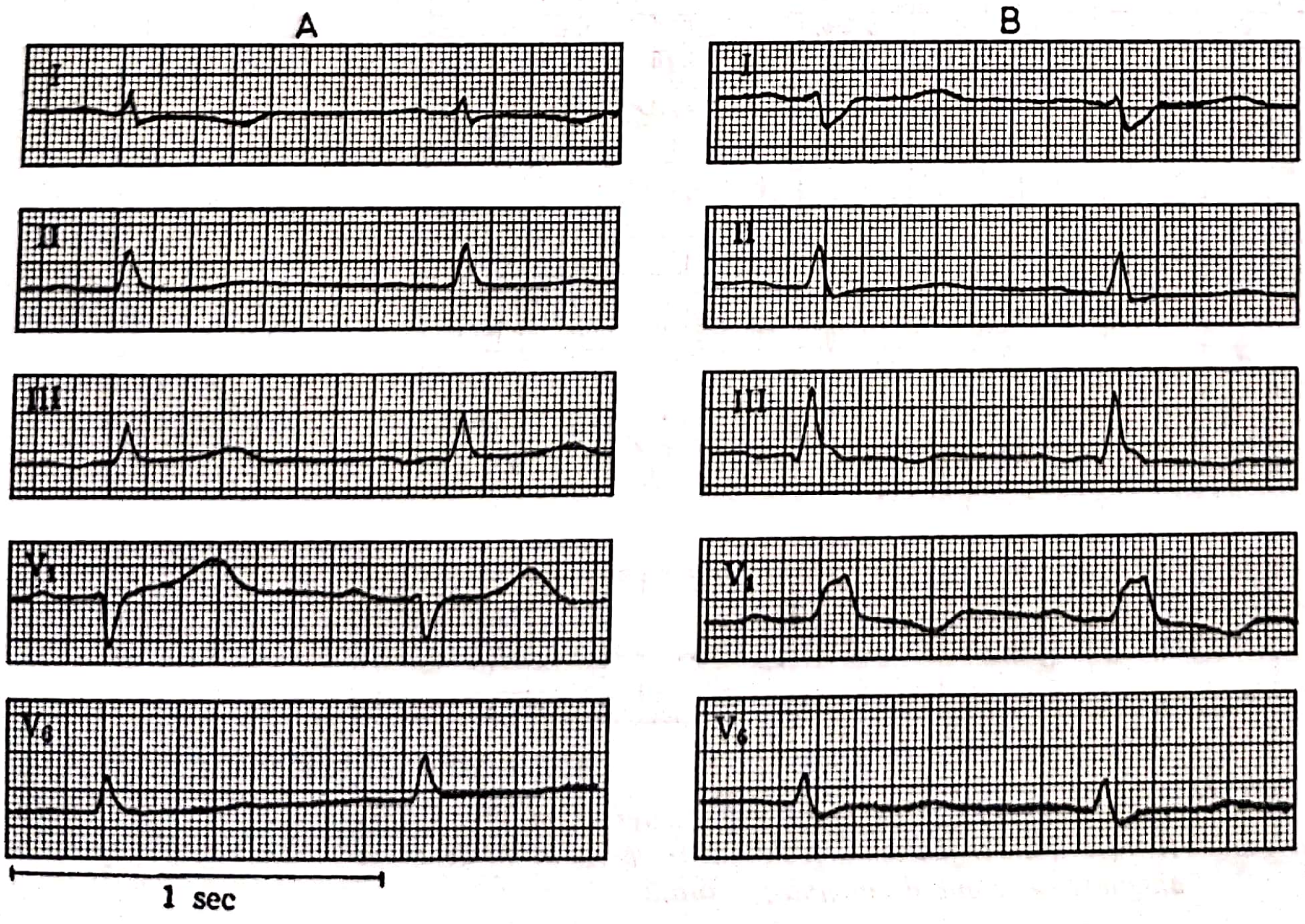

Fig. 22.37: *Evoluţie de la o conducere intraventriculară normală (A) la un aspect de bloc de ramură dreaptă cu hemibloc stâng posterior (B) (bolnav în vârstă de 66 de ani cu diagnosticul clinic de angină pectorală). Intervalul de timp dintre cele două înregistrări este de trei luni.*

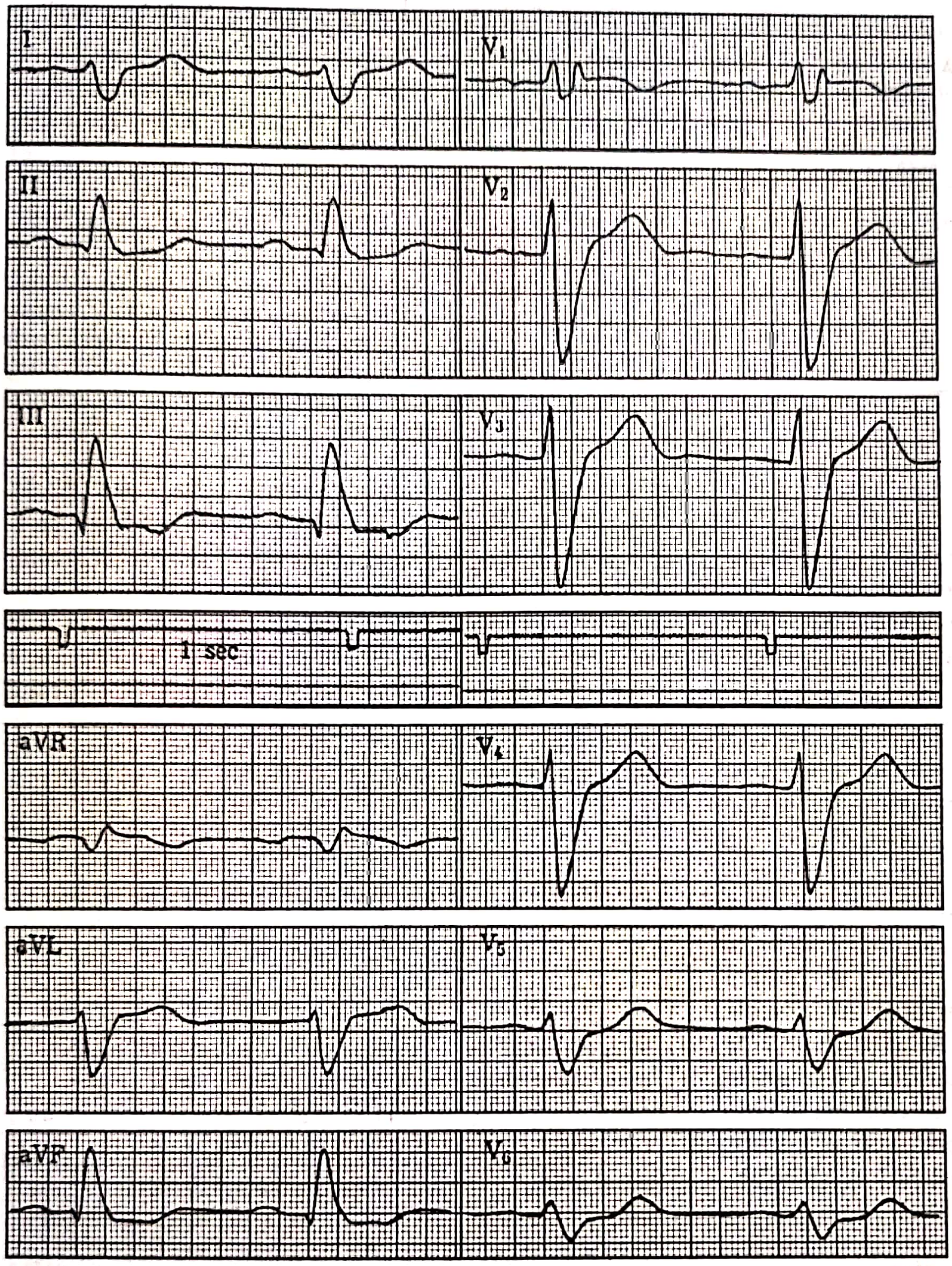
I
V1
II
V2
III
V3
1 sec
aVR
V4
aVL
V5
aVF
V6

Fig. 22.38: *Bloc de ramură dreaptă şi hemibloc stâng posterior (bolnav în vârstă de 50 de ani, cu diagnosticul clinic de angină pectorală instabilă).*

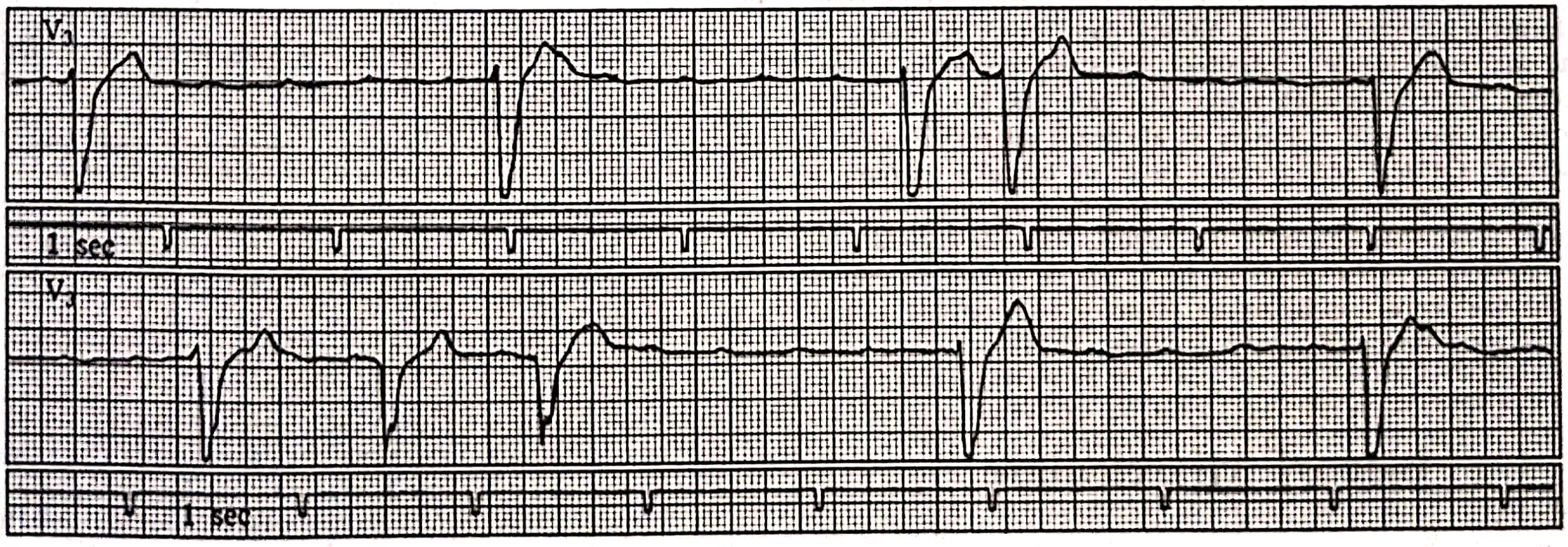
V3
1 sec
V3
1 sec

Fig. 22.39: *Acelaşi bolnav ca în figura 22.38 (6 ore după prima înregistrare). Tahicardie atrială cu bloc AV de grad înalt. Înregistrare continuă a derivaţiei V_3.*

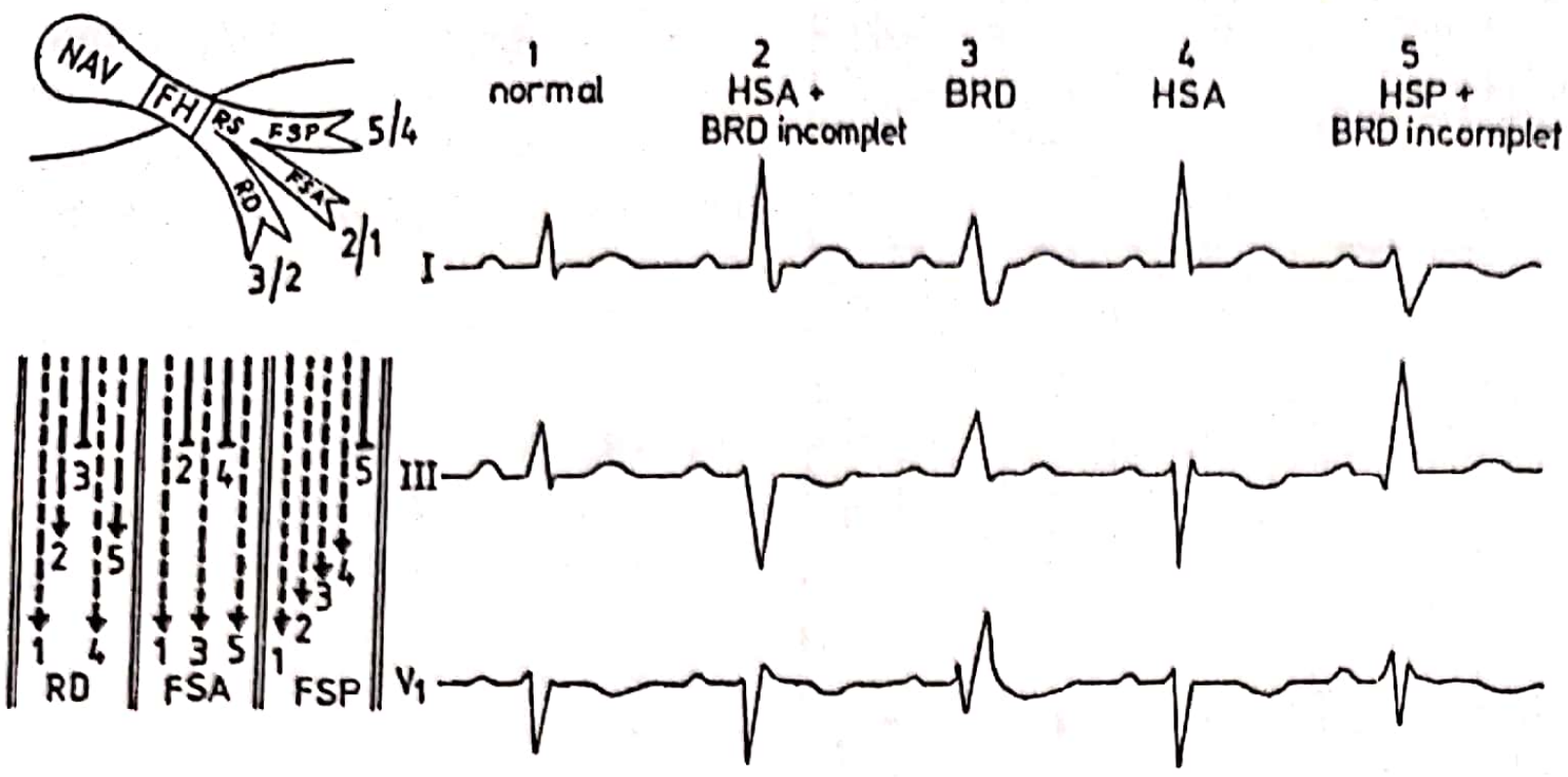

Fig. 22.40 : *Reprezentare diagramatică a unui bloc trifascicular cu caracter de bloc incomplet în toate cele trei fascicule : bloc tip Wenckebach 3/2 în ramul drept, bloc 2/1 în fasciculul stâng anterior şi bloc tip Wenckebach 5/4 în fasciculul stâng posterior (după Csapo G, 1980).*

de conducere de tip tranzitoriu sau intermitent poate fi localizată fie în ramul drept, fie la nivelul fasciculului posterior. Ca şi în cazul hemiblocului stâng posterior izolat, diagnosticul poate fi pus după excluderea unei inimi verticalizate, hipertrofiei ventriculare drepte, bronhopneumopatiei obstructive cronice şi infarctului miocardic cu localizarea laterală.

Relaţia cu blocul AV complet

Blocul de ramură dreaptă cu hemibloc stâng posterior progresează mai frecvent în bloc AV complet sau în bloc AV de grad înalt decât blocul de ramură dreaptă asociat cu hemibloc stâng anterior (fig. 22.38 şi 22.39). Prezenţa sa indică existenţa unor leziuni miocardice extensive, ischemice sau sclerodegenerative. În decurs de doi ani, 10-16% dintre bolnavi evoluează în bloc AV complet (Scanlon PJ şi colab., 1970 ; Dhingra RC şi colab., 1975). Dacă se asociază şi tulburări de conducere AV de gradul I sau II, tranziţia în bloc AV complet se constată la peste 30% dintre bolnavi, cu apariţia frecventă a crizelor sincopale Morgagni-Adams-Stokes (Castellanos A şi colab., 1970 ; Rosenbaum MB şi colab., 1970 c).

Semnificaţie clinică şi corelaţii anatomice

Blocul de ramură dreaptă cu hemibloc stâng posterior reprezintă o formă relativ rară de bloc bifascicular. Totuşi, frecvenţa sa este mai mare decât a hemiblocului stâng posterior izolat. Aceasta atestă că leziunile miocardice care stau la baza acestei forme de bloc sunt extensive şi afectează de regulă ambele fascicule. Cauzele sunt aceleaşi ca şi ale blocului de ramură dreaptă cu hemibloc stâng anterior, însă cu o prevalenţă deosebită a cardiopatiei ischemice. De regulă, leziunile coronariene sunt dublu sau triplu vasculare, iar în caz de infarct miocardic septul este interesat în întregime. Histologic se constată leziuni ale ambelor ramuri (Rizzon P şi colab., 1973).

Blocuri trifasciculare

Termenul de bloc trifascicular se utilizează în mod specific atunci când tulburarea de conducere afectează toate cele trei fascicule principale : ramul drept şi diviziunile anterioară şi posterioară ale ramului stâng[*] (fig. 22.3). Principalele combinări posibile sunt redate în tabelul 22.1. De regulă, blocul este complet în două fascicule şi incomplet (gradul I sau II) în al treilea. Pot apărea însă situaţii mult mai complexe, mai ales atunci când blocul este incomplet în toate cele trei fascicule (fig. 22.40). Dacă blocul este complet în toate cele trei fascicule, aspectul electrocardiografic este de bloc AV complet.

În cele mai multe cazuri, blocurile trifasciculare se manifestă electrocardiografic sub aspectul unor blocuri bifasciculare asociate cu un bloc AV de gradul I sau II

Tabel 22.1 : *Localizarea şi criteriile de diagnostic electrocardiografic în principalele tipuri de blocuri trifasciculare*

Localizare	Criterii electrocardiografice
Fasciculul anterior Fasciculul posterior Ramul drept (bloc de gradul I sau II)	Bloc de ramură stângă + bloc AV de gradul I sau II (nu se poate face distincţia de un bloc de ramură bilateral)
Ramul drept Fasciculul anterior Fasciculul posterior (bloc de gradul I sau II)	Bloc de ramură dreaptă + hemibloc stâng anterior + bloc AV de gradul I sau II
Ramul drept Fasciculul posterior Fasciculul anterior (bloc de gradul I sau II)	Bloc de ramură dreaptă + hemibloc stâng posterior + bloc AV de gradul I sau II
Ramul drept Fasciculul anterior (bloc intermitent) Fasciculul posterior (bloc intermitent)	Bloc de ramură dreaptă + hemibloc stâng anterior intermitent + hemibloc stâng posterior intermitent

---

[*] După unii cercetători, într-un cadru mai larg, termenul de bloc trifascicular ar putea include prezenţa unei tulburări de conducere la nivelul a 3 din cele 5 fascicule principale ale sistemului de conducere specializat intraventricular : fasciculul lui His, ramul drept, ramul stâng, fasciculul anterior şi fasciculul posterior. Aceasta cu atât mai mult cu cât de multe ori electrocardiograma de suprafaţă nu poate preciza cu certitudine sediul tulburării de conducere (Chung EK, 1977).

(fig. 22.41, 22.42 şi 22.43). Noţiunea de bloc trifascicular presupune că blocul AV de gradul I sau II este localizat în cel de-al treilea fascicul. Însă blocul AV poate fi situat în nodul AV sau trunchiul comun al fasciculului lui His. Înregistrarea potenţialelor hisiene în blocurile bifasciculare cu intervalul PR alungit (blocuri trifasciculare) a demonstrat o alungire a intervalului HV (bloc incomplet la nivelul celui de-al treilea fascicul) numai în 68% din cazuri. Pe de altă parte, în blocurile bifasciculare fără interval PR alungit intervalul HV depăşeşte valorile normale în 30% din cazuri (Levitas R şi Haft JI, 1974). Prin urmare, electrocardiograma de suprafaţă nu oferă date suficient de precise asupra blocurilor trifasciculare. Localizarea precisă a blocului de tip incomplet poate fi realizată numai cu ajutorul electrogramei hisiene. Totuşi, pentru necesităţi clinice, electrocardiograma convenţională este utilă deoarece indică tulburări de conducere cu caracter extensiv. Cauzele blocurilor trifasciculare sunt aceleaşi ca

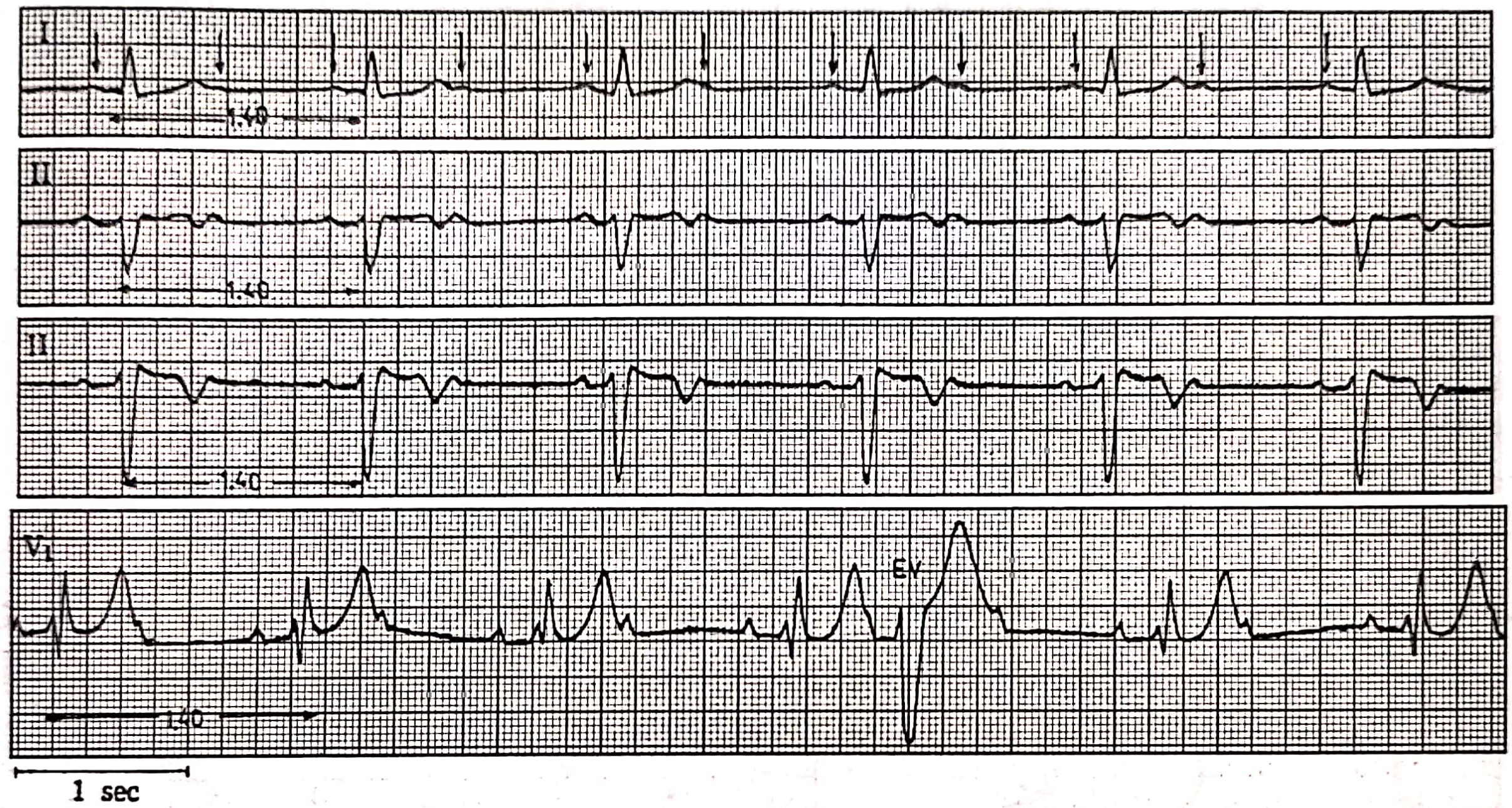

Fig. 22.41 : *Bloc trifascicular (bolnav în vârstă de 66 de ani cu diagnosticul clinic de angină pectorală). Se remarcă asociaţia : bloc de ramură dreaptă complet, hemibloc stâng anterior şi bloc AV 2/1. Nu poate fi însă exclusă localizarea tulburării de conducere AV la nivelul nodului AV sau a fasciculului lui His. EV = extrasistolă ventriculară ; săgeţile marchează undele P.*

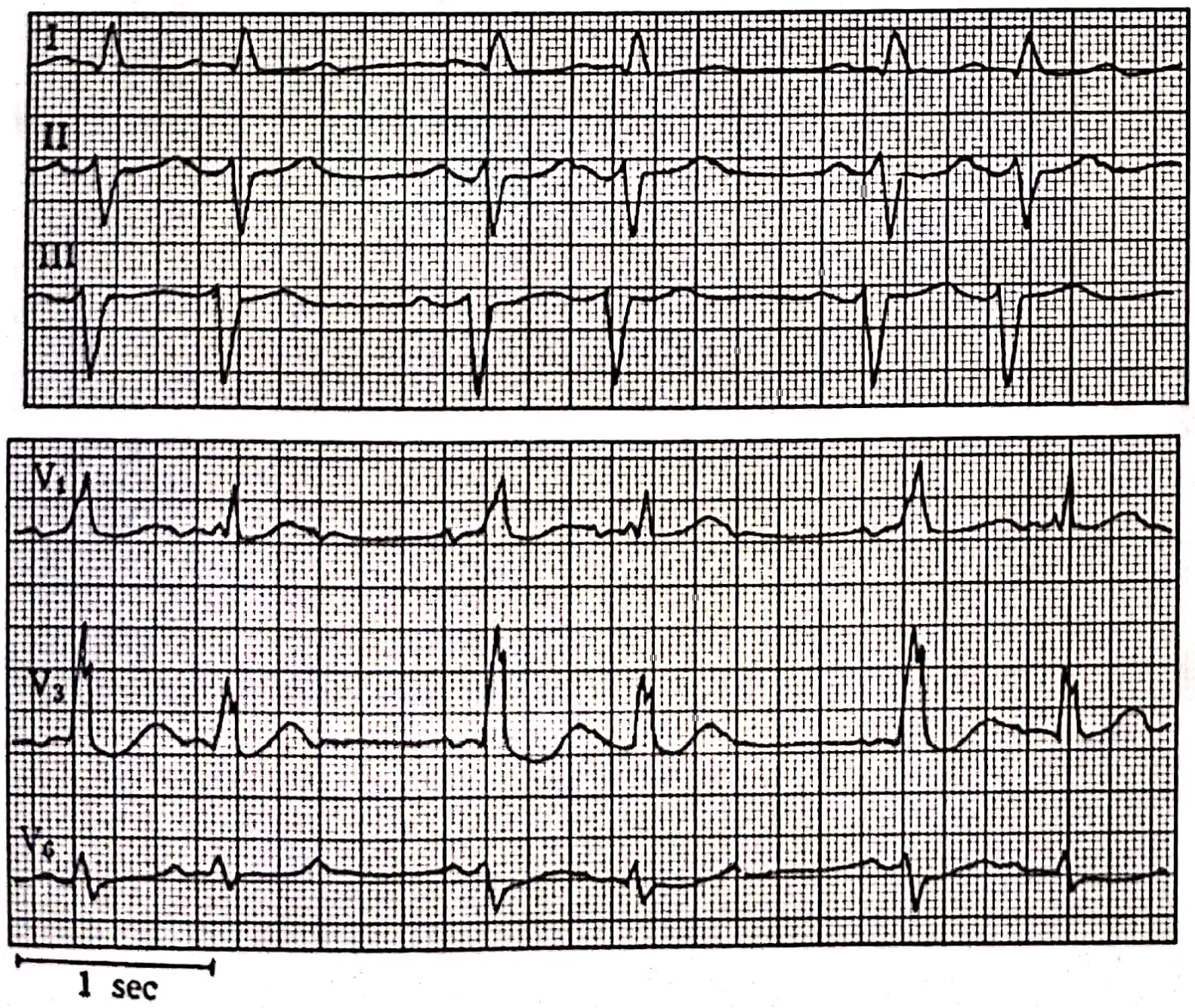

Fig. 22.42 : *Bloc trifascicular (bolnav în vârstă de 85 de ani, cu scurte pierderi de cunoştinţă). Se observă asociaţia : bloc ram drept complet, hemibloc stâng anterior şi bloc AV Mobitz II – 3/2. Nu poate fi însă exclusă localizarea tulburării de conducere AV la nivelul nodului AV sau a fasciculului lui His. Al doilea complex QRS al fiecărui cuplu prezintă o morfologie deosebită ca urmare a unei conduceri intraventriculare aberante.*

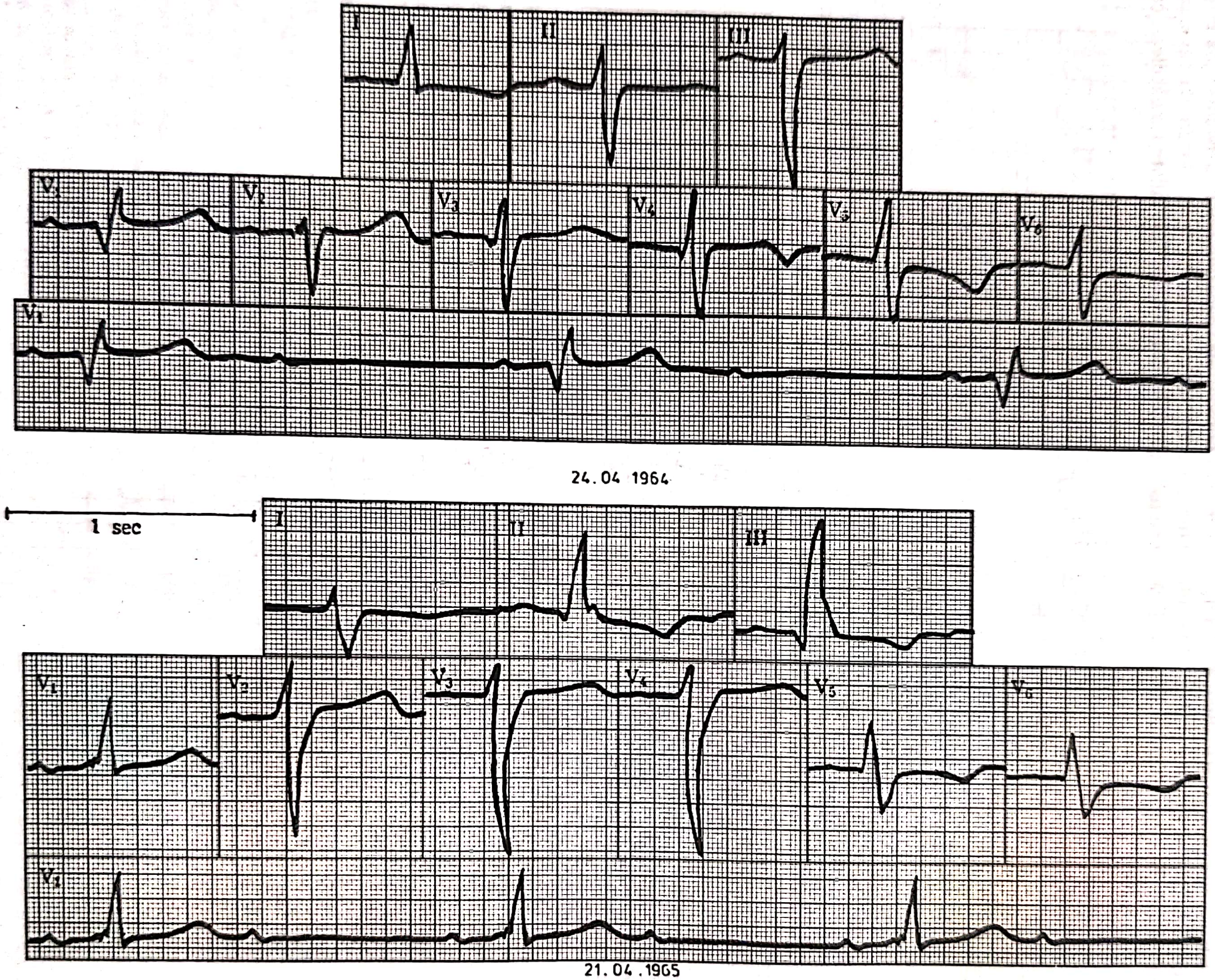
I
II
III
V1
V2
V3
V4
V5
V6
V1
24.04 1964
1 sec
I
II
III
V1
V2
V3
V4
V5
V6
V1
21.04.1965

Fig. 22.43: *Bloc trifascicular (bolnav în vârstă de 72 de ani cu diagnosticul clinic de infarct miocardic anterior vechi). Pe data de 24.04.1964 se constată bloc ram drept, hemibloc stâng anterior şi bloc AV 2/1, iar la data de 21.04.1965 – bloc ram drept, hemibloc stâng posterior şi bloc AV 2/1.*

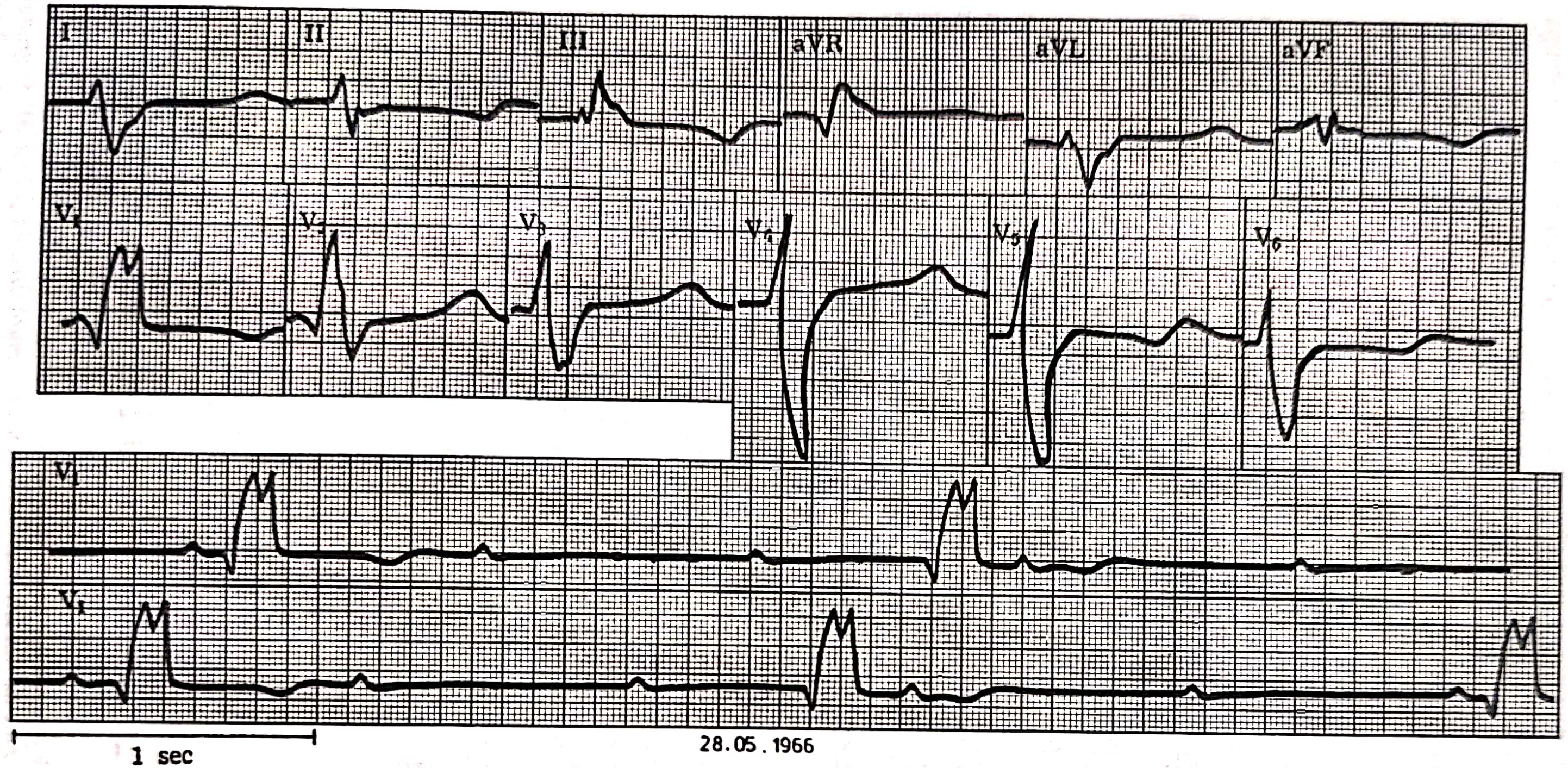
I
II
III
aVR
aVL
aVF
V1
V2
V3
V4
V5
V6
V1
V1
1 sec
28.05.1966

Fig. 22.44 : *Acelaşi bolnav ca în fig. 22.43. O nouă înregistrare efectuată după un an (28.03.1986) indică tranziţia în bloc AV complet (derivaţia V_1 reprezintă o înregistrare continuă).*

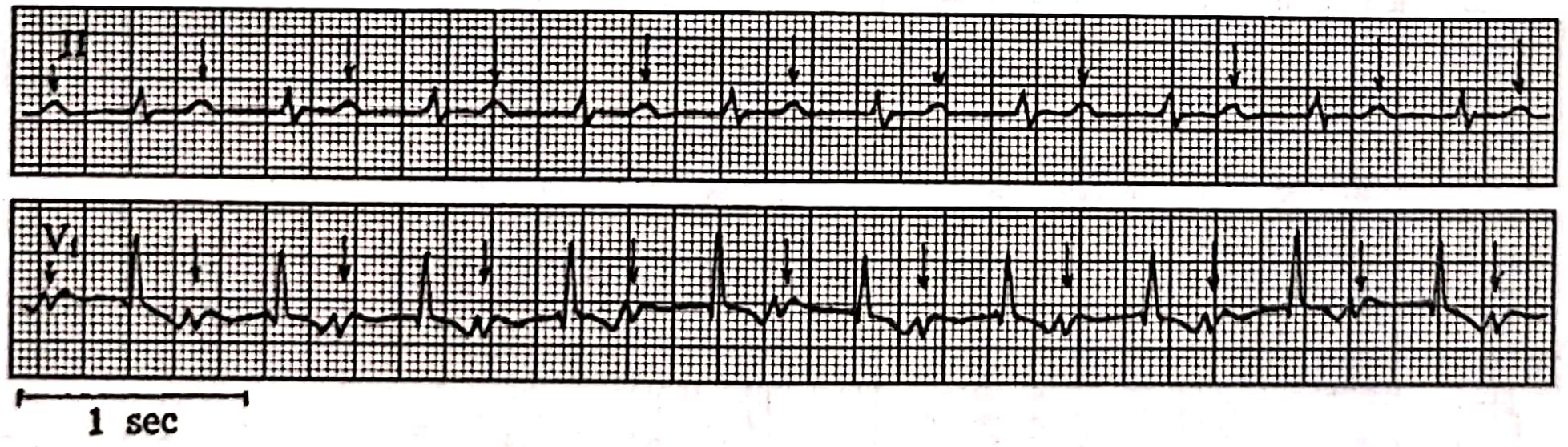

Fig. 22.45 : *Bloc de ramură bilateral (bolnav în vârstă de 70 de ani, cu diagnosticul clinic de cardiomiopatie secundară prin amiloidoză). Se observă asocierea bloc de ramură dreaptă cu bloc AV de gradul I (PR = 0.40 secunde). Nu poate fi exclusă localizarea blocului AV în nodul atrioventricular sau în fasciculul lui His.*

şi ale blocurilor bifasciculare, iar progresiunea spre un bloc AV complet este frecventă (fig. 22.44).

Blocul de ramură bilateral

În sensul strict al termenului, blocul de ramură bilateral indică prezenţa unei tulburări de conducere la nivelul celor două ramuri principale (drept şi stâng) ale fasciculului lui His. Blocul poate fi de tip complet la nivelul unui ram şi de tip incomplet la nivelul celuilalt, sau de tip incomplet la nivelul ambelor ramuri. Dacă tulburarea de conducere este de tip complet, în ambele ramuri principale rezultă un bloc AV complet, care nu poate fi deosebit de un bloc AV complet trifascicular. Unii cercetători includ în grupa blocurilor de ramură bilaterale şi blocurile bi- şi trifasciculare (Chung EK, 1977). În textul de faţă vom include în grupa blocurilor de ramură bilaterale numai tulburările

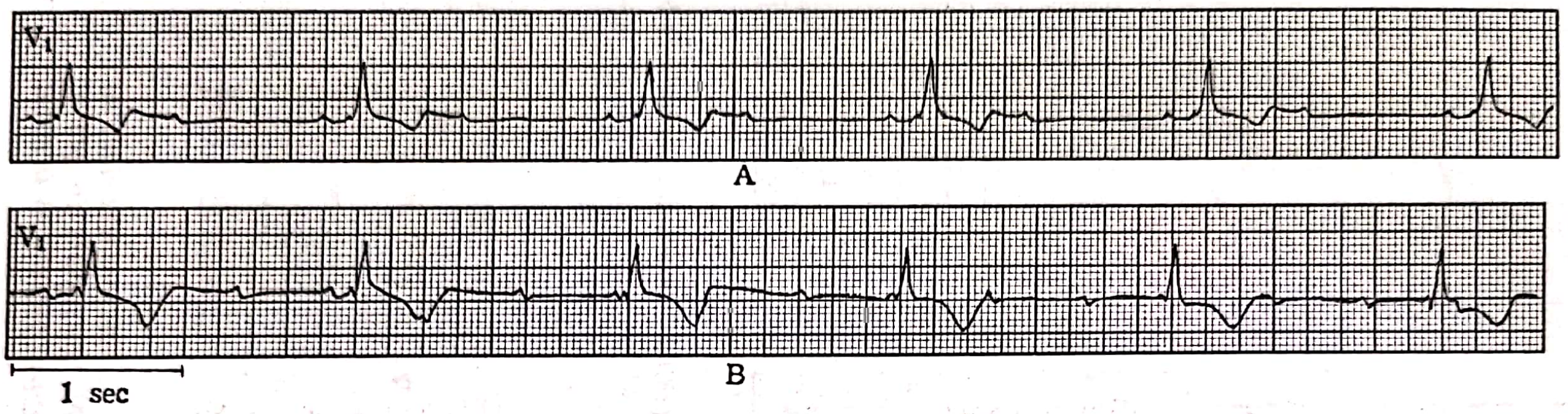

Fig. 22.46 : *Bloc de ramură bilateral cu evoluţie în bloc AV complet (bolnav în vârstă de 68 de ani cu scurte pierderi de cunoştinţă). A. Bloc de ramură bilateral : bloc de ramură dreaptă şi bloc AV de gradul II – 2/1. B. Progresiune în bloc AV complet. Deoarece complexele QRS prezintă o configuraţie identică cu cele din perioada de bloc 2/1, blocul AV complet este localizat foarte probabil la nivelul nodului AV sau a fasciculului lui His (ritm joncţional de evadare+bloc de ramură dreaptă).*

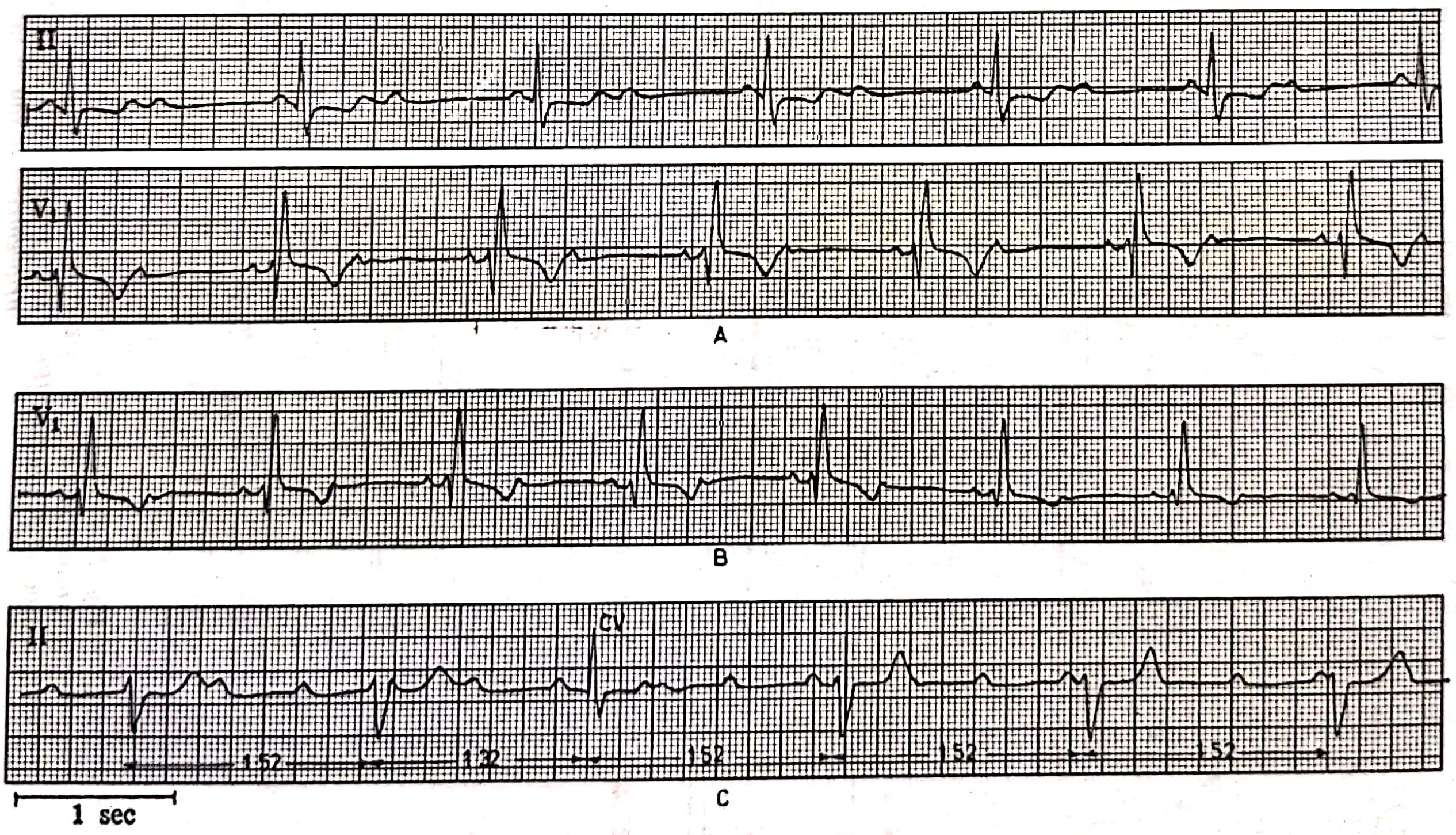

Fig. 22.47 : *Bloc de ramură bilateral cu tranziţie în bloc AV de grad înalt după administrarea atropinei (bolnavă în vârstă de 52 de ani cu diagnosticul clinic de cardiomiopatie primitivă). A. Bloc de ramură bilateral : bloc de ramură dreaptă şi bloc AV de gradul II – 2/1. Frecvenţa atrială 90/minut şi frecvenţa ventriculară 45/minut. B (după un efort uşor). Bloc de ramură bilateral : bloc de ramură dreaptă şi bloc AV de gradul II – 2/1. Frecvenţa atrială 104/minut şi frecvenţa ventriculară 52/minut. C (5 minute după 1 mg atropină administrată intravenos). Bloc AV de grad înalt cu rare capturi ventriculare (CV), probabil ca urmare a conducerii ascunse în ramul stâng a stimulilor atriali (frecvenţa atrială a crescut la 116/minut). Ritmul de evadare se manifestă prin complexele QRS cu o configuraţie deosebită faţă de cea a complexelor QRS din perioada de bloc 2/1 şi prezintă o frecvenţă mai joasă (39/minut). Aceasta pledează pentru originea ventriculară a ritmului de evadare (bloc infrahisian).*

de conducere prezente în mod simultan sau alternativ la nivelul celor două ramuri principale (drept şi stâng) ale fasciculului lui His.

Criterii de diagnostic electrocardiografic

(Lepeschkin E, 1964 ; Wu D şi colab., 1976 ; Chung ER, 1977)

1. Bloc de ramură stângă şi dreaptă alternante
2. Bloc de ramură stângă pe o înregistrare şi bloc de ramură dreaptă pe alta
3. Bloc de ramură stângă sau dreaptă cu bloc AV de gradul I (fig. 22.45)
4. Bloc de ramură stângă sau dreaptă cu bloc AV de gradul II (fig. 22.46, 22.47 şi 22.48)
5. Bloc de ramură stângă sau dreaptă cu interval HV >55 ms
6. Bloc AV complet cu ritm ventricular de evadare – bloc infrahisian (nu poate fi deosebit de un bloc complet trifascicular)

Fără înregistrarea potenţialului fasciculului lui His, criteriile 3 şi 4 nu pot exclude posibilitatea unui bloc de ramură stângă sau dreaptă asociat cu un bloc AV parţial (gradul I sau II) la nivelul nodului AV sau al fasciculului lui His. De asemenea, fără electrocardiograma fasciculului lui His, criteriul 6 nu poate exclude un bloc complet la nivelul nodului AV sau al fasciculului lui His asociat cu un bloc de ramură (ritm AV joncţional de evadare cu bloc de ramură).

Dacă în ambele ramuri blocul este de tip incomplet şi întârzierea propagării excitaţiei este egală bilateral, complexul QRS poate fi normal. În acest caz, blocul de ramură bilateral se manifestă numai printr-un interval PR alungit. Dacă întârzierea conducerii în cele două ramuri este inegală, apar aspecte de bloc de ramură incomplet cu o alungire variabilă a intervalului PR. Uneori, la nivelul unui ram, blocul poate fi frecvenţă-dependent (fig. 22.49).

Cauzele blocurilor de ramură bilaterale sunt în general aceleaşi ca şi ale blocurilor bi- şi trifasciculare. Histologic se constată leziuni extensive ale sistemului de conducere intraventricular bilateral.

Blocul de arborizaţie

Constă dintr-o tulburare de conducere în reţeaua periferică Purkinje în prezenţa unor leziuni severe în miocardul parietal, în special în straturile subendocardice. În derivaţiile membrelor se constată complexe QRS lărgite (peste 0.12 secunde), foarte crestate şi de amplitudine redusă (<0.5 mV). Derivaţiile precordiale indică de obicei un aspect de bloc de ramură stângă şi, mai rar, un bloc de ramură dreaptă.

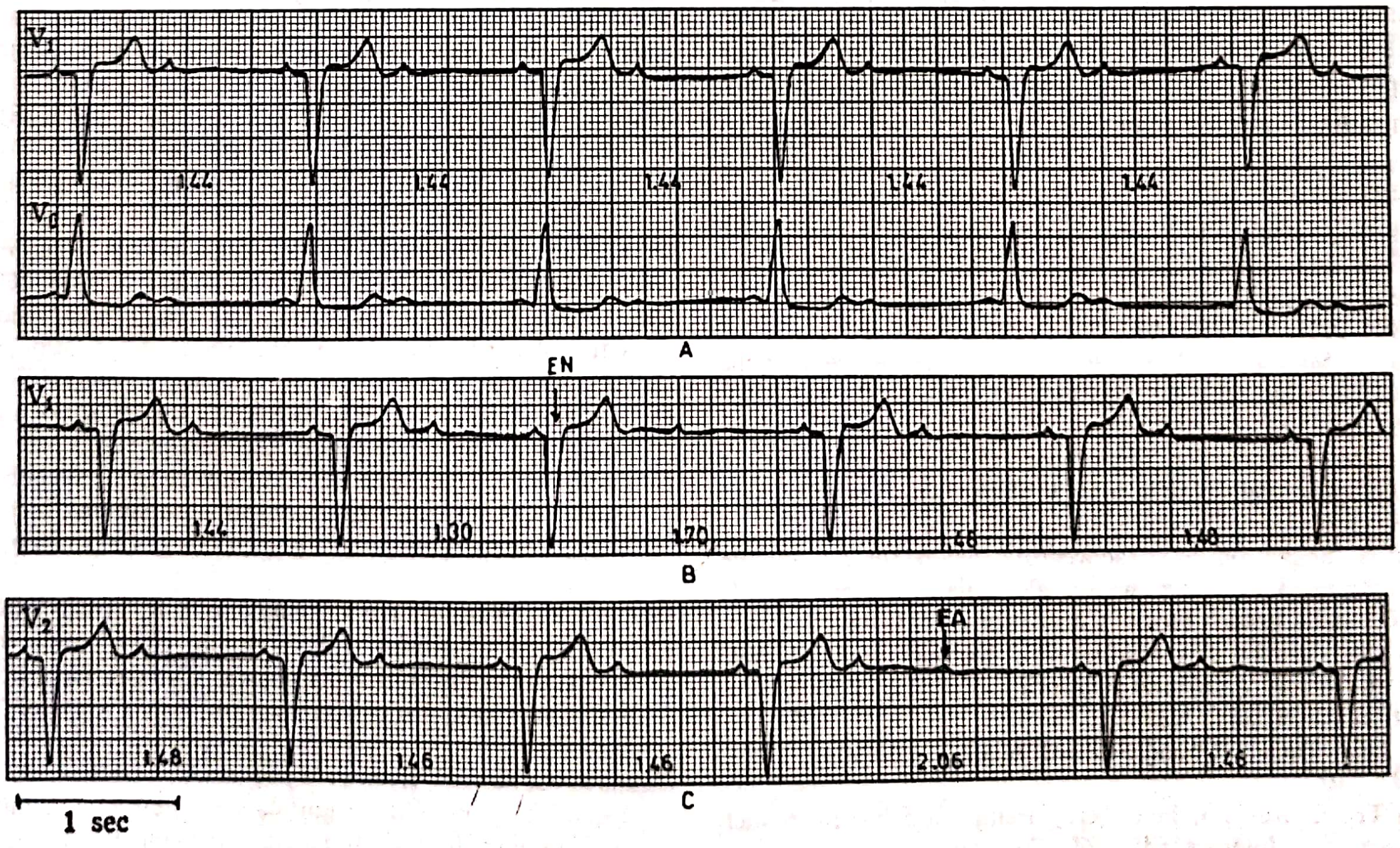

Fig. 22.48 : *Bloc de ramură bilateral (bolnavă în vârstă de 54 de ani, cu diagnosticul probabil de cardiomiopatie primitivă). A (înregistrare sincronă a derivaţiilor V_1 şi V_6). Bloc de ramură bilateral : bloc de ramură stângă şi bloc AV de gradul II – 2/1. Nu se poate exclude localizarea blocului AV în nodul atrioventricular sau în fasciculul lui His. B. Bloc de ramură bilateral cu o extrasistolă AV joncţională (EN). C. Bloc de ramură bilateral cu o extrasistolă atrială blocată (EA), ca urmare a conducerii ascunse a stimulului sinusal precedent.*

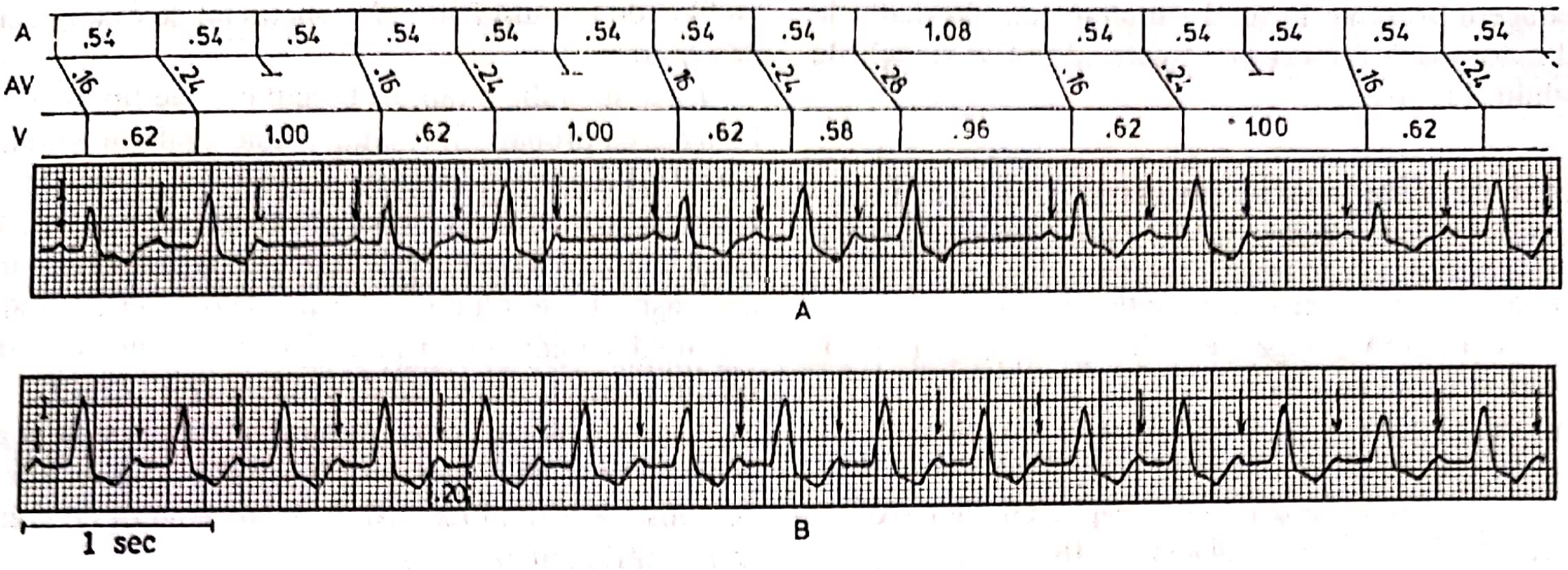

Fig. 22.49: *Bloc de ramură bilateral (bolnav în vârstă de 70 de ani cu diagnosticul clinic de infarct miocardic vechi cu localizare inferioară).* ***A.*** *Bloc de ramură stângă intermitent (frecvenţă-dependent) şi bloc AV de tip Wenckebach 3/2 şi 4/3. Se remarcă şi o secvenţă de bloc sinoatrial de gradul II – 2/1.* ***B.*** *Bloc de ramură stângă constant cu interval PR la limita superioară (0.20 secunde). Nu se poate exclude localizarea blocului AV în nodul atrioventricular sau în fasciculul lui His.*

Blocul intraventricular difuz

Blocul intraventricular „difuz" sau „nespecific" apare în condiţiile unei tulburări difuze intramurale a propagării excitaţiei. Complexul QRS se înscrie lent şi este mult lărgit (uneori durata QRS depăşeşte 0.20 secunde), fără a îndeplini criteriile de bloc de ramură stângă sau dreaptă. De multe ori se asociază cu tulburări de conducere intra-atriale şi atrioventriculare. Acest tip de bloc apare în caz de hiperkaliemie, hipotermie, corduri agonice, intoxicaţii cu chinidină sau procainamidă.

Bibliografie

Atkins JM, Leshin SJ, Blomqvist G: Ventricular conduction block and sudden death in acute myocardial infarction. Potential indications for pacing. N Engl J Med; 1973, 288: 281.

Bargan J, Maurice P, Lenègre J: Bloc complet de branche gauche et infarctus du myocarde. Arch Mal Coeur, 1963, 56: 445.

Barker JM, Valencia F: The precordial electrocardiogram in incomplete right bundle branch block. Am Heart J, 1949, 38: 376.

Barold S, Schamroth L: Tachycardia dependent left bundle branch block associated with bradycardia-dependent variable left bundle branch block. Circulation, 1973, 48: 216.

Barold SS, Linhart JW, Hildner FJ: Incomplete left bundle branch block. A definite electrocardiographic entity. Circulation, 1968, 38: 702.

Bauer GE: Transient bundle-branch block. Circulation, 1964, 29: 730.

Beach TB, Gracey JG, Peter RH: Benign left bundle branch block. Ann Intern Med, 1969, 70: 269.

Bobba P. Salerno JA, Casari A: Transient left posterior hemiblock. Report of four cases induced by exercise test. Circulation 1972, 46: 931.

Booth RW, Chou TC, Scott RC: Electrocardiographic diagnosis of ventricular hypertrophy in the presence of right bundle branch block. Circulation, 1958, 18: 169.

Braunwald E, Zipes DG, Libby P (Edited by): Heart Disease. A Textbook of Cardiovascular Medicine, 6th Ed. W.B. Saunders Company, 2001.

Camerini F, Davies LG: Secondary R waves in right chest leads. Brit Heart J, 1955, 17: 28.

Castellanos A, Maytin O, Arcebal AG: Significance of complete right bundle-branch block with right axis deviation in absence of right ventricular hypertrophy. Brit Heart J, 1970, 32: 85.

Chou TC: Electrocardiography in Clinical Practice. Grune-Stratton, New York-San Francisco-London, 1979.

Chung EK: Principles of Cardiac Arrhythmias. Williams-Wilkins, Baltimore/London, 1977.

Csapo G: Konventionelle nod Intrakardiale Elektrokardiographie. Ciba-Geigy GmbH, Wehr/Baden, 1980.

Das G: Left axis deviation: a spectrum of intraventricular conduction block. Circulation, 1976, 53: 917.

De Oliviera JM, Sambhi MP, Zimmerman HA: The electrocardiogram in pectus excavatum. Brit Heart J, 1958, 20: 495.

DeLeon AC, Perloff JK, Twigg H: The straight back syndrome. Clinical cardiovascular manifestations. Circulation, 1965, 32: 193.

DeMots H, Rösch J, Rahimtoola SH: Coronary artery anatomy in left bundle branch block. Circulation, 1973, 48: 605.

Denes P, Wu D, Dhingra RC, Amat-Y-Leon F, Wyndham C, Rosen KM: Electrophysiological observations in patients with rate dependent bundle branch block. Circulation, 1975, 51: 244.

Dhingra R, Denes P, Wu D, Chuquimia R, Amat-Y-Leon F, Wyndham C, Rosen KM: Chronic right bundle branch block and left posterior hemiblock. Clinical, electrophysiologic and prognostic observations. Am J Cardiol, 1975, 36: 867.

Dhingra RC, Amat-Y-Leon F, Wyndham C, Scridhar SS, Wu D, Denes P, Rosen KM: Significance of left axis deviation in patients with chronic left bundle branch block. Am J Cardiol, 1978, 42: 551.

Elisberg EI: Electrocardiographic changes associated with pectus excavatum. Ann Intern Med, 1958, 49: 130.

Elliot RS, Milhon WA, Milhon J: The clinical significance of uncomplicated marked left axis deviation in men without known disease. Am J Cardiol, 1963, 12: 767.

CAPITOLUL 23

Sindromul Wolff-Parkinson-White (WPW) şi sindroamele de preexcitaţie

Istoric

Primul caz de sindrom electrocardiografic cu intervalul PR scurt şi complex QRS anormal a fost publicat în anul 1915 de către Wilson FN*. Aspectul electrocardiografic era instabil, influenţat de tonusul vagal şi se însoţea de crize de tahicardie paroxistică. În anul 1930, Wolff L, Parkinson J şi White PD* reuşesc să adune 11 cazuri pe care le prezintă într-un raport intitulat: „Bloc de ramură cu interval PR scurt la persoanele tinere normale cu predispoziţie la tahicardie paroxistică". La scurt timp după aceasta, Holzmann M şi Scherf D* (1932) postulează că acest aspect electrocardiografic este produs de excitaţia anticipată a miocardului ventricular pe calea unui fascicul muscular accesoriu descris de Kent AFS* în anii 1893-1914. Cam în acelaşi timp, Wolferth CC şi Wood FC* (1933) interpretează tahicardia paroxistică asociată ca fiind produsă printr-un mecanism de reintrare retrogradă a excitaţiei prin fasciculul lui Kent. De altfel, încă din anul 1914, Mines GR*, luând cunoştinţă de lucrările lui Kent, anticipează esenţa acestui sindrom postulând posibilitatea propagării excitaţiei pe calea fasciculului accesoriu în cursul tahicardiilor paroxistice. Toate aceste explicaţii rămân însă teoretice până în anul 1943, când Wood FC, Wolferth CC şi Geckeler GD* pun în evidenţă prezenţa unor fascicule musculare care unesc auriculul cu ventriculul la un copil decedat în urma tahicardiei paroxistice produse de un sindrom de preexcitaţie. În anul următor, Ohnell RF* (1944) raportează un caz fatal la care acest tip de conexiuni a fost constatat în partea stângă a inimii. Toate aceste date teoretice au fost sprijinite de cercetările experimentale efectuate de Butterworth JS şi Poindexter CA* (1942-1944), care reuşesc să simuleze un sindrom de preexcitaţie prin stabilirea unor conexiuni electrice între atriu şi ventricul la inima de pisică. În anii care au urmat, şi mai ales după 1965, au fost obţinute progrese remarcabile în studiul acestui sindrom pe baza cercetărilor clinice, epidemiologice, înregistrărilor intracardiace, electrostimulării cardiace programate şi mapping-ului epicardic (Durrer D şi colab., 1970; Wallace AG şi colab., 1971; Narula OS, 1973; Mandel WJ şi colab., 1974; Wellens HJJ, 1975; Castellanos A şi colab., 1976; Ferrer MI, 1977; Gallacher JJ şi colab., 1978 a).

Tipuri anatomice şi mecanisme electrofiziologice

Termenul „sindrom de preexcitaţie" a fost formulat pentru prima oară de către Ohnell RF* (1944) cu scopul de a menţiona tulburarea electrofiziologică de bază din sindromul WPW, şi anume activarea prematură a unei părţi din miocardul ventricular înainte ca excitaţia să fi sosit în mod fiziologic pe calea nodohisiană. În înţelesul de astăzi al noţiunii, sindromul de preexcitaţie cuprinde o sferă mai largă de tipuri anatomice, mecanisme electrofiziologice şi aspecte electrocardiografice decât sindromul clasic descris în anul 1930 de către Wolff, Parkinson şi White. În general se admite că sindromul de preexcitaţie este consecinţa unui defect în dezvoltarea embrionară a inelului atrioventricular. În mod normal, inelul atrioventricular (annulus fibrosus) este constituit dintr-un schelet continuu de ţesut fibros care separă atriile de ventricule. La persoanele cu sindrom de preexcitaţie au fost puse în evidenţă în inelul fibros fante sau despicături, traversate de punţi musculare, care reprezintă căi accesorii de propagare a excitaţiei. Aceste punţi muscualre pot fi prezente atât de partea dreaptă (tricuspidă), cât şi de cea stângă (mitrală) a inelului atrioventricular, precum şi în sept (Lev M şi colab., 1975; Ferrer MI, 1977).

Căile prin care miocardul ventricular poate fi depolarizat parţial în mod anticipat sunt: (1) fasciculul Kent, (2) fasciculul James, (3) fibrele şi fasciculul Mahaim şi (4) fibrele cu conducere rapidă din nodul AV (fig. 23.1).

Fasciculul Kent (Kent AFS, 1983)*

Fasciculul accesoriu al lui Kent poate realiza conexiunea între pereţii liberi ai auriculului drept şi ventriculul drept, pereţii liberi ai auriculului stâng şi ventriculului stâng sau între auricule şi septul interventricular. Constatat iniţial la animale (peşti, iepuri, câini, maimuţe), fasciculul Kent a fost observat ulterior la inimile fetale şi la nou-născuţi. Prezenţa acestui fascicul determină aspectul clasic de sindrom WPW: (1) scurtarea intervalului PR, deoarece stimulul ocoleşte nodul AV, (2) lărgirea complexului QRS

---

* Citaţi de Krikler DM (1975).

* Citaţi de Krikler DM (1975).

cu apariţia unei îngroşări iniţiale (unda delta), consecinţă a depolarizării anticipate a unei părţi a miocardului ventricular şi (3) modificări secundare ST-T, ca urmare a secvenţei anormale a depolarizării ventriculare. În funcţie de gradul de prematuritate al stimulului care ajunge la ventricule, depolarizarea ventriculară depinde în parte sau în întregime de stimulul transmis prin fasciculul accesoriu. Atunci când miocardul ventricular este depolarizat atât de stimulul transmis pe calea accesorie, cât şi pe calea fiziologică a sistemului de conducere AV, complexul QRS reprezintă o bătaie de fuziune.

Fasciculul James (James TN, 1963 a)

Realizează conexiunea între miocardul atrial, pe de o parte, şi treimea inferioară a nodulului AV sau fasciculul lui His, pe de altă parte (în mod obişnuit, fasciculul lui James sau tractul internodal posterior se inserează pe porţiunea superioară a nodulului AV). Prin urmare, excitaţia ocoleşte nodulul AV, dar revine în sistemul de conducere specializat. Inserţia anormală a fasciculului James determină: (1) scurtarea intervalului PR, deoarece excitaţia ocoleşte nodul AV şi (2) complexe QRS de durată şi configuraţie normală, deoarece excitaţia se propagă în ventricule pe calea fiziologică a sistemului de conducere intraventricular specializat.

Fibrele şi fasciculul Mahaim (Mahaim I, 1941)*

Realizează conexiuni între partea inferioară a nodului AV şi septul interventricular (fibrele paraspecifice ale lui Mahaim) sau între ramul stâng şi partea superioară a septului interventricular (fasciculul lui Mahaim). La om, aceste conexiuni sunt mai frecvente în inimile fetale şi imediat după naştere. În prezenţa fibrelor paraspecifice sau a fasciculului Mahaim, stimulul traversează în mod normal nodulul AV, însă se transmite iniţial la zonele superioare ale septului interventricular. Aceasta are următoarele consecinţe: (1) intervalul PR normal, (2) lărgirea complexului QRS cu apariţia undei delta (preexcitaţia zonelor bazale ale septului interventricular) şi (3) modificări secundare ST-T.

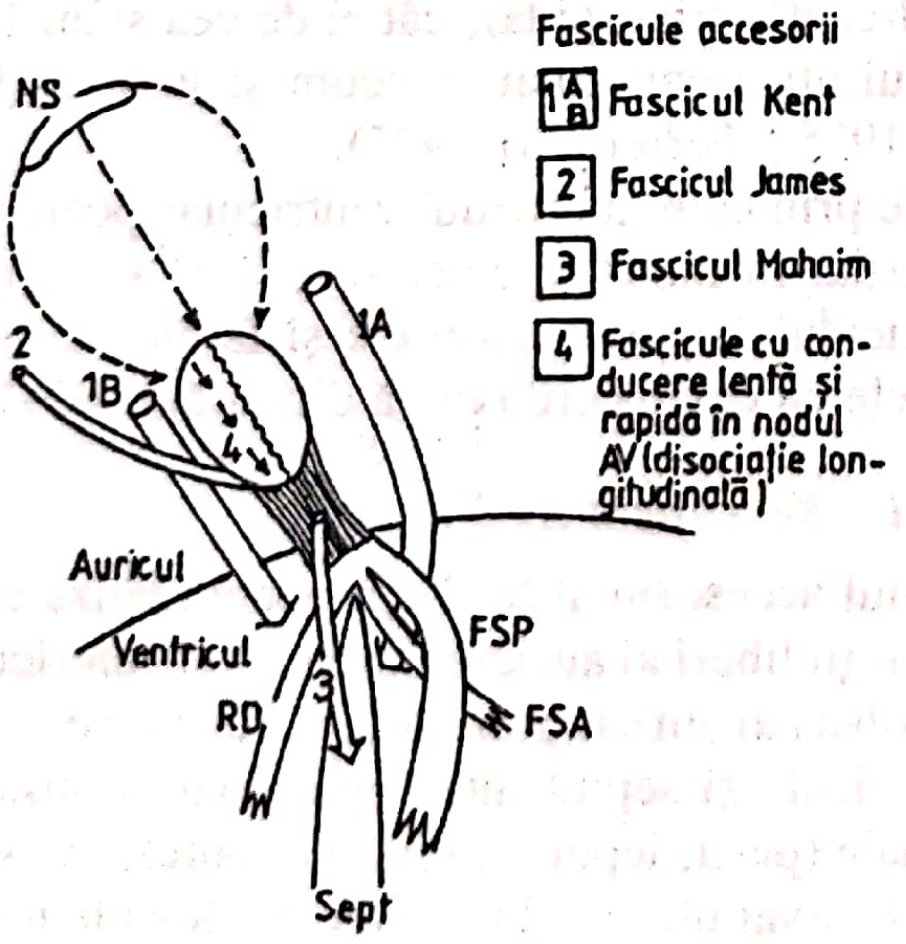

Fig. 23.1: *Fasciculele accesorii în sindromul de preexcitaţie (după Klepzig şi Steim H, 1982). NS = nodul sinusal. RD = ramul drept. FSA = fasciculul stâng anterior. FSP = fasciculul stâng posterior.*

Fibrele cu conducere rapidă în nodul AV (James TN, 1963 b)

În prezenţa unei disociaţii longitudinale a nodului AV în fibre cu conducere rapidă şi fibre cu conducere lentă, excitaţia se propagă rapid pe prima cale. Aspectul electrocardiografic constă în scurtarea intervalului PR şi complexe QRS de durată şi configuraţie normală.

Grupul European de Studiu pentru Preexcitaţie (Anderson RH şi colab., 1975) propune o nouă clasificare a sindromului de preexcitaţie bazată tot pe substratul anatomic. Acest grup utilizează termenul *conexiune* pentru căile accesorii care se inserează distal în miocardul de lucru şi termenul *tract* pentru căile accesorii care se inserează distal în sistemul de conducere specializat. Redăm mai jos această clasificare într-o formă simplificată.

1. *Conexiuni accesorii atrioventriculare* (sinonim fasciculul Kent), care realizează legătura directă între miocardul atrial şi miocardul ventricular. Aspect electrocardiografic: $PR \leq 0.12$ secunde, undă delta şi $QRS \geq 0.12$ secunde (sindromul WPW clasic).
2. *Conexiuni accesorii nodoventriculare* (sinonim fibrele paraspecifice Mahaim), care realizează legătura directă între partea inferioară a nodului AV şi miocardul ventricular. Aspect electrocardiografic: $PR > 0.12$ secunde, undă delta şi $QRS > 0.12$ secunde.
3. *Conexiuni accesorii fasciculoventriculare* (sinonim fasciculul Mahaim), care realizează legătura directă între fasciculul lui His (sau ramul stâng) şi sept. Aspect electrocardiografic: identic cu cel din conexiunile nodoventriculare.
4. *Tracturi AV nodale, cu două varietăţi:*
   (a) tracturi atriofasciculare (sinonim fasciculul James), conectează miocardul atrial cu porţiunea penetrantă a fasciculului lui His. Aspect electrocardiografic: $PR < 0.12$ secunde.
   (b) tracturi intranodale (sinonim fibre James cu conducere rapidă a excitaţiei în nodulul AV). Aspect electrocardiografic: $PR < 0.12$ secunde.

În unele cazuri pot exista conexiuni accesorii atât de partea stângă, cât şi de cea dreaptă (Coumel Ph şi colab., 1972; Spurrell RAJ şi colab., 1975). Coexistenţa tracturilor intranodale (fibre James) cu conexiunile nodoventriculare sau fasciculoventriculare (fibre Mahaim) determină apariţia unui aspect electrocardiografic identic cu al sindromului WPW clasic (Ferrer MI, 1977; Gallagher JJ şi colab., 1978b).

Prezenţa fasciculelor accesorii permite stabilirea unui circuit de reintrare a excitaţiei cu conducere atrioventriculară pe o cale şi ventriculoatrială pe cealaltă. De aceea, la persoanele cu sindrom de preexcitaţie apar frecvent crize de tahicardie paroxistică, iniţiate de regulă de o extrasistolă atrială sau ventriculară. Excitaţia prematură se conduce iniţial pe calea cu perioada refractară mai scurtă şi viteza de conducere mai lentă, şi reintră la polul opus pe calea cu perioada refractară mai lungă şi conducere mai rapidă (fig. 23.2). Dacă conducerea anterogradă se face pe calea fasciculului lui His complexul QRS va fi normal, iar dacă se face pe calea accesorie, complexul QRS va fi lărgit şi cu configuraţie anormală. Prima eventualitate apare mult mai frecvent. Declanşarea şi stoparea tahicardiei paroxistice prin stimulare electrică programată la bolnavii cu sindrom WPW atestă realitatea mecanismului de reintrare a excitaţiei (Durrer D şi colab., 1967).

---

* Citaţi de Krikler DM (1975).

Criterii de diagnostic electrocardiografic în sindromul WPW (fig. 23.3)

1. Interval PR<0.12 secunde, cu unda P normală
2. Complex QRS lărgit (≥ 0.12 secunde)
3. Prezenţa undei delta (îngroşarea porţiunii iniţiale a complexului QRS)

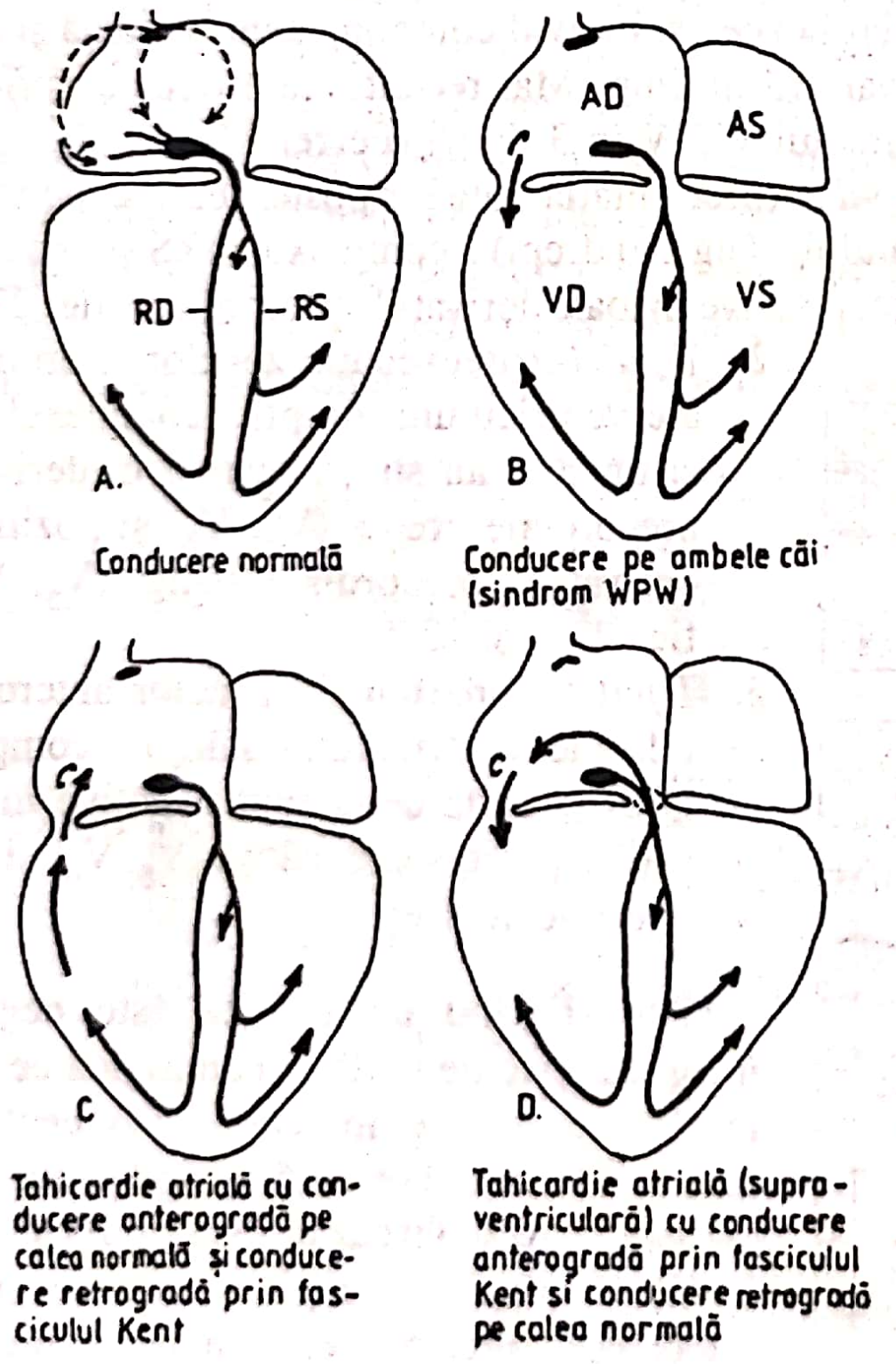

Conducere normală

Conducere pe ambele căi (sindrom WPW)

Tahicardie atrială cu conducere anterogradă pe calea normală şi conducere retrogradă prin fasciculul Kent

Tahicardie atrială (supraventriculară) cu conducere anterogradă prin fasciculul Kent şi conducere retrogradă pe calea normală

Fig. 23.2: *Reprezentare diagramatică a mecanismului tahicardiei paroxistice din sindromul WPW (după Dreifus LS, 1968). A. Conducere atrioventriculară normală. B. Conducere atrioventriculară atât pe cale normală, cât şi printr-un fascicul Kent (sindrom WPW). C. Circuit de reintrare a excitaţiei cu conducere anterogradă prin fasciculul His şi conducere retrogradă pe calea accesorie. D. Circuit de reintrare a excitaţiei cu conducere anterogradă prin fasciculul Kent şi conducere retrogradă prin sistemul de conducere AV normal.*

4. Modificări secundare ST-T
5. Apariţia frecventă a crizelor de tahicardie paroxistică

Intervalul PR

În cele mai multe cazuri, intervalul PR variază între 0.08 şi 0.11 secunde, cu limite extreme de 0.06 şi 0.12 secunde. În absenţa unei boli cardiace coexistente unda P este normală. Dacă unda P este negativă, diagnosticul de sindrom WPW nu poate fi admis deoarece scurtarea intervalului PR poate fi expresia unui ritm AV joncţional.

Complexul QRS

Durata QRS depinde de gradul de preexcitaţie şi variază invers proporţional cu durata intervalului PR. Suma duratelor PR şi QRS rămâne de obicei în limite normale. În cazurile individuale durata QRS variază între 0.08 şi 0.16 secunde. În cazurile tipice, durata QRS este egală cu 0.11 secunde sau depăşeşte această valoare. Însă o treime dintre bolnavi prezintă o durată sub 0.10 secunde (Chung EK, 1977 a).

Unda delta

Înscrierea lentă sau îngroşarea porţiunii iniţiale a complexului QRS (unda delta) reprezintă criteriul cel mai important pentru diagnosticul de sindrom WPW. Durata sa variază între 0.02 şi 0.07 secunde şi apare mai net

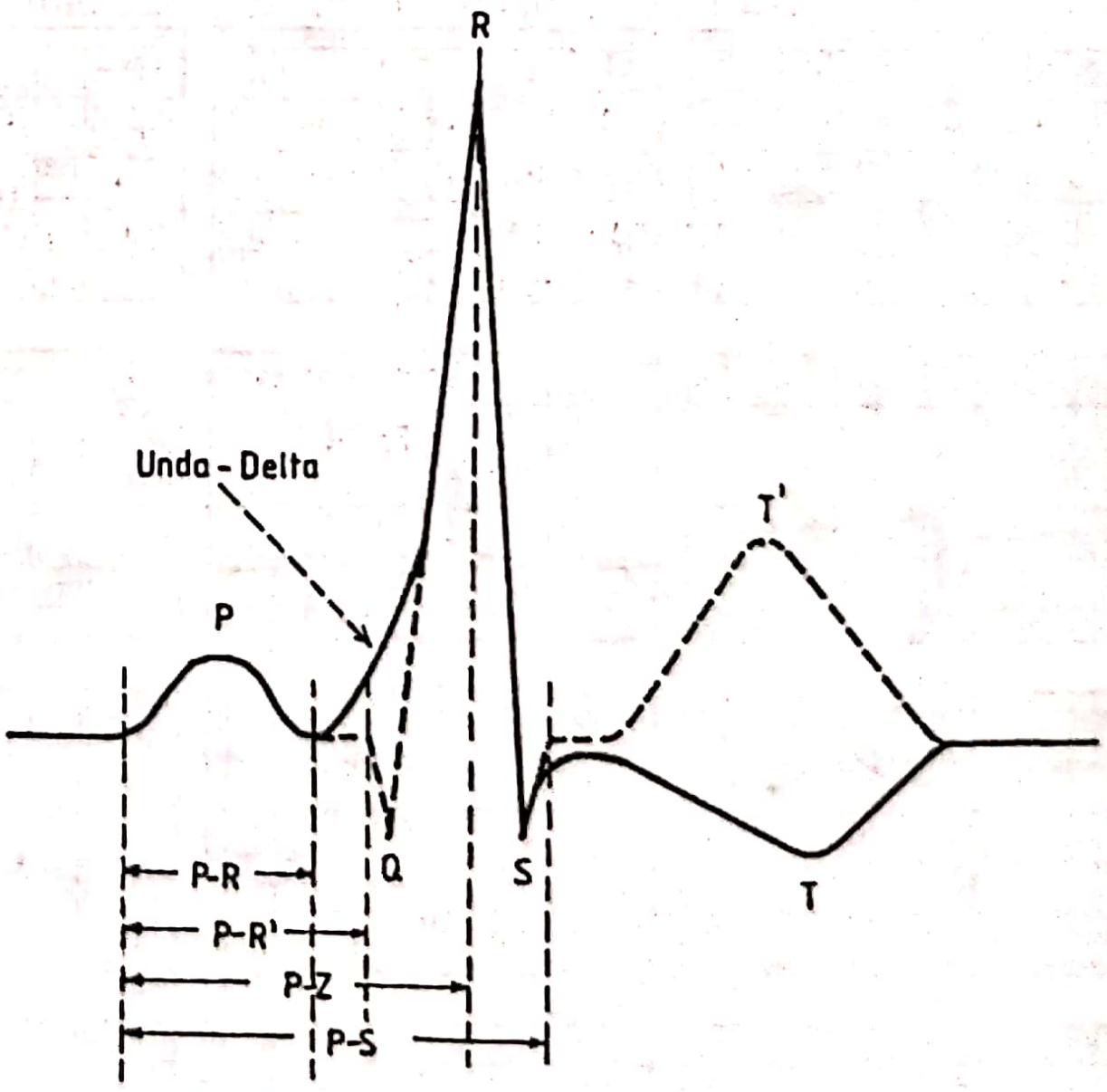

Fig. 23.3: *Modificări electrocardiografice în sindromul WPW (linia continuă), în raport cu aspectul normal (linia întreruptă) (după Chung EK, 1977 b). PR = timpul de conducere AV în sindromul WPW. PR' = timpul de conducere AV normal. Intervalele PZ şi PS sunt constante indiferent de tipul conducerii AV. Unda T este inversată ca expresie a modificărilor secundare de repolarizare ventriculară.*

individualizată în derivaţiile în care forţele electrice QRS iniţiale sunt paralele cu axul derivaţiei respective. În derivaţiile în care forţele QRS iniţiale sunt perpendiculare pe axul derivaţiei, unda delta se înscrie foarte slab şi poate trece neobservată.

În mod clasic, sindromul WPW se clasifică în tip A şi tip B, în funcţie de sensul complexului QRS şi al undei delta în derivaţiile precordiale (Rosenbaum FF şi colab., 1945 – cit. Krikler DM, 1975). În *tipul A* (căi accesorii de partea stângă) complexul QRS şi unda delta sunt pozitive în derivaţiile precordiale drepte (V_1,V_2), în timp ce în *tipul B* complexul QRS şi unda delta sunt negative în derivaţiile precordiale drepte (V_1,V_2). De aceea Holzmann M (1962) defineşte tipul A ca *sternal pozitiv* şi tipul B ca *sternal negativ*. În caz de căi accesorii bilaterale pot apărea tranziţii de la tipul A la B, şi invers (Matter BJ şi Hayes WL, 1966 ; Ramachandran S, 1972). La un examen superficial tipul A se aseamănă cu blocul de ramură dreaptă, iar tipul B, cu blocul de ramură stângă. Clasificarea lui Rosenbaum este însă destul de imprecisă deoarece : (1) în multe cazuri preexcitaţia este localizată posterior, paraseptal, şi distincţia între o cale accesorie dreaptă şi stângă este imposibilă pe electrocardiograma convenţională şi (2) chiar la acelaşi individ componentele normală şi anormală variază în timp. Mai recent, s-a propus clasificarea sindromului WPW în 3 tipuri (Ferrer MI, 1977).

1. *Tipul A* (preexcitaţia zonelor posterobazale ale ventriculului stâng sau drept) : complexul QRS şi unda delta sunt pozitive în toate derivaţiile precordiale (fig. 23.10).
2. *Tipul B* (preexcitaţia zonelor laterobazale ale ventriculului drept) : complexul QRS şi unda delta sunt negative în derivaţiile precordiale drepte (V_1, V_2) şi pozitive în derivaţiile precordiale stângi (V_5, V_6) – fig. 23.4 şi 23.5.
3. *Tipul C* (preexcitaţia zonelor antero-laterale ale ventriculului stâng) : complexul QRS şi unda delta sunt negative în derivaţiile precordiale stângi (V_5, V_6) şi pozitive în cele drepte (V_1, V_2).

Atunci când unda delta este negativă, imaginea este de undă Q patologică ce simulează un infarct miocardic. Aspectul de pseudoinfarct se constată în sindromul WPW aproape în 70% din cazuri (Ruskin JN şi colab., 1976). În tipul B imaginea este de „infarct miocardic anterior" ca urmare a prezenţei undelor Q în V_1 şi V_2 (fig. 23.5). De asemenea, atât în tipul A, cât şi în tipul B pot fi observate unde Q în DII, DIII şi aVF, încât este simulat un „infarct miocardic inferior". În tipul A unda R amplă din V_1 simulează un „infarct miocardic strict posterior", un „bloc de ramură dreaptă" sau o „hipertrofie ventriculară dreaptă" (fig. 23.10).

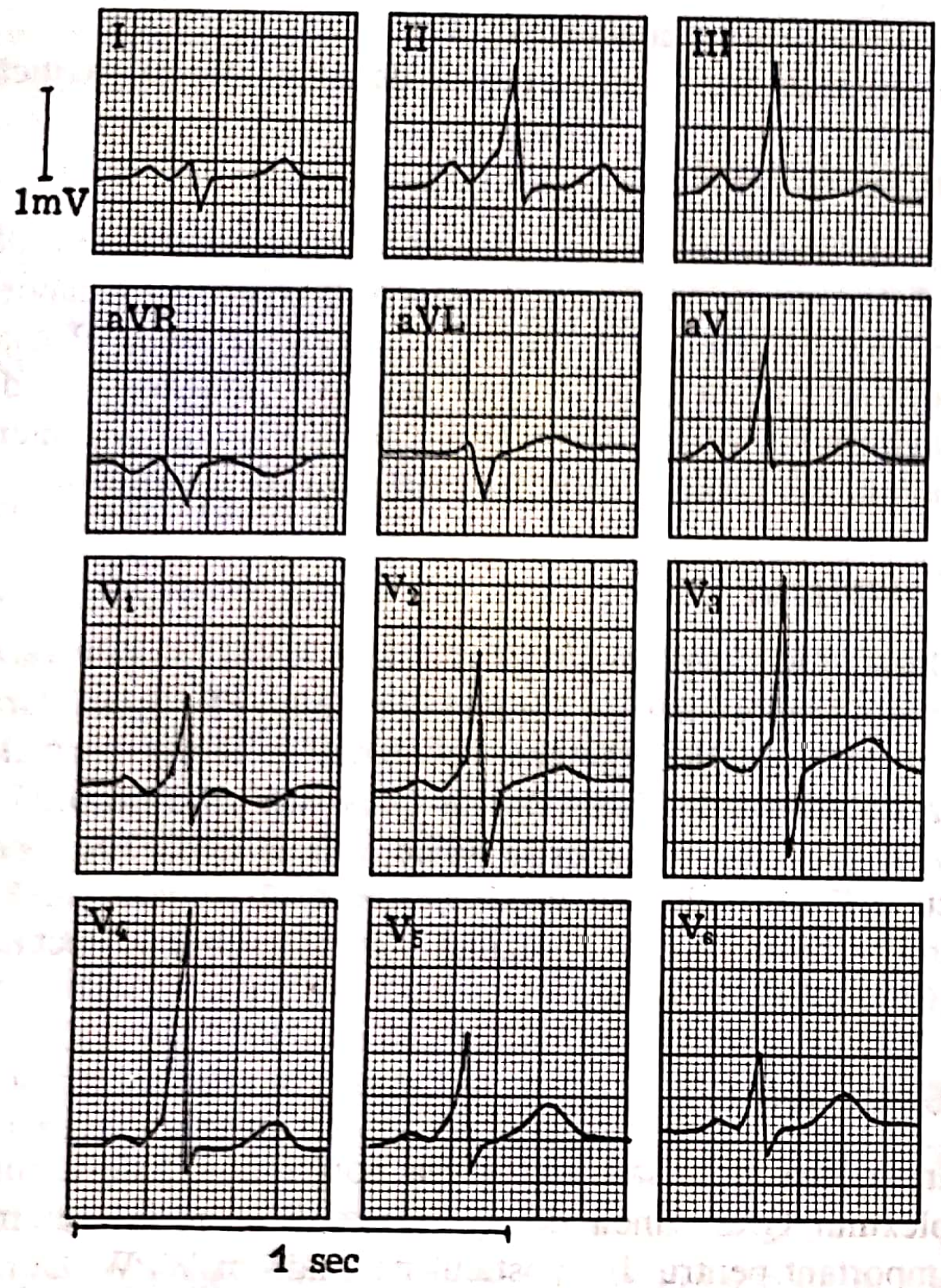

Fig. 23.4 : *Sindrom WPW tip B.*

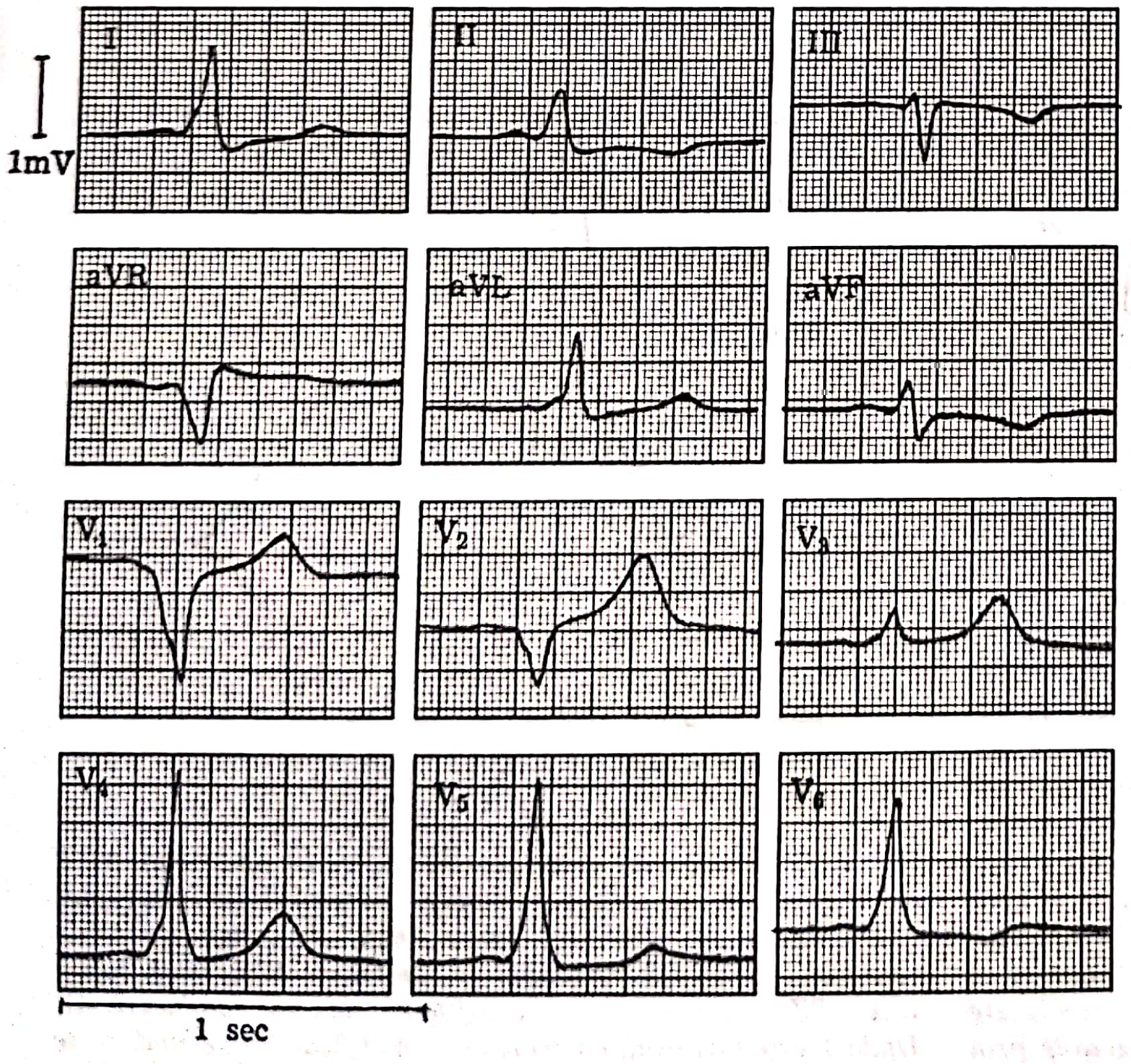

Fig. 23.5 : *Sindrom WPW tip B.*

Modificări ST-T secundare

În sindromul WPW, modificarea secvenţei de depolarizare ventriculară determină apariţia alteraţiunilor ST-T secundare. Cel mai adesea, segmentul ST şi unda T prezintă o polaritate opusă faţă de unda delta. În consecinţă, în tipul A segmentul ST apare subdenivelat şi unda T negativă în derivaţiile precordiale drepte (V_1, V_2), în timp ce în tipul B modificările ST-T se observă în derivaţiile precordiale stângi (V_5, V_6). Însă în multe cazuri nu se constată modificări ST-T, probabil ca urmare a zonei foarte reduse din miocardul ventricular, care este activată anticipat.

Sindromul WPW intermitent

Chiar în primele rapoarte prezentate (Wilson FN, 1915; Wolff L, Parkinson J şi White PD, 1930) s-a menţionat caracterul labil şi variabil al aspectului electrocardiografic. După unele statistici mai vechi, variaţiile în timp ale aspectului electrocardiografic sunt prezentate în 25-50% din cazuri (Averill KH şi colab., 1960). Mai recent, se consideră că modificarea aspectului electrocardiografic de la un traseu normal şi până la imaginea tipică reprezintă aproape o regulă în sindromul WPW (Krikler DM, 1975). În multe cazuri, aceste variaţii sunt condiţionate de tonusul vagal care influenţează viteza de conducere a excitaţiei pe cale normală şi, prin urmare, gradul de fuziune. Uneori, asemenea variaţii apar pe acelaşi traseu, fiind condiţionate de frecvenţa cardiacă: sindrom WPW intermitent (fig. 23.6). Atunci când conducerea AV pe calea accesorie se face numai în mod alternativ, termenul utilizat este de sindrom WPW alternant (fig. 23.7). Acest fenomen este condiţionat probabil de perioada refractară de durată mai mare a fasciculului accesoriu. Efectul „concertina" (Öhnell RF, 1944) constă în apariţia sau dispariţia gradată a anomaliilor electrocardiografice caracteristice sindromului WPW. Mecanismul acestui fenomen constă în fuziunea gradată sau separarea gradată a două căi de activare ventriculară (James TN, 1976).

Tahiaritmii asociate

Tahicardia paroxistică. Tahicardia paroxistică de tip reciproc sau prin mecanism de reintrare reprezintă cea mai frecventă manifestare clinică a sindromului WPW. De regulă, aritmia este declanşată de o extrasistolă atrială sau ventriculară şi se poate manifesta fie cu complexe QRS normale (conducere anterogradă pe calea normală), fie cu complexe QRS lărgite (conducere anterogradă pe calea accesorie). În fig. 23.8-23.12 redăm evoluţia electrocardiografică, precum şi efectele atropinei şi stimulării electrice atriale la un bolnav care prezintă două tipuri morfologice de tahicardie paroxistică, condiţionate, probabil, de două fascicule accesorii independente. Incidenţa tahicardiei paroxistice în sindromul WPW variază în funcţie de lotul cercetat: 13% la persoanele nespitalizate (Berkman NL şi Lamb LE, 1968) şi 40-80% la cei spitalizaţi (Newman BJ şi colab., 1966; Chung EK, 1977 c).

Fibrilaţia atrială şi flutterul atrial. Apar mai rar decât tahicardia paroxistică şi reprezintă 20-25% din aritmiile

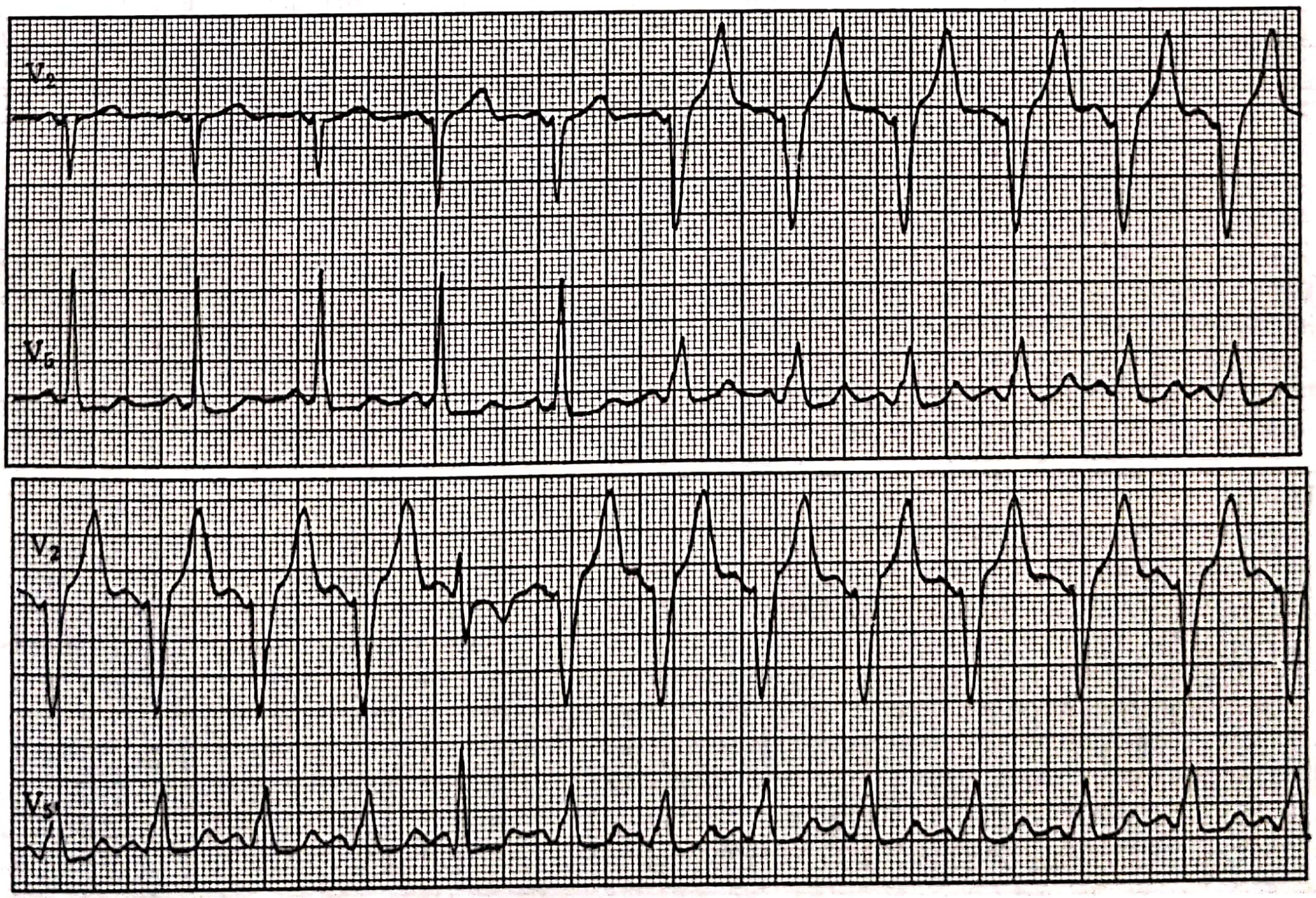

Fig. 23.6: *Sindrom WPW tip B intermitent (înregistrare sincronă şi continuă a derivaţiilor V_2 şi V_5).*

produse din sindromul WPW (Campbell RWF şi colab., 1977 ; Chung EK, 1977 c). După Laham J (1972), fibrilaţia atrială paroxistică este prezentă la 11 % dintre bolnavii cu sindrom WPW. Fibrilaţia şi flutterul atrial sunt declanşate de o extrasistolă sau o bătaie reciprocă, conduse retrograd, care pătrund în miocardul atrial în perioada vulnerabilă a acestuia. În fibrilaţia şi flutterul atrial din sindromul WPW pot apărea următoarele particularităţi : (1) complexe QRS lărgite, deoarece stimulii atriali se conduc pe calea accesorie, (2) frecvenţă ventriculară rapidă (220-360/minut), deoarece fasciculul accesoriu prezintă de regulă o perioadă refractară mai scurtă şi (3) variaţii ale morfologiei şi duratei QRS, care permit uneori identificarea undei delta. În flutterul atrial cu conducere 2/1 şi complexe QRS lărgite din sindromul WPW devine posibilă confuzia cu o tahicardie ventriculară. Flutterul atrial cu conducere 1/1 se constată în mod practic numai în prezenţa sindromului WPW, cu excepţia cazurilor în care frecvenţa atrială a fost rărită prin administrarea chinidinei. Fibrilaţia atrială din sindromul WPW se poate manifesta, de asemenea, prin frecvenţe ventriculare peste 200/minut. Asemenea frecvenţe reprezintă un argument favorabil unei căi accesorii, deoarece calea AV normală nu permite de obicei frecvenţe ventriculare peste 200/minut în fibrilaţia atrială. În fig. 23.13-23.16 redăm evoluţia electrocardiografică a unui caz de sindrom WPW asociat cu flutter atrial.

Fibrilaţia ventriculară. Această aritmie catastrofală poate apărea la bolnavii cu sindrom WPW în prezenţa fibrilaţiei atriale. Transmisia cu frecvenţă înaltă a stimulilor atriali pe cale fasciculului accesoriu creează condiţii pentru dezorganizarea activităţii electrice ventriculare, deoarece o parte din aceşti stimuli pot pătrunde în miocardul ventricular în perioada vulnerabilă a acestuia (Dreifus LS şi colab., 1971 ; Gallagher JJ şi colab., 1978 b). Pe această bază s-ar putea explica şi cazurile de moarte subită la persoanele tinere cu sindrom WPW. O cale accesorie unică şi largă sau căi multiple mai înguste (cu perioade refractare scurte) pot creşte vulnerabilitatea pentru fibrilaţia ventriculară o dată cu instalarea fibrilaţiei atriale. Asociaţia sindromului bradi-tahiaritmic la unele persoane tinere cu sindrom WPW reprezintă probabil manifestarea unui sindrom al nodului sinusal bolnav şi impune o evaluare funcţională a acestuia (Dreifus LS şi colab., 1976 ; Watanabe Y şi Dreifus LS, 1977).

Diagnostic diferenţial

În cazurile tipice (intervalul PR scurt, undă delta, complex QRS lărgit), diagnosticul de sindrom WPW nu prezintă

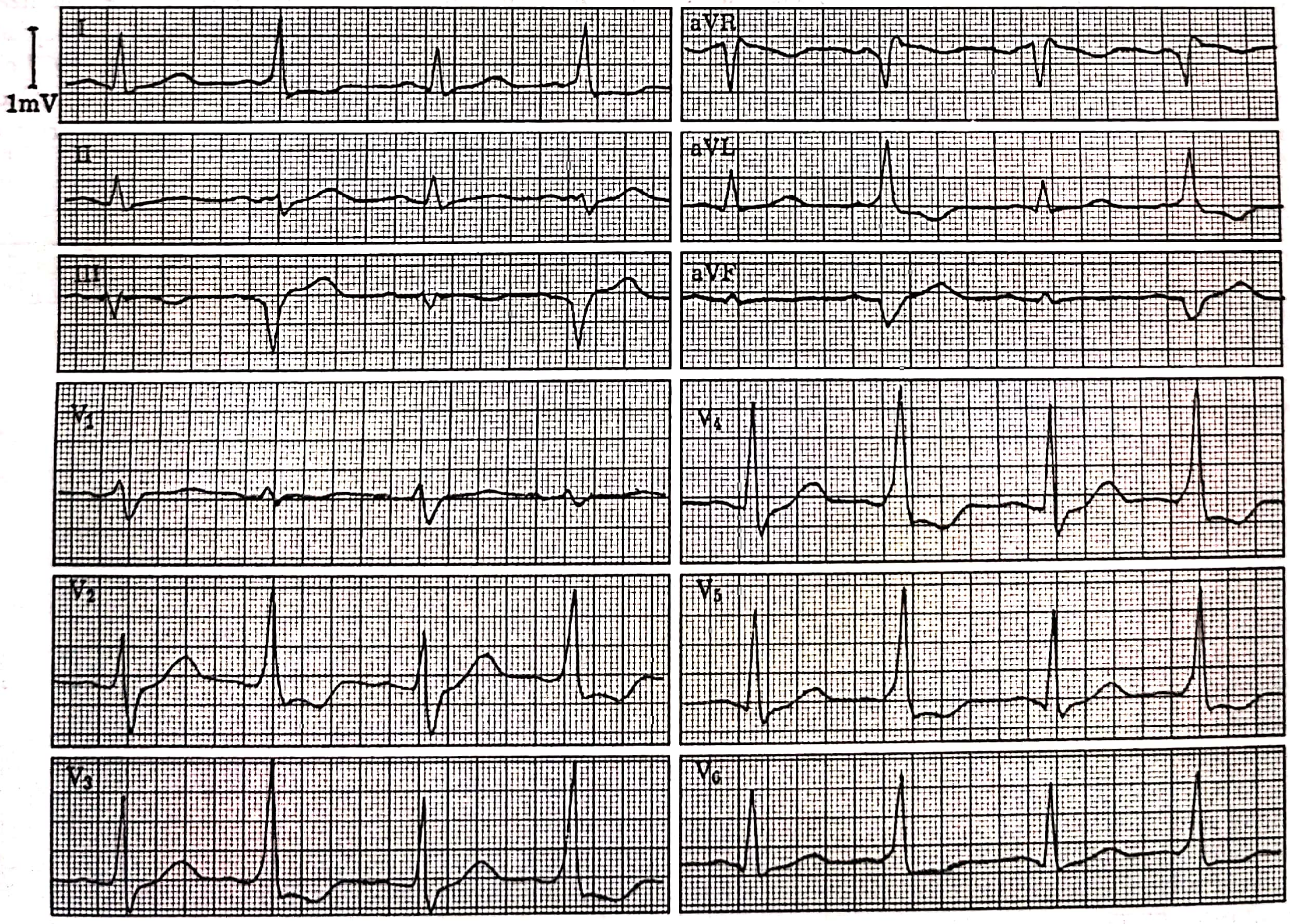

Fig. 23.7: *Sindrom WPW alternant.*

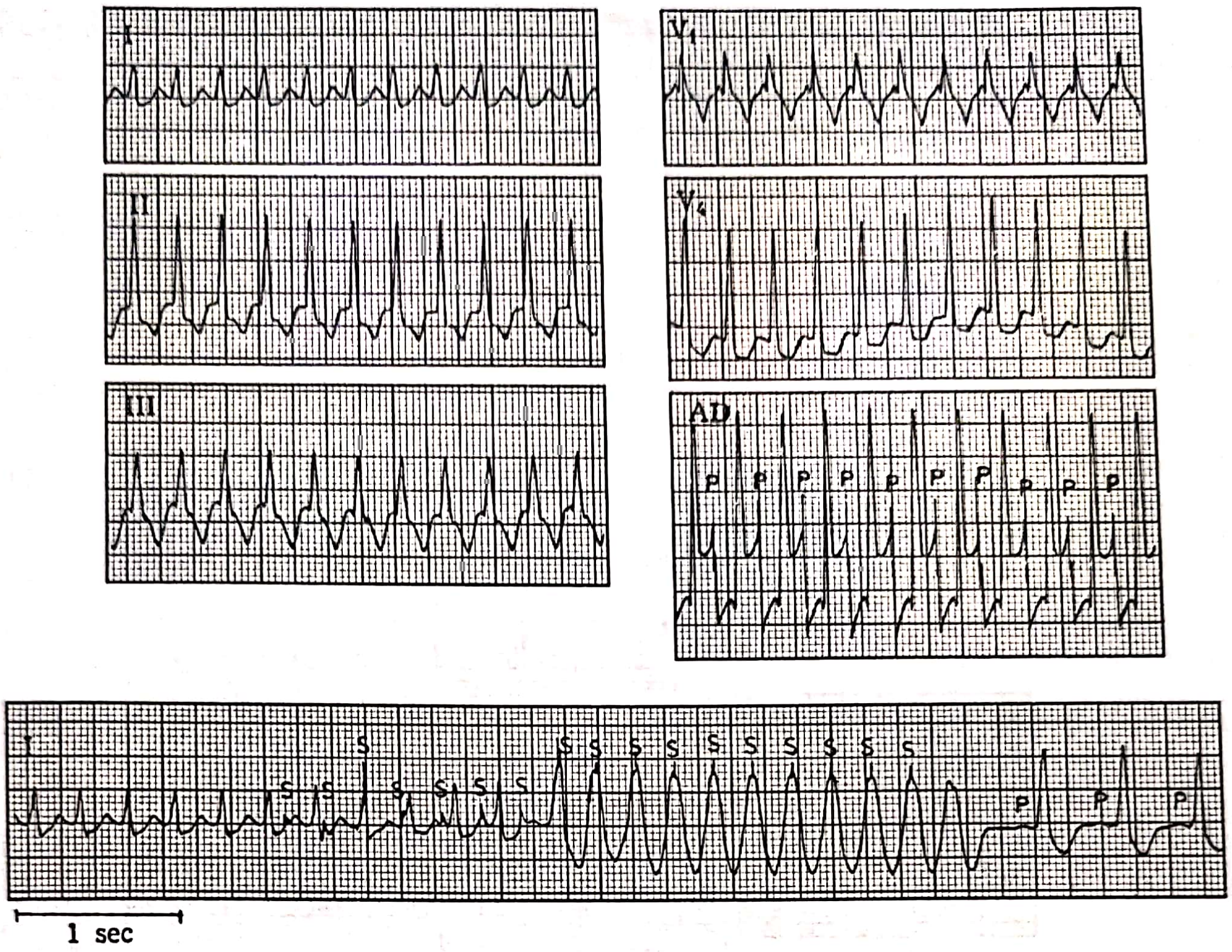
I
V1
II
V4
III
AD
P P P P P P P P P P
I
S S S S S S S S S S S S S S S S S S S S
P P P
1 sec

Fig. 23.8: *Tahicardie paroxistică cu complexe QRS pozitive în V_1 la un bolnav cu sindrom WPW. Stimularea electrică atrială (S) stopează tahicardia. AD = derivaţie intraatrială dreaptă.*

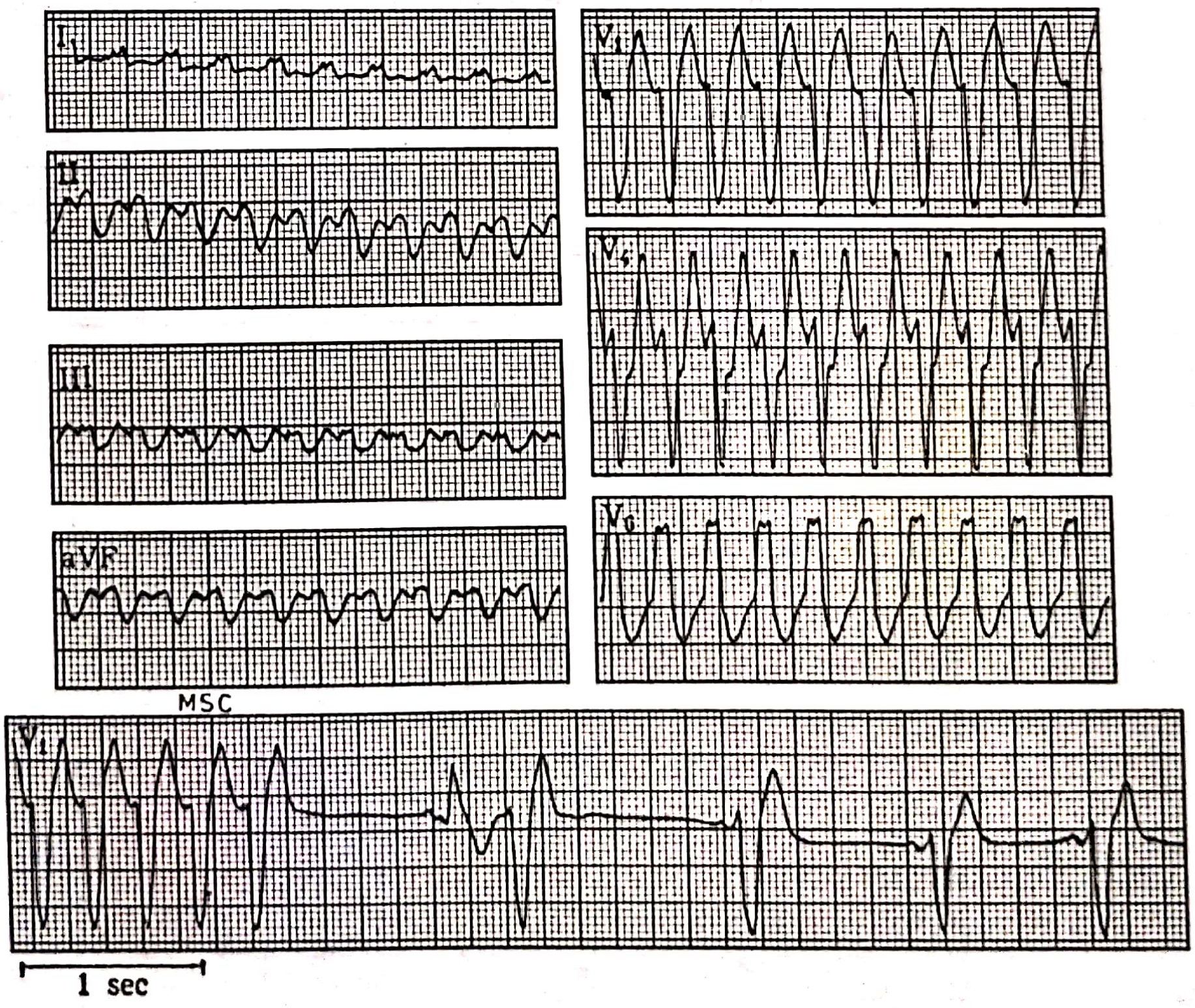
I
V1
II
V4
III
aVF
V6
MSC
V1
1 sec

Fig. 23.9: *Acelaşi bolnav ca în fig. 23.8. Tahicardie paroxistică cu complexe QRS lărgite (conducerea anterogradă pe calea accesorie). Masajul sinusului carotidian (MSC) stopează tahicardia. Primul complex ventricular după încetarea tahicardiei este de tip R în V_1, cu intervalul PR = 0.10 secunde, după care urmează complexe de tip rS cu intervalul PR = 0.08 secunde (cale accesorie dublă ?).*

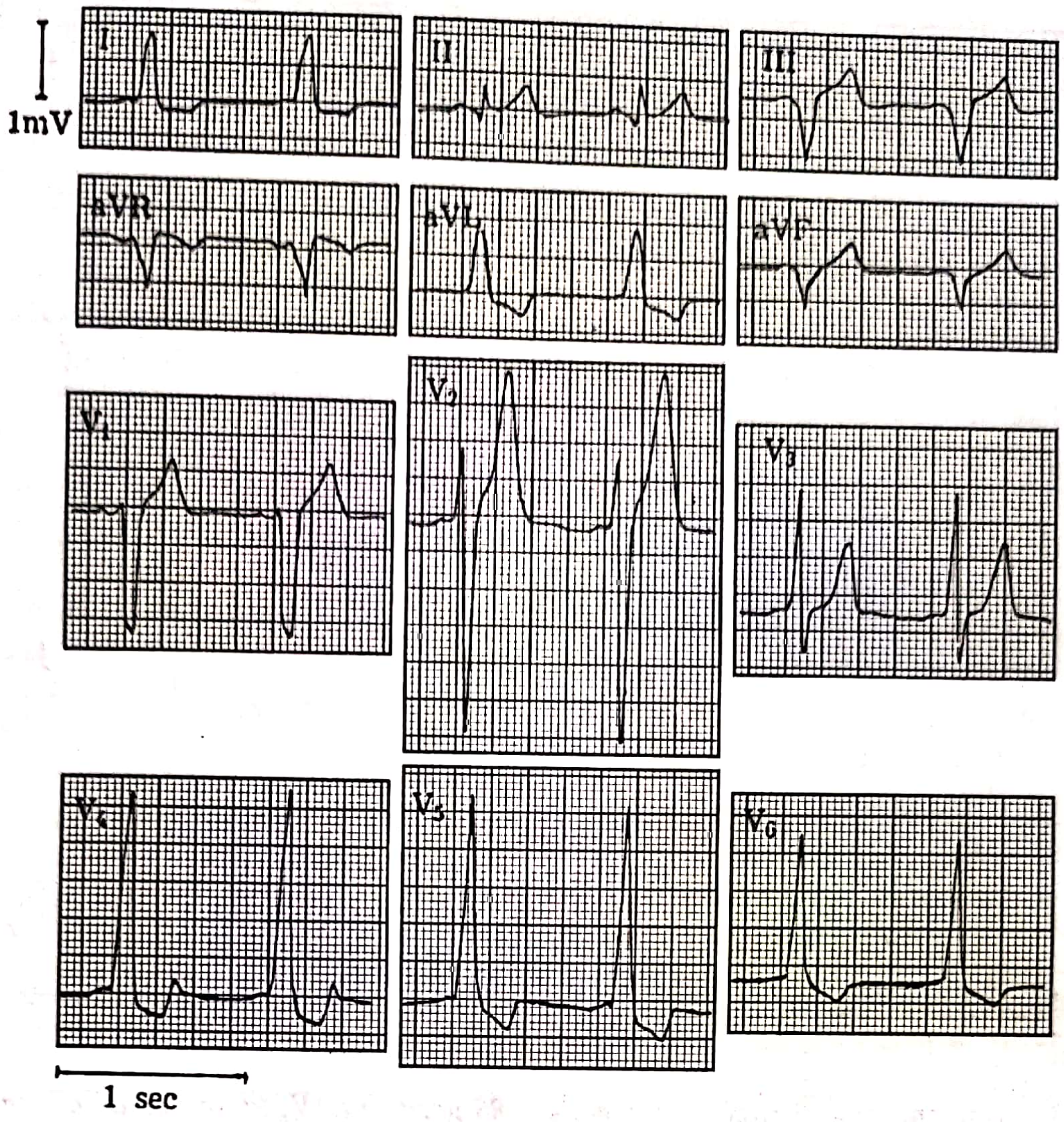
1mV
I
II
III
aVR
aVL
aVF
V1
V2
V3
V4
V5
V6
1 sec

Fig. 23.10: *Acelaşi bolnav ca în fig. 23.8 şi 23.9 după încetarea tahicardiei paroxistice. Aspect de sindrom WPW tip A.*

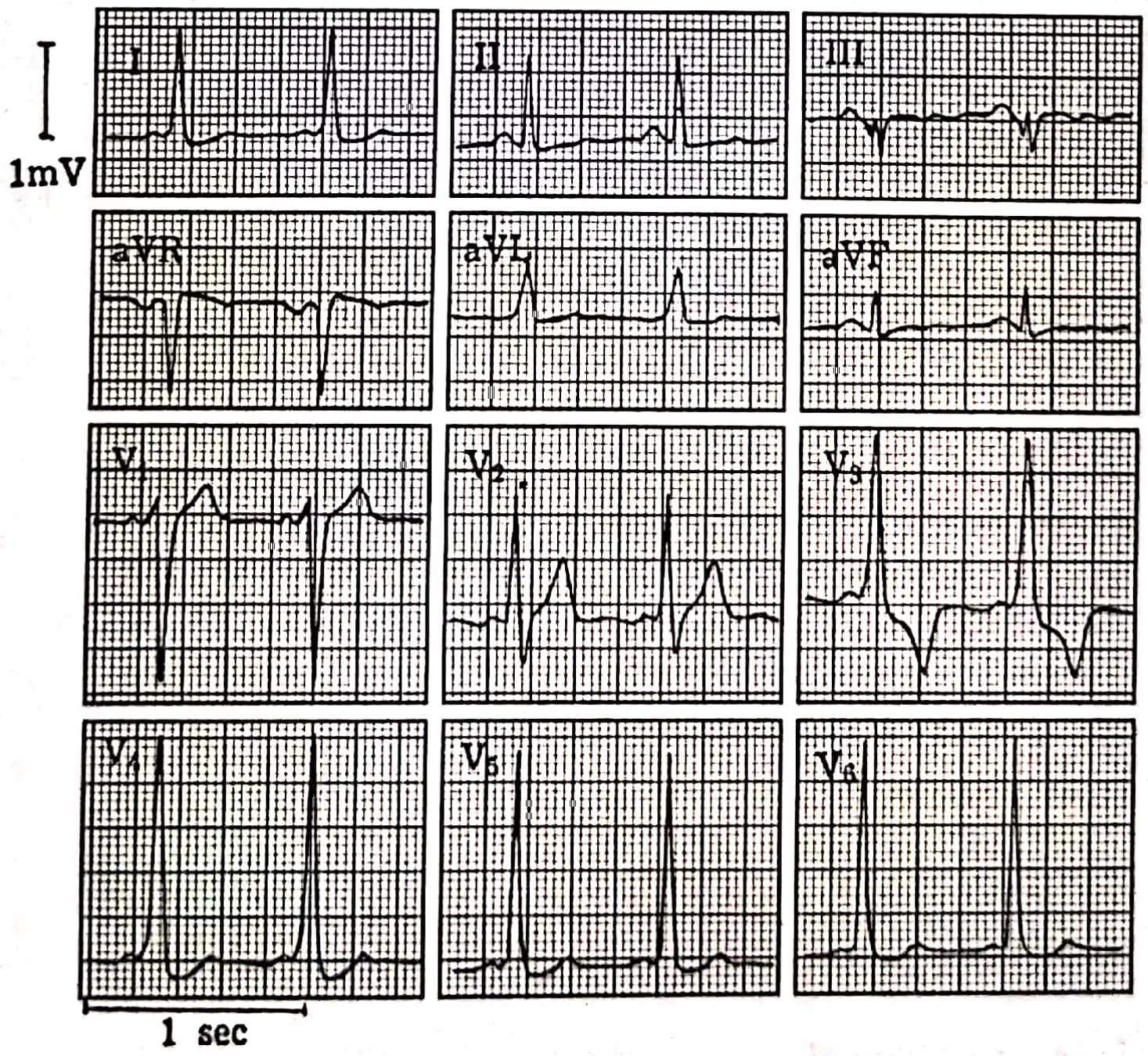
1mV
I
II
III
aVR
aVL
aVF
V1
V2
V3
V4
V5
V6
1 sec

Fig. 23.11: *Acelaşi bolnav ca în fig. 23.8-23.10. Aspect de sindrom WPW tip B.*

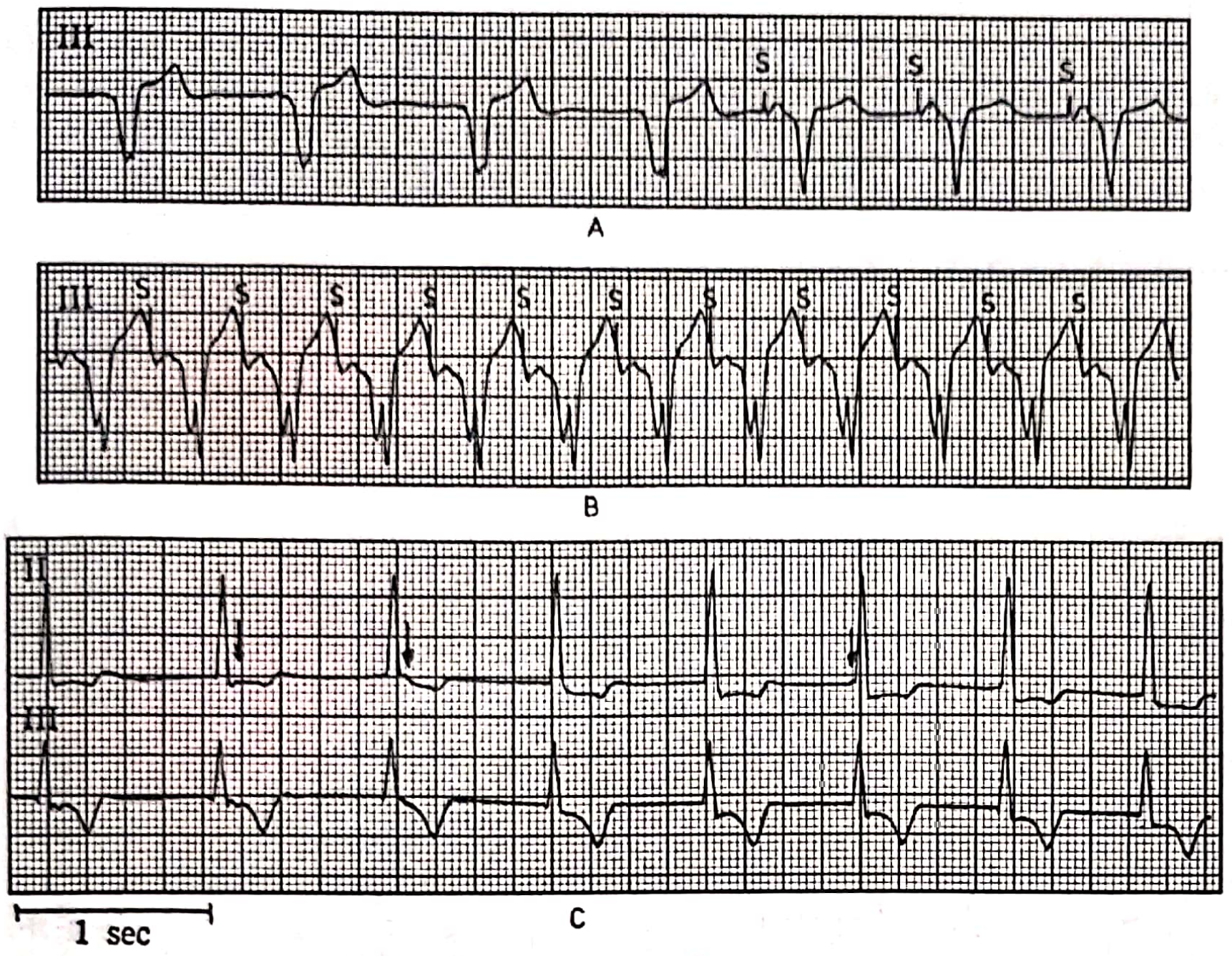

Fig. 23.12: *Acelaşi bolnav ca în fig. 23.8-23.11. A. Stimularea atrială (S) cu frecvenţa 75/minut determină îngustarea complexelor QRS (conducerea preferenţială pe calea AV normală). B. Stimularea atrială (S) cu frecvenţa 125/minut determină o lărgire semnificativă a complexelor QRS (conducere preferenţială pe calea accesorie). C. 5 minute după 1 mg atropină administrată intravenos se constată normalizarea complexelor QRS şi apariţia unei disociaţii AV (activarea electrică ventriculară este sub controlul unui centru de automatism AV joncţional). Săgeţile indică undele P.*

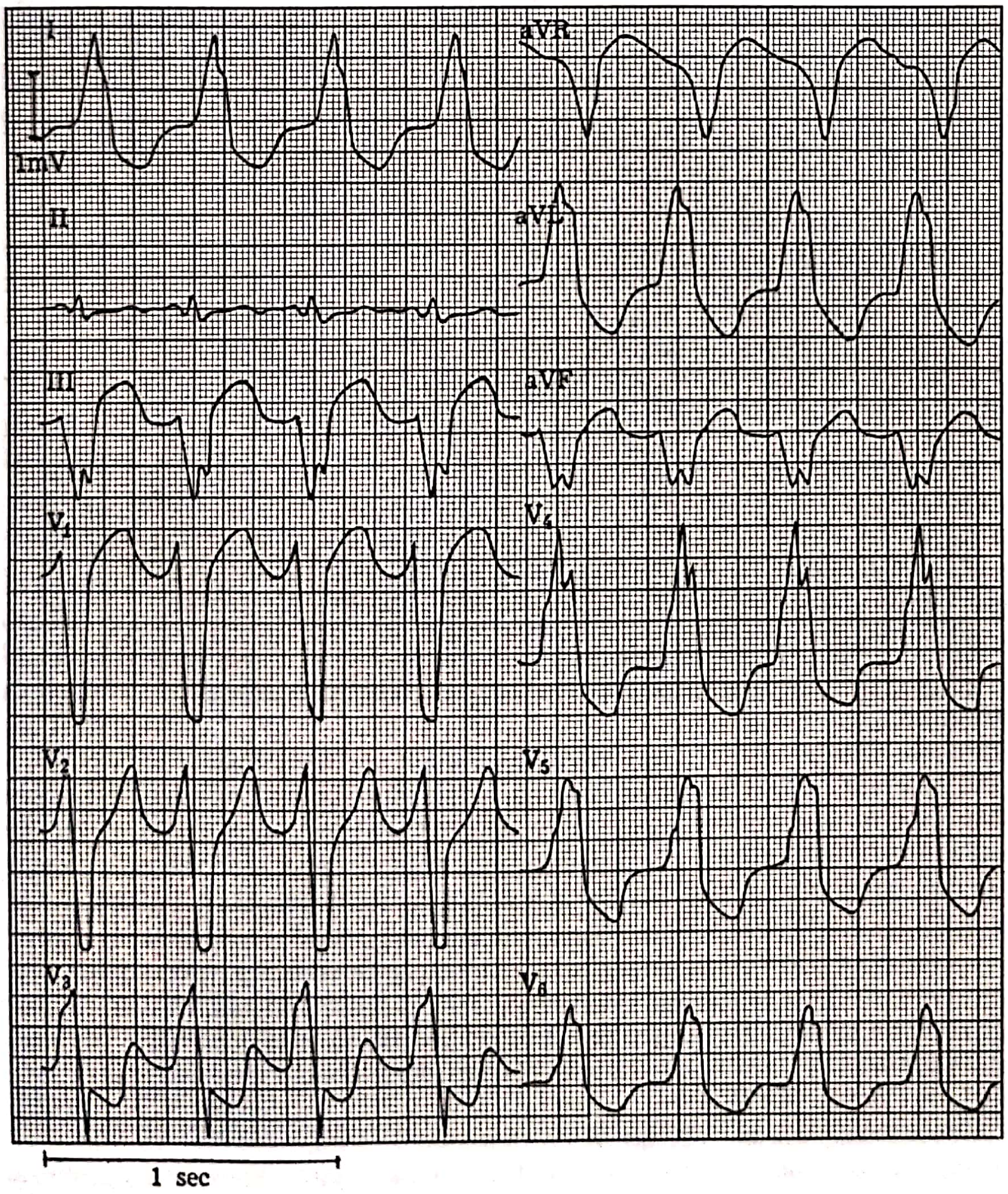

Fig. 23.13: *Sindrom WPW şi flutter atrial cu conducere 2/1 (frecvenţa ventriculară 150/minut). Aspectul simulează o tahicardie ventriculară deoarece complexele QRS sunt lărgite (conducere preferenţială pe calea accesorie).*

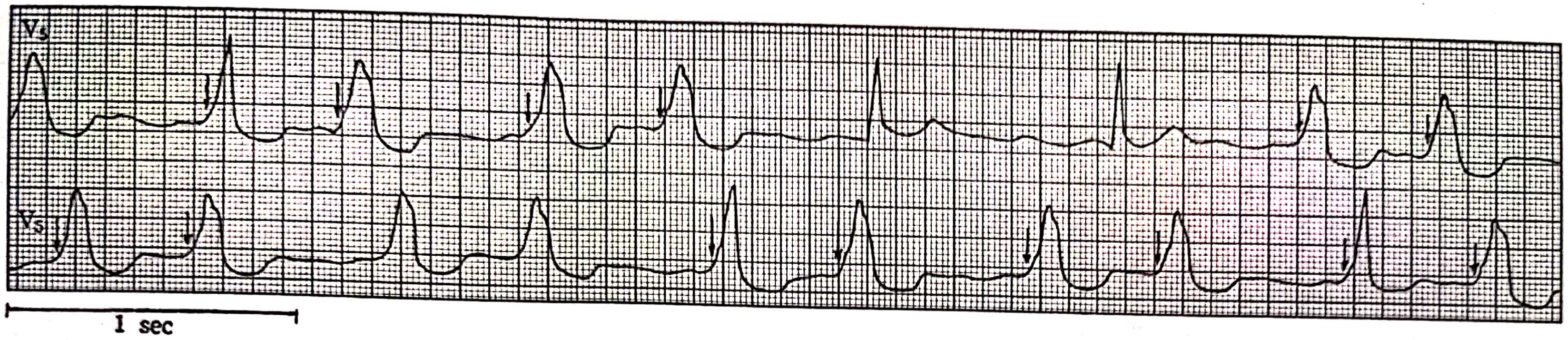

Fig. 23.14: *Acelaşi bolnav ca în fig. 23.13 (înregistrare continuă a derivaţiei V_5). După administrarea chinidinei, frecvenţa ventriculară se răreşte. Transmisia excitaţiei se face atât pe calea accesorie, cât şi pe calea AV normală, cu apariţia unor grade variate de fuziune ventriculară. Săgeţile cu vârful în jos indică undele delta.*

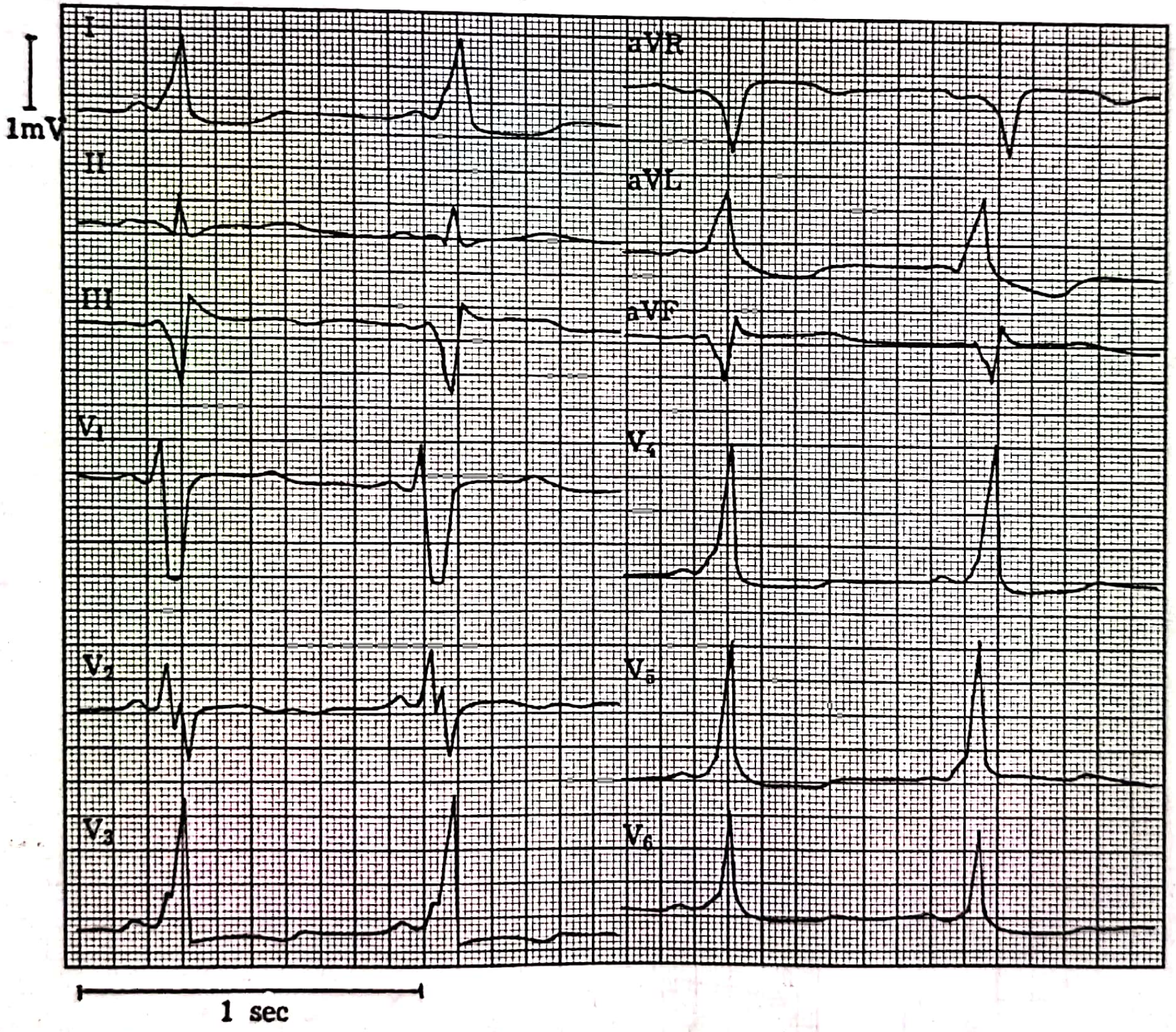

Fig. 23.15: *Acelaşi bolnav ca în fig. 23.13 şi 23.14. Aspectul electrocardiografic după încetarea flutterului atrial: sindromul WPW tip B.*

dificultăţi. În general, diagnosticul diferenţial se va face cu sindroamele electrocardiografice menţionate mai jos:

1. *Sindromul WPW tip A*: blocul de ramură dreaptă, hipertrofia ventriculară dreaptă, infarctul miocardic strict posterior, infarctul miocardic inferior.
2. *Sindromul WPW tip B*: blocul de ramură stângă, infarctul miocardic anteroseptal, infarctul miocardic inferior.
3. *Sindromul WPW asociat cu flutter atrial cu conducere 2/1*: tahicardia paroxistică ventriculară, flutterul ventricular.
4. *Sindrom WPW asociat cu fibrilaţia atrială cu ritm rapid*: tahicardia paroxistică ventriculară, fibrilaţia atrială cu bloc de ramură.

Extrasistolele ventriculare tardive (terminal diastolice), care survin după unda P, pot fi confundate cu un sindrom WPW intermitent deoarece simulează un interval PR scurt. De aceea, diagnosticul de sindrom WPW necesită prezenţa a cel puţin două bătăi consecutive cu interval PR scurt şi complex QRS lărgit.

Diagnosticul hipertrofiei ventriculare, a blocului de ramură şi infarctului miocardic în prezenţa sindromului WPW

Hipertrofia ventriculară

Ca urmare a modificării secvenţei procesului de depolarizare, criteriile electrocardiografice ale hipertrofiei ventriculare nu mai pot fi aplicate în sindromul WPW. Orientarea anterioară (sindrom WPW tip A) sau la stânga (sindrom WPW tip B) a forţelor electrice QRS creează premisa pentru o frecvenţă mare a diagnosticelor fals-pozitive sau fals-negative de hipertrofie ventriculară dreaptă sau stângă.

Blocul de ramură

În general, sindromul WPW maschează un bloc de ramură dacă blocul este ipsilateral cu fasciculul accesoriu. Dacă blocul şi fasciculul accesoriu sunt situate în părţi opuse ale inimii, interferenţa nu se produce şi ambele anomalii pot fi identificate.

Blocul de ramură dreaptă. Sindromul WPW tip B maschează semnele electrocardiografice ale blocului de ramură dreaptă deoarece efectele blocului (orientarea la dreapta şi anterior ale forţelor QRS) sunt neutralizate de preexcitaţia ventriculului drept (orientarea la stânga a forţelor electrice QRS). Totuşi, prezenţa unor unde S largi în DI şi derivaţiile precordiale stângi permite uneori diagnosticul blocului de ramură dreaptă asociat. Coexistenţa sindromului WPW cu blocul de ramură dreaptă este foarte sugestivă pentru boala Ebstein (Robertson PCG şi colab., 1963).

Blocul de ramură stângă. Sindromul WPW tip A maschează semnele electrocardiografice de bloc de ramură stângă, deoarece efectele blocului (orientarea la stânga şi posterior a forţelor electrice QRS) sunt neutralizate de preexcitaţia zonelor paraseptale ale ventriculului stâng (orientarea anterioară a forţelor electrice QRS).

Infarctul miocardic

După cum s-a menţionat, sindromul WPW poate simula un infarct miocardic atunci când unda delta este negativă (pseudoinfarct). Însă sindromul WPW, ca urmare a modificărilor forţelor QRS iniţiale (unda delta), poate masca forţele electrice iniţiale ale infarctului miocardic (unda Q). Astfel, dacă vectorul undei delta este orientat inferior în plan frontal, între +90° şi +100° poate anula forţele electrice iniţiale orientate superior ale unui infarct localizat inferior (unda Q din DIII şi aVF). Dacă vectorul undei delta este orientat superior şi la stânga (sindromul WPW tip B) va neutraliza forţele electrice iniţiale orientate la dreapta şi anterior ale unui infarct antero-lateral (unda Q din DI, aVL, V_5 şi V_6). De asemenea, dacă vectorul undei delta este orientat anterior (sindrom WPW tip A) se produce neutralizarea forţelor electrice iniţiale orientate posterior ale unui infarct miocardic cu localizare anteroseptală (unda Q din V_1, V_2 şi V_3).

Asocierea unor modificări primare de repolarizare ventriculară la sindromul WPW va fi suspectată atunci când: (1) segmentul ST şi unda T prezintă aceeaşi polaritate cu unda delta, (2) în prezenţa unei polarităţi opuse între segmentul ST şi unda T şi (3) în prezenţa unor unde T negative, ascuţite şi simetrice (Schamroth L, 1977).

Efectele manevrelor de stimulare a vagului, efortului şi drogurilor

În tabelul 23.1 sunt redate efectele stimulării vagului, efortului şi diverselor droguri asupra perioadei refractare a căii AV nodale şi căilor accesorii. Scurtarea perioadei refractare favorizează conducerea, în timp ce alungirea perioadei refractare deprimă conducerea pe calea respectivă. Efortul, atropina, drogurile simpatomimetice şi nitritul de amil favorizează conducerea pe calea normală şi, în consecinţă, pot determina dispariţia tranzitorie a anomaliei electrocardiografice sau apariţia unui sindrom de preexcitaţie alternant (fig. 23.17 şi 23.18). În cazuri foarte rare, efortul poate induce dimpotrivă apariţia aspectului de sindrom WPW, absent în condiţii de repaus (fig. 23.19). Trebuie menţionat că la persoanele cu sindrom WPW probele de efort nu sunt utile în evaluarea cardiopatiei ischemice, deoarece se soldează foarte frecvent cu rezultate fals pozitive (Strassberg B şi colab., 1980) – fig. 23.19. Stimularea electrică atrială poate favoriza apariţia aspectului electrocardiografic tipic la bolnavii cu sindrom WPW „latent" (fig. 23.20). Stimularea vagală, drogurile parasimpatomimetice, digitala şi propranololul deprimă conducerea AV normală şi, în consecinţă, favorizează

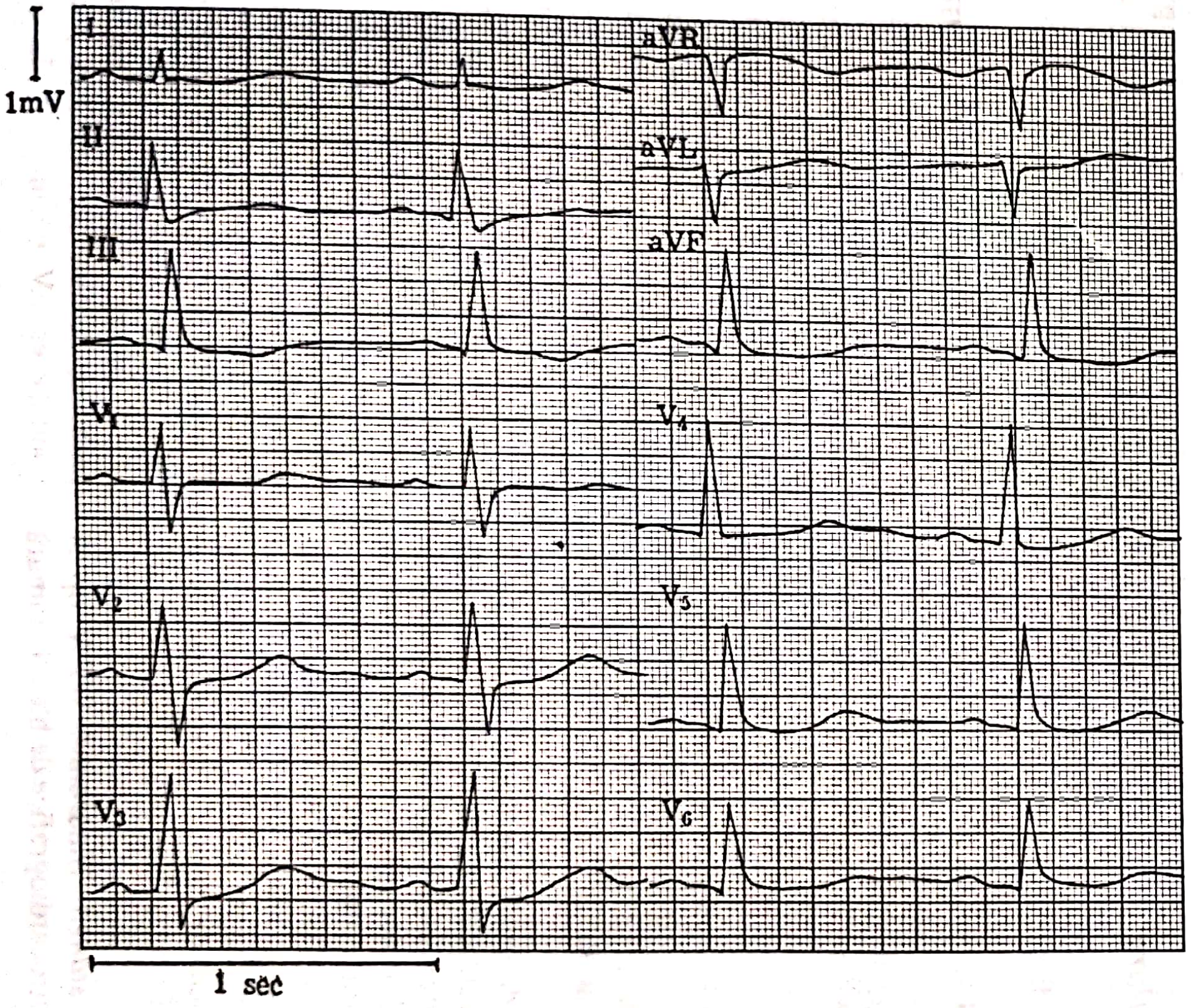
1mV
I
aVR
II
aVL
III
aVF
V1
V4
V2
V5
V3
V6
1 sec

Fig. 23.16: *Acelaşi bolnav ca în fig. 23.13-23.15. Administrarea chinidinei timp de 7 zile (pentru profilaxia flutterului atrial) determină dispariţia aspectului electrocardiografic de sindrom WPW.*

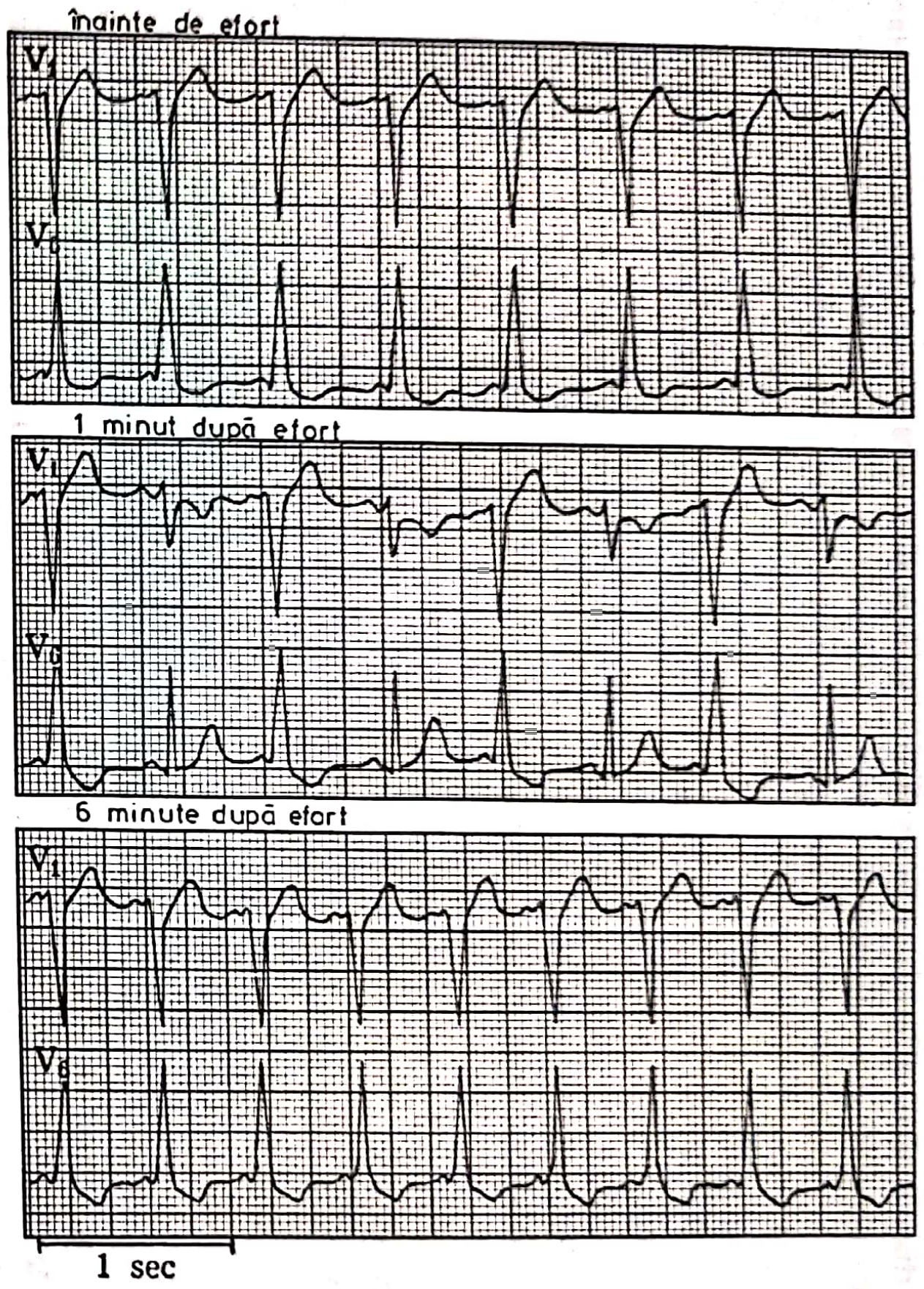
înainte de efort
V1
V6
1 minut după efort
V1
V6
6 minute după efort
V1
V6
1 sec

Fig. 23.17: *Sindrom WPW tip B. La un minut după un efort uşor (10 genuflexiuni) se constată tranziţia din sindromul WPW de tip alternant. La 6 minute după efort revine la aspectul iniţial.*

propagarea excitaţiei pe calea accesorie cu apariţia aspectului electrocardiografic de sindrom WPW. De aceea, administrarea digitalei la bolnavii cu sindrom WPW şi fibrilaţie atrială este potenţial periculoasă. Chinidina, ajmalina şi procainamida deprimă conducerea prin fasciculul accesoriu şi favorizează conducerea AV normală. Manevrele şi drogurile care favorizează conducerea AV normală sunt utilizate pentru conversia aspectului de sindrom WPW într-un tip electrocardiografic cu conducere AV normală în vederea depistării unor eventuale anomalii asociate. Un test clinic clasic de normalizare constă în administrarea intravenoasă a 50 mg ajmalină (Puech P şi colab., 1964).

Înregistrări intracardiace şi mapping-ul epicardic

Introducerea procedeelor chirurgicale pentru secţionarea fasciculelor accesorii la bolnavii cu sindrom WPW asociat cu tulburări grave de ritm cardiac, refractare la tratamentul medicamentos, a impus precizarea cât mai exactă a localizării căilor accesorii. Pentru aceasta sunt utilizate: stimularea electrică atrială programată, înregistrarea electrogramei în sinusul coronar distal, electrograma atrială în timpul tahicardiei supraventriculare sau a stimulării electrice ventriculare, înregistrarea potenţialului fasciculului lui His şi mapping-ul epicardic.

Stimularea electrică atrială programată

Compararea efectelor stimulării atriale stângi şi drepte asupra configuraţiei complexului QRS poate fi utilă în stabilirea sediului căii accesorii. În tipul B cu fasciculul accesoriu drept, gradul de preexcitaţie creşte mai mult prin stimularea atrială dreaptă decât stângă. În tipul A, creşterea gradului de preexcitaţie prin stimulare atrială stângă indică o cale accesorie de partea stângă. Cu cât stimularea se face mai aproape de calea accesorie, cu atât unda delta de pe electrocardiogramă este de amplitudine mai mare. În cazul unui tract septal sau a unor căi AV

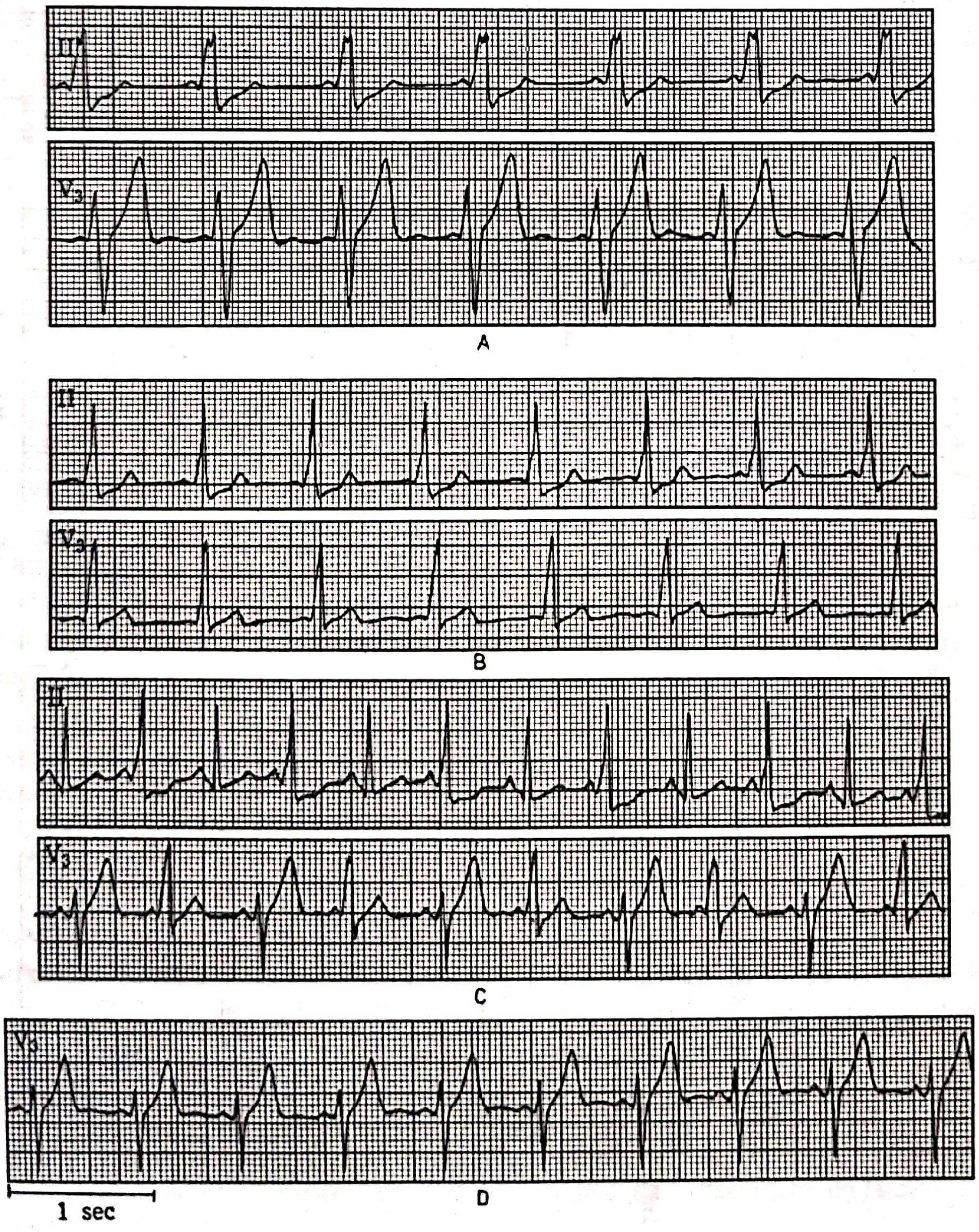

Fig. 23.18: *A. Sindrom WPW tip B. B (3 minute după 1 mg atropină administrată intravenos): modificarea configuraţiei şi reducerea duratei complexelor QRS. C (după 20 genuflexiuni): sindrom WPW alternant. D (după 30 genuflexiuni): aspect electrocardiografic normal.*

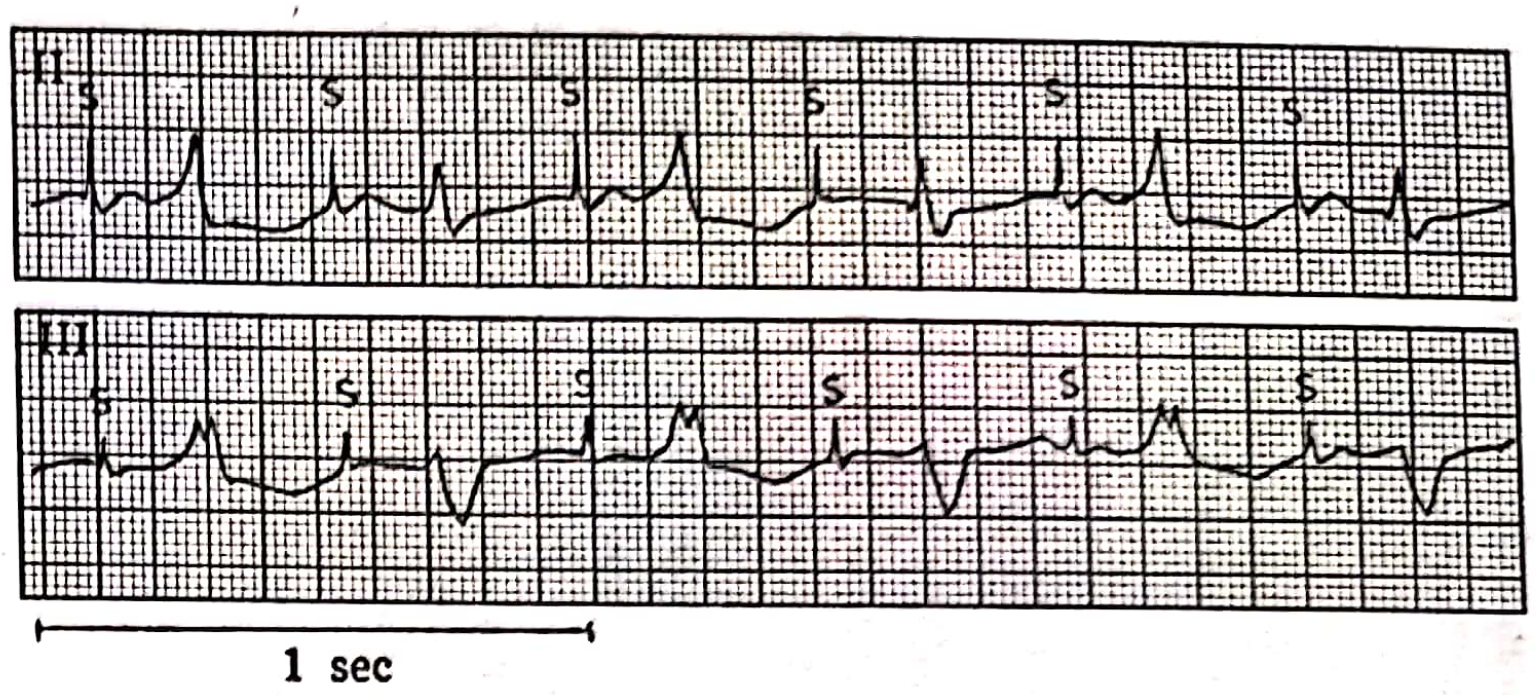
II
S
S
S
S
S
S
III
S
S
S
M
S
S
M
S
1 sec

Fig. 23.20 : *Aceeaşi persoană ca în fig. 23.19. Stimularea electrică atrială determină apariţia unui sindrom WPW alternant. De remarcat că stimularea electrică atrială a fost efectuată cu o frecvenţă mai joasă (66/minut) decât frecvenţa de bază (88/minut) de pe traseul de control (fig. 23.19 A). Este posibil ca poziţia cateterului-electrod de stimulare să faciliteze transmisia alternativă pe calea accesorie.*

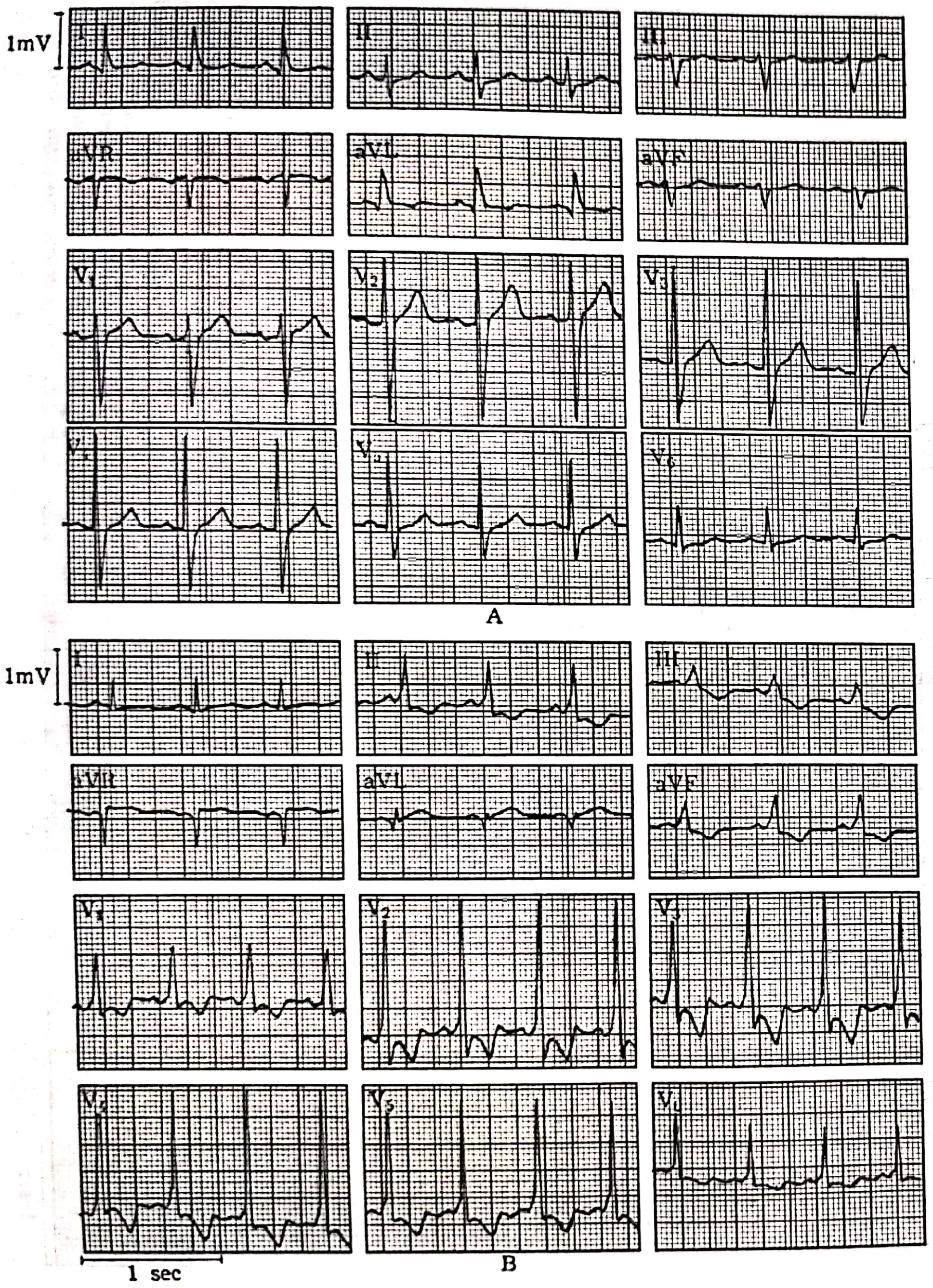
1mV
I
II
III
aVR
aVL
aVF
V1
V2
V3
V4
V5
V6
A
1mV
I
II
III
aVR
aVL
aVF
V1
V2
V3
V4
V5
V6
1 sec
B

Fig. 23.19 : *Demascarea unui sindrom WPW „latent" prin efort (persoană clinic normală în vârstă de 30 de ani).* **A.** *Electrocardiogramă de control.* **B** *(efort la cicloergometru 60-180 W – 6 minute). Sindrom WPW tip A cu modificări majore de repolarizare ventriculară (test de efort fals pozitiv).*

Tabel 23.1 : *Efectele diverselor manevre şi drogurilor asupra perioadei refractare a căilor accesorii, nodului AV şi intervalului HV*

	PR cale accesorie	PR cale AV nodală	Interval HV	Rezultat
Stimulare vagală	0	↑	0	Favorizează conducerea pe calea accesorie
Efort	0	↓	0	Favorizează conducerea AV normală
Droguri parasimpatomimetice	0	↑	0	Favorizează conducerea pe calea accesorie
Droguri simpatomimetice	0	↓	0	Favorizează conducerea AV normală
Atropină	0	↓	0	Favorizează conducerea AV normală
Nitrit de amil	0	↓	0	Favorizează conducerea AV normală
Digitală	↓	↑	0	Favorizează conducerea pe calea accesorie
Chinidină	↑	↓ sau ↑	↑	Favorizează conducerea AV normală
Ajmalină	↑	0	↑	Favorizează conducerea AV normală
Procainamidă	↑	0	↑	Favorizează conducerea AV normală
Lignocaină	0 sau ↑	↓	0	Favorizează conducerea AV normală
Propranolol	0	↑	0	Favorizează conducerea pe calea accesorie
Difenilhidantoină	0 sau ↑	↓ sau 0	0	Favorizează conducerea AV normală
Disopyramidă	↑	0 sau ↓	0	Favorizează conducerea pe calea AV normală
Verapamil	↓ sau 0	↑	0	Favorizează conducerea pe calea accesorie
Amiodaronă	↑	↑	↑	Variabil

PR = perioadă refractară, 0 = fără efect, ↑ = prelungire, ↓ = scurtare

după Wellens HJJ, 1975 ; Zipes DP şi Troup PJ, 1978 ; Chou TC, 1979 ; Singh BN şi colab., 1980

Tabel 23.2 : *Diagnosticul diferenţial al sindroamelor de preexcitaţie*

Tipul de cale accesorie	Interval PR	Complex QRS	Electrograma fasciculului lui His	
			Interval AH (PH)	Interval HV
Fibre James (sindrom LGL)	scurt	normal	scurt ; nu se alungeşte prin stimulare atrială rapidă	normal
Fibre James + fibre Mahaim	scurt	lărgit undă delta	scurt ; nu se alungeşte prin stimulare atrială rapidă	uşor scurtat sau normal
Fascicul Kent	scurt	lărgit undă delta	normal ; se alungeşte prin stimulare atrială rapidă	scurt (adesea prezintă o valoare negativă)
Fibre Manhaim	normal sau alungit	lărgit undă delta	normal ; se alungeşte progresiv prin stimulare atrială rapidă	uşor scurtat sau normal

după Watanabe Y şi Dreifus LS, 1977

nodale (fibre James) nu apar deosebiri semnificative ale gradului de preexcitaţie în funcţie de stimularea stângă sau dreaptă (Gallagher JJ şi colab., 1978 b ; Wellens HJJ, 1975).

Înregistrarea electrocardiogramei din sinusul coronar distal

La bolnavii cu sindrom WPW tip A şi preexcitaţie ventriculară stângă, electrograma indică o activitate electrică ventriculară care coincide cu unda delta de pe electrocardiograma de suprafaţă. La bolnavii cu sindrom WPW tip B şi preexcitaţie ventriculară dreaptă, electrograma înregistrată în sinusul coronar debutează după unda delta şi, de regulă, coincide cu partea terminală a complexului QRS.

Electrograma atrială în cursul tahicardiei supraventriculare sau a stimulării ventriculare

Acest procedeu permite localizarea prezumtivă a căii accesorii pe baza identificării punctului celui mai precoce de activare atrială retrogradă (se înregistrează simultan electrograma atrială stângă şi dreaptă).

Înregistrarea electrogramei fasciculului lui His

Permite stabilirea tipului de cale accesorie, mai ales diferenţierea între un fascicul Kent şi asocierea fibre James – fibre

Mahaim (tabel 23.2). Unele date privind tipul de cale accesorie se pot obţine şi prin stimularea atrială dreaptă rapidă. Creşterea undei delta şi lărgirea complexului QRS în raport direct cu frecvenţa de stimulare indică prezenţa unui fascicul Kent, în timp ce un complex QRS nemodificat cu alungirea intervalului PR indică, probabil, o asociere fibre James – fascicul Mahaim. În prezenţa unor fibre James izolate, stimularea atrială rapidă poate alungi sau nu intervalul PR, după cum blochează sau nu conducerea AV prin aceste fibre (Cotoi S şi colab., 1977).

Mapping-ul epicardic

Mapping-ul epicardic în timpul intervenţiilor chirurgicale oferă cele mai precise indicaţii privind sediul preexcitaţiei şi căilor accesorii, deoarece permite identificarea punctului de activare epicardică cel mai precoce (Gallagher JJ şi colab., 1978 a). Corelaţiile cu electrocardiograma convenţională sunt bune. Preexcitaţia peretelui liber al ventriculului stâng prezintă vectorul primelor 20 milisecunde QRS orientat la dreapta, în timp ce preexcitaţia peretelui liber al ventriculului drept sau septului determină orientarea acestui vector la stânga (Tonkin AM şi colab., 1975).

Semnificaţie clinică

Incidenţa sindromului WPW în cadrul populaţiei generale este de 0.15-0.20%. Două treimi dintre aceştia nu prezintă o cardiopatie organică asociată (Chung EK, 1977 b). În asociaţie cu alte boli cardiace, sindromul WPW se constată mai frecvent în cardiomiopatia obstructivă, prolapsul de valvă mitrală (sindrom WPW tip A) şi boala Ebstein (sindrom WPW tip B). Alte cardiopatii congenitale care pot fi asociate cu sindrom WPW sunt atrezia tricuspidiană, transpoziţia corectată a vaselor mari, defectul septal ventricular, tetralogia Fallot şi coarctaţia de aortă. Asocierea sindromului WPW cu cardiopatia ischemică sau hipertensivă (la persoanele în vârstă) sau cu cardiopatia reumatică este întâmplătoare. Lucrări mai vechi menţionează că unele boli (miocardita, infarctul miocardic, hipertiroidia) pot induce apariţia unui sindrom WPW „dobândit". Foarte probabil că în aceste cazuri boala de bază facilitează conducerea pe calea accesorie şi demască o preexcitaţie latentă (Gallagher JJ şi colab., 1978 a; Krikler DM, 1975; Chung EK, 1977 a; Chou TC, 1979).

Preexcitaţia de tip Mahaim

Fibrele Mahaim sunt reprezentate prin punţi musculare care se inserează proximal în treimea inferioară a nodului AV

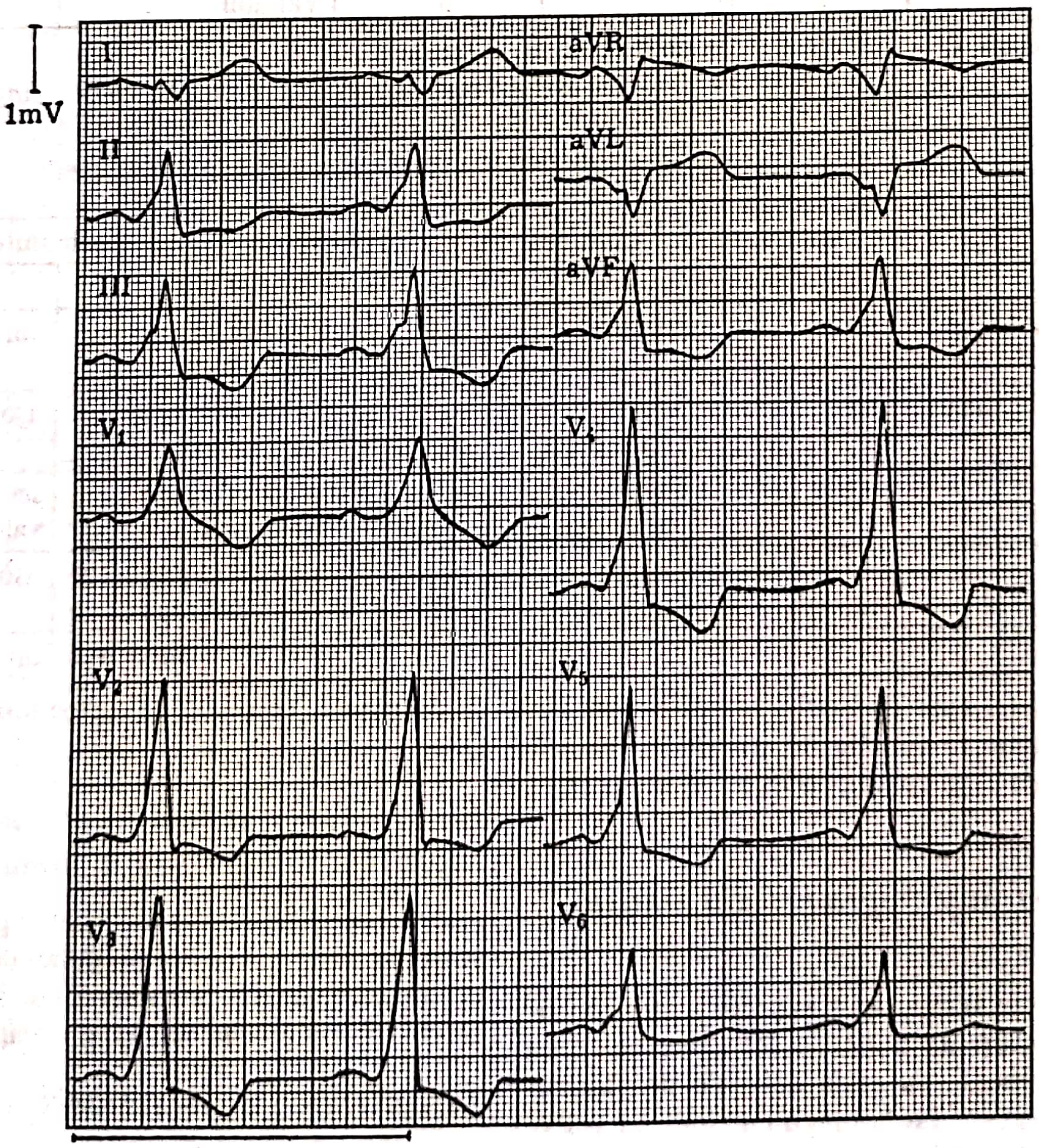

Fig. 23.21: *Sindrom de preexcitaţie de tip Mahaim (interval PR = 0.14 secunde).*

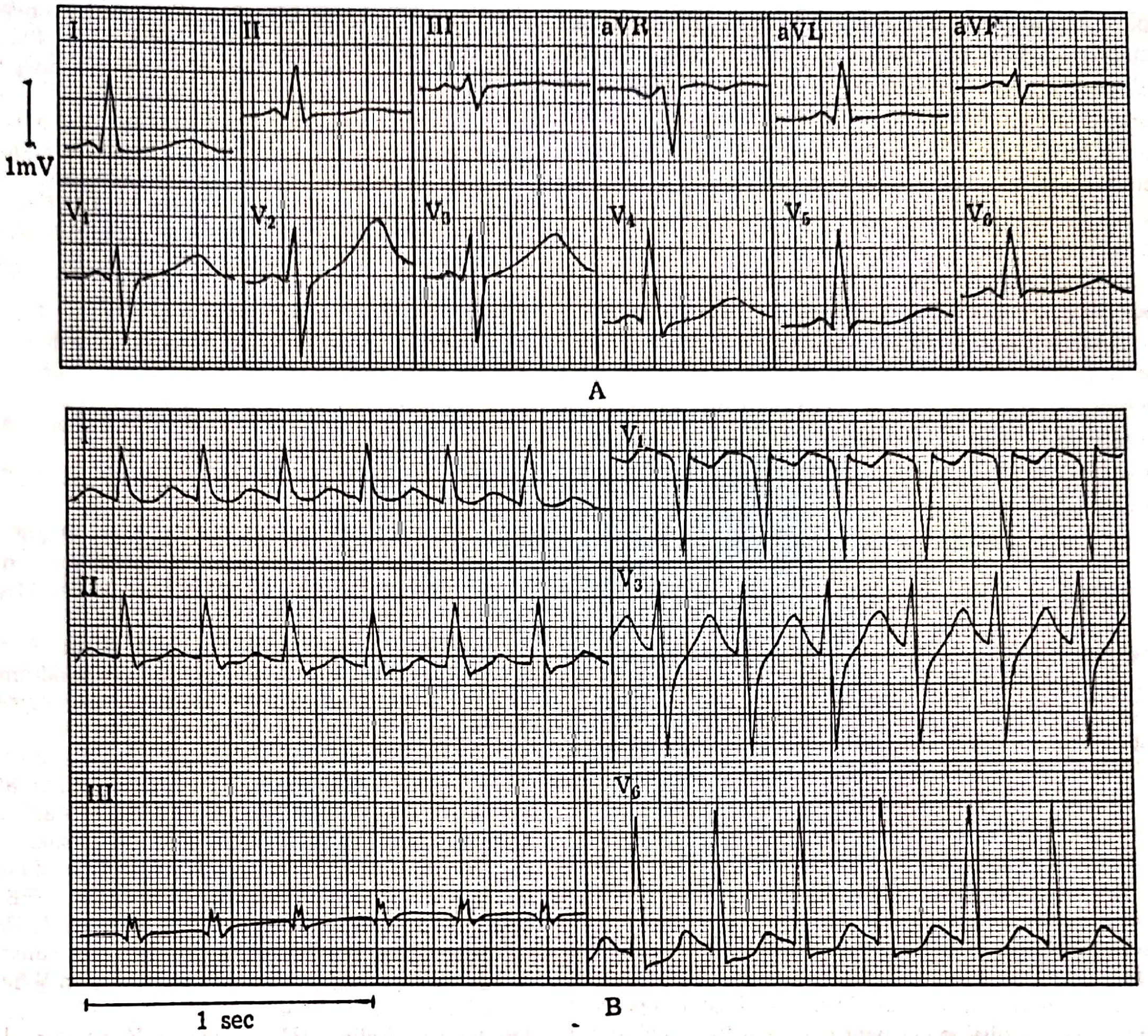

Fig. 23.22: *Sindrom Lown-Ganong-Levine. A. Complexe QRS de aspect normal şi interval PR = 0.08 secunde. B. Episod de tahicardie paroxistică supraventriculară înregistrată în cursul spitalizării (frecvenţa 200/minut).*

sau în partea superioară a fasciculului lui His şi distal în sept. Stimulul sinusal traversează deci nodul AV şi, în consecinţă, intervalul PR este normal. Apare însă unda delta deoarece forţele QRS iniţiale (depolarizarea septului interventricular) sunt anormale. Acest sindrom de preexcitaţie, cu interval PR normal şi undă delta apare mult mai rar decât sindromul WPW. Intervalul PR „normal" poate fi însă şi consecinţa unei alungiri a timpului de conducere intraatrială sau a conducerii lente a excitaţiei prin fasciculul accesoriu. De altfel, urmărirea timp îndelungat a unor cazuri de sindrom WPW atestă că, uneori, intervalul PR se poate alungi o dată cu vârsta (Chou TC, 1979). În fig. 23.21 redăm un aspect electrocardiografic care reprezintă probabil un sindrom de preexcitaţie cu fibre Mahaim (interval PR = 0.14 secunde).

Sindromul Lown-Ganong-Levine

Sindromul electrocardiografic cunoscut astăzi sub denumirea de sindrom Lown-Ganong-Levine (LGL) a fost descris pentru prima oară în anul 1938 de Clerc A, Levy R şi Cristesco C*. La scurt timp după aceasta, Hunter A, Papp C şi Parkinson J* (1940) raportează trei cazuri, dintre care unul asociat cu crize de tahicardie paroxistică, pe care le interpretează ca fiind expresia aceleiaşi tulburări ca şi sindromul WPW. Prima analiză mai completă a sindromului a fost efectuată de Lown B, Ganong WF şi Levine SA (1952), care însă îl atribuie unor tulburări endocrine. Relaţia posibilă între sindromul LGL şi sindromul WPW a fost pusă în discuţie de către Massumi RA şi Vera Z (1971), care raportează câteva cazuri cu scurtarea constantă a intervalului PR şi complex QRS normal la care, în mod tranzitoriu, se producea lărgirea complexului QRS cu apariţia undei delta.

Sindromul LGL are ca substrat anatomic fibrele James (James TN, 1963), care reprezintă adesea o parte a sistemului de conducere intraatrial. Aceste fibre fie că traversează fără întrerupere nodul AV (fibre cu conducere rapidă), fie că ocolesc nodul AV şi se inserează în zona NH a regiunii AV joncţionale (fibre paranodale). În felul acesta, stimulul sinusal parcurge mai rapid zona AV joncţională, însă propagarea intraventriculară a excitaţiei se face pe căi normale. Criteriile de diagnostic electrocardiografic sunt: (1) interval PR <0.12 secunde (la adult), cu unda P normală, (2) durata QRS normală şi (3) crize de tahicardie paroxistică (fig. 23.22). Diagnosticul de sindrom LGL impune în mod obligatoriu asocierea la criteriile electrocardiografice menţionate a crizelor de tahicardie paroxistică (Mandel WJ şi colab., 1971; Moller P, 1976). Scurtarea izolată a intervalului PR, fără crize de tahicardie paroxistică, va fi desemnată cu termenul de „conducere AV accelerată", deoarece poate fi produsă şi prin alte mecanisme (descărcare simpato-adrenergică, hipertiroidie etc.) – Chou TC, 1979.

---

* Citaţi după Krikler DM (1975).

Sindromul WPW „ascuns"

Prin sindrom WPW „ascuns" se înţelege prezenţa unei căi accesorii atrioventriculare, capabilă numai de conducere retrogradă. Clinic, bolnavii prezintă crize de tahicardie paroxistică în absenţa aspectului electrocardiografic de sindrom de preexcitaţie. Tahicardia paroxistică este de tip reciproc, prin mecanism de reintrare. Ca urmare a blocului anterograd, excitaţia sinusală sau atrială este condusă la ventricule pe calea AV normală. Din ventricule, stimulul este condus retrograd pe calea accesorie ascunsă, reexcită miocardul atrial şi iniţiază o tahicardie paroxistică de tip reciproc. Distincţia între tahicardia paroxistică supraventriculară prin reintrare într-o cale accesorie ascunsă şi cea produsă printr-un mecanism de reintrare AV nodală este foarte dificilă pe electrocardiograma de suprafaţă. Au fost propuse următoarele criterii distinctive pentru tahicardia condiţionată de o cale accesorie ascunsă: (1) unda P situată după complexul QRS, (2) unda P negativă în DI şi (3) aspect de bloc de ramură stângă în timpul tahicardiei, prin conducere aberantă. La aceşti bolnavi pot apărea şi crize de fibrilaţie sau flutter atrial, dacă stimulul retrograd pătrunde în miocardul atrial în perioada vulnerabilă a acestuia. Cel mai adesea, calea accesorie este localizată de partea stângă şi poate fi diagnosticată numai prin cercetări electrofiziologice intracardiace: stimulare electrică atrială şi ventriculară programată, înregistrări intracardiace multiple inclusiv mapping endocardic, electrograma fasciculului lui His (Gillette PC, 1977; Sung RJ şi colab., 1977; Farshidi A şi colab., 1978; Wu D şi colab., 1978). Mecanismul transmisiei unidirecţionale retrograde pe calea accesorie este încă neclar. Se pare că transmisia anterogradă nu se poate face ca urmare a „diluţiei" curentului de acţiune prin creşterea bruscă a dimensiunii ţesutului de excitat. Absenţa acestei „diluţii" în cursul propagării retrograde permite transmisia excitaţiei de la ventricul la auricul (de la Fuente D şi colab., 1971).

Bibliografie

Anderson RH, Becker AE, Brechenmacher C, Davies MJ, Rossi L: Ventricular preexcitation. A proposed nomenclature for its substrates. Europ J Cardiol, 1975, 3: 27.

Averill KH, Fosmoe RJ, Lamb L: Electrocardiographic findings in 63,375 asymptomatic subjects. IV. Wolff-Parkinson-White syndrome. Am J Cardiol, 1960, 6: 108.

Berkman NL, Lamb LE: The Wolff-Parkinson-White electrocardiogram. N Engl J Med, 1968, 278: 492.

Castellanos A, Aranda J, Agha AS, Befeler B, Sung RJ, Myerburg RJ: Mechanisms of A-V Conduction in Ventricular Pre-excitation. Advances to Electrocardiography, vol. 2, sub red. Schlant RC şi Hurst JW. Grune-Stratton, New York-San Francisco-London, 1976: 173-198.

Castellanos A, Mayer JW, Lemberg L: The electrocardiogram and vectorcardiogram in Wolff-Parkinson-White syndrome associated with bundle branch block. Am J Cardiol, 1962, 10: 657.

Chou TC: Electrocardiography in Clinical Practice, Grune-Stratton, New York-San Francisco-London, 1979.

Chung EK: Wolff-Parkinson-White syndrome. Current views. Am J Med, 1977, 62: 252 (a).

Chung EK: Tachyarhythmias in Wolff-Parkinson-White syndrome. JAMA, 1977, 237: 376 (c).

Chung EK: Principles of Cardiac Arrhythmias, Williams-Wilkins, Baltimore/London, 1977 (b).

Cotoli G, Dudea C, Georgescu C, Bratu A, Repolski M, Cozlea P: Rapid atrial stimulation. A simple method in the study of ventricular pre-excitation. Rev Roum Med Int, 1977, 15: 149.

Coumel Ph, Waynberger M, Fabiato A, Slama R, Aigueperse J, Bouvrain Y: Wolff-Parkinson-White syndrome. Problems in evaluation of multiple accessory pathways and surgical therapy. Circulation, 1972, 45: 1216.

de la Fuente D, Sasyniuk B, Moe GK: Conduction trough a narrow isthmus in isolated canine atrial tissue. A model of WPW syndrome. Circulation, 1971, 44: 803.

Dreifus LS, Nichols H, Morse O, Watanabe Y, Truex R: Control of recurrent tachycardia of WPW syndrome by surgical ligature of the A-V bundle. Circulation, 1968, 38: 1030.

Dreifus LS, Haiat R, Watanabe Y, Arriaga J, Reitman NC: Ventricular fibrillation, a possible mechanism of sudden death in patients with the Wolf-Parkinson-White syndrome. Circulation, 1971, 43: 520.

Dreifus LS, Wellens HJJ, Watanabe Y, Kimbiris D, Truex R: Sinus bradycardia and atrial fibrillation associated with the Wolff-Parkinson-White syndrome. Am J Cardiol, 1976, 38: 149.

Durrer D, Schoo L, Schuilenburg .RM, Wellens HJJ: Role of premature beats in the initiation and the termination of supraventricular tachycardia in the Wolff-Parkinson-White syndrome. Circulation, 1967, 36: 644.

Durrer D, Schuilenburg RM, Wellens HJJ: Pre-excitation revisited. Am J Cardiol, 1970, 25: 690.

Farshidi A, Josephson ME, Horowitz LN: Electrophysiologic characteristics of concealed bypass tracts: Clinical and electrocardiographic correlates. Am J Cardiol, 1978, 41: 1052.

Ferrer MI: Preexcitation. Am J Med, 1977, 62: 715.

Gallagher JJ, Kasell J, Sealy WC, Pritchett ELC, Wallace AG: Epicardial mapping in the Wolff-Parkinson-White syndrome. Circulation, 1978, 57: 854 (a).

Gallagher JJ, Pritchett ELC, Sealy WC, Kassel J, Wallace AG: The preexcitation syndrome. Progr Cardiovasc Dis, 1978, 20: 275 (b).

Gillette PC: Concealed anormalous cardiac conduction pathways: a frequent cause of supraventricular tachycardia. Am J Cardiol, 1977, 40: 848.

Holzmann M: Das Syndrom von Wolff, Parkinson und White. Zschr f Kreislauff, 1962, 51: 275.

James TN: The connecting pathways between the sinus node and A-V node and between the right and left atrium in the human heart. Circulation, 1963, 53: 609 (a).

James TN: The connecting pathways between the sinus node and A-V node and between the right and left atrium. Am Heart J, 1963, 66: 498 (b).

James TN: Heuristic Throughts on the Wolff-Parkinson-White Syndrome. Advances in Electrocardiography, vol. 2, sub red. Schlant RC şi Hurst JW. Grune-Stratton, New York-San Francisco-London, 1976: 199-218.

Klepzig H, Steim H: Krankheiten des Herzens und des Kreislaufs. Innere Medizin, sub red. Kühn HA şi Schirmeister J. Springer Verlag, Berlin-Heidelberg-New York, 1982: 553-654.

Krikler DM: The Wolff-Parkinson-White and Related Syndromes. Part I: Presentations and Implications. Cardiac Arrhythmias. The Modern Electrophysiological Approach, sub red. Krikler DM şi Goodwin JF. W.B. Saunders Comp, London-Philadelphia-Toronto, 1975: 144-161.

Laham J: Fibrillation auriculaire paroxystique et syndrome de Wolff-Parkinson-White. Coeur Méd Int, 1972, 11: 97.

Lev M, Fox SM, Bharati S: Mahaim and James fibers as a basis for unique variety of ventricular preexcitation. Am J Cardiol, 1975, 36: 880.

Lown B, Ganong WF, Levine SA: The syndrome of short P-R intervals, normal QRS complex and parosysmal rapid heart action. Circulation, 1952, 5: 693.

Mandel WJ, Danzig R, Hayakawa R: Lown-Ganong-Levine syndrome. A study using His bundle electrograms. Circulation, 1971, 41: 696.

Mandel WJ, Laks MM, Fink B, Obayashi K: Comparative electrophysiologic features of the WPW syndrome in the pediatric and adult patient. Am J Cardiol, 1974, 33: 155.

Matter BJ, Hayes WL: Wolff-Parkinson-White syndrome. Report of a case with both type A and type B pre-excitation. Am J Cardiol, 1964, 13: 284.

Moller P: Criteria for the LGL syndrome. Am Heart J, 1976, 91: 539.

Narula OS: The Wolff-Parkinson-White syndrome: a review. Circulation, 1973, 47: 872.

Newman BJ, Donoso E, Friedberg CK: Arrhythmias in the WPW syndrome. Progr Cardiovasc Dis, 1966, 9: 147.

Podrid PJ, Kowey PR: Cardiac Arrhythmia, 2nd Edition, Lippincott Williams & Wilkins, 2001.

Puech P, Latour H, Hertault J, Grolleau R: L'ajmaline injectable dans les tachycardies paroxystiques et le syndrome de Wolff-Parkinson-White: Comparaison avec la procainamide. Arch Mal Coeur, 1964, 51: 897.

Ramachandran S: Wolff-Parkinson-White syndrome: conversion of type A to type B electrocardiographic change. Circulation, 1972, 45: 529.

Robertson PCG, Emslie Smith D, Lowe KG: The association of type B ventricular preexcitation and right bundle branch block. Brit Heart J, 1963, 25: 755.

Ruskin JN, Akhtar M, Damato AN: Abnormal Q waves in Wolff-Parkinson-White syndrome. JAMA, 1976, 235: 2727.

Schamroth L: The Electrocardiology of Coronary Artery Disease. Blackwell Scientific Publications, Oxford-London-Edinburgh-Melbourne, 1977.

Singh BN, Collett JT, Chew YC: New perspectives in the pharmacologic therapy of cardiac arrhythmias. Progr Cardiovasc Dis, 1980, 22: 243.

Spurrell RAJ, Krikler DM, Sowton E: Problems in the assessement of the location of the accessory pathway in the Wolff-Parkinson-White syndrome. Brit Heart J, 1975, 37: 127.

Strassberg B, Ashley WW, Wyndham CRC, Bauernfeind RA, Swiryn SP, Dhingra RC, Rosen KM: Treadmill exercise testing in the Wolff-Parkinson-White syndrome. Am J Cardiol, 1980, 45: 742.

Sung RJ, Gelband H, Castellanos A: Clinical and electrophysiologic observations in patients with concealed accessory atrioventricular bypass tracts. Am J Cardiol, 1977, 40: 839.

Surawicz B. Knilans TK: Chou's Electrocardiography in Clinical Practice, W.B. Saunders Company, 2001.

Tonkin AM, Wagner GS, Gallagher JJ, Cope GD, Kasell J, Wallace AG: Initial forces of ventricular depolarization in the Wolff-Parkinson-White syndrome. Circulation, 1975, 52: 1030.

Wallace AG, Boineau JP, Davidson RM, Sealy WC: Wolff-Parkinson-White syndrom, A new look. Am J Cardiol, 1971, 28: 509.

Watanabe Y, Dreifus LS: Cardiac Arrhythmias, Grune-Stratton, New York-San Francisco-London, 1977.

Wellens HJJ, Janse MJ, Van Dam R, Van Capelle F, Meyne NG, Mellnik HM, Durrer D: Epicardial mapping and surgical treatment in Wolff-Parkinson-White syndrome type A. Am Heart J, 1974, 88: 65.

Wellens HJJ: The Wolff-Parkinson-White and Related Syndromes. Part II: The Value of Cardiac Pacing in Study and Treatment. Cardiac Arrhythmias. The Modern Electrophysiological Approach, sub red. Krikler DM şi Goodwin JF. W.B. Saunders Comp, London-Philadelphia-Toronto, 1975: 162-181.

Wu D, Denes P, Amat-Y-Leon F, Dhingra R, Wyndham CRC, Bauernfeind N, Latif P, Rosen KM: Clinical, electrocardiographic and electrophysiologic observations in patients with paroxysmal supraventricular tahycardia. Am J Cardiol, 1978, 41: 1045.

Zipes DP, Troup PJ: New antiarrhythmic agents: amiodarone, aprindine, disopyramide, ethmozin, mexiletine, tocainide, verapamil. Am J Cardiol, 1978, 41: 1005.

CAPITOLUL 24

Conducerea aberantă. Conducerea ascunsă. Conducerea supranormală. Alternarea timpului de conducere atrioventriculară. Alternanţa electrică

Conducerea aberantă

Definiţie

Termenul de conducere aberantă se utilizează atunci când propagarea unui stimul în miocardul ventricular se desfăşoară în mod anormal. Apariţia unei conduceri intraventriculare aberante este condiţionată de perioada refractară a sistemului de conducere specializat, indusă de bătaia precedentă. Deoarece o parte din acest sistem nu este încă complet repolarizat, conducerea va fi prelungită şi secvenţa activării ventriculare modificată. În general, configuraţia complexului QRS aberant poate varia de la un aspect uşor diferit faţă de complexul QRS al stimulului condus normal, până la o morfologie foarte deosebită. În ultimii ani se descrie şi o conducere aberantă a stimulului sinusal în miocardul atrial (fenomen Chung).

Mecanism

Principalele mecanisme care pot genera conduceri intraventriculare aberante sunt : (1) blocul de fază 3, (2) blocul de fază 4 şi (3) fenomenul Ashman (Moe GC şi Mendez C, 1971 ; Singer DH şi Ten Eick RE, 1971 ; Watanabe Y şi Dreifus LS, 1977).

1) *Blocul de fază 3*

Atunci când un stimul survine foarte precoce, şi anume în faza 3 a potenţialului de acţiune generat de stimulul precedent, va găsi o parte din sistemul de conducere specializat intraventricular numai parţial repolarizat. În consecinţă, fie va produce numai un răspuns local, nepropagat, fie va genera un potenţial de acţiune propagat, însă de amplitudine redusă şi cu panta fazei 0 mai lentă (fig. 15.8 A). Acest potenţial de acţiune se va manifesta printr-un complex QRS anormal şi lărgit. Tulburarea de conducere care rezultă din suprapunerea excitaţiei pe faza 3 a potenţialului de acţiune precedent este desemnată cu termenul de bloc de fază 3 (Elizari MV şi colab., 1972). La persoanele normale, durata perioadei refractare este mai mare în ramul drept al fasciculului lui His faţă de cel stâng. În consecinţă, conducerea intraventriculară aberantă prin bloc de fază 3 va produce de cele mai multe ori un complex QRS lărgit cu configuraţie de bloc de ramură dreaptă.

2) *Blocul de fază 4*

După cum s-a mai menţionat, fibrele dotate cu proprietatea de automatism prezintă în cursul diastolei o scădere progresivă a potenţialului de membrană până la atingerea potenţialului-prag, când se produce un potenţial de acţiune propagat (fig. 15.1). Această depolarizare diastolică spontană – proprie sistemului de conducere specializat – este desemnată ca faza 4 a depolarizării. Stimulii care sosesc după o diastolă lungă vor găsi potenţialul de membrană al fibrelor specializate la un nivel mai puţin negativ (mai aproape de potenţialul-prag) şi, în consecinţă, vor genera potenţiale de acţiune de amplitudine mai mică şi cu viteza de creştere a fazei 0 mai lentă (fig. 15.8 B). Aceste modificări ale potenţialului de acţiune, condiţionate de nivelul potenţialului de membrană în momentul sosirii excitaţiei, reprezintă în esenţă o scădere a conductibilităţii şi se manifestă printr-un complex QRS lărgit şi de configuraţie anormală. Termenul utilizat este de bloc de fază 4 (Elizari MV şi colab., 1972). Spre deosebire de conducerea intraventriculară aberantă prin bloc de fază 3, care este condiţionată de o diastolă scurtă, conducerea intraventriculară aberantă prin bloc de fază 4 este condiţionată de o diastolă lungă.

3) *Fenomenul Ashman*

Durata potenţialului de acţiune în sistemul de conducere specializat – şi în primul rând în reţeaua Purkinje distală – este dependentă de durata ciclului cardiac. O alungire progresivă a duratei ciclului cardiac determină o creştere progresivă a duratei potenţialului de acţiune, inclusiv a duratei perioadei refractare. De aceea, conducerea intraventriculară aberantă este favorizată atunci când un stimul precoce survine după un ciclu precedent lung (aspect ciclu lung - ciclu scurt sau fenomen Ashman).

Criterii de diagnostic electrocardiografic

(Chung EK, 1977)

Criterii generale

În condiţiile conducerii intraventriculare aberante, complexul QRS prezintă în 80-85% din cazuri o configuraţie de bloc de ramură dreaptă şi numai în 10-15% din cazuri o configuraţie de bloc de ramură stângă. Într-un procent mai redus de cazuri, aspectul electrocardiografic este de bloc de ramură dreaptă asociat cu hemibloc stâng anterior sau posterior. În legătură cu aspectul de bloc de ramură dreaptă, apare frecvent un complex trifazic în V_1 (tip rsR', rSR' sau rsr'), asociat în V_6 cu un aspect qRS şi un raport R/S >1. Mai rar, complexul ventricular în V_1 este de tip qRs, qR, R sau Rs. Se admite în general că, în cazul conducerii intraventriculare aberante, vectorul iniţial al complexului QRS este similar cu cel al bătăii normale. Totuşi, după unii cercetători, acest criteriu se constată în mai puţin de 50% din cazuri. Unda T prezintă modificări paralele cu gradul aberanţei QRS (modificări secundare de repolarizare ventriculară).

Extrasistolele atriale cu conducere intraventriculară aberantă

Extrasistolele atriale cu conducere intraventriculară aberantă trebuie deosebite de extrasistolele ventriculare. Criterii de diferenţiere: (1) complexul QRS este precedat de o undă P prematură, cu un interval PR ≥ 0.12 secunde, (2) pauza postectopică este de cele mai multe ori incomplet compensatorie şi (3) aspect morfologic descris la criteriile generale ale aberanţei (fig. 24.1). Extrasistolele ventriculare tardive pot fi, de asemenea, precedate de undă P, însă aceasta nu survine prematur în raport cu ritmul de bază, iar intervalul PR este incompatibil cu o conducere atrioventriculară normală (PR<0.12 secunde). În cazul în care unda P nu poate fi identificată, apar dificultăţi majore în diagnosticul diferenţial cu extrasistolele ventriculare, deoarece criteriile morfologice şi tipul pauzei postectopice nu sunt decisive, ci numai orientative.

Extrasistolele AV joncţionale cu conducere intraventriculară aberantă

Extrasistolele AV joncţionale cu conducere intraventriculară aberantă trebuie deosebite de extrasistolele ventriculare cu conducere retrogradă. Criterii de diferenţiere: (1) prezenţa unei unde P negative, care precedă complexul QRS, cu un interval PR<0.12 secunde, sau (2) prezenţa unei unde P negative care urmează imediat după complexul QRS, cu un interval RP<0.10 secunde (fig. 24.2). Dacă intervalul RP este mai mare de 0.10 secunde sau dacă unda P nu poate fi identificată, diferenţierea între o

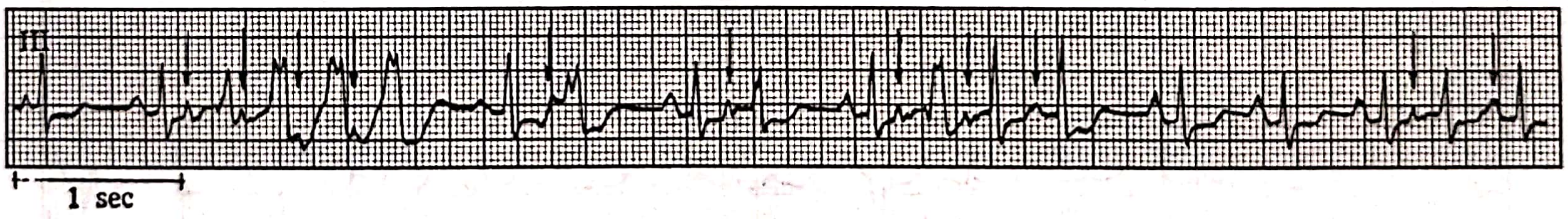

Fig. 24.1: *Extrasistole atriale în salve cu conducere intraventriculară aberantă (săgeţile indică undele P').*

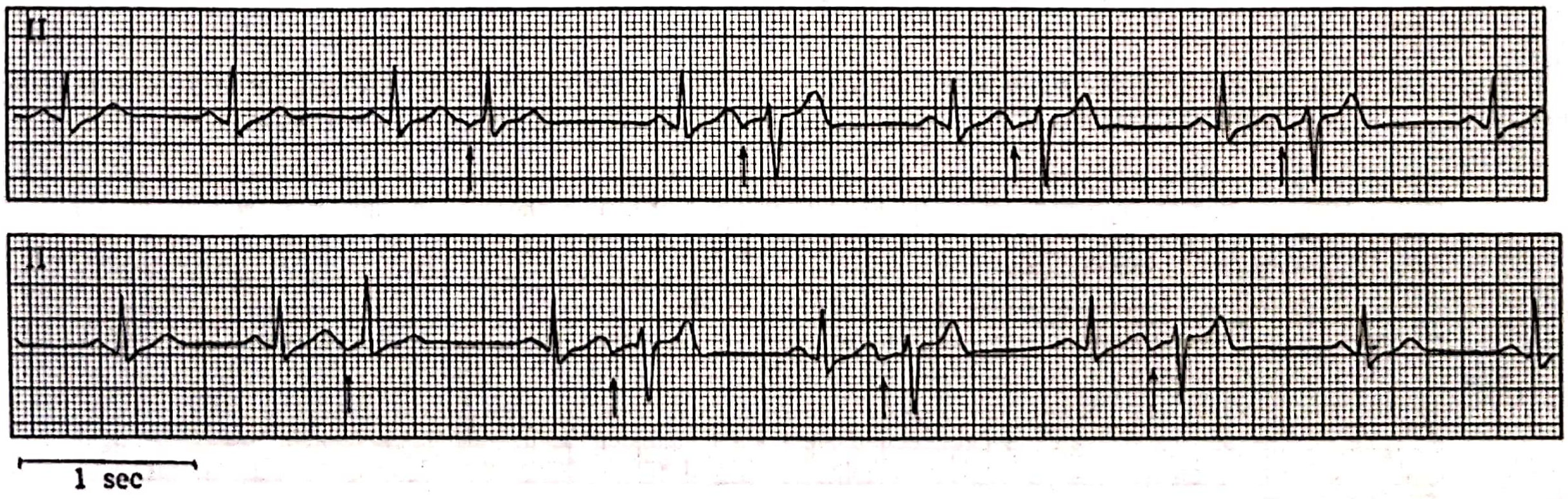

Fig. 24.2: *Extrasistole AV joncţionale cu conducere intraventriculară aberantă (săgeţile indică undele P'). De remarcat că aberanţa este condiţionată de un fenomen Ashman (ciclu lung - ciclu scurt). Prima extrasistolă AV joncţională nefiind precedată de un ciclu R-R lung, nu se conduce aberant (înregistrare continuă a deviaţiei II).*

extrasistolă AV joncţională cu conducere intraventriculară aberantă şi o extrasistolă ventriculară este practic imposibilă. Unii cercetători consideră că, în aceste cazuri, o durată QRS sub 0.12 secunde pledează pentru o extrasistolă AV joncţională, în timp ce un complex QRS cu o durată egală sau mai mare de 0.12 secunde indică o extrasistolă ventriculară. Totuşi, extrasistolele ventriculare cu originea în septul interventricular superior, şi anume în zonele proximale ale fasciculelor ramului stâng (extrasistole fasciculare), pot prezenta complexe QRS cu o durată sub 0.12 secunde (Massumi RA şi colab., 1972 ; Sherf L şi James T, 1972).

Tahicardiile supraventriculare cu conducere intraventriculară aberantă

Tahicardiile supraventriculare (atriale şi AV joncţionale) pot prezenta o conducere intraventriculară aberantă prin bloc de fază 3 sau prin fenomen Ashman (fig. 24.3, 24.4 şi 24.5). Criteriile de diferenţiere au fost prezentate în capitolul 19 („Diagnosticul diferenţial al tahicardiilor paroxistice ventriculare"). Masajul sinusului carotidian poate fi util. În unele cazuri sunt necesare înregistrări intracardiace.

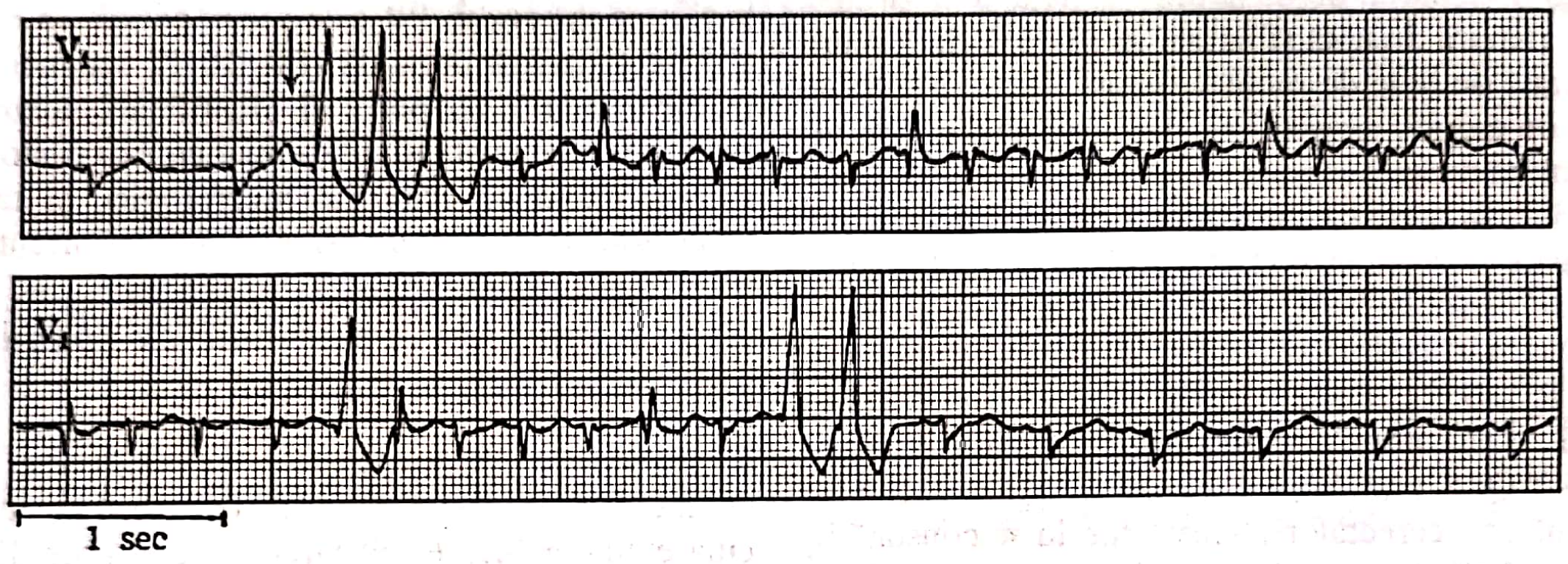

Fig. 24.3: *Tahicardie atrială cu conduceri intraventriculare aberante, declanşată de o extrasistolă atrială (săgeata cu vârful în jos). Înregistrare continuă a derivaţiei V_I. Complexele QRS prezintă o morfologie variabilă. Se observă oprirea spontană a aritmiei (rândul de jos).*

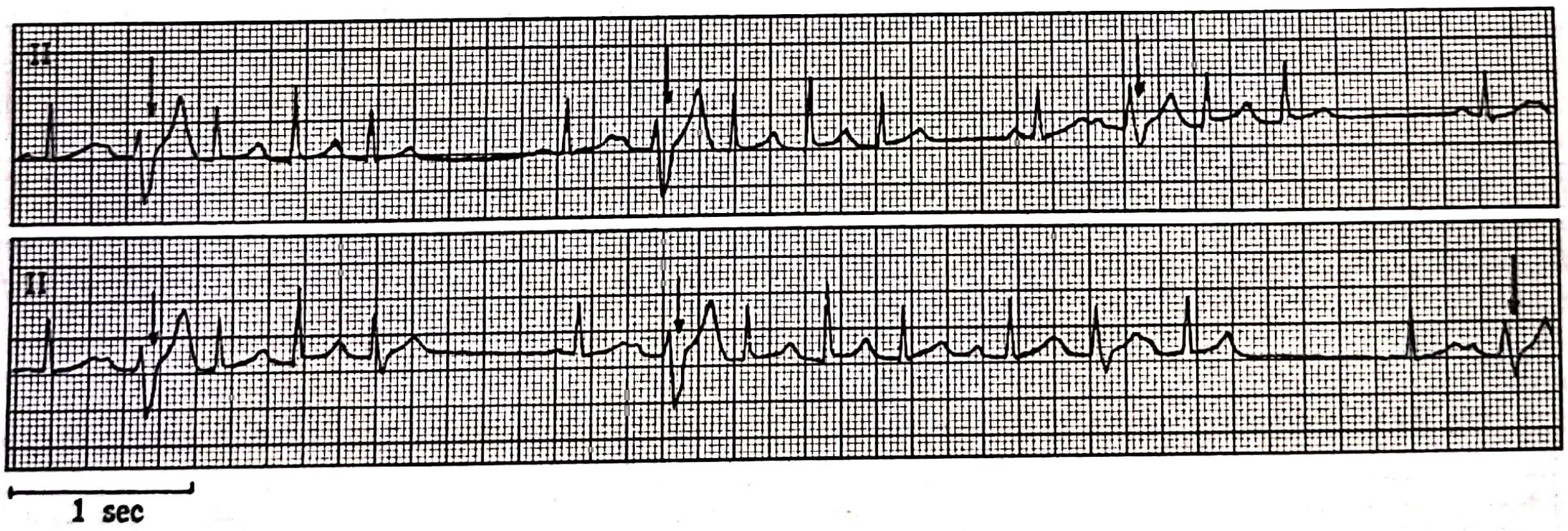

Fig. 24.4: *Tahicardie atrială de tip repetitiv (înregistrare continuă a derivaţiei II). Primul complex al fiecărui lambou (săgeata) prezintă o conducere intraventriculară aberantă prin fenomen Ashman.*

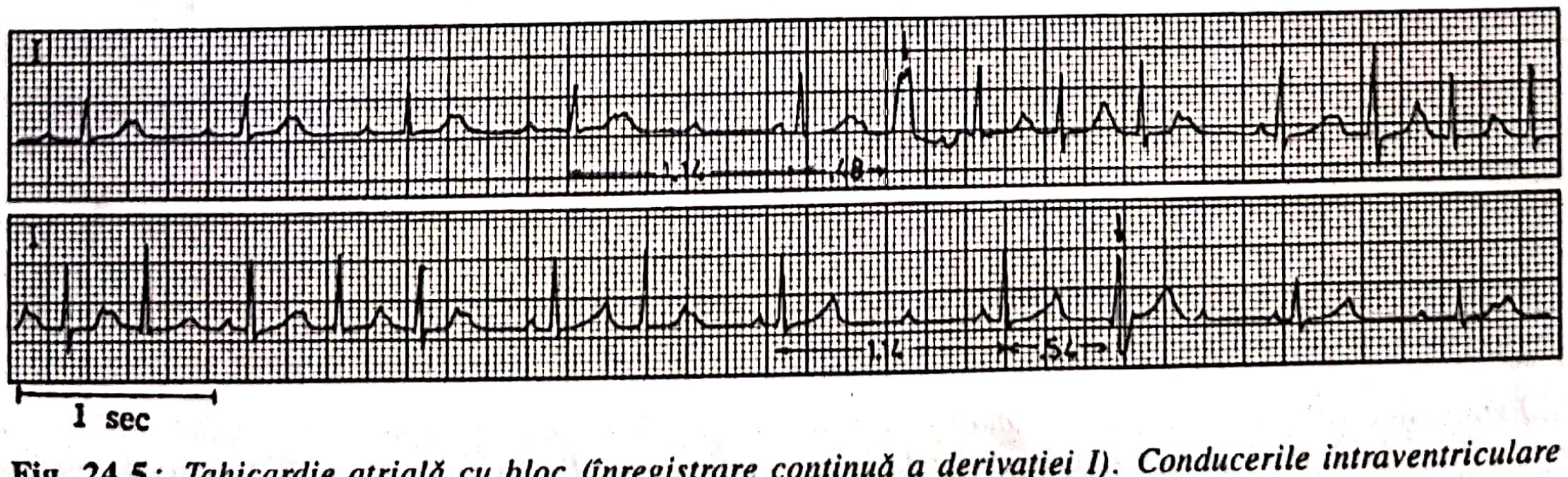

Fig. 24.5: *Tahicardie atrială cu bloc (înregistrare continuă a derivaţiei I). Conducerile intraventriculare aberante (marcate prin săgeţi) sunt condiţionate de un fenomen Ashman (ciclu lung – ciclu scurt).*

Flutterul atrial cu conducere intraventriculară aberantă

Criterii de diferenţiere cu o tahicardie ventriculară au fost prezentate în capitolul 17 („Diagnosticul diferenţial al flutterului atrial") şi în capitolul 19 („Diagnosticul diferenţial al tahicardiilor ventriculare"). Şi în acest caz pot fi utile manevrele de stimulare mecanică a vagului (masajul sinusului carotidian). În fig. 17.64 este redat un exemplu de flutter atrial cu conducere intraventriculară aberantă, iar în fig. 24.6, o conducere intraventriculară aberantă prin fenomen Ashman într-un flutter atrial cu conducere AV variabilă.

Fibrilaţia atrială cu conduceri intraventriculare aberante

În fibrilaţia atrială pot apărea complexe QRS lărgite şi cu configuraţie anormală fie prin bloc de fază 3 (fibrilaţia atrială cu ritm ventricular foarte rapid), fie prin fenomen Ashman. În aceste cazuri, diagnosticul diferenţial cu extrasistolele ventriculare prezintă implicaţii foarte importante în privinţa tratamentului. Uneori, diferenţierea este deosebit de dificilă. În tabelul 24.1 redăm principalele criterii de diagnostic diferenţial. Menţionăm însă că toate aceste criterii prezintă o valoare relativă. Alte date privind conducerile intraventriculare aberante în fibrilaţia atrială au

Tabel 24.1 : *Diagnosticul diferenţial între conducerea intraventriculară aberantă şi extrasistolele ventriculare din cursul fibrilaţiei atriale*

Aspect electrocardiografic	Extrasistolă ventriculară	Conducere aberantă
Aspect rSR' în V_1	-	+++
Aspect R sau qR în V_1	++	+
Aspect de „bloc de ramură stângă"	++	+
Vector QRS iniţial identic	-	++
Interval de cuplaj fix	+++	-
Pauză compensatorie	++	+
Secvenţă ciclu lung – ciclu scurt	+	+++
Secvenţă ciclu scurt – ciclu lung	+++	-
Morfologie QRS variabilă în funcţie de raportul interval de cuplaj/ciclu RR precedent	-	+++

– = absenţă
+ = prezenţă probabilă

după Marriott HJL şi Myerburg RJ, 1974 ; Watanabe Y şi Dreifus LS, 1977 ; Bigger JT, 1980

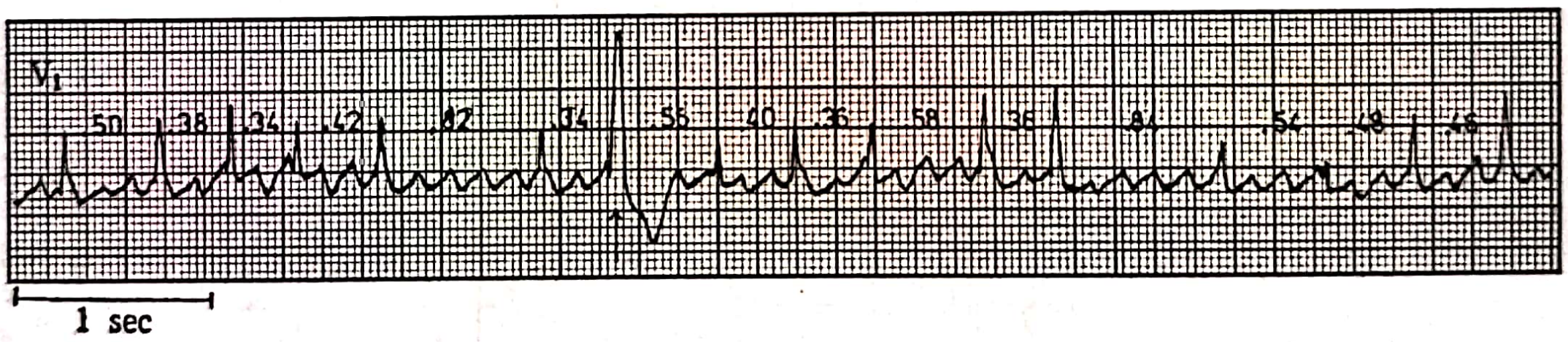

Fig. 24.6 : *Flutter atrial cu o conducere intraventriculară aberantă (săgeata) prin fenomen Ashman (ciclul RR precedent este de 0.82 secunde, iar intervalul de cuplaj al primului complex după pauză este de 0.34 secunde).*

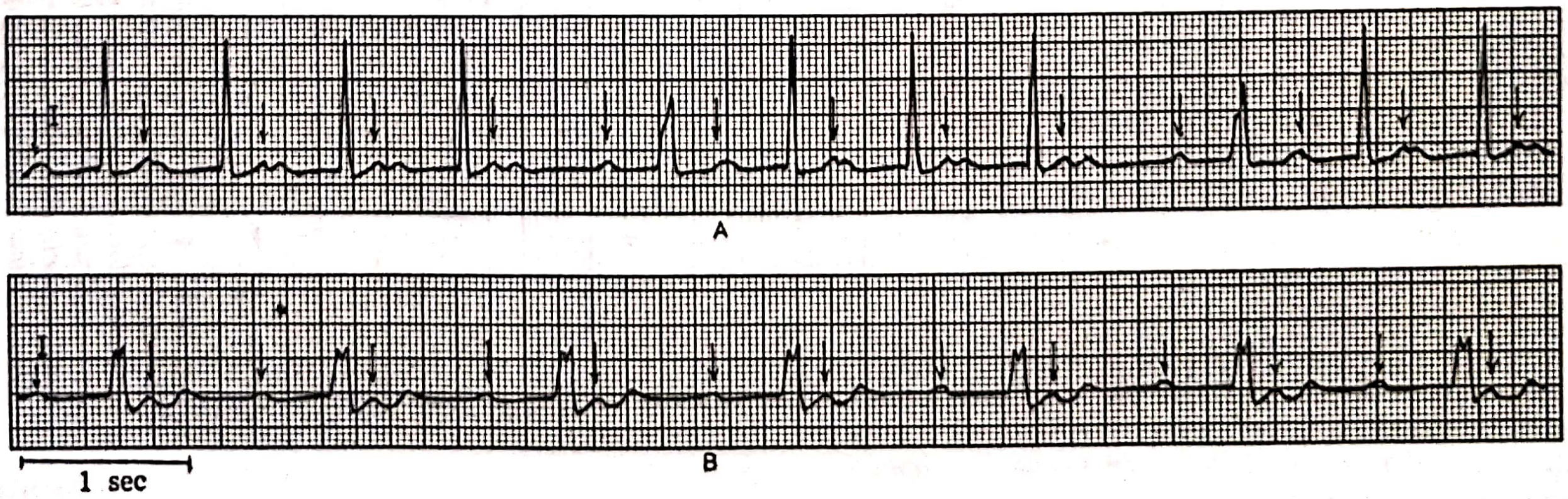

Fig. 24.7 : *Bloc de fază 4. A. Bloc AV de gradul II de tip Wenckebach. Complexele QRS care survin după pauză prezintă o conducere intraventriculară aberantă (bloc de fază 4). B. La acelaşi bolnav, instalarea unui bloc AV 2/1 determină apariţia constantă a conducerii intraventriculare aberante (ca urmare a bradicardiei, blocul de fază 4 se manifestă constant). Săgeţile indică undele P.*

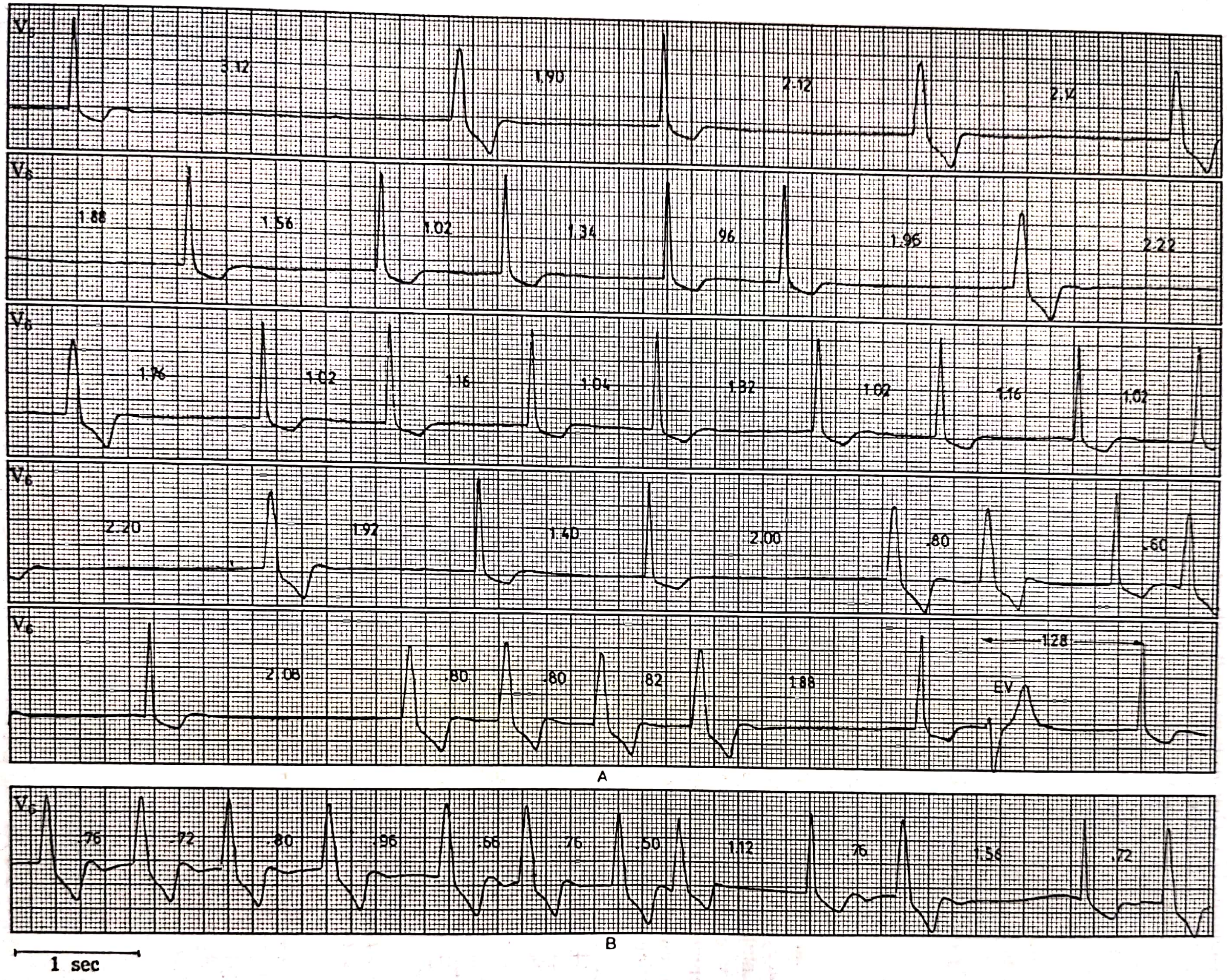
V6
3.12
1.90
2.12
2.14
V6
1.88
1.56
1.02
1.34
.96
1.96
2.22
V6
1.76
1.02
1.16
1.04
1.32
1.02
1.16
1.02
V6
2.20
1.92
1.40
2.00
.80
.60
V6
2.08
.80
.80
.82
1.88
1.28
EV
A
V6
.76
.72
.80
.96
.68
.76
.60
1.12
.76
1.56
.72
B
1 sec

Fig. 24.8: *A. Fibrilaţie atrială cu conduceri intraventriculare aberante, prin bloc de fază 3 şi bloc de fază 4 (înregistrare continuă a derivaţiei V_6). Conducerea intraventriculară aberantă se manifestă numai atunci când intervalul de cuplaj este egal ori mai mic de 0.80 secunde (bloc de fază 3), sau egal ori mai mare de 1.96 secunde (bloc de fază 4).* ***B*** *(după un efort uşor). Prezenţa numai a conducerii intraventriculare aberante prin bloc de fază 3, ca urmare a accelerării ritmului ventricular. Conducerea intraventriculară aberantă apare numai atunci când intervalul de cuplaj este egal sau mai mic de 0.96 secunde. Aspectul electrocardiografic poate fi interpretat şi ca un bloc de ramură stângă frecvenţă-dependent şi exprimă în mod cert o tulburare de conducere latentă. EV = extrasistolă ventriculară.*

fost prezentate în capitolul 17 („Fibrilaţia atrială cu conduceri intraventriculare aberante").

Conduceri intraventriculare aberante mai pot fi observate în tahicardia atrială haotică, evadările AV joncţionale, bătăile reciproce, parasistolia atrială şi AV joncţională. În mod excepţional, conducerea intraventriculară aberantă se poate manifesta la complexele QRS de origine sinusală. Aceasta se produce după o extrasistolă interpolată, ca urmare a intervalului postectopic scurt, precum şi în cazul disociaţiei AV incomplete, atunci când capturile ventriculare survin precoce în ciclul cardiac.

Conducerea intraventriculară aberantă prin bloc de fază 4 se poate manifesta în prezenţa unor diastole foarte lungi: bloc AV de gradul II (fig. 24.7), fibrilaţia atrială cu ritm ventricular foarte lent (fig. 24.8), sau în timpul masajului sinusului carotidian (fig. 24.9). În cazuri foarte rare, blocul de fază 4 se poate manifesta la nivelul ţesutului AV joncţional (fig. 24.10).

Conducerea aberantă intraatrială (fenomenul Chung)

Uneori, unda P de origine sinusală, care urmează imediat după o extrasistolă atrială, prezintă o morfologie deosebită faţă de celelalte unde P de origine sinusală (fig. 19.17). Acest aspect este desemnat cu termenul „conducere intraatrială aberantă" sau „fenomen Chung". Mai rar, conducerea aberantă intraatrială survine după o extrasistolă AV joncţională, ventriculară, sau după un complex de origine parasistolică. De regulă, conducerea intraatrială aberantă se manifestă numai la prima bătaie sinusală postectopică şi, în cazuri mult mai rare, se constată la două sau mai multe complexe sinusale. Mecanismul conducerii intraatriale aberante este reprezentat probabil de modificările perioadei refractare a miocardului atrial sau căilor de conducere intraatriale, consecutive stimulului ectopic (Chung EK, 1972).

Semnificaţie clinică

Conducerea intraventriculară aberantă reprezintă un fenomen fiziologic atâta timp cât este prezent unul din cei trei factori majori care o pot produce: intervalul de cuplaj foarte scurt, ritm ventricular foarte rapid sau fenomen Ashman. Apariţia neprevăzută a conducerii intraventriculare aberante, fără factorii amintiţi mai sus, indică o conducere intraventriculară anormală (fig. 24.11). În ceea ce priveşte conducerea aberantă intraatrială (fenomenul Chung), semnificaţia sa clinică este incertă. De notat totuşi că majoritatea cazurilor se constată în prezenţa unei boli cardiace (Chung EK, 1972 şi 1977).

Conducerea ascunsă

Istoric

Conceptul conducerii ascunse a fost postulat pentru prima oară de către Engelmann TW[*] (1894) şi Erlanger J[*] (1905). Acest tip de conducere a fost ulterior confirmat experimental de Ashman R[*] (1925), Lewis T şi Master AM[*] (1925) şi Drury AN[*] (1925) şi în electrocardiografia clinică de Kaufmann R şi Rothberger CJ[*] (1927). Conducerea ascunsă devine totuşi o entitate electrocardiografică distinctă ca urmare a cercetărilor de electrocardiografie clinică efectuate între anii 1948 şi 1965 de Langendorf R, Pick A şi Katz LN. Utilizând procedeul microelectrozilor, Hoffman BF (1961) demonstrează prezenţa conducerilor ascunse nu numai la nivelul ţesutului AV joncţional, ci şi în ramul drept şi stâng al fasciculului lui His, precum şi în reţeaua Purkinje. Înregistrarea electrocardiogramei fasciculului lui His aduce noi argumente (Rosen KM şi colab., 1970).

Definiţie. Mecanism

Conducerea ascunsă a unui stimul poate fi recunoscută numai prin influenţa asupra formării sau conducerii impulsului cardiac subsecvent. Deşi acest tip de conducere poate avea loc în oricare parte a inimii, cel mai frecvent se constată în ţesutul AV joncţional. Conducerea ascunsă AV este definită ca o pătrundere adâncă a stimulului atrial în ţesutul AV joncţional, fără propagare la ventricule (Watanabe Y şi Dreifus LS, 1977). Această pătrundere adâncă a excitaţiei creează o nouă perioadă refractară care influenţează stimulul subsecvent. În consecinţă, conducerea AV ascunsă se manifestă prin una din următoarele modificări: (1) prelungirea neprevăzută a intervalului PR sau apariţia unei unde P blocate şi (2) absenţa unei evadări AV joncţionale după o pauză lungă, deşi ciclul centrului de automatism AV joncţional este mai scurt decât pauza.

Criterii de diagnostic electrocardiografic

(Langendorf R, 1948; Chung EK, 1977; Watanabe Y şi Dreifus LS, 1977)

Diagnosticul electrocardiografic de conducere ascunsă în joncţiunea AV se face pe baza semnelor indirecte indicate de bătaia subsecventă.

Influenţa asupra conducerii AV

1. *Alungirea intervalului PR sau blocarea undei P după o extrasistolă.* Extrasistolele atriale sau ventriculare pot pătrunde în joncţiunea AV (conducere ascunsă), unde generează o nouă perioadă refractară. Aceasta se va manifesta prin alungirea intervalului PR sau blocarea undei P a bătăii subsecvente (fig. 24.12).
2. *Alungirea intervalului PR după un complex ventricular stimulat.* Bătăile sinusale care urmează unui complex ventricular indus de un stimulator cardiac pot prezenta un interval PR alungit, ca urmare a pătrunderii stimulului artificial în joncţiunea AV (conducere ascunsă), unde generează o perioadă refractară.
3. *Influenţa asupra conducerii AV în blocul AV de gradul II.* Conducerea ascunsă poate influenţa secvenţa conducerii AV în blocul AV de gradul II – 2/1. De exemplu, conducerea ascunsă în joncţiunea AV a unei

---

[*] Citaţi după Chung EK, 1977.

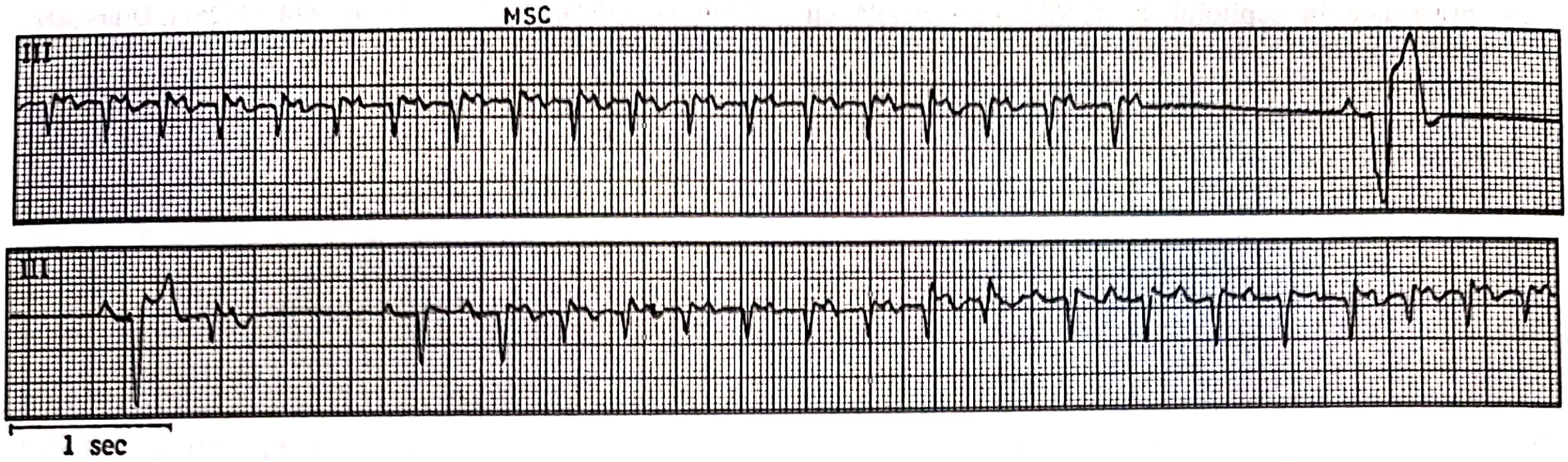

Fig. 24.9 : *Tahicardie paroxistică atrială redusă temporar prin masajul sinusului carotidian (MSC). Înregistrare continuă a derivaţiei III. În perioada de pauză apar două complexe QRS lărgite şi anormale (bloc de fază 4).*

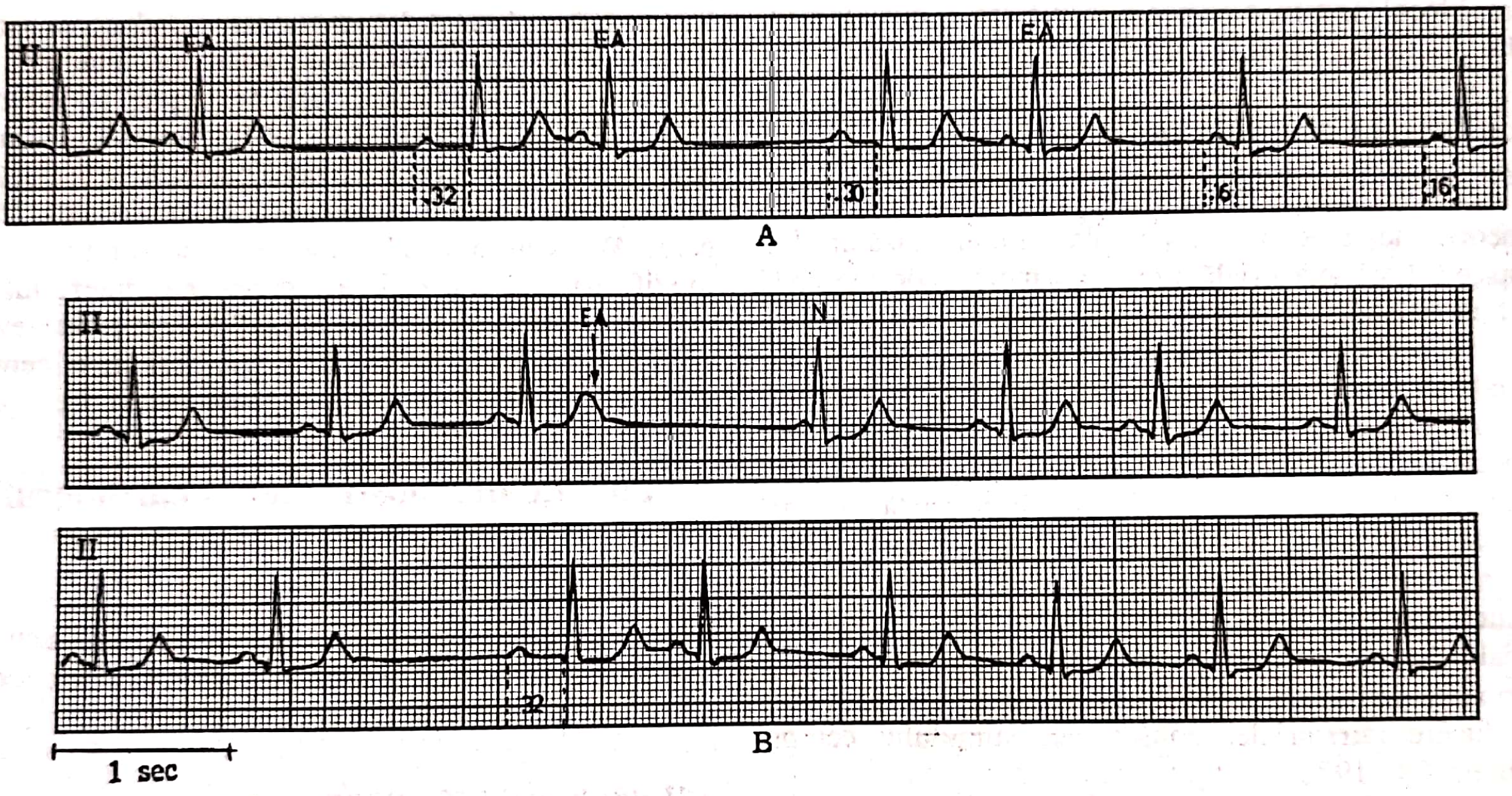

Fig. 24.10 : *Bloc de fază 4 în ţesutul AV joncţional (bolnav în vârstă de 78 de ani cu diagnosticul clinic de sindrom al nodului sinusal bolnav). A. Intervalul PR al bătăii sinusale care încheie pauza postectopică creşte în mod semnificativ (de la 0.16 la 0.30-0.32 secunde). EA = extrasistole atriale. B (înregistrare continuă a derivaţiei II). Pauza postectopică este încheiată de o evadare AV joncţională (N). În rândul de jos, un aspect probabil de bloc sinoatrial. Complexul de origine sinusală care încheie pauza prezintă un interval PR de 0.32 secunde (bloc de fază 4 în ţesutul AV joncţional).*

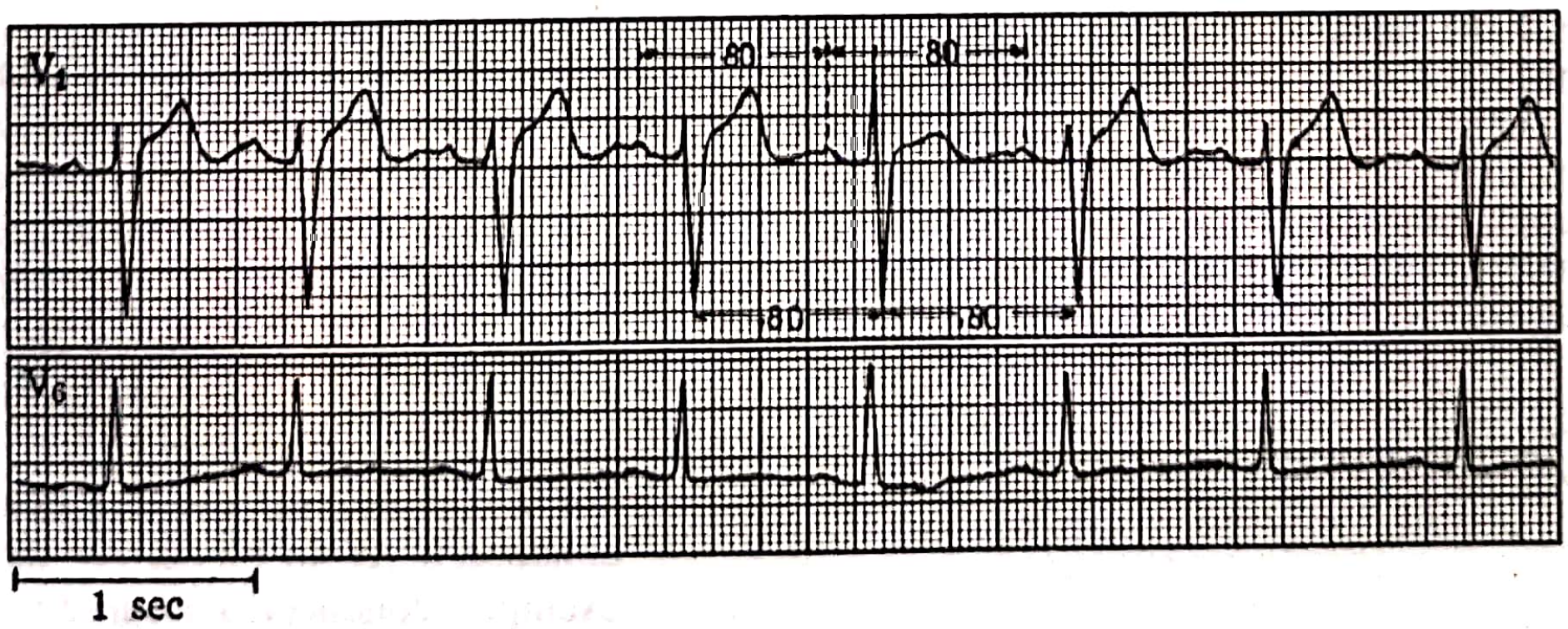

Fig. 24.11 : *Conducere intraventriculară aberantă (al 5-lea complex) în absenţa unor modificări în durata ciclului cardiac. În cazul de faţă, aberanţa nu poate fi explicată prin mecanisme fiziologice clasice (bloc de fază 3, bloc de fază 4 sau fenomen Ashman).*

extrasistole ventriculare poate determina blocarea neprevăzută a undei P subsecvente (fig. 24.13). De asemenea, un bloc AV 2/1 se poate transforma în bloc AV 3/1, 4/1 sau 4/2 ca urmare a pătrunderii adânci a unor stimuli atriali (conducere ascunsă) în ţesutul AV joncţional. Acest ultim aspect se poate constata frecvent în blocul AV 2/1 după administrarea atropinei, care facilitează conducerile ascunse (fig. 24.14).

4. *Influenţa asupra conducerii AV în flutterul atrial.* Flutterul atrial cu conducere AV 3/1 şi 5/1 are la bază în cele mai multe cazuri o conducere ascunsă a stimulilor atriali în joncţiunea AV (fig. 17.57 A şi 17.58).
5. *Influenţa asupra conducerii AV în fibrilaţia atrială.* Ritmul ventricular neregulat din fibrilaţia atrială indică o modificare a perioadei refractare a ţesutului AV joncţional de la o bătaie la alta. Acest răspuns ventricular variabil este determinat de pătrunderea incompletă şi în grade variabile a excitaţiilor atriale din joncţiunea AV (conduceri ascunse), care influenţează transmisia impulsurilor subsecvente.

Influenţa asupra formării excitaţiei într-un pacemaker subsidiar

1. *Alungirea intervalului de evadare AV joncţională.* Intervalele de evadare AV joncţională sunt de cele mai multe ori regulate, deoarece corespund ciclului unui centru de automatism AV joncţional. Uneori însă, o evadare AV joncţională poate surveni cu întârziere în raport cu ciclul de evadare măsurat pe traseul electrocardiografic, ca urmare a conducerii ascunse în joncţiunea AV a unui stimul atrial care reciclează centrul de automatism AV joncţional.
2. *Alungirea intervalului R-R în cursul unei tahicardii AV joncţionale.* Are la bază acelaşi mecanism ca şi alungirea intervalului de evadare şi anume conducerea ascunsă a unui stimul atrial în joncţiunea AV cu reciclarea centrului de automatism AV joncţional (fig. 24.15).
3. *Absenţa evadărilor AV joncţionale în blocul AV de grad înalt.* Este o consecinţă a pătrunderii ascunse a stimulilor atriali în joncţiunea AV, cu descărcarea pasivă a centrilor de automatism AV joncţionali.
4. *Apariţia evadărilor ventriculare în blocul AV de gradul II sau de grad înalt.* Atunci când frecvenţa ventriculară scade sub 55/minut, apar evadări AV joncţionale care controlează în mod intermitent activitatea ventriculară. Absenţa evadărilor AV joncţionale este determinată de descărcarea pasivă a joncţiunii AV de conducerile ascunse ale stimulilor atriali. În aceste cazuri apar evadări ventriculare. Totuşi, prezenţa unor leziuni semnificative ale ţesutului AV joncţional poate fi răspunzătoare prin sine însăşi de incapacitatea joncţiunii de a produce stimuli.

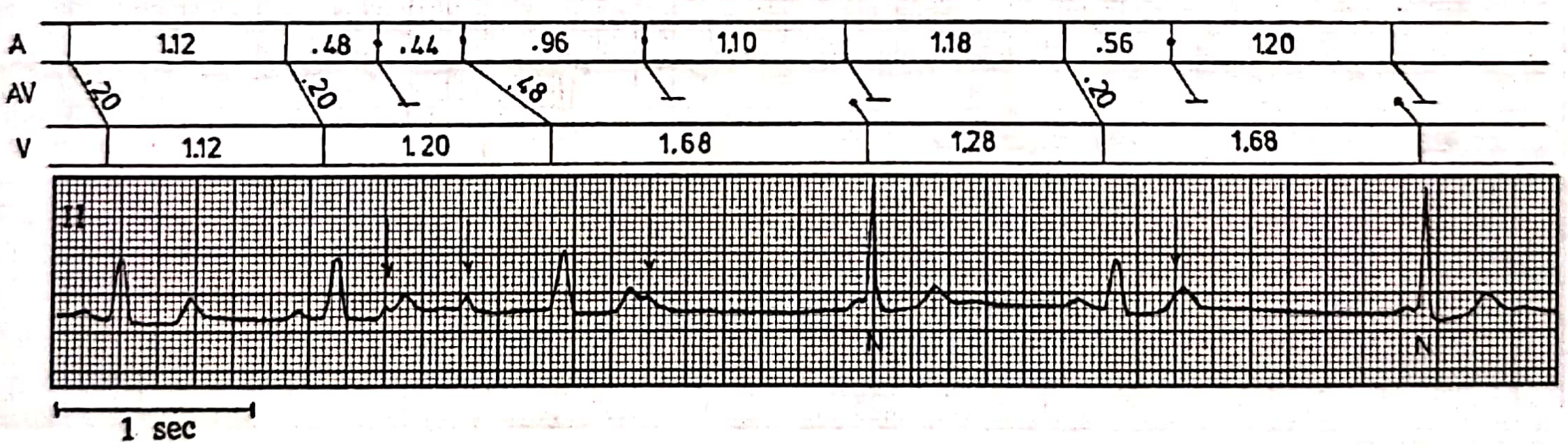

Fig. 24.12: *Conducere ascunsă în joncţiunea AV a unei extrasistole atriale. Săgeţile cu vârful în jos marchează extrasistolele atriale. Prima extrasistolă atrială, prin conducere ascunsă în joncţiunea AV, determină alungirea intervalului PR (0.48 secunde) a celei de-a doua extrasistole atriale. A 3-a şi a 4-a extrasistolă atrială, tot prin conducere ascunsă, reciclează centrul de automatism AV joncţional, încât evadările AV joncţionale (marcate cu N) apar după un interval foarte lung (1.68 secunde).*

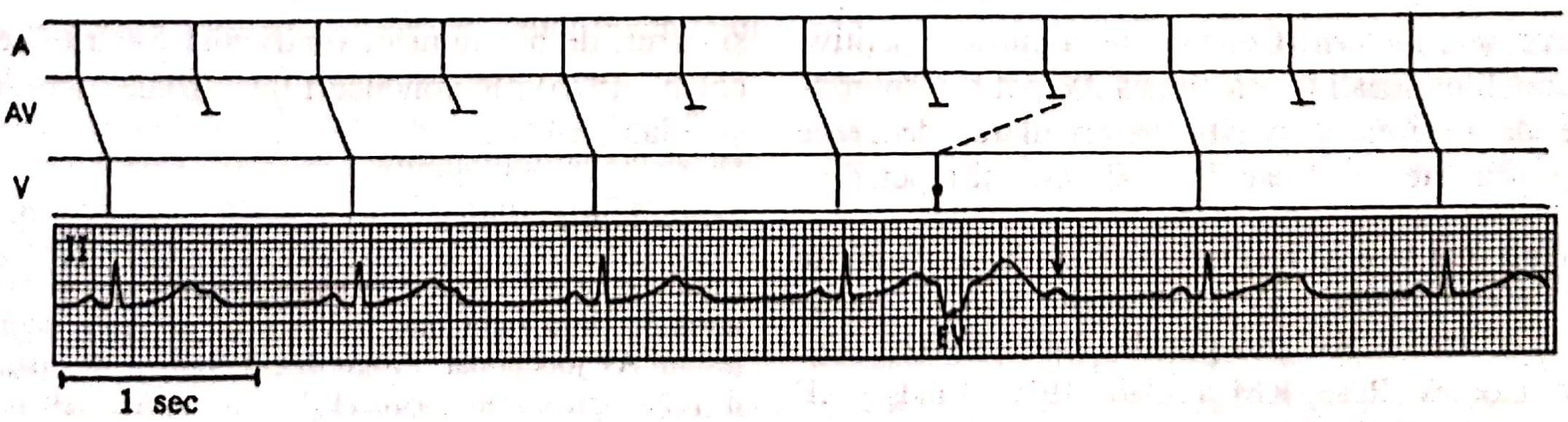

Fig. 24.13: *Bloc AV de gradul II – 2/1 cu o extrasistolă ventriculară (EV) care, prin conducere ascunsă în joncţiunea AV, determină blocarea undei P subsecvente.*

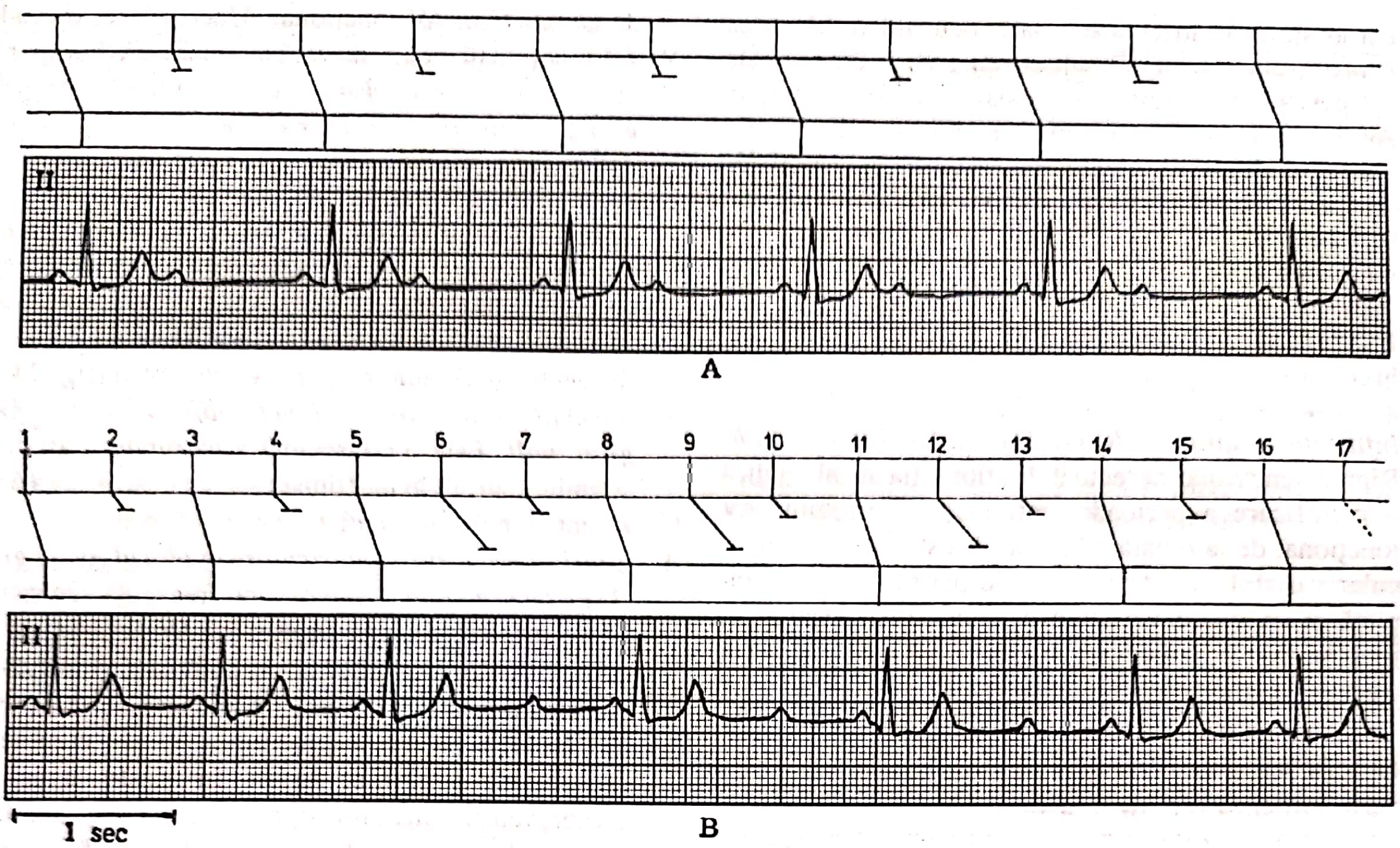

Fig. 24.14: *Bloc AV de gradul II – 2/1. B (după 1 mg atropină intravenos). Transformarea blocului AV – 2/1 în bloc 3/1 ca urmare a conducerii ascunse a stimulilor atriali în joncţiunea AV.*

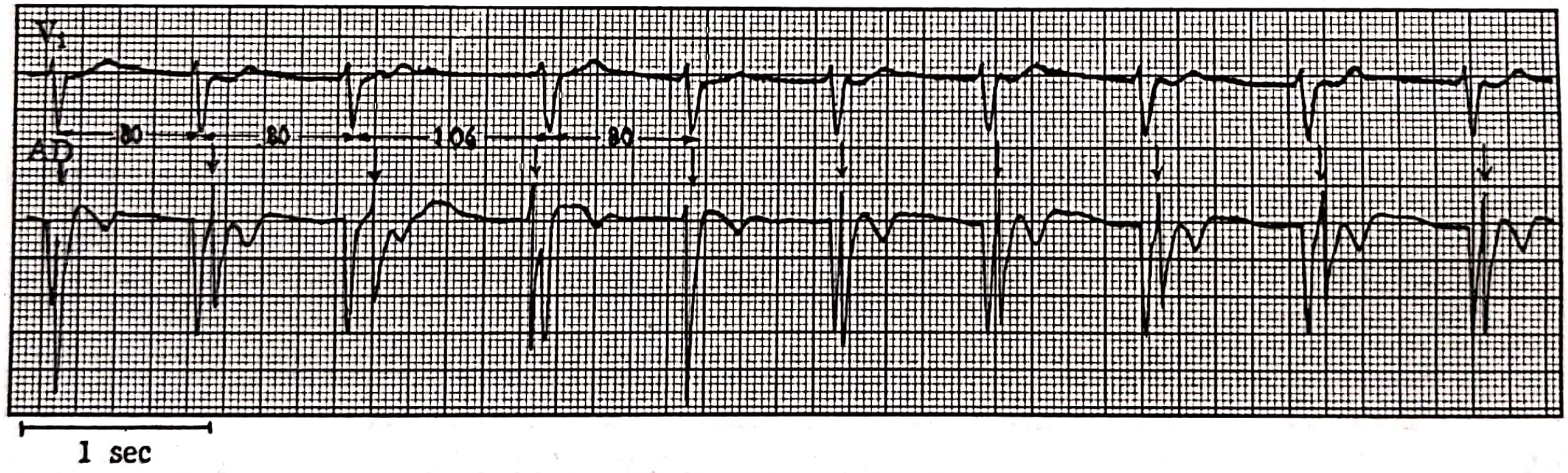

Fig. 24.15: *Disociaţie AV prin tahicardie AV joncţională (înregistrare sincronă a derivaţiilor V_1 şi intraatrială dreaptă – AD). Săgeţile cu vârful în jos marchează undele P. Se observă apariţia unui ciclu R-R mai lung (1.06 secunde) ca urmare a conducerii ascunse în joncţiunea AV a unui stimul atrial (a 3-a săgeată), care reciclează centrul de automatism AV joncţional.*

5. *Oprirea ventriculară.* Conducerile ascunse repetitive ale stimulilor atriali în joncţiunea AV pot fi răspunzătoare de oprirea activităţii ventriculare, deoarece joncţiunea este descărcată în mod pasiv şi repetat.

În cazuri mai rare au fost raportate conduceri ascunse produse de extrasistole –AV joncţionale, hisiene sau de stimuli parasistolici AV joncţionali, care creează false aspecte de bloc AV (Rosen KM şi colab., 1970 ; Lindsay AE şi Schamroth L, 1973 ; Fisch C şi colab., 1976), precum şi cazuri de bigeminism ventricular ascuns (Levy MN şi colab., 1975) sau conduceri intraatriale ascunse (Cotoi S şi colab., 1978).

Semnificaţie clinică

Conducerea AV ascunsă se poate manifesta şi în cazul inimilor normale, însă mult mai frecvent în prezenţa unor leziuni în ţesutul AV joncţional. Prognosticul depinde de boala de bază şi de tulburarea de ritm primară. Printre cauzele cele mai frecvente este de reţinut intoxicaţia digitalică.

Conducerea supranormală

Istoric

Fenomenul de conducere și excitabilitate supranormală a fost descris pentru prima oară de Wedensky NE[*] (1886) pe preparatul nerv-mușchi, după aplicarea unui stimul foarte puternic. Reprodus ulterior de Adrian ED și Lucas K[*] (1912) pe nervul izolat, fenomenul a fost observat și în rețeaua Purkinje a câinelui, de Goldenberg M și Rothbergher CJ[*] (1933). Primele observații clinice ale conducerii supranormale au fost raportate de către Lewis T și Master AM[*] în două cazuri de bloc atrioventricular (1924). Însă meritul de a fi extins conceptul conducerii supranormale și a fenomenului Wedenski în electrocardiografia clinică îi revine lui Kline EM și colab.[*] (1939), Scherf D și Schott A[*] (1939) și Pick A și colab. (1962). În ultimii 10-15 ani, o dată cu dezvoltarea procedeelor de investigație, au fost realizate progrese însemnate privind înțelegerea mecanismelor care stau la baza acestui fenomen (Damato AN și colab., 1971 ; Massumi RA și colab., 1972 ; Gallagher JJ și colab., 1973 ; Schamroth L și Perlman M, 1973).

Definiție. Mecanism

Faza supranormală a conducerii. Termenul de fază supranormală a conducerii[**] se referă la un anumit moment al ciclului cardiac în care se produce o ameliorare paradoxală a conducerii excitației. Această fază prezintă o durată de câteva sutimi de secundă și se manifestă la sfârșitul fazei 3 și începutul fazei 4 a potențialului de acțiune. Pe electrocardiogramă corespunde ramului descendent al undei T sau undei U.

Faza supranormală a excitabilității. Ca și faza supranormală a conducerii, această fază prezintă o durată de câteva sutimi de secundă și corespunde sfârșitului fazei 3 a potențialului de acțiune. În raport cu electrocardiograma, corespunde sfârșitului undei T. În această fază, fibrele miocardice pot fi excitate de stimuli mai slabi, care în cursul diastolei sunt subliminali, adică nu pot produce un potențial de acțiune propagat. Mecanismul electrofiziologic posibil al excitabilității supranormale : un stimul slab (subliminar) aplicat la sfârșitul fazei 3 a potențialului de acțiune găsește potențialul de membrană mai apropiat de potențialul-prag și, în consecință, poate declanșa un potențial de acțiune propagat ; însă un stimul de aceeași intensitate este inefectiv în cursul diastolei, când potențialul de membrană este îndepărtat de potențialul-prag.

Fenomenul Wedenski. Fenomenul Wedenski poate fi considerat ca o formă specifică a conductibilității și excitabilității supranormale. Descris inițial în neurofiziologie, fenomenul Wedenski a fost constatat și la nivelul celulelor miocardice și include efectul Wedenski și facilitarea Wedenski. *Efectul Wedenski* constă într-o modificare a excitabilității tisulare după aplicarea unui stimul electric puternic (sau supramaximal), care face țesutul excitabil la stimuli anterior inefectivi. Din această definiție rezultă similitudinea efectului Wedenski cu excitabilitatea supranormală. Deosebirea constă în aceea că efectul Wedenski prezintă o durată mai lungă în comparație cu durata foarte scurtă a perioadei de excitabilitate supranormală. *Facilitarea Wedenski* constă într-o creștere aparentă a excitabilității și/sau a gradului de răspuns al unui țesut, distal unei zone de bloc, ca urmare a stimulării țesutului proximal. Fenomenul de facilitare este invocat pentru explicarea modificării configurației complexului QRS generat de un pacemaker electronic, imediat după unda P, în prezența unui bloc AV de grad înalt (Lepeschkin E și Rosenbaum MB, 1957 ; Castellanos A jr și colab., 1966 ; Fisch C și Greenspan C, 1967).

Criterii de diagnostic electrocardiografic

(Chung EK, 1977 ; Watanabe Y și Dreifus LS, 1977)

În general, conducerea AV supranormală se manifestă printr-o ameliorare paradoxală a conducerii AV (interval PR scurt) sau prin apariția neașteptată a uneia sau mai multor bătăi sinusale conduse. Principalele forme de manifestare ale acestui fenomen sunt : (1) scurtarea bruscă a unui interval PR în blocul AV de gradul II tip Wenckebach, (2) apariția unei perioade de bloc AV de gradul I cu interval PR foarte lung în cursul unui bloc AV de gradul II tip Wenckebach, (3) capturi ventriculare – izolate sau consecutive – în blocul AV de gradul II – 2/1 sau în blocul AV de grad înalt (fig. 24.16, 24.17 și 24.18), (4) capturi ventriculare în cursul disociației AV prin tahicardie AV joncțională (fig. 24.19) și (5) capturi ventriculare în cursul ritmurilor ventriculare induse de un pacemaker artificial (fig. 24.20).

Semnificație clinică

Conducerea AV supranormală se poate produce numai în prezența unei conduceri AV anormale (Pick A și colab., 1962) sau în cursul funcționării defectuoase a unui pacemaker atrial (Hernandes-Pieretti O și colab., 1969). La om, demonstrarea directă a conducerii supranormale este posibilă numai prin utilizarea unor stimuli subliminari generați de un pacemaker artificial (Castellanos A jr și colab., 1966). În general, conducerea supranormală are un efect favorabil în blocul AV de grad înalt, mai ales atunci când apar capturi ventriculare repetitive. Însă în unele cazuri, conducerea anterogradă AV supranormală, dar ascunsă, poate determina oprirea ventriculară (Pick A și colab., 1962). Faza supranormală a excitabilității și efectul Wedenski pot fi răspunzătoare de producerea extrasistolelor (Lepeschkin E și Rosenbaum MB, 1975 ; Schamroth L, 1966). Conducerea supranormală poate avea loc la orice nivel al inimii, inclusiv în fasciculul accesoriu din sindromul WPW (McHenry PL și colab., 1966).

---

[*] Citați după Chung EK (1977).

[**] Termenul „supranormal" nu este suficient de exact, deoarece nu se produce propriu-zis o conducere „mai bună" decât cea normală, ci o conducere sau o excitabilitate „mai bună" decât cea anticipată în condițiile respective.

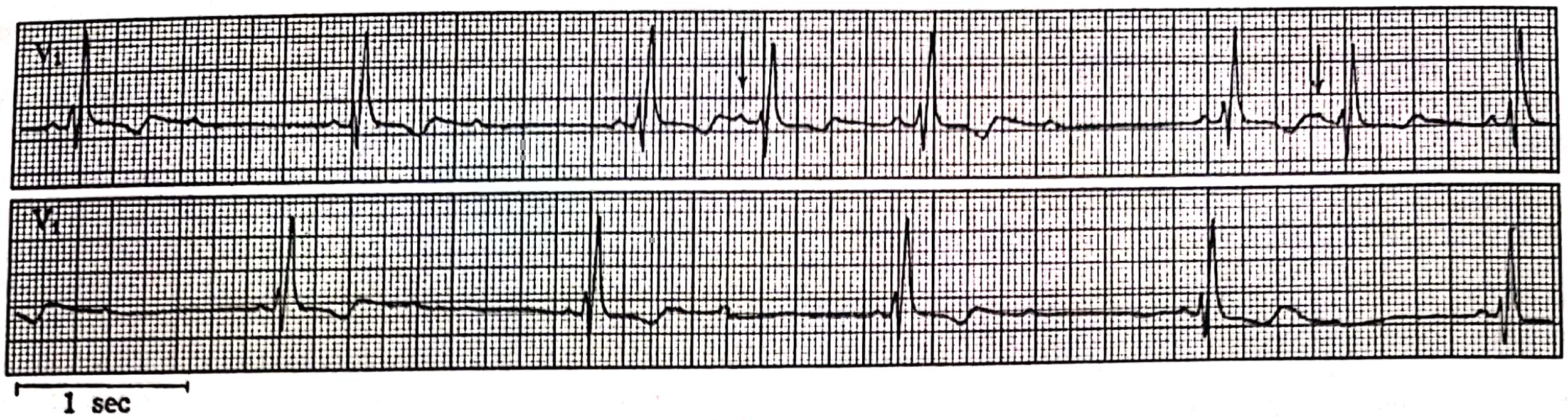

Fig. 24.16: *Bloc AV de gradul II-2/1 cu conduceri supranormale ale unor extrasistole atriale (înregistrare continuă a derivaţiei V_1). Săgeţile indică extrasistole atriale.*

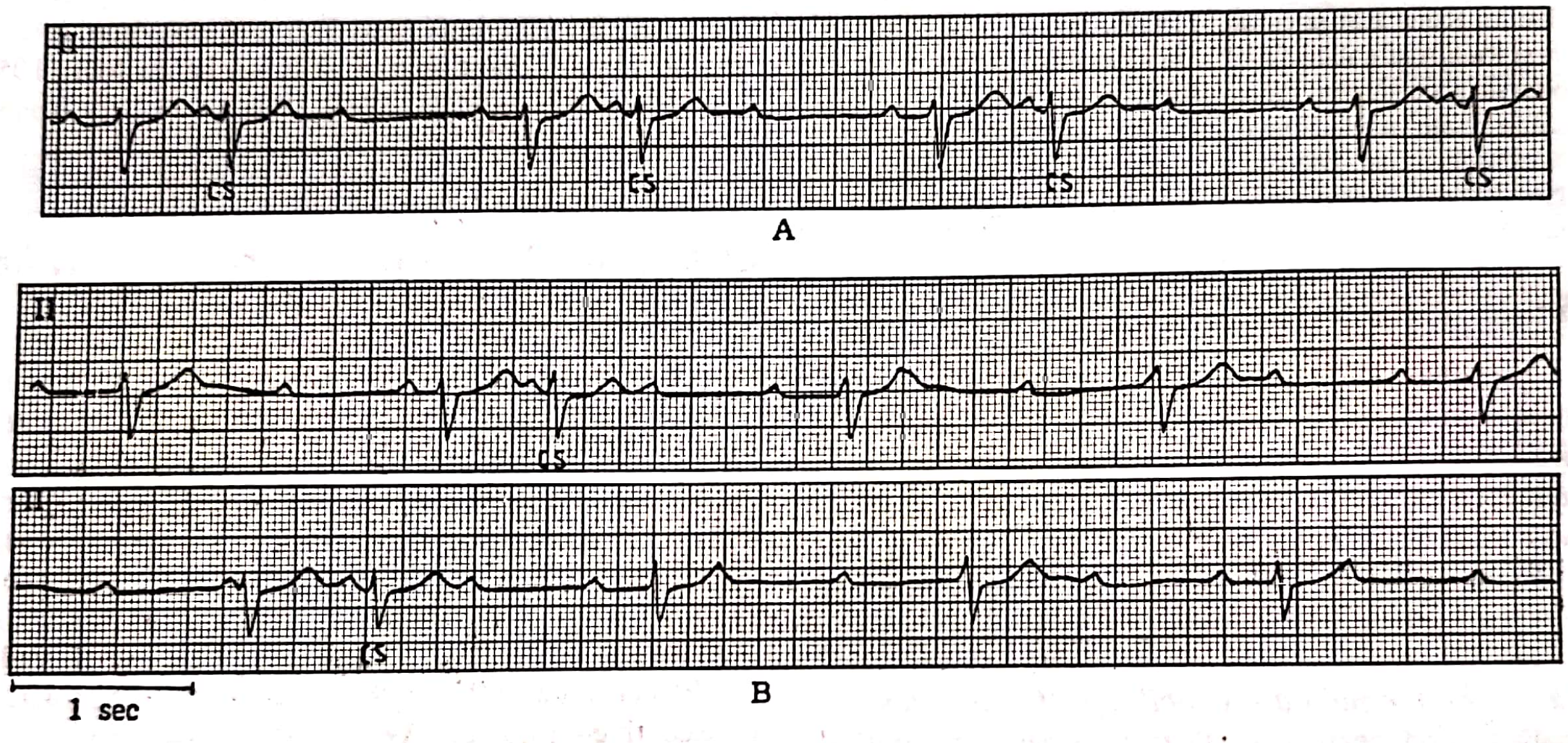

Fig. 24.17: *Conduceri supranormale într-un bloc AV de grad înalt. B (după un efort uşor). Înregistrare continuă a derivaţiei II. Se observă accentuarea gradului de bloc ca urmare a conducerilor ascunse. CS = conduceri supranormale.*

Alternarea timpului de conducere atrioventriculară

Istoric

Alternarea timpului de conducere atrioventriculară (AV), manifestată prin două valori ale intervalului PR care apar alternativ, a fost produsă experimental de Lewis T şi Mathison G* (1910) şi observată ulterior în timpul stimulării atriale rapide de Lewis T şi colab.* (1918). La inima umană, acest fenomen a fost descris prima oară de Kaufmann R şi Rothberger CJ* (1927) în cursul flutterului atrial cu conducere 2/1. Ulterior, alternanţa timpului de conducere AV a fost descrisă la om în cursul ritmului sinusal, blocului AV de gradul I şi de gradul II (Langendorf R, 1948; Segers M, 1951; Katz LN şi Pick A, 1956).

Mecanism

Pentru explicarea variaţiei alternative a duratei intervalelor PR au fost puse în discuţie două mecanisme: (1) prezenţa unei căi de conducere AV duble şi (2) conduceri ascunse în joncţiunea AV, cu două niveluri de bloc.

1. *Prezenţa unei căi de conducere AV duble* (Moe GK şi colab., 1956; Hoffman BF şi colab., 1963; Rosen KM şi colab., 1974; Noy Y şi Fleischmann P, 1975; Wu D şi colab., 1975). Conform acestei ipoteze, alternarea duratei intervalelor PR este condiţionată de prezenţa a două căi de conducere AV, ambele cu conductibilitatea deprimată, care conduc stimulul în mod alternativ. Apariţia alternativă a unor intervale PR scurte şi lungi presupune o conducere mai lentă prin una din cele două căi.
2. *Conduceri ascunse în joncţiunea AV cu două niveluri de bloc* (Katz LN şi Pick A, 1956; Langendorf R şi Pick A, 1956; Langendorf R, 1958; Watanabe Y şi Dreifus LS, 1977). Acest mecanism se află, foarte

---

* Citaţi după Chung EK, 1977.

probabil, la baza variației alternative a intervalelor PR în blocul AV de gradul II – 2/1 şi în blocul AV de grad înalt. Atunci când un stimul atrial blocat pătrunde mai adânc în sistemul de conducere AV joncțional, producând o perioadă refractară, intervalul PR al bătăii sinusale subsecvente va fi prelungit. Dimpotrivă, blocarea unui stimul într-o zonă proximală a sistemului de conducere AV va permite transmisia mai rapidă a stimulului subsecvent şi apariția unui interval PR scurt. Această ipoteză postulează deci două niveluri de bloc.

Aspecte electrocardiografice

(Chung EK, 1977; Watanabe Y şi Dreifus LS, 1977)

1. Prezența alternativă a două valori ale intervalelor PR, în condițiile ritmului sinusal cu frecvență constantă (fig. 24.21). În acest caz, variația intervalelor PR este interpretată ca fiind consecința unei căi AV duble.
2. Prezența alternativă a două valori ale intervalelor PR în blocul AV de gradul II – 2/1 sau în blocul AV de

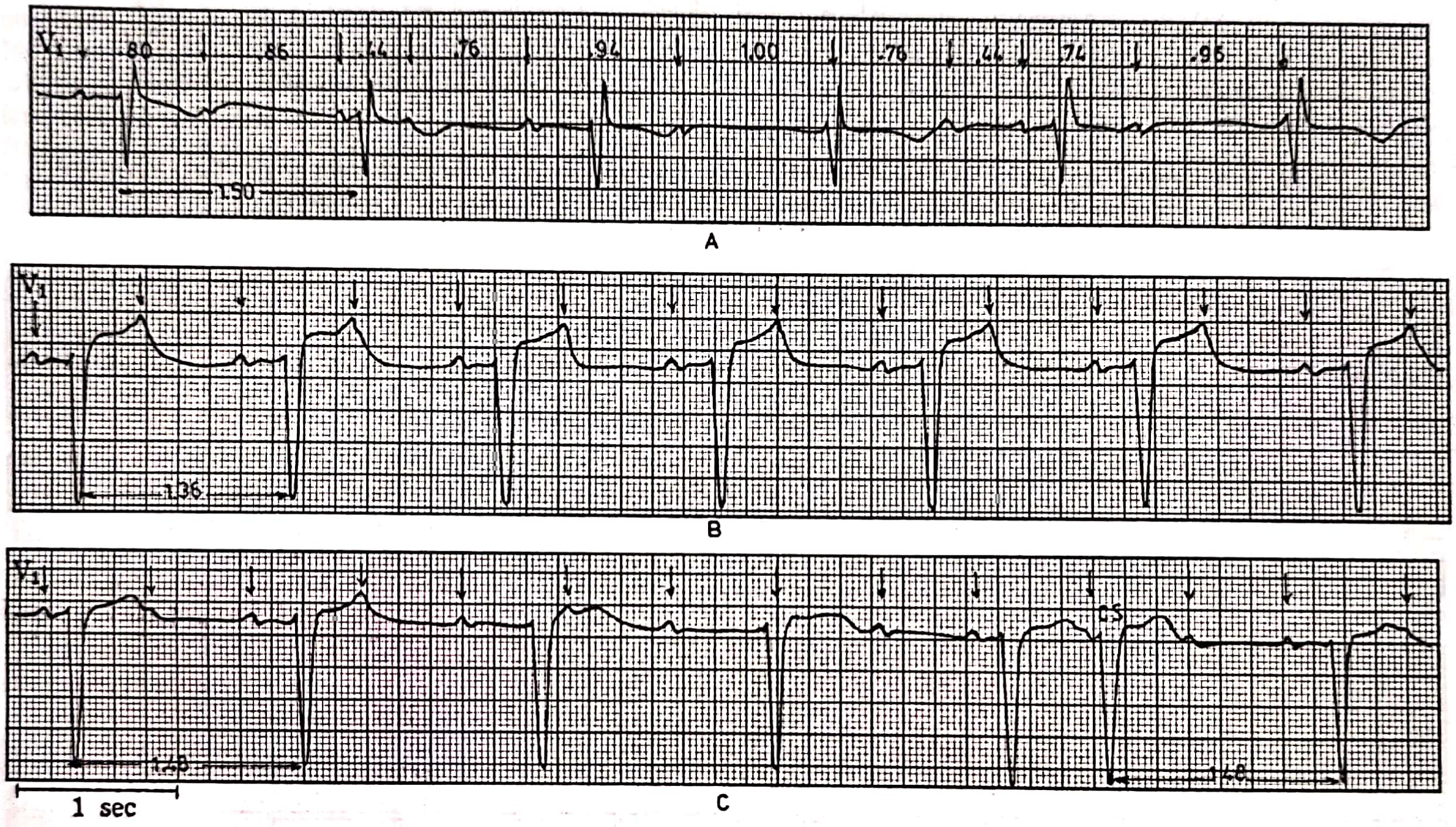

Fig. 24.18 : *Bloc AV complet (complexe QRS cu configurație de „bloc de ramură dreaptă") şi extrasistole atriale.* ***B.*** *Înregistrarea efectuată la acelaşi bolnav, după 3 zile, evidențiază tranziția în bloc AV de gradul II – 2/1 şi bloc de ramură stângă.* ***C.*** *După alte 24 ore este surprins aspectul de bloc AV de grad înalt cu o conducere supranormală (CS). Săgețile marchează undele P.*

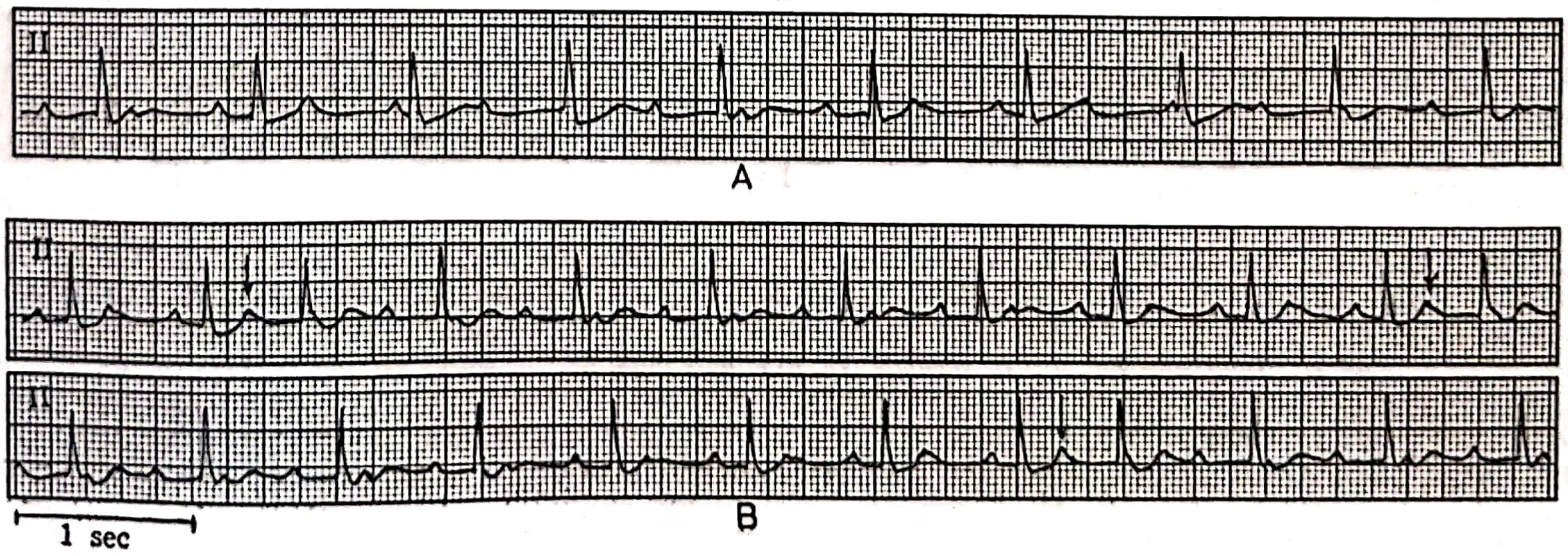

Fig. 24.19 : *Tahicardie atrială (120/minut) şi tahicardie AV joncțională (70/minut) cu disociație atrioventriculară completă. B (după 1 mg atropină intravenos). Înregistrare continuă a derivației II. Tahicardie atrială (150/minut) şi tahicardie AV joncțională (80/minut) cu disociație atrioventriculară incompletă ca urmare a unor conduceri AV supranormale (marcate prin săgeți).*

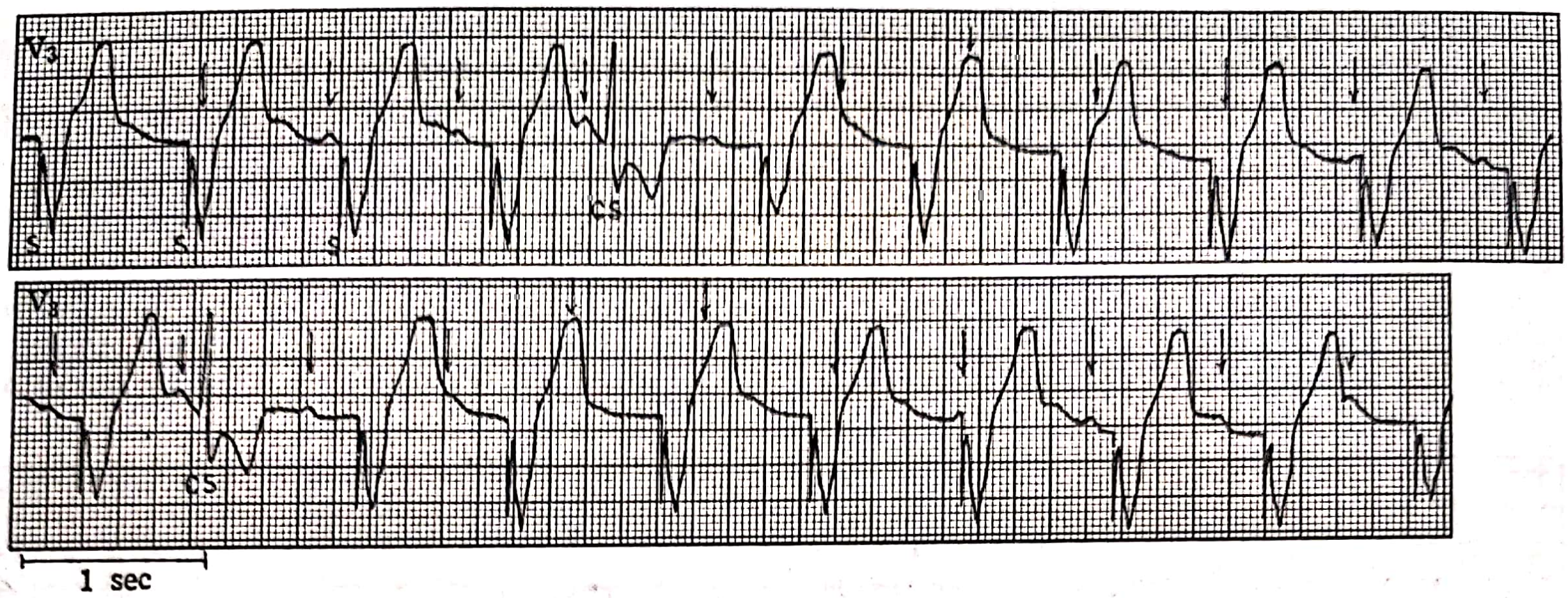

Fig. 24.20 : *Ritm ventricular stimulat (stimulator cardiac permanent) cu două conduceri supranormale (CS). Înregistrare continuă a derivației V_3. S = stimuli electrici. Săgețile marchează undele P.*

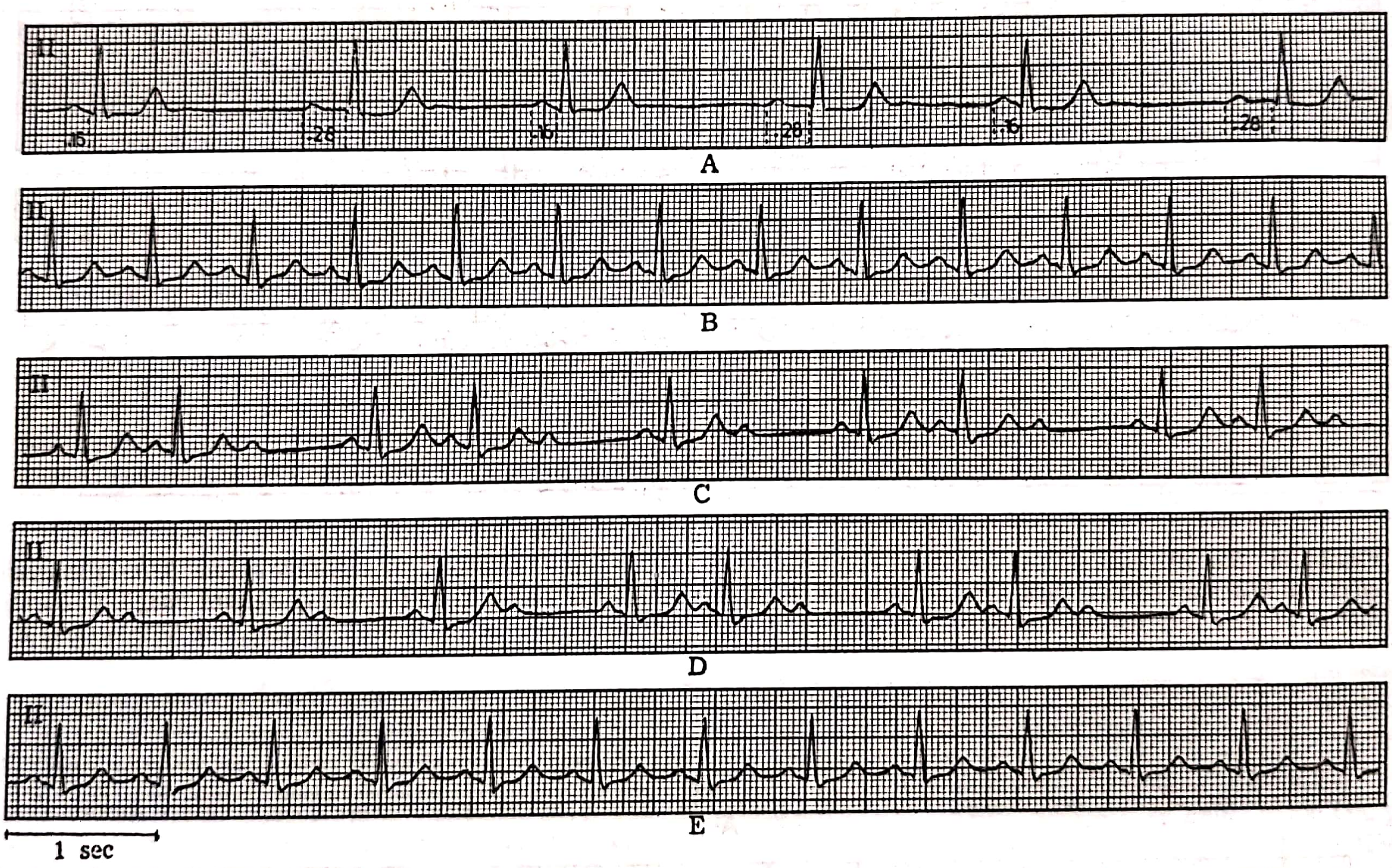

Fig. 24.21 : *Alternanța timpului de conducere atrioventricular.* ***A.*** *Bradicardie sinusală cu frecvența 38-40/minut. În mod alternativ, intervalul PR este de 0.16 și 0.28 secunde.* ***B*** *(1 minut după 1 mg atropină administrată intravenos). Ritm sinusal 88/minut cu interval PR fix (0.16 secunde).* ***C*** *(5 minute după administrarea atropinei). Ritm sinusal 97/minut cu bloc AV Mobitz II - 3/2, alternând cu bloc AV 2/1. Intervalul PR = 0.16 secunde.* ***D*** *(10 minute după administrarea atropinei). Ritm sinusal 97/minut cu bloc AV 2/1, urmat de bloc AV Mobitz II - 3/2. Intervalul PR = 0.16 secunde.* ***E*** *(30 de minute după administrarea atropinei). Ritm sinusal 85/minut cu intervalul PR = 0.16 secunde, fără bloc AV. Probabil că atropina a facilitat transmisia excitației pe calea mai rapidă. Blocul AV este frecvență-dependent. Alternanța intervalelor PR traduce o tulburare de conducere AV latentă.*

grad înalt (fig. 24.22). În acest caz, variaţia intervalelor PR este condiţionată de prezenţa unor conduceri ascunse.

3. Prezenţa alternativă a două valori ale intervalelor F-R în flutterul atrial cu conducere 2/1. Şi în acest caz, variaţia intervalelor F-R este expresia unor conduceri ascunse în joncţiunea AV.

Semnificaţie clinică

Variaţiile alternative ale intervalelor PR exprimă în mod constant o tulburare de conducere AV. Variaţii alternative ale intervalelor PR, ca urmare a unor căi de conducere AV duble, mai pot fi observate în sindromul WPW alternant. Variaţii ale intervalelor PR – însă nealternative – pot fi, de asemenea, observate în aritmia sinusală, când intervalul PR este mai scurt atunci când frecvenţa cardiacă este mai rapidă, şi mai lung atunci când frecvanţa cardiacă este mai joasă. În acest caz, variaţia duratei intervalelor PR este consecinţa variaţiilor de tonus vagal. În alte cazuri, aritmia sinusală se însoţeşte, dimpotrivă, de alungirea intervalului PR în prezenţa unei diastole mai scurte, şi invers. Acest ultim aspect reprezintă manifestarea unei tulburări de conducere latente: creşterea duratei perioadei refractare a joncţiunii AV este „demascată" în condiţiile unei scurtări a intervalului R-R.

Alternanţa electrică

Definiţie

Semnalat de Lewis Th* în anul 1910, fenomenul de alternanţă electrică se manifestă printr-o variaţie de tip alternativ a amplitudinii şi/sau configuraţiei complexelor electrocardiografice. Cele două condiţii indispensabile pentru diagnostic sunt: (1) complexele trebuie să aibă originea în acelaşi centru de automatism şi (2) absenţa unei relaţii cu respiraţia sau alte fenomene periodice extracardiace (Spodick DH, 1962; Chung EK şi colab., 1964; Chou TC, 1979).

Mecanism

Mecanismul exact al fenomenului de alternanţă electrică nu este încă suficient de clar. Este foarte probabil că mecanismele pot fi diferite, în funcţie de sindromul clinic care a generat fenomenul de alternanţă electrică. Au fost propuse următoarele 3 ipoteze: (1) alternarea poziţiei anatomice a inimii, (2) prelungirea alternativă a perioadei refractare într-o anumită zonă a inimii şi (3) alternarea debitului cardiac.

1. *Alternarea poziţiei anatomice a inimii.* Această ipoteză propusă de McGregor E şi Baskind E (1955) se bazează pe apariţia frecventă a fenomenului de alternanţă electrică la bolnavii cu revărsat pericardic şi tamponadă cardiacă. Deoarece inima este suspendată în lichidul pericardic, mişcările sale nu mai sunt limitate de plămân şi structurile mediastinale adiacente. În consecinţă, apar oscilaţii naturale ritmice care influenţează relaţia vectorilor electrici cu axele derivaţiilor. Cercetări ecocardiografice şi angiocardiografice vin în sprijinul acestei ipoteze (Price EC şi Dennis EW, 1969; Usher BW şi Popp RL, 1972).
2. *Prelungirea alternativă a perioadei refractare într-o anumită parte a inimii* (Hamburger WW şi colab., 1938; Schamroth L şi colab., 1959; Chung EK şi colab., 1964). În absenţa revărsatului pericardic, mecanismul probabil constă în alternarea tipului de propagare a excitaţiei, ca urmare a prelungirii perioadei refractare în unele zone ale miocardului. În consecinţă, după o activare normală, stimulul subsecvent va găsi aceste zone în perioada refractară şi orientarea frontului de depolarizare va fi diferită.
3. *Alternarea debitului cardiac* (Spodick DH, 1962). Această ipoteză este acceptată într-o măsură mult mai redusă de majoritatea cercetătorilor.

Diagnostic electrocardiografic

Diagnosticul de alternanţă electrică se pune atunci când configuraţia complexelor P, QRS sau T alternează cu o ritmicitate regulată, originea acestor deflexiuni fiind comună (intervale R-R constante). Cea mai frecventă formă de alternanţă electrică se manifestă la complexele QRS (alternanţă electrică ventriculară). În mod obişnuit, alternanţa

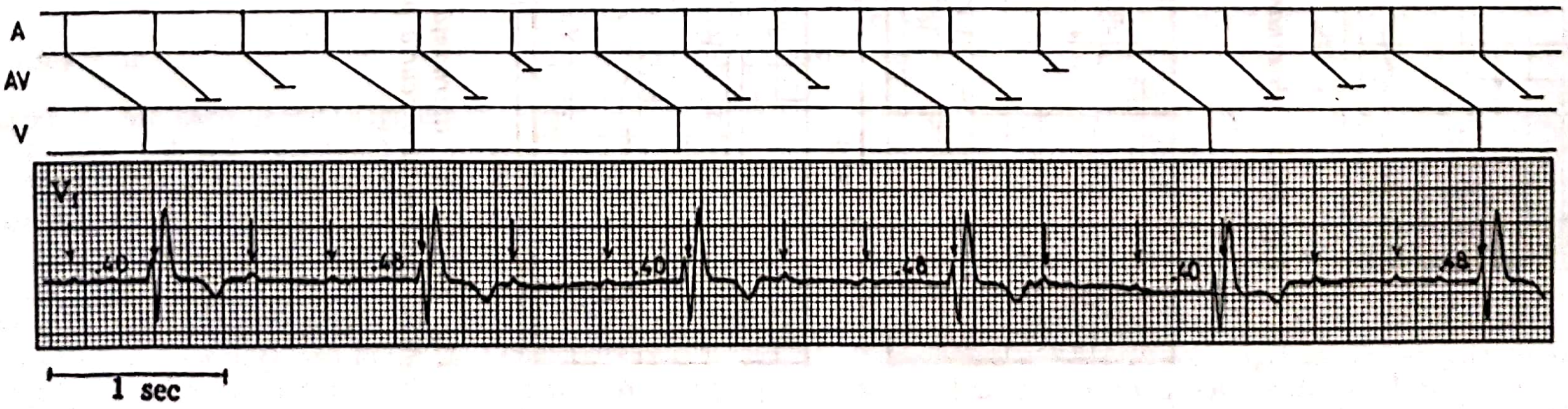

Fig. 24.22: *Bloc AV de grad înalt 3/1, cu bloc de ramură dreaptă (bloc bifascicular). Se remarcă alternanţa intervalelor PR (0.40 şi 0.48 secunde), condiţionată probabil de conduceri ascunse.*

---

* Citat după Chung EK, 1977.

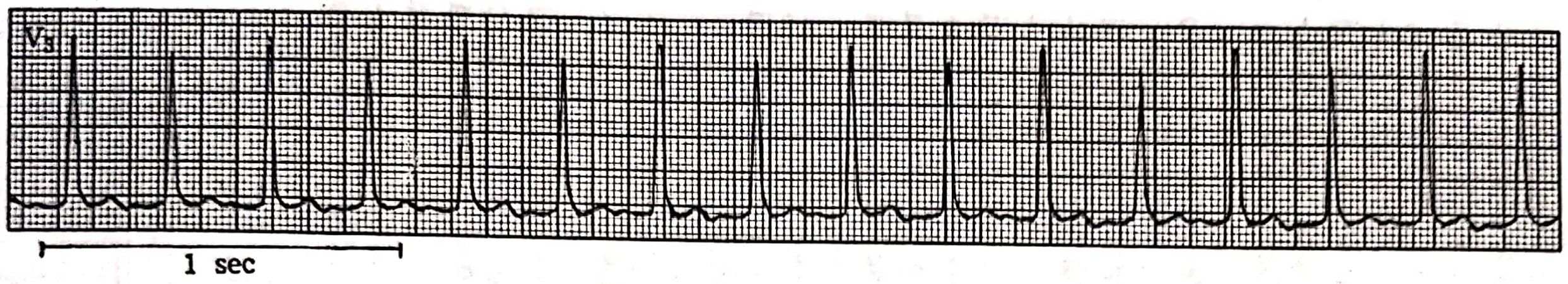

Fig. 24.23: *Alternanţă electrică ventriculară în cursul unei crize de tahicardie paroxistică supraventriculară (frecvenţa cardiacă de 214/minut).*

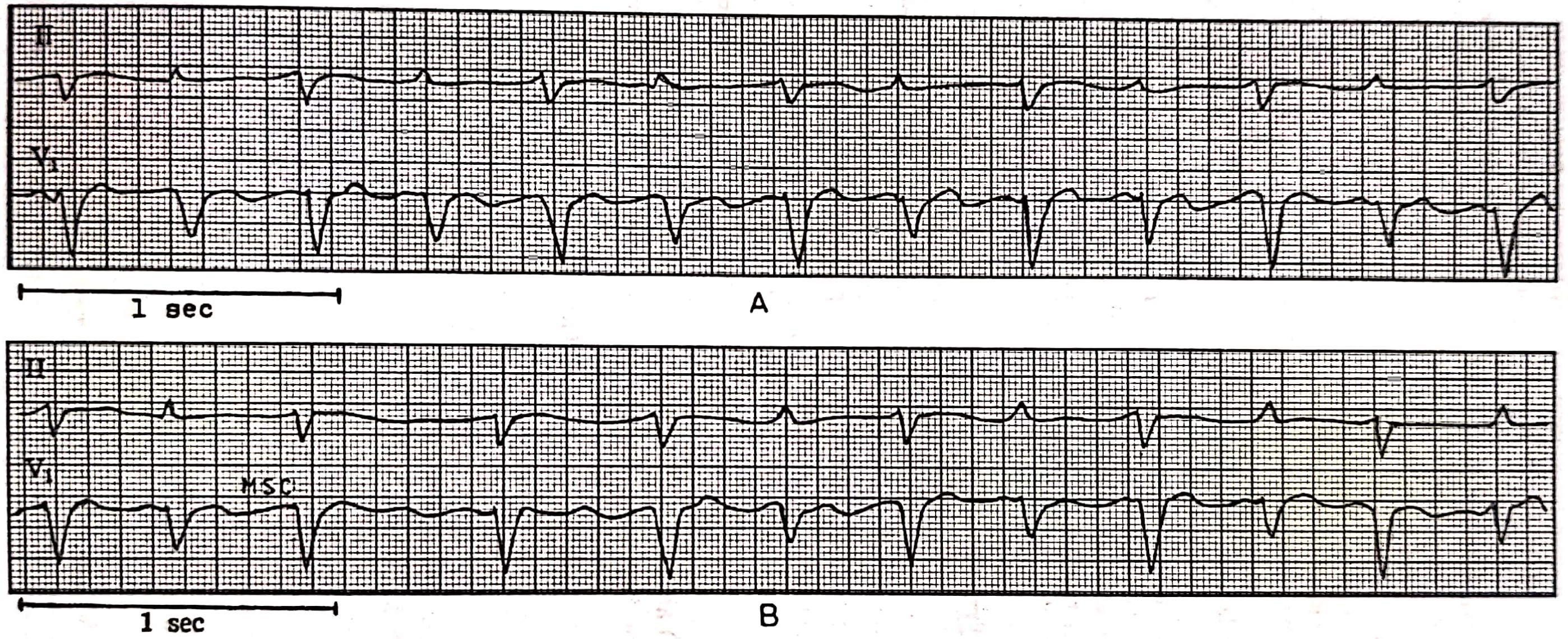

Fig. 24.24: ***A.*** *Alternanţă electrică ventriculară în cursul unui flutter atrial cu conducere 2/1.* ***B.*** *Masajul sinusului carotidian (MSC) determină o scurtă perioadă de rărire a frecvenţei ventriculare când fenomenul de alternanţă dispare (înregistrare sincronă a derivaţiilor II şi* V_1*).*

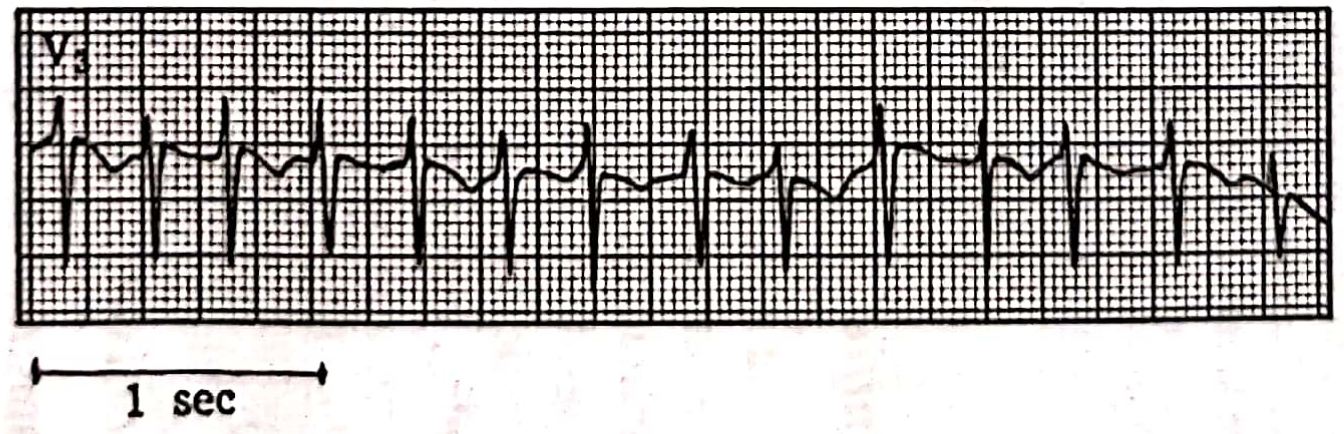

Fig. 24.25: *Fibrilaţie atrială cu alternanţa undei T.*

este de tip 2/1 (complexul QRS își modifică forma în mod alternativ), foarte rar 3/1 (fiecare al treilea complex își modifică forma) și excepțional 4/2, 4/1, 5/3, 5/2 sau 5/1. Ritmul de bază poate fi sinusal sau un ritm atrial ectopic: tahicardie paroxistică supraventriculară (fig. 24.23), flutter atrial (fig. 24.24) sau fibrilație atrială. Atunci când alternanța electrică afectează unda P (alternanță electrică atrială), raportul de alternanță este în mod obișnuit 2/1 și extrem de rar 3/1. Alternanța electrică izolată a undei T este foarte rară (fig. 24.25). Atunci când toate cele trei unde (P, QRS și T) prezintă fenomenul de alternanță, termenul utilizat este de alternanță electrică totală. În ultimii ani a fost descris fenomenul de alternanță a undei U în insuficiența cardiacă severă (Eyer KM, 1974; Chou TC, 1979), a segmentelor ST și TQ în cursul crizelor de angină pectorală Prinzmetal (Rozanski JJ și colab., 1979), precum și fenomenul de alternanță electrică ventriculară în condițiile unui stimulator cardiac permanent (Chung EK, 1977).

Diagnostic diferențial

Diagnosticul diferențial al fenomenului de alternanță electrică ventriculară se face cu: (1) extrasistolele ventriculare cu cuplaj lung, care survin după unda P a complexului subsecvent, (2) sindromul WPW alternant, (3) blocul de ramură stângă și dreaptă alternant și (4) tahicardia bidirecțională. Unii cercetători includ ultimele două entități electrocardiografice în cadrul fenomenului de alternanță electrică.

Semnificație clinică

Incidența alternanței electrice în spitalele de profil general este de 5 cazuri la 10.000 de electrocardiograme (Spodick DH, 1962; Chung EK și colab., 1964). Cauzele cele mai frecvente sunt: revărsatele pericardice (mai ales cele de natură tuberculoasă și malignă), cardiopatia ischemică, cardiopatia hipertensivă, insuficiența cardiacă congestivă, cordul pulmonar cronic, miocardita acută, amiloidoza cardiacă, tulburările electrolitice (hipocalcemia). Aproximativ 25% dintre bolnavi prezintă o tahicardie ectopică: tahicardie paroxistică supraventriculară, fibrilație atrială sau flutter atrial (Chung ER, 1977; Chou TC, 1979).

Bibliografie

Bigger JT: Mechanisms and Diagnosis of Arrhythmias, in Heart Disease, sub red. Braunwald E. W.B. Saunders Company, Philadelphia-London-Toronto, 1980: 630-690.

Castellanos A jr, Lemberg L, Johnson D, Berkowits BV: The Wedenski effect in the human heart. Brit Heart J, 1966, 28: 276.

Chou TC: Electrocardiography in Clinical Practice, Grune-Stratton, New York-San Francisco-London, 1979.

Chung EK, Walsh TJ, Massie E: Electrical alternans: A report of 12 cases. Am J Sci, 1964, 248: 212.

Chung EK: Aberrant atrial conduction. Unrecognized electrocardiographic entity. Brit Heart J, 1972, 34: 341.

Chung EK: Principles of Cardiac Arrhythmias, Williams-Wilkins, Baltimore-London, 1977.

Cotoi S, Georgescu C, Moldovan D: Intermittent concealed atrial conduction demonstrated trough intracavitary leads. J Electrocardiol, 1978, 11: 85.

Damato AN, Wit AL, Lau SH: Observations on the mechanism of one type of so-called supernormal A-V conduction. Am Heart J, 1971, 82: 725.

Elizari MV, Lazzari JO, Rosenbaum MB: Phase 3 and phase 4 intermittent left anterior hemiblock. Report of 1st case in the literature. Chest, 1972, 63: 673.

Eyer KM: U wave alternans. An electrocardiographic sign of left ventricular failure. Am Heart J, 1974, 87: 41.

Fisch C, Greenspan K: Wedensky's observations. Circulation, 1967, 35: 819.

Fisch C, Zipes DP, McHenry LP: Electrocardiographic manifestations of concealed junctional ectopic impulses. Circulation, 1976, 53: 217.

Gallagher JJ, Damato AN, Varghese PJ: Alternative mechanisms of apparent supernormal atrioventricular conduction. Am J Cardiol, 1973, 31: 362.

Hernandes-Pieretti O, Morales-Rocha J, Burcelo JE: Supernormal phase of conduction in human heart demonstrated by subtreshold pacemakers. Brit Heart J, 1969, 31: 553.

Hoffman BF, Cranefield PF, Stuckey JH: Concealed conduction. Circ Res, 1961, 9: 194.

Hoffman BF, Moore EN, Stuckey JH, Cranefield PF: Functional properties of the atrioventricular conduction system. Circ Res, 1963, 13: 308.

Katz LN, Pick A: Clinical Electrocardiography. Part I. The Arrhythmias, Lea-Febiger, Philadelphia, 1956.

Langendorf R, Pick A, Katz LN: Ventricular response in atrial fibrillation. Role of concealed conduction in the AV junction. Circulation, 1965, 32: 69.

Langendorf R, Pick A: Concealed conduction: Further evaluation of fundamental aspect of propagation of the cardiac impulse. Circulation, 1956, 13: 381.

Langendorf R: Alternation of A-V conduction time. Am Heart J, 1953, 55: 181.

Langendorf R: Concealed AV conduction. The effect of blocked impulses on the formation and conduction of subsequent impulses. Am Heart J, 1948, 35: 542.

Lepeschkin F, Rosenbaum MB: Coupling intervals of ventricular extrasystoles in relation to the heart rate, the U wave and the supernormal phase of excitability. Circulation, 1957, 15: 82.

Levy MN, Adler DS, Levy JR: Three variants of concealed bigeminy. Circulation, 1975, 51: 646.

Lindsay AR, Schamroth L: Atrioventricular junctional parasystole with concealed conduction simulating second degree atrioventricular block. Am J Cardiol, 1973, 31: 397.

Marriott HJL, Myerburg RJ: Recognition and Treatment of Cardiac Arrhythmias and Conduction Disturbances. The Heart, sub red. Hurst JW, Logue RB, Schlant RC și Wenger NK. McGraw-Hill Book Company, New York, 1974: 502-557.

Massumi RA, Amsterdam EA, Mason DT: Phenomenon of supranormality in the human heart. Circulation, 1972, 46: 264.

Massumi RA, Ertem GE, Vera Z: Aberrance of junctional escape beats. Evidence for origin in the fascicles of left bundle branch. Am J Cardiol, 1972, 29: 351.

McGregor M, Baskind F: Electrical alternans in pericardial effusion. Circulation, 1955, 11: 837.

McHenry PL, Knoebel SB, Fisch C: The Wolff-Parkinson-White syndrome with supernormal conduction through the anomalous bypass. Circulation, 1966, 34: 734.

CAPITOLUL 25

Noţiuni generale de electrocardiografie în cardiostimularea electrică artificială

În ultimii 25 ani, ca urmare a progreselor artificiale realizate în domeniul electrofiziologiei şi bioingineriei, indicaţiile clinice de implantare a stimulatorilor cardiaci artificiali s-au lărgit într-o măsură considerabilă. Deoarece electrocardiograma reprezintă unica metodă pentru analiza funcţiei stimulatorului cardiac, a rezultat un nou domeniu al electrocardiografiei, şi anume *electrocardiograma în condiţii de stimulare* sau *electrocardiograma după implantarea unui stimulator cardiac artificial (pacemaker).*

Indicaţiile stimulării cardiace artificiale

În stabilirea indicaţiilor de cardiostimulare se vor lua în considerare criteriile orientative cuprinse în cele 3 clase de indicaţii:

Clasa I: indicaţii unanim acceptate
Clasa II: indicaţii controversate sau cu divergenţe de opinii privind utilitatea sau eficacitatea procedeului tepautic
  Clasa IIa: predomină opiniile în favoarea utilităţii sau eficacităţii
  Clasa IIb: utilitatea sau eficacitatea sunt mai puţin bine stabilite prin dovezi sau opinii favorabile
Clasa III: fără indicaţii (opinia generală respinge procedura ca fiind folositoare).

Indicaţiile principale ale implantării unui stimulator cardiac permanent sunt: blocul AV, blocurile fasciculare şi sindromul nodului sinusal bolnav. Criteriile de selecţie a bolnavilor sunt prezentate în tabelele 25.1, 25.2 şi 25.3. Stimularea artificială a inimii este utilizată şi pentru suprimarea tahiaritmiilor (stimulare permanentă) sau pentru terminarea tahiaritmiilor (stimulare temporară) cu rezultate promiţătoare (tabel 25.4). La bolnavii cu tahiaritmii refractare, asocierea stimulării cardiace cu drogurile antiaritmice se poate solda cu rezultate mai bune. De asemenea, sub protecţia unui stimulator cardiac implantat, drogurile antiaritmice pot fi utilizate cu mai multă securitate pentru suprimarea tahiaritmiilor, fără pericolul potenţial rezultat din inhibarea pacemakerilor intrinseci.

Artefactul de stimulare („pacemaker spike")

Impulsul generat de stimulatorul cardiac este recunoscut pe electrocardiograma de rutină sub forma unei linii verticale (artefactul de stimulare), cu o durată care nu depăşeşte în general 2 milisecunde (fig. 25.1)[*]. Atunci când artefactul de stimulare este larg, va fi urmat, de cele mai multe ori, de o curbă descrescătoare (scădere exponenţială a voltajului), care deformează sau maschează unda de depolarizare indusă de pacemaker.

Stimulatorul cardiac poate fi prevăzut cu un electrod bipolar sau unipolar (fig. 25.2). În cazul *electrozilor bipolari*, electrodul negativ este de regulă situat la vârful cateterului şi cel pozitiv la 1 cm distanţă de vârf. Curentul electric se deplasează de la electrodul negativ spre cel pozitiv. În cazul *electrozilor unipolari*, electrodul activ este localizat la vârful cateterului, iar cel indiferent, reprezentat de o plăcuţă metalică, este ataşat la generatorul de puls. Curentul electric se deplasează de la vârful cateterului-electrod spre elecrodul indiferent prin ţesăturile şi fluidele corpului. Din cauza distanţei mari dintre cei doi electrozi (dipol electric mare), artefactul de stimulare este mai amplu. În condiţiile unor electrozi bipolari, vectorul artefactului de stimulare este orientat de la electrodul negativ spre cel pozitiv, în timp ce în cazul electrozilor unipolari, vectorul artefactului de stimulare este orientat de-a lungul unei linii care uneşte vârful cateterului (polul negativ) cu generatorul de puls (polul pozitiv). Amplitudinea şi polaritatea artefactului de stimulare într-o anumită derivaţie depinde de relaţia dintre axul derivaţiei respective şi orientarea spaţială a vectorului artefactului. Derivaţiile faţă de care vectorul artefactului de stimulare este paralel vor înregistra cele mai ample deflexiuni de stimulare, în timp ce derivaţiile pe care vectorul artefactului de stimulare este perpendicular vor înregistra deflexiuni de stimulare de amplitudine mai redusă (Kastor JA şi Leinbach RC, 1970; Green GD, 1971).

---

[*] Electrocardiogramele din acest capitol au fost înregistrate la bolnavi cu pacemakeri implantaţi de către prof. dr. G. Georgescu în perioada în care a lucrat în Clinica I Medicală Iaşi.

Tabel 25.1: *Indicațiile cardiostimulării permanente în blocul atrioventricular (AV) dobândit la adulți*

Clasa I	1. Bloc AV complet, la orice nivel, asociat cu una din următoarele condiții: a. bradicardie simptomatică b. aritmii sau alte condiții ce pot produce bradicardie simptomatică c. documentarea unor perioade de asistolie ≥ 3 secunde sau orice ritm de scăpare cu o frecvență cardiacă < 40/min., la pacienți conștienți, fără simptome d. ablația pe cale endocavitară a joncțiunii atrioventriculare e. bloc produs prin intervenție operatorie pe cord f. boli neuromusculare cu bloc AV (distrofia musculară miotonică, sindromul Kearns-Sayre, distrofia Erbs, atrofia musculară peroneală) 2. Bloc AV de gradul II indiferent de tipul sau sediul blocului, dacă este asociat cu bradicardie simptomatică
Clasa IIa	1. Bloc AV complet asimptomatic la orice nivel cu frecvență ventriculară de 40/min. sau mai mare 2. Bloc AV de gradul II, tip II asimptomatic 3. Bloc AV de gradul II, tip I asimptomatic la nivel intrahisian sau infrahisian, descoperit incidental cu ocazia testării electrofiziologice pentru o altă indicație 4. Bloc AV de gradul I cu simptome care sugerează un sindrom de pacemaker la care se produce înlăturarea simptomelor prin stimulare temporară
Clasa IIb	1. Bloc AV de gradul I semnificativ (PR > 0,3 s) la pacienți cu disfuncție ventriculară stângă și simptome de insuficiență cardiacă la care scurtarea intervalului PR conduce la o ameliorare hemodinamică
Clasa III	1. Bloc AV de gradul I asimptomatic 2. Bloc AV de gradul II, tip I asimptomatic, la nivel suprahisian sau neprecizat ca fiind intrahisian sau infrahisian 3. Bloc AV urmând a se remite și fără probabilitate de recurență

după recomandările ACC/AHA, 1998

Tabel 25.2: *Indicațiile cardiostimulării permanente la pacienții cu bloc bifascicular și trifascicular*

Clasa I	1. Bloc AV de gradul III intermitent 2. Bloc AV de gradul II tip II
Clasa IIa	1. Sincopă a cărei cauză nu este dovedită ca fiind un bloc AV și alte cauze probabile au fost excluse, în special tahicardia ventriculară 2. Descoperirea incidentală la teste electrofiziologice a unui interval H-V semnificativ alungit (≥ 100 ms) la pacienți asimptomatici 3. Descoperirea incidentală la teste electrofiziologice a unui bloc infrahisian indus prin electrostimulare
Clasa IIb	Nu există
Clasa III	1. Bloc fascicular fără bloc AV sau fără simptome 2. Bloc fascicular cu bloc AV gradul I fără simptome

după recomandările ACC/AHA, 1998

Tabel 25.3: *Indicațiile cardiostimulării permanente la pacienții cu sindromul nodului sinusal bolnav*

Clasa I	1. Disfuncție de NS cu bradicardie documentată, simptomatică, inclusiv pauze sinusale frecvente, simptomatice (la unii pacienți aceste bradicardii sunt iatrogene, ca o consecință a terapiei pe termen lung cu droguri cronotrop negative, pentru care nu există o altă alternativă) 2. Incompetență cronotropă simptomatică
Clasa IIa	1. Disfuncție de NS care se produce spontan sau ca o consecință a unei terapii medicamentoase necesare, cu o frecvență cardiacă < 40/min., când o asociere certă între simptomatologia semnificativă, compatibilă cu o bradicardie, și bradicardia prezentă în momentul examinării nu a fost documentată
Clasa IIb	1. Pacienți cu simptome minime, frecvență cardiacă < 30/min., în afara somnului
Clasa III	1. Disfuncție de NS la pacienți asimptomatici la care bradicardia sinusală majoră (<40/min.) este consecința unui tratament medicamentos de lungă durată 2. Disfuncție de NS la pacienți cu simptome sugestive de bradicardie dar care s-au dovedit clar că nu sunt în relație cu frecvența cardiacă joasă 3. Disfuncție de NS cu bradicardie simptomatică datorată unor droguri care nu sunt esențiale pentru tratament

după recomandările ACC/AHA, 1998

Morfologia complexelor electrocardiografice în timpul stimulării cardiace artificiale

Stimularea atrială

În timpul stimulării atriale, artefactul de stimulare este urmat imediat de o undă P „ectopică". Morfologia undei P depinde de locul stimulării miocardului atrial. Dacă stimularea se face în atriul drept, în apropierea nodului sinusal, polaritatea şi morfologia undei P este asemănătoare cu cea a bătăii sinusale. În cazul când cateterul transvenos este implantat în sinusul coronar, se vor înregistra unde P negative în derivaţiile inferioare (axa electrică a undei P orientată superior). În absenţa unei tulburări de conducere intraventriculare, complexul QRS este de aspect normal.

Tabel 25.4: *Indicaţiile cardiostimulării permanente în prevenirea tahiaritmiilor*

Clasa I	1. Tahicardie ventriculară susţinută pauză-dependentă cu sau fără QT lung, la care eficacitatea cardiostimulării este minuţios documentată
Clasa IIa	1. Pacienţi cu QT lung congenital cu risc crescut de aritmii severe
Clasa IIb	1. Tahicardii supraventriculare cu reintrare AV sau nodală, refractare la tratamentul medical sau prin ablaţie 2. Prevenţia fibrilaţiei atriale simptomatice recurente şi refractare la terapia medicală
Clasa III	1. Activitate ectopică ventriculară frecventă sau complexă fără evoluţie către tahicardie ventriculară susţinută în absenţa sindromului QT lung 2. Sindrom QT lung datorat cauzelor reversibile

după recomandările ACC/AHA, 1998

Stimularea ventriculară

Stimularea ventriculară produce complexe QRS anormale, al căror aspect oferă indicaţii asupra localizării electrodului de stimulare (fig. 25.3). Stimularea ventriculară dreaptă se asociază cu complexe QRS tip „bloc de ramură stângă", în timp ce stimularea ventriculară stângă, cu complexe tip „bloc de ramură dreaptă". În cele mai multe cazuri, electrodul de stimulare se implantează la vârful ventriculului drept. În consecinţă, secvenţa activării ventriculare se va desfăşura de la dreapta la stânga, încât în plan frontal se va constata o puternică deviaţie stângă a axei electrice QRS, iar în V_1, un aspect de „bloc de ramură stângă" (fig. 25.3, rândurile A, B şi C).

Foarte rar, stimularea transvenoasă apicală a ventriculului drept se manifestă printr-un aspect de „bloc de ramură dreaptă". În aceste cazuri au fost postulate următoarele mecanisme: (1) perforaţia peretelui ventricular drept cu migrarea electrodului în peretele ventricular stâng, subepicardic, (2) stimularea selectivă a ramului drept cu conducere retrogradă a stimulului prin fasciculul lui His şi activarea anterogradă a sistemului ramului stâng şi (3) extinderea septului stâng anatomic spre endocardul ventricular drept, încât stimularea acestor zone determină apariţia tipului „bloc de ramură dreaptă" (El-Sherif N şi colab., 1980).

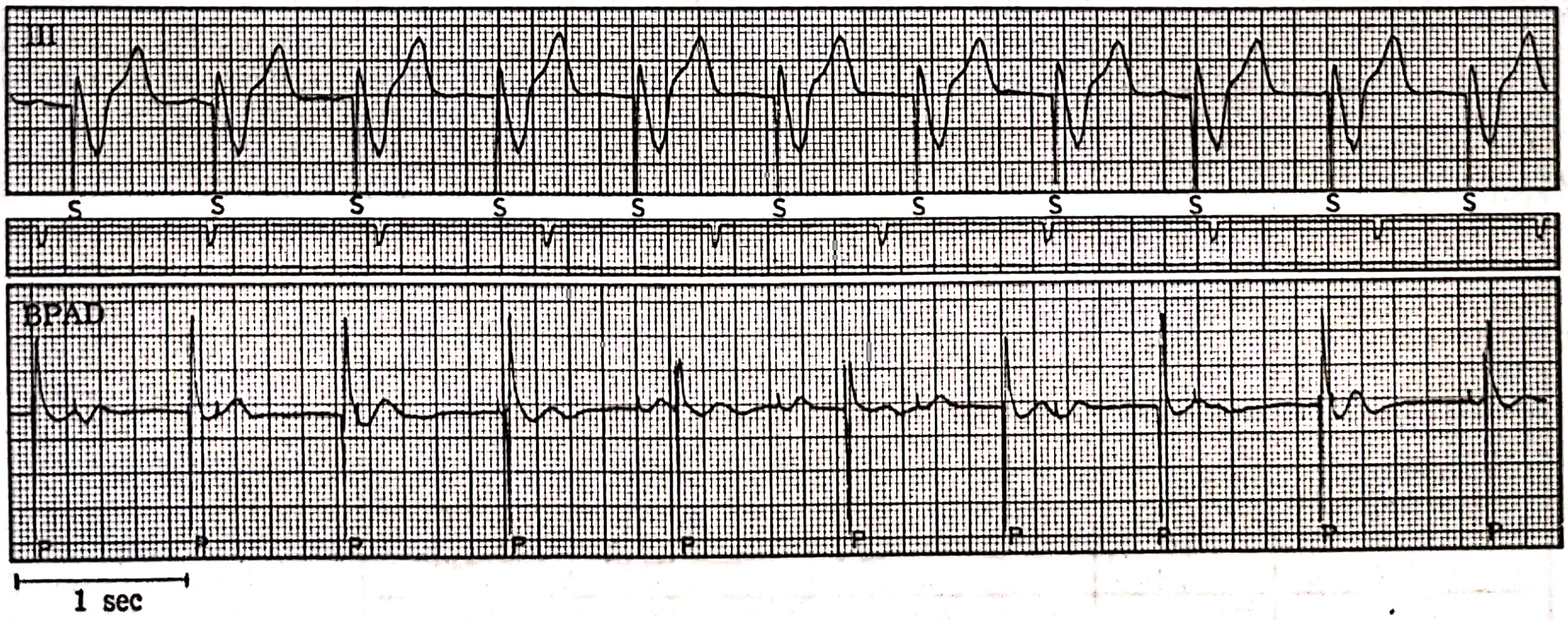

Fig. 25.1: *Pacemaker ventricular demand (VVI). Înregistrare sincronă a derivaţiilor III şi bipolară intraatrială dreaptă (BPAD). Fiecare complex QRS este precedat de un artefact de stimulare („spike"). Deoarece, în cazul de faţă, pacemakerul demand stimulează cordul neîntrerupt, el nu poate fi deosebit pe electrocardiogramă de un pacemaker ventricular cu frecvenţă fixă (asincron). S = artefactul de stimulare. P = unda P de origine sinusală.*

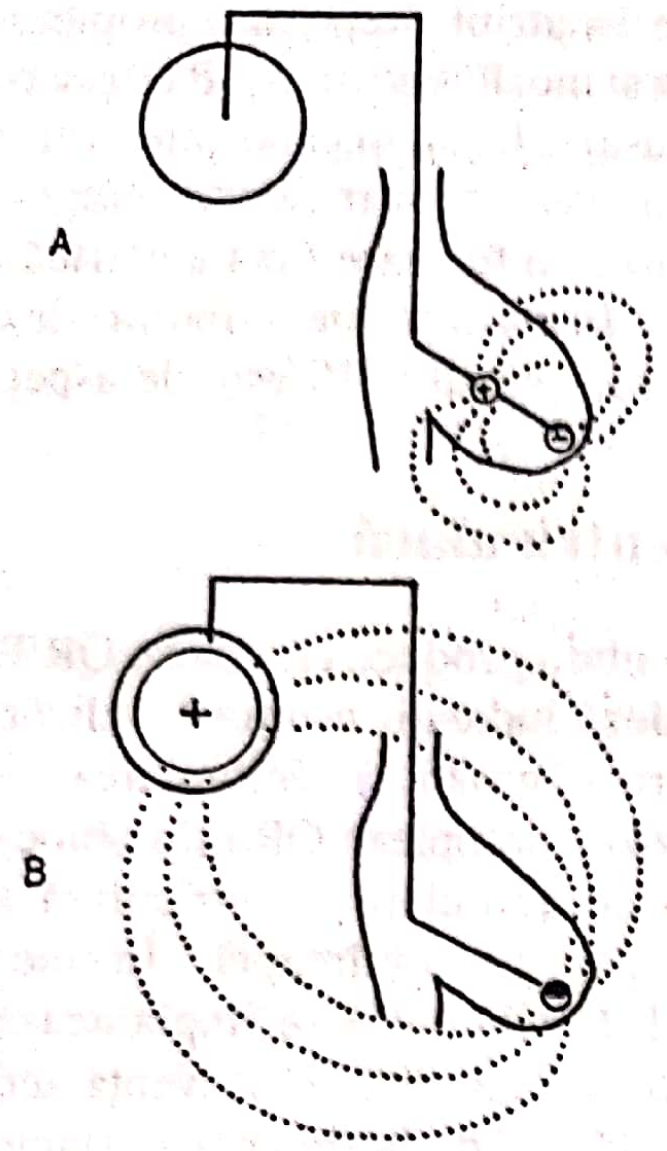

Fig. 25.2 : *Tipuri de electrozi pentru stimularea cardiacă (după Börger HH, 1980, modificat) : A. Electrod bipolar. B. Electrod unipolar. Dipolul electric produs de electrodul unipolar este mult mai mare decât cel produs de electrodul bipolar. În consecinţă, artefactul de stimulare va fi mai amplu în cazul electrodului unipolar.*

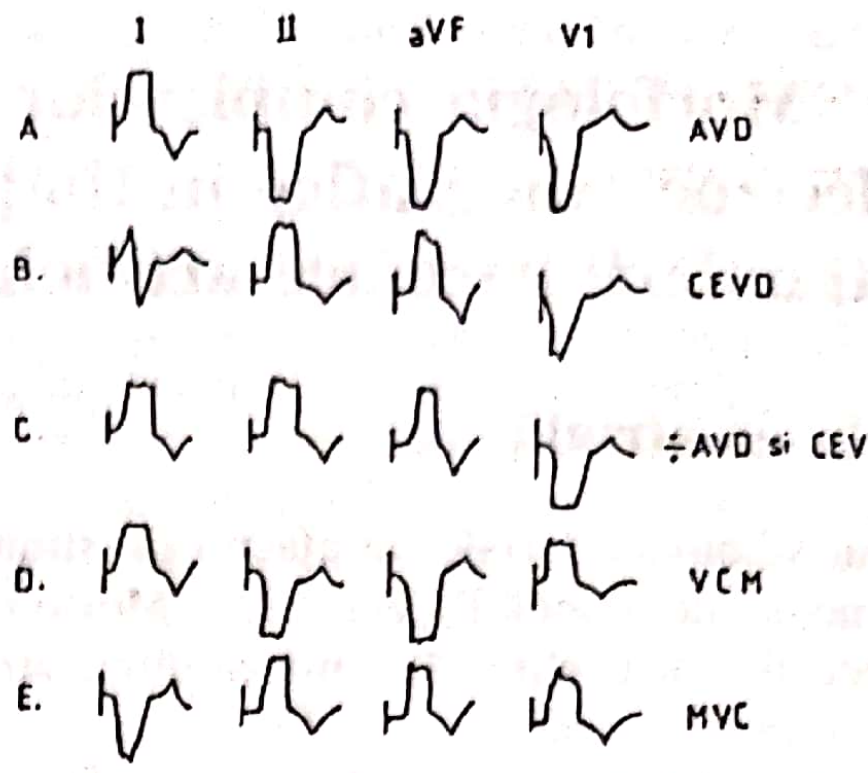

Fig. 25.3 : *Tipuri morfologice de complexe QRS produse prin stimulare ventriculară în diferite puncte (după Lemberg L şi Castellanos A, 1975). AVD = apexul ventriculului drept ; CEVD = calea de ejecţie a ventriculului drept ; ÷ = între ; VCM = vena cardiacă mijlocie ; MVC = marea venă cardiacă. Derivaţia V_1 reprezintă cea mai bună derivaţie pentru a aprecia dacă cateterul--electrod este situat în cavitatea ventriculară dreaptă (rândurile A, B şi C) sau la nivelul epicardului peretelui posterior stâng (rândurile D şi E), stimulat prin venele corespunzătoare (MVC şi VCM) care pătrund în sinusul coronar. Direcţia axei electrice determinată pe baza derivaţiilor I, II şi aVF este dependentă de localizarea electrodului : caudală (rândurile A şi D), cefalică (rândurile B şi E) sau intermediară (rândul C).*

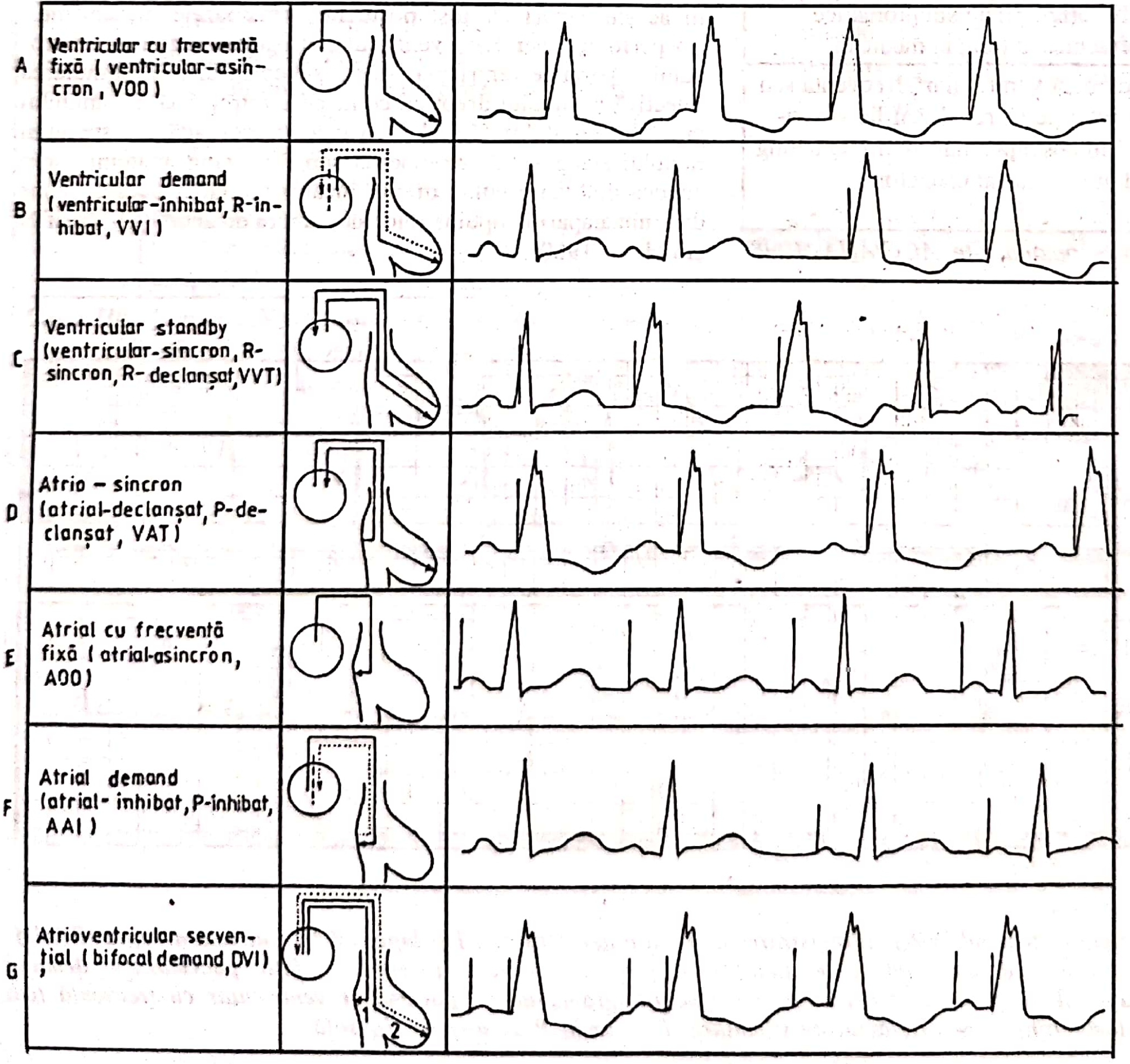
A
Ventricular cu frecventă fixă (ventricular-asincron , VOO)
B
Ventricular demand (ventricular-inhibat, R-inhibat, VVI)
C
Ventricular standby (ventricular-sincron, R-sincron, R-declanşat,VVT)
D
Atrio – sincron (atrial-declanşat, P-declanşat, VAT)
E
Atrial cu frecventă fixă (atrial-asincron, AOO)
F
Atrial demand (atrial- inhibat, P-inhibat, AAI)
G
Atrioventricular secvenţial (bifocal demand, DVI)
1
2

Fig. 25.4 : *Modele de stimulatori (pacemakeri) cardiaci permanenţi (după Börger HH, 1980, modificat). Explicaţii în text.*

Modificări ale undei T induse prin stimulare cardiacă

La bolnavii cu stimulator ventricular artificial poate apărea inversiunea undei T la complexele spontane, aspect care simulează o ischemie miocardică. În aceste cazuri, undele T sunt de regulă largi și intervalul Q-T prelungit. Inversiunea undei T apare mai evidentă în derivațiile inferioare și în cele precordiale stângi (Chatterjee K și colab., 1969).

Modele de pacemakeri (stimulatori) cardiaci artificiali

Principalele modele de stimulatori cardiaci artificiali sunt clasificate după un cod care ia în considerație, în ordine: (1) camera de stimulare, (2) camera de *sensing* și (3) model de răspuns la detecție, (4) programabilitate, (5) funcții antiaritmice (vezi tabel 25.5). *Camera de stimulare* se notează cu „A” (stimulare atrială), „V” (stimulare ventriculară) sau „D” (dublă stimulare: atrială și ventriculară). *Camera sensing* se notează cu „A” (sensing atrial), „V” (sensing ventricular), „D”, duală (dublu sensing: atrial și ventricular) sau „0” (fără sensing). *Modul de stimulare* se notează cu „I” („inhibited” = inhibat de stimulul spontan), „T” („triggered” = declanșat de stimulul spontan).

Pacemakeri ventriculari cu frecvență fixă (ventriculari-asincroni V00) (fig. 25.4 A)

Pacemakerii ventriculari cu frecvență fixă (asincroni) reprezintă primul model de stimulator cardiac introdus în clinică (Zoll PM, 1952). Acest model de pacemaker generează stimuli cu o frecvență predeterminată și constantă, independent de ritmul cardiac spontan. Pe electrocardiogramă, artefactele de stimulare apar regulat, fiecare fiind urmat de un complex QRS, cu excepția cazurilor în care stimulul cade în perioada refractară a bătăii cardiace spontane. Pot apărea, de asemenea, bătăi de fuziune ventriculară atunci când o parte din miocadrul ventricular este depolarizat de pacemakerul artificial și o parte de impulsul propriu. Ritmul care rezultă este asemănător parasistoliei ventriculare.

Competiția dintre pacemakerul asincron și ritmul cardiac spontan creează posibilitatea apariției unor tahiaritmii ventriculare grave, inclusiv fibrilația ventriculară, atunci când stimulul artificial cade pe unda T a bătăii cardiace spontane și capturează ventriculele în timpul perioadei vulnerabile (fenomen R/T). Acest risc apare mai ales la bolnavii cu ischemie miocardică, tulburări electrolitice sau intoxicație produsă de droguri (Escher DJW, 1973).

Pacemakeri ventriculari demand (ventricular-inhibați, R-inhibați) (fig. 25.4 B)

Pacemakerul ventricular demand sau R-inhibat reprezintă modelul cu cea mai largă utilizare. Acest tip de stimulator produce impulsuri numai atunci când frecvența ventriculară intrinsecă scade sub un nivel predeterminat. Atunci când senzorul pacemakerului recepționează o depolarizare ventriculară spontană, ieșirea impulsului artificial este inhibată. Prin urmare, stimulul va fi eliberat numai „la cerere”, după un interval predeterminat în care senzorul nu recepționează o depolarizare ventriculară spontană (fig. 25.5 A și 25.6 A și B).

Un stimulator model VVI prezintă trei intervale de stimulare: (1) *intervalul automatic* sau intervalul de stimulare propriu-zis, reprezentat prin intervalul de timp dintre două descărcări consecutive ale stimulatorului; (2) *intervalul de evadare*, măsurat între debutul unui complex QRS spontan și artefactul de stimulare subsecvent, și care pe electrocardiograma de suprafață este de regulă mai mare decât intervalul automatic deoarece senzorul este influențat numai atunci când potențialele depolarizării spontane au atins un anumit nivel (diferența poate ajunge până la cel mult 120 milisecunde, fără a indica o malfuncție a stimulatorului); și (3) *intervalul de stimulare cu frecvență fixă*, care se determină prin aplicarea unui

Tabel 25.5: *Codul stimulatorilor implantabili (NASPE/BPEG)**

Poziția I	Poziția II	Poziția III	Poziția IV	Poziția V
Camera stimulată	Camera detectată	Modul de răspuns la detecție	Programabilitate	Funcții antiaritmice
A, Atriu V, ventricul D, duală (A+V) S, single ** 0, nici una	A, atriu V, ventricul D, duală (A+V) S 0, nici una	T***, declanșat de P sau QRS I, inhibat de P sau QRS D, dual (dublă funcție de declanșare și inhibiție)	P****, simplă M, multiprogramare C, telemetrie (*communicating*) R, frecvență (*rate*) adaptabilă 0, fără	P, pacing antiaritmic S, șoc D, dual (P+S)

* NASPE/BPEG = North American Society for Pacing and Electrophysiology/British Pacing and Electrophysiology Group
** – specificată de producător; *** T – triggered; **** P – posibilitate de a modifica frecvența și energia (P) impulsurilor

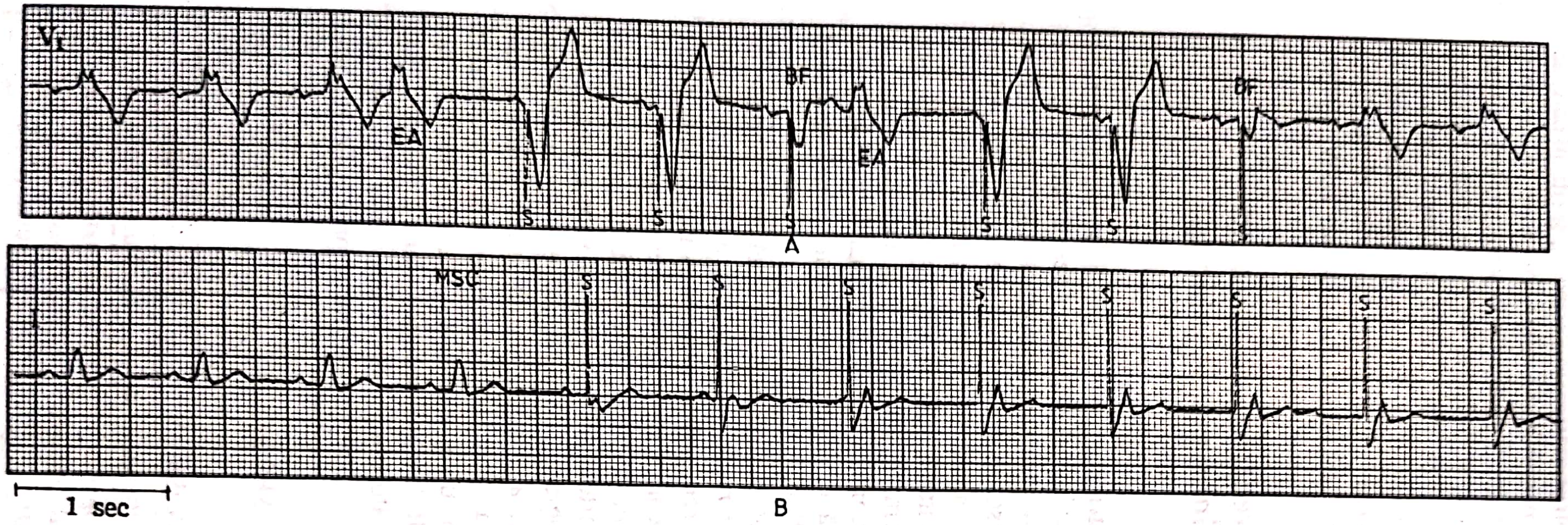

Fig. 25.5: *Pacemaker ventricular demand (VVI). A. Prezența atât a complexelor spontane, cât și a complexelor stimulate. EA = extrasistole atriale. BF = bătăi de fuziune ventriculară, S = artefactul de stimulare. B. Prezența numai a complexelor spontane (la începutul înregistrării). Masajul sinusului carotidian (MSC) determină apariția ritmului stimulat, ca urmare a scăderii frecvenței sinusale sub nivelul frecvenței automatice.*

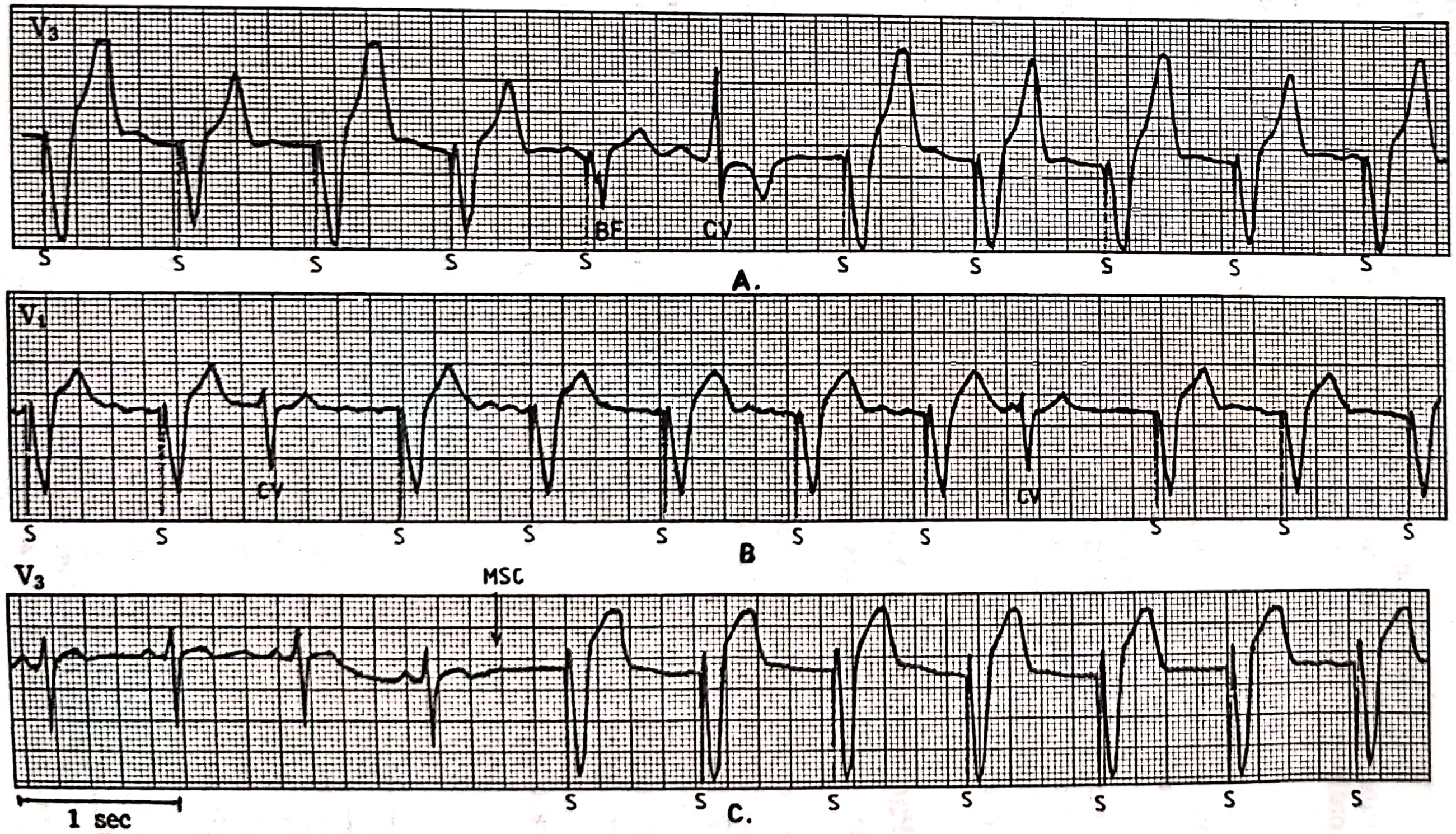

Fig. 25.6: *Pacemaker ventricular demand (VVI). Primele 4 complexe stimulate prezintă fenomenul de alternanță electrică. BF = bătaie de fuziune ventriculară. CV = captură ventriculară. S = artefactul de stimulare.* **B.** *Pacemaker ventricular demand (VVI) în prezența fibrilației atriale. CV = capturi ventriculare.* **C.** *Pacemaker ventricular demand (VVI). La începutul înregistrării sunt prezente numai complexe spontane (primele 4 complexe). Masajul sinusului carotidian (MSC) determină apariția ritmului stimulat ca urmare a scăderii frecvenței sinusale sub nivelul frecvenței automatice.*

magnet extern pe generatorul de stimuli şi care transformă modelul demand într-un model cu frecvenţă fixă (fig. 25.7). Intervalul de stimulare cu frecvenţă fixă este foarte stabil şi de aceea reprezintă indicatorul cel mai sigur pentru aprecierea unei eventuale scăderi a puterii bateriei. Dimpotrivă, intervalul automatic poate varia în mod spontan cu 10-40 milisecunde chiar în condiţiile unei bune funcţionări a stimulatorului cardiac (Driller J şi colab., 1976).

La bolnavii cu pacemaker ventricular demand care funcţionează normal, electrocardiograma se poate prezenta sub trei aspecte, menţionate mai jos (Chou TC, 1979).

1. Toate complexele ventriculare sunt determinate de stimulul artificial. Intervalul dintre două spike-uri este fix. La adulţi, frecvenţa de stimulare este prestabilită la 72/minut. Atunci când un pacemaker demand stimulează cordul neîntrerupt nu poate fi deosebit pe electrocardiogramă de un pacemaker cu frecvenţă fixă (fig. 25.1).
2. Toate complexele electrocardiografice sunt reprezentate de complexele spontane ale bolnavului şi existenţa unui pacemaker implantat nu poate fi detectată. Acest aspect apare atunci când frecvenţa ventriculară spontană este mai rapidă decât frecvenţa de stimulare a pacemakerului şi toate intervalele R-R spontane sunt mai scurte decât intervalul automatic. În acest caz, funcţionarea pacemakerului poate fi evaluată prin aplicarea unui magnet extern pe generatorul de puls şi transformarea modelului demand într-un model cu frecvenţă fixă (fig. 13.7). Această tranformare este indusă de un comutator magnetic inclus în stimulator. În funcţie de modelul de fabricaţie, intervalul de stimulare cu frecvenţă fixă poate fi sau nu similar cu intervalul automatic. În prezenţa unui ritm supraventricular, funcţionalitatea pacemakerului demand poate fi obiectivată şi prin masajul sinusului carotidian, care reduce frecvenţa complexelor spontane sub nivelul frecvenţei de stimulare a pacemakerului (fig. 13.5 B şi 13.6 C). Acest procedeu este însă asociat cu riscul potenţial de apariţie a asistolei ventriculare dacă coexistă o malfuncţie a stimulatorului.
3. Pe electrocardiogramă sunt prezente atât complexe stimulate, cât şi complexe spontane. Complexele spontane pot fi bătăi supraventriculare conduse şi extrasistole atriale sau ventriculare (fig. 25.5 A, 25.6 A şi B, 25.8 şi 25.9).

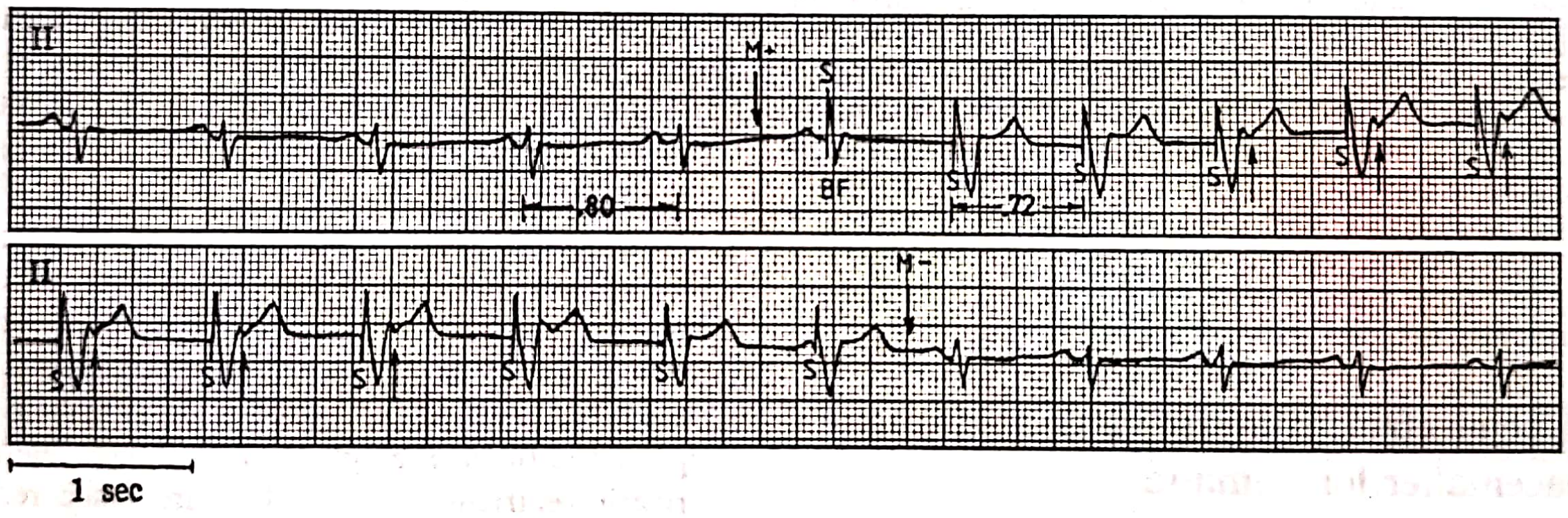

Fig. 25.7: *Pacemaker ventricular demand (VVI). Înregistrare continuă a derivaţiei III. La începutul înregistrării sunt prezente numai complexe spontane. Aplicarea unui magnet extern pe generatorul de puls (M+) determină apariţia complexelor stimulate, deoarece intervalul de stimulare cu frecvenţă fixă (0.72 secunde) este mai mic decât intervalul R-R spontan (0.80 secunde). Îndepărtarea magnetului (M–) determină reinstalarea ritmului spontan. BF = bătaie de fuziune ventriculară. S = artefactul de stimulare. Săgeţile cu vârful în sus indică conducerea retrogradă a stimulului artificial.*

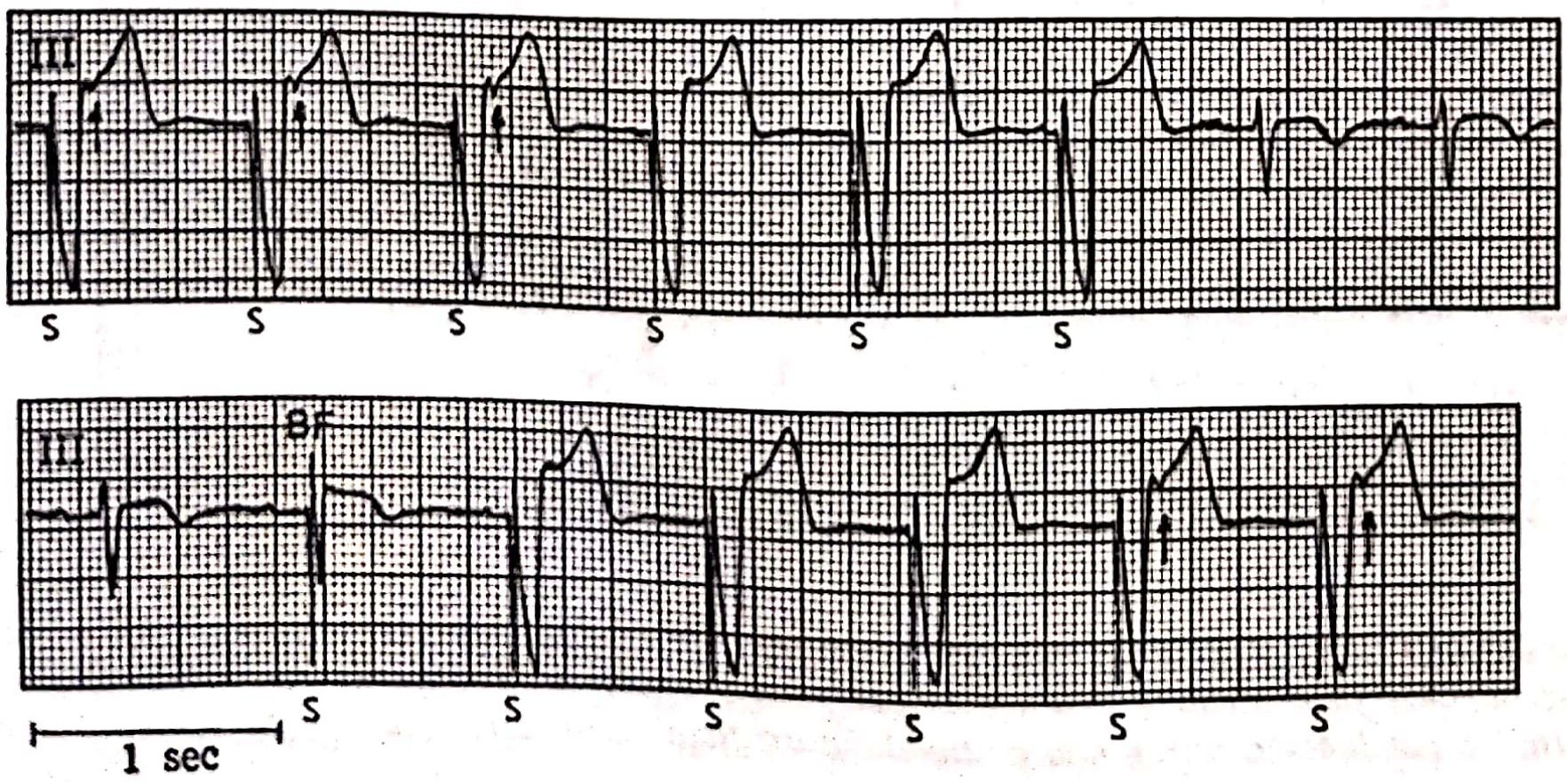

Fig. 25.8: *Pacemaker ventricular demand (VVI). Înregistrarea continuă a derivaţiei III. Sunt prezente atât complexe spontane, cât şi complexe stimulate. BF = bătaie de fuziune ventriculară. S = artefactul de stimulare. Săgeţile cu vârful în sus indică conducerea retrogradă a stimulului artificial.*

Ca şi în cazul pacemakerilor ventriculari cu frecvenţă fixă, pe electrocardiograma bolnavilor cu pacemaker ventricular demand pot fi prezente bătăi de fuziune (fig. 25.5 A, 25.6 A, 25.7 şi 25.8). Ritmul spontan poate fi sinusal sau ectopic (fig. 25.6 B). În unele cazuri pot fi înregistrate conduceri retrograde ventriculo-atriale, atunci când joncţiunea AV permite propagarea retrogradă a excitaţiei şi miocardul atrial este în afara perioadei refractare (fig. 25.7, 25.8 şi 25.9).

În cazuri mai rare, electrocardiograma bolnavilor cu pacemaker demand prezintă câte un artefact de stimulare ineficient, suprapus complexului spontan: pseudofuziune. În acest caz, stimulul electronic nu induce depolarizarea ventriculară, iar complexul QRS prezintă o morfologie identică cu cea a complexelor spontane. Pseudofuziunile apar atunci când pacemakerul descarcă stimulul în perioada refractară absolută a miocardului, după debutul depolarizării spontane, însă înainte de apariţia unui voltaj intracardiac suficient pentru activarea circuitului sensingului. Apariţia pseudofuziunilor se constată mai frecvent în prezenţa tulburărilor de conducere intraventriculare sau a extrasistolelor ventriculare. La bolnavii cu bloc de ramură dreaptă complet şi pacemaker artificial ventricular drept are loc o întârziere a sosirii frontului de activare a bătăii spontane la sediul electrodului. Pacemakerul descarcă stimulul la intervalul prestabilit pe porţiunea iniţială a complexului QRS spontan, deoarece nu a fost încă influenţat de depolarizarea ventriculară stângă. Acelaşi fenomen poate fi observat şi la bolnavii cu pacemaker ventricular drept şi extrasistole ventriculare stângi (Vera Z şi colab., 1975). Uneori, potenţialele generate de extrasistolele ventriculare nu influenţează sensingul chiar în condiţiile unui pacemaker demand cu funcţionalitate bună, deoarece depolarizarea anormală nu generează un semnal adecvat la nivelul electrodului. Voltajul electric local este prea mic sau viteza de creştere a acestui voltaj (dv/dt) este prea redusă pentru a inhiba pacemakerul.

Semne electrocardiografice de malfuncţie a pacemakerilor demand

Sursa malfuncţiei poate fi generatorul de puls, electrodul sau modificări la joncţiunea dintre ţesutul cardiac şi electrod. În cazul pacemakerilor demand reducerea funcţionalităţii se poate manifesta fie ca o malfuncţie a sensingului, fie ca o malfuncţie a pacingului. De regulă, deprimarea sensingului apare înainte de deprimarea pacingului.

Malfuncţia sensingului

1. *Fenomenul de „undersensing"*. Constă în scăderea capacităţii de sensing a pacemakerului. Aceasta poate fi completă (continuă) sau numai intermitentă. Atunci când capacitatea de sensing se reduce complet, pacemakerul demand acţionează ca un pacemaker cu frecvenţă fixă (asincron). În acest caz, malfuncţia nu poate fi detectată dacă bolnavul prezintă o bradicardie majoră şi complexele ventriculare spontane nu sunt prezente. Accelerarea frecvenţei cardiace spontane, prin efort sau droguri, permite uneori determinarea capacităţii de sensing. Apariţia pe electrocardiogramă a fenomenului de „undersensing" nu indică în mod constant o malfuncţie a generatorului de puls, deoarece în anumite condiţii potenţialele electrice spontane sunt prea mici pentru a influenţa circuitul de sensing. Dintre aceste condiţii menţionăm: cicatricele miocardice, infarctul miocardic acut, dezvoltarea unui ţesut de insulaţie în jurul electrodului, perforaţia miocardului, contact miocardic sau endocardic imperfect, orientare inadecvată a electrodului bipolar, fisurarea electrodului sau ruperea firului (Escher DJW, 1973; Barold S şi colab., 1980).
2. *Fenomenul de „oversensing"*. Constă în creşterea sensibilităţii circuitului de sensing, ceea ce creează condiţii pentru recepţionarea unor potenţiale mai mici decât cele generate de depolarizarea ventriculară. Uneori acest fenomen poate fi produs de potenţiale atriale puternice (unde P ample) sau de potenţialele repolarizării ventriculare (unde T), care induc reciclarea stimulului artificial. Fenomenul de „oversensing" cu inhibiţia stimulului artificial mai poate apărea în

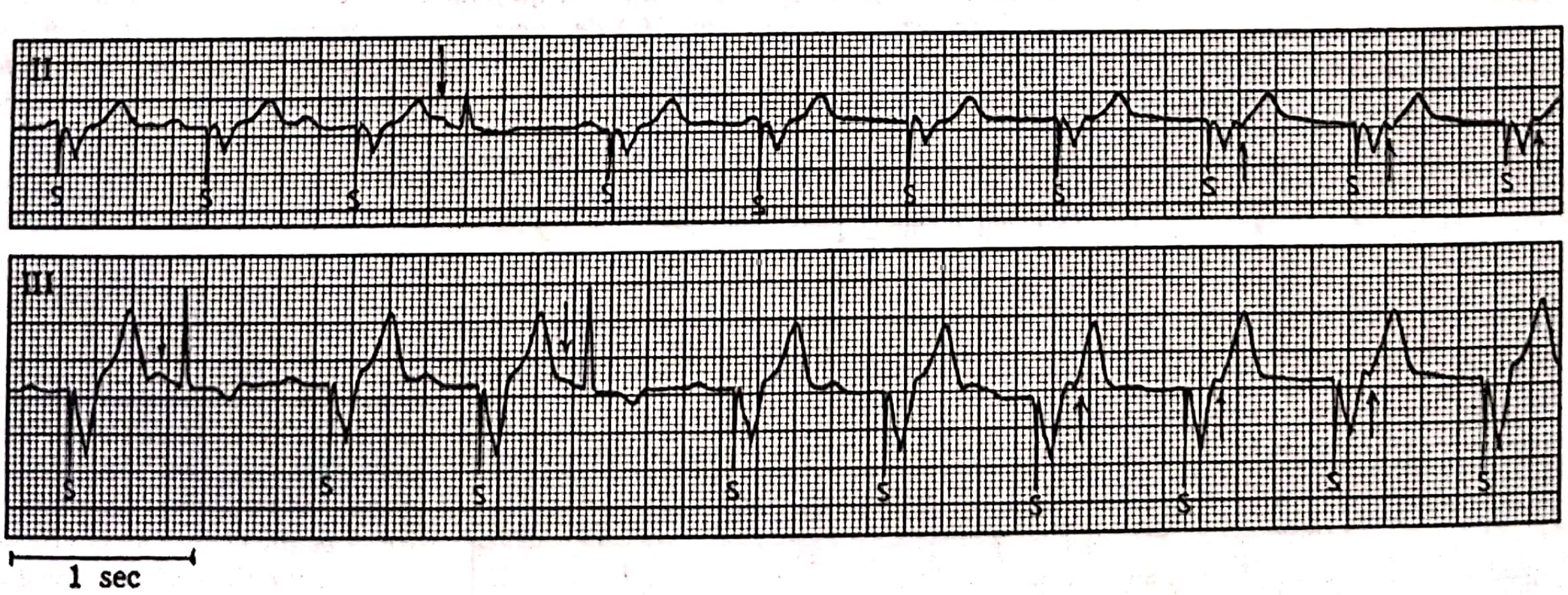

Fig. 25.9: *Pacemaker ventricular demand (VVI). Apariţia complexelor spontane este condiţionată probabil de pătrunderea stimulului supraventricular în joncţiunea atrioventriculară în perioada supranormală (săgeţile cu vârful în jos). Săgeţile cu vârful în sus indică conducerea retrogradă a stimulului artificial. S = artefactul de stimulare.*

următoarele circumstanţe : interferenţă cu potenţialele generate de muşchii pectorali (în cazul electrozilor unipolari), semnale electrice externe (aparate electrice de ras, sistemul de aprindere a automobilelor, curent electric continuu sau alternativ produs de diverse motoare, microunde provenite de la cuptoarele cu microunde), scurgere de curent de la echipamentul electronic ataşat bolnavului etc. (Mymin D şi colab., 1973 ; Barold SS şi colab., 1980).

Malfuncţia pacingului

Se poate manifesta sub aspectele menţionate mai jos (Chou TC, 1979 ; Börger H, 1980 ; Parsonnet V şi colab., 1980).

1. *Scăderea frecvenţei de stimulare*. Reducerea frecvenţei de stimulare cu 5-10% reprezintă un indiciu de scădere a voltajului bateriei. La bolnavii cu pacemaker demand, în prezenţa unui ritm spontan dominant, frecvenţa de stimulare poate fi obiectivată prin unul din următoarele trei procedee : (a) masajul sinusului carotidian, care reduce frecvenţa spontană sub cea a frecvenţei de stimulare (fig. 25.5 B şi 25.6 C), (b) administrarea per os a 20 mg propranolol, drog care are acelaşi efect şi (c) aplicarea unui magnet extern pe generatorul de stimuli, care transformă modelul demand într-un model asincron cu frecvenţă fixă (fig. 25.7). La bolnavii cu ritm spontan intermitent, scăderea frecvenţei de stimulare poate fi indicată de absenţa artefactului de stimulare chiar atunci cînd intervalul de evadare este depăşit.

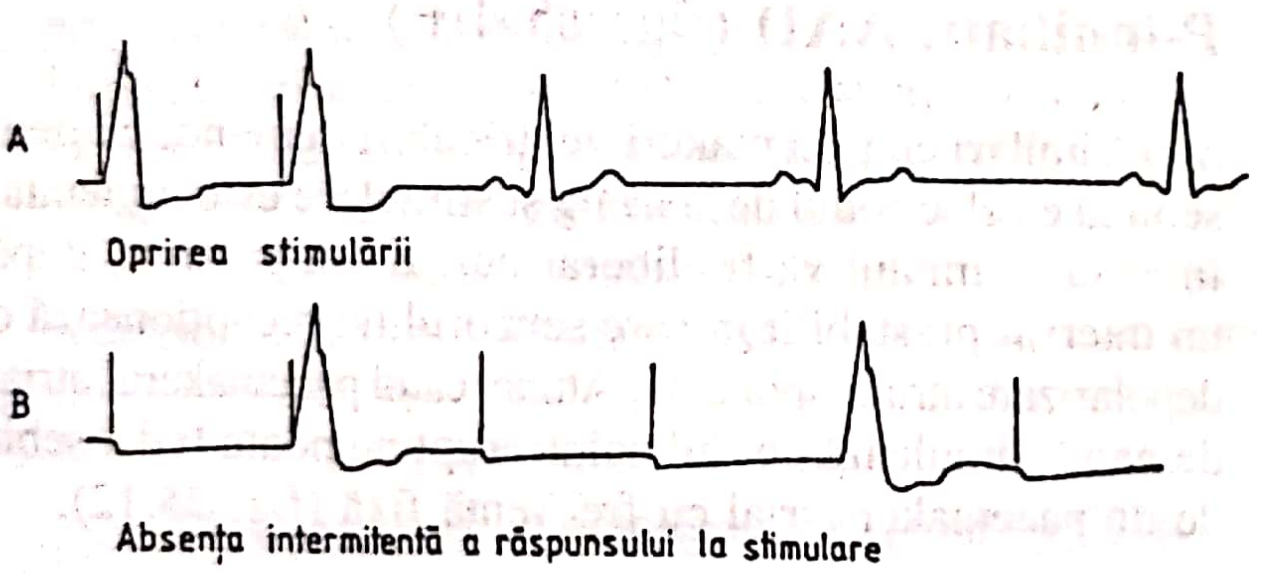

Oprirea stimulării

Absenţa intermitentă a răspunsului la stimulare

Fig. 25.10 : *Malfuncţia pacingului (după Börger HH, 1980).*

La modelele de pacemaker demand cu numărătoare electronice speciale, creşterea intervalului spike-spike cu mai mult de 10 milisecunde (sau scăderea vitezei de stimulare cu mai mult de 1 pe minut) poate indica o depleţie precoce a bateriei. Însă asemenea deviaţii mici ale frecvenţei de stimulare pot apărea de multe ori ca urmare a variaţiei vitezei de derulare a hârtiei pe care se înregistrează electrocardiograma. Dacă viteza de derulare a hârtiei este riguros constantă, apariţia unor mici oscilaţii ale frecvenţei de stimulare impune adâncirea investigaţiilor pentru aprecierea funcţionalităţii stimulatorului. Analiza osciloscopică a amplitudinii, duratei şi configuraţiei impulsului artificial permite detectarea precoce a epuizării bateriei. Această analiză se face în unităţi cu dotare specială.

2. *Creşterea frecvenţei de stimulare*. Apare de regulă ca efect al reducerii voltajului bateriei. Nu se mai observă la actualele modele de pacemaker.

3. *Ambalarea pacemakerului*. Acest tip de malfuncţie a stimulării (frecvenţa 200-800/minut) apărea uneori la pacemakerii din prima generaţie, ca urmare a depleţiei bateriei. În mod practic, fenomenul nu se mai constată la actualele modele de stimulatori cardiaci.

4. *Oprirea stimulării*. Această malfuncţie, desemnată cu termenul *pană de stimulare* poate fi permanentă sau intermitentă. Apare ca efect al reducerii voltajului de ieşire din generatorul de puls sau ca urmare a ruperii firului. Pe electrocardiogramă se consatată absenţa stimulării chiar atunci când frecvenţa cardiacă spontană scade sub 70/minut (fig. 25.10 A).

5. *Absenţa răspunsului la stimulare*. Poate apărea în următoarele circumstanţe : creşterea pragului de stimulare,

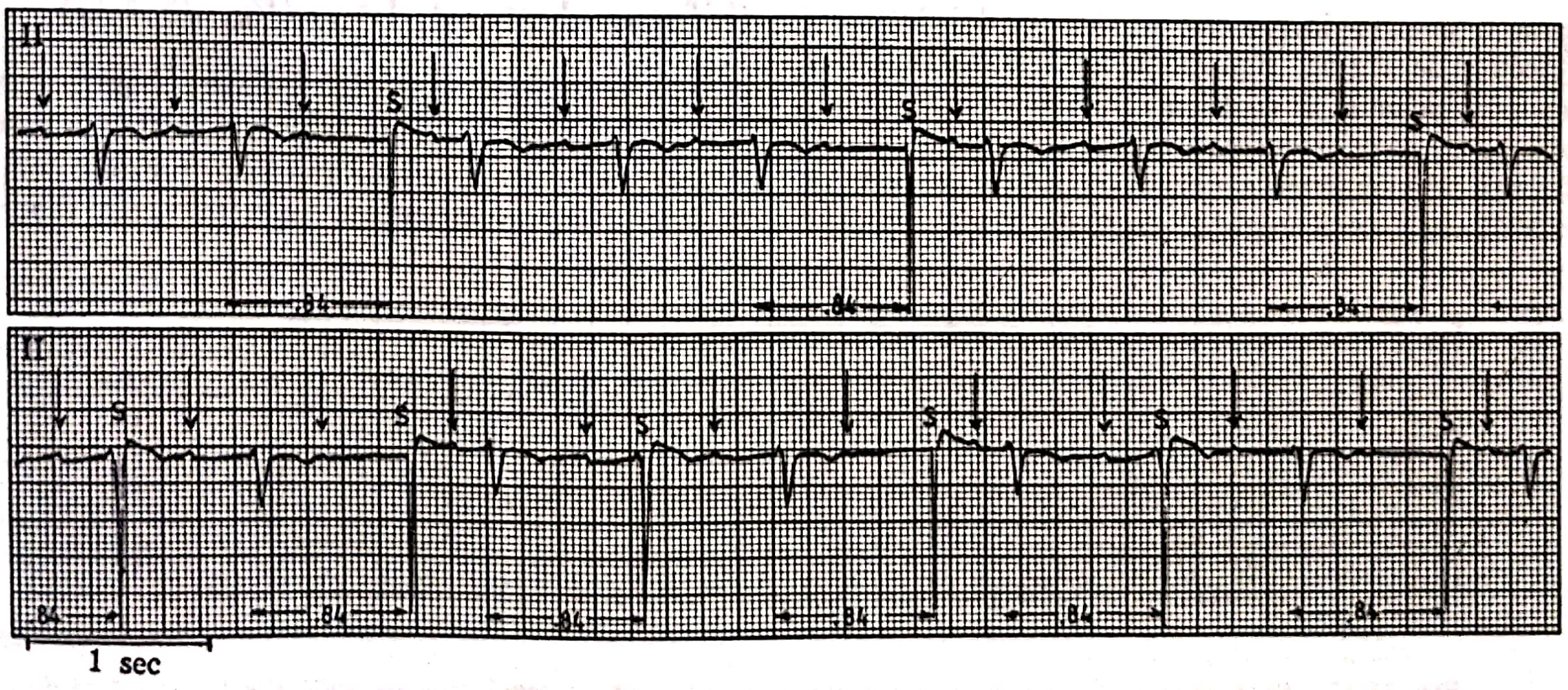

Fig. 25.11 : *Pacemaker ventricular demand (VVI) cu absenţa răspunsului la stimulare (înregistrare continuă a derivaţiei II). Sensingului este însă păstrat, deoarece intervalul dintre complexul QRS spontan şi artefactul de stimulare (intervalul de evadare) este constant (0.84 secunde). S = artefactul de stimulare. Săgeţile cu vârful în jos indică undele P sinusale.*

flotaţia sondei, deplasarea electrodului (potenţial de stimulare local inadecvat) sau ruperea firului. Pe electrocardiogramă apar artefactele de stimulare care nu sunt urmate de complexe QRS, deşi stimulul cade în afara perioadei refractare a miocardului ventricular (fig. 25.10 B şi 25.11). Absenţa răspunsului la stimulare poate fi produsă uneori de perforaţia miocardului, cel mai adesea în primele săptămâni după implantare. Electrodul ventricular drept poate perfora septul interventricular sau peretele ventriculului drept, migrând pe suprafaţa epicardică a ventriculului stâng. În acest caz, pe electrocardiogramă, morfologia complexelor QRS se modifică de la aspectul de „bloc de ramură stângă" la cel de „bloc de ramură dreaptă".

Pacemakeri ventriculari standby (ventricular-sincroni, R-sincroni, R-declanşaţi, VVT) (fig. 25.4 C)

Pacemakerul cardiac standby nu este competitiv cu complexele ventriculare spontane şi utilizează pentru sensing şi stimulare un electrod unic. Acest model eliberează impulsul sincron cu complexele ventriculare spontane dacă acestea din urmă sunt prezente şi depăşesc frecvenţa stimulatorului. Impulsul artificial cade în perioada refractară a miocardului ventricular. În absenţa activităţii ventriculare spontane, pacemakerul descarcă stimulul la un interval de evadare prestabilit. Ca şi pacemakerii demand, pacemakerul standby poate fi transformat într-un model cu frecvenţă fixă prin aplicarea unui magnet extern.

Pacemakeri atrio-sincroni (atrial-declanşaţi, P-declanşaţi, VAT) (fig. 25.4 D)

Pacemakerul atrio-sincron este prevăzut cu doi electrozi: un electrod de sensing, implantat în atriu, şi un electrod de stimulare implatant în ventricul. Stimularea ventriculară este dependentă de frecvenţa atrială. Electrodul atrial este influenţat de potenţialele spontane şi după un interval P-R prestabilit este generat un stimul ventricular. Dacă potenţialul atrial este inadecvat sau absent, pacemakerul devine ventricular asincron cu frecvenţa 60-70/minut. În condiţiile unei frecvenţe atriale spontane foarte rapide, pacemakerul este programat pentru producerea unui bloc 2/1, 3/1 sau 4/1, ceea ce asigură protecţia ventriculelor faţă de frecvenţa excesivă.

Pacemakeri atriali cu frecenţă fixă (atrial-asincroni, A00) (fig. 25.4 E)

Pacemakerul atrial cu frecvenţă fixă este prevăzut cu un electrod de stimulare implantat în atriul drept. Generatorul de puls este similar cu cel al pacemakerului ventricular asincron. Impulsul eliberat stimulează atriul cu o frecvenţă prestabilită, în funcţie de frecvenţa cardiacă sau ritmul bolnavului. Pe electrocardiogramă, fiecare undă P este precedată de un artefact de stimulare. Stimularea atrială cu frecvenţă fixă este aplicată de regulă numai temporar, dar poate fi utilizată uneori şi permanent, în scopul păstrării secvenţei normale a contracţiei atrioventriculare.

Pacemakeri atriali demand (atrial-inhibaţi, P-inhibaţi, AAI) (fig. 25.4 F)

Sunt similari cu pacemakeri ventriculari demand, cu deosebirea că electrodul de sensing şi stimulare este implantat în atriu. Stimulul va fi eliberat numai „la cerere", după un interval prestabilit în care senzorul nu recepţionează o depolarizare atrială spontană. Atunci când pacemakerul atrial demand stimulează cordul neîntrerupt nu poate fi deosebit de un pacemaker atrial cu frecvenţă fixă (fig. 25.12).

Pacemakeri atrioventriculari secvenţiali (bifocali demand, DVI) (fig. 25.4 G)

Pacemakerii atrioventriculari secvenţiali utilizează doi electrozi de stimulare, unul în atriu şi celălalt în ventricul (Mandel WJ şi colab., 1980). Dacă sunt prezente complexe de origine supraventriculară, cu o frecvenţă superioară

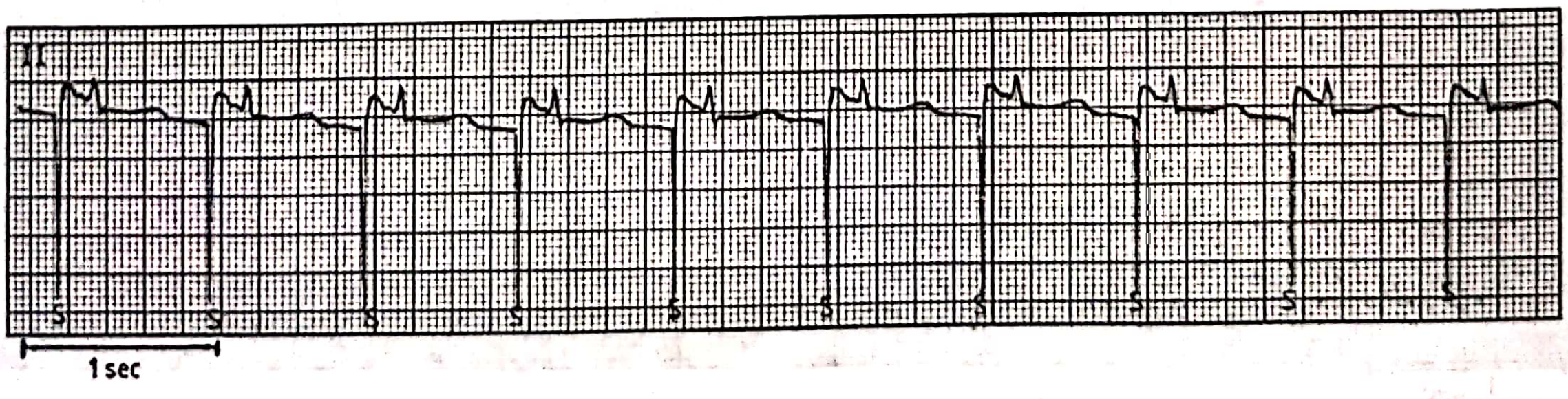

Fig. 25.12: *Pacemaker atrial demand (AAI) implantat în urechiuşa dreaptă. Fiecare undă P este precedată de un artefact de stimulare („spike"). Deoarece, în cazul de faţă, pacemakerul demand stimulează atriul neîntrerupt, el nu poate fi deosebit pe electrocardiogramă de un pacemaker atrial cu frecvenţă fixă (asincron). S = artefactul de stimulare.*

unui nivel prestabilit, funcţiile pacemakerului sunt suprimate. În schimb, dacă nu apar potenţiale ventriculare intrinsece care să influenţeze electrodul ventricular, începe stimularea atrială. În absenţa unei prelungiri a conducerii AV, impulsul atrial artificial depolarizează miocardul ventricular şi inhibă stimularea ventriculară. Dimpotrivă, dacă există un bloc AV sau o prelungire a intervalului P-R peste o anumită limită prestabilită, electrodul ventricular „sesizează" întârzierea răspunsului ventricular şi începe să stimuleze (stimulare atrioventriculară secvenţială).

Pacemakeri utilizaţi în tratamentul tahiaritmiilor cardiace

În tratamentul tahiaritmiilor cardiace sunt utilizaţi pacemakeri proiectaţi corespunzător mecanismelor electrofiziologice care induc aritmia. Aceste modele pot produce: (1) o rafală („burst") de 5-8 impulsuri de frecvenţă înaltă în timpul tahicardiei sau (2) o stimulare cu frecvenţă joasă şi fixă („underdrive pacing" sau „random scanning") până la oprirea tahicardiei. Stimularea cardiacă poate fi de asemenea programată, în sensul că impulsurile sunt eliberate numai în perioada optimă pentru întreruperea circuitului de reintrare a excitaţiei („programmed scanning"). Un alt model este *pacemakerul de radio frecvenţă*. În acest caz stimulatorul implantat este un radioreceptor, care poate fi declanşat extern cu ajutorul unui emiţător, atunci când se instalează tahiaritmia. Au fost realizate de asemenea *defibrilatoare implantabile* pentru tratamentul tahicardiilor ventriculare recidivante, care nu răspund la tratamentul medicamentos.

Tulburări de ritm în condiţiile unei funcţionări normale a pacemakerului

În condiţiile unei funcţionări normale a pacemakerului pot apărea diverse aritmii cardiace, care nu indică însă o malfuncţie a stimulatorului cardiac (Börger HH, 1980; Chung EK, 1980).

Parasistolia

Pe traseul eletrocardiografic sunt prezente complexe spontane, complexe stimulate şi bătăi de fuziune. Depolarizarea ventriculară are loc numai atunci când stimulul spontan sau cel artificial survin în afara perioadei refractare a miocardului (fig. 25.13 A). Aspectul de parasistolie este caracteristic pacemakerului cu frecvenţă fixă (asincron).

Extrasistole ventriculare

Extrasistolele ventriculare nu reprezintă un pericol potenţial. În prezenţa extrasistolelor ventriculare bigeminate, impulsul artificial survine alternativ în perioada refractară indusă de extrasistolă şi, în consecinţă, rămâne fără răspuns (fig. 25.13 B).

Tahicardia paroxistică ventriculară şi flutterul ventricular

În acest caz, frecvenţa ventriculară spontană depăşeşte frecvenţa automatică a stimulatorului. Complexe ventriculare stimulate pot apărea numai atunci când impulsul artificial survine în afara perioadei refractare induse de excitaţia ectopică. Tahicardia ventriculară sau flutterul ventricular pot fi declanşate atunci când o extrasistolă ventriculară sau impulsul artificial survin în perioada vulnerabilă a miocardului ventricular (fig. 25.13 C).

Bătăi de fuziune

Apar atunci când miocardul ventricular este depolarizat parţial de stimulul spontan şi parţial de stimulul electronic (fig. 25.13 D). Complexul ventricular prezintă o configuraţie intermediară între complexul spontan şi cel stimulat.

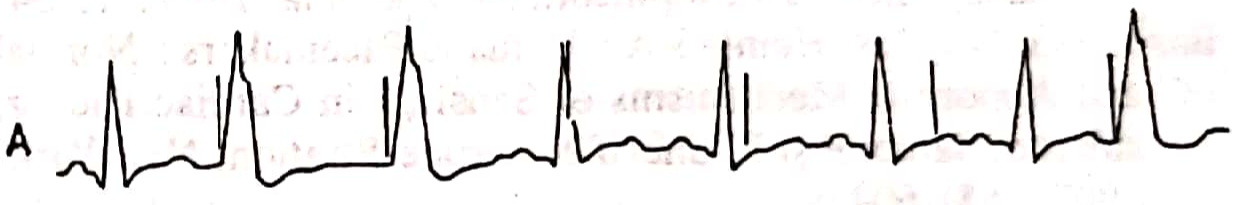

Parasistolie

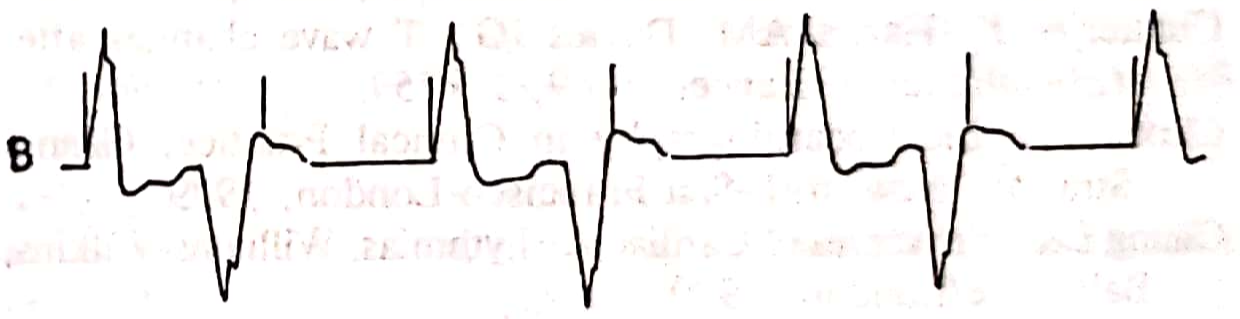

Extrasistole ventriculare (Bigeminism)

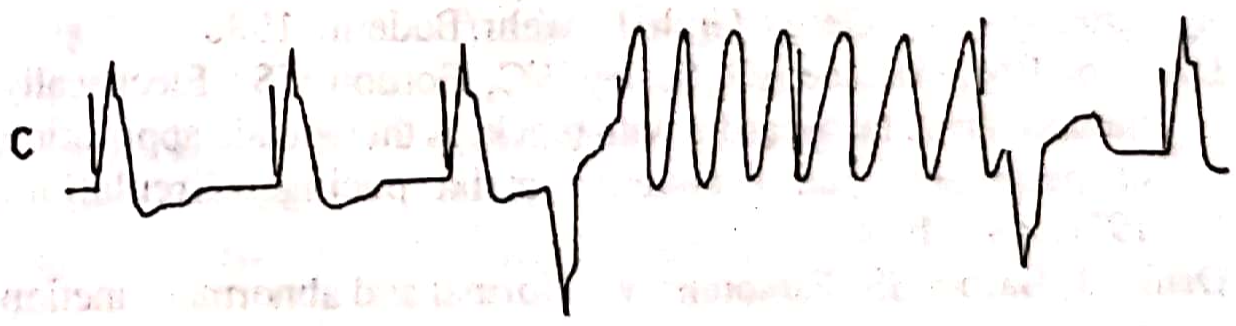

Flutter ventricular

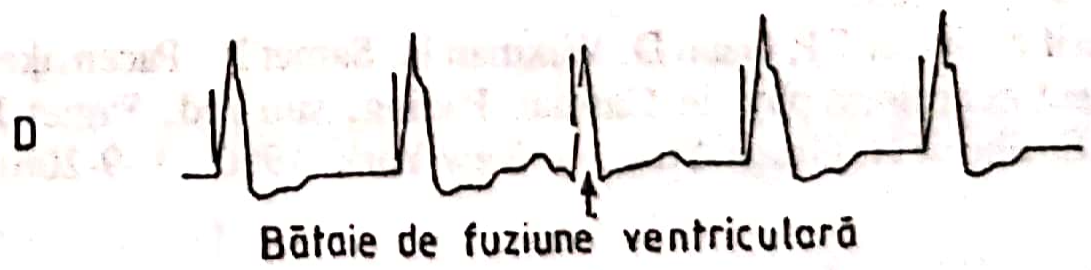

Bătaie de fuziune ventriculară

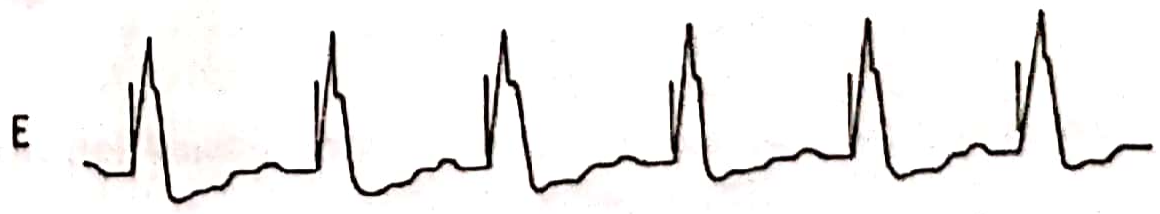

Sincronizare

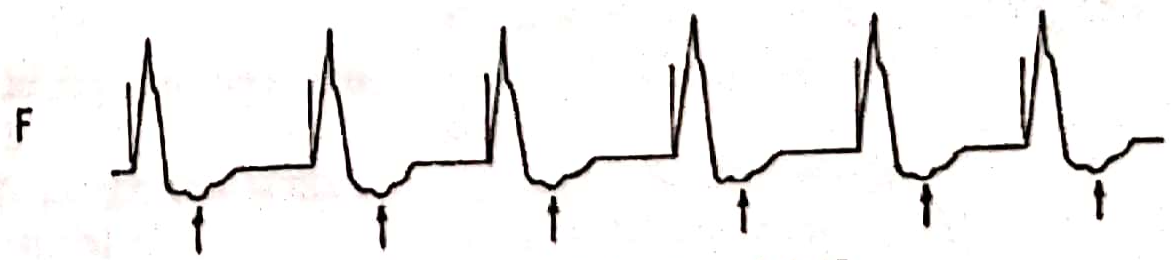

Conducere ventriculo-atrială

Fig. 25.13: *Tulburări de ritm posibile în condiţiile unei funcţionări normale a stimulatorului cardiac.*

Fenomenul de sincronizare

Constă dintr-o cuplare temporară a undelor P de origine sinusală cu ritmul indus de pacemakerul ventricular (fig. 25.13 E). Fenomentul dispare adesea la efort, manevra Valsalva sau prin tuse. Mecanismul pare a fi reprezentat printr-un cuplaj mecanic sau electric.

Conducerea retrogradă

Uneori, stimulul electric eliberat în ventricul poate fi condus retrograd dacă starea joncţiunii atrioventriculare permite şi dacă miocardul atrial este în afara perioadei refractare. Conducerea retrogradă ventriculo-atrială se manifestă prin unde P negative în DII, DIII şi aVF, care survin imediat după complexul QRS (fig. 25.13 F).

Bibliografie

Anderson RH, Ho SY, Wharton J, Becker AE : Gross anatomy and microscopy of the conducting system, in Mandel WJ (ed.), Cardiac arrhythmias. Their mechanisms, diagnosis, and management. JB Lippincott, Philadelphia, 1995 : 13-54.

Barold SS, Ong LS, Heinle RA : Demand Pacemakers : Normal and Abnormal Mechanisms of Sensing, in Cardiac Pacing, sub red. Samet P şi El Sherif N. Grune-Stratton, New York, 1980 : 551-602.

Börger HH : Ekg – Information, Steinkopff, Darmstadt, 1980.

Chatterjee K, Harris AM, Davies JG : T wave changes after artificial pacing. Lancet, 1969, 1 : 759.

Chou TC : Electrocardiography in Clinical Practice, Grune-Stratton, New York-San Francisco-London, 1979.

Chung EK : Principles of Cardiac Arrhythmias. Williams-Wilkins, Baltimore/London, 1980.

Csapo G : Konventionelle und intrakardiale Elektrokardiographie, in Ciba-Geigy GmbH, Wehr/Badem, 1980.

Davidson RM, Wallace AG, Sealey WC, Gordon MS : Electrically induced atrial tachycardia with block. A therapeutic application of permanent radiofrequency atrial pacing. Circulation, 1971, 44 : 1014.

Driller J, Barold SS, Parsonnet V : Normal and abnormal function of the pacemaker magnetic reed switch. J Electrocardiol, 1976, 9 : 283.

El-Sherif N, Javier RP, Gann D, Waxman H, Samet P : Pacemaker Electrocardiography, in Cardiac Pacing, sub red. Samet P şi El-Sherif N. Grune-Stratton, New York, 1980 : 149-206).

Escher DTW : Types of pacemakers and treir complications. Circulation, 1973, 47 : 1119.

Fischer JD, Cohen HL, Mehra R, Altschuler H, Escher JW, Fzrman S : Cardiac Pacing and pacemakers. II. Serial electrophysiologic-pharmacologic testing for control of recurrent tachyarrhythmias. Amer Heart J, 1977, 93 : 658.

Gann D, El Sherif N, Samet P : Indications for Cardiac Pacing, in Cardiac Pacing, sub red. Samet P şi El Sherif N. Grune-Stratton, New York, 1980 : 207-228.

Green GD : Assessement of cardiac pacemakers : Pacemaker frontal plane vectors. Am Heart J, 1971, 81 : 1.

Kastor JA, Leinbach RC : Pacemakers and their arrhythmias. Progr Cardiovasc Dis, 1970, 13 : 240.

Lemberg L, Castellanos A : Artificial Pacing in Cardiac Emergency Care, sub red. Chung EK, Lea-Febiger, Philadelphia, 1975 : 165-189.

Mandel WJ, Berkovits BV, Fields J, Matloff JM : Atri-ventricular Sequential Pacing in Cardiac Pacing, sub red. Samet P şi El Sherif N. Grune-Stratton, New York, 1980 : 489-504.

Mymin D, Cuddy TE, Sinha SN : Inhibition of demand pacemakers by skeletal muscle potentials. JAMA, 1973, 223 : 527.

Parsonnet V, Myers GH, Manhardt M : A Pacemaker Follow-up Clinic : An Analysis of Detection of Sings of Impeding Pacemaker Failure in Cardiac Pacing, sub red. Samet P şi El Sherif N. Grune-Stratton, New York, 1980 : 255-270.

Podrid PJ, Kowey PR : Cardiac Arrhythmia, 2nd Edition, Lippincott Williams & Wilkins, 2001.

Schlant RC, Adolph RJ, DiMarco JP *et al.* : Guidelines for electrocardiography. A report of the American College of Cardiology/American Heart Association Task Force on Assessment of Diagnostic and Therapeutic Cardiovascular Procedures (Committee on Electrocardiography), Circulation, 1992, 85 : 1221-1228.

Spurell RAJ : Pacing Techniques in the Management of Tachycardias. Cardiac Pacing, sub red. Samet P şi El Sherif N. Grune-Stratton, New York, 1980 : 343-350.

Surawicz B. Knilans TK : Chou's Electrocardiography in Clinical Practice, W.B. Saunders Company, 2001.

Topol EJ (Editor) : Comprehensive Cardiovascular Medicine, Lippincott-Raven Publishers, Philadelphia, New York, 1998.

Vera Z, Mason DT, Awan NA : Lack of sensing by demand pacemakers due to intraventricular conduction defects. Circulation, 1975, 51 : 815.

Zoll PM : Resuscitation of the heart in ventricular standstill by external electric stimulator. N Engl J Med, 1952, 247 : 768.

În colecţia **BIOS**

au apărut:

Aurel Ivan, Doina Azoicăi – *Vaccinologie*
(red.) Vasile Mihăescu – *Psihosomatică şi psihoterapie*
M. Wirsching şi V. Mihăescu – *Psihoterapia încotro ?*
Marius V. Cîrlan – *Elemente de genetică animală normală*
Ioan Bostaca – *Diabetul zaharat*
Susan McDaniel, Jeri Hepworth, William J. Doherty, Vasile Mihăescu – *Psihoterapia ca sistem*
George Popa – *Vademecum de urgenţe medicale*
Aurel Ivan, Doina Azoicăi, Raluca Grigorescu – *Epidemiologie generală şi specială*
Mihai Nechifor – *Lipoxine, hepoxiline, izoprostani – implicaţii normale, patologice şi terapeutice*
Ioan Bostaca, Eduard Dabija – *Dicţionar de medicamente în cardiologie '97*
C.D. Popescu – *Îmbătrânirea creierului şi a sistemului său arterial*
Iuliana Popovici, Dumitru Lupuleasa – *Tehnologie farmaceutică*
Marius V. Cîrlan – *Elemente de genetică animală patologică*
Doina Azoicăi – *Ancheta epidemiologică în practica medicală*
Corneliu Aldescu – *Radiologie pentru studenţi şi medici stomatologi*
Victoria Hîrjău, Dumitru Lupuleasa, Ana Maria Dumitrescu – *Dermo-cosmetologie*
Ioan Bostaca – *Diabetul zaharat* (ediţia a III-a, revăzută şi adăugită)
Gheorghe Scripcaru, Aurora Ciucă, Vasile Astărăstoae, Călin Scripcaru – *Bioetica, ştiinţele vieţii şi drepturile omului*
(red.) Cezar Daniil – *Metode şi tehnici în röntgendiagnostic*
Lucian Miron – *Cancerul de testicul*
Florin Mitu – *Insuficienţa cardiacă ischemică*
Ioan Bostaca – *Cheile diagnosticului în clinica medicală*
(red.) Mircea Covic, Adrian Covic – *Boala polichistică renală autosomal dominantă (ADPKD)*
Ostin C. Mungiu – *Algeziologie generală*
Gheorghe Dănilă – *Vademecum medicamentorum*
Ioan Zanc, Iustin Lupu – *Sociologie medicală. Teorie şi aplicaţii*
(red.) Eusebie Zbranca – *Endocrinologie. Ghid de diagnostic şi tratament în bolile endocrine*
Almoş Bela Trif, Vasile Astărăstoae – *Responsabilitatea juridică medicală în România. Premise pentru un viitor drept medical*
Evelina Moraru – *Hepatita cronică la copil*

Ioan Bostaca, Eduard Dabija – *Dicționar de medicamente în cardiologie 2000-2001*
Mihai Pricop – *Oncologie ginecologică clinică*
(red.) Ostin C. Mungiu – *Algeziologie specială*
George I.M. Georgescu, Cătălina Arsenescu – *Tratamentul rațional al bolilor cardiovasculare majore*
Gheorghe Scripcaru, Vasile Astărăstoae, Petru Boişteanu, Vasile Chiriţă, Călin Scripcaru – *Psihiatrie medico-legală*
Eugen Târcoveanu – *Elemente de chirurgie laparoscopică*
Gabriel Ungureanu, Maria Covic – *Terapeutică medicală*
Simona Stolnicu, Doina Rădulescu, Simona Mocan – *Atlas color de histopatologie + CD-ROM*
Dunărea G. Ionescu, Victor Diaconescu, Ostin C. Mungiu – *Evaluarea durerii – Algeziologie experimentală 2001*
A. Hufschmidt, C.H. Lücking – *Neurologie integrală*
(red.) Ostin C. Mungiu – *Tratat de algeziologie*
Cristina-Maria Gavrilescu, Ostin C. Mungiu – *Farmacoepidemiologie*
(red.) Aurel Ivan – *Tratat de epidemiologie a bolilor transmisibile*
Carol Marcu, Ioan Bostaca – *Diagnostic electrocardiografic*

www.polirom.ro

Redactor: Cezar Petrilă
Coperta: Manuela Oboroceanu
Tehnoredactor: Lucian Pavel

Bun de tipar: noiembrie 2002. Apărut: 2002
Editura Polirom, B-dul Copou nr. 4 • P.O. Box 266, 6600, Iaşi
Tel. & Fax: (0232) 21.41.00; (0232) 21.41.11;
(0232) 21.74.40 (difuzare); E-mail: office@polirom.ro
B-dul I.C. Brătianu nr. 6, et. 7, ap. 33 • O.P. 37, P.O. Box 1-728,
70700, Bucureşti; Tel.: (021) 313.89.78, E-mail: polirom@dnt.ro

MULTIPRINT

Tipografia MULTIPRINT Iaşi
Calea Chişinăului 22, et. 6, Iaşi 6600
tel. 0232-211225, 236388, fax. 0232-211252

Editura POLIROM
ISBN: 973-681-118-2